This is a digital copy of a book that was preserved for generations on library shelves before it was carefully scanned by Google as part of a project to make the world's books discoverable online.

It has survived long enough for the copyright to expire and the book to enter the public domain. A public domain book is one that was never subject to copyright or whose legal copyright term has expired. Whether a book is in the public domain may vary country to country. Public domain books are our gateways to the past, representing a wealth of history, culture and knowledge that's often difficult to discover.

Marks, notations and other marginalia present in the original volume will appear in this file - a reminder of this book's long journey from the publisher to a library and finally to you.

Usage guidelines

Google is proud to partner with libraries to digitize public domain materials and make them widely accessible. Public domain books belong to the public and we are merely their custodians. Nevertheless, this work is expensive, so in order to keep providing this resource, we have taken steps to prevent abuse by commercial parties, including placing technical restrictions on automated querying.

We also ask that you:

+ *Make non-commercial use of the files* We designed Google Book Search for use by individuals, and we request that you use these files for personal, non-commercial purposes.

+ *Refrain from automated querying* Do not send automated queries of any sort to Google's system: If you are conducting research on machine translation, optical character recognition or other areas where access to a large amount of text is helpful, please contact us. We encourage the use of public domain materials for these purposes and may be able to help.

+ *Maintain attribution* The Google "watermark" you see on each file is essential for informing people about this project and helping them find additional materials through Google Book Search. Please do not remove it.

+ *Keep it legal* Whatever your use, remember that you are responsible for ensuring that what you are doing is legal. Do not assume that just because we believe a book is in the public domain for users in the United States, that the work is also in the public domain for users in other countries. Whether a book is still in copyright varies from country to country, and we can't offer guidance on whether any specific use of any specific book is allowed. Please do not assume that a book's appearance in Google Book Search means it can be used in any manner anywhere in the world. Copyright infringement liability can be quite severe.

About Google Book Search

Google's mission is to organize the world's information and to make it universally accessible and useful. Google Book Search helps readers discover the world's books while helping authors and publishers reach new audiences. You can search through the full text of this book on the web at `http://books.google.com/`


BIBLIOTHECA · BOSTONIENSIS · MEDICINAE
SERVAT · ET · DOCET
FVNDATA
MDCCCLXX
EX DONO

Monatsschrift

für

Geburtshülfe und Gynäkologie.

Herausgegeben von

A. Martin
Greifswald.

A. von Rosthorn
Heidelberg.

Band XX.

Mit zahlreichen Abbildungen im Text und 23 Tafeln.

BERLIN 1904.
VERLAG VON S. KARGER
KARLSTRASSE 15.



Alle Rechte vorbehalten.

Gedruckt bei Imberg & Lefson in Berlin SW

Inhalts-Verzeichnis.

Originalarbeiten.

Seite

Anufrief, A. A., Zur Kasuistik des primären Tubencarcinoms 753
Baisch, K., Hyperemesis und Ptyalismus in der Gravidität 47
Bamberg, G., Incarceration cystisch degenerierter Ovarien bei Blasenmole. (Hierzu Taf. XVIII) 359
Boesebeek, George, Ein Beitrag zur Ovarialgravidität 613
Brejter, Rud., Ein Beitrag zur Aetiologie der sogen. „Fistulae cervico-vaginales laqueaticae“ 780
v. Bylicki, Ladislaus, Ueber eine Methode, den geraden Beckeneingangsdurchmesser mittelst einer Skala von Winkelhebeln unmittelbar zu messen 441
Cramer, H., Ueber abdominelle Blasenverlagerung bei Cystocele 1124
Czerwenka, Karl, Uterus duplex separatus cum Vagina dupl. separata (Uterus didelphys) mit Carcinom der linken Portio 1065
Daniel, B., Kongenitale Nierenanomalien und Missbildungen der weiblichen Geschlechtsorgane 678
Engels, Einige Bemerkungen zu den Arbeiten „Weitere Beiträge zur Händedesinfektion“ von Dr. R. Schaeffer 246
d'Erchia, Florenzo, Beitrag zum Studium des schwangeren und kreissenden Uterus. (Hierzu Taf. I—VI) . . 1
— — Totale und partielle Uterusexstirpation 841
Foges, Arthur, Ueber die Erfolge der Septumnaht bei Prolapsoperationen 797
Freund, Hermann W., Die Veränderungen des Nasen-Rachenraums bei Schwangeren, Gebärenden und Wöchnerinnen 210, 383
Fromme, Kasuistischer Beitrag zum Ausgangspunkt gutartiger Geschwülste in den grossen Labien 961
Füth, F., Berichtigung und Bemerkung zur Arbeit Schaeffers über weitere Beiträge zur Händedesinfektion 241
Graefe, M., Zur Frage der Aetiologie der Hyperemesis gravidarum 23
Halban, J., Ueber Phlebektasien des graviden Uterus und ihre klinische Bedeutung 313
Hammerschlag, Die Eklampsie in Ostpreussen . . . 475
Heinsius, Fritz, Ueber die Beziehungen zwischen kindlichen und mütterlichen Elementen bei ektopischer Gravidität und ihr Verhalten nach dem Fruchttode 556
Hengge, Anton, Zum Mechanismus und zur Behandlung frischer Scheiden-Dammverletzungen 167
Kadyi, Josef von, Der Vorfall der Scheide und der Gebärmutter während der Geburt 1118

Keitler, Heinrich, Ueber das anatomische und funktionelle Verhalten der belassenen Ovarien nach Exstirpation des Uterus 686
Kermauner, Fritz, Beiträge zur Anatomie der Tubenschwangerschaft 634
Kreidl, Alois, und Ludwig Mandl, Experimentelle Beiträge zur Lehre von der Absonderung und Entleerung des Harnes im fötalen Leben 919
Kroemer, Paul, Die Prophylaxe der Wochenbetts-Morbidität in der Schwangerschaft 178
— — Erfolge und Aussichten der künstlichen Frühgeburt 901
Kroenig, B., Sublamin als Hände-Desinfiziens 62
Liek, Erwin, Beitrag zur Statistik des inoperablen Uteruscarcinoms 227
Linck, Alfred, Ein Fall von primärer Bauchhöhlenschwangerschaft 1257
Mandl, Ludwig s. Kreidl u. M.
Martin, A., Zu den Myomfragen 1130
Müllerheim, R., Ueber die Anwendung der Kopfzange bei Beckenendlage 323
Natanson, Hugo, Zur Anatomie und Entwicklungsgeschichte des Uterus unicornis. (Hierzu Taf. XXI u. XXII) 1195
Neugebauer, Fr. von, Drei interessante Beobachtungen analoger Missbildung (Hernia funiculi umbilicalis) . 1219
Offergeld, Beitrag zur Kenntnis der urämischen Lähmungen 522
Opitz, Erich, Umschriebene Fremdkörper-Peritonitis an der Blase, eine Metastase eines Ovarialtumors vortäuschend 966
Papaïoannou, Th. L., Zur Kenntnis der endothelialen und metastatischen Ovarialtumoren. (Hierzu Taf. XII bis XIV) 802
Pichler, Rudolf, Ein Fall von pigmentierten Schwangerschaftsstreifen. (Hierzu Taf. XX) 1089
Pollak, Emil, Weitere Beiträge zur Technik der mechanischen Dilatation mit spezieller Berücksichtigung ihrer Erfolge in der Eklampsiebehandlung . . . 335, 951
Rosenstein, Paul, Anatomische Untersuchungen über den Infektionsweg bei der Genitaltuberkulose des Weibes. (Hierzu Taf. XV—XVII) 366, 996
Rothe, H., Der Verschluss komplizierter Blasenscheidenfisteln nach Küstner 790
Ruge, Carl, Ueber die puerperale Blase und die puerperale Ischurie 537
Rühl, W., Kasuistischer Beitrag zur Indikation der Ausschaltung der Bauchpresse während der Geburt . . 468
Santi, E., Die Pathologie des Corpus luteum. (Hierzu Taf. VII—XI) 76, 143

Simon, Martin E., Untersuchungen über den Gefrierpunkt des Urins während Schwangerschaft, Geburt und Wochenbett. (Hierzu Taf. XIX) 452
Sitsinsky, A., Die Behandlung der septischen Wochenbetterkrankungen in der Gebärmutterhöhle 640
Sonnenfeld, Julius, Klinische Erfahrungen bei Placenta praevia mit besonderer Berücksichtigung des späteren Befindens der Patientinnen 1096
Stolz, Max, Die subkutane Paraffininjektion Gersunys und ihre Verwertung in der Gynäkologie 1238
Weber, Arthur, Die Histologie des Eierstockes im Klimakterium 973
Wladimiroff, W., Zur Frage über das Schicksal der subserösen Fibromyome 761
Wolkowitsch, Nicolai, Eine Methode der Wiederherstellung der weiblichen Harnröhre mit gleichzeitiger Beseitigung einer Blasen-Scheidenfistel. (Hierzu Taf. XXIII) 1253
Zaborszky, Stefan von, Hyperemesis gravidarum . . 39
Zangemeister, W., Ueber Blasensteine 195

Berichte und Referate.

Ehrenfest, Hugo, und Fred Taussig, Quartalsbericht über die gynäkologische Literatur der Vereinigten Staaten (II. Semester 1903) 1282
Hartz, A., Neuere Arbeiten über die mesonephrischen Geschwülste 400
Lecène, P., Bericht über die französische geburtshülflich-gynäkologische Literatur (I. Semester 1904) . . . 1147
Le Maire, M., Sammelbericht über die geburtshülflich-gynäkologische Literatur Dänemarks 1903 410
1904 (I. Semester) . . 1142
Mathes, R., Die Eklampsie als Vergiftung 1268
Monchy, M. M. de, Bericht über die geburtshülfliche und gynäkologische Literatur in Holland. III. Quartal 1903 101
IV. Quartal 1903 851
Neugebauer, Franz von, Bericht über die polnische geburtshülflich-gynäkologische Literatur der letzten drei Quartale 1902 105
Nicholson, Oliphant, Bericht über die englische geburtshülflich-gynäkologische Literatur 847
Taussig, Fred, s. Ehrenfest u. T.
Toff, E., Sammelbericht über im Jahre 1903 in Rumänien veröffentlichte Arbeiten gynäkologischen und geburtshülflichen Inhalts 855
Törngren, Adolf, Bericht über die finländische gynäkologisch-geburtshülfliche Literatur (II. Semester 1903) 111
76. Versammlung deutscher Naturforscher und Aerzte in Breslau 1026

Personalien und Tagesnachrichten.

Personalien und Tagesnachrichten . . 114, 252, 418, 1285

Vereins- und Literaturbeilage.

Originalsitzungsberichte aus geburtshülflich-gynäkologischen Gesellschaften und Vereinen.

Gynäkologische Gesellschaft in Breslau 282, 419
Mittelrheinische Gesellschaft für Geburtshülfe und Gynäkologie 273, 1151
Gynäkologische Gesellschaft in München 121, 865
Niederrheinisch-westfälische Gesellschaft für Geburtshülfe und Gynäkologie 886
Ost- und Westpreussische Gesellschaft für Gynäkologie . 254
Pommersche gynäkologische Gesellschaft 115, 1166
Russische Gesellschaft für Geburtshülfe und Gynäkologie 1173, 1286

Referate aus geburtshülflich-gynäkologischen Gesellschaften.

Referate aus geburtshülflich-gynäkologischen Gesellschaften 129, 299, 426, 1175, 1299

Geburtshülflich-gynäkologische Mitteilungen aus anderen Gesellschaften und Vereinen.

Geburtshülflich-gynäkologische Mitteilungen aus anderen Gesellschaften und Vereinen 132, 303, 431, 1186, 1301

Buchanzeigen.

Abel, Karl, Vaginale und abdominale Operationen . . 308
Bürger, O., s. Mandl und B.
Dohrn, Rud., Geschichte der Geburtshülfe der Neuzeit . 133
Knapp, Ludwig, Der Scheintod der Neugeborenen . . 1189
Mandl, L., und O. Bürger, Die biologische Bedeutung der Eierstöcke nach Entfernung der Gebärmutter . 432
Martin, A., Diagnostik der Bauchgeschwülste 304
Mitteilungen aus der gynäkologischen Klinik des Prof. Dr. Otto Engström-Helsingfors. Bd. V. H. 1—3 . 134
Münzer, Histogenese und Pathogenese des Chorioepithelioma malignum 137
Stevens, Thos. G., The fate of the ovum and Graefian follicle in praemenstrual life 434
Stoeckel, Walter, Die Cystoskopie des Gynäkologen . 900
Stratz, C. H., Die Entwicklung der menschlichen Keimblase 305

Literaturverzeichnis.

Literaturverzeichnis . . 138, 309, 435, 1060, 1190, 1302

BOSTON MEDICAL
MAY 13 1905
LIBRARY.
8739

Originalarbeiten.

I.

Beitrag zum Studium des schwangeren und kreissenden Uterus.*)

Von

Dr. FLORENZO d'ERCHIA,

Privatdozent für Geburtshülfe und Gynäkologie.

(Hierzu Tafel I—VI.)

Die letzten Veröffentlichungen von v. Franqué[1]), Leopold[2]) und Barbour[3]) zeigen deutlich, dass eine ansehnliche Zahl von anatomischen und klinischen Beobachtungen zur Lehre vom graviden und kreissenden Uterus mitgeteilt worden ist. Nichts destoweniger sind einige beim morphologischen und anatomischen Studium des menschlichen Uterus sich aufdrängende Fragen noch immer nicht ganz geklärt, und es schien mir daher nicht unangebracht, das Studium dieser Fragen wieder aufzunehmen.

Indem ich mich zunächst mit der Anatomie der verschiedenen Abschnitte des Uterus befasse, will ich nur kurz an die heutigen Tages wohl bekannte und bewiesene Tatsache erinnern, dass der menschliche Uterus in drei Abschnitte: Cervix, unteres Segment und Körper in engerem Sinne eingeteilt werden muss, und dass das untere Uterinsegment im Gegensatz zu den Anschauungen

*) In das Deutsche übertragen von Kurt Meyer-Berlin.

[1]) O. v. Franqué, Cervix und unteres Uterinsegment. Stuttgart, 1897. Untersuchungen und Erörterungen zur Cervixfrage. Separatabdruck aus der Festschrift der Phys.-Med. Gesellschaft, Würzburg, 1899.

[2]) Leopold, G., Uterus und Kind von der ersten Woche der Schwangerschaft etc. Leipzig, 1897.
Über das untere Uterinsegment und die Entfaltung des Collum bei den ersten Wehen. Monatsschr. f. Geb. u. Gyn. Bd. VII. 1897.

[3]) Barbour, The Anatomy of Labour and its Clinical Bearing. Edinburgh-London, 1899.

von Bandl, Küstner, Keilmann, Zweifel[1]), Bayer[2]), Herff[3]), Blind und Anderen, die seinen cervikalen Ursprung behaupten, nach dem Vorgang von Schroeder, Hofmeier, Benckiser, C. Ruge, Thiele, Acconci[4]) Pestalozza[5]), v. Franqué[6]), Leopold[7]), Dittel[8]), Barbour[9]), Gebhard[10]), F. v. Winckel[11]) und Anderen als Teil des Uteruskörpers aufgefasst werden muss.

Während jedoch Acconci, Veit[12]) und v. Franqué in Übereinstimmung mit Cuzzi[13]) annehmen, dass ein unteres Uterinsegment im nicht graviden Uterus ebenso differenziert ist wie im graviden, und dass es seine scharfen Grenzen unten am inneren Muttermund, oben an der Stelle der festeren Anheftung des visceralen Peritoneum an der Uteruswand hat, sprechen Pestalozza und andere Autoren von einer erst während der Wehentätigkeit eintretenden Differenzierung des unteren Uterinsegments aus dem Cavum uteri von Schroeder.

Natürlich wäre nach den ersteren Autoren eine völlige anatomische Unabhängigkeit, im wahren Sinne des Wortes, zwischen unterem Uterinsegment und eigentlichem Uteruskörper anzunehmen, während nach den Forschern, die von einer Differenzierung des unteren Uterinsegmentes erst während der Geburt

---

[1]) Zweifel, Due nuove sezioni congelate di donna partoriente. XI. Congresso Medico Internazionale. Roma, 1896

[2]) Bayer, H., Uterus und unteres Uterinsegment. Archiv f. Gyn. 1899. Weitere Beiträge zur Lehre vom unteren Uterinsegment. Beiträge z. Geb. u. Gyn. Bd. I. H. 2.

[3]) v. Herff, V., Kann die Stelle des Auftretens des Kontraktionsphänomens auf rein anatomischem Wege einwandsfrei bestimmt werden? Monatsschr. f. Geb. u. Gyn. Bd. XI. 1900.

[4]) Acconci, Contributo allo studio dell'anatomia e fisiologia dell'utero gestante e partoriente. Giornale della R. Acc. di Medicina. Anno 1890. No. 7. Torino.

[5]) Pestalozza, Studii anatomici e clinici sull'utero in gravidanze ed in travaglio. Est. dal Vol. pres. al Prof. Tibone in occasione del suo 25° anno di ordinariato. 1898.

[6]) v. Franqué, l. c.

[7]) Leopold, l. c.

[8]) Dittel, Die Dehnungszone des schwangeren und kreissenden Uterus, ein Beitrag zur Lehre vom unteren Uterinsegment. Centralbl. f. Gyn. No. 16. 1898.

[9]) Barbour, l. c.

[10]) Gebhard, Pathologische Anatomie der weiblichen Sexualorgane. Leipzig, 1899.

[11]) F. v. Winckel, Handbuch der Geburtshilfe. Erster Band. H. I. 1903.

[12]) Veit, Unteres Uterinsegment und Cervixfrage. VIII. Kongress der Deutschen Gesellschaft f. Gyn. Monatsschr. f. Geb. u. Gyn. Bd. IX. 1899.

[13]) Cuzzi, Trattato di ostetricia. Vallardi.

sprechen, die erwähnte anatomische Unabhängigkeit keine absolute sein würde und ein unteres Uterinsegment (als Teil des Uteruskörpers) erst zur Zeit der Geburt, und zwar nur in funktioneller Hinsicht, zu unterscheiden wäre.

Hiernach ist es leicht zu verstehen, dass zur Aufklärung der besprochenen Frage ein methodisches Studium des Ursprungs und der Entwickelung des unteren Uterinsegmentes erforderlich wäre.

Es ist jedoch allgemein bekannt, mit wie grossen Schwierigkeiten die Beschaffung eines für derartige embryologische Untersuchungen geeigneten Materials verknüpft ist. Daher sind auch unsere Kenntnisse über die Entwickelung der einzelnen Abschnitte des menschlichen Uterus sehr spärlich, wie auch aus den neuesten Lehrbüchern der Embryologie und den letzten Spezialarbeiten, von denen ich nur die von Ferroni[1]) erwähne, hervorgeht. Wir wissen nur, dass im sechsten Monate des intrauterinen Lebens sich der Genitalkanal (die beiden verschmolzenen Müllerschen Gänge) in Uterus und Vagina sondert und dass aussen eine ringförmig vorspringende Leiste sichtbar wird, die dem Beginn der Portio vaginalis entspricht. Über die Differenzierung des unteren Uterinsegmentes während des fötalen Lebens wissen wir also nichts.

An dem spärlichen Materiale, das mir zur Verfügung stand, konnte ich beobachten, dass an dem Uterus eines ausgetragenen Mädchens (Fig. 1) eine 3—4 mm breite Zone zwischen Uteruskörper und Cervix deutlich differenziert war, die nach ihrer Begrenzung, unten durch den inneren Muttermund, oben durch die Stelle der festen Anheftung des Peritoneum an die Uteruswand, als unteres Uterinsegment bezeichnet werden konnte.

Hiernach würde schon in jener Entwickelungsperiode des menschlichen Uterus ein unteres Uterinsegment existieren, und es erscheint daher angebracht, mit Cuzzi, Acconci, Veit und v. Franqué, das untere Uterinsegment als einen vom eigentlichen Uteruskörper sowohl wie von der Cervix völlig unabhängigen Abschnitt des Uterus aufzufassen.

Dass diese Annahme ihre Bestätigung auch in einer morphologischen und funktionellen Tatsache findet, beweist der Umstand, dass der Uterus sich in einen Teil sondert, in dem sich unter normalen Verhältnissen das befruchtete Ei implantiert und entwickelt, und in einen anderen, der das wachsende Ei

[1]) Ferroni, E., Note embriologiche ed anatomiche sull'utero fetale. Annali di Ostetricia e Ginecologia. 1902.

aufnimmt und sich unter der Geburt mit Cervix und Vagina an der Bildung des Geburtskanals beteiligt.

Es kann also vom morphologischen wie funktionellen Gesichtspunkte aus der menschliche Uterus in drei völlig von einander unabhängige Abschnitte gesondert werden.

Diese drei wohl zu unterscheidenden Abschnitte konnte ich ferner auch an vielen Uteri ausserhalb der Gravidität, besonders an prolabierten beobachten, und es gelang mir, an einem $3^1/_2$ Monate graviden Uterus (Fig. 2) das Vorhandensein eines von Corpus und Cervix deutlich gesonderten Uterinsegmentes nachzuweisen.

Dieser Uterus stammt von einem 29 Jahre alten Dienstmädchen, Clotilde Benassi aus Parma, die in Genua wohnte und, zum zweiten Mal schwanger, einen Vergiftungsversuch mit Phosphor machte, dem sie in der geburtshülflich-gynäkologischen Klinik zu Genua (Direktor: Prof. Maccari) am 14. Juni 1881 erlag. Sonst ist kein anamnestisches Moment bekannt. Prof. Maccari konservierte den Uterus in toto in Alkohol. Nur aus der anatomischen Untersuchung des Uterus können wir schliessen, dass während der letzten Stunden der Patientin sehr wahrscheinlich keine Uteruskontraktionen vorhanden waren. Denn, wie Fig. 2 zeigt, ist das Collum gut erhalten und der innere Muttermund geschlossen. Das an der Schnittfläche der Hinterwand so deutliche Uterinsegment (S J) konnte sich also nicht durch Kontraktionen des Uterus gebildet haben. An der Schnittfläche der Vorderwand sieht man diese Sonderung des unteren Uterinsegmentes wegen Vorhandenseins einer Placenta praevia nicht.

Noch an zahlreichen anderen kreissenden und puerperalen Uteri konnte ich die deutliche Sonderung des unteren Uterinsegmentes vom eigentlichen Körper und von der Cervix feststellen.

Eng verknüpft mit dem Problem der Einteilung der drei Uterusabschnitte und ebenfalls noch unentschieden ist die Frage, die das Verhalten der Cervikalschleimhaut zum inneren Muttermund während der Schwangerschaft betrifft. Denn gerade auf das Vorkommen von Cervikalschleimhaut im untersten Teile des Uteruscavum haben sich viele von jenen Untersuchern gestützt, die den cervikalen Ursprung des unteren Uterinsegmentes verfechten.

Dass dieses Verhalten in einigen Fällen deutlich zu konstatieren ist, zeigen die Beobachtungen von Bayer, Thieda, Marchand, Dittel und auch von v. Franqué. Nur in Ausnahmefällen, sagt v. Franqué, habe er gefunden, dass der

unterste Teil der Uterushöhle mit gut erhaltenem Oberflächenepithel ausgekleidet war.

Nach Bayer und anderen soll die Feststellung von cervikalem Zylinderepithel im unteren Uterinsegment einer der Beweisgründe für die Annahme sein, dass dieser Abschnitt cervikalen Ursprungs ist.

Jedoch ist zu bemerken, dass das Vorkommen von sicher konstatiertem cervikalen Zylinderepithel in den untersten Teilen des Uteruscavum eine ausreichende Erklärung in der Erweiterung des obersten Cervikalabschnittes finden würde. Denn nach den wichtigen Untersuchungen von Martin[1]) und Herff soll dieser einen kleinen Anteil an der Bildung der Eihöhle nehmen. Das Uteruscavum soll in diesen Fällen unten nicht vom inneren Muttermund abgeschlossen werden, sondern von dem sogenannten Müllerschen Ringe, der, wie bekannt, sich in verschiedenen Höhen der Cervikalwand bilden und klinisch wie anatomisch den inneren Muttermund simulieren kann.

Zu Gunsten der klinischen Untersuchungsergebnisse von Martin sprechen überzeugend die mikroskopischen, besonders vergleichend-anatomischen Befunde. Sie ermöglichen es uns, die strittige Frage aufs beste aufzuklären.

So sieht man bei Torpedo ocellata, dass der unterste Teil der Uterushöhle, die die Embryonen enthält und eine grosse anatomische und funktionelle Ähnlichkeit mit dem Uteruscavum der Säugetiere aufweist, mit einer Schleimhaut ausgekleidet ist, die das dem Cervikalkanal eigentümliche Epithel sowie Drüsenschläuche zeigt. Die innere Mündung des Cervikalkanals ist stark erweitert, und die Uterushöhle wird nach unten durch eine Art Müllerschen Ringes abgeschlossen, der makroskopisch für den eng geschlossenen inneren Muttermund gehalten werden kann.

Das gleiche Verhalten kann man deutlich an dem am Ende der Gravidität befindlichen Uterus eines Meerschweinchens bemerken, bei dem (Fig. 3) der oberste Abschnitt der Cervix (C) erweitert und mit hypertrophischer Cervikalschleimhaut ausgekleidet ist. Der ganze Cervikalkanal scheint völlig gut erhalten zu sein und dehnt sich von einer Art Müllerschen Ringes (M) bis zur Portio vaginalis (P) aus.

Zu beachten ist schliesslich noch, dass einige von mir gemachte klinische Beobachtungen zu der Annahme berechtigen,

[1]) Martin, A., Das Verhalten der Cervix uteri während der letzten Schwangerschaftsmonate. Zeitschr. f. Geb. u. Gyn. Bd. 1. 1877.

dass bei manchen Mehrgebärenden der oberste Teil der Cervix sich derartig erweitert, dass man schon eine Reihe von Tagen vor Beginn der Wehentätigkeit einen Teil des unteren Eipols gleichsam von der Uteruswand abgelöst fühlt. Mit dieser Erweiterung des oberen Cervixabschnittes ist die Bildung eines scheinbar gut geschlossenen Muttermundes verbunden, der durch den Müllerschen Ring repräsentiert wird.

Nach alledem können Zweifel an der morphologischen Unabhängigkeit der drei Uterusabschnitte: Cervix, unteres Uterinsegment, Uteruskörper nicht erhoben werden. Höchstens müssen wir zugeben, dass in einigen Fällen gegen Ende der Schwangerschaft eine gewisse begrenzte Erweiterung des obersten Cervixabschnittes eintreten kann, sodass sich auch die Cervix zu einem geringen Teile an der Bildung der Eihöhle beteiligt. Das untere Uterinsegment ist demnach in morphologischer Hinsicht ein von der Cervix und vom Uteruskörper völlig unabhängiger Abschnitt des Uterus.

* * *

Die anderen von mir bei meinen Untersuchungen berücksichtigten Punkte betreffen die Morphologie der einzelnen Muskelschichten in der Uteruswand, sowie den Aufbau dieser letzteren selbst, besonders hinsichtlich der Anordnung der erwähnten Schichten und der Anordnung des elastischen Gewebes im Körper, im unteren Uterinsegment und in der Cervix.

Wenn wir zunächst die letzten Arbeiten über die Entwicklung der Uterusmuskulatur berücksichtigen, so können wir nach den Untersuchungen von Sobotta[1]) und Werth und Grusdew[2]), sowie nach den neuesten Forschungen von Ferroni[3]) als festgestellt annehmen, dass die Uterusmuskulatur der Säugetiere und des Weibes sich aus einer einheitlichen zirkulären Muskelschicht entwickelt, die ihrerseits aus mesodermalen, in unmittelbarer Nachbarschaft der noch nicht vollständig ausgebildeten Uterusschleimhaut gelegenen Elementen der Wand der Müllerschen Gänge hervorgeht. Die ursprüngliche Anordnung und Struktur der erwähnten zirkulären Schicht erfährt nach Sobotta gegen den 7. oder 8. Monat durch das Eindringen der Gefässe eine erheb-

[1]) Sobotta, Beiträge zur vergleichenden Anatomie und Entwicklungsgeschichte der Uterusmuskulatur. Arch. f. mikr. Anat. Bd. 38. 1891.

[2]) Werth, A., und Grusdew, W., Untersuchungen über die Entwicklung und Morphologie der menschlichen Uterusmuskulatur. Arch f. Gyn. Bd. 55. H. 2. 1898.

[3]) Ferroni, E., l. c.

liche Änderung. Es wandelt sich zu dieser Zeit die Uteruswand des Menschen und der anthropomorphen Affen in ein so regelloses Geflecht von Muskelfasern um, dass eine Sonderung in einzelne Schichten nicht mehr möglich ist. Hiermit entfernt sich, wie Sobotta in Übereinstimmung mit Kreitzer sagt, der Uterus des Weibes und der anthropomorphen Affen von dem Schema des Aufbaues, wie es sich bei den übrigen Säugetieren findet; denn während bei diesen eine typische innere Ringschicht und eine äussere subseröse Längsschicht, getrennt voneinander durch die mittlere Gefässschicht, erhalten bleiben, sind beim Weibe die subseröse und die submucöse Schicht rudimentär, und nur die ursprüngliche Zirkulärschicht mit den Gefässen gewinnt eine mächtige Entwicklung.

Roesger[1]) dagegen behauptet, dass die ursprüngliche Muskulatur in engen Beziehungen zu der fortschreitenden Entwicklung der intramuralen Blutgefässverzweigungen steht, da sie aus indifferenten Zellen, die die Blutgefässe, zu dieser Zeit noch einfache Endothelröhren, umgeben, hervorgehen soll. So will Roesger die anscheinend ringförmige Anordnung der jungen Muskulatur damit erklären, dass sie aus zirkulär verlaufenden Gefässzweigen entsteht, und er behauptet schliesslich, dass die Uterusmuskulatur vom Beginn ihrer Entwicklung an ein unauflösbares Gewirr von Gefässen und Muskelfasern darstellt, so dass es vergebliche Mühe wäre, im vollendeten Entwicklungszustande eine Einteilung nach Schichten versuchen zu wollen.

Gegen die Anschauungen von Roesger sprechen sich jedoch Werth und Grusdew aus. Sie kommen bei ihrer Zusammenfassung der Entwicklungsgeschichte der Uterusmuskulatur zu dem Ergebnis, dass diese beim Menschen aus einer inneren Primitivmuskelschicht, Archimyometrium, und aus einer äusseren Schicht, dem Paramyometrium, besteht. Das erstere geht aus dem mesodermalen Gewebe hervor, das die Epithelrohre des Müllerschen Ganges umgibt und hat zirkulären Verlauf; das zweite entsteht in dem Bindegewebe, das sich von der Muskulatur des Archimyometrium bis unter die Peritonealbekleidung erstreckt. Zwischen diesen beiden Schichten entwickelt sich später eine mittlere Schicht von ringförmig um die Gefässe angeordneten Muskelfasern, die nach Werth und Grusdew der mittleren Gefässschicht der Säugetiere mit Uterus bicornis vollkommen homolog sein soll.

[1]) Roesger, Festschrift zur Feier des 50jährigen Bestehens der Berliner geburtshülflichen Gesellschaft. Wien 1894.

Nach diesen beiden Autoren würden also das Archimyometrium, die Mittelschicht und das Paramyometrium des weiblichen Uterus in den drei entsprechenden Schichten des Uterus der niederen Säugetiere ihre genauen Homologa haben, und so könnten die in den Arbeiten von Calza, Bertrandi, Hélie, Sappey, Cuzzi, Romiti und Testut niedergelegten Ergebnisse, sowie Schemata und Zeichnungen stets als Basis und Quelle unserer Kenntnisse vom Aufbau der Uterusmuskulatur des Weibes dienen.

Wie man sieht, weichen die Anschauungen von Sobotta einerseits, Werth und Grusdew andererseits hinsichtlich der Morphologie der Muskelschichten des menschlichen Uterus erheblich von einander ab, und die hieraus sich ergebende Frage beansprucht grosses Interesse.

Mit dem Studium der Morphologie und des Ausbaues der verschiedenen Schichten in der Muskelwand des Uteruskörpers und des unteren Uterinsegmentes eng verknüpft ist natürlich auch die Frage nach dem Aufbau des Collum uteri.

Und wenn Anatomen wie Geburtshelfer, nach den Worten Mangiagallis[1]), in der systematischen Beschreibung des komplizierten Aufbaues des Uteruskörpers nicht einig sind, so sind sie es noch weniger gegenüber der Frage, welchen Anteil die Muskelschichten des Uteruskörpers am Aufbau des Collum nehmen.

Von den Untersuchungen v. Franqués ausgehend, können wir zunächst sagen, dass die bestehenden Meinungsverschiedenheiten über den Aufbau des Uterushalses ihren Grund hauptsächlich in der grossen individuellen Verschiedenheit haben, sodann vielleicht auch in der Differenz der Geburtsabschnitte, in denen sich der Uterus im Augenblicke des Todes befand. Denn während Acconci versichert, dass das Collum aus spärlichem Muskelgewebe, vielen Gefässen und Lymphräumen und reichlichem elastischen Gewebe besteht, behauptet Pestalozza, dass die Cervixwände reich an Muskelfasern sind, und v. Franqué teilt mit, dass das Muskelgewebe der Cervix nicht konstant an allen untersuchten Uteri stark ausgebildet war und keine bestimmte Anordnung zeigte. Dass die Anordnung der Muskelschichten des Uterus sehr variabel ist, geht auch aus der Tatsache hervor, dass Acconci behauptet, das spärliche Muskelgewebe der Cervix setze sich aus longitudinal, schräg und zirkulär verlaufenden Fasern zusammen und vollständige Ringe würden von den Zirkulärfasern nicht gebildet, während Pestalozza die Meinung vertritt, dass die

[1]) Mangiagalli, Trattato di Ginecologia. Vallardi. Milano.

Collummuskulatur aus zwei Schichten besteht, aus einer äusseren, die in die Uterusmuskulatur übergeht, und aus einer inneren, glänzend weissen, von vorwiegend bindegewebigem Charakter, in der sich ebenfalls Muskelelemente finden, die sich in isolierte Fibrillen auflösen und sich bis unter die Epithelbekleidung der Schleimhaut erstrecken.

Was ferner die Existenz eines kontraktilen Ringes oder Sphinkters im oberen Teile des Collum betrifft, so spricht sich hierüber Pestalozza nicht in bestimmter Weise aus, da er an Schnitten aus dem oberen Cervixdrittel beobachtete, dass die zirkulär verlaufenden Muskelfasern keinen vollständigen Ring bilden.

Dasselbe behauptet v. Franqué. Bei der Beschreibung eines graviden Uterus aus dem dritten und eines aus dem vierten Monate spricht er nur von der Anwesenheit transversal verlaufender Fasern in der Gegend des inneren Muttermundes. Ausserdem sagt er, dass an der Cervixperipherie eines anderen, im vierten Monate graviden Uterus longitudinal verlaufende Muskelbündel vorherrschten, die von der Peripherie gegen den inneren Teil der Cervix und der Portio ausstrahlen; die Portio selbst zeigte sich an ihrem Ende frei von Muskelfasern. Um die Anschauung v. Franqué's von der grossen individuellen Variabilität der Struktur des Uterushalses zu würdigen, muss man sich die Verschiedenheit seiner Beschreibungen von Cervikalabschnitten gravider, kreissender und puerperaler Uteri vergegenwärtigen.

Denn während v. Franqué an einem im vierten Monat graviden Uterus findet, dass die Spitze der Portio frei von Muskelfasern ist, zeigt er an einem Abortuterus aus dem dritten Monate, dass bis zum äussersten Ende der Portio transversal und longitudinal getroffene Muskelbündel vorhanden sind. Bei einem kreissenden, in der Erweiterungsperiode befindlichen Uterus weist v. Franqué besonders darauf hin, dass in der Cervix eine mächtige Schicht von transversal verlaufenden, unmittelbar unter der Schleimhaut gelegenen Muskelbündeln vorhanden ist, während er bei einem anderen, aus dem achten Monate der Schwangerschaft stammenden und in der Austreibungsperiode befindlichen Uterus, unmittelbar unter der Schleimhaut eine Schicht von longitudinal verlaufenden Fasern findet. Aber noch mehr. Derselbe Autor findet bei einem puerperalen Uterus den Hals fast ausschliesslich aus Bindegewebe bestehend, bei einem anderen wird er von spärlichem Muskelgewebe und von ungewöhnlich dicken, transversal getroffenen und in der Gegend des inneren Muttermundes gelegenen Muskelbündeln gebildet, bei einem dritten

puerperalen Uterus schliesslich findet er die Cervix ungewöhnlich reich an Muskelgewebe, besonders in der mittleren Schicht, wo sich ansehnliche, auf dem Schnitt teils longitudinal, teils transversal getroffene Muskelbündel finden.

Aus dem Gesagten geht offenbar hervor, dass das Collum uteri hinsichtlich seines Aufbaues keinen genau bestimmbaren Typus zeigt und dass die Varietäten, die es inbezug auf Menge, Anordnung und Verteilung des Muskelgewebes in den einzelnen Schichten bietet, nicht nur auf individuelle Unterschiede zurückzuführen sind, sondern wahrscheinlich auch auf die architektonischen Veränderungen, die der Aufbau des Uterus während der verschiedenen Stadien der Geburtstätigkeit erfährt.

Um selbst einen bescheidenen Beitrag zu einigen der erwähnten strittigen Fragen zu liefern, berichte ich hier kurz über meine eigenen Beobachtungen.

Uterus eines achtmonatlichen Fötus. Auf sagittalen, von der Vorder- zur Hinterwand des Organs geführten Längsschnitten bemerkt man, dass die Innenfläche der Uterushöhle mit einem einschichtigen kubischen Epithel ausgekleidet ist, dass die Schleimhaut von zahlreichen jungen Bindegewebszellen und Leukozyten gebildet wird und dass sich in sie hinein einige blindendigende Drüsenschläuche senken. Unterhalb der Schleimhaut findet sich die Primitivmuskelschicht (Archimyometrium), die vorwiegend aus transversal getroffenen Ringbündeln, ferner noch aus einigen schräg und longitudinal verlaufenen Bündeln besteht.

In unmittelbarer Berührung mit der Schleimhaut finden sich hier und da lange Bündel von longitudinalem Verlaufe, die eine submucöse Longitudinalschicht, wie sie von Sobotta genau beschrieben wurde, bilden. Je mehr man sich vom Uteruskörper dem Collum uteri nähert, um so dichter wird die Primitivmuskulatur; sie erscheint aus einer grossen Zahl von vorwiegend zirkulär und schräg verlaufenden Bündeln zusammengesetzt, die sich unregelmässig und wirr mit einander verflechten. In der Portio vaginalis haben die Muskelbündel der inneren Primitivschicht einen vorwiegend zirkulären Verlauf.

Soweit das Archimyometrium. Nach aussen von dieser Primitivmuskelschicht wird die Uteruswand von einer an starken Arterien und weiten Venen reichen Bindegewebsschicht gebildet; von diesen Gefässen gehen zahlreiche Verzweigungen ab, die zwischen die Bündel der Primitivmuskulatur eindringen. Die Bindegewebsschicht, die vom Fundus bis Collum uteri eine grosse Zahl von Gefässen enthält, erinnert stark an die mittlere Schicht

der grossen Gefässe in der Uteruswand der niederen Säugetiere mit Uterus bicornis.

Schliesslich ist noch eine letzte, subserös gelegene Schicht von anscheinend bindegewebigem Charakter vorhanden, die hier und da spindelförmige Zellen mit stäbchenartigem Kern, die in Entwicklung begriffenen Muskelfaserzellen gleichen, eingestreut enthält. Auch diese Schicht erstreckt sich vom Fundus bis zum Collum uteri.

Uterus einer Neugeborenen. Der Bau dieses Uterus nähert sich schon dem des ausgewachsenen Organs insofern, als sich dem Archimyometrium eine eigene Muskulatur in der mittleren Gefässschicht zugesellt hat, die aus Bündeln von zirkulärem, longitudinalem und schrägem Verlaufe besteht, und ferner dadurch, dass sich in der subserösen Bindegewebsschicht Bündel von vorwiegend longitudinalem Verlaufe zu differenzieren beginnen, die das Paramyometrium bilden.

Aus diesen, zwar unvollkommenen und spärlichen Beobachtungen kann man mit Sobotta den Schluss ziehen, dass der menschliche Uterus in seiner ontogenetischen Entwicklung die phylogenetische wiederholt. Der allgemeine Bautypus des menschlichen Uterus lässt sich demnach auf den der niederen Säugetiere zurückführen.

Ich gehe nunmehr zu meinen Beobachtungen über den Bau der Muskelwand des schwangeren und kreissenden Uterus über.

Uterus im siebenten Monate der Schwangerschaft, von einer an Lungentuberkulose gestorbenen Frau stammend und der Leiche vor Ablauf von 24 Stunden entnommen. Der ganze Uterus wurde mitsamt der Frucht in Müllersche Flüssigkeit gebracht und nach der Härtung an der Placentarinssertionstelle mit der daran haftenden Placenta geschnitten. Auf den Schnitten bemerkt man, dass die Decidua serotina sehr dünn ist und dass das freie Ende einiger Chorionzotten sich in enger Berührung mit der Uterusmuskulatur befindet; diese selbst ist leicht in drei Schichten zu sondern: eine innere (Archimyometrium), die aus Bündeln von zirkulärem, schrägem und longitudinalem Verlaufe besteht, eine mittlere, die von einem Netz in verschiedener Richtung, hauptsächlich aber zirkulär verlaufender Bündel und erweiterten, lacunenähnlichen Venen gebildet wird, und schliesslich eine äussere, die sich aus longitudinal verlaufenden Fasern und aus Bündeln von zirkulärem Verlaufe zusammensetzt.

Uterus aus dem achten Monate der Schwangerschaft, von einer in der geburtshülflich-gynäkologischen Klinik zu Genua

sogleich nach der Entbindung an Eklampsie verstorbenen Frau stammend.

J. R., am 1. Dezember 1897 in die Klinik aufgenommen, Primipara. Früher gesund, litt sie während der Schwangerschaft an heftigen Kopfschmerzen. Einen Monat vor ihrem Eintritt in die Klinik hatte sie einen Krampfanfall, der von Bewusstseinsverlust und tonisch-klonischen Zuckungen begleitet war. Nach diesem Anfalle befand sich die Patientin verhältnismässig wohl, bis plötzlich neue tonisch-klonische Krämpfe auftraten, sodass sie in comatösem Zustande nach der Klinik gebracht wurde Ihr Gesicht war cyanotisch, der Speichel schaumig und blutig, die Atmung verlangsamt und stertorös. Der Puls war klein, fadenförmig, unterdrückbar und frequent. Beim Kochen des Urins coagulierte reichliches Eiweiss. Der Uterus war in normaler Lage, der Fötus lebte und befand sich in Schädellage. Das Becken war rachitisch platt und hatte eine C. D. von 87 mm.

Unter diesen bedrohlichen Erscheinungen schritt man, da an der Diagnose puerperale Eklampsie nicht zu zweifeln war, nach Anwendung von Sauerstoff und subkutanen Einspritzungen von Excitantien zur gewaltsamen Erweiterung des Muttermundes durch den Maucischen Dilatator. Nach Ausführung der Craniotomie und Cranioclasie ging die Entleerung des Uterus leicht von statten. Die Nachgeburt kam spontan. Wegen einer unbedeutenden Blutung wurde die Tamponade nach Dührssen ausgeführt.

Der comatöse Zustand der Patientin dauerte jedoch fort, und trotz subkutaner Einspritzungen von Excitantien und endovenöser Injektion von physiologischer Kochsalzlösung starb die Patientin nach $2^1/_2$ stündigem Aufenthalt in der Klinik.

Bei der Autopsie fanden sich die bekannten gröberen, pathologisch-anatomischen Veränderungen, wie sie bei Eklampsie vorzukommen pflegen: diffuse capillare Hämorrhagien im Gehirn und den Meningen, in den Thoraxorganen auf der Pleura und auf dem Pericard, sowie in den Bauchorganen und auf dem Peritoneum. Ausserdem bestand Lungenödem; die Leber und das Herz zeigten einen geringen Grad von fettiger Degeneration, und die allein vorhandene Hufeisenniere bot das Bild einer parenchymatösen Nephritis.

Die histologische Untersuchung von Gehirn, Herz, Lungen, Milz, Leber, Nieren und Placenta wurde von Oliva[1]) ausgeführt, der in der Hauptsache die Beobachtungen anderer Forscher wie Schmorl und Pestalozza bestätigen konnte.

Der Uterus wurde in Alkohol fixiert und mikroskopisch untersucht.

Cervix. Die Schnitte durch die Cervix- wie die durch die übrige Uteruswand wurden in sagittal-longitudinaler Richtung von der Vorder- zur Hinterfläche des Organs geführt. Die Untersuchung dieser Schnitte zeigt aufs deutlichste (Fig. 4 u. 5), dass unterhalb der Schleimhaut des Cervikalkanals eine Muskelschicht vorhanden ist, die von grösstenteils transversal getroffenen Bündeln gebildet wird und sich vom inneren Muttermund bis zur Ansatzstelle der Vagina am Collum uteri erstreckt. Wie man an Fig. 4

[1]) Oliva, A., Eclampsia puerperale e rene unico. Giornale della R. Acc. Medica di Genova. Mai 1898.

deutlich sieht, ist diese Muskelkelschicht viel kompakter als die zentrale, aus longitudinalen Bündeln bestehende, und in unversehrtem Zustande bildet sie einen Muskelring, der nach Art eines Sphinkters sich durch die ganze Länge des Collum uteri erstreckt. Dieser Muskelring verdoppelt sich in konzentrischer Form entsprechend der Portio, indem sich, wie Fig. 4 zeigt, die submucöse Muskelschicht bis zur Ansatzstelle der Vagina ausdehnt. Auf dem Querschnitt sieht man diese beiden Muskelringe in Fig. 4 u. 5. Welche Bedeutung ihnen für einen guten Verschluss des Collum uteri, besonders während der Schwangerschaft, zukommen muss, bedarf keiner Worte. Ja, die Anwesenheit eines doppelten Sphinkters in der Portio vaginalis kann uns vielleicht die Erklärung liefern für die Tatsache, dass sich bei Primiparis in der Eröffnungsperiode der Cervikalkanal von oben nach unten erweitert, sodass zu allerletzt der äussere Muttermund sich öffnet.

Unteres Uterinsegment. Dieser Teil der Uteruswand besteht aus zahlreichen, von Bündeln gebildeten Muskelschichten, die in Fig. 6 in transversaler, schräger und longitudinaler Richtung getroffen erscheinen. Die Gleichförmigkeit der Struktur in fast der ganzen Dicke der Wand des unteren Uterinsegments lässt eine Sonderung in die drei Primitivschichten der Uteruswand, das Archimyometrium, die Schicht der grossen Gefässe und das Paramyometrium, nicht zu. Das Gleiche hinsichtlich der Trennung der Uteruswand in einzelne Schichten ist von der Grenze zwischen unterem Uterinsegment und Uteruskörper in engerem Sinne, Fig. 7, zu sagen. Anders liegen die Verhältnisse jedoch, wenn wir die Uteruswand an der Insertionsstelle der Placenta (Fig.8) untersuchen. Dieser Teil der Uteruswand zeigt ebenso wie an dem schon oben beschriebenen Uterus aus dem siebenten Monate der Gravidität auf deutlichste die drei Primitivschichten: das Archimyometrium (1), die Schicht der grossen Gefässe mit sinusartig erweiterten Venen (2) und das Paramyometrium (3). Bemerkenswert ist der Umstand, dass diese letzte Schicht von zahlreichen transversal, longitudinal und schräg getroffenen Muskelbündelchen gebildet wird, die durch reichliches, lockeres, kleine Blutgefässe und elastische Fasern enthaltendes Bindegewebe von einander getrennt sind. Zu beachten ist schliesslich noch der beträchtliche Dickenunterschied zwischen den drei Schnitten Fig. 6, 7 und 8, die alle die Präparate in gleicher Vergrösserung wiedergeben.

Uterus vom Ende der Schwangerschaft, aus der Sammlung von schwangeren und kreissenden Uteri des Museum

der geburtshülflichen Klinik zu Genua stammend. Die Krankengeschichte des Falles ist nicht bekannt.

Der auf der Vorderfläche vom äusseren Muttermund bis zum Fundus eröffnete Uterus zeigt den Muttermund stark erweitert, dessen Umfang misst 18 cm. Der Durchmesser ist daher 18 : 3 = 6 cm. Der Kontraktionsring springt stark hervor; die unversehrte Placenta ist fest an der Hinterwand des Uterus inseriert.

Aus diesen Tatsachen darf man wohl den Schluss ziehen, dass der Uterus von einer Frau stammt, die vor der Ausstossung der Nachgeburt starb, nachdem sie eine ziemlich schwere Geburt überstanden hatte.

Cervix. Die Struktur der Cervix dieses in der Geburt befindlichen Uterus nähert sich der des Uterus aus dem achten Monate der Schwangerschaft, da, wie Figur 9 und 10 zeigen, auch hier das von longitudinal und zirkulär verlaufenden Bündeln gebildete Muskelgewebe überwiegt. Die ringförmigen Bündel sind, wie sich aus Fig. 10 ergibt, quer getroffen und bilden, besonders in der Gegend des inneren Muttermundes, eine Art Sphinkter. Dieser Sphinkter besteht aus zwei konzentrischen Muskelringen, einem submukösen oder inneren (Fig. 10 S) und einem äusseren (Fig. 10 C); zwischen beiden Ringen verlaufen die Gefässe und die Bündel von Longitudinalfasern (Fig. 10 L).

Die beiden Muskelringe würden, so kann man sich hiernach vorstellen, die Aufgabe haben, den graviden Uterus während der fortschreitenden Entwicklung der Frucht geschlossen zu halten, die longitudinalen Bündel dagegen würden in der Erweiterungs- und besonders in der Austreibungsperiode in Tätigkeit treten.

Ausserdem ist auf dem Durchschnitte durch die Cervixwand deutlich die Anwesenheit der drei Primitivschichten zu erkennen, des Archimyometrium (Fig. 10 S), der Schicht der grossen Gefässe (V) und des Paramyometrium (L—C).

Grenze zwischen unterem Uterinsegment und eigentlichem Uteruskörper. — Kontraktionsring.

Bei der mikroskopischen Untersuchung dieses Teils der Uteruswand fällt auf, dass die innere und mittlere Muskelschicht aus einem dichten Netzwerk von quer, schräg und längs getroffenen Muskelfasern besteht, die eine Art durch die Kontraktion des Uterus entstandenen Muskelhügel (Fig. 11 A) bilden.

Auf diese Weise entsteht eine Art Muskelring, der in das Uteruscavum vorspringt und nach Emil Rossa[1]) als Sphinkter funktioniert. Die zweite Tatsache, die beim Vergleich von Fig. 10 und Fig. 11 die Aufmerksamkeit auf sich zieht, ist die, dass die longitudinalen Muskelbündel des Paramyometrium in Fig. 11 viel zahlreicher und die transversal getroffenen Bündel spärlicher und hier und da in lockeres, an elastischen Fasern reiches Bindegewebe eingelagert sind. Die elastischen Fasern sind an einzelnen Stellen so reichlich vorhanden, dass sie richtige elastische Bezirke, die dem Uteruskörper eigentümlich sind, bilden (Fig. 12 A).

Um schliesslich noch einige Worte über die Anordnung und die Struktur der Muskelschichten dieses kreissenden Uterus, von der Cervix bis zum Fundus, zu sagen, so möchte ich die Aufmerksamkeit des Lesers auf die deutlichen Unterschiede lenken, die die in Fig. 10, 11, 12, 13 und 14 nach mikroskopischen Präparaten bei der gleichen Vergrösserung wiedergegebenen histologischen Bilder darbieten.

Beginnen wir mit der inneren Muskelschicht oder dem Archimyometrium, so zeigt sich, dass diese Schicht zwar überall aus längs, quer und schräg getroffenen Muskelbündeln besteht, dass jedoch in der Gegend des inneren Muttermundes die quer getroffenen Bündel, d. h. die mit zirkulärem Verlaufe, überwiegen (Fig. 10), während sich in den Wänden des Uteruskörpers im engeren Sinne eine gleichmässige Verteilung der zirkulär, schräg und longitudinal verlaufenden Muskelbündel (Fig. 12) ergibt. Aber noch mehr. Während nämlich die innere Muskelschicht in der Gegend des Bandlschen Ringes, wo sie sich zu einer Art von Muskelhügel erhebt (Fig. 11), hypertrophisch ist und sich auch in den Muskelwänden des Uteruskörpers reichlich findet (Fig. 12), verdünnt sie sich in der Gegend der Placentarstelle (Fig. 13) und auch im Fundus uteri (Fig. 14). Ja, an der Insertionsstelle der Placenta wandelt sich die innere Muskelschicht (Fig. 13 A) in die von Hofmeier beschriebene Schicht von zickzackförmigen Muskelfasern um, und am Fundus uteri (Fig. 14) wird sie zu einer Schicht von dicht aneinander gelagerten, intensiv gefärbten Muskelbündeln.

Die mittlere Muskelschicht oder die Schicht der grossen Gefässe wird ebenfalls von quer, längs und schräg getroffenen

[1]) Emil Rossa, Der Kontraktionsring in seinen Beziehungen zur Mechanik der Geburt. Monatsschrift f. Geb. u. Gyn. Bd. XII. 1900.

Muskelbündeln gebildet. Während jedoch die grossen Gefässe im Collum uteri (Fig. 10) und besonders in der Gegend der Placentarstelle (Fig. 13) deutlich zu sehen sind, erscheinen sie in der Gegend des Bandlschen Ringes (Fig. 11) wenig hypertrophisch und sind in den verschiedenen Teilen des Uteruskörpers (Fig. 12—14) sogar kaum zu erkennen.

Geht man schliesslich zur äusseren Muskelschicht oder dem Paramyometrium über, so bemerkt man, dass diese Schicht aus quer und längs getroffenen Muskelbündeln besteht; während sie jedoch im oberen Teile der Cervix und im unteren Uterinsegment bis zum Bandlschen Ringe (Fig. 11) aus einer Schicht von Längsfasern und einer von zirkulärem Verlaufe besteht, wird sie in den übrigen Abschnitten des Uterus von mit einander verflochtenen Längs- und Zirkulärfasern gebildet (Fig. 13 C und Fig. 14).

Fassen wir zum Schluss unsere Ergebnisse zusammen, so finden wir, dass die Uterusmuskulatur in ihren drei Schichten aus Bündeln von zirkulärem, longitudinalem und schrägem Verlaufe besteht, und zwar überwiegen die Bündel mit longitudinalem und zirkulärem Verlaufe. Diese mehr oder weniger entwickelten Bündel verflechten sich mehr oder minder eng mit einander mit Ausnahme der Gegend des unteren Uterinsegments und besonders der äusseren Muskelschicht; hier bilden die Längsbündel und die mit zirkulärem Verlaufe zwei deutlich von einander gesonderte Schichten (Fig. 10 L. C).

Bevor ich die Beschreibung dieses kreissenden Uterus verlasse, möchte ich noch daran erinnern, dass sich hier und da in der äusseren Muskelschicht elastische Bezirke finden (Fig. 11, 12 A), die, wie wir später sehen werden, aus einer grossen Menge elastischen Gewebes bestehen, von Muskelgewebe aber wenig oder nichts enthalten. Schliesslich möchte ich noch darauf hinweisen, dass es auf Grundlage weiterer mikroskopischer Untersuchungen über den Aufbau der drei Uterusabschnitte an zahlreichen schwangeren und kreissenden Uteri möglich sein wird, einen Beitrag zum Studium des Kontraktionsmechanismus des menschlichen Uterus während der Geburt zu liefern. Es wird sich so leichter ein Einblick in den Mechanismus der Umbildung der Cervix und der Erweiterung des Muttermundes verschaffen lassen, und man wird annehmen dürfen, dass im schwangeren Uterus die Zirkulärfasern funktionieren und dem Verschlusse des Cervikalkanals dienen, während zur

Zeit der Geburt ihre Antagonisten, die longitudinalen Fasern, in Tätigkeit treten.

Weiter wird man sehen können, ob die konstante Differenzierung der äusseren Muskelschicht in eine longitudinale und eine zirkuläre Schicht (Fig. 10 und 11) den Schluss zulässt, dass diese Bündel im unteren Uterinsegment eine antagonistische Funktion ausüben.

Zu erörtern wäre auch die Bedeutung, die dem gleichmässigen Aufbau des Uteruskörpers (Fig. 12), der in allen seinen drei Schichten aus zirkulär, longitudinal und schräg verlaufenden Bündeln besteht, zukommt.

Dasselbe gilt für die Rolle der zickzackförmigen Bündel in der Gegend der Placentarstelle (Fig. 13), wie man sie findet, wenn man einen im Zustand der Placentarlösung fixierten Uterus untersucht.

Schliesslich würde noch zu untersuchen sein, ob der Kontraktionsring, der sich in verschiedener Höhe ausbilden kann (Fig. 11), als Zentrum der Uteruskontraktion in dem Sinne aufgefasst werden kann, dass während der Wehentätigkeit nicht nur eine Verdünnung des unteren Uterinsegments, sondern auch eine solche des Fundus uteri (Fig. 14) erfolgt.

Das Studium der Struktur des kreissenden Uterus bietet also noch viele ungelöste Fragen; es wäre zu wünschen, dass in der von mir eingeschlagenen Richtung weitere Untersuchungen ausgeführt werden. Aus dem anatomischen Studium werden wir alsdann neue Gesichtspunkte zur Erläuterung und Erklärung der Funktion des kreissenden Uterus gewinnen.

Endlich muss ich mich noch mit der Verteilung des elastischen Gewebes in den Muskelwänden des schwangeren und kreissenden Uterus befassen. Es ist dies allerdings eine rein anatomische Frage; ihre Erörterung ist aber auch für die Untersuchung der passiven Dehnbarkeit und der Retraktion des schwangeren und kreissenden Uterus notwendig.

Acconci [1]), der zuerst die Aufmerksamkeit der Geburtshelfer auf die Bedeutung lenkte, die der Anwesenheit des elastischen Gewebes in den verschiedenen Abschnitten des Uterus bei der Erklärung der dynamischen Vorgänge während der Geburt zukommt, Acconci, sage ich, wies nach, dass das elastische Gewebe im Collum uteri viel reichlicher vorhanden ist, als im unteren Uterinsegment und dass es sich hier wieder

[1]) Acconci, l. c.

reichlicher findet als im Uteruskörper. Die von Acconci beobachtete Tatsache wurde von Pestalozza [1]) bestätigt, der behauptete, dass, wie bei den anderen Organen des menschlichen Körpers, so auch im Uterus das elastische Gewebe naturgemäss dort reichlicher vorhanden ist, wo sich Bindegewebe in grosser Menge findet, besonders also in der Cervixwand.

Dührssen [2]), Dawidoff [3]), v. Dittel [4]), die sich nach einander mit diesem Gegenstande beschäftigten, behandelten noch einige Besonderheiten, besonders den Zusammenhang des oberflächlichen mit dem tiefen Netze des Collum uteri; im wesentlichen aber kamen sie zu demselben Ergebnis wie Acconci. So sagt Dührssen, dass der periphere Teil der Cervix eine grosse Menge elastischer Fasern enthält, während diese im zentralen Teile fast gänzlich fehlen, und Dawidoff und v. Dittel, die diese Angabe von Dührssen bestätigen, behaupten ebenfalls, dass in der Cervix und im unteren Uterinsegment elastische Fasern in grosser Menge vorhanden sind.

Nicht zu denselben Ergebnissen kam jedoch Woltke [5]); er konnte keine wesentlichen Unterschiede hinsichtlich der Verteilung des elastischen Gewebes in den verschiedenen Uterusabschnitten feststellen. Er weist indessen darauf hin, dass im Uteruskörper die elastischen Fasern von der Serosa nach der Mucosa hin an Zahl abnehmen, sodass die submuköse Muskelschicht ausser an den Einmündungsstellen der Tuben keine mehr enthält.

Pick [6]) schliesslich macht in seiner Arbeit auf die reichliche Vermehrung des elastischen Gewebes im senilen Uterus sowie bei chronisch-entzündlichen Prozessen des Uterus und des Pelveoperitoneums aufmerksam und behauptet: 1. dass die

---

[1]) Pestalozza E., l. c.

[2]) Dührssen, Beitrag zur Anatomie, Physiologie und Pathologie der Portio vaginalis uteri. Arch. f. Gyn. Bd. XLI. 189.

[3]) Dawidoff. Zur Frage der Veränderungen des elastischen Gewebes des Uterus bei Spontanruptur intra partum etc. Inaug.-Dissert. Petersburg 1895.

[4]) v. Dittel, Über die elastischen Fasern der Gebärmutter. Wien. klin. Rundschau. No. 26 u. 27, 1896. Die Dehnungszone des schwangeren und kreissenden Uterus etc. Deutsche Gesellschaft. 1898.

[5]) Woltke, Beiträge zur Kenntnis des elastischen Gewebes in der Gebärmutter und im Eierstock. Zieglers Beitr. zur pathol. Anat. und allgem. Pathol. Bd. 27. 1900.

[6]) Pick, Ludwig. Über das elastische Gewebe in der normalen und pathologisch veränderten Gebärmutter. Sammlung klinischer Vorträge. No. 283. Leipzig 1900.

elastischen Fasern der subserösen und vasculären Muskelschicht im normalen, völlig entwickelten Uterus Abzweigungen der elastischen Grenzmembran der Uterusserosa sind; 2. dass die elastischen Fasern der vasculären Muskelschicht Abzweigungen der Gefässadventitia sind; 3. dass diese Fasern die Muskelbündel der äusseren und der Gefässschicht senkrecht zu ihrer Verlaufsrichtung kreuzen, 4. dass in der Portio vaginalis die elastischen Fasern ein oberflächliches, unter dem geschichteten Pflasterepithel liegendes Netz bilden, das durch fadenförmige Abzweigungen mit einem tiefen, die Gefässe umhüllenden Netze in Verbindung steht.

Weiterhin beschäftigt er sich mit anderen wichtigen Punkten und behauptet, dass, während die Muskelzellen der subserösen und der submucösen Schicht des Uteruskörpers ein bindegewebiges Perimysium besitzen, die Zellen der Gefässschicht ausser dem bindegewebigen häufig noch ein elastisches Perimysium aufweisen. Dasselbe beobachtete er auch an den Muskelzellen der äusseren Schicht der Cervix, die sich hierdurch von den mit einem rein bindegewebigen Perimysium versehenen Zellen der mittleren und submucösen Schicht unterscheiden.

Die beschriebenen bindegewebigen und plastischen Perimysien bilden jedoch keine geschlossene Hülle, die ja vielleicht die Kontraktion der Muskelfasern hindern könnte, sondern ein intra- und zirkumcelluläres, bindegewebiges elastisches Netz, das die Formveränderungen der Muskelzellen bei der Kontraktion nicht beeinträchtigt, sodass diese ohne mechanische Schwierigkeiten vor sich gehen kann.

Ausserdem berührt Pick die Frage der angeblichen protoplasmatischen Stacheln oder Längsleisten, durch die die Muskelfaserzellen mit einander verbunden sein sollen, und indem er daran errinnert, dass Ebner sie für Kunstprodukte hält, spricht er die Hypothese aus, dass die angeblichen Stacheln oder Intercellularbrücken nichts anderes sind als die Balken des intracellularen elastischen Netzes.

Eine letzte, sehr interessante, ebenfalls in der Pickschen Arbeit mitgeteilte Tatsache betrifft die Verminderung der elastischen Fasern in der Uteruswand während der zweiten Hälfte der Schwangerschaft und die vicariierende Neubildung von peri- und parametrischem, plastischem Gewebe.

Dies sind in den Hauptzügen die Ergebnisse der bisher angestellten Untersuchungen über die Verteilung und Menge des elastischen Gewebes in den Wänden des schwangeren Uterus.

Da ich selbst Gelegenheit hatte, einen frisch exstirpierten Uterus aus dem neunten Monate der Schwangerschaft von einer Frau mit osteomalacischem Becken in kleinen Stücken in Kleinenbergscher Flüssigkeit zu fixieren, so erlaube ich mir einen bescheidenen Beitrag betreffs der Menge und Verteilung des elastischen Gewebes in den verschiedenen Abschnitten des schwangeren Uterus zu liefern. Besonders war meine Aufmerksamkeit auf die histologischen Einzelheiten gerichtet, welche die Beziehungen zwischen elastischem und Muskelgewebe betreffen.

Ohne mich mit einer eingehenden Beschreibung der verschiedenen mikroskopischen Präparate vom Collum uteri, unteren Uterinsegment und Uteruskörper aufzuhalten, will ich es gleich aussprechen, dass die vergleichende mikroskopische Untersuchung deutlich zeigt, dass wesentliche und merkliche Unterschiede in der Menge der elastischen Fasern in den drei Uterusabschnitten nicht vorhanden sind. Sowohl in den Wänden des Collum uteri wie in denen des unteren Uterinsegments und des Uteruskörpers findet sich eine grosse Menge elastischer Fasern, die von der Peripherie nach der Innenfläche des Uterus zu allmählich an Zahl abnehmen.

Diese elastischen Fasern haben unterhalb der Peritonealbekleidung einen longitudinalen Verlauf, während sie in der äusseren Muskelschicht senkrecht oder parallel zum Verlauf der Muskelbündel erscheinen und auch elastische Hüllen um diese bilden, von denen primäre und sekundäre Verzweigungen abgehen, um sich auch zwischen die einzelnen Zellen zu begeben. In der Gefäss- und mittleren Muskelschicht finden sich die elastischen Fasern sehr reichlich, und an einigen Stellen verflechten sie sich so regellos miteinander, dass sie eine Art Wundernetz bilden. (Fig. 15.)

In der inneren Muskelschicht nimmt ihre Zahl ab, je mehr wir uns, wie Woltke sagt, der Innenfläche des Uterus nähern. Jedoch ist unter dem Epithel des Cervikalkanals ein der Masse angehöriges elastisches Netz vorhanden.

Was die Existenz des von Pick beschriebenen elastischen Perimysiums betrifft, so konnte ich in der Tat beobachten, dass sich, wie Fig. 16 zeigt, eine elastische Substanz zwischen den Muskelzellen findet; jedoch bildet diese Substanz nicht ein regelmässiges Netzwerk, in der Weise, dass jede einzelne Faser eine mehr oder minder vollständige Hülle besitzt. Vielmehr sind es Bündel von Fasern, die von der elastischen Substanz mehr oder weniger vollständig umgeben sind. Es lässt sich demnach dieses

Netzwerk nicht mit dem vergleichen, das die sogenannten protoplasmatischen Stacheln der Muskelzellen bilden, wenigstens soweit es meine Präparate erkennen lassen. Die Frage nach der Existenz der protoplasmatischen Leisten der Muskelfaserzellen bleibt daher noch ungelöst.

Die grosse Menge elastischen Gewebes in jedem Punkte der Wand des schwangeren Uterus und die engen Beziehungen zwischen diesem und dem Muskelgewebe könnten als anatomische Beweisgründe für die Annahme dienen, dass die Muskelwand des schwangeren Uterus von einem muskulös-elastischen Gewebe gebildet wird. Aber noch mehr. In Fig. 17 sind die Bilder zweier mikroskopischer Schnitte von der Hinter- (A) und Vorderwand (B) des Uteruskörpers wiedergegeben. Wie man nun deutlich sieht, finden sich an den mit Z. E. bezeichneten Punkten Bezirke von hellem Gewebe, die sich bei mikroskopischer Betrachtung als ausschliesslich aus elastischem Gewebe, einigen jungen, mit stark gefärbtem Kern versehenen Bindegewebszellen und zarten Protoplasmaausläufern bestehend erweisen. Natürlich sind an diesen Stellen auch dünnwandige Blutgefässe vorhanden.

Fig. 18 gibt ein klares Bild von dem elastischen Gewebe, das jene Stellen bildet, und zeigt ausserdem deutlich, dass die elastischen Fasern ziemlich dick sind, besonders an den Knotenpunkten (Fig. 18. N), von denen mehr oder weniger starke Verzweigungen abgehen.

Sehr auffällig ist die besondere Glätte der äusseren Fläche der dickeren Fasern. Diese interessante Tatsache schliesst die Möglichkeit aus, dass es sich in diesem besonderen Falle um einen pathologischen Prozess handelt.

Gegen diese letztere Annahme spricht auch der wichtige Umstand, dass ich diese elastischen Bezirke im schwangeren Uterus konstant auch bei den anderen von mir untersuchten Uteri (Fig. 8, 11, 12) gefunden habe. Man kann daher mit einer gewissen Sicherheit die Behauptung aussprechen, dass an der Zusammensetzung der Wände des schwangeren Uterus das zwischen die Muskelbündel und die einzelnen Fasern eingelagerte und mit ihnen eng verbundene, sowie das die oben beschriebenen elastischen Bezirke bildende elastische Gewebe einen bedeutenden Anteil nimmt.

Die hohe Bedeutung, die dem Reichtum an elastischem Gewebe in den Wänden der drei Abschnitte des schwangeren Uterus zukommt, ist leicht einzusehen, besonders wenn man bedenkt, dass sowohl der schwangere wie der kreissende Uterus passive

Dehnungen und der entleerte Fruchthalter Retraktionen erfährt, wie sie sich allein mit der dem Muskelgewebe zukommenden Elastizität nicht erklären liessen.

Ausserdem muss man sich vergegenwärtigen, dass die Uterusrupturen wahrscheinlich wegen der Anwesenheit einer solchen Menge elastischen Gewebes in der Muskelwand relativ so selten sind.

Bari, 7. Januar 1904.

Erklärung der Figuren auf Tafel I—VI.

Tafel I—II.

Fig. 1. Uterus eines ausgetragenen neugeborenen Mädchens.
SJ = Unteres Uterinsegment.

Fig. 2 (A). 3½ Monate schwangerer Uterus, ein Drittel der natürlichen Grösse.
P = Placenta; M = grosses Netzwerk des Amnio-Chorialraums. SJ = unteres Uterinsegment.

Fig. 2 (B). SJ = unteres Uterinsegment und Cervix in natürlicher Grösse, nach einer durch Auflegen einer Glasplatte auf den Uterusschnitt und Durchpausen gewonnenen Zeichnung.

Fig. 3. Trächtiger Uterus eines Meerschweinchens kurz vor dem Wurf.
V = Vagina; P = Portio vaginalis; CC = Cervicalkanal; C = oberer Teil der Cervix, erweitert und mit gut erhaltener hypertrophischer Cervicalschleimhaut ausgekleidet; M = eine Art Müllerschen Ringes; PU = Uteruswand. Koritska. Oc. 1. Obj. 0.

Fig. 4. Sagittaler Längsschnitt durch die hintere Collumlippe eines Uterus aus dem achten Monate der Schwangerschaft, mit unbewaffnetem Auge durch Deckglas und Objektträger gesehen.

Fig. 5. Derselbe Schnitt mit mikroskopischer Vergrösserung von Punkt A der Fig. 4.
M = Schleimhaut des Cervicalkanals; P = Schleimhaut der Portio vaginalis. Koritska. Oc. 1. Obj. 0.

Fig. 6. Sagittaler Längsschnitt durch das untere Uterinsegment des Uterus nach dem achten Monate der Schwangerschaft. Koritska. Oc. 1. Obj. 0.

Fig. 7. Sagittaler Längsschnitt durch denselben Uterus an der Grenze zwischen unterem Uterinsegment und Uteruskörper. Koritska. Oc. 1. Obj. 0.

Fig. 8. Sagittaler Längsschnitt durch denselben Uterus an der Insertionsstelle der Placenta.
1 = innere Muskelschicht; 2 = mittlere Muskelschicht mit den grossen Gefässen; 3 = äussere Muskelschicht; S = subseröse Muselschicht. Koritska. Oc. 1. Obj. 0.

Tafel III—IV.

Fig. 9. Sagittaler Längsschnitt durch die hintere Lippe der Portio vaginalis eines kreisenden Uterus. Koritska. Oc. 1. Obj. 0.

Fig. 10. Sagittaler Längsschnitt von demselben Uterus in Höhe des inneren Muttermundes.
S = innere Muskelschicht; V = mittlere Schicht mit den grossen Gefässen; LC = äussere Muskelschicht, bestehend aus einer Schicht von

Mona

P

longitudinal (L) und einer von zirkulär (C) verlaufenden Bündeln. Koritska. Oc. 1. Obj. 0.

Fig. 11. Sagittaler Längsschnitt durch denselben Uterus in der Gegend des Kontraktionsringes oder Bandlschen Rings. Koritska. Oc. 1. Obj. 0.

Fig. 12. Sagittaler Längsschnitt durch denselben Uterus an der Vorderwand des Uteruskörpers.

A = elastischer Bezirk. Koritska. Oc. 1. Obj. 0.

Tafel V—VI.

Fig. 13. Sagittaler Längsschnitt durch denselben Uterus in der Gegend der Placentarstelle.

Charakteristisch sind die unmittelbar unter der Placentarstelle gelegenen zickzackförmigen Bündel von Hofmeier. A = innere Muskelschicht; B = Schicht der grossen Gefässe; C = äussere Muskelschicht. Koritska. Oc. 1. Obj. 0.

Fig. 14. Sagittaler Längsschnitt durch denselben Uterus aus dem Fundus. Koritska. Oc. 1. Obj. 0.

Fig. 15. Elastisches Netz im unteren Uterinsegment eines am Ende der Schwangerschaft befindlichen, einer Frau mit stark verengtem osteomalacischem Becken exstirpierten Uterus. Koritska. Oc. 3. Obj. 4.

Fig. 16. Von demselben Uterus. Muskelbündel und Gruppen von Muskelfasern aus der Wand des Uteruskörpers, umkleidet mit einer elastischen Hülle, die das Bild eines elastischen Netzes mit unvollkommenen Maschen darbietet. Koritska. Oc. 3. Obj. 6.

Fig. 17. Von demselben Uterus.

A und B = mikroskopische Schnitte von der Vorder- und Hinterwand des Uteruskörpers. ZE = elastische Bezirke, mit unbewaffnetem Auge gesehen.

Fig. 18. Ein Teil des elastischen Bezirks (ZE) bei starker Vergrösserung. N = Knotenpunkte der elastischen Fasern. Koritska. Oc. 3. Obj. 6.

II.

Zur Frage der Ätiologie der Hyperemesis gravidarum.

Von

M. GRAEFE,

Halle a. S.

Der Streit über die Ursachen des unstillbaren oder, wie Pick[1]) richtig sagt, übermässigen Erbrechens der Schwangeren dauert fort. Die alten Hypothesen finden auch heute nach wie vor Anhänger; neue werden fast alljährlich aufgestellt. In den letzten Jahren herrscht das Bestrebeu vor, die interessante und in einzelnen Fällen lebensbedrohliche Krankheitserscheinung einheitlich zu deuten.

[1]) Über Hyperemesis gravidarum. Sammlung klin. Vorträge. N. F. No. 325/326. Januar 1902.

Allgemeine Anerkennung hat bisher keine einzige Hypothese gefunden. In jüngster Zeit ist von Behm[1]) eine neue aufgestellt worden, welche sehr viel Bestechendes hat. Auf Grund des erbrachten Nachweises, dass schon von den frühesten Schwangerschaftsstadien an Zottenteile, besonders Syncytium in die mütterlichen Blutbahnen gelangen, führt er die Hyperemesis gravidarum auf eine syncytiale Intoxikation zurück. Zunächst sieht er in der „fast physiologischen Regelmässigkeit dieses Vorkommens von Zotten im Blut der Schwangeren" die Ursache der Häufigkeit der einfachen Emesis gravidarum. Den Übergang der einfachen Emesis in Hyperemesis, meist zwischen 3. und 5. Monat, erklärt er damit, dass zu dieser Zeit nach völliger Ausbildung der Placenta an dem grössten Teil der Eiperipherie der Zottenwald zugrunde geht und die Epithelien der zugrunde gegangenen Zotten sich massenhaft leicht ablösen und in den mütterlichen Kreislauf gelangen können. Mit vollständiger Entwicklung der Placenta, dem Aufhören des Zottenschwundes, ungefähr um die Mitte der Schwangerschaft, hört dann auch bei den meisten Schwangeren das Erbrechen auf. Für letztere Erscheinung zieht Behm ausserdem das Zustandekommen einer genügenden Immunität gegen diese Intoxikation infolge der Reaktion des mütterlichen Organismus heran. Mit dieser erworbenen Immunität soll es auch zusammenhängen, dass Mehrgebärende in der Regel nicht so häufig und so heftig unter der Hyperemesis zu leiden haben, wie Erstgebärende, da sie schon aus der ersten Schwangerschaft einen gewissen Grad von Immunität gegen die Intoxikation besitzen würden. Der Grad derselben würde ferner bei Mehrgebärenden um so mehr abgeschwächt, je grösser die Zwischenräume zwischen je zwei Schwangerschaften sind.

Gewissermassen als Probe auf die Richtigkeit seines Exempels sieht Behm die Wirksamkeit der von ihm versuchten Therapie, systematische Eingiessungen physiologischer Kochsalzlösungen per rectum an, welche das Blut auswaschen, die syncytialen Toxine herausschwemmen sollen. In 2 schwereren, 4 leichteren Fällen beseitigten sie die Hyperemesis in verhältnismässig kurzer Zeit.

Wie schon gesagt, diese Hypothese hat etwas sehr Bestechendes, und, was weit mehr bedeutet, sie erscheint wohl begründet. Behm selbst aber macht darauf aufmerksam, dass sie nicht auf alle Fälle ohne weiteres passe. Er fasst diese in folgende 3 Kategorien zusammen: 1. Fälle, bei welchen das Erbrechen erst in

[1]) Über Hyperemesis gravidarum mit Aufstellung einer neuen Intoxikationstheorie vom Wesen der Krankheit. Arch. f. Gyn. Bd. 69. Heft 2. S. 410.

der zweiten Hälfte der Schwangerschaft anfängt, 2. bei denen trotz Unterbrechung der Schwangerschaft weiter gebrochen wird, 3. bei denen wohl das Erbrechen nach Entleerung des Uterus aufhört, aber die Patientinnen dennoch zugrunde gehen.

Bei Fällen der letzten Art ergibt die Autopsie häufig einen negativen Befund bis auf allgemeinen Marasmus. Wenn man ihn bisher in der Weise erklärte, dass durch Inanition die Lebensfähigkeit der Zellen unter ein gewisses Minimum heruntergegangen sei, so dass trotz Aufhörens des Erbrechens und trotz Nahrungsaufnahme der Exitus sich nicht abwenden liess, so führt Behm die Schädigung der Körperzellen auf die Toxine zurück, eine sehr annehmbare Erklärung, die Richtigkeit seiner Hypothese vorausgesetzt.

Anders verhält es sich mit den Fällen der ersten und zweiten Kategorie. Werden nach vollständiger Entwicklung der Placenta keine Zotten bezw. Zottenbestandteile mehr in das mütterliche Blut aufgenommen, dann hört die Intoxikation und damit das Erbrechen auf. Das Gleiche müsste der Fall sein, wenn das Ei in toto entfernt wird. Behm nimmt seine Zuflucht zu den Nothelfern der akzidentellen Erkrankungen. Er teilt diese wieder in 5 Gruppen. Die erste umfasst Erkrankungen des Gehirns, der Nieren, der Leber, des Magendarmkanals, des Bauchfells etc., kurz solche, die an und für sich Erbrechen hervorrufen. Behm selbst bemerkt, dass diese aus letzterem Grund eigentlich von der Ätiologie der Hyperemesis gravidarum auszuschliessen sind.

Zu der zweiten Gruppe gehören diejenigen Fälle, welche von den Anhängern der Reflextheorie als die eigentliche Ursache des übermässigen Schwangerschaftserbrechens angesehen werden, in erster Linie all die verschiedenen krankhaften Zustände am Uterus, seinen Anhängen und in seiner Umgebung, sowie eine zu starke Ausdehnung der Gebärmutter, schliesslich auch allgemeine Erkrankungen wie Anaemie, Hysterie bezw. Neurosen.

Behm sagt an späterer Stelle[1]) ausdrücklich, dass er die akzidentellen Erkrankungen nicht, wie frühere Autoren, als ausschliesslich bedingende Ursache, sondern nur als auslösende, verschlimmernde, zu dem eigentlichen Grundleiden hinzukommende ansehe. Hiermit steht aber in Widerspruch, dass er sie gerade zur Erklärung derjenigen Fälle heranzieht, bei welchen das eigentliche Grundleiden, die syncytiale Intoxikation, in Fortfall kommt: Auftreten des Erbrechens erst in der zweiten Hälfte der

[1]) a. a. O. S. 425.

Schwangerschaft, Fortdauer desselben nach Unterbrechung der Schwangerschaft. Das Gleiche gilt von der 3. und 4. Gruppe: Infektionen und Autointoxikationen (nach Dirmoser: Gährung von Kohlenhydraten im Magen und Fäulnis von Eiweissprodukten im Darm).

Behm führt hier zwei von Pick[1]) mitgeteilte Fälle an, welche trotz Aufhörens des Erbrechens letal endeten. In dem einen starb die im 2. Monat Schwangere 7 Tage, nachdem das Erbrechen nicht nur völlig aufgehört, sondern sich auch reger Appetit eingestellt hatte. Zwei Tage vor dem Tod war die T. 37,4, P. 140, klein; am folgenden T. 38,5 bezw. 39,1, P. 160 bezw. 180. Die Sektion ergab von einer eitrigen Deciduitis ausgehende Sepsis. Es liegt also auf der Hand, dass hier nicht die Hyperemesis, sondern eine schwere, septische Infektion, deren Zustandekommen allerdings in Dunkel gehüllt ist, die Todesursache gewesen ist. Da das Erbrechen seit 7 Tagen vollständig aufgehört, sich bei der Kranken reger Appetit eingestellt hatte, so ist die Annahme berechtigt, dass letztere genesen wäre, hätte nicht die vom Uterus ausgehende Sepsis ihrem Leben ein Ziel gesetzt.

Ebenso verhält es sich mit dem zweiten Fall.[2]) Die an schwerer tertiärer Lues leidende, im 4. Monat Schwangere hörte am Tage nach ihrer Aufnahme in die Klinik Schauta auf zu erbrechen. Am folgenden Tage wird der künstliche Abort eingeleitet, welcher nach 3 Tagen beendet wird. Es entwickelt sich eine eitrige Bronchitis. Drei Tage p. abort. stirbt die Patientin, ohne wieder erbrochen zu haben. Auch hier ergibt die Obduktion eine eiterige diphtheritische Endometritis, deren Entstehung wohl auf den operativen Eingriff zurückzuführen ist.

Beide Fälle beweisen, dass nur die Obduktion sicheren Aufschluss darüber geben kann, ob bei einer angeblich an Hyperemesis oder ihren Folgezuständen Verstorbenen keine andere Todesursache vorliegt. Beobachtungen ohne Sektion dürften in dieser Beziehung nicht verwertet werden.

Als fünftes accidentelles ätiologisches Moment für das Fortbestehen der Hyperemesis nach Ausstossung des Schwangerschaftsproduktes führt Behm Retention von Eiteilen an. Er stützt sich wieder auf einen Fall Picks.[3]) Eine 23jährige Igravida im 2. Monat hatte bereits vor ihrer Aufnahme in die Klinik inkomplet abortiert. Trotzdem erbrach die Patientin in den nächsten acht

[1]) a. a. O. S. 609.
[2]) Ebenda S. 628.
[3]) a. a. O. S. 617.

Tagen noch 6—10 mal täglich. Erst nach digitaler Entfernung kleiner Placentarreste und Deciduafetzen hörte das Erbrechen sofort auf. Behm sieht in dieser Beobachtung einen fast zwingenden Beweis für die Richtigkeit seiner Theorie. Ich kann ihm hierin nicht beipflichten. Ich erkläre die allerdings auffällige Erscheinung anders. Ich komme darauf später zu sprechen.

Ich glaube nicht, dass es Behm gelungen ist, jene 3 Gruppen von Fällen, welche nach seiner eigenen Angabe sich nicht ohne weiteres in den Rahmen seiner Hypothese einfügen, befriedigend zu erklären. Aber selbst wenn dies der Fall wäre, so lassen sich mit derselben doch nicht jene keineswegs seltenen Beobachtungen in Einklang bringen, bei welchen eine rein psychische Einwirkung (z. B. plötzliche Erkrankung von Angehörigen und notwendige Pflege derselben) das Erbrechen kupiert oder eine suggestive Behandlung dasselbe binnen kurzem zum Verschwinden bringt. Ich verweise bezüglich solcher auf meine in der Sammlung zwangloser Abhandlungen aus dem Gebiete der Frauenheilkunde und Geburtshülfe erschienene Arbeit über Hyperemesis gravidarum.[1])

Wäre wirklich eine syncytiale Intoxikation die Ursache des Erbrechens, wie könnte dasselbe dann durch eine psychische Beeinflussung der Schwangeren behoben werden? Selbst wenn wir die Hysterie als den Faktor annähmen, welcher die einfache Emesis zur Hyperemesis steigerte, so würde jene doch nur das übermässige Erbrechen auf den, sozusagen, physiologischen Grad zurückschrauben, nicht aber das Erbrechen überhaupt und dauernd bezw. für längere Zeit beseitigen können. Solche Beobachtungen lassen keinen Zweifel daran, dass es Fälle von Hyperemesis gibt, welche rein hysterischen Ursprungs sind. Das geben auch fast alle Autoren zu. Olshausen allerdings bestreitet es. In der Diskussion über den Vortrag W. A. Freunds über Hysterie äussert er[2]): „Die Hyperemesis hat meiner Überzeugung mit Hysterie absolut nichts zu tun. Die Frauen mit Hyperemesis sind die allervernünftigsten Wesen.“ Dass diese apodiktische Behauptung nicht zutreffend ist, dafür sprechen schon die s. Z. von Kaltenbach, Alt und Anderen mitgeteilten Beobachtungen.

Wenn übrigens Olshausen bei derselben Gelegenheit es so hinstellt, als habe Kaltenbach die Hyperemesis gravidarum nur als eine Reflexneurose angesehen, und erst andere hätten fälschlicherweise „gleich daraus Hysterie gemacht“, so befindet er sich

[1]) Bd. III, Heft 7.

[2]) Verhandlg. der Gesellsch. f. Geburtsh. u. Gyn. zu Berlin. 13. VI. 1902. Zeitschr. f. Geburtsh. u. Gyn. Bd. XLVIII. Heft 1.

im Irrtum. Das geht sowohl aus Kaltenbachs Ausführungen im Verein der Ärzte zu Halle a. S.[1]), wie aus seinem Vortrag in der Gesellschaft für Geburtsh. und Gyn. zu Berlin[2]) hervor. In dem ersteren sagte er: „In vielen Fällen liegt exquisite Hysterie vor"; ferner: „Für einen hysterischen Ursprung der Erkrankung spricht der ganz unberechenbare Verlauf derselben und insbesondere das ganz plötzliche Aufhören derselben nach irgend einer psychischen oder somatischen Einwirkung oder auch ohne nachweisbare Ursache" und schliesslich: „Bestätigen weitere Beobachtungen den häufigen oder gar konstanten Zusammenhang der Hyperemesis mit Hysterie, so müssen dadurch auch unsere therapeutischen Anschauungen wesentlich beeinflusst werden."

In gleichem Sinn äusserte sich Kaltenbach später in der Gesellschaft für Geburtsh. und Gyn. zu Berlin: „Alle diese Tatsachen weisen uns darauf hin, dass nicht bestimmte pathologisch-anatomische Veränderungen, sondern eine wahre funktionelle Neurose der Hyperemesis zugrunde liegt, eine Neurose, bei welcher einerseits die Reflexerregbarkeit erhöht, die Reflexhemmung herabgesetzt ist, bei welcher aber, wie bei der Hysterie die Energie, reflexhemmend in bestimmten Bahnen aufzutreten, ganz plötzlich durch gewisse psychische Einwirkungen wiedergewonnen werden kann." Ferner: „Das plötzliche Aufhören der Hyperemesis nach irgend einer psychischen oder somatischen Einwirkung steht auf gleicher Linie mit dem plötzlichen Verschwinden einer hysterischen Lähmung oder Kontraktur. Die Plötzlichkeit der Änderung infolge eines psychischen Einflusses ist in beiden Fällen geradezu das Kriterium für Hysterie". „Es ist auffallend, dass bis jetzt noch niemand die Hyperemesis gravidarum direkt auf Hysterie zurückführte."

Noch unbedingter spricht sich Kaltenbach aber im folgenden Jahr gelegentlich einer Entgegnung an Ahlfeld aus[3]): „Andererseits halte ich die Hyperemesis nicht für eine durch die Schwangerschaft hervorgerufene Reflexneurose, sondern für die Folgeerscheinung einer funktionellen Neurose, der Hysterie." Und weiter: „Seitdem verfüge ich durch zahlreiche Mitteilungen aus den weitesten Kollegenkreisen, ferner durch eigene weitere Beobachtungen über ein so reichhaltiges Beweismaterial, dass ich geneigt bin, den Zusammenhang zwischen Hysterie und Hyper-

[1]) Sitzungsbericht des Vereins der Ärzte zu Halle a. S. p. 1. München, J. F. Lehmann. 1892.

[2]) Verhandlg. der Gesellsch. f. Geburtsh. u. Gyn. zu Berlin. 24. X. 1892.

[3]) Centralbl. f. Gyn. 1891. No. 26, S. 539.

emesis in der von mir betonten Umgrenzung für einen nahezu konstanten zu halten."

Wenn Kaltenbach es in den beiden vorerwähnten Vorträgen als hauptsächlichen Zweck seiner Mitteilungen bezeichnete, zu weiteren Untersuchungen und Beobachtungen von Fachgenossen anzuregen, so hat er denselben erreicht. Von Jahr zu Jahr hat sich die einschlägige Kasuistik vermehrt. Um so auffallender ist es, dass Kaltenbachs Hypothese sich bisher verhältnismässig wenig Anhänger erworben hat. Ich habe schon in meinem Aufsatz[1]) bemerkt, dass es vielen Ärzten unsympathisch ist, ein unbekanntes Etwas, wie Tuszkai[2]) die Hysterie nennt, als Ursache der Hyperemesis anzuerkennen. Demgegenüber muss auf die Fortschritte hingewiesen werden, welche wir bezüglich der Diagnose der Hysterie gemacht haben. Die sog. Stigmata, Fehlen des Gaumens- und Cornealreflexes, begrenzte Anästhesien der Haut, oft Hemianästhesie einer ganzen Körperhälfte, hyperästhetische Stellen (in der Nähe des Poupartschen Bandes, Femoralgie und in der Gegend des Rippenbogens linker- und rechterseits, Kostalgie nach Windscheid), „Ovarie", gesteigerte Patellarreflexe geben uns, wenn sie vorhanden sind, den Beweis, dass wir es mit einer Hysterischen zu tun haben. Wenn Eulenburg[3]) in seinem vorzüglichen Korreferat „über die Beziehungen der funktionellen Nervenkrankheiten zu den weiblichen Geschlechtsorganen in ätiologischer, diagnostischer und therapeutischer Hinsichte" bemerkt, dass alle diese und andere Symptome bei Hysterischen auch fehlen können, so hat er damit vollständig recht. Ich bin aber erstaunt, wie häufig sie sich feststellen lassen, seitdem ich alle die Kranken auf jene Stigmata untersucht, bei welchen die vielfachen und angeblich sehr erheblichen Beschwerden durch den örtlichen Untersuchungsbefund keine Erklärung finden. Dass sie oft, wie Eulenburg meint, in die Patienten hineinsuggeriert seien, kann ich nicht bestätigen, da es sich sehr häufig um solche handelte, welche überhaupt noch nicht und vor allem noch nicht auf diese Symptome hin untersucht waren.

Fehlen die Stigmata, so ist die Diagnose schwieriger. Oft würden aber eine genaue Anamnese, wiederholte Beobachtung der Kranken und vor allem sorgfältige Erkundigungen bei den Angehörigen sichere Anhaltspunkte für dieselbe geben. Aber auch

[1]) a. a. O. S. 7.
[2]) Verhandlg. der deutschen Gesellsch. f. Gyn. Bd. VI, S. 766.
[3]) Centralbl. f. Gyn. 1903. No. 43, S. 1275.

solche Fälle kommen vor — und das ist für die Deutung der Ätiologie der Hyperemesis sehr wesentlich —, in denen bei vorher scheinbar ganz gesunden Frauen unter der Einwirkung psychischer Momente oder somatischer Erkrankungen Erscheinungen von Hysterie auftreten. Das bestätigt Krönig[1]) in seinem Referat „Über die Beziehungen der funktionellen Nervenkrankheiten zu den weiblichen Geschlechtsorganen in ätiologischer, diagnostischer und therapeutischer Hinsicht". Er sagt: „Auch bei der engeren Fassung der Hysterie als einer Psychose muss zugegeben werden, dass Krankheiten der Generationsorgane oft eine bis dahin latent verlaufende Hysterie manifest werden lassen, und ferner, dass Erkrankungen der Generationsorgane dem hysterischen Zustandsbilde oft eine ganz bestimmte Färbung verleihen. In gleicher Weise wirkt auch der physiologische Ablauf der Funktionen der Generationsorgane". Ähnlich äussert sich Eulenburg[2]) in seinem Korreferat: „Weiter spielen natürlich bei der Auslösung hierher gehöriger krankhafter Vorgänge (der Neurosen, namentlich der Neurasthenie und Hysterie) die verschiedenen Organe und Organsysteme des Körpers vielfach eine mitwirkende Rolle. Insbesondere gilt das von den physiologischen Funktionen und ihren Anomalien, sowie von den pathologischen Zuständen des weiblichen Genitalapparates".

Gerade die physiologische Funktion der Schwangerschaft, zumal aber die erste Schwangerschaft spielt in dieser Beziehung eine besondere Rolle. Ich erinnere nur daran, welch völlige Veränderung der Psyche Frauen oft mit dem Moment erfahren, in welchem für sie die eingetretene Empfängnis unzweifelhaft wird. Das Gleiche gilt aber auch für solche, die schon wiederholt geboren haben und denen der Gedanke einer abermaligen Schwangerschaft aus Bequemlichkeits- oder pekuniären Gründen oder mit Rücksicht auf schon erwachsene Kinder lästig ist. Diese beiden Kategorien stellen auch das Hauptkontingent derjenigen Frauen, welche an Hyperemesis erkranken. Man darf sich dadurch nicht täuschen lassen, dass Schwangere oft nicht zugeben, dass ihnen die Gravidität unerwünscht sei. Ich habe wiederholt die Erfahrung gemacht, dass sie gerade dem Arzt gegenüber dies in Abrede stellten, während ich durch Angehörige oder Freundinnen das Gegenteil erfuhr.

Noch einmal möchte ich darauf hinweisen, dass das, was Eulenburg bezüglich des Hineinsuggerierens hysterischer Stigmata

[1]) Centralbl. f. Gyn. 1903. No. 43, S. 1271.
[2]) Ebenda S. 1274.

in die Patienten sagt, bezüglich des Schwangerschaftserbrechens ohne Frage oft zutreffend ist. Es tritt auf, weil die jungen Frauen durch Bücher, Freundinnen oder die Mutter wissen, dass Erbrechen ein Symptom der Schwangerschaft sei, oder, was noch charakteristischer, erst, nachdem sie dies in Erfahrung gebracht haben. Ich habe mich in meinem früheren Aufsatz[1]) hierüber ausführlicher verbreitet. Da die Stellungnahme eines so bedeutenden Fachgenossen wie Kaltenbach es nicht vermocht hat, der Hypothese von dem hysterischen Ursprung der Hyperemesis gravidarum allseitige Anerkennung zu verschaffen, so bleibt für die Anhänger derselben nichts weiter übrig, als das Beweismaterial immer mehr zu vergrössern. Wie es oft geht, habe ich selbst in den letzten zwei Jahren nur zwei Fälle von Hyperemesis und den einen nur indirekt in Beobachtung gekommen. Mit um so grösserer Freude habe ich den Vortrag Picks[2]) begrüsst, welcher 23 Fälle aus der Klinik Schauta enthält. Diese bilden. da sie klinisch genau beobachtet sind, ein ausserordentlich dankbares Material für die vorliegende Frage.

Pick teilt seine Fälle in 3 Gruppen: leichte, mittelschwere und schwere. Die erste umfasst 9 Beobachtungen, bei denen entweder die Anamnese einen nicht allzuschweren Verlauf erwarten oder der beim Eintritt der Schwangeren aufgenommene allgemeine Status, vor allem aber die weitere objektive Beobachtung und endlich die verhältnismässig kurze Zeit, welche zu einer vollständigen Genesung notwendig war, den Schluss auf einen relativ gutartigen Verlauf des übermässigen Erbrechens gerechtfertigt erscheinen liess. Die Behandlung aller dieser Patienten bestand, abgesehen von der Aufnahme in das Krankenhaus, in absoluter Bettruhe und flüssiger, meist Milchdiät. In einzelnen Krankengeschichten ist angegeben, dass die Milch in Eis gekühlt verabreicht wurde. Zwei Patienten erhielten Orex. basic. (3 mal täglich 0,3); bei einer wurde jedesmal, wenn wieder Erbrechen auftreten wollte, der Kopf in aufrechter Stellung von der Wärterin zurückgebeugt. Diese Manipulation hatte den Erfolg, dass während der nächsten 4 Tage das Erbrechen stets verhindert wurde. Von da ab hörte es überhaupt auf.

Pick erklärt es für möglich, dass die Wirkung dieses Verfahrens in dem durch dasselbe plötzlich hervorgerufenen Blutzufluss zum Gehirn zu suchen sei, wodurch vielleicht die bei der Ätiologie der Hyperemesis gravidarum jedenfalls eine Rolle spielende Gehirnanämie momentan vermindert, eventuell auch

[1]) A. a. O. S. 10.
[2]) A. a. O.

ganz aufgehoben werden könnte. Ich möchte ihm hierin nicht beipflichten; ich sehe vielmehr den Erfolg der Manipulation nur als eine suggestive Wirkung an. Gerade derartige energische und für die Patienten nicht angenehme Massnahmen haben oft den besten Erfolg. Ich erinnere an die von Kaltenbach empfohlenen Magenausspülungen. — Gegen die Annahme, dass Gehirnanämie eine ätiologische Rolle bei der Hyperemesis gravidarum spiele, habe ich mich bereits früher ausgesprochen.[1])

Ob der günstige Erfolg des Orex. basic. allein dieser Medikation zuzuschreiben sei, bezweifelt Pick selbst; er möchte diese Frage eher verneinen als bejahen. Um sie in einem für dies Mittel günstigen Sinn beantworten zu können, verlangt er mit Recht Fälle, welche ausschliesslich mit Orexin und nicht gleichzeitig nach anderen Grundsätzen behandelt wurden. Mich hat es in einem ambulant behandelten Fall völlig im Stich gelassen, ebenso Pick bei einigen den beiden anderen Gruppen zugehörigen Kranken.

Wie oft bei Hyperemesis gravidarum Bettruhe und flüssige bezw. Milchdiät ergebnislos bleiben, ist bekannt. Es kann daher kaum einem Zweifel unterliegen, dass in den 8 Pickschen Fällen das wirksame Moment der Therapie die psychische Behandlung in erster Linie die Entfernung der Patienten aus den gewohnten Verhältnissen, dem Kreis der Angehörigen, dann der Aufenthalt im Krankenhaus mit seiner peinlich geregelten Lebensweise, gewesen ist. Besonders beweisend sind in dieser Beziehung die Beobachtungen II, V und VII, in denen das Erbrechen schon nach einem Tag völlig aufhörte, alle übrigen Heilfaktoren also ausscheiden.

Als mittelschwere Fälle bezeichnet Pick diejenigen, welche sich durch längere Dauer der Erkrankung und namentlich durch die Häufigkeit und Heftigkeit des Erbrechens sowie durch die Unabhängigkeit seines Auftretens von der Art und Zeit der Nahrungsaufnahme (auch bei Nacht!) auszeichnen. In diese Kategorie fallen 5 Beobachtungen. In 2 derselben wurde wieder Orex. basic. unter Einhaltung der vorerwähnten, gleichzeitigen Massnahmen gegeben. Das Erbrechen hörte nach fünf bezw. 6 Tagen auf. Bei einer Patientin wurden im Röhrenspekulum 10 proz. Lapisbäder der Portio appliziert. Bereits nach dem ersten zeigte sich das Erbrechen, welches noch Tags zuvor 8 mal aufgetreten war, nur morgens, um bei Fortsetzung

[1]) a. a. O. S. 10.

dieser Therapie völlig auszubleiben. Pick selbst erklärt sich den Erfolg derselben durch Suggestion. In einem vierten Fall (XVIII) genügte Aufnahme in das Krankenhaus, Bettruhe und Milchdiät, um innerhalb 4 Tagen das sehr häufige Erbrechen auf morgendliches zu beschränken bezw. für einen Tag völlig zu sistieren. Charakteristisch ist, dass, nachdem letzteres der Fall gewesen, bei dieser Patientin, wie sie selbst angab, das Erbrechen sich am nächsten Morgen wieder einstellte, als eine Bettnachbarin mehrmals erbrach.

Die fünfte Beobachtung (XII) ist schliesslich diejenige, welche, wie ich bereits erwähnte, von Behm als ein fast zwingender Beweis für seine Hypothese der synzytialen Intoxikation angesehen wird.

Die im III. Monat befindliche I gravida hatte seit drei Wochen auch unabhängig von der Nahrungsaufnahme und zu jeder Tageszeit erbrochen. Das Erbrechen hielt auch noch nach der Aufnahme in das Krankenhaus fünf Tage unverändert an, bis am sechsten nach vorausgegangenem dreitägigem Blutabgang digital einige kleinere Placentarreste und Deciduafetzen entfernt wurden. Von da ab hörte es völlig auf.

Nach meinem Dafürhalten liegt die Erklärung für diese allerdings auf den ersten Blick frappierende Beobachtung sehr nahe: die Kranke selbst sowohl wie die Ärzte waren des Glaubens, dass die Schwangerschaft noch ungestört fortbestehe. Erst die durch die Blutabgänge veranlasste digitale Austastung des Cavum uteri ergab den wahren Sachverhalt, die stattgehabte Ausstossung des Eies bis auf einige kleine Placentar- und Deciduareste. Mit dem Moment, wo die Patientin die Sicherheit erhielt, dass die Schwangerschaft nicht mehr bestehe, hörte das Erbrechen auf; das psychische, nicht das physische Moment war ausschlaggebend.

Wenn Behm gerade diesen Fall für beweisend für die Richtigkeit seiner Hypothese ansieht, so spricht meiner Meinung nach gegen sie, dass nur noch kleine Placentarreste und Deciduafetzen im Uterus zurückgehalten waren. Es handelte sich um ein 1- höchstens 2monatliches Ei (letzte Menses 24. Juni — Aufnahme ins Krankenhaus 25. August — Abgang von Blutklumpen am 29. August). Abgesehen davon, dass um diesen Schwangerschaftstermin von einer eigentlichen Placentarbildung noch nicht die Rede ist, ist es fraglich, wie viel der Retenta fötalen, wie viel mütterlichen Ursprungs gewesen sind. Hierüber hätte nur eine mikroskopische Untersuchung alles Entfernten Aufschluss geben können. Da dies nicht geschehen, muss es dahingestellt bleiben, ob nicht die scheinbaren kleinen Placentarreste auch noch zum Teil mit Blutkoagulis versetzte Deciduareste gewesen sind. Jeden-

falls hat es sich nur noch um geringe Mengen fötaler Eihüllen gehandelt. Ich vermute, dass Behm sich diese befremdliche Annahme so zu recht legt, dass an den zurückgebliebenen, zugrunde gegangenen Zotten sich die Epithelien besonders reichlich gelöst und in den mütterlichen Kreislauf gelangt sind. Wenn diese Erklärung zutreffend wäre, so müsste man folgern, dass Hyperemesis bei abnorm langer Retention abgestorbener Eier ausnehmend häufig auftrete und hartnäckig anhielte. Ich habe eine nicht kleine Zahl solcher Fälle Wochen und Monate beobachtet; Hyperemesis fehlte bei ihnen.

Schliesslich die schweren Fälle Picks, acht an der Zahl. Gleich der erste (III.) ist sehr interessant und für die Kaltenbachsche Hypothese beweisend.

Es handelte sich um eine 36jährige IX gravida. Die erste Schwangerschaft war wegen Hyperemesis im IX. Monat durch künstliche Frühgeburt, die folgenden vier aus dem gleichen Grund durch künstlichen Abort unterbrochen worden. Seit Ausbleiben der Menses am 23. Januar bestand bei der Patientin nach jeder Nahrungsaufnahme, aber auch unabhängig von dieser, Erbrechen. In letzter Zeit war starke Abmagerung eingetreten. Sofort nach Aufnahme der Kranken am Ende des IV. Monats wurde sie mit Bettruhe und esslöffelweiser Darreichung eisgekühlter Milch behandelt. Als trotzdem das Erbrechen nicht nachliess, 3 mal täglich Orex. basic. 0,3. Danach angeblich Steigerung des Erbrechens bis 25 mal am Tag. In den nächsten 14 Tagen Lapisbäder der Portio mit dem Erfolg einer Abnahme des Erbrechens auf 3—10 mal. Dies sistierte auf ein simuliertes Lapisbad für zwei Tage vollständig. Bei Wiederauftreten hatten bald wirkliche, bald simulierte Lapisbäder denselben Erfolg, bis nach neun Tagen die Wirkung nur eine vorübergehende war oder ganz ausblieb. Es wurden nun Orexinklysmata gegeben, worauf am nächsten Tag nur 2—4 maliges, am nächstnächsten nur 2 maliges Erbrechen auftrat, um dann trotz Verabreichung von fester Nahrung nicht wiederzukehren. Völlige Genesung.

Ich begnüge mich, die epikritischen Bemerkungen Picks zu diesem Fall hier anzuführen: „Zweifellos ist hierfür (die günstige Einwirkung der simulierten Lapisbäder. D. Verf.) nur eine Erklärung gestattet, dass nämlich auch die simulierten, ebenso wie die wahren Lapisbäder und alle anderen mechanischen Mittel, was ja schon hervorgehoben wurde, nur durch die Suggestion wirken.“ Und weiter: „Die Wirkung der Orexinklysmen lässt sich wohl gleichfalls am ungezwungensten durch Suggestion erklären.“ Ich kann dem nur beipflichten.

Fall XIV betrifft eine 33jährige I gravida Ende des II. Monats, welche seit drei Wochen erbrach. In den letzten acht Tagen hatte Patientin nur Wasser genossen. Starke Abmagerung, hochgradige Schwäche. Vorherige medikamentöse Behandlung ohne jeden Erfolg; desgleichen nach der Aufnahme, absolut ruhige Rückenlage und Eismilch-Regime. Nährklysmata. Aufrichtung des Uterus in Narkose; Hodge-Pessar. Am folgenden Tag Uterus wieder in Retroversio; grösseres Hodge-Pessar. Seit zwei Tagen nur einmaliges Erbrechen, und zwar auf eisgekühlte Milch, welche Pat. mit Wider-

willen genommen, während leichter Milchkaffee gut vertragen wird. Wegen erneuter Retroversio Reposition und Thomas-Pessar. Kein Erbrechen wieder. Einige Tage später Pneumonie. Kein Rezidiv der Hyperemesis.

Pick führt das Aufhören des Erbrechens in diesem Fall auf die Beseitigung der Retroversio zurück. Ich sehe in diesem Erfolg, wie ich dies früher bereits auseinandergesetzt habe, auch nichts weiter als eine suggestive Wirkung. Denn das Erbrechen hörte nicht erst nach endgültiger Reposition des Uterus auf, sondern es blieb aus — nur einmal trat es noch nach Darreichung von Milch, die mit Widerwillen genommen war, in den dazwischenliegenden zwei Tagen ein —, obwohl der Uterus wieder retrovertiert lag. Das ist der beste Beweis, dass nicht die Beseitigung der Lageveränderung, sondern nur die Suggestion Erfolg hatte.

Fall XVII kann für die uns interessierende Frage nicht verwertet werden, da die Schwangere bereits am 4. Tag nach ihrer Aufnahme spontan zu früh niederkam und das Erbrechen nach der Entbindung aufhörte; ebensowenig Fall XIX, welcher nur einen Tag — die Kranke bestand auf ihrer Entlassung — in Beobachtung war.

Sehr charakteristisch ist Fall XX, welcher auf Grund der Krankengeschichte als ein sehr schwerer bezeichnet werden muss.

Die 39jährige VII gravida Ende des III. Monats — 8 normale Geburten, dann 3 Aborte, der letzte ein Jahr zuvor —, litt seit fünf Wochen an heftigem, auch von der Nahrungsaufnahme unabhängigem Erbrechen. Zugleich bestand Speichelfluss. Nach 14 Tagen geringe Besserung, welche aber nach acht Tagen wieder einer Verschlimmerung wich, so dass nur noch per Klysma Nahrung verabreicht werden konnte. Trotzdem hielten Erbrechen und Brechreiz an. Seit vier Wochen Magenschmerzen und Druckgefühl im Epigastrium; seit drei Wochen Gelbsucht. Alle möglichen inneren Mittel, Touchierungen der Portio, vergeblich. Deswegen Überweisung der Pat. zwecks Einleitung der künstlichen Frühgeburt. Am Tag der Aufnahme noch 4 maliges Erbrechen. Bei absoluter Bettruhe, strenger Milchdiät schwindet abends der Brechreiz. Es besteht Foetor ex ore, mässig starke Salivation. In der Nacht kein Erbrechen. Nur noch am nächstnächsten Tage mehrstündiger Brechreiz. Auch die Salivation besserte sich schnell. Schon am 2. Tag nach der Aufnahme wurde Eismilch gut vertragen, vom 6. Tag an konsistente Nahrung. Völlige Genesung.

In diesem Fall vermochte also die Überführung der Pat. ins Krankenhaus allein das Erbrechen, welches seit fünf Wochen bestanden und zu schweren Folgeerscheinungen geführt hatte, fast unmittelbar zum Verschwinden zu bringen.

In Fall XXI trat das Erbrechen bei einer 29jährigen VII gravida am Ende des II. Monats auf, um nach 14 Tagen spontan zu sistieren, nach weiteren 2 Wochen aber von neuem aufzutreten. Es hörte nach Verordnung von Pulvern und Tropfen auf, kehrte jedoch bald wieder. Durch Pulver wurde es gelindert. Nach der Aufnahme in das Krankenhaus wurde es bei strenger Bettruhe, Milchdiät und Verabreichung von Orex. basic. geringer

und sistierte nach 1 Woche völlig. 19 Tage nach der Aufnahme wurde Pat. geheilt entlassen. Zu Haus blieb sie 14 Tage lang frei von Erbrechen. Dann kehrte es wieder, wurde auch durch Orex. tannic. nicht gebessert. Nach 4 tägigem Aufenthalt der Schwangeren im Krankenhaus verringerte es sich wieder wesentlich. Nach etwas vorzeitiger, spontaner Geburt hörte es völlig auf.

Das erstmalige, spontane Sistieren des Erbrechens, die wechselnde Wirkung der Medikamente, die Heilung der Hyperemesis durch Krankenhausaufenthalt, besonders aber das baldige Rezidiv nach Rückkehr in die Familie, die Besserung nach Wiederaufnahme der Pat. ins Krankenhaus ist sehr bemerkenswert!

Fall VI und XXII verliefen letal. Ich habe sie bereits im Vorhergehenden kritisch besprochen. Ich erwähne nur noch einmal, dass bei beiden das Erbrechen im Krankenhause aufgehört hatte. Der Exitus letalis war Folge einer septischen Endometritis.

Es bleibt schliesslich nur noch Fall X, einem ohne Frage sehr schweren.

Bei der 18jährigen I gravida im V. Monat bestanden bei der Aufnahme ins Krankenhaus heftige Magenkrämpfe und Erbrechen bereits seit $2^1/_2$ Monaten. Orexin, Kokain, Opium, Wismuth, Nährklysmen blieben völlig wirkungslos, so dass mit Rücksicht auf den sichtlichen Verfall der Pat. nach 11 Tagen der künstliche Abort eingeleitet wurde. Während desselben — er zog sich über 5 Tage hin und musste schliesslich durch Embryotomie beendet werden — hielt das Erbrechen an; es sistierte erst 9 Tage p. abort. völlig, dann trat Genesung ein.

Mit Ausnahme dieses einzigen Falles wurde in allen übrigen das Erbrechen durch Aufnahme der Schwangeren in das Krankenhaus, absolute Bettruhe, strenge Milchdiät, einige unter Zuhilfenahme suggestiv wirkender Mittel (Portio-Bäder, Orexin-Klysmata, Zurückbeugen des Kopfes bei sich einstellendem Würgen, Reposition des retroflektierten Uterus) beseitigt. Man muss sich fragen, warum hier dieselbe Therapie nicht zum Ziele geführt hat. Erstens ist zu berücksichtigen, dass bei der betreffenden Kranken das Erbrechen schon lange Zeit (11 Wochen) bestanden hatte, ein für den Erfolg der psychisch-diätetischen Behandlung erschwerendes Moment. Wenn dies der Fall, bedarf es oft energischer suggestiver Einwirkung, z. B. der von Kaltenbach empfohlenen Magenausspülungen oder einer völligen Isolierung der Patientin. Pick erwähnt nirgends, dass eine solche in der Schautaschen Klinik durchgeführt werde, während Klein und ich ihre Notwendigkeit besonders betont haben. Ferner bemerkt Pick[1]), dass das seiner Arbeit zugrunde liegende Material hauptsächlich den ärmeren

[1]) a. a. O. S. 604.

Ständen entstamme. Auch aus diesem Grunde ist anzunehmen, dass bei diesem die kostspielige Isolierung und Bedienung durch eine einzige Wärterin nicht stattgefunden hat. Dass die betreffende Patientin den wohlhabenderen Klassen nicht angehört habe, geht wohl aus der Bemerkung hervor, dass sie weder über ihre Eltern, noch ihre Angehörigen irgendwelche Angaben zu machen gewusst habe.

Wenn in einer Reihe der Pickschen Fälle die Aufnahme der Schwangeren in das Krankenhaus und die übrigen therapeutischen Massnahmen erst nach verhältnismässig langer Zeit zum Ziele führten, so ist dies vermutlich auch auf die unterlassene Isolierung der Kranken zurückzuführen. Wie angezeigt eine solche ist, beweist die Picksche Beobachtung (XVIII), bei der das bereits sistierte Erbrechen wieder auftrat, als eine Bettnachbarin der Patientin erbrach.

Auch die beiden von mir in letzter Zeit beobachteten Fälle von Hyperemesis gravidarum sprechen für die Richtigkeit der Kaltenbachschen Hypothese.

1. 42jährige Igravida, Ende des IV. Monats, verheiratet seit 7 Monaten an einen Witwer. Erkrankte zu Ende des II. Monats an Hyperemesis. Der Hausarzt berichtete mir: „die Pat. kam furchtbar herunter, nahm 18 Pfd. ab, musste vor Schwäche stets zu Bett liegen, bekam hysterische Lähmungserscheinungen, so dass ich im Abort nur noch Hilfe sah." Nach Hinzuziehung eines anderen älteren Arztes wurde letzterer beschlossen. Die Einleitung wurde mittelst Eihautstich bezw. Ablösung des Eies mit der Sonde versucht, aber ohne den gewünschten Erfolg. Eine mehrfache Wiederholung dieser Versuche führte ebenso wenig zur Unterbrechung der Schwangerschaft, bewirkte aber, „dass das Brechen aufhörte und das ganze Befinden sich durchaus besserte". In der Folge wurde auch noch ein Obturator (wohl das von Keferstein in No. 23, 1902 des Centralbl. f. Gyn. beschriebene, von einem Magdeburger Arzt angegebene gefährliche Instrument zur Verhinderung der Empfängnis) eingelegt, „wonach einen Tag lang starke Blutungen und Wehen, dann wieder Ruhe eintrat".

Als die Patientin mich auf Veranlassung des Hausarztes konsultierte, fand ich den Uterus entsprechend dem Schwangerschaftstermin (Ende des IV. Monats) entwickelt. Die Hyperemesis hatte seit 3 Wochen völlig aufgehört. Das Allgemeinbefinden, der Ernährungszustand der Patientin war ein guter zu nennen. Es lag nicht der geringste Grund für Unterbrechung der Schwangerschaft mehr vor[1]).

Der Fall ist sehr charakteristisch. Beide schon in vorgerückterem Lebensalter stehende Gatten hatten sich einen Familienzuwachs nicht gewünscht und ihn deswegen zu verhindern gesucht. Als trotzdem Empfängnis eingetreten ist und die Schwangere hieran nicht mehr zweifeln konnte, stellte sich schwere Hyperemesis

---

[1]) Anmerkung bei der Korrektur: Das Erbrechen ist nicht wiedergekehrt, die Pat. normal niedergekommen.

ein, gleichzeitig hysterische Lähmungserscheinungen. Der Patientin wird die Unterbrechung der Schwangerschaft zugesagt. Die Versuche, den Abort einzuleiten, haben nicht den beabsichtigten Erfolg, wohl aber den, dass das Erbrechen völlig aufhört und das Allgemeinbefinden sich bessert.

Dass in diesem Falle nicht der örtliche Eingriff, die wiederholte, aber, wie ich vermute, nicht bis in das Cavum uteri ausgeführte Sondierung — andernfalls würde es doch wohl zum Abort, zum mindesten zu öfterer zeitweiser Wehentätigkeit gekommen sein — das Erbrechen beseitigt hat, unterliegt für mich keinem Zweifel. Wäre, wie dies ja manche Autoren annehmen, Rigidität des Cervix die Ursache der Hyperemesis gewesen, so würde die einfache Sondierung nicht genügt haben, diese zu beseitigen; es hätte dazu einer wirklichen Erweiterung des Cervikalkanales mittelst starrer Dilatatoren, Laminaria, Jodoformgaze oder dergleichen bedurft. Das psychische Moment, die bestimmte Zusage, dass die intrauterinen Manipulationen den Abort zur Folge haben würden, genügten, um das Erbrechen zu sistieren. Analoga finden sich in der Kasuistik mehrfach.

2. 24jährige, seit 2 Jahren verheiratete II gravida. Ende des II. Monats. Vor $^5/_4$ Jahren normale Geburt, aber manuelle Nachgeburtslösung, von fieberhaftem Wochenbett gefolgt. Pat. konsultierte mich schon vor Eintritt der zweiten Schwangerschaft wegen hystero-neurasthenischer Beschwerden, später auch die unverheiratete Schwester, bei welcher die letzteren noch hochgradiger waren. Seit Ausbleiben der Menses klagt die Kranke über heftige Unterleibsschmerzen, besonders in der rechten Seite, und zeitweises Erbrechen. Grosse Mattigkeit, Obstipation. Untersuchung ergibt Retroflexion des im II. Monat graviden Uterus. Anämie. Reposition des Uterus. Hodge. Ordination: Sanguinal-Pillen, Extract. fluid. Casc. Sagrad. Bei erneuter Untersuchung nach 5 Tagen liegt der Uterus im Pessar normal. Patientin hat in der Zwischenzeit jede Nahrung erbrochen; sie sieht sehr elend aus. Auf den Vorschlag, sich in die Privatklinik aufnehmen zu lassen, will sie nicht eingehen. Es wird ihr gesagt, dass dies durchaus notwendig sei, falls das Erbrechen nicht bald nachliesse. Sie stellt sich erst nach 4 Wochen wieder vor. Allgemeinbefinden, Ernährungszustand haben sich wesentlich gebessert. Die Pat. gibt an, dass das Erbrechen nach der letzten Konsultation schnell nachgelassen habe und nur noch zeitweise aufgetreten sei. Uterus liegt gut. Pessar wird entfernt.

In diesem Falle steigerte sich das Erbrechen zur Hyperemesis, nachdem die Schwangere von mir erfahren hatte, dass sie tatsächlich in anderen Umständen sei, woran sie bis dahin gezweifelt hatte, obwohl der retroflektierte Uterus reponiert und durch ein Hodge-Pessar in normaler Lage gehalten wurde. Der bestimmte Hinweis, dass sie sich in die Privatklinik aufnehmen lassen müsse, falls das Erbrechen nicht bald nachliesse, hatte letzteres sehr schnell zur Folge.

Beide Beobachtungen zeigen wieder, dass die Hyperemesis gravidarum gelegentlich auch ohne Isolierung oder Überführung der Schwangeren in ein Krankenhaus nur durch suggestiv wirkende Massnahmen beseitigt werden kann. Trotzdem möchte ich aber nochmals, wie ich es früher bereits getan habe, davor warnen, mit derartigen Versuchen zu lange Zeit zu verlieren, da sonst Gefahr vorhanden ist, dass das übermässige Erbrechen zu einem unstillbaren wird. Dem wird vorgebeugt werden, wenn man frühzeitig die Massnahmen trifft, welche ich in meiner früheren Arbeit[1]) detailliert angegeben habe, und deren wichtigster Faktor, es sei das nochmals betont, die Isolierung der Patienten ist.

III.

Aus der I. Universitäts-Frauenklinik in Budapest (Prof. Dr. Johann Bársony).

Hyperemesis gravidarum.

Von

Dr. STEFAN von ZÁBORSZKY,

Assistent.

Schon vom Beginn ab verursacht die Schwangerschaft unzählige kleinere oder grössere Störungen des Wohlbefindens, der Gesundheit, die jedoch meist nur unbedeutend, vorübergehend sind und als gewohnte Begleiterscheinungen der Schwangerschaft sozusagen nur für die frühzeitige Diagnose derselben in betracht kommen. Eine oder die andere dieser Störungen kann sich jedoch auch bis zu einer wirklichen Krankheit steigern, und speziell das Erbrechen ist ein Symptom, welches wir am häufigsten in schwereren Formen, in Ausnahmsfällen sogar als tödliche Erkrankung auftreten sehen.

Unter den Gynäkologen herrscht betreffs der Erklärung der Ursache dieses Zustandes noch keine Einigkeit, und schon aus diesem Grunde, jedoch auch wegen der gefährlichen Natur des Leidens, ist es der Mühe wert, sich damit zu beschäftigen, besonders dann, wenn sich Gelegenheit bietet, in die Ätiologie, welche ja die Basis der Therapie bilden soll, Aufklärung zu bringen. —

Wie verschieden die Ansichten über die Ursache des Erbrechens der Schwangeren sind, können wir aus den neuerdings

[1]) a. a. O. S. 21 u. 22.

häufig aufgestellten Hypothesen ersehen, welche in der ziemlich umfangreichen Literatur über Hyperemesis eingehend auseinandergesetzt worden sind. —

Viele betrachten das übermässige Erbrechen der Schwangeren als ein Zeichen von Magenerkrankungen, andere erklären es als Folge einer Krankheit der Genitalien, andere halten es wieder für Neurasthenie oder für Hysterie; auch durch eine Intoxication des Organismus wird es erklärt und in neuester Zeit durch eine Intoxication, die vom Ei stammt; besonders das hochgradige, krankhafte Erbrechen will man in dieser Weise erklären. Endlich gibt es viele, die das Erbrechen ebenso, wie die übrigen Zeichen und Erscheinungen, welche mit der Schwangerschaft verbunden sind, als einfache Reflexneurosen erklären, welche im kranken Körper gefährlich, anhaltend und beständig, im gesunden aber leicht und vergänglich sind. —

Das tägliche einmalige Erbrechen bei nüchternem Magen oder gleich nach dem Frühstücke kommt bei den meisten schwangeren Frauen vor, nach der Zusammenstellung Goenners[1]) bei 49 pCt., besonders bei der ersten Schwangerschaft (44 pCt.), und zwar kommt es nach Bacon[2]) öfters bei jenen Erstgeschwängerten vor (90 pCt.), die ihr 25. Lebensjahr vollendet haben. Man kann nicht alle Formen des Erbrechens unter einem Sammelnamen gruppieren und ihr Entstehen einer gleichen Ursache zuschreiben. Dass die nieren-, leber-, magen- oder darmkranke Frau im schwangeren Zustande mehr erbrechen wird als die gesunde, ist selbstverständlich. Die sehr blutarme Frau ist auch magenschwach, gerade deshalb, weil sie blutarm ist. Die Neurasthenie und Hysterie steigert sich im schwangeren Zustande, besonders dann, wenn die Frau sich über diesen neuen Zustand nicht erfreut.

Wenn die Genitalien krank sind, dann erbricht die schwangere Frau. Wenn der äussere oder innere Muttermund oder die Cervix eng, rigid, oder das Corpus uteri hart, sein Bindegewebe fest ist, sich nicht erweicht, wenn die Umgebung der Gebärmutter krank, ihre peritoneale Decke entzündet ist, wenn die Adnexe geschwollen sind, so erbrechen die Frauen ebenso wie akut geschlechtskranke, bei denen der Prozess das Peritoneum erreicht. Diese sind alle krank, weil das Erbrechen von ihrem Grundleiden herstammt, welches durch die Schwangerschaft verschlimmert wird. Man kann das, streng genommen, nicht als Erbrechen der Schwangeren bezeichnen, es bedarf zur Erklärung keiner besonderen Hypothese.

[1]) Winckels Handbuch d. Geburtshilfe, I. B., 1. Hälfte, 619. Seite.
[2]) The amer. Journ. of Obst., XXXVII. B., 821. Seite.

Unter dem, im strengen Sinne des Wortes als Hyperemesis gravidarum bezeichneten, kaum stillbaren, gefährlichen Erbrechen der Schwangeren haben wir jene Fälle zu verstehen, welche bei bis dahin gänzlich gesundem Körper ohne jeden nachweisbaren Grund rein und allein nur mit der Schwangerschaft in Zusammenhang gebracht werden können. Nach unserer klinischen Ansicht sind diese Formen von Erbrechen nur Reflexneurosen.

Der Gesundheitszustand der weiblichen Genitalien hat einen besonderen und steigernden Einfluss auf den Gesundheitszustand des ganzen weiblichen Körpers. Die Pubertät, der Beginn der Menstruation, des Klimax sind sozusagen Krankheiten.

Die Beziehungen zwischen den Nerven der Genitalien und den übrigen Organen sind beim Weibe engere als beim Manne. Die Nervenerregung des weiblichen Genital-Kreises erzeugt eine unendliche Reihe von Störungen des gesamten Nervensystems. Zwischen der Tätigkeit der Uterus- und Magennerven besteht unstreitig ein auffallender, enger Zusammenhang. Eine Entzündung des Ovarium, kleine para- oder noch mehr perimetrische Herde, oft nur eine Sondierung, Injektion, oder eben nur eine Untersuchung kann ein Erbrechen, sowie vice versa eine heftigere Gastritis, Gastroenteritis einen Abortus nach sich ziehen.

Betrachten wir nun in kurzen Auszügen bezüglich dieser Erbrechen die Hypothesen, welche als neueste Annahmen schon ihrer Neuheit wegen Aufmerksamkeit verdienen.

Fischel[1]) war der erste, der die Frage betreffs des miasmatischen Ursprunges der Hyperemesis aufgerollt hat. Er beobachtete zwei Frauen, die in einem und demselben neugebauten Hause wohnten und beide zu gleicher Zeit an Hyperemesis litten, bei denen er zur Einleitung des Abortus gezwungen war. Nach Fischel war es Lindemann[2]), der, nachdem ihm bei der Untersuchung der Organe einer an Hyperemesis verstorbenen Frau die parenchymatöse Degeneration der Leber und Nieren aufgefallen war, das Eindringen eines Toxins in den Organismus annahm. Nach ihm befasste sich Dirmoser[3]) in seinen Mitteilungen, so auch in seiner Monographie, mit der Frage der Intoxikation. Dirmoser hält die Wirkung der Kohlehydrate auf den Magen und die im Darmkanale stattfindende Verwesung der Eiweissstoffe,

[1]) Prager med. Wochenschr. 1891. No. 5.

[2]) Centralbl. f. allg. Path. u. path. Anat. III. Bd. No. 15.

[3]) Wiener med. Wochenschr., Jahr 1897, S. 322; Jahr 1899, S. 1874, Jahr 1900, S. 910, und: Der Vomitus gravidarum perniciosus. Wien, Braumüller. 1902.

resp. die Aufsaugung dieser Zerfallsprodukte für die Ursache der Hyperemesis.

Seine Ansicht baut er auf die drei folgenden Momente: 1. das klinische Bild einer schweren Krankheit, welches in jedem Falle ins Auge fällt (grosse Schwäche, hoher Puls, Fieber, Ikterus), Heilung nach Auswaschung des Magen-Darmtraktes; 2. genaue Harnuntersuchung (Äther-Schwefelsäuren, Indoxyl, Skatoxyl vermehrt im Harne, ausserdem Eiweiss und Nierenelemente); 3. Sektionsbefunde (parenchymatöse Degenerationen). Champetier de Ribes und Bouffe de Saint-Blaise[1]) nahmen in der Pariser gynäkologischen Gesellschaft auch denselben Standpunkt ein, besonders wegen der Veränderungen in Leber und Niere. Pinard und Delbet schlossen sich in ihren Diskussionen ebenfalls dieser Ansicht an. Condamin hält das Erbrechen für die Wirkung der im Blute zirkulierenden Toxine.

Clivio[2]) kombiniert in seinen Mitteilungen die Theorien der Reflexneurose, der Hysterie und Auto-Intoxikation, neigt sich jedoch am meisten zur Auto-Intoxikation. Er sagt, dass diese Intoxikation, wenn eine Krankheit der Gebärmutter oder Hysterie vorhanden ist, nur noch schwerer auftritt.

Neuestens befasste sich Behm[3]) mit der Intoxikationstheorie der Hyperemesis. Er stellte eine neue Hypothese auf, nach welcher der Ursprung der Intoxikation das Ei selbst ist. Von den Eihäuten gelangen Toxine, wahrscheinlich syncytialen Ursprunges, in das Blut der Schwangeren. Hauptbeweis dafür ist ihm ein von Pick mitgeteilter Fall. Auf die Abteilung Picks[4]) wurde eine 29 Jahre alte I para aufgenommen, die an unstillbarem Erbrechen litt und vor 8 Tagen abortiert hatte; trotzdem hielt das Erbrechen noch weiter an bis nach der Beendigung des Abortus, der Entfernung in der Gebärmutter zurückgebliebener Placentastückchen.

Behms eigene Fälle geben andere Beweise. Sie boten das Bild einer schweren septischen Krankheit und besserten sich auffallend nach täglichen Eingiessungen von 2—3 Liter (6,6 pCt.) Kochsalzwasser. Diese besserten sich ebenso, wie eine puerperalpyämische Kranke, deren Heilung ihm den Impuls gab, die Fälle

---

[1]) Centralbl. f. Gyn. Jahr 1902. S. 318.

[2]) Centralbl. f. Gyn. Jahr 1902. S. 1037.

[3]) Über Hyperemesis gravidarum mit Aufstellung einer neuen Intoxikationstheorie vom Wesen der Krankheit. Arch. f. Gyn. Jahr 1903. 69. Bd. S. 410.

[4]) Volkmanns Sammlung klin. Vorträge. Neue Folge. No. 325—326.

von Hyperemesis ähnlich zu behandeln. Behm erkannte, sowie Clivio nebst dieser Hypothese die Annahme der Reflexneurose und Hysterie als berechtigt an, doch nur als verschlimmernde Umstände neben der Intoxikation.

Unter den Autointoxikationstheorien ist die Behms die weitgehendste. Seiner Ansicht nach wäre die Gravidität als schwere Infektionskrankheit zu betrachten. Dass die Chorionzotten oder deren Epithel in den Blutstrom der Mutter geschleudert werden, ist eine bekannte Tatsache; wahrscheinlich kommt das in jeder Schwangerschaft vor, doch verschwinden die Zotten erscheinungslos. [Pick[1]), Potten[2]), Schmorl[3]), Veit[4])].

Dirmoser erklärt den Zustand durch Aufsaugung der in den Därmen zurückgehaltenen Zerfallsprodukte. Einfacher ist die Auffassung, dass die Scyballa auf die Gebärmutter einen Druck ausüben, welcher reflektorisch das Erbrechen hervorruft. Die Gebärmutter wird eben durch die Darmwaschungen, Irrigationen von diesem Druck befreit und nach sorglicher Entleerung des Darmtraktes — sublata causa: tollitur effectus.

Wir erkennen die Intoxikationstheorien als schöne, interessante Explikationen an, doch benötigen wir sie nicht und geben sie uns nicht genügende Erklärung.

Tatsache ist, dass die gesündeste Frau, wenn sie schwanger wird, erbricht. Dieses Erbrechen ist in den ersten drei Monaten der Schwangerschaft stärker und lässt nach oder hört auf, wie die Gebärmutter sich frei ausbreiten kann, wie die wachsende Gebärmutter sich aus dem kleinen Becken emporhebt. Das Erbrechen des kranken Körpers ist schwer zu stillen, und ähnlich diesem wird das Erbrechen einer sonst gesunden Frau, wenn sie für die Entleerungen keine Sorge trägt. Je grösser der auf die Gebärmutter einwirkende Reiz ist, je voller z. B. die Blase und die Därme sind, desto stärker ist der Reflex, das Erbrechen. Das Opium-Morphium, welches in der ärztlichen Praxis allgemein und leichtfertig gegen das Erbrechen verabreicht wird, setzt die Peristaltik herab, steigert jedoch dadurch diese Reflexe.

Gibt es einen Frauenarzt, der eine nach solcher Therapie entstandene 14tägige Obstipation nicht gesehen hätte?

Das Erbrechen pflegt im 4. Monate der Schwangerschaft nachzulassen; je mehr die Schwangerschaft vorschreitet, desto

---

[1]) Berl. klin. Wochenschr. Jahr 1897. No. 49 u. 50.
[2]) Arch. f. Gyn. 66. Bd. S. 590.
[3]) Path.-anat. Untersuchungen über Eklampsie. 1893.
[4]) Zeitschr. f. Gyn. 44. Bd. 2. H.

ruhiger ist in dieser Hinsicht der Verlauf. Dieser Faktor ist allein genügend, um die Reflexneurose zu beweisen. Denn das Erbrechen würde nicht nachlassen, sondern sich mit dem Vorschreiten der Schwangerschaft steigern, wenn ein anderer Faktor als Ursache mitwirken würde, sei es entweder die Autointoxikation des Körpers oder der vergiftende Einfluss, welchen das Ei auf den Körper der Mutter ausübt.

Die Therapie des Erbrechens richtet sich natürlich nach der nachgewiesenen Ursache des Erbrechens.

Wenn wir alles übrige ausschliessen und bedenken, dass dieses Erbrechen nur durch den gesteigerten Reflex ausgelöst wird, so werden wir trachten, den Kranken durch sorgfältige Pflege, welche sich auf alle Organe und deren Funktion bezieht, wenn es notwendig ist, durch Absonderung, durch sanatorische Ordnung zu beruhigen, halten alle Reize, welche Reflexe auslösen, ferne; fordern die Kranke auf, dreistündlich ihre Blase zu entleeren; mittelst Evacuanten, mittelst täglichen Eingiessungen, welche wir vorzugsweise mit Kochsalzwasser machen lassen, sorgen wir für genügende Entleerung. Nebstbei legt man eine schwache Frau zu Bett, sorgt für Ruhe und beschränkt die Diät auf flüssige Speisen, besonders Milch; die Flüssigkeit wird in kleinen Dosen, löffelweise verabreicht. Dies halten wir für die korrekteste Therapie der Hyperemesis, mit welcher wir meistens ein Resultat erreichen. Jene Fälle bilden eine grosse Ausnahme, welche uns mit einer allen guten Willen vereitelnden Hartnäckigkeit vor das Dilemma stellen, zwischen der Fortsetzung des bisher befolgten und für nicht entsprechend bewiesenen Heilverfahrens und der Unterbrechung der Schwangerschaft wählen zu müssen.

Die Wahl ist wirklich oft schwer; besonders der Umstand erschwert den Entschluss, dass die Unterbrechung der Schwangerschaft noch nicht mit Bestimmtheit die Heilung des Erbrechens bedeutet. Nach der Statistik Cohnsteins[1]) hört das Erbrechen trotz der Beendigung des Abortus in 60 pCt. der Fälle nicht auf, hat sogar in 12 pCt. der Fälle einen tödlichen Ausgang. Diese Statistiken sind abschreckend genug; doch haben sie den Fehler, dass sie nicht zusammengehörige Fälle zusammenfassen.

Es liegt darin z. B. ein grosser Unterschied, ob die Operation wegen eines durch Reflex- oder Funktionsneurose oder durch Anämie verursachten Erbrechens ausgeführt wird.

Die angeführten Zahlen der Sammelstatistiken geben uns

[1]) Zweifel, Lehrbuch der Geburtshilfe. 1903. V. Ausgabe. 215. S.

kein klares Bild. Um zu beurteilen, wieviel Nutzen der Abortus zur Heilung der Hyperämie haben kann, benötigen wir Statistiken, welche nach den verschiedenen Ursachen des Erbrechens gesondert sind. Und die Statistik ist nur dann brauchbar, wenn das klinische Bild durch die pathologisch-anatomische Untersuchung der Todesfälle ergänzt wird.

Die Krankheit betrifft meistens nur die gut Situierten, deshalb war in dem grössten Teile der mitgeteilten Todesfälle die Obduktion und so der jeden Zweifel ausschliessende Ausweis der Todesursache nicht durchführbar. Wir hatten an unserer I. Frauenklinik drei solche schwere, tödlich endigende Fälle von Hyperemesis zu beobachten; jedesmal wurde seziert, wodurch diese Fälle zur Erklärung der Ätiologie der Hyperemesis gravidarum einigermassen beitrugen.

Die drei Fälle sind folgende[1]):

I. Fall. Ludwig L., verheiratet, 20 Jahre alt, I gravida mens. III—IV. Wurde am 17. September 1898 aufgenommen; die abgemagerte, entkräftete Frau erbrach seit zwei Monaten fortwährend und wurde augenscheinlich schwächer. Nach resultatloser Behandlung wurde am 1. X. vormittags der künstliche Abortus eingeleitet; die Frau starb noch am selben Tage abends. Pathologisch-anatomische Diagnose: Tuberculosis disseminata chronica in lobo superiore pulmonis utriusque; Bronchiectasiae numerosae cylindriformes cum bronchitide chron. Hyperplasia arteriarum. Degeneratio adiposa epitheliorum renis et hepatis, subsequente ictero melioris gradus. Uterus post abortum, Corpus luteum verum ovarii dextri. Anaemia universalis. (Die Schleimhaut des Magens ist ein wenig angeschwollen.)

II. Fall. S. R., ledig, 22 Jahre alt, II gravida mens. VIII. Wurde am 20. IX. 1899 aufgenommen. Hat vor drei Jahren bei normal verlaufender Entbindung ein reifes Kind geboren. Das mittelgrosse, sehr abgemagerte, blutarme Mädchen gibt an, dass ihr Leiden im Januar, als sie schwanger wurde, begann, dass sie oft erbricht, nach dem Essen im Magen einen Druck verspürt, sich ihr Magen öfters aufbläht und krampfhafte Schmerzen verursacht. Die Magengegend ist gegen Druck empfindlich, die peristaltische Bewegung desselben ist aussen sichtbar. Der Urin enthielt keine fremden Bestandteile. Da das Mädchen angab, dass sie einmal Blut ausgehustet habe, übertrugen wir sie am 30. IX. auf die interne Klinik, von wo sie am 21. X. zur Einleitung der künstlichen Frühgeburt wieder in die äussere Klinik aufgenommen wurde. Sie gebar noch an demselben Tage. Abgesehen von dem häufigen Erbrechen, war das Wochenbett normal. Am 8. XI. überliessen wir die Behandlung wieder der internen Klinik, wo sie am 10. eine grosse Eiterschale voll brauner, kaffeeartiger Flüssigkeit erbricht. Salzsäureprobe negativ; unter fortwährendem Erbrechen, zu dem sich noch eine bilaterale Parotitis mit hohem Fieber gesellte, starb sie am 20. XI. Pathologisch-anatomische Diagnose: Adenocarcinoma antri pylorici cum strictura eiusdem; Dilatatio majoris gradus ventriculi. Infiltratio cancrosa glandularum vicinarum. Hyperaemia hepatis et renum. Parotitis bilateralis praecipue lob. sin. Oedema glottidis. Status uteri post partum, Atrophia universalis.

[1]) Wurde der gynäkolgischen Sektion des Budapester kgl. Ärztevereins in der am 10. Nov. 1903 abgehaltenen Sitzung vorgestellt.

III. Fall. T. L., verheiratet, 30 Jahre alt, I gravida mens. IV. Aufgenommen am 20. IX. 1903. Gibt an, dass sie zirka fünf Wochen vor ihrer Aufnahme zu erbrechen angefangen habe; seit drei Wochen erbricht sie jede per os genommene Nahrung, bricht täglich 8—10 mal, nebenbei besteht eine reichliche Salivation. Bei der Aufnahme war die Vulva livid schattiert, die Vagina mittelweit, die Portio 1 cm lang, erweicht; der äussere Muttermund für die Fingerspitze offen. Uterus anteflektiert und vertiert, weich, abgerundet, der Fundus beinahe in der Mitte zwischen Nabel und Symphyse. Über dem inneren Muttermund zirka einen Finger lang, über dem linken Ligamentum uteri latum ist ein haselnussgrosser, subseröser Myomknoten. Die Brüste sind gross, auf Druck sondern sie nichts ab. Die Reaktion des Urins schwach sauer, Farbe dunkel braungelb; er enthält weder Eiweiss, noch Zucker. Strenge Milchdiät, täglich 2 mal Eingiessung. Seit 30. IX. bekam sie vierstündlich eine Eingiessung mit 300 cm³ 0,6 proz. Kochsalzwasser und stündlich einen Esslöffel voll in Eis gekühltes Salvator-Wasser mit Champagner; vom 2. X. an gaben wir ausserdem noch täglich eine Hypodermoklyse von 500 cm³ Kochsalzwasser, alles resultatlos. Der zum Konsilium gerufene Arzt der internen Klinik fand keinerlei organische Veränderungen.

Sie erbricht täglich 8—10—12 mal, ihr Magen verträgt keine Nahrung; die Temperatur war normal, der Puls schwankte zwischen 92—104. Am 5. X. stopften wir nach sorgfältiger Reinigung, Scheidenirrigation und Desinfizierung die Cervix mit einem Jodoformstreifen aus, in der Meinung, dass durch die Erweiterung der Cervix entweder das Erbrechen aufhören oder der Abortus beginnen werde. Nach dem Eingriff brach sie nachmittags 1 mal, nachts 2 mal. Am anderen Tage brach sie 1 mal, verspürte häufige Schmerzen, die Nacht verbrachte sie sehr unruhig, erbrach ungefähr 10 mal. Am 7. X. morgens Temperatur 38°, Puls 128, ausgesprochener Ikterus. Die gelbe Farbe sahen wir an diesem Tage zum ersten Male. In Anbetracht des Fiebers und des hohen Pulses beendigten wir jetzt den Abortus; dies brachte jedoch keine Besserung, die Frau erbrach oft, der Puls war auch beständig hoch, zwischen 128—136; der Exitus erfolgte am 9. X., vormittags um $^1/_2$8 Uhr.

Pathologisch-anatomische Diagnose: Atrophia hepatis flava. Degeneratio adiposa renum, parenchymatosa myocardii. Enteritis partis infimae ilei, partim diphtheritica. Erosiones mucosae ventriculi permultae. Status uteri post abortum; Corpus luteum verum lat. dextri. Myoma uteri subserosum.

Die drei beschriebenen Fälle stellten, als jedem Heilversuche trotzende unstillbare Erbrechen, die Indikation zur Unterbrechung der Schwangerschaft. Die Operation war ausgeführt worden, doch das Erbrechen liess nicht nach.

Wenn wir die Krankheitsbilder dieser Fälle durch die Sektion nicht hätten vervollständigen können, so würden sie einerseits die Statistik der Operation verschlechtern, andererseits könnten sie auch als solche figurieren, bei denen das Erbrechen vielleicht deshalb nicht nachliess, weil die Unterbrechung der Schwangerschaft schon zu spät, bei einem geschwächten, kranken Körper vorgenommen wurde. Wenn wir in unseren Fällen nicht hätten sezieren lassen, so könnte derjenige, der dies gelesen hat, die Lehre daraus schöpfen, dass man die Schwangerschaft sobald als möglich, bevor noch der Organismus erschöpft ist, unterbrechen muss. Dadurch würden wir die Indikationen des künstlichen Abortus nur aus-

dehnen. Nachdem wir aber die Fälle seziert haben, kommen wir eben zur konträren Konklusion. Die drei Todesfälle beweisen uns, dass das hartnäckige Erbrechen auch noch nach dem Abortus nicht nachlässt, weil der Körper durch eine nicht entdeckte oder nicht entdeckbare Krankheit — deren Keime die Frau schon in sich trug, bevor sie noch schwanger wurde — vergiftet ist. Wenn also zu einer solchen Zeit die Ausleerung der Gebärmutter nicht hilft, so ist der operative Eingriff auch nicht indiziert gewesen.

Infolge der drei Todesfälle sind wir berechtigt, die Folgerung zu ziehen, dass die Indikationen der künstlichen Eingriffe zum Stillen des schweren Erbrechens noch sorgfältiger kritisiert und ihre Grenzen noch enger gestellt werden sollen.

IV.

Aus der Kgl. Frauenklinik der Universität Tübingen.
(Direktor: Prof. Dr. Döderlein.)

Hyperemesis und Ptyalismus in der Gravidität.

Von

Priv.-Doz. Dr. K. BAISCH,
Assistenzarzt.

Trotz zahlreicher und eingehender Arbeiten, die in den letzten Dezennien über die Hyperemesis gravidarum erschienen sind, hat sich weder in der Frage der Ätiologie noch der der Therapie eine feste, übereinstimmende Lehre auszubilden vermocht. Ja die Ansichten gehen heute mehr als je auseinander, und die Divergenz ist eine so grosse, dass allen Ernstes die ätiologische Einheit der Erkrankung in Frage gezogen wird (Kehrer, Frank, Taylor, Pick, Puech u. A.). Dass damit auch die vorher schon überaus mannigfaltige Therapie sich weiter zersplittern muss, liegt auf der Hand.

Es war das Verdienst Kaltenbachs, durch scharfe Umgrenzung der Definition der Hyperemesis gravidarum und Ausscheidung aller der Fälle von Schwangerschaftserbrechen, die auf bestimmten, auch ausserhalb der Gravidität Erbrechen verursachenden Organerkrankungen beruhen (Carcinoma und Ulcus ventriculi, Peritonitis, Meningitis etc.), der ätiologischen Er-

forschung neuen, fruchtbaren Anstoss gegeben zu haben. Freilich konnte auch seine Erklärung der Hyperemesis als einer Erscheinungsform der Hysterie sich nicht die allgemeine Anerkennung erobern, ja, nach den Publikationen der letzten Jahre zu schliessen, scheint sich die Zahl ihrer Vertreter merklich zu lichten.

Allerdings hat auch von diesen neueren Theorien — und ihre Zahl ist fast so gross als die der Autoren, welche sich mit der Hyperemesis beschäftigt haben — keine sich eines grösseren Anhängerkreises zu erfreuen oder gar vermocht, die Kaltenbachsche Lehre aus ihrer immer noch dominierenden Position zu verdrängen.

Die zahlreichen Theorien über das Wesen der Hyperemesis lassen sich am leichtesten überblicken, wenn wir sie einteilen, je nachdem ihre Begründer die Ursache der Erkrankung zurückführen auf

A. eine bestimmte Organerkrankung
   1. des Uterus.
      a) Rigidität der Cervix: Kehrer, Bretonneau;
      b) Erosionen der Cervix: Bennet, Sänger, Lang;
      c) Endometritis decidua: Veit;
      d) abnorme Ausdehnung des Uterus: Mannes, Windscheid;
      e) Lageveränderungen: Davis, Noble, Audebert;
      f) perimetritische Adhäsionen: Lomer;
   2. des Peritoneum: Horwitz, Tuczkay;
   3. der Adnexe: Frank;
   4. der Leber und Nieren: Matthews, Duncan, Frank, Pinard;
   5. des Magens und Magendarmkanals: Monin, Frommel, Muret, Flaischlen;
   6. des Blutes, Anämie: Frank, Erismann;
   7. des Zentralnervensystems: Kaltenbach, Ahlfeld, Chazan, Schäffer, Keil, Gräfe, Frank, Doléris, Dorff u. A.;
   8. des N. sympathicus: Barth;

B. eine Intoxikation des Organismus, ausgehend
   1. vom Magendarmkanal: Dirmoser, Lindemann, Condamin, Huge, Guillemet, Bacon, Eulenburg, Christlaun, Wanshope;
   2. von Salzmangel der Nahrung: Antonchewitsch;
   3. vom Ei: Veit, Behm;

C. eine reflektorisch erzeugte Neurose, und zwar
   1. eine reflektorisch von den Genitalien ausgelöste Kontraktur der Brechmuskeln: Kehrer;

2. eine vom Uterus und den Genitalien ausgelöste Magenneurose: Moody, Günther, Davis;
3. eine vom Darm ausgelöste Neurose: Geoffroy;
4. eine erhöhte Reflexerregbarkeit in der Gravidität: Windscheid, Ahlfeld, Klim, Davis, Schäffer;

D. eine bakterielle Infektion: Fischel.

Die Einseitigkeit und Unzulänglichkeit der Mehrzahl dieser Theorien fällt ohne weiteres in die Augen, und sie erklärt sich aus der Tatsache, dass fast stets aus der in einzelnen Fällen erfolgreichen Therapie Schlüsse auf die Ätiologie der Erkrankung und verallgemeinernd auf die Ursache der Hyperemesis überhaupt gezogen wurden. Verschwand das Erbrechen auf die Heilung von Cervixrissen und Erosionen, so galten diese als Ursache; wer mit der Suggestion Erfolge erzielte, erklärte die Hyperemesis für Hysterie, aus der günstigen Wirkung von Magenspülungen und Darmeinläufen wurde auf eine Intoxikationskrankheit geschlossen.

Keine von allen diesen Theorien ist für alle Fälle anwendbar. Dass Lageveränderungen des Uterus, Erosionen und Emmetsche Risse, Rigidität der Cervix, Adnexerkrankungen etc. keine allgemeine ätiologische Bedeutung beanspruchen können, ist von vornherein einleuchtend. In weitaus der Mehrzahl der Fälle und gerade in den schwersten lässt sich eben nicht die geringste Abnormität an den Genitalien nachweisen, ja eine solche sogar mit Bestimmtheit ausschliessen. Denselben Einwand müssen wir generell für alle die Versuche erheben, bestimmte lokale Affektionen für das Auftreten der Hyperemesis verantwortlich zu machen. Es mögen wohl in einzelnen Fällen solche vorhanden sein, noch häufiger fehlen sie und können daher nur als accidentelle Komplikationen, die mit dem Wesen der Hyperemesis nichts zu tun haben, gedeutet werden.

Die Dehnung des Peritoneum durch den rasch wachsenden Uterus (Horwitz, Tuczkay) kann ebenfalls nicht die Ursache sein, denn wir kennen Tumoren, die wesentlich rascher wachsen, als der gravide Uterus, und die niemals von Erbrechen begleitet sind.

Auch die Kaltenbachsche Theorie lässt sich nicht auf alle Fälle anwenden. Seit Kaltenbach seine Lehre aufgestellt hat, wurde natürlich mit besonderer Aufmerksamkeit bei den Hyperemesis-Kranken auf die Symptome der Hysterie gefahndet. Es ist über jeden Zweifel festgestellt, dass eine Reihe dieser Kranken mit Bestimmtheit nicht hysterisch sind. Wäre die Hysterie die Ursache, so müsste zudem die Krankheit viel häufiger sein, und will man sich darauf berufen, dass doch die meisten graviden Frauen

an Nausea und Vomitus matutinus leiden, so ist darauf zu erwidern, dass die Hysterie wieder kein so allgemein verbreitetes Leiden ist. Auch wäre es doch sehr auffallend, dass die Hysterie sich alsdann nur in der einen Form des Vomitus nervosus äussert und daneben gar keine sonstigen Erscheinungen der Hysterie auftreten. Vollends aber darf nicht aus der in vielen Fällen allerdings ausserordentlich günstigen Wirkung der Suggestion auf Hysterie als Krankheitsursache geschlossen werden, denn nicht jede durch Suggestion heilbare Erkrankung ist ohne weiteres identisch mit Hysterie.

BOSTON MEDICAL
MAY 13 1905
LIBRARY

Die Kaltenbachsche Theorie, auch in der erweiterten Fassung Ahlfelds, welche einen allgemein neurasthenisch-nervösen Zustand der Hyperemesis-Kranken und aller Schwangeren als Ursache beschuldigt, muss daher wohl definitiv fallen gelassen werden. Auch Olshausen[1]) ist der Ansicht, dass die Hyperemesis absolut nichts mit Hysterie zu tun hat. Dass einmal eine Hysterische an Hyperemesis erkranken kann, ist deshalb nicht ausgeschlossen und weiter nicht verwunderlich.

Nicht viel besser fundiert sind die Intoxikationstheorien, so bestechend sie auf den ersten Blick erscheinen. Es ist die Übertragung der modernen Lehre von der Eklampsie auf die Hyperemesis gravidarum. Eine Stütze scheinen sie zu finden in einem Sektionsbefund, den Lindemann erhoben hat. Er fand ganz analoge Alterationen in Leber und Nieren, wie man sie bei Eklampsie zu sehen gewohnt ist, nämlich fettige Degeneration, trübe Schwellung und Koagulationsnekrose. Allein diesem einen positiven Befund steht gegenüber die grosse Zahl von durchaus negativen Sektionsergebnissen. Jene Befunde Lindemanns, wenn man nicht die ihnen zugrunde liegende Erkrankung als zufällige Komplikation auffassen will, lassen sich ungezwungen wie die von Eulenburg u. A. konstatierten Polyneuritiden als Folgezustände hochgradiger, perniziöser Anämie und Inanition erklären.

Die Quelle der Toxinbildung wird von den verschiedenen Vertretern dieser Theorie verschieden lokalisiert. Dirmoser sieht, wie Eulenburg, die Ursache der Hyperemesis in Toxinen, welche im Darm gebildet werden und durch Resorption von hier aus den Organismus vergiften. Die Darmstörung selbst fasst er auf als die Folge einer durch den Druck des wachsenden Uterus auf den Sympathicus und Vagus mechanisch zustande kommenden

[1]) Diskussion über den Vortrag von W. A. Freund „über Hysterie". Zeitschr. f. Gyn. u. Geb. 1902, Bd. 48, H. 1.

Reizung dieser Nerven und ihrer Ganglien. Er vermutet Produkte unvollkommenen Stoffwechsels, Indol, Skatol etc., Eulenburg das Aceton als die toxisch wirkenden Substanzen. Dieser Auffassung stehen aber exakte Stoffwechseluntersuchungen bei anderen Hyperemesis-Fällen gegenüber, wo jede derartige Stoffwechselanomalie vermisst wurde (Pick). Auch Frank konnte durch eingehende Analysen nur konstatieren, dass der Stoffwechsel bei Hyperemesis mit dem bei hungernden Individuen identisch ist. Dass Dirmoser mit Magenausspülungen und Darmeinläufen einige Hyperemesis-Fälle zur Heilung brachte, beweist natürlich noch nicht die Richtigkeit dieser Auffassung der Ätiologie der Erkrankung.

Behm lässt die zur Hyperemesis führenden Toxine an der Eiperipherie gebildet werden. Das die syncytiale Oberfläche der Chorionzotten umspülende mütterliche Blut soll aus diesen Zellen gewisse toxisch wirkende Stoffe lösen, welche eine spezifische Affinität zum Brechzentrum besitzen, ähnlich wie das Tetanustoxin zur Substanz des Grosshirns. Auch Behm gelangt, ähnlich wie Dirmoser, zu dieser Anschauung durch die günstige Wirkung von Magendarmspülungen.

Die Ansicht Behms berührt sich nahe mit der Auffassung, die Veit[1]) neuerdings aufgestellt hat, welcher in der Deportation von Chorionzotten die Ursache der Hyperemesis erblickt, ohne jedoch anzugeben, wie man sich diese Wirkung genauer vorzustellen habe.

Mehr als Hypothesen sind diese Intoxikationstheorien nicht, sie gewännen erst an Bedeutung, wenn es gelänge, die spezifische, toxische Substanz aus dem Syncytium darzustellen. Die klinischen Tatsachen sprechen eigentlich gegen sie. Es ist völlig unerklärlich, wie auch verzweifelte Fälle von Hyperemesis durch Suggestion hätten geheilt werden können, wenn Toxine die Ursache wären. Eine Eklampsie hat noch niemand durch Suggestion zum Verschwinden gebracht. Auf einen zweiten Einwand macht Pick aufmerksam. Er hebt hervor, dass es unvereinbar mit Intoxikation sei, dass nach erfolgtem Abort sofort auch das Erbrechen sistiert, da ja damit die Toxine noch nicht aus dem Organismus entfernt sind.

Fischel deutet die Hyperemesis als Infektionskrankheit, er reiht sie in die Klasse der miasmatisch kontagiösen Krankheiten

[1]) Centralbl. f. Gyn. 1904. No. 1.

ein, da er sie zufällig bei 2 in demselben Hause wohnenden Schwangeren auftreten sah.

Die 3. grosse Gruppe der Erklärungsversuche fasst das Leiden als Reflexneurose auf. Die Art und Weise, wie sich die meisten Vertreter dieser Anschauung das Zustandekommen dieser Reflexneurose vorstellen, ist nicht geeignet, diese Hypothese annehmbarer zu gestalten. Der Druck des wachsenden Uterus auf den Nervus sympathicus (Barth) oder die Beckenganglien (Moody) ist doch bei allen Schwangeren mehr oder weniger derselbe, zudem bei Tumoren zuweilen viel beträchtlicher, als bei Graviden, ohne dass Erbrechen auftritt. Ebenso ist nicht einzusehen, weshalb die gesteigerte nervöse Reflexerregbarkeit der Schwangeren (Windscheid, Ahlfeld) nur bei relativ wenig Frauen eine so schwere Erkrankung wie die Hyperemesis auslöst. Geoffroys Theorie, welcher die Ursache der Hyperemesis in einer reflektorischen Kontraktur des Angulus ileopelvicus des Colons sieht und durch Massage dieser Stelle Heilung erzielte, dürfte kaum viel Anhänger gewinnen, so wenig wie die von Kehrer, welche eine reflektorisch von den Genitalien eingeleitete Kontraktur der beim Brechakt tätigen Muskeln der Bauchpresse als Ursache beschuldigt.

Schäffer, einer der Hauptvertreter der Theorie von der Reflexneurose, sieht die Ursache in der Blutfüllung der Genitalien und der dadurch bewirkten Anämie des Gehirns, besonders bei Chlorotischen. Es ist nicht zu leugnen, dass diese Ansicht den Vorzug konkreter Anschaulichkeit besitzt. Allein die Hyperemesis befällt auch ganz kräftige, vollblütige Individuen, während zahllose Chlorotische niemals daran erkranken.

Diese Übersicht über die in der Literatur niedergelegten Erklärungsversuche zeigt wohl zur Genüge, wie weit wir noch immer von einer für alle Fälle zutreffenden Erklärung entfernt sind. Nicht wenige Autoren (Kehrer, Bacon, Frank, Pick, Puech u. a. a.) geben dies auch unumwunden zu und sind der Ansicht, dass verschiedene der im vorhergehenden besprochenen Ursachen das Leiden auszulösen vermögen. Und doch sträubt sich bei der Einheitlichkeit des klinischen Krankheitsbildes unser medizinisches Denken dagegen, für die so ausserordentlich typisch verlaufende Erkrankung eine Vielheit von Ursachen zuzulassen. Auf der andern Seite liegt in der Literatur eine solche Fülle von Beobachtungsmaterial, von Sektionsergebnissen, Stoffwechseluntersuchungen, Harnanalysen, therapeutischen Fingerzeigen vor, dass

immer von neuem der Versuch auftaucht, aus der Fülle dieses Stoffes eine einheitliche Erklärung zu suchen.

Bei diesem Versuch müssten 2 Punkte mehr als bisher in den Vordergrund gestellt werden.

1. Die Hyperemesis ist an die Gravidität gebunden, d. h. genauer ausgedrückt, an die Verbindung des Eies, speziell der Chorionzotten mit dem Uterus. Bei der therapeutischen artifiziellen Ausräumung des graviden Uterus hört, wie zahlreiche Autoren übereinstimmend berichten, und wie wir selbst bestätigen können, das Erbrechen erst mit dem Moment auf, wo auch der letzte Rest von Placenta aus der Verbindung mit der Uteruswand gelöst ist. Dies trifft so regelmässig zu, dass man, abgesehen natürlich von zu weit schon heruntergekommenen, unrettbar dem Tode verfallenen Patientinnen, aus einer Fortdauer des Erbrechens auf unvollkommenen Abort schliessen kann (Mangiagalli, Pick).

Damit scheidet eine ganze Reihe von Erklärungsversuchen als unzulänglich aus, nämlich alle diejenigen, welche in einer lokalen Affektion, sei es der Genitalien (Lageveränderung des Uterus, Cervixrisse, Rigidität der Cervix, Hyperämie der Genitalien u. s. w.) oder anderer Organe (Hysterie, Anämie, peritonitische Reizung, Obstipation etc.) die Ursache der Hyperemesis suchen.

Die Ursache muss vielmehr in den Chorionzotten oder dem dezidual veränderten Endometrium bezw. in der Einwirkung jener auf dieses gelegen sein.

Die Intoxikationstheorie und die Theorie der Reflexneurose lassen sich allein mit dieser Tatsache vereinigen und auch letztere nur, sofern sie den Ursprung des Reflexes im Endometrium annimmt.

Der zweite für die Auffassung der Hyperemesis wesentliche Punkt ist, dass zwischen der gewöhnlichen harmlosen Emesis der Schwangeren bis zum Vomitus perniciosus sich sämtliche Übergänge finden. Die Auffassung Kleinwächters, als ob ein prinzipieller Unterschied zwischen beiden bestände, ist unhaltbar. Die letal endigende Hyperemesis ist nur graduell von der Nausea der Schwangeren verschieden. Es muss also auch die letzte Ursache der Hyperemesis dieselbe sein, wie die der Emesis.

Leider wissen wir über die Ursache der Emesis, so alltäglich diese Erscheinung ist, doch recht wenig. Gräfe hält auch dieses Erbrechen für hysterisch. Taylor führt es auf die Obstipation der Schwangeren, auf mechanischen Druck des wachsenden Uterus

und gesteigerte Nervosität zurück, eine Ansicht, die ähnlich früher schon Giles vertreten hat.

Wäre das einfache Schwangerschaftserbrechen hysterischer Natur, so müssten wir annehmen, dass die grosse Mehrzahl aller Frauen hysterisch ist, eine Annahme, die doch wohl zu weit geht. Obstipation an sich bewirkt kein Erbrechen, warum sollte es in der Schwangerschaft diese Folge haben? Das Erbrechen beginnt ferner schon zu einer Zeit, in welcher von irgend einem Druck auf die Nachbarorgane schlechterdings nicht die Rede sein kann, zuweilen schon in den ersten Tagen nach der Konzeption (Pick).

Es muss also vom Ei selbst, von dem Reiz, den die ins Endometrium sich einsenkenden Chorionzotten ausüben, ausgelöst werden. Wir kommen ohne den Begriff des reflektorischen Vorgangs nicht aus und brauchen diese Auffassung um so weniger zu scheuen, als wir wissen, dass durch das wachsende Ei auch in anderen Organsystemen die verwickeltsten Veränderungen ausgelöst werden. Wir können uns auch das Wachstum des spezifischen Gewebes der Brustdrüse und die Milchsekretion nicht anders erklären, als durch einen vom Ei ausgehenden Wachstums- und Sekretionsreiz.

Die Umwälzung, die das Eichen vom ersten Tage seiner Einnistung an im mütterlichen Organismus hervorruft, ist offenbar ein ganz enormer, sich auf eine grosse Reihe der verschiedensten cerebralen und medullaren Zentren erstreckender. Man denke an das beschleunigte Wachstum jugendlicher Erstgeschwängerter, die in wenigen Monaten vom Kind zur Mutter heranreifen. Diese tiefgreifenden, reflektorisch ausgelösten Reize müssen auch die Zentren der Digestionsorgane und die dazu gehörigen Sekretionszentren treffen. Die Nahrungsaufnahme wird in der Schwangerschaft naturgemäss eine grössere, zuweilen zum Heisshunger sich steigernde.

Bis hierher bewegen wir uns noch in den Grenzen des Physiologischen, und tatsächlich werden sie auch von einer Minderheit der Schwangeren nicht überschritten. Bei der Mehrzahl freilich bleibt es nicht bei gesteigerter Sekretion von Magensaft, bei erhöhter Energie des Verdauungsapparates. Der Magen ist den neuen auf ihn einstürmenden Reizen und den gesteigerten Ansprüchen nicht gewachsen; er erbricht.

Kleinwächter erklärt die Gravidität für ein Mittelding zwischen Gesundheit und Krankheit, ja andere gehen so weit, sie geradezu als eine Infektion oder Intoxikation des Organismus auf-

zufassen. Dieser Standpunkt, auch in der gemilderten Auffassung Kleinwächters, muss als im Prinzip unrichtig angesehen werden. Die Gravidität ist ein physiologischer Lebensakt, eine normale Funktion des weiblichen Organismus. Aber dieser Lebensprozess spielt sich nicht immer in einem völlig gesunden Organismus ab, und da er die grössten Anforderungen an den weiblichen Körper stellt, so treten eben gerade in der Gravidität sonst latent bleibende Schwächen einzelner Organe in die Erscheinung. Zahlreiche Frauen sind der Gravidität gegenüber insufficient. Es genügt, daran zu erinnern, wie ungünstig Lungen- und Herzleiden durch die Schwangerschaft beeinflusst werden. Das Schwangerschaftserbrechen ist das Zeichen einer leichten Insufficienz des Digestionsapparates. Diese Insufficienz ist bei der Mehrzahl der Frauen eine reparable. Das Erbrechen hört nach einiger Zeit auf, der Organismus hat sich den neuen Ansprüchen akkommodiert.

Über die Natur der Reize, welche das Endometrium durch das Ei erleidet und nach dem Zentralnervensystem weitergibt, wissen wir bis heute noch nichts bestimmtes. Es liegt nahe, an chemische Stoffe zu denken, welche von den Chorionzotten an das Blut der intervillösen Räume abgegeben und so dem Gehirn zugeführt werden (Behm, Veit, das Placentarserum Liepmanns).

Insofern hat ja die Intoxikationstheorie etwas Bestechendes, nur scheint es prinzipiell zu weit gegangen, diese — hypothetischen — Stoffe als Toxine aufzufassen. Man muss doch zunächst daran festhalten, dass es sich bei der Gravidität um einen physiologischen Vorgang handelt, dass zahlreiche Frauen niemals erbrechen und bei der weitaus grössten Mehrzahl das Erbrechen sich in bescheidenen Grenzen hält und nach kurzer Zeit verschwindet.

Wenn es sich in einzelnen seltenen Fällen zum schweren, übermässigen, zuweilen sogar zum unstillbaren Erbrechen steigert, so müssen allerdings für diese pathologischen Zustände besondere Ursachen vorliegen.

Ist die Emesis eine reflektorische, von der Eiperipherie ausgehende, durch das Brechzentrum vermittelte motorische oder sekretorische Störung der Magenfunktion, so könnte a priori die Schuld an einer krankhaften Steigerung an verschiedenen Stellen der Reflexbahn zu suchen sein, nämlich

1. an der Quelle des Reizes, im Uterus;
2. an den medullären Zentren;
3. an der Auslösungsstelle des Reflexes, im Magen.

Wir gewännen durch diese Auffassung unter Festhalten an

der kausalen Einheitlichkeit der Erkrankung ein Verständnis für die so rätselvolle Verschiedenheit der einzelnen Fälle.

In die erste Kategorie — Hyperemesis infolge abnorm gesteigerten primären Reizes — wäre einzureihen die Tatsache, dass die Hyperemesis relativ häufig sich bei Zwillingsschwangerschaft vorfindet (Flaischlen, Lapeyre, Kiessler, Pick). Auch das übermässige Erbrechen bei Hydramnion und Blasenmole (Williamson, Doran) wäre hierher zu rechnen. 2 Fälle von Pick, in denen die Sektion eine eitrige Entzündung der Dezidua in der Gravidität ergab, würden ebenfalls in einer erhöhten Reizbarkeit des Endometriums ihre Erklärung finden. Veit[1]) berichtet von 3 Fällen, in denen er ein Endometritis decidua nachweisen konnte.

Eine besondere Disposition für die Erkrankung bei nicht erhöhtem primärem Reiz — gesunder Uterus und normales Ei — würden wir dann weiter zu erblicken haben in einer erhöhten Reizbarkeit des Brechzentrums, und so würden sich ungezwungen die Fälle in unsere Auffassung einreihen, in welchen Hysterie (Kaltenbach, Gräfe etc.) oder allgemeine Nervosität (Ahlfeld) bei der Patientin sich konstatieren liessen.

Auch darf hier daran erinnert werden, dass die Hyperemesis eine Rassenkrankheit zu sein scheint, sofern sie bei einzelnen Nationen häufiger auftritt als bei andern (Kleinwächter), eine Tatsache, die sich ebenfalls am leichtesten durch verschieden grosse nervöse Reizbarkeit erklären lässt.

Dass auch bei normal grossem uterinem Reiz und nicht pathologisch gesteigerter Erregbarkeit der Zentren sich häufig Erbrechen bei Schwangern einstellt, dürfte bei der individuell so ausserordentlich verschiedenen Toleranz des Magens selbst nicht verwunderlich sein. Man braucht dabei noch nicht einmal an palpable Magenerkrankungen, Ulcus, Carcinom etc. zu denken, Fälle, die wir mit Kaltenbach, als nicht eigentlich in den Bereich der Hyperemesis gravidarum fallend, ebenfalls von diesem Krankheitsbild abgetrennt wissen möchten. Vielmehr wären hierher die Pat. zu rechnen, welche auch ausserhalb der Gravidität, vielleicht nach früher überstandenem Ulcus, aber auch ohne diese Antecedentien an sog. empfindlichem Magen, leichten Dyspepsien, nervösen Magenkatarrhen etc. laborieren, ferner solche, deren Verdauungsorgane zwar mässigen Ansprüchen, nicht aber den gesteigerten Anforderungen der Gravidität gewachsen sind.

---

[1]) Berl. klin. Wochenschr. 1887. No. 35.

Durch die Auffassung der Emesis als eines reflektorischen Vorgangs, der nur durch die pathologische Alteration einzelner Stellen seiner Bahn zur Hyperemesis wird, gewinnen wir ferner auch rationelle Anhaltspunkte für die Therapie, die bisher mit ihrer enormen Mannigfaltigkeit mehr einem Tasten im Dunkeln, als zielbewusstem Handeln glich.

Die Therapie der Hyperemesis steht nämlich entsprechend unserer Auffassung von ihrer Ätiologie vor der dreifachen Möglichkeit, entweder die Quelle des Reizes, das Endometrium, zum Angriffspunkt zu nehmen oder auf die vermittelnden Zentren bezw. das Zentralnervensystem einzuwirken oder durch spezifische, diätetisch-medikamentöse Behandlung des Magens, dessen Aufnahmefähigkeit zu steigern.

Die erste Aufgabe, den Reflex am Ort seiner Entstehung zu unterdrücken, erfüllen wir am sichersten durch die Einleitung des künstlichen Aborts, eine Therapie, die, rechtzeitig eingeleitet, in unkomplizierten Fällen niemals versagt.

Diese radikalste Therapie werden wir erst wählen, wenn alle andern Mittel fehlgeschlagen haben, und zunächst vielmehr versuchen, an einer andern Stelle der Reflexleitung einzugreifen, die Reflexerregbarkeit des Brechzentrums herabzusetzen. Dass dies mit Erfolg gelingen kann, beweisen die zahlreichen günstigen Resultate, die mit Nervinis, Brom, Morphium etc. täglich erzielt werden. In allererster Linie ist aber hier die Suggestion zu nennen, und ihre Wirkung ist um so verständlicher, als sie ja gerade in der Herabsetzung der Reflexerregbarkeit auch bei zahlreichen anderweitigen Leiden ihre schönsten Triumphe feiert.

Die Anhänger der Auffassung von der hysterischen Natur der Hyperemesis erklären nun freilich jede durch medikamentöse oder sonstige Mittel erzielte Besserung und Heilung für Suggestivwirkung, und diese Auffassung ist ebenso einfach, als schwierig zu widerlegen. Sie geraten aber in einen Widerspruch mit sich selbst, wenn sie zur Unterstützung der Suggestivtherapie ausführliche diätetische Vorschriften geben, Bettruhe einhalten lassen etc.

Für das echte hysterische Erbrechen ist es gerade charakteristisch, dass es sich absolut nicht an die Art des Genossenen kehrt, dass sogar sogenannte schwerverdauliche Speisen oft überraschend gut, leichte dagegen nicht ertragen werden.

Es ist aber unleugbar und wird auch von den Anhängern der Kaltenbachschen Lehre allgemein zugegeben, dass strenge Diät, verbunden mit absoluter Bettruhe, einen ausserordentlich günstigen Einfluss auf die Hyperemesis ausübt. Es entspricht

dies der dritten Möglichkeit, diese Krankheit therapeutisch zu beeinflussen, indem man nämlich den Ort der Auslösung des Reflexes in Angriff nimmt. Die bekannten Vorschriften, heisse Kompressen, strengste Diät, langsame Gewöhnung des Magens, Stomachica und vor allem völlige Bettruhe, entsprechen dieser Indikation und führen in der weitaus grössten Mehrzahl der Fälle zur Genesung, ohne dass man berechtigt wäre, diesen Erfolg lediglich als einen suggestiven aufzufassen.

Der schwierigste Punkt in der Therapie ist die Frage, wann die medikamentös-diätetische Behandlung abgebrochen und durch den operativen Eingriff, die Entfernung des Eis ersetzt werden soll. Die gar nicht so seltenen Fälle, in welchen der künstliche Abort zu spät eingeleitet wurde und die Pat. trotz der Unterbrechung der Schwangerschaft ad exitum kam (Taylor, Wanshope u. A.), lassen die Frage nach sicheren Indikationen für den richtigen Zeitpunkt des operativen Eingriffes als ganz besonders wichtig erscheinen.

Nur wenige Autoren können sich rühmen, nie zur Einleitung des Aborts genötigt gewesen zu sein. Bacon verwirft sie völlig, Frank erklärt, noch keinen Fall gesehen zu haben, in welchem der Abort nötig gewesen wäre, ebenso Schauta, Späth, Chazan. Andere sind nicht so glücklich, aber naturgemäss herrscht allgemein das Bestreben vor, so lange als irgend möglich mit diesem äussersten Mittel zu warten. Wenn Kehrer als Indikation für den künstlichen Abort öftere Ohnmachten, gestörte Besinnlichkeit und Stupor aufstellt, so dürfte vielen dies schon eine Überschreitung der Grenzen des zulässigen Abwartens bedeuten Die Gefahr, dass die operative Therapie hier zu spät kommt, ist doch zu gross. Cécil sieht in anhaltendem Fieber die Indikation, es wird jedoch von fast allen Autoren gerade dieses Symptom nicht als regelmässige oder auch nur häufige Begleiterscheinung der Hyperemesis angegeben, eher Verminderung der Körperwärme. Dasselbe gilt für die Albuminurie (Auvard und Daniel), wenn auch diese wohl häufiger beobachtet wird. Charpentier sieht in einer täglichen Abnahme des Körpergewichtes um mehr als 300 g die Anzeige für den künstlichen Abort, Walzer im Auftreten von Diazoreaktion im Harn, Pinard in einer Steigerung der Pulsfrequenz über 100 Schläge pro Minute.

Man wird im einzelnen Fall die Entscheidung unter Berücksichtigung aller der genannten Gesichtspunkte treffen müssen, da trotz des Auftretens von einzelnen dieser Symptome noch Heilung ohne künstlichen Abort möglich ist und tatsächlich erzielt wurde.

Als prognostisch ungünstig erscheinen nun aber von vornherein die Fälle, in welchen sich zu dem übermässigen Erbrechen noch eine abnorme Salivation hinzugesellt.

Unter physiologischen Verhältnissen ist die Speichelabsonderung ein von der Reizung der sensiblen Nerven der Mund- und Rachenhöhle ausgelöster reflektorischer Vorgang. Ob auch durch Reizung der Magenschleimhaut die Speichelsekretion eingeleitet werden kann, ist nach den widersprechenden Experimenten von Frerichs, Öhl, Braun und Buff nicht sichergestellt. Doch beobachtet man bei Magenerkrankungen — chronischem Magenkatarrh, Magenerweiterung, Ulcus ventriculi und Carcinom — wenn auch recht selten gesteigerte Salivation, die sich jedoch dabei immer in relativ bescheidenen Grenzen hält [Sticker[1])]. Dagegen ist als feststehend zu betrachten, dass die Speichelsekretion auch von entfernteren Nervenbahnen aus angeregt werden kann, und es ist von besonderem Interesse, dass eine Reizung der Sexualnerven von gesteigerter Speichelproduktion gefolgt ist. So sah Wright bei Hunden während des Begattungsaktes eine erheblich vermehrte Absonderung eines stark alkalischen Speichels. Auch beim Menschen ist ähnliches beobachtet (Sticker).

Vor allem aber ist es beachtenswert, dass bei Erkrankungen des Zentralnervensystems zuweilen hochgradige Salivation aufzutreten pflegt, so bei Melancholikern, im epileptischen und maniakalischen Anfall, bei Bulbärparalyse. Dass auch bei Hysterie zuweilen ein quälender Ptyalismus beobachtet wird, ist gerade für unser Thema von Wichtigkeit. Hier ist auch ein Experiment Claude Bernards zu erwähnen, welcher nach Verletzung der hinteren Ponsgegend eine Steigerung der Speichelsekretion sah, welche besonders auf reflektorische Anregung eintrat.

Diese klinischen und experimentellen Beobachtungen sind geeignet, uns das Verständnis für die während der Gravidität auftretende Salivation zu vermitteln. Eine mässige Steigerung der Speichelsekretion während der Schwangerschaft ist so häufig, dass dieses Symptom für gewöhnlich weiter gar nicht beachtet und als in die Breite des Physiologischen fallend angesehen wird. Höhere Grade sind seltene Ausnahmen. Cramer[2]) berichtet jedoch sogar von einem Fall, wo die regelmässig in jeder Schwangerschaft eintretende Salivation endlich durch Erschöpfung den Tod herbeiführte.

---

[1]) Sticker, Die Bedeutung des Mundspeichels. Berlin 1889.
[2]) Schmidts Jahrb. VI. 314.

Dass sich Erbrechen mit Salivation kombiniert, ist bei den nahen Beziehungen beider — pflegt doch jede Nausea mit Speichelabsonderung verknüpft zu sein — von vornherein zu erwarten. Immerhin ist das Zusammentreffen höherer Grade von Vomitus gravid. und Hypersalivation nach den spärlichen Notizen, die sich darüber in der Literatur finden, recht selten.

Christlaun erwähnt einen Fall, in dem er bei Ptyalismus und Erbrechen sich zur Curettage des Uterus genötigt sah, ebenso Taylor. Barth berichtet von einer Pat., welche einen sehr zähen Speichel in mässigen Mengen absonderte, entsprechend der Salivation, wie sie bei Sympathicusreizung auftritt, weshalb er auch die Hyperemesis als Sympathicusneurose bezeichnet. Bei Böcks Patientin, die in 3 Schwangerschaften von enormer Salivation, aber nur zeitweiligem Erbrechen gequält war, hörte schliesslich die Salivation von selbst auf. Bei 2 Patientinnen Picks war das Erbrechen von mässiger Salivation begleitet, bei der 3. bestand bei starker Salivation nur vorübergehend etwas Erbrechen.

Gerade die Kombination von übermässigem Erbrechen mit profuser Salivation gab bei unseren eigenen Fällen zweimal die Indikation zur Unterbrechung der Schwangerschaft ab.

Die Krankengeschichte des einen Falles ist kurz folgende:

C. S., 30jährig, seit 8 Jahren verheiratet. Mutter an Phthise gestorben. Pat. war früher lange Jahre bleichsüchtig, im 17. Jahr Ikterus, seit dem 15. Jahr regelmässig menstruiert. Vor 7 Jahren normale Schwangerschaft und Wochenbett. Im letzten Jahr zweimal artefizieller Abort wegen Hyperemesis.

Letzte Periode vor 6 Wochen, seit 14 Tagen Erbrechen, allmählich zunehmend, in den letzten 8 Tagen starker Speichelfluss. Sie wurde zu Haus ohne Erfolg mit Nährklystieren behandelt, trotzdem fortwährend Übelkeit, Würgen und Schleimerbrechen. In den letzten 3 Wochen angeblich Abnahme des Körpergewichts um 20 Pfund.

Pat. ist mittelgross, etwas blass. Lungen und Herz gesund, Harn enthält Spuren von Albumen, für Hysterie oder Neurasthenie liegen keinerlei Anzeichen vor.

In den 4 ersten Tagen des Aufenthalts in der Klinik Abnahme um 1 kg bei völliger Bettruhe, strengster Diät, heissen Kompressen und subkutanen Morphiuminjektionen. Trotz vorübergehender leichter Besserung tritt immer wieder Erbrechen auf, besonders nach einem Diätfehler. Sie hatte sich nämlich rohes Obst hinter dem Rücken der Krankenschwester zu verschaffen gewusst. Die Temperatur war morgen 37,0, abends 37,8—38,2 im Rectum, der Puls schwankte zwischen 90 und 110, war regelmässig, weich, mässig voll. Die Salivation nahm trotz Atropingaben nicht ab, es wurden täglich ca. 600 ccm Speichel abgesondert.

Da die Pat. keinerlei Nahrung bei sich behielt und die Salivation sich nicht verringerte, wurde bei einem Körpergewicht von 125½ Pfund gegen 127,5 am Tag der Aufnahme, der künstliche Abort mittels Einlegen von Laminaria und darauffolgender Tamponade der Cervix und Uterus ein-

geleitet. Die Tamponade wird zweimal in den nächsten 2 Tagen erneuert, ohne dass Wehen eintreten. Das Erbrechen und die Salivation dauerten fort.

Da die spontane Ausstossung des Eis nicht erfolgte, wurde am 4. Tag nach der ersten Jodoformgazetamponade der Uterus mit der Eizange ausgeräumt. Schon am Abend dieses Tages hörte Erbrechen und Salivation auf, Pat. bekam guten Appetit und wurde nach weiteren 6 Tagen bei völligem Wohlbefinden entlassen.

Es ist keine Frage, dass der objektive Befund an sich keine absolut zwingende Indikation zur Einleitung des Aborts abgab. Das Allgemeinbefinden war leidlich, die Gewichtsabnahme zwar steigend, aber noch nicht hochgradig, der Puls überstieg zwar abends die Zahl 100, allein es bestand kein Fieber, keine nennenswerte Albuminurie, kein rapider Kräfteverfall. Das Zusammentreffen jedoch von Erbrechen und Speichelfluss und die völlige Unbeeinflussbarkeit beider durch die Therapie musste die Prognose sehr bald absolut ungünstig erscheinen lassen. Es war nicht zu erwarten, dass bei längerer konservativer Behandlung der Zustand sich bessern würde, und so wurde bei noch nicht allzusehr reduziertem Kräftebestand der Pat. der Abort eingeleitet, der nach Entfernung des Eies sofort die günstige Wendung herbeiführte. Auch hier liess sich die Beobachtung bestätigen, dass nicht mit der Erweiterung der Cervix, nicht mit dem Tod der Frucht, sondern erst nach Lösung der Placenta aus dem Endometrium Erbrechen und Salivation aufhörten.

Ganz ähnlich war in einem weiteren Falle, einer Privatpatientin von Herrn Prof. Döderlein, eine enorme Salivation, verbunden mit unstillbarem Erbrechen, die Veranlassung, den Abort einzuleiten. Die Pat., eine sehr nervöse Dame, Schauspielerin, war zunächst intern behandelt worden, bis der zunehmende Kräfteverfall eine Fortsetzung der konservativen Therapie trotz des lebhaften Wunsches der Patientin., die Schwangerschaft zu erhalten, verbot.

Gerade diese Fälle von hochgradigem Ptyalismus lassen keine andere Erklärung zu, als dass es sich dabei um eine reflektorisch ausgelöste Reizung des Speichelsekretionszentrums handelt bei Pat., deren Zentralnervensystem von abnorm geringer Widerstandskraft ist. Sie sind somit eine Stütze derjenigen Anschauung, welche auch beim Erbrechen der Schwangeren die Ursache in funktionellen Störungen cerebraler Zentren sucht. Bei der ersten Pat. ist diese gesteigerte Reflexerregbarkeit vielleicht in Zusammenhang zu bringen mit der vorausgegangenen langjährigen Chlorose, bei der zweiten handelte es sich um typische Neurasthenie.

Nicht so selten wird von Frauen, die aus irgend einem Grunde

von ihrer Schwangerschaft befreit sein möchten, an den Arzt das Ansinnen gestellt, den künstlichen Abort einzuleiten, mit der Motivierung, dass sie an unstillbarem Erbrechen leiden. Selbst eine genaue klinische Beobachtung wird geschickten Simulanten gegenüber nicht immer leicht die Täuschung aufdecken, dagegen darf es als ausgeschlossen betrachtet werden, dass jemand imstande ist, einen nennenswerten Ptyalismus auch nur wenige Tage zu simulieren, und wo er auftritt, muss er daher als ein objektives Zeichen einer schweren zentralen Störung der Reflexerregbarkeit angesehen werden.

Meinem hochverehrten Chef, Herrn Prof. Döderlein, spreche ich für die Anregung zu dieser Arbeit und die Durchsicht derselben meinen verbindlichsten Dank aus.

Literatur.

Pick, Über Hyperemesis gravidarum. Volkmanns Sammlung klin. Vorträge. N. F. No. 325—26.

Sticker, Bedeutung des Mundspeichels in physiologischen und pathologischen Zuständen. Berlin 1889.

Frommels Jahresberichte. Ref. M. Gräfe.

V.

Sublamin als Hände-Desinfiziens.

Eine Entgegnung auf den Artikel von Schaeffer: „Weitere Beiträge zur Händedesinfektion.“
Diese Monatsschrift Band XIX, Heft 3.

Von

Prof. B. KROENIG
in Jena.

In dem Artikel „Weitere Beiträge zur Händedesinfektion“ hat Schaeffer meine mit Blumberg gemeinschaftlich ausgeführten Arbeiten über Händedesinfektion so vielfach angegriffen, dass ich eine Erwiderung nicht unterlassen kann. Ich tue es um so lieber, weil diese Erwiderung mir Gelegenheit geben wird, vielfache Missdeutungen Schaeffers in meinen früheren Arbeiten klar zu stellen, und weiter, weil ich es bedauern würde, wenn etwa auf Grund des Artikels von Schaeffer das Sublamin, welches durch die übereinstimmenden bakteriologischen Untersuchungen von Paul, Sarwey, Füth, Engels und vielen Anderen sich als wertvolles Hände-Desinfiziens herausgestellt

hat, und welches sich während der jahrelang durchgeführten prinzipiellen Anwendung auf den Operationssälen der Leipziger, der Jenenser und anderer Kliniken auch praktisch so vorzüglich bewährt hat, etwa Einschränkungen in seiner Anwendung erführe. Da sich Schaeffer fast ausschliesslich mit meinen Arbeiten beschäftigt, so muss ich zum Teil auch seine Disposition bei meiner Entgegnung einhalten.

Ich beginne mit dem Satze Schaeffers Seite 321, worin er darauf hinweist, „dass das Vorgehen, an der Hand selbst den Erfolg des angewandten Desinfektionsverfahrens zu prüfen, eine grosse Reihe von Irrtumsquellen in sich birgt, und dass solche Versuche erst dann angestellt werden sollen, wenn wichtige Vorfragen in leichterer und eindeutigerer Weise erledigt sind". Den ersten Teil dieses Satzes wird niemand bezweifeln, und ich am allerwenigsten, weil ich in meinen verschiedenen Arbeiten nachdrücklichst auf die grosse Zahl der Fehlerquellen bei der Prüfung der Händedesinfektion hingewiesen habe. Wenn hier nicht so viele Irrtümer möglich wären, so wäre bestimmt heute schon entschieden, welches Verfahren der Händedesinfektion als das beste zu betrachten ist. Wenn aber Schaeffer meint, dadurch die Fehlerquellen zu umgehen, dass er empfiehlt, die vergleichenden Untersuchungen nicht an verschiedenen Händen, sondern an der Hand desselben Untersuchers vorzunehmen, so muss ich dies bestreiten. Die Hände desselben Untersuchers sind niemals gleich aufnahmefähig für das Desinfiziens, sondern auch hier sind Schwankungen an den einzelnen Tagen möglich. Direkt hintereinander können wir aber nicht an derselben Hand Versuche anstellen, besonders wenn wir etwa zuerst mit einem Quecksilberpräparat einen Desinfektionsversuch gemacht haben; für viele Tage ist dann diese Hand für einen vergleichenden Versuch unbrauchbar, weil das Quecksilbersalz längere Zeit auf der Hand festgehalten wird und wir nicht wissen, wie weit es noch eine entwicklungshemmende Wirkung ausübt. Wenn wir aber die Versuche in Zwischenräumen von einigen Tagen an derselben Hand anstellen wollen, so arbeiten wir nicht mehr mit einem gleichen Testobjekt, denn wir wissen, dass jede Bakterienart in ihrer Resistenz je nach der Kultur und nach dem Alter verschieden ist, besonders die vegetativen Formen der Bakterien, mit denen Schaeffer vornehmlich experimentiert hat; es kann eine Kultur derselben Abstammung in ihrer Resistenz gegenüber Antisepticis an verschiedenen Tagen ausserordentlich verschieden sein. Vergleichende Untersuchungen haben also nur

dann Wert, wenn sie mit derselben Kultur an demselben Tage ausgeführt sind; wie verschieden selbst Milzbrandsporen in ihrer Resistenz gegenüber Desinfizientien an verschiedenen Tagen sich verhalten, selbst wenn sie von einer Kultur herrühren und nur wenige Tage im Alter differieren, ist aus den zahlreichen Tabellen über die Widerstandskraft der Milzbrandsporen in der Arbeit zu ersehen, welche Paul und ich[1]) gemeinschaftlich gemacht haben. Ich halte den Fehler für geringer, wenn an einem Tage bei verschiedenen Händen die vergleichenden Untersuchungen vorgenommen werden, weil wir dann wenigstens ein gleich resistentes Testobjekt benutzen können.

Wenn gerade Schaeffer mir den Vorwurf macht, dass ich die Fehlerquellen nicht voll gewürdigt hätte, so kann ich nur sagen, dass er die mit Blumberg gemeinschaftlich verfasste Arbeit „Beiträge zur Händedesinfektion", Verlag von Arthur Georgi, Leipzig 1900, nicht durchgelesen hat, denn sonst müsste er wissen, wie gross ich die Fehlerquellen einschätze und wie ich überall betont habe, dass die Desinfektionsversuche von mir nicht absoluten, sondern nur vergleichenden Wert haben und auch diesen nur innerhalb der ganz offen zugestandenen Fehlergrenzen.

Schaeffer glaubt nun, eine grosse Zahl der Fragen über Händedesinfektion viel leichter und einwandfreier zu erledigen, wenn man zunächst einmal das Antisepticum in reinen Lösungen auf Bakterienaufschwemmungen oder auf Reinkulturen von Bakterien, welche an Granaten angetrocknet sind, prüft; hieraus könnte man vielfache Schlussfolgerungen auf den Wert des Antisepticums auch als Händedesinfektionsmittel ziehen. So hat denn Schaeffer es noch einmal für nötig befunden, Alkohol, Sublimat und Sublamin in wässriger Lösung bei verschiedener Konzentration auf Staphylokokkenkulturen, welche an Granaten angetrocknet waren, einwirken zu lassen und uns das Resultat wiederzugeben; die Lösung, welche hier sich am wirksamsten erwies, verdient nach ihm auch den Vorzug bei der Wahl des Händedesinfiziens. Schaeffer kann es sich nicht vorstellen, dass ein Mittel, welches Bakterien in reinen Lösungen schneller entwicklungsunfähig macht als ein anderes, in seiner Wirkung bei der Desinfektion der Haut vielleicht sich ganz umgekehrt ver-

---

[1]) Kroenig und Paul, Die chemischen Grundlagen der Lehre von der Giftwirkung und Desinfektion. Zeitschrift für Hygiene und Infektionskrankheiten (25. Band. 1897. S. 1ff.).

hält. Er bedauert mich, dass ich mir meine Versuche so umständlich gemacht habe; ich hätte es doch so sehr viel leichter gehabt, wenn ich zunächst einmal geprüft hätte, welches Antisepticum in reinen Lösungen am stärksten wirkt, um dies dann weiter an der Haut zu prüfen; alle diejenigen Desinfizientien, welche in reinen Lösungen sich nicht als wirksam erwiesen, hätte man so von vornherein von dem Versuch ausschliessen können. Schaeffer wundert sich, dass man auf diesen einfachen Gedanken nicht gekommen ist. Einfach ist er schon, aber falsch, und deswegen haben sich die Untersucher von diesem Fehler, den hier Schaeffer wiederum begeht, längst freigemacht.

Paul und ich haben unsere Versuche über Desinfektion auf breitester Basis aufgebaut und haben auch zunächst einmal eine sehr grosse Anzahl von Antisepticis — weit über 100 — auf ihren desinfizierenden Wert in reinen Lösungen untersucht, also die Forderung erfüllt, die Schaeffer hier speziell für die Händedesinfektion aufstellt. Die Resultate sind niedergelegt in der obenerwähnten Arbeit über die chemischen Grundlagen der Lehre von der Giftwirkung und Desinfektion. Sobald wir daran gingen, die Wirkung der Antiseptica auf die Bakterien nicht in reinen Lösungen, sondern in Gegenwart organischer Substanzen zu prüfen und weiter, auf Bakterien, welche auf der Hautoberfläche hafteten, mussten wir, wie es ja theoretisch vorauszusehen war, sehr bald erkennen, dass die Wirkung der Antiseptica in reinen Lösungen und bei Gegenwart organischer Substanzen eine total verschiedene ist. Es ist dies schon von Koch, Behring, Geppert, Fraenkel und vielen anderen längst erwiesen. Ich möchte nur ein Beispiel anführen: Wollten wir als Desinfektionsmittel der Haut dasjenige wählen, welches in reinen Lösungen am stärksten auf Sporen und vegetative Formen einwirkt, so wäre es das richtigste, Chlorwasser zu nehmen. Paul und ich haben hiermit experimentiert; wir haben einmal direkt das Chlorwasser gewählt, dann eine Mischung von Kaliumpermanganat und Salzsäure, welche in wässeriger Lösung beständig Chlor entwickelt, also etwa unwirksam gemachtes Chlor immer durch neues ersetzt. Die Wirkung dieser Mischung ist bei einer Konzentration, wie wir sie auf die Hände einwirken lassen können, z. B. Kaliumpermanganat 1 pCt. und Salzsäure $^1/_2$ pCt., eine solche, dass in reinen Lösungen mittelresistente Milzbrandsporen innerhalb weniger Minuten abgetötet werden, vegetative Formen, Staphylokokken mittlerer Resistenz in einer kaum messbaren Zeit. Als wir aber diese Lösung zur Desinfektion

der gut vorbereiteten Haut verwenden wollten, erkannten wir, dass von einer ähnlich intensiven Wirkung, wie sie uns in reinen Lösungen entgegentrat, nicht mehr die Rede sein konnte. Nicht nur Dauerformen, auch vegetative Formen der Bakterien konnten noch zahlreich von der Hautoberfläche entnommen und aufgezüchtet werden, selbst nach minutenlanger Einwirkung. Dieses Resultat konnte nicht überraschen, da Chlor in Gegenwart organischer Substanzen seine Wirkung fast vollständig einbüsst.

Eine wässerige Lösung von Sublimat in einer Konzentration von 1 : 1000, welche sich mit der Wirkung des Chlorwassers auf Bakterien in reinen Lösungen gar nicht vergleichen lässt, zeigt bei der Desinfektion der Hautoberfläche insofern eine viel intensivere Wirkung, als bei gleichlanger Einwirkung auf die Hautoberfläche nachher im Vergleich zum Chlorwasser bedeutend weniger Bakterien aus den Abschabseln sich auf künstlichem Nährboden aufzüchten liessen. Ähnliche Versuche sind heute so vielfach von Döderlein, Paul, Sarwey, Engels etc. mit gleichem Resultate angestellt und veröffentlicht, dass ich sie als bekannt voraussetzen darf. Gerade der von Schaeffer so warm zur Händedesinfektion empfohlene Alkohol liefert auch einen Beweis dafür, dass bei der Desinfektion der Hautoberfläche ganz andere Faktoren in Betracht kommen wie bei der Einwirkung des Desinfiziens auf Bakterien, welche in reinen Lösungen aufgeschwemmt oder an Granaten angetrocknet sind.

Der absolute Alkohol hat bekanntlich auf Dauerformen der Sporen kaum eine Wirkung; wir können Milzbrandsporen und Sporen des Kartoffelbacillus tagelang der Wirkung des Alkohols aussetzen, ohne dass eine merkliche Abnahme der Keimfähigkeit der Sporen, wenn sie nachher auf künstlichen Nährboden gebracht werden, eintritt; und doch zeigte schon Reinecke bei seinen ersten Versuchen, dass, wenn er Sporen, z. B. die Sporen des Kartoffelbacillus, auf die Oberhaut seiner Hand einrieb und nun drei bis vier Minuten lang die Oberhaut mit absolutem Alkohol bürstete, nach dieser Zeit keine Sporen des Kartoffelbacillus von der Haut beim Abschaben mehr zu erhalten waren. Er glaubte damals, dass es sich hier um eine rein mechanische Wirkung des Alkohols handelte, nämlich um eine Abstossung der oberen Epithellagen mit den daran haftenden Kartoffelsporen. Ich habe bald danach dies widerlegt, indem ich zeigte, dass es sich nicht um eine Abstossung der obersten Epidermisschichten, sondern nur um eine Erschwerung der Abnahme der Bakterien von der Oberhaut bei Einwirkung des Alkohols handelte. Die Kartoffelsporen sind nur

scheinbar von der Oberfläche verschwunden; sobald man die Haut aufweicht, kann man sie sofort wieder nachweisen. Also auch dieser Versuch zeigt, dass bei der Desinfektion in reinen Lösungen ganz andere Momente in Frage kommen, als bei der Desinfektion an der Hautoberfläche.

Irgend welche Rückschlüsse von der desinfizierenden Kraft gewisser Antiseptica in reinen Lösungen auf die Wirkung an der Hautoberfläche sind unmöglich. Hätte Schaeffer sich die Mühe gegeben, nur einigermassen die Literatur über Händedesinfektion zu verfolgen, so brauchte man ihm diese Tatsache nicht noch einmal hier vorzuhalten. Ich möchte hier einen Satz aus der Arbeit „Beiträge zur Händedesinfektion", Seite 26, anführen, welcher lautet: „Da diese Kaliumpermanganatmischung trotz ihrer hervorragenden desinfizierenden Eigenschaft auf Bakterien in reinen Lösungen hier bei der Desinfektion der Haut im Stich gelassen hatte, haben wir diesen Weg, durch Einwirkung eines möglichst starken Antisepticums auf unsere Hautoberfläche diese keimfrei zu machen, aufgegeben" etc.

Schaeffer meint etwas ganz Neues und Überraschendes zu bringen, wenn er bei seinen vergleichenden Untersuchungen über den desinfizierenden Wert des Sublamins und des Sublimats in reinen Lösungen gefunden hat, dass die Sublaminlösung hier schwächer wirkt als das Sublimat. Schaeffer kann es gar nicht verstehen, wie alle Untersucher, Paul, Sarwey, Füth, Blumberg, Engels und ich es unterlassen konnten, zunächst diesen Grundversuch anzustellen, da sie sich dann alle die viele Mühe hätten sparen können. Schaeffer hätte vielleicht besser sich zunächst überlegt, ob nicht bestimmte Gründe diese Autoren bewogen haben, einen derartigen Versuch für ganz überflüssig zu halten, ehe er ihnen eine solche Kurzsichtigkeit vorwarf. Wenn sich aber weiter Schaeffer der Mühe unterzogen hätte, speziell die von Blumberg und mir verfasste Arbeit „Beiträge zur Händedesinfektion" nur etwas genau durchzulesen, hätte er aus dem ganzen Zusammenhang erkennen müssen, dass wir die desinfizierende Wirkung des Sublamins in reinen Lösungen geringer einschätzen, als die des Sublimats bei gleicher Konzentration.

Schaeffer gibt mir die Ehre, die von Paul und mir herangezogene Ionenlehre, auf Grund deren wir, wie er mit Recht anführt, zu der Empfehlung des Quecksilberäthylendiaminsulfats, des Sublamins, gekommen sind, anzuerkennen. Ich habe in der Arbeit über Händedesinfektion bei der Erwähnung des Sublamins die Schlussfolgerungen, welche Paul und ich bei unseren Versuchen

über die Wirkung verschiedener Quecksilbersalze ziehen mussten, wörtlich angeführt; sie lauteten:

„Bei Einwirkung von Quecksilber- und Silbersalzen in reinen Lösungen auf Milzbrandsporen ist die Wirkung zum Teil abhängig von der spezifischen Wirkung des Metallions; im allgemeinen desinfizieren diejenigen Quecksilbersalze am stärksten, welche am meisten dissoziiert sind, dagegen haben diejenigen Quecksilbersalze, in denen das Metall Bestandteil eines komplexen Ions und demnach die Konzentration der Metallionen sehr gering ist, ausserordentlich wenig desinfizierende Kraft."

Wir haben ausserdem hier noch speziell Beispiele von verschiedenen Quecksilbersalzen angeführt und das relativ weitgehend dissoziierte Sublimat mit anderen Quecksilbersalzen, z. B. mit dem Quecksilberjodid-Jodkalium, in welchem die Konzentration des Metallions eine sehr geringe ist, verglichen, ferner mit dem Quecksilberoxycyanid, in welchem das Quecksilber Bestandteil eines komplexen Ions ist, und gesagt, dass alle derartigen Quecksilbersalze in reinen Lösungen eine geringere Wirkung haben als das Sublimat. Wir haben ferner von den Silbersalzen das Argentamin, welches ähnlich wie das Sublamin zusammengesetzt ist, herangezogen und betont, dass dasselbe gegenüber dem weitgehend dissoziierten Argentum nitricum eine sehr schwache desinfizierende Wirkung in reinen Lösungen ausübt.

Wir haben dann weiter darauf aufmerksam gemacht, dass alle diese Verhältnisse sich ändern, sobald es sich nicht um reine Lösungen, sondern um Lösungen mit organischen Verbindungen handelt, und weiter nicht um die desinfizierende, sondern um die entwicklungshemmende Wirkung von Bakterien, weil im letzteren Falle der elektrolytische Dissoziationsgrad der Metallsalze nur eine geringe Rolle spielt und es hier vielleicht nur auf die Konzentration des Metalls in der Lösung ankommt. Wir haben dann weiter ausgeführt, dass wir bei der Auswahl des Metalls möglichst auf eine starke entwicklungshemmende Wirkung des Metalls Rücksicht nahmen, indem wir unserer Ansicht Ausdruck verliehen mit den Worten: „Gelingt es uns, die Haut mit einem Desinficiens zu imprägnieren, welches auch bei der Übertragung von Teilen der Haut auf einen empfänglichen Tierkörper noch weiter eine derartige entwicklungshemmende Eigenschaft ausübt, dass die Bakterien nicht im Tierkörper zur Entwicklung kommen, so ist der Wunsch, die Haut so desinficiert zu haben, dass sie nicht mehr infizieren kann, erreicht." Ganz klar aber wird unsere

Auffassung betreffs der desinfizierenden Kraft des Sublamins in reinen Lösungen aus dem nächsten Satz: „Da wir also besonders auf die Entwicklungshemmung Wert legen, so brauchen wir nicht die Metallsalze zu wählen, welche in reinen Lösungen am stärksten desinfizieren, sondern wir können andere Metallsalze prüfen, welche vielleicht die Eigenschaft haben, tiefer in die Haut einzudringen, oder gewisse Vorteile bei der praktischen Anwendung bieten."

Schliesslich erwähnten wir, dass wir das Sublamin an Stelle des Sublimats gewählt hätten aus der Überlegung heraus, dass Quecksilbersalzlösungen bei Anwendung auf unsere Haut im allgemeinen eine um so weniger reizende Wirkung ausüben, je weniger weitgehend sie dissoziiert sind. Ich meine, deutlicher konnten wir uns nicht ausdrücken, um zu zeigen, dass wir stets der Meinung gewesen sind, dass Sublamin in reinen Lösungen eine geringer desinfizierende Wirkung hat als Sublimat.

Schaeffer bringt uns also nichts Neues, sondern ganz Selbstverständliches. Wenn er glaubt, dass deswegen das Sublimat dem Sublamin bei der Händedesinfektion vorzuziehen sei, weil das Sublimat in wässerigen Lösungen stärker wirkt als das Sublamin, so befindet er sich eben in einem unheilvollen Irrtum. Hoffentlich ist dieser Irrtum, den Schaeffer hier von neuem begeht, nun endgültig in der Literatur abgetan.

Ich möchte hier zwei weitere Irrtümer Schaeffers noch herausgreifen, möchte aber nicht missverstanden sein, dass ich etwa die anderen Angaben Schaeffers in seiner Arbeit billige, weil ich zu manchem Punkte schweige.

Gleich am Anfang seiner Arbeit tadelt es Schaeffer, dass wir den Tierversuch so warm zur Prüfung einer Desinfektionsmethode empfohlen haben, weil wir meinten, dass er den wirklichen Verhältnissen bei der Operation am meisten Rechnung trägt. Dass der Tierversuch mannigfache Schwierigkeiten hier bietet, haben wir nicht verschwiegen, sondern wir haben alle Fehlerquellen, welche Schaeffer noch einmal hervorhebt, in der ausführlichsten Weise schon selbst erwähnt. Wenn Schaeffer glaubt, dass deswegen der Tierversuch nicht so brauchbar wäre wie die von ihm empfohlene nachträgliche Aufzüchtung der Bakterien in künstlichen Nährböden, weil man nur so die wirkliche „Abtötung" der Bakterien feststellen könne, so kann ich hierzu nicht schweigen. Schaeffer hat hier von neuem den

unglückseligen Ausdruck „Abtötung“ der Bakterien in die Desinfektionslehre hereingetragen. Er bezieht sich hierbei, wie er angibt, auf „keine geringere Autorität, als die von Behring“, weil dieser in der Deutschen medizinischen Wochenschrift vom Jahre 1891 unter anderem ausgeführt hat: „Nur können wir durch das Tierexperiment nicht soviel erfahren als durch den Kulturversuch“ etc., und zum Schluss, was Schaeffer gesperrt drucken lässt: „Hieraus kann man auch entnehmen, dass man tatsächlich die Infektionsgefahr nur dann mit Sicherheit ausschliessen kann, wenn durch schnell wirkende Desinfektionsmittel eine ‚Abtötung‘ der in Frage kommenden Infektionserreger erzielt wird. Darüber kann aber, wie gesagt, nur der Kulturversuch, nicht das Tierexperiment entscheiden.“

Behring hat diesen Ausspruch im Jahre 1891 getan. Jeder noch so bedeutende Forscher ist ein Kind seiner Zeit, und wenn man heute Behring fragen würde, ob er wirklich den Ausdruck „Abtötung“ der Bakterien in dem Sinne, wie es Schaeffer will, bei der chemischen Desinfektion noch festhalten würde, würde er ganz zweifelsohne dies verneinen. Behring hat wichtigere Aufgaben erfüllt, als sich noch einmal zu einer derartigen Angelegenheit zu äussern, sonst würde er sicherlich diesen Ausspruch längst geändert haben. Ich darf vielleicht folgende Sätze aus der schon mehrfach zitierten Arbeit von Paul und mir anführen: „Zur Zeit können wir den absoluten Desinfektionswert eines Mittels überhaupt nicht angeben, wir müssen uns vielmehr darauf beschränken, vergleichende Werte festzustellen. Von einer Desinfektion im Sinne der Abtötung der Bakterien kann im allgemeinen überhaupt nicht gesprochen werden. Unter erfolgter Desinfektion verstehen wir, dass ein Mittel so auf die Bakterien eingewirkt hat, dass diese nicht mehr auf einem bestimmt zusammengesetzten Nährboden unter bestimmten Temperaturverhältnissen aufkeimen und sich vermehren, womit aber keineswegs gesagt ist, dass die Bakterien auch wirklich abgestorben sind. Es ist sehr wohl denkbar, dass derartig geschwächte Bakterien unter günstigeren Bedingungen, also vielleicht im Körper, noch zur Entwicklung kommen. So beobachtete Geppert, dass nach einer gewissen Einwirkungszeit von Sublimat auf Milzbrandsporen Mäuse, welche mit der betreffenden Sporenemulsion infiziert wurden, noch an Milzbrand starben, während auf Agar keine Milzbrandkolonien mehr erschienen.“

Tabelle IV[1]).

	Zeit in Minuten													
	½	2	3	4	5	6	8	12	16	20	25	30	40	60
	$HgCl_2$ = 16 Liter = 1,69 Prozent.													
Agar	+	+	+	+	−	+	+	+	−	−	−	0	−	−
Bouillon	+	+	+	0	−	0	0	0	−	−	−	0	−	−
	$HgCl_2$ = 32 Liter = 0,84 Prozent.													
Agar	+	+	+	+	−	+	−	+	−	+	−	+	−	−
Bouillon	+	+	+	+	−	+	−	0	−	0	−	0	−	−
	$HgCl_2$ = 64 Liter = 0,42 Prozent.													
Agar	−	+	−	−	+	−	+	+	+	−	+	+	−	0
Bouillon	−	+	−	−	+	−	+	0	0	−	0	0	−	0
	$HgCl_2$ = 128 Liter = 0,21 Prozent.													
Agar	−	−	−	−	−	−	+	+	+	+	+	+	+	+
Bouillon	−	−	−	−	−	−	+	+	0	0	0	0	0	0
Gelatine	−	−	−	−	−	−	+	+	+	+	+	+	+	+

Ich habe hier die Tabelle 4 aus unserer Arbeit wiedergegeben, welche ebenfalls zeigt, wie schlecht der Ausdruck „Abtötung der Bakterien“ bei Anwendung künstlicher Nährböden passt. Verwenden wir Bouillon, so ist der Milzbrandbacillus bei Einwirkung einer Sublimatlösung von bestimmter Konzentration nach bestimmter Zeiteinwirkung schon „tot“, während er bei Verwendung von Agar noch „lebt“. Schaeffer erwirbt sich kein Verdienst, wenn er noch einmal für das Wort der „Abtötung“ der Bakterien bei der chemischen Desinfektion im Sinne der wirklichen Vernichtung eintreten will.

Dass der Tierversuch bei dem Händedesinfektionsverfahren grosse Vorteile vor der Übertragung der Abschabsel auf künstliche Nährböden und Aufzüchtung der Bakterien auf diesen voraus hat, wird ernstlich wohl kaum bestritten werden können; dass er Fehlerquellen in sich schliesst, habe ich am allerwenigsten geleugnet; dass er komplizierter ist und viel mehr Mühe erfordert, als die Prüfung von Bakterien in reinen Lösungen, braucht uns Schaeffer nicht zu sagen. Dass aber jeder Rückschluss, den

[1]) In der Tabelle bedeutet +, dass eine Entwicklung von Kolonien stattgefunden hat, während das Ausbleiben derselben mit 0 bezeichnet ist.

Schaeffer von der Desinfektionskraft in reinen Lösungen auf die Wirkungen des Desinfiziens auf der Hautoberfläche gezogen hat, falsch ist, glaube ich gezeigt zu haben. Dass auch bei Verwendung künstlicher Nährböden unvermeidliche Fehlerquellen unterlaufen, ist zu oft schon gesagt worden, als dass ich es noch einmal ausführlich wiedergeben möchte. Verwenden wir Quecksilbersalze bei der Desinfektion der Hautoberfläche, so können wir auch mit Schwefelammonium dasselbe niemals wieder ganz entfernen, sondern wir übertragen immer mit den Abschabseln gleichzeitig ein entwickelungshemmendes Mittel auf den künstlichen Nährboden, sodass die Zahl der dort aufgehenden Keime nicht etwa in Vergleich gesetzt werden darf mit der Keimzahl, welche bei gleicher Methode der Abschabung etwa nach rein mechanisch wirkenden Mitteln, z. B. der Schleichschen Marmorstaubseife, erzielt wird, denn in diesem Falle übertragen wir auf den künstlichen Nährboden nicht gleichzeitig ein entwickelungshemmendes Mittel.

Ich ging bei den Tierversuchen von dem Gedanken aus, dass es für uns Operateure wesentlich ist, zu wissen, in welcher Weise wir unsere Hände, wenn wir sie z. B. mit dem Staphylococcus pyogenes aureus nach Eröffnung eines Mammaabszesses infiziert haben, am besten so behandeln, dass sie mit Wahrscheinlichkeit nicht mehr eine frisch gesetzte Wunde infizieren können. Wir wählten ein dem Staphylococcus pyogenes aureus in der Resistenz nicht allzu fern stehendes Bakterium, den Mikrococcus tetragenus, weil dieser deswegen für den Versuch sich so besonders eignet, da er für den Menschen nicht pathogen, für Mäuse aber hochpathogen ist. Natürlich haben die so gewonnenen Resultate nicht absoluten, sondern nur vergleichenden Wert. Alles dies haben wir aber ebenfalls schon ausgeführt, und Schaeffer stösst beständig offene Türen ein. Wir haben in der Arbeit „Beiträge zur Händedesinfektion“, Seite 38, sogar gesperrt gedruckt, dass die Versuche „nur vergleichenden, nicht absoluten Wert“ haben, und haben noch besonders hinzugefügt: „Als solche möchten wir sie auch nur verwertet wissen.“ Schaeffer wird kaum bestreiten können, dass man mit dieser Methode, trotz aller Mängel, die ihr anhaften, gewisse Vergleichswerte bekommt über die Wirkung verschiedener Antiseptika als Händedesinfiziens. Wenn z. B. zwanzig Herren mit möglichst gleichen (absolut gleichen ist natürlich nicht möglich) Mengen einer Reinkultur von Mikrococcus tetragenus ihre Hände einreiben und nun zehn dieser Herren sich mit irgend einem Mittel A desinfizieren, die

anderen zehn Herren eine gleich lange Zeit mit einem anderen Mittel B sich desinfizieren und nach der Einwirkung von A sämtliche Mäuse — sagen wir zweihundert, denn wir haben absichtlich grosse Zahlen gewählt — an Tetragenus sterben, nach der Einwirkung von B aber von zweihundert Mäusen vielleicht nur zwei der Tetragenusinfektion erliegen, so ist doch wohl der Schluss berechtigt, dass das Mittel B, verglichen mit dem Mittel A, als Händedesinfiziens besser ist. Natürlich — dies braucht uns Schaeffer nicht erst zu sagen — haben wir in den Händen niemals direkt gleiche Testobjekte, aber diese Differenzen werden sich, wenn wir möglichst gleich geartete Individuen zum Versuch benutzen, bei grösseren Zahlen ausgleichen. Wie weit man allerdings die Versuche mit dem Mikrococcus tetragenus direkt auf den Staphylococcus pyogenes aureus übertragen darf, kann niemand sagen; dass gerade Schaeffer jeden derartigen Vergleich, den ich garnicht angestellt habe, für so grundfalsch hält, ist um so befremdender, als Schaeffer in seiner Arbeit über die Wirkung des Alkohols auf die Händedesinfektion ein saprophytisches Bakterium, ein aus der Luft gezüchtetes Bakterium verwendet und Resultate, die er hier gewonnen hat, verallgemeinert und daraus z. B. folgert, dass der Alkohol als Händedesinfektionsmittel im allgemeinen zu bevorzugen ist.

Schaeffer hält es für wichtig, an den verschiedensten Stellen zu betonen, dass meine Schlussfolgerungen über die Wirkung des Alkohols nicht berechtigt seien, weil ich nur einen derartigen Versuch gemacht habe. Wir haben diesem Versuche damals — es muss dies jeder unbefangene Leser zugeben — keine besondere Bedeutung beigelegt, da unsere Arbeit hauptsächlich darauf hinausging — und es ist dies in der zweiten Arbeit direkt als Überschrift gewählt worden — die rein mechanische Desinfektion mit der chemischen Desinfektion, vornehmlich mit der Desinfektion der Quecksilbersalze, in Vergleich zu setzen. Wir haben ausdrücklich betont, dass wir diesem einen Versuch keine besondere Bedeutung beilegen, dass wir leider durch äussere Umstände veranlasst wurden, unsere Versuche damals abzubrechen, weil sie zu kostspielig wurden. Wir sprachen nur die Hoffnung aus, dass dieser Versuch andere zu Nachprüfungen anregen möchte, deswegen teilten wir ihn ebenfalls mit. Dies ist inzwischen geschehen, und zwar durch die schönen Untersuchungen von Füth, welcher nicht an Mäusen, sondern an den viel besseren Versuchstieren, an Meerschweinchen operierte. Er verfügt über eine grössere Versuchsserie. Seine Resultate stimmen so vollständig

mit den unsrigen überein, dass wir heute allerdings unser Urteil schärfer dahin präzisieren dürfen, dass die Alkoholdesinfektionsmethode Ahlfelds weit durch die Desinfektion mit Sublamin übertroffen wird. Während bei der Einwirkung von Alkohol genau nach der Vorschrift von Ahlfeld sämtliche Meerschweinchen an Tetragenusperitonitis zugrunde gingen, sind sie bei Anwendung von Quecksilbersalzen zum Teil am Leben geblieben, wenigstens nicht an Tetragenusinfektion zugrunde gegangen.

Der Einwand der Mitübertragung von Sublamin auf die Versuchstiere, den Schaeffer hier ausführlich auseinander setzt, haben wir als Fehler der Versuchsanordnung, den wir damals nicht vermeiden konnten, selbst anerkannt. Der Fehler kann vermieden werden, wenn wir grössere Versuchstiere, wie z. B. das Meerschweinchen, verwenden. Es ist richtig, dass wir selbst nach halbstündigem Abspülen unserer Hautoberfläche mit lauwarmem Wasser nicht imstande sind, das Quecksilbersalz von unserer Haut so gründlich zu entfernen, dass nicht manchmal noch Mäuse an der Mitübertragung des Quecksilbers zugrunde gehen, aber doch nur einige, keineswegs alle. Diese Versuchsfehler mildern sich sofort, wenn man nicht Mäuse, wie Blumberg u. A., sondern Meerschweinchen, wie Füth, zu den Versuchen benutzt. Hier sind Quecksilbervergiftungen selten vorgekommen. Auf der anderen Seite aber zeigt gerade diese feste Haftung des Quecksilbersalzes an der Oberfläche unserer Haut, wie richtig es ist, gerade Quecksilbersalz als Händedesinfiziens zu wählen. Das Quecksilbersalz bindet sich eben so innig mit der Hautoberfläche, dass es durch einfaches Abspülen oder Abwaschen nicht davon entfernt werden kann; da wir andererseits wissen, dass die Quecksilbersalze auch in Lösungen von organischen Substanzen, z. B. in Blutserum, noch eine erheblich entwicklungshemmende Wirkung ausüben, so dürfen wir erwarten, was aus den Versuchen bei Meerschweinchen ja auch klar hervorgeht, dass diese Wirkung bei der Übertragung etwaiger Hautabschabsel in die Wunden noch fortdauert und die Entwicklung der Bakterien in deren Geweben verhindert.

Ob die Bakterien, wie es Schaeffer haben will, „abgetötet“ sind, ist für den Desinfektionserfolg bei der Operation vollständig irrevelant. Ich glaube, dass unser Satz zu Recht bestehen bleibt, dass wir die Hände dann als „genügend desinfiziert ansehen dürfen, wenn sie nicht infizieren können“.

Noch einiges betr. der praktischen Anwendung des Sublamins. Schaeffer sagt, es lägen keine tatsächlichen Mitteilungen vor, dass das Sublamin weniger reizend wirke, als das Sublimat; er

behauptet ferner, dass das Sublimat bei keinem Chirurgen, wenn er es vernünftig anwendete, ein Ekzem erzeugte. Wir haben das Sublamin in der Leipziger und Jenenser Klinik jahrelang angewendet und haben uns — eine grosse Anzahl von Ärzten, Studierenden, Wärterinnen und Hebammenschülerinnen — im Laufe der Zeit überzeugt, dass das Sublamin eine weit geringere Reizwirkung ausübt, als das Sublimat. Diese Reizlosigkeit ist neuerdings auch bei Anwendung des Sublamins in der Augenheilkunde durch Krückmann und Imre bestätigt worden; ferner gelegentlich der subkutanen und intramuskulären Injektionen von Sublamin bei Syphilis durch Friedländer und Mendel.

Entsprechend den Vorschriften, welche wir schon bei der ersten Publikation über Sublamin gaben, haben wir oft, wenn unsere Hände durch Berührung mit Eiter infiziert waren, das Sublamin in Konzentrationen von 1 : 200, selbst 1 : 100 angewendet, um unsere Haut möglichst mit Quecksilbersalzen zu imprägnieren, ohne dass wir irgend einen stärkeren Hautreiz beobachtet hätten. Einprozentige Sublimatlösungen wirken auch bei sonst unempfindlicher Haut stets stark reizend.

Allen diesen jahrelangen Erfahrungen an so zahlreichen Personen setzt Schaeffer eine Erfahrung gegenüber, nämlich Herrn Strauss aus Nürnberg, welcher ihm schriftlich mitgeteilt hat, dass er auch nach Sublamin ein Ekzem bekommen habe. Dies bezweifle ich gar nicht, denn es gibt eben eine empfindliche Haut, welche auf jeden Reiz, selbst des Wassers, mit Ekzem reagiert. Auf solche Weise kann man aber nicht jahrelange Erfahrungen einfach abtun wollen.

Das Sublamin erzeugt nicht den so lästigen Niederschlag des Blutes auf unserer Hautoberfläche, wie er beim Eintauchen der mit Blut befleckten Hände in Sublimatlösung entsteht. Hierdurch werden unsere Hände vor dem eigentümlich schmutzigen Aussehen, welches eigentlich fast typisch für denjenigen Operateur ist, welcher viel mit Sublimat arbeitet, bewahrt.

Gewiss ist Sublamin teuerer als Sublimat; aber der etwas teurere Preis darf uns nicht von dem Gebrauch des Sublamins abhalten, wenn wir in ihm ein besseres Desinfektionsmittel der Hautoberfläche besitzen, wie in dem Sublimat. Dies, glaube ich, muss anerkannt werden, einmal auf Grund der bakteriologischen Untersuchung so zahlreicher Autoren, wie Paul, Sarwey, Füth, Blumberg, Engels, Schenk, Zaufal, Fürbringer, Danielsohn, Hess etc., vor allem aber, weil das Sublamin dem durch Haegler und neuerdings durch Menge mit Recht so sehr be-

tonten Faktor der Asepsis der Hautpflege Rechnung trägt. Die Anwendung des Sublimats schlägt diesem Prinzip direkt ins Gesicht, da das Sublimat bei fast allen beschäftigten Operateuren eine rissige Hautoberfläche, ein schuppendes Ekzem erzeugt, welches jede nachfolgende gründlichere Desinfektion unmöglich macht.

Ich komme zum Schluss und resümiere. Die Ergebnisse der Schaefferschen Arbeit, dass das Sublamin in reinen Lösungen eine nicht so stark desinfizierende Wirkung auf Bakterien ausübt, wie das Sublimat, waren längst bekannt und brauchten nicht erst von Schaeffer durch neue Versuche erhärtet zu werden. Der erneute Versuch Schaeffers, die Wirkung der Antiseptica auf Bakterien in reinen Lösungen direkt übertragen zu wollen auf die Wirkung auf Bakterien an unserer Hautoberfläche, ist oft genug widerlegt und sollte endgültig aus der Frage der Händedesinfektion gestrichen werden. Das Sublamin als Händedesinfiziens hat vor dem Sublimat den grossen Vorteil voraus, dass es reizloser ist und deswegen in sehr viel stärkeren Konzentrationen angewendet werden kann, wenn die Hände mit Eiter infiziert sind. Die übereinstimmenden Resultate von Engels, Sarwey, Paul, Blumberg, Füth etc. über die günstige Wirkung des Sublamins bei der Händedesinfektion können durch die für diese Frage ganz belanglosen Untersuchungen Schaeffers über die Wirkungen des Sublamins auf Bakterien in reinen Lösungen nicht widerlegt werden.

VI.

Aus der geburtshülflich-gynäkologischen Klinik in Florenz.
(Leiter Professor Dr. E. Pestalozza.)

Die Pathologie des Corpus luteum.

Von

Dr. E. SANTI,
erstem Assistenten.

(Hierzu Tafel VII—XI.)

Das Studium der Pathologie des Corpus luteum beginnt mit der Arbeit Rokitanskys[1]) im Jahre 1859. Obwohl seither fast

[1]) Rokitansky, Über Abnormitäten des Corpus luteum. Allgem. Wiener med. Zeitung. 1859. No. 34 u. 35.

fünfzig Jahre verstrichen sind, haben unsere Kenntnisse in dieser Richtung bis in die jüngste Zeit nur ganz geringe Fortschritte gemacht. Nur in den letzten Jahren verzeichnen wir wichtigere Studien und stets genauere Beobachtungen, welche erklärten, wieso das Corpus luteum in der Pathologie des Eierstockes grössere Wichtigkeit habe als jene, welche man früher demselben beigemessen, und dass daher eine Anzahl pathologischer Zustände ihren Ursprung hat, deren Genese früher entweder ganz unbekannt war oder irrig gedeutet worden ist.

Meine Untersuchungen basieren auf ca. 60 Fällen. Meist waren es Ovarien, welche bei den, durch die verschiedensten pathologischen Zustände der Geschlechtsorgane bedingten Operationen entfernt worden sind. In einzelnen Fällen untersuchte ich auch Ovarien, welche bei der Sektion gewonnen wurden, wenn sie mir etwas Charakteristisches und Interessantes zu bieten versprachen. Der makroskopischen Untersuchung wurde stets eine Prüfung zahlreicher mikroskopischer Schnitte, häufig von Serienschnitten, nachgeschickt.

Durch die Prüfungen habe ich die Überzeugung gewonnen, dass, wenn die Eierstöcke von einer Schädigung betroffen werden, das Corpus luteum der Teil ist, welcher fast durchwegs lädiert wird. Es kann sowohl während seiner progressiven als auch regressiven Phase betroffen werden.

Einfache Hypertrophie des Corpus luteum.

Es ist seit geraumer Zeit bekannt, das physiologisch während der Schwangerschaft das Corpus luteum einer ganz erheblichen Hypertrophie untersteht, welche ihren Höhepunkt im 4. Monat der Schwangerschaft erreicht.

Nun kann aber dieser Zustand der Hypertrophie auch ausserhalb der Gravidität bei krankhaften Störungen des Genitalapparates beobachtet werden, wie es Orthmann[1]) z. B. bei Fibromen festgestellt hat. Auch ich konnte in zwei Fällen von Fibrom diese Tatsache verzeichnen. Diese Corpora lutea hatten einen Längendurchmesser von 1,50—2 cm. Wegen der Erhaltung seiner Elemente und des Verhältnisses zwischen Bindegewebe und Luteinzellen hätte man diese Corpora lutea ganz und gar nicht von jenen der Schwangerschaft unterscheiden können. In beiden Fällen konnte nach genauer Prüfung alles ausgeschlossen werden,

[1]) Orthmann, Zur Pathologie des Corp. luteum. Verhandl. der deutsch. Gesellschaft f. Gyn. Leipzig 9—11. Juni 1897.

was auf die Gegenwart eines befruchteten oder im Wachstum begriffenen Eichens hingedeutet hätte.

In diesen Corpor. luteis war nicht die geringste Spur einer zentralen Höhle vorhanden, in welchem Falle ich sie in eine andere Kategorie eingereiht hätte. Ich glaube dies verzeichnen zu müssen, um Verwirrung zu vermeiden, denn auch Oliva[1]) spricht von hypertrophischen gelben Körpern, aber er bezieht in dieser Benennung auch die Cysten des Corpus luteum ein.

Corpus luteum und Osteomalacie.

Da ich Gelegenheit hatte, Fälle von Osteomalacie und Gravidität zu beobachten, bei welchen am Ende der Schwangerschaft die supravaginale Amputation des Uterus und der Eierstöcke vorgenommen worden ist, und ersehen habe, dass die früheren Untersucher wiederholt ihre Aufmerksamkeit allen Elementen des Eierstockes zugewendet hatten, abgesehen von dem Corp. luteum, richtete sich meine Aufmerksamkeit ganz besonders auf dasselbe. Leider sind aber die Veränderungen, welche ich hier vorfand, gering und unsicherer, wie bei den anderen Elementen des Eierstockes.

Makroskopisch erschien das Corp. luteum kleiner als es am Ende der Gravidität zu sein pflegt, eine Tatsache, welche mit der mikroskopischen Betrachtung übereinstimmt, denn bei dieser erschien das Bindegewebe des Corpus luteum etwas mehr als sonst entwickelt zu Ungunsten der „Luteinzellen", welche sich accentuierter als normal in regressivem Zustande befanden.

Ich will diesem Faktum nicht besonderen Wert zuschreiben, denn nach zahlreichen Prüfungen von gelben Körpern am Ende der Schwangerschaft habe ich die Überzeugung gewonnen, dass das Verhältnis zwischen diesen zwei Elementen sehr veränderlich sein kann.

Verkalkung des Corpus luteum.

Ich hatte nie Gelegenheit, derartige Bildungen zu beobachten wie E. Fränkel[2]), Williams[3]), Bland[4]), Sutton

---

[1]) Oliva, Contributo allo Studio della patologia del Corpo luteo Arch. ital. di Ginec. Napoli 1901. No. 1. p. 1.

[2]) E. Fränkel, Über Corpus luteum-Cysten. Arch. f. Gyn. Bd. XLVIII. p. 1. 1895.

[3]) Williams, Calcified Tumors of the ovary. Amer. Journ. of Obst. Juli 1893.

[4]) Bland, zit. von Orthmann.

und Mackenzie[1]), Rueben-Peterson[2]), Reiss[3]), Herzog[4]), Coe[5]), weder in Fällen von Uterusfibrom noch in Form von Verkalkung des zentralen Kernes des Corpus luteum, wie im Falle von Orthmann[6]), noch in Form von Verkalkung der Luteinschicht, wie im Falle Slavjanskys[7]) und Coes[8]).

Die charakteristischen Eigentümlichkeiten dieser Veränderung waren entweder die Gegenwart einer gefranzten Schicht aus Luteinzellen, welche den zentralen verkalkten Kern umgibt oder die Verkalkung eben dieser Schicht bei Gegenwart einer zentralen cystischen Höhle.

Dentritische Proliferation des Corpus luteum.

Die Beobachtung dieser Form, welche Rokitansky[9]) gemacht hat, findet in der Literatur nicht ihresgleichen als nur in der Beschreibung eines ganz ähnlichen Falles von Cristalli[10]). — Rokitansky beobachtete im ersten Falle:

„Es sass auf der Höhe des freien Randes des rechten Ovariums eine, an kleinen und grossen linsenförmigen, platten, weissen, fibrösen, auf einem verzweigten Stiele sitzenden Körperchen bestehende Exkrescenz, umgeben von kleineren, ebenso derben, fibrösen, papillären Wucherungen. Auf der Basis derselben liess sich zwar keine Spur eines Corpus luteum mehr nachweisen, aber doch soviel sehen, dass die Exkrescenz aus dem Inneren des Ovariums kam.“ — Ja, er glaubt sogar, dass diese Exkrescenz mit aller Wahrscheinlichkeit von einem Corpus luetum herrühre und dessen Reifzustand darstelle. — In einem zweiten Falle desselben Autors „wucherte aus dem Inneren eines rezenten Corpus luteum durch den Riss der Eierstockhülle eine zottige, dentritische, weiche, gelbrötliche, mit der Masse des gelben Körpers übereinstimmende vaskularisierte Exkrescenz hervor“.

---

[1]) Sutton und Mackenzie, zit. von Orthmann.

[2]) Rueben-Peterson, Clinical and pathological study of five recent cases of histerectomy for fibromata. The Amer. Gyn. and Obst. Journ. Vol. 13. p. 441. 1898.

[3]) Reiss, zit. von Peterson.

[4]) Herzog, zit. von Peterson.

[5]) Coe, zit. von Reed im Text-Book of Gyn. S. 617. New-York. 1898.

[6]) Orthmann, op. cit.

[7]) Slavjansky, Zur normalen und patholog. Histolog. des Graafschen Bläschens des Menschen. Virchows Archiv. Bd. 41. S. 470.

[8]) Coe, op. cit.

[9]) Rokitansky, op. cit.

[10]) Cristalli, Contributo alla istogenesi del corpo luteo della donna. Arch. di Ost. e Gin. anno X. No. 8. 1903.

Im Falle Cristallis dagegen stellte sich das Corpus luteum als ein unregelmässiges Produkt dar von der Dicke eines 2 Centimesstückes oder etwas darüber, in Form einer breiten, kelchartigen Exkavation mit vorspringendem Boden, mit aufgeworfenem, auf der einen Seite steil abfallendem, auf der anderen nach aussen gerolltem Rande. — Im Zentrum gab es einen zapfenartigen Vorsprung (Coagulum) mit knolliger Oberfläche; die Ränder, mit der Lupe beobachtet, hatten ein gewundenes Aussehen, eingekerbt durch unregelmässige Vorsprünge und geschlängelte Vertiefungen, welche sehr an das Bild der Decidua und vielleicht noch genauer an das Aussehen einer pyogenen Membran einer Abszesshöhle erinnert. (Siehe Fig. 1.)

Nach meinem Ermessen stellen beide Beschreibungen, obwohl etwas in der Form verschieden, doch nur ein und dieselbe Tatsache dar. In diesen Fällen ist es denkbar, dass die Luteinmembran nach der Berstung des Follikels und vor Vernarbung des an diesem erfolgten Schlitzes unter dem Einflusse von Reizen im Kreislaufe oder in entzündlichen Vorgängen proliferierte, analog, wie es in jenen Fällen nach erfolgter Vernarbung des Risses im Follikel vorkommen kann, die wir später kennen lernen werden.

Cystische Degeneration des Corpus luteum und wahre Cysten des Corpus luteum.

Im Handbuche Martins[1]) wird richtig gesagt, dass man von Corpus luteum-Cysten nur dann sprechen kann, wenn durch die cystische Degeneration die Neubildung eine Grösse erreicht hat, dass das Volumen des Eierstockes selbst in einer Richtung überschritten worden ist. Nun denke ich, dass, wenn wir bei Besprechung einer cystischen Degeneration des Corpus luteum nur jene Cysten in Betracht ziehen sollten, bei welchen die cystische Degeneration einen so prägnanten Grad erreicht hat, wir es unterlassen würden, die Mehrzahl der Fälle zu berücksichtigen, in welchem das Corpus luteum verändert ist. — Um deshalb exakt und vollständig zu sein, habe ich es als zweckmässig erachtet, diesen Unterschied einzuführen, welchen ich in den früheren Arbeiten nicht erwähnt finde.

Aus der Gesamtheit zahlreicher, meinerseits vorgenommenen Prüfungen von Eierstöcken glaubte ich eine gänzliche Über-

[1]) Martin, A., Die Krankheiten der Eierstöcke und Nebeneierstöcke. Leipzig 1899. S. 335.

einstimmung zwischen Bildung von Follikel-Cysten und von Corpus luteum-Cysten zu finden. — So stimme ich teilweise dem Gedankengange Pfannenstiels[1]) bei, welcher zwischen Follikel-Cysten und Corpus luteum-Cysten keine Differenz findet, nachdem es sich ja nur um eine Differenz des Zeitpunktes handelt, in welchem sich dieses Ereignis bewahrheitet, denn in einem Falle geht der Vorgang in intakten Follikeln, im anderen in geborstenen Follikeln vor sich. Sehr oft, um nicht das Wort „immer" brauchen zu wollen, bemerkte ich das gleichzeitige Bestehen von Follikel- und Corpus luteum-Cysten. Dieses häufigen gleichzeitigen Bestehens wegen, glaube ich, darf man, ohne Gefahr in Übertreibung zu verfallen, den genannten beiden Formen gleiche Bedeutung und pathologischen Wert beimessen, nachdem der erzeugende Faktor ein und derselbe ist.

Wie wir eine kleincystische Degeneration des Follikels von den Follikelcysten unterscheiden, welche im Grunde genommen nichts weiteres sind, als die Übertreibung des Phänomens in einem einzigen Follikel, — so glaube ich, muss man dasselbe Verhältnis für die cystische Degeneration des Corpus luteum und der wahren Cysten des Corpus luteum annehmen.

Wie es betreffs der mikrocystischen Degeneration der Follikel eine lange Debatte gab, um zu bestimmen, bis wann man die Veränderungen des Follikels als normal betrachten soll, und wann man positiv von einem pathologischen Zustande sprechen könne, so glaube ich, dass man sich vor ganz denselben Schwierigkeiten befindet, wenn man zu bestimmen sucht, ob die Gegenwart eines cystischen, wenn auch ganz kleinen Raumes im bereits gebildeten Corpus luteum unter die pathologischen Zustände eingereiht werden soll.

Es ist bekannt, dass normalerweise im Zentrum des Corpus luteum eine kleine Blutansammlung besteht. Diese wandelt sich bald in eine Fibrinmasse um, welch letztere wieder successive eine fibröse Umwandlung erleidet infolge Durchwucherung von Bindegewebe, welches von jenem Bindegewebe herrührt, das zwischen den Luteinzellen sich befindet. Allgemein wird aber angegeben, dass man auch jene Corpora lutea als normal ansehen kann, in welchen an Stelle des zentralen, fibrösen Kernes eine kleine, Serum enthaltende Höhle sich befindet. — Ich glaube dagegen, dass, wenn sich letztere in einem Corpus luteum

[1]) Pfannenstiel, Die Erkrankungen der Eierstöcke und Nebeneierstöcke. In Veits Handbuch der Gyn. Bd. III. Wiesbaden 1898.

während seiner regressiven Periode findet, es als pathologisch angesehen werden müsse und nicht anders aufgefasst werden könne, als der Anfangszustand der cystischen Degeneration.

Denn die Bildung einer Höhle mit cystischem Inhalt in demselben steht im Kontraste mit der Tendenz, welche dem Corpus luteum innewohnt: sich bei kompleter Rückbildung in eine fibröse Masse umzuwandeln. Wenn man annehmen will, dass die Flüssigkeit dieser kleinen Höhle von einer Schmelzung des Blutcoagulum herrührt, so ist klar, dass man in diesem etwas abnormes sehen müsste, welches zum mindesten jene rationell sich folgenden Phasen, welche das Corpus luteum durchzumachen bestimmt ist, verspätet eintreten lässt. Will man dagegen diese Flüssigkeit als ein Transsudat durch die Wandung der Blutgefässe ansehen, so befinden wir uns vor denselben Tatsachen, welche sich bei den Eierstockfollikeln bei mikrocystischer Degeneration ereignen. In diesem letzteren kann Gegenwart von Flüssigkeit und Menge derselben nicht allein dem nicht erfolgten Platzen des Follikels wegen erhöhter Resistenz ihrer Theca oder der Albuginea zugesprochen werden, denn durch diese Ursachen allein würde der Follikel atrophischen Zuständen entgegengehen, er würde langsam erschlaffen und zu einem kleinen Bindegewebsknötchen zusammenschrumpfen. Seine Provenienz wäre nicht nur der Vernichtung der Granulosa-Zellen, sondern zum grössten Teil einem Transsudat durch die Gefässe der Follikelwand wegen des in demselben erhöhten Blutzuflusses durch entzündliches Substrat zuzuschreiben. Ich sehe daher eine vollkommene Analogie zwischen diesen Formen der Follikel und der Corpora lutea, und glaube auch, dass die erzeugende Ursache eine und dieselbe ist. Die Gegenwart von, wenn auch noch so geringer Flüssigkeit in einer kleinen Höhle des Corpus luteum deutet immer auf die Existenz eines entzündlichen Substrates hin. Ausser diesen theoretischen Betrachtungen gibt es aber auch Daten, auf welchen meine Angaben fussen. Sehr oft trifft man in diesen Eierstöcken gleichzeitig mehr als ein Corpus luteum in fast identischem, regressivem Zustande, was auf eine gewisse Verspätung in den Phasen ihrer Involution hindeutet. Ausserdem sind diese Corpora lutea, wie ich früher sagte, fast durchweg verbunden mit mehr oder weniger accentuierten Zuständen von kleincystischer Degeneration der Follikel. Es ist daher wohl anzunehmen, dass, wenn das ganze Gewebe, welches das Corpus luteum umgibt, pathologische Veränderungen zeigt, auch dieses verändert sein wird — eine Vermutung, welche um so glaubwürdiger ist, als

man Zustände in ihm antrifft, welche sich von dem einfachen Vorgange entfernen.

Nachdem ich so meine allgemeine Auffassung ausgedrückt, kehre ich zur cystischen Degeneration des Corpus luteum zurück. Über dieses Thema haben gesprochen: Opitz[1]), Fränkel[2]), Stoekel[3]), Runge. Während Fränkel dieses Vorkommnis mit der Tubargravidität in Verbindung bringt, es sogar als deren Ursache ansieht, bringen Stoekel und Runge dasselbe mit Proliferationszuständen des Luteingewebes in Fällen von syncytialen Geschwülsten und von Blasenmole in Zusammenhang. Darüber später mehr, wenn ich über die abnormen Funktionen des Corpus luteum reden werde.

Was die Häufigkeit betrifft, so glaube ich, dass man in $^2/_3$ der Eierstöcke cystische Corpora lutea vorfindet.

Die wahren Cysten des Corpus luteum dagegen, nämlich jene, welche eine nahezu ebensolche Grösse haben wie das ganze Ovar, sind, wenn auch nicht selten, so doch gewiss sehr wenig häufig, so dass jene, welche in der Literatur beschrieben worden sind, kaum einige Dutzend ausmachen. Rokitansky[4]), welcher als erster seine Aufmerksamkeit darauf richtete, behauptet, mehrere Exemplare beobachtet zu haben. Späterhin erwähnten solche Fälle Bulius[5]), Nagel[6]), Klob[7]), Lee und Ritchie[8]), Schröder[9]), Slavjansky[10]), Steffek[11]), E. Fränkel[12]), Gottschalk[13]),

---

[1]) Opitz, Über die Ursachen der Ansiedlung des Eies im Eileiter. Zeitschr. f. Geb. u. Gyn. Bd. 48. H. 1.

[2]) E. Fränkel, Die Funktion des Corpus luteum. Arch. f. Gyn. Bd. 68. H. 2.

[3]) Stoekel, Über cystische Degeneration der Ovarien bei Blasenmole. — Zugleich ein Beitrag zur Histogenese der Luteinzellen. Festschrift für Fritsch. S. 136.

[4]) Rokitansky, l. c.

[5]) Bulius, Zur Genese uniloculärer Eierstockcysten. Zeitschr. f. Geb. u. Gyn. 1888. Bd. 15. S. 365.

[6]) Nagel, Beiträge zur Anatomie gesunder und kranker Ovarien. Arch. f. Gyn. 1887. Bd. 31. S. 327.

[7]) Klob, Pathologische Anatomie der weiblichen Sexualorgane. Wien 1868.

[8]) Lee und Ritchie, citiert bei Klob.

[9]) Schröder, Handbuch der weibl. Geschlechtsorgane. Leipzig 1890.

[10]) Slavjansky, l. c.

[11]) Steffek, Zur Entstehung der epithelialen Eierstockgeschwülste. Zeitschr. f. Geb. u. Gyn. 1890. Bd. 19. S. 236.

[12]) E. Fränkel, l. c. und: Corpus luteum-Cysten. Arch. f. Gyn. 1899. Bd. 57.

[13]) Gottschalk, Zwei Corpora lutea-Cysten. Gesellsch. für Geb. u. Gyn. Berlin, 22. November 1889.

L. Fränkel[1]), Dieping[2]), Pfannenstiel[3]), Orthmann[4]), Martin[5]), Amann[6]), Olshausen[7]), Sänger[8]). Schottländer[9]) beobachtete sie ausser beim Menschen auch bei Tieren.

Rokitansky fand solche in Ovarien, deren Trägerinnen bereits schwanger gewesen waren, weshalb er vermutet, dass sie sich nur in gelben Körpern bei Schwangerschaft bilden können. Nach diesem Autor sollen dieselben immer von einer fibrösen Kapsel überkleidet sein, welche zuweilen so dick ist, wie die Wand der Cyste selbst, mit welch letzterer sie zuweilen locker, zuweilen straff durch eine Bindegewebsschicht verbunden sein sollen. Sie sollen oft schmutzig-weiss gefärbt und innerlich rauh sein. Sie sollen sich durch Erweiterung der Luteinschicht bilden, welche glatt und verdünnt erscheinen soll und von der man noch hier und da erhaltene Falten sehen soll, welche die primitive Rauhigkeit der inneren Oberfläche bilden sollen. In der Gegend des alten Follikelrisses soll die Cyste die innere Überkleidung entbehren.

Klob berichtet über einen eigenen Fall solcher Cysten und über 2 Fälle, beschrieben von Lee und Ritchie. Die Corpora lutea betrafen Schwangerschaften des 3. und 5. Monats. Die Cysten waren von einer fibrösen, weisslichen Schicht gebildet, die von einer gelblichen Schicht überzogen war.

Schröder spricht von einer Corpus luteum-Cyste von der Grösse eines Taubeneies, ohne weitere Details anzugeben.

Slavjansky gibt uns zuerst eine etwas unbestimmte Beschreibung des mikroskopischen Bildes der Cystenwand. Einer seiner Fälle gehörte einer 75 Jahre alten Frau an, und die Luteinschicht war in Verkalkung übergegangen; im anderen bestand die Cyste aus einer im Innern weisslichen Schicht aus

---

[1]) L. Fränkel, Der Bau der Corpus luteum-Cysten. Arch. f. Gyn. Bd. 58. 1898.

[2]) Dieping, Drei Corpus luteum-Cysten. Beitrag für Geb. u. Gyn. Bd. 8. H. 1. S. 52.

[3]) Pfannenstiel, op. cit.

[4]) Orthmann, op. cit.

[5]) Martin, op. cit.

[6]) Amann, Mikroskopisch-gynäkologische Diagnostik.

[7]) Olshausen, Handbuch der Frauenkrankheiten — Krankheiten des Ovar. 1877.

[8]) Sänger, Gesellsch. für Geb., 19. Oktober 1896. Arch. f. Gyn. Bd. 21. S. 349.

[9]) Schottländer, Über den Graafschen Follikel, seine Entstehung beim Menschen und seine Schicksale beim Menschen und Säugetier. Arch. f. mikr. Anat. Bd. 41.

sehr dichten Bündeln und Spindelzellen, darüber eine Schicht sehr zarter Bündel, welche untereinander verflochten waren und Maschen bildeten, welche eine grosse Anzahl runder Zellen von der Grösse und dem Charakter der weissen Blutkörperchen einschloss, die mit feinsten Fettkügelchen gefüllt waren. Er glaubt man müsse zwei Gattungen von Corpus luteum-Cysten unterscheiden. Bei einer Gattung ist die Cystenwand innerlich essentiell aus Luteingewebe gebildet, in der anderen dagegen, wie in seinem Falle, besteht innerhalb der Luteinschicht noch ein Fasergewebe.

Für Nagel ist der Mangel epithelialer Auskleidungen der Cysteninnenwand das Massgebende, um zu bestimmen, dass es sich um eine Corpus luteum-Cyste handelt. Die dicke und gewellte Schicht von Luteinzellen in kleinen Cysten wäre nur durch die Gegenwart weniger Luteinzellen mitten im hyalinen Gewebe zu erkennen.

Nach Bulius wäre die Corpus luteum-Cystenwand aus drei Schichten gebildet, nämlich aus zwei Schichten faserigen Bindegewebes, zwischen welchen eine Schicht von Luteinzellen eingeschlossen wäre.

Die Cysten, welche Steffek beobachtet hat, sollen innerlich mit Epithel überzogen sein, aber solche Fälle müssten nach Martin angezweifelt werden, da weder die Beschreibung noch die Figuren, welche er bietet, ein endgültiges Urteil gestatten.

Ich glaube, man müsste mit Vorsicht vorgehen, bevor man die von Gottschalk beschriebenen Corpus luteum-Cysten als solche anerkennt. Beide stammen von einem und demselben Eierstock her und zeigten auch eine gewellte, aber glatte Innenwand. Der Inhalt dieser Cysten war blutig, ja, einzelnen Punkten haftete sogar Gerinnsel der Wand an. Das Merkwürdige dieses Falles wäre aber der Sitz der Geschwulst, welche eine intraligamentäre Entwickelung gehabt haben soll, was der Behauptung, dass es sich um Corpus luteum-Cysten gehandelt habe, schlecht entspricht.

Reed[1]) erwähnt die Möglichkeit der Gegenwart zweier Cysten des Corpus luteum in ein und demselben Ovarium, und es könnten nach diesem Autor solche Cysten die Grösse eines Mannskopfes erreichen.

E. Fränkel sagt, dass man folgende als Hauptpunkte bei der Diagnose solcher Cysten ansehen muss:

---

[1]) Reed, A text-book of gynaecology, p. 600. New-York, 1901.

„Makroskopisch: Mehr oder weniger deutliche Faltenbildung an der, meist rostorange oder leicht okergelb gefärbten, von der Unterlage auf Strecken in zusammenhängender Schicht abziehbaren Cysteninnenwand, dünnflüssige bis rahmartige oder syrupdicke Konsistenz des infolge Gehaltes an Blut resp. verändertem Blutfarbstoff undurchsichtigen, rotbraunen oder in verschiedenen gelben Nuancen erscheinenden und dadurch nicht selten eiterähnlichen Cysteninhaltes.

Mikroskopisch: Zusammensetzung der Innenwand aus einem dicht verzweigten, bis an die freie Fläche verlaufenden, Schlingen bildenden Kapillarnetz und in die Maschen des letzteren eingebetteten, grossen, vielfach Pigment führenden, kugeligen Zellen, zwischen welchen herdweise Leukocyten angehäuft sind."

Aus der Gegenwart von Leukocytenhaufen in der Cystenwand und aus dem teils blutigen, teils eiterartigen Inhalte derselben, glaube ich, liesse sich der Schluss ziehen, dass er es durchaus nicht mit typischen Corpus luteum-Cysten zu tun hatte, sondern dass diese bereits Veränderungen eingegangen waren. — Aber darüber später mehr.

Später beschrieb er in einer nachfolgenden Arbeit 1899 einen neuen Typus von Cysten, deren innere Auskleidung von einer Epithelzellschicht gebildet sein sollte, welche auf einer Schicht von Luteinzellen ruhte, wie sie in den früheren Typen beschrieben worden sind. — Aus den detaillierten Krankengeschichten, die er uns von seinen Fällen mitteilt, sowie aus jenen anderer Autoren ergibt sich, wie diese Cysten, entgegengesetzt den Ansichten Rokitanskys, auch aus gewöhnlichen menstruellen gelben Körpern entstehen können, nachdem sie auch bei Frauen vorgefunden worden sind, welche nie schwanger gewesen sind.

L. Fränkel will nur jene als Corpus luteum-Cysten benannt wissen, deren Höhle eine helle, seröse Flüssigkeit enthalten und deren ganze Peripherie der Innenwand mit Gewebe der gelben Schicht überzogen ist. Er besteht auf diesem Begriff einer vollständigen Luteinauskleidung, denn sonst, sagt er, könnte man zu Irrschlüssen gelangen und als Corpus luteum-Cyste auch eine kleine Ovarialcyste ansprechen, an deren Peripherie ein oder mehrere Corpora lutea bestanden haben und welche successive zusammengepresst und abgeplattet worden wären. — Dieses Luteingewebe müsste auch makroskopisch erkennbar sein, an seiner mehr oder minder gelben Farbe, an seiner Furchung und

an seiner markigen Konsistenz; mikroskopisch an seinen grossen epitheloiden Zellen, welche sehr aneinandergepresst und von Bindegewebe und zahlreichen, stark geschlängelten Kapillaren getrennt sein sollen.

Er glaubt, man könnte drei Typen von Corpus luteum-Cysten unterscheiden:

I. Typus: Cysten, deren innerste Auskleidung aus Luteingewebe besteht.

II. Typus: Cysten, deren innerste Auskleidung aus einer Schicht Bindegewebe besteht, welche die Luteinschicht überdeckt.

III. Typus: Cysten, deren innerste Auskleidung aus Zellen besteht, von denen er nicht genau bestimmen kann, ob epithelial oder endothelial, welche auf einer Bindegewebsschichte ruhen und welche ihrerseits wieder die Luteinschichte überdeckt.

Der Annahme, dass die Luteinschicht gleichmässig an der Peripherie der ganzen Cyste sich befinden müsse, stimmt auch Oliva bei, welcher folgendermassen die Corpus luteum-Cysten definiert:

„Ein Hohlraum im Gewebe des Eierstocks von der wechselnden Grösse einer Kirsche bis zu jener eines Mannskopfes und darüber, mit häufig serösem, zuweilen blutigem Inhalte, von einer Wanddicke von 2—3 mm bis 1 cm, mit weisslich-gelblicher, gewulsteter, papillärer Innenoberfläche, ähnlich jener der normalen Corpora lutea, mikroskopisch in eine innere Lutein- und äussere Faserstoffschicht trennbar, auf welch ersterer zuweilen eine dünne Bindegewebs- oder Faserstoffschicht sich auflagert, welche wieder mit epi- oder endothelialem Gewebe überzogen sein kann oder nicht, sowie es auch möglich ist, dass dieses epi- oder endotheliale Gewebe in unmittelbarem Kontakte mit der Luteinschicht sein kann."

So fügt der Autor zu den drei Cystentypen L. Fränkels einen vierten Typus hinzu, wie er kurz vorher von anderen Beobachtern erwähnt worden ist, nämlich jenen, in welchen das Epithel direkt mit der Luteinschicht in Kontakt kommt.

Diese letztere Unterabteilung, welche man nach den erwähnten Beschreibungen doch annehmen muss, halte ich für sehr wichtig, denn wie ich später zeigen werde, ist es notwendig, für diesen Typus von Cysten mit innerster epi- oder endothelialer Schicht eine ganz verschiedene Entstehungsweise anzunehmen.

Orthmann entwickelt zuerst in einer Mitteilung über die Pathologie des Corpus luteum auf dem Kongresse der deutschen Gesell. für Geb. u. Gyn. 1897, dann in einem besonderen Kapitel

des Handbuches von Martin (die Krankheiten der Eierstöcke und Nebeneierstöcke) einen klaren Begriff der Corpus luteum-Cysten, besonders betreffs der Umwandlung, welche im Laufe der Zeit die Wände solcher Cysten durchmachen können.

Die fundamentale Tatsache ist für ihn Faltung (Furchung) einer Schicht der Cystenwand, welche noch aus Luteinzellen bestehen kann. Andernfalls kann diese infolge des Innendruckes der Cyste geschwunden sein oder jene Umwandlung durchgemacht haben, wie sie in normalen Corp. luteis vorkommt.

Pfannenstiel besteht auf der Gegenwart einer kernarmen, hyalinen Membran an der Cysteninnenwand, welche die regressive Phase der Luteinschicht darstellt; nach diesen Angaben könnte man daher den Cysten des Corpus luteum auch gewisse Formen beizählen, welche sonst schwer zu klassifizieren wären.

Dieping beschreibt uns in einer ganz neuen Arbeit drei typische Corp. lut.-Cysten. Die Beschreibung dieser drei Bildungen liefert uns nichts Neues, aber der Autor bestärkt in seiner Arbeit, was frühere Untersucher, besonders die letzten, behauptet haben.

Im Hinblick auf die Beobachtungen, welche ich bei meinen zahlreichen Prüfungen zu machen Gelegenheit gehabt hatte, muss ich erwähnen, dass unter den vielen Corpus luteum-Cysten des I. Typus es eine wahrhaft schöne und typische Cyste gab, welche ganz die Stelle des Eierstockes eingenommen hatte. Ihre Grösse war jene einer wälschen Nuss. — Das Präparat ist etwas verkleinert und halbiert in Fig. 2 dargestellt. Es war dies ein zufälliger Befund in einem Falle von Salpingooophorectomie bei Extrauterin-Gravidität. Die Cystenwände hatten eine Dicke von 1 cm. Der Inhalt war klar und hellgelb.

Bei einem medianen Durchschnitte bemerkte man derartige charakteristische Eigenartigkeiten, dass eine Verwechslung mit anderen cystischen Bildungen des Eierstockes ausgeschlossen war. — Die glänzend gelbe Farbe ihrer Wand, die typische Furchung der gelben Schicht, die glatte, weisse, blendende Innenwand waren klar.

Bei geringer Vergrösserung bot das mikroskopische Bild die Zusammensetzung, wie sie in Fig. 3 dargestellt ist.

Eine äussere Schicht von fasrigem Bindegewebe war von einer ganz gleichen inneren Schicht durch eine Mittelschicht typischer Luteinzellen getrennt. Die beiden Faserstoffschichten waren aber untereinander durch Bindegewebszüge im Zusammenhang, welche abwechselnd keilartig von innen oder

aussen in die Luteinschicht drangen. Dieses ist der Eindruck, den ich, etwas abweichend von Bulius und Kretschmar[1]), hatte, welche annahmen, dass die äussere Tunica die Luteinschicht durchbohre und dann gegen die Cystenhöhle hin weiterwuchere.

Dieses spezielle Verhältnis der drei Schichten war es auch, welches der Luteinschicht das faltige Aussehen gab. Die Luteinschicht zeigte Gefässe von gewöhnlichem kleinem Kaliber, welche sich in dieser entlang den Bindegewebezügen vertiefte. Das Lumen dieser Gefässe stand im Verhältnis zu diesen Zügen.

Zarte Bindegewebsfasern hielten die einzelnen Luteinzellen oder Zellgruppen voneinander getrennt, welche ihre gewöhnliche Epithel-Charaktere zeigten — reichliches Protoplasma, runder Kern, polymorphe Gestalt mit Fortsätzen versehen, leicht gelb gefärbt. Ich sage, leicht gelblich gefärbt, während diese Schicht auch makroskopisch intensiv gelb erschien. Ich glaube, dass diese Tatsache der Fixirmethode zuzuschreiben sei. Die Fixirflüssigkeit war Alkohol, an welchen, wie ich wiederholt zu beobachten Gelegenheit gehabt habe, die Luteinzellen leicht ihre charakteristische Farbe abgeben. Diese speziellen Zellen waren zuweilen vollständig erhalten, zuweilen zeigten sie die Charaktere beginnender Degeneration. Hier waren im Protoplasma vertiefte Vacuolen, dort war der Kern weniger gefärbt und im Innern waren ebenfalls einige Vacuolen zu sehen, oder es war der Zellinhalt wenig klar, sodass 3—4 Zellen wie zusammen verschmolzen erschienen, und wie eine einzige mehrkernige Zelle aussahen.

Ich hatte auch Gelegenheit, mehrere Luteincysten des II. Typus zu beobachten, ohne aber eine verschiedene Häufigkeit dieses oder jenes Typus, je nach den begleitenden Genitalerkrankungen, zu bemerken.

Ich werde mich darauf beschränken, eine als typisch zu beschreiben, welche ich bei einer wegen beginnenden Carcinom des Gebärmutterhalses mittelst totaler abdominaler Hysterectomie operierten Frau traf. Interessant ist in diesem Falle, dass bei dieser Operierten die Menstruation bereits vor zwei Jahren aufgehört hatte, sodass wahrscheinlich ungefähr zu jener Zeit die Cystenbildung begonnen haben mag; und doch waren die Luteinzellen fast vollständig erhalten. Das Cystchen, gross wie eine Kirsche, war von einer dichten Schicht fibrösen Ovarialgewebes umgeben. Das Innere der goldgelben Cyste hatte ein deutlich papilläres Aussehen. Ein Schnitt der genannten Cystenwand ist

[1]) Bulius und Kretschmar, Angiodystrophia ovarii. Stuttgart.

in Fig. 4 wiedergegeben. In der Luteinschicht, welche den innersten Teil bildet, boten, wie ich sagte, die charakteristischsten Zellen ganz geringe Zeichen von Degeneration, auch die Faserstoffzüge waren spärlich und es fehlten jene Bindegewebsfortsätze, welche von aussen nach innen vorrücken.

Die papillären Erhebungen und Vertiefungen des Corpus luteum, dünkt mir, müssten einer Art Zusammenziehung der Bindegewebsschicht zuzuschreiben sein, welche die Luteinschicht umhüllt. Nicht immer zeigt sich aber die Luteinschicht so gut erhalten, wie in den eben beschriebenen Cystentypen. Oft hatte ich Gelegenheit, besonders bei kleineren Cysten, zu beobachten, dass diese Schicht die gewöhnlichen degenerativen Phasen darbot, wie sie diesem Gewebe in normalen gelben Körpern eigen sind (hyaline Degeneration — fibröse Degeneration), und während Fig. 5 eine Initialphase der hyalinen Degeneration der Luteinschicht darstellt in einer dem I. Typus angehörenden Cyste, zeigt Fig. 6 einen Grad vorgeschrittener hyaliner Degeneration dieser Schicht. Während aber hier das Luteinelement vollständig degeneriert ist, haben die Bindegewebselemente an dieser Degeneration nur wenig teilgenommen, sodass man mitten im hyalinen Gewebe noch ausgezogene Kerne des Bindegewebes sieht. Keine Spur einer Degeneration ist in der Faserstoffschicht, welche die Luteinschicht umgab, zu beobachten möglich gewesen, sodass die Fortsätze derselben im hyalinen Gewebe, welchem sie das faltige Aussehen gab, deutlich hervortraten. Wahrscheinlich musste die Cyste dem II. Typus angehören; denn wenn im Innern noch Fasergewebe bestanden hätte, wäre es doch sichtbar gewesen. — Sowie in den hyalin degenerierten Gewebsmassen, welche als Rest normaler Corpora lutea zurückbleiben, oft zahlreiche Körnchen von schwarzgelbem Pigment zu Schollen vereinigt eingeschlossen sind, welche jene Formen bilden, die man Corpora nigra nennt, so sind sie auch in jenem hyalinen Gewebe sichtbar, besonders gegen den innersten Teil desselben.

Sehr interessant ist meines Erachtens Fig. 7, welche einen Teil eines anderen Cystchens wiedergibt. Ich erachte dasselbe ebenfalls als Lutein-Cyste, weil sie zeigt, wie man in verschiedenen Punkten einer hyalinen Schicht gleichzeitig hyaline und fibröse Degeneration vorfinden kann. Dass man es hier mit einer Luteinschicht zu tun hatte, leite ich von den Falten ab, welche, wie ich glaube, für sie charakteristisch sind.

Während in Fig. 7 die fibröse Degeneration der Lutein-

schicht sichtbar ist, zeigt sich in Fig. 6 die hyaline Degeneration. Ob nun die hyaline Degeneration vorangeht und diese Schicht erst successive von der fibrösen Degeneration durchdrungen wird oder umgekehrt, oder ob beide degenerativen Vorgänge unabhängig von einander auftreten, kann ich nicht entscheiden. Wenn ich aber meine Meinung äussern sollte, so wäre ich, gestützt auf die sich folgenden Phasen in normalem Corpus luteum, zu glauben geneigt, dass zuerst die hyaline Degeneration sich zeigt, und dass erst nachträglich die Verbreitung der Bindegewebselemente erfolge.

Ausser den genannten Umständen aber gibt es noch andere, unter welchen die Cystenwand eine, je nach den verschiedenen Segmenten verschiedene Zusammensetzung hat. Rokitansky[1]) berichtet als erster über 2 Cysten, an deren Bildung auch die Ampulle der Tube teilgenommen hat. Dieser Zustand bewahrheitet sich, wenn im Momente des Platzens des Follikels zwischen Ovarium und Tube Verwachsungen zustande gekommen sind, so dass die Kuppel der Cyste von tubaren Elementen gebildet ist. Er benannte solche als Tubo-Ovarialcysten.

Rosthorn[2]), der ebenfalls analoge Fälle beobachtete, schreibt dieses Vorkommnis dem Umstande zu, dass die Tubenfimbrien im Momente der Ovulation mit ihrer Ampulle ins Innere der eben geplatzten Follikel schlüpfen.

Dieser Meinung entgegnet Martin[3]), dass ein frisches Corpus luteum nicht die Fimbrien einer Tube in sich aufnehmen könne; er denkt, es müsse sich eher um eine präexistierende Corpus luteum-Cyste handeln, über welche das Fimbrienende der Tube anwuchs und dass nachträglich durch Atrophie der Cystenwand an der Stelle der Adhäsion mit den Fimbrien eine Kommunikation zwischen Cyste und Tube zustande kam.

In gewissen anderen Fällen findet man, wie ich früher bemerkt habe, dicht neben Luteincysten Graafsche Follikel in cystischer Degeneration. Wenn in einem dieser Follikel der Innendruck der Flüssigkeit successive den der Cyste übersteigt, und der Follikel sich nicht weiter gegen die Peripherie ausdehnen kann, sei es wegen der Resistenz des sklerotischen Ovarialgewebes, das ihn umgibt, sei es wegen der verdichteten Albuginea, so hat er die Tendenz sich in der Richtung der Luteincyste zu entwickeln und bewirkt eine Einstülpung der Luteinschicht; nach

[1]) Rokitansky, cit. Arbeit.

[2]) von Rosthorn, Beiträge zur Kenntnis der Tuboovarialcyste. Beitr. zur Chirurgie. Billroth Festschrift. Stuttgart 1892.

[3]) Martin, op. cit. p. 34.

und nach erfolgt durch Zerrung der Wand und durch Druck eine Usur der Luteinschicht einerseits und der Follikelwand anderseits, das heisst der Elemente, welche die Zwischenwand bilden, bis es zur Verbindung zwischen den zwei Cystenräumen kommt.

Die Wand der daraus resultierenden Cyste wird mithin teils die Charaktere der Follikelcyste, teils jene der Luteincyste haben.

Fig. 8 stellt in schematischer Form diesen Vorgang der Invagination einer Cyste in eine andere dar. Bei Beobachtung der Figur könnte man sich nun auch eine andere Hypothese vergegenwärtigen, nämlich die, dass die Luteinschicht unter entzündlichen Reizen, welche in solchen Fällen nie fehlen, an einem Punkt hypertrophiere, ein Zustand, der sich leicht bewahrheitet, und quasi den cystischen Follikel in sich aufzunehmen (zu inglobieren) die Tendenz habe. Auch nach dieser zweiten Hypothese ist das Endresultat das gleiche, Usur des Septum und Bildung einer einzigen Cyste. Es ist mithin sehr richtig, was Dieping [1]) behauptet hat, dass die mikroskopische Betrachtung eines einzigen Wandstückes ungenügend sei, um sich ein Urteil über viele Cysten zu gestatten, dass man dagegen alle mehr oder weniger charakteristischen Stellen prüfen müsse. Was die innerlich mit Epithel ausgekleideten Corpus luteum-Cysten anlangt, so hatte ich nie Gelegenheit, irgend einen Fall zu beobachten, ich muss mich somit auf die Angaben jener Autoren berufen, welche Gelegenheit hatten, dieselben zu studieren.

Nach Orthmanns [2]) und Martins [3]) Angaben wären solche Cysten die grössten unter den Corpus luteum-Cysten. Der Unterschied in dem Baue zwischen diesen und den früher erwähnten Cysten besteht nur in der innersten Schicht. Unmittelbar über einer gut erhaltenen Luteinschicht soll ein Epithel von ausserordentlich verschiedener Form lagern, welche sich mit der Volumzunahme der Cyste umwandeln soll. In den kleinsten Cysten soll es evidente Charaktere des Cylinderepithels mit stark gefärbten, länglichen, meist der Basis zu liegenden Kernen und wenig gefärbtem, zuweilen körnigem Protaplasma geben; neben diesen cylindrischen Zellen können aber verschiedene, abwechselnd auch grosse Zellen, ähnlich jenen des kubischen oder platten Epithels mit hellen Kernen vorkommen. Die cylindrischen Zellen sollen aber nicht immer senkrecht zur Basalmembran, sondern

[1]) Dieping, lib. citat.
[2]) Orthmann, lib. citat.
[3]) Martin, op. citat.

häufig schräg oder in verschiedener Richtung, je nach den Wellen der Luteinschicht, angeordnet sein, zuweilen auch unregelmässig und mehrschichtig. Mit Zunahme des Volums der Cyste soll auch in der Epithelformation ein Wechsel eintreten, die Zellen sollen niedriger werden und eine kubische, abgeplattete, unregelmässige Form annehmen.

Im Typus der von L. Fränkel beschriebenen Cyste (welche den IV. Typus bilden würde) war das Epithel sehr abgeflacht, einschichtig fast mit den Charakteren eines Gefässendothels, so dass er selbst nicht entscheiden konnte, ob er Epi- oder Endothel vor sich hatte. Aber ganz besonders charakteristisch war in diesem Falle eine deutliche Schicht fasrigen Bindegewebes zwischen Luteinschicht und innerer Zellenschicht.

Bezüglich der Entstehungsweise dieser Cystentypen sind besondere ätiologische Momente und Phasen anzunehmen.

I. Cyste mit Bindegewebsinnenwand. Die ersten Phasen bis zur Bildung der Fibrinmasse wären ganz dieselben wie jene, welche ein frisches und normales Corpus luteum begleiten. Im Falle einer Cystenbildung kommt zwar die Umwandlung der Fibrinmasse im Bindegewebe vor, aber diese beschränkt sich auf den peripheren Anteil, denn gleichzeitig verflüssigt die Masse im Zentrum.

Diese Flüssigkeitsmenge wächst dann langsam durch Transsudat aus den im Bindegewebe und in der Luteinschicht bereits entwickelten Gefässen, infolge von Zirkulationsstörungen und dem erhöhten Blutzuflusse zum Eierstock, entsprechend den entzündlichen Vorgängen, welche das Substrat dieser Ereignisse bilden.

II. Bei Cysten, deren innerste Wand von Luteingewebe gebildet ist, unterscheidet sich der Vorgang darin, dass die Verflüssigung des Fibrins in einer sehr frühen Zeit erfolgt, und zwar bevor noch an irgend einer Stelle dessen Umwandlung in Bindegewebe begonnen hat. Wahrscheinlich hat die seröse Transudation, welche aus den zwar nicht, wie im vorhergehenden Falle im Bindegewebe neugebildeten, sondern in der Luteinschicht bereits existierenden Gefässen erfolgt, schon von Anfang an einen grossen Anteil an deren Bildung. Allgemein ist in diesen Cysten die Luteinschicht nicht sehr dicht. Der Grund dafür ist nach meiner Ansicht in der Vorzeitigkeit des Verflüssigungsprozesses zu suchen, d. h. er erfolgt noch früher als die entzündlichen Prozesse, welche die gewöhnlichen hypertrophischen Vorgänge bedingen. Wenn in solchen Fällen die Transsudation zu einer Trennung der Luteinelemente führt, so ist anzunehmen, dass es in gewissen Fällen zu

einem sehr vorgeschrittenen Grad, ja zur Zerstörung der ganzen Luteinschicht kommen kann. Auf solche Weise könnte man eine Erklärung für die Entstehung gewisser Eierstockscysten finden, welche innerlich jeder Epithel-, Lutein-, Hyalin- oder faltigen Faserstoffschicht entbehren und eine bisher unbekannte Entstehungsweise haben.

Die bisher mitgeteilten zwei Entstehungsweisen der Corpus luteum-Cysten glaube ich in einem Falle zu beobachten Gelegenheit gehabt zu haben, in welchem wegen Uterusfibrom die subtotale Hysterektomie vorgenommen worden ist. Beim medianen Durchschnitte des Ovars bemerkte ich die Existenz eines kirschgrossen cystischen Raumes. Dieser war durch eine Scheidewand in zwei Hälften so geteilt, als ob es sich um eine kleine bilokuläre Cyste handelte. Schon makroskopisch war das Aussehen dieser zwei Hälften verschieden; eine war innerlich weisslich, glatt, glänzend, die andere dagegen hatte eine schöne goldgelbe Farbe, mit kleinen Erhebungen wie Papillen oder Warzen. Unter dem Mikroskope konnte man beobachten, wie eine einzige Bindegewebsschicht beide Hälften umgab; in der ersten (woher die Fig. 9 stammt) war der Cystenraum in dem vom ursprünglichen Blutgerinnsel des Corpus luteum herrührenden Fibrin ausgehöhlt; im zweiten hatte sich der Cystenraum im Luteumraume selbst gebildet durch eine Trennung desselben in zwei Hälften infolge des Ergusses einer zitronengelben, hellen Flüssigkeit zwischen seinen Zellen (Fig. 10).

III. Cysten des Corpus luteum, innerlich mit Epithel überzogen, welches direkt der Luteinschicht aufruht.

Betreffs dieser Cysten stellen einige Autoren (z. B. E. Fränkel) die Frage, ob sie nicht unter den Neubildungen, und zwar zu den Cystomen zu zählen seien. Allgemein wurde darauf hin negativ geantwortet; dagegen spricht jedwede Tendenz des Epithels, zu proliferieren (wuchern), und die Unbeständigkeit (ja sogar, um sich besser auszudrücken, das Fehlen desselben an einzelnen Stellen, so dass die Luteinschicht ganz entblösst erscheint), die mangelnde Tendenz desselben, sich zylindrisch zu gestalten, das stets platte oder kubisch sich verhaltende Epithel.

Nachdem diese Hypothese fallen gelassen worden ist, bleiben zwei ganz genau zu unterscheidende Dinge über, auf welche sich die weitere Diskussion zu richten hat, die Cystenbildung als solche und die Gegenwart von Epithel. Betreffs der ersteren kann man (ad litteram) das wiederholen, was für die anderen Formen

gesagt worden ist oder man kann noch etwas anderes auf Grund der Beobachtungen Paladinos[1]) und anderer hinzufügen.

Es wurde beobachtet, dass nach dem Platzen des Follikels es nicht immer notwendig ist, dass in seiner Höhle ein Bluterguss erfolge. Er kann fehlen und trotzdem die Heilung (Verlötung) der angerissenen Wand und die nachfolgenden Umgestaltungen der Theca interna in Luteinschicht erfolgen. Wenn auch der Follikel die Tendenz zeigt, sich sofort zusammenzuziehen, wird doch ein kleiner Raum stets erübrigen, in welchen bei dem besonderen Zustande, in welchem sich solche Ovarien befinden, leicht ein Erguss transsudierter Flüssigkeit erfolgt, welche später zunehmend die Höhle erweitern kann.

Von welchen Zellen stammt aber das Epithel her, welches die Cyste innerlich auskleidet?

Alle Beobachter dieser Cysten sind einig in der Annahme, dass oft nach dem Platzen des Follikels, statt dass wie gewöhnlich die Granulosaschicht ausgestossen wird, sie der Theca weiter anhaftet, sei es ganz, sei es nur teilweise. Ich selbst konnte dies wiederholt in früh geborstenen Follikeln beobachten, an deren Theca interna die Luteinumwandlungen bereits klar sichtbar waren (Fig. 11). Ich muss aber daran erinnern, dass fast sämtliche Follikel schon Veränderungen darboten; ich fand z. B. fast immer Blutungen in der Dicke dieser in Bildung begriffenen Luteinschicht vor. Um zu erklären, wieso die ganze Cystenwand nachträglich mit Epithel ausgekleidet werde, wird (z. B. von Orthmann) angenommen, dass auf den zurückgebliebenen Epithelabschnitten die Blutansammlung und die seröse Flüssigkeit der Höhle als besonderer Reiz wirkt und die Wucherung dieser Zellen so bedingt, dass die ganze innere Oberfläche der Cyste, auch wenn diese ein halbwegs grosses Volumen erlangt, damit überzogen werden könne

Ich verfüge nicht über Beobachtungen, um diese Proliferationszustände leugnen zu können, aber ich muss betonen, dass noch von keinem Autor die Richtigkeit der Existenz von Proliferationsvorgängen des Epithels bestätigt worden ist, wie denn die Verschiedenheit in Form, Anordnung und Orientierung dieser Zellen, welche, ich weiss nicht, mit welchem Rechte, in einer gewissen Beziehung zur Entwicklung der eigenen Luteinschicht gesetzt wird. Ich sage, ich weiss nicht, mit welchem Rechte; denn diese

[1]) Paladino, Ulteriori ricerche sulla distruzione e rinnovamento continuo del parenchima ovarico. Napoli 1887.

Beziehung ergibt sich nicht aus den von uns gesehenen Bildern. Es gibt aber noch weiter andere genaue Beobachtungen, welche dieser Annahme widersprechen. Orthmann hat z. B. beobachtet, dass die Zellen in den oberflächlicheren Lagen der Zellschicht der Granulosa die Tendenz zum Zerfall haben und dass sie sich leicht mit Eosin färben lassen, Umstände, welche gewiss schlecht zur Idee eines Proliferationsvorganges passen. Mich dünkt daher eine andere Erklärung rationeller. Die Zellen der Granulosa der reifen Follikel sind polymorph und mehrfach geschichtet; man könnte annehmen, dass durch die sich steigernde Spannung in der Höhle die Granulosa auf eine einzige Schicht reduziert wird. Der Polymorphismus dieses Epithels würde dem Polymorphismus der Granulosazellen entsprechen. Dass sie zuweilen ein-, zuweilen mehrschichtig vorgefunden werden, würde dann nur von einem geringeren oder grösseren Grad der Adhäsion der Zellen untereinander in den verschiedenen Punkten abhängen.

IV. Cysten der Corp. lutea mit innerem Epi- oder Endothel-Überzuge, welches mit der Luteinschicht durch eine deutliche Lage von Bindegewebe verbunden ist.

Das einzige bekannte Exemplar ist das von L. Fränkel[1]) beschriebene. Um über seine Genese reden zu können, ist es notwendig, zu bestimmen, welche von diesen zwei Möglichkeiten die wahrscheinlichere sei. — Handelt es sich um Epithel, so glaube ich, ist dessen Gegenwart nur auf 3 Weisen zu erklären; entweder handelt es sich um die Granulosa des Follikels, oder um eine Einstülpung des Epithels der Ovaroberfläche, oder es könnte noch vom Epithel der Tube herstammen. — Im ersteren Falle müsste man daran denken, dass im Momente des Platzens die Granulosa sich zwar abgehoben habe, aber nicht ausgestossen worden sei; dass der Bluterguss zwischen dieser und der Theka folliculi erfolgt sei, und dass sie successive eine fibröse Umwandlung durchgemacht, und dass sie zur Haftung des abgehobenen Epithels sich geeignet habe.

In der Folge hätte man eine Entwicklung der Cyste wie in den vorangehenden Fällen gehabt. — Kann man aber mit Wahrscheinlichkeit annehmen, dass diese vollständig von ihrem Zusammenhange mit der darunter liegenden Luteinschicht abgetrennte Epithelschicht ihre Vitalität bewahrt habe, ja sogar weiterhin proliferiere?

---

[1]) L. Fränkel, Der Bau der Corp. lut. Cysten. Arch. für Gyn. 1898. Bd. 56.

Ich halte diese Hypothese nicht für annehmbar.

Gegen die andere Hypothese, nämlich die Invagination des Epithels des Überzuges in einem bereits geplatzten Follikel, spricht die komplete Vernarbung an Stelle des Follikelrisses, denn diese Stelle müsste als erste mit Epithel überkleidet worden sein.

Damit diese Annahme Glauben finden könnte, hätte man mindestens an jener Rissstelle einen Strang von Epithelzellen finden müssen, welcher uns auf den Zusammenhang zwischen innerem Epithel der Cyste und jenem des Ovarialüberzuges hindeutete, über welches Vorkommnis wir nicht die geringste Erwähnung finden.

Ich glaube, dass auch die 3. Hypothese nicht minder glücklich ist, nämlich jene, dass eine Tubenfimbrie in die geplatzte Follikelhöhle hineingelangt, und es dann durch Proliferation ihres Epithels zu einer Überkleidung der Cyste gekommen sei. — Gegen diese Hypothese könnte man das Gleiche entgegnen, was gegen die analoge Hypothese betreffs der Tuboovarialcysten gesagt worden ist. — Grössere Wahrscheinlichkeit hat hingegen die Hypothese, für welche auch Fränkel eintritt, dass es sich um Endothel handelt, und dass die Cystenhöhle nur eine Erweiterung eines Lymphraumes darstellt, welcher im Bindegewebe, das an Stelle des primitiven Blutgerinsels in einem Corpus luteum entstanden ist, sich entwickelt hat. Die mikroskopischen Charaktere der die Cyste auskleidenden Zellen, besonders ihre Verflachung, würden sehr zu dieser Entstehungsweise passen. Die Genese dieser Cyste würde daher wesentlich von jener der anderen Corpus luteum-Cysten verschieden sein. — Da dies aber bisher ein Unikum in der Literatur ist, muss ein gewisser Vorbehalt in der Beurteilung der Echtheit dieser Beobachtung gerechtfertigt erscheinen, so lange diese nicht durch weitere Studien bestätigt wird.

Hier angelangt, erachte ich es für zweckmässig, über den Inhalt der Corpus luteum-Cysten zu sprechen, umsomehr, weil darüber noch kleine Meinungsverschiedenheiten bestehen.

Für E. Fränkel[1]) kann der Inhalt der Cyste alle Übergänge von einer wässerigen Konsistenz bis zu jener des Rahmes und des Syrups besitzen, von mattem Aussehen infolge des Blutgehaltes oder der Derivate des Blutfarbstoffes, rotbraun bis gelb,

[1]) E. Fränkel, Über Corp.-lut.-Cysten, Arch. für Gyn. Bd. XLVIII. 1895.

in verschiedenen Tönen gefärbt sein, so dass er oft dem Eiter nicht unähnlich ist.

Nach Orthmann[1]) und Martin[2]) soll die Corpus luteum-Cyste einen hellen, serösen Inhalt haben. Diese Autoren verweisen jene Fälle, welche die Charaktere nach Fränkel besitzen, unter die Hämatome und Abszesse des Corpus luteum. — Der Inhalt dieser Cysten ist ursprünglich hell zitronengelb, doch kann er in der Folge, wie der jeder anderen Ovarialcyste, sich verändern, sei es infolge eines Blutergusses in denselben, oder infolge von Stieldrehungen oder anderen Ursachen, welche Kreislaufstörungen bedingen, oder durch Einwanderung von Eiterkeimen in die Cyste, sei es direkt oder durch den Kreislauf, vereitern.

Ich möchte diesbezüglich nicht weiteres erwähnen, wenn in solchen Fällen die Cystenwände nicht derartige Veränderungen zeigen würden, dass oft erst durch wiederholte und genaue Untersuchungen ihre Abstammung von einem Corpus luteum klarzustellen wäre. Ich erachte es für nicht ungeeignet, die Beschreibung von zwei von mir beobachteten Fällen mitzuteilen. — Ich will vorausschicken, dass diese Cysten die 2 grössten Corpus luteum-Cysten sind, die ich beobachtet habe und an Grösse weit den anderen überlegen waren, so dass sie, verschieden von den anderen, schon als solche einen operativen Eingriff erforderten. Die erste war gut faustgross, der Inhalt war flüssig, deutlich blutig gefärbt, die innere Oberfläche leicht höckerig; die Cystenwände waren durch Imbibition mit Blutfarbstoff rötlich und von einem Dickendurchmesser von etwas mehr als $^1/_2$ cm. — Bei einer ersten mikroskopischen Untersuchung beobachtete ich nichts, was mich seine Herkunft vom Corpus luteum ableiten liesse. — Seine Wand war von einem fibrösen Bindegewebe gebildet, hie und da infiltriert mit Blutelementen oder einfach mit Blutfarbstoff getränkt. — Die innere Oberfläche war leicht wellig, mit Epithel überzogen, aber mit einem sehr dünnen Schichtchen Fibrin bedeckt. Nur bei nachträglichen Prüfungen an verschiedenen Stellen der Wand konnte ich zwischen dem Bindegewebe typische Luteinzellen beobachten, welche mit gelbem Pigment beladen waren, welches, hier isoliert, dort zu Gruppen, in Form dünner Streifen vereint war. — Fig. 12 stellt einen Teil dieser Wand dar bei Betrachtung mit kleiner Vergrösserung. — Als ganz nebensächlich erinnere ich hier daran, dass die Störungen, welche

[1]) Orthmann, libr. cit.
[2]) Martin, op. cit.

von der Cyste herrührten, bereits seit 8 Jahren dauerten, was gewissermassen mit dem Zustande der Erhaltung der Luteinelemente im Widerspruch steht.

Im 2. Falle handelte es sich um eine etwas grössere Cyste als die früheren, ebenfalls mit blutigem Inhalte, deren Wände bereits makroskopisch sehr verändert zu sein schienen. Bei mikroskopischer Betrachtung beobachtet man (siehe Fig. 13), dass um die Cyste ein Schichtchen von lockerem, sehr mit Blut infiltriertem Bindegewebe bestand, dessen Elemente, offenbar im Zustande der Degeneration, sich sehr schlecht mit den gewöhnlichen Kernfarbstoffen färben liessen. Diese Schicht, sowie die darunterliegende nahm eine diffuse Färbung an. Unter dieser Schicht konnte man wieder eine andere beobachten, in welcher dieselben degenerativen Zustände sichtbar waren, welche aber entgegen den früheren, eine grössere Dichtigkeit der Elemente aufwies. Diese zwei Schichten waren scharf von einander trennbar wegen ihrer verschiedenen Kompaktheit. Weniger scharf dagegen war die Trennungslinie zwischen diesen zwei Schichten und der ausserhalb gelegenen, welche klare Charaktere des fasrigen Bindegewebes trug. Was aber am meisten in der Zusammensetzung dieser Cystenwand hervortrat, war die Faltung der mittleren Schicht, wie es der Luteinschicht in der Wandung solcher Cysten eigen ist. Die Tatsache, dass diese Wand aus drei Schichten besteht, deren mittlere die der Luteinschicht eigentümliche Faltung trägt, liess mich vermuten, dass ich eine Cyste des Corpus luteum und zwar eine solche des I. Typus vor mir hatte.

Bevor ich diesen Teil abschliesse, welcher die Corpus luteum-Cysten betrifft, ist es zweckmässig, dass man sich gewisser Ausdrücke erinnere, welche von den verschiedenen Autoren gebraucht worden sind, um die charakteristischen Eigentümlichkeiten der Luteinschicht hervorzuheben, und dass man sich über dieselben einige.

So spricht man von einer inneren Oberfläche, die glatt ist (Rokitansky) oder uneben, rauh, fast zernagt, (Fränkel, E.), von Faltung der gelben Schicht (Rokitansky, Orthmann, Dieping), von papillärer Erhebung (Dieping). E. Fränkel spricht von einer inneren Membran mit derart accentuierten Falten, dass sie an einzelnen Stellen fast frei im Innern zu liegen schien. Oliva spricht von einer warzigen, papilliformen Oberfläche.

Mit diesen Ausdrucksweisen ist nicht ein einziger Charakter hervorgehoben, sondern es werden zwei wirklich verschiedene Tatsachen verwechselt. Etwas anderes sind die Wellen, die Falten, die Erhebungen und Senkungen der Membrana luteinica, und wieder etwas anderes sind die warzigen, papillären Formationen. Sie haben ganz verschiedene Herkunft.

Betreffs der Ersteren habe ich gelegentlich der Beschreibung der Cystenwand des I. Typus bereits meine Meinung klargelegt. Ich habe sie als von Septis, welche die äussere Faserschicht zur inneren durch die Luteinschicht entsendet, abhängig gemacht.

Das Warum ihrer Bildung würde ich in der Tatsache finden, dass nach Berstung des Follikels und Entleerung seines Inhaltes seine Wände und besonders die Theka interna, welche sich in Luteingewebe umwandelt, eine Zusammenschrumpfung derart erleiden, dass die Höhle des Follikels Sternform annimmt. Diese Schrumpfung der Wände muss natürlich einer Anpassung des den Follikel umgebenden Bindegewebes, oder besser der Theka externa folgen. Das Blut nun, welches sich in der Höhle ansammelt und das Bindegewebe, welches sich diesem substituiert, muss sich den inneren Einbuchtungen, welche durch Schrumpfung der Luteinschicht entstanden sein werden, anpassen. E. Fränkel dagegen erachtet sie abhängig von vasalen Bögen, von den der Theka externa des Follikels entstammenden grösseren Gefässen, welche nach Durchquerung der Luteinschicht mit den Nachbargefässen anastomosieren und gewissermassen das Gerüst dieser Schicht bilden sollen. Solche Wellen und Falten sind in den Cysten des 1., 3. und 4. Typus sichtbar. Siehe Fig. 2, 3, 5, 6, 7, 13.

Die warzigen, papillären Bildungen wären dagegen abhängig von Erosionen der Luteinschicht. Sie sollen besonders bei Cysten des 2. Typus oder auch der anderen Typen aber dann zu sehen sein, wenn infolge sekundärer Veränderungen der Wand (Blutungen, Vereiterungen des Inhaltes) teilweise die innere Oberfläche derselben zerstört worden ist. Siehe Fig. 14.

Zuletzt will ich auf die gutartigen Charaktere dieser Bildungen hinweisen, im Sinne eines Mangels atypischer Wucherungen der sie bildenden Elemente. Ein gewisser Grad der Hyperplasie und Hypertrophie besteht allerdings unter den Luteinelementen, welche die Cysten bilden; denn es ist vollkommen klar, dass die Luteinelemente, welche normaliter ein Corpus luteum bilden, nicht genügen, um die ganze Luteinschicht einer in gewissen Fällen sehr grossen Cyste zu bilden, in welcher dieselbe ein Dickendurchmesser von einigen Centimetern hat.

Aber darin ist wohl kein Charakter der Bösartigkeit zu erblicken. Von ganz anderem Aussehen sind nur jene, welche sich in hypertrophischen Corpus luteum der Schwangerschaft und in jenen der Menstruation, wie ich schon früher erwähnte, infolge von krankhaften, besonders entzündlichen Veränderungen der Genitalorgane, bilden. Dies ist umso leichter heute zu erklären, bei Befolgung der neuesten Erfahrungen über die Genese der Lutein-Elemente, nach welchen solche Zellen bestimmt von der Theka interna des Follikels abstammen, aber nicht nur von fixen Bindegewebszellen, sondern auch und zum grössten Teile von lymphoiden Körperchen, welche durch Einwanderung hierher gelangt sind. (Praelutein-Elemente von Cristalli)[1]).

(Schluss im nächsten Heft.)

Berichte und Referate.

I.

Die geburtshülfliche und gynäkologische Literatur in Holland.

(3. Quartal 1903.)

Von

Dr. M. M. de MONCHY,
Haag.

Prof. Kouwer, Correctie der aangezichtsligging gedurende de baring. Ned. Tijdschr. v. Geneesk. 1903. 2e deel. No. 12.

In drei Fällen von Gesichtslage, wo der Kopf mit einem kleinen Segment im Becken stand, das Fruchtwasser schon längere Zeit abgeflossen war, die Beendigung der Geburt indiziert und Wendung nicht mehr möglich, hat Verf. die Gesichtslage in eine Hinterhauptslage verwandelt durch kombinierte äussere und innere Handgriffe, wie sie von Baudelocque angegeben sind. Die Deflexion des Rückens hat er nicht aufgehoben, wie es Thorn für unbedingt nötig hält.

Zwei Kinder wurden lebend geboren, ein Kind kam mit kräftigem Herzschlag zur Welt, starb aber asphyktisch. Bei der Sektion stellte sich als Todesursache ein Oedema laryngis heraus, durch Verletzungen von vorhergegangenen vergeblichen Zangenversuchen vom Hausarzte hervorgerufen.

Verf. empfiehlt diese Methode nur, wenn operatives Eingreifen indiziert ist, das Gesicht nicht sehr tief steht und kein Missverhältnis zwischen Kopf und Becken besteht. Weil man, wenn letztere Bedingung eingehalten wird, sofort ohne Gefahr die hohe Zange anlegen kann (wie

[1]) Cristalli, lav. citato.

Verf. es auch in seinen Fällen machte), ist die Gefahr für das kindliche Leben bei einem eventuell entstehenden Nabelschnurvorfall nicht gross.

Dr. M. Sträter, Over een geval van ductus omphalo-entericus persistens. Ned. Tijdschr. v. Geneesk. 1903. 2e deel. No. 12.

Verf. führte die Laparotomie aus bei einem 28 Tage alten Knaben wegen Ductus omphalo-entericus persistens. Es bestand geringer Prolaps des Divertikels, der Kanal war eng, und es entleerte sich kein Darminhalt durch die Fistel, nur etwas schleimiges Sekret. Der Divertikel war 3—4 cm lang und wurde entfernt. Pat. heilte. Wenn die Kinder gesund sind, hat die Operation meistens guten Erfolg; die Laparotomie ist indiziert, weil Prolaps des ganzen Divertikels und des Darmes droht und weil der Strang Ileus hervorrufen kann.

Dr. C. N. van de Poll, Uit de praktijk. Med. Weekblad. 10. jaargang. No. 21.

Verf. teilt drei Fälle von Kollaps nach einer Geburt mit, wofür er keine anatomische Grundlage finden konnte. 1 mal besserte sich Pat. rasch, nachdem sie etwas gegessen hatte, 2 mal nachdem sie aus der Rückenlage sich auf die Seite legte. Excitantien, welche zuerst versucht waren, hatten keinen Erfolg gehabt. Verf. denkt an die Erklärung von Baart de la Faille, welcher als Ursache solcher Kollapse eine Herzlähmung annimmt, durch Wechselwirkung von Uterus mit dem Vagus. Winckel vermutet, dass durch Reizung der sympathischen Nervenfasern des Uterus und der Tuben reflektorisch vom Rückenmark aus oder indirekt durch das vasomotorische Zentrum der Medulla oblongata die vasomotorischen Nerven der Venen oder des Herzens selbst gelähmt werden.

Dr. J. Schouten, Eenige Aanteekeningen van en opmerkingen over 1200 Accouchementen ten platten lande. Ned. Tijdschr. v. Verlosk. en Gyn. 14. Jaargang. No. 2 en 3.

In einer ausführlichen und sehr lesenswerten Arbeit gibt Verf. eine Übersicht von 1200 Geburten, von ihm beobachtet, teils in einer nördlichen (Drenthe), teils in einer südlichen Provinz (Zeeland), und erwähnt auffallende Differenzen. Weil die Arbeit hauptsächlich Kasuistik enthält, eignet sie sich nicht zum Referat. Ein Umstand ist jedoch erwähnenswert, nämlich, dass puerperale Infektion auf dem Lande kaum vorkommt. Nur zwei Puerperae wurden nacheinander infiziert, und in diesen Fällen war die Infektionsquelle nachzuweisen. Auch eine Sectio caesarea, eine Herniotomie, welche Verf. ohne jegliche Vorbereitung in ärmlicher Umgebung auszuführen gezwungen war, verliefen glatt. Wenn man in Betracht zieht, dass viele Frauen auf ärztliche Hilfe verzichten und von Nachbarinnen u. s. w., natürlich ohne etwaige Desinfektion, untersucht werden, ist der Umstand, dass in den Kliniken, wo die Desinfektion so viel besser sein kann, die Morbidität grösser ist, auffallend.

Obwohl in den kleinen, schlecht ventilierten Wohnungen die Luft nicht sehr frisch war, hat er durch bakteriologische Versuche die bakterielle Unschädlichkeit der Luft zeigen können. Sind Eiterkokken da, so sind sie vom Arzte hineingebracht.

Dr. Meurer, Over aangeboren ontwikkelingsstoornissen der Extremiteiten. Ned. Tijdschr. v. Verlosk. en Gyn. 14. jaargang. No. 3.

Obwohl verschiedene angeborene Entwicklungsstörungen der Extremitäten gewiss exogenen Ursprungs sind, besonders die durch die Simonart-

schen Stränge hervorgerufenen, auch wenn bei der Geburt die Stränge nicht mehr nachweisbar sind, geht man fehl, auch Ektrodaktylie, Spaltfuss und -Hand, Polydaktylie, Defekte von Radius, Ulna, Tibia und Fibula auf derartige Weise zu erklären, wie es z. B. Kümmel tut. Dass Erblichkeit als Ursache anzunehmen ist, zeigt am deutlichsten folgender Fall:

Verf. beobachtete eine Frau, 33 Jahre alt, der an beiden Händen das Os metacarpale I und II und links 4 Finger, rechts 3 Finger fehlten. Jeder Fuss hat nur 1 Zehe (die fünfte) und das Os metacarpale V. Pat. ist die neunzehnte des Geschlechts, wo angeborene Abweichungen der Extremitäten konstatiert worden sind. Sie gebar ein Kind, das an jeder Hand nur den 5. Finger hatte und an beiden Füssen das typische Bild eines Spaltfusses darbot.

Verf. erwähnt noch einen Fall von Fibuladefekt und einen von Mikromelie.

Ausgezeichnet gelungene Röntgenphotographien erläutern die Beschreibung.

H. Boshouwers, Sectio caesarea post mortem. Ned. Tijdschr. v. Geneesk. 1903. 2e deel. No. 7.

10 Minuten nach dem Tode der Mutter wurde das unausgetragene Kind (37 cm Länge, Gewicht 800 g) lebend geboren, starb aber nach $22^1/_2$ Stunden in der Couveuse. 20 Minuten vor dem Tode der Mutter wurden die fötalen Herztöne nicht mehr gehört.

S. P. Rietema, Geïsoleerde Contractie van den ring van Bandl. Ned. Tijdschrift v. Geneesk. 1903. 2e deel. No. 9.

Verf. wurde zu einer IIpara gerufen (erste Geburt spontan), wo Querlage bestand. Fruchtwasser abgeflossen. Unteres Uterinsegment schlaff, Kontraktionsring 5 cm oberhalb des Promontoriums, stark kontrahiert (Öffnung 5 bis 6 cm); das Kind liegt ganz oberhalb des Ringes. Wendung und Extraktion, wobei die Entwicklung des Steisses grosse Mühe macht. Kind lebt. Verf. führt diesen Fall an als Beweis für das Vorkommen der isolierten Kontraktion des Bandlschen Ringes. (Ob auch der Uteruskörper kontrahiert war, erwähnt Verf. nicht. Ref.)

Dr. Maasland und Dr. de Josselin de Jong, Een geval van papilloom (papillair-carcinoom) der baarmoeder. Ned. Tijdschr. v. Geneesk. 1903. 2e deel. No. 12.

Verff. beschreiben einen gestielten Tumor, von der hinteren Portiolippe am Übergang von Portio in Cervix ausgehend, von papillärem Bau, mit ausgesprochenem malignen Charakter. Nach 7 Monaten Rezidiv, obwohl bei mikroskopischer Untersuchung des exstirpierten Uterus scheinbar im Gesunden operiert worden war.

Verff. konnten in der Literatur keinen ähnlichen Fall auffinden.

Dr. Geyl, Die Ätiologie der Ovarialembryomen. Geneeskundige Bladen. 10 Reeks. No. 6.

G. betrachtet die Embryome (Dermoide und Teratome) als Geschwülste, vom Ovarialei ausgegangen; sie entstehen durch eine progressive pathologische Teilung des reifen Ovarialeies. Er stützt seine Hypothese auf Versuche von Hertwig, Loeb, Wassilief und vielen

Anderen, welche zeigen, dass sowohl unbefruchtete, als befruchtete Eier sich durch pathologische Reize teilen können, immer aber in abnormaler Weise. Niemals entsteht ein Embryo, sondern immer eine embryoide Geschwulst. Dass die Geschwülste vom Ei ausgehen, beweist die Anwesenheit der 3 Keimblätter; dass sie Geschwülste sind, beweisen 1. die Gewebswucherungen, 2. das einstweilen langsame, dann wieder rapide Wachstum, 3. die Implantationen und Metastasen, 4. die Malignität einzelner Tumoren (die soliden Teratome), 5. die Übergänge vom einfachsten zum kompliziertesten Tumor, 6. die Kombinationscysten, 7. dass der Tumor sich niemals individualisiert, sondern immer ein Teil des Ovariums bleibt.

Er kritisiert hauptsächlich die Theorien von Wilms-Pfannenstiel und Bonnet-Marchand.

Wilms und Pfannenstiel betrachten das Embryom als einen pathologisch veränderten Embryo und erklären die Bildung durch die von Wilms gegebene Hypothese, dass der Druck wegen Raummangels im Ovarium das ordnungslose Wachstum des sich parthogenetisch entwickelnden Ovarialeies hervorruft. Fälle von Ovarialschwangerschaft widersprechen dieser Hypothese aber; von abnormaler Entwicklung des Embryos ist hier nichts bekannt, wohl war der Embryo resorbiert. Dass auch die verschiedenen Teile des Embryos nicht nur heterotop, sondern auch heterochron sind, d. h. dass Kombinationen von embryonalen, fötalen, infantilen und vollkommen entwickelten Geweben sich vorfinden, deutet auf den Charakter einer Geschwulst.

Bandler leugnet die Entstehung aus dem Ei und sucht die Ursache in versprengten Keimen, aus Ekto- und Mesoderm bestehend, durch den Wolffschen Gang nach der Entwicklungsstelle überführt. Auffallend wäre dann doch nach Geyl, dass die Tumoren selten im Testikel und niemals im Wolffschen Gang beobachtet sind.

Der Theorie von Marchand-Bonnet kann Verf. nicht beistimmen; sie suchen in befruchteten Polzellen und Blastomeren die Ursache. Eine parthenogenetische Teilung der Eier leugnen sie. Von solchen in der Entwicklung zurückbleibenden und an anderen Stellen gelegenen Blastomeren ist beim Menschen nichts bekannt. Versuche mit Eiern von niedrigen Tieren, z. B. von Driesch angestellt, ergaben, dass der freie Blastomer des Echinideneies einen vollkommenen Embryo bilden kann, aber weniger differenziert. Auf Menschen dasselbe übertragen, würden also wohl kleine Embryonen entstehen, aber niemals Tumoren mit heterochronen Geweben. Wir wissen, sagt Geyl, dass bestimmte Reize Defekte einzelner Organe oder Organsysteme hervorrufen können, und können uns also nicht wundern, in den Embryomen Organe oder Organsysteme aus verschiedenen Entwicklungsperioden zu beobachten, wenn wir einen pathologischen Reiz als Ursache annehmen. Weiter, meint G., soll das Ei schon frühzeitig in eine organische Verbindung mit der Follikelwand treten, um einer wuchernden Körperzelle ähnlich zu sein, was durch pathologische Reize geschehen kann.

II.

Bericht über die polnische geburtshülflich-gynäkologische Literatur der letzten drei Quartale des Jahres 1902.

Erstattet von

FRANZ von NEUGEBAUER-Warschau.

Abkürzungen: Gazeta Lekarska=I; Medycyna=II; Pamiętnik Warszawskiego Towarzystwa Lekarskiego=III; Przegląd Lekarski=IV; Kronika Lekarska=V; Czasopismo Lekarskie=VI; Nowiny Lekarskie=VII.

Breiter, IV, No. 25—29: Schwangerschaft, Geburt und Wochenbett bei herzkranken Frauen.

Breiter, IV, No. 48: Ein neues Speculum für geburshülfliche Zwecke.

(Eine Halbrinne mit Griff: am Schnabel läuft die Halbrinne in eine schmale Platte aus, welche in cervicem uteri zwischen Muttermundslippe und vorliegendem Kindesteil eingeführt wird.)

Cohn, VI, pag. 127: Ovarialdermoid bei einem 12jährigen Mädchen entfernt.

Dobrowolski, IV, No. 49: Eine Uterusruptur in der Schwangerschaft.

Dziewoński, IV, No. 31: Drei Fälle von Acranie.

Endelmann, II, No. 31: Beitrag zum geburtshülflichen Vorgehen bei Mastdarm-Karcinom in der Schwangerschaft. (Verfasser erwähnt drei fremde Fälle von Loehlein, Mac Vie und Heusner und berichtet sodann eine eigene Beobachtung: Es wurde die künstliche Frühgeburt eingeleitet, wobei das Kind tot geboren wurde. Zwei Monate nach der Entbindung wurde die Mastdarmexstirpation von einem Chirurgen ausgeführt und die Frau später mit geringer Incontinentia alvi entlassen.)

Frommer, IV, No. 46: Die schnelle Beendigung der Geburt mittels des von Frommer konstruierten Cervixdilatators (nebst Abbildung des vielarmigen Instrumentes).

Garliński, VI, pag. 89: Die Prophylaxe der Ophthalmoblennorrhoea neonatorum.

Gaszyński, II, pag. 14: Einige Bemerkungen zur Eklampsie nebst Erörterung der herrschenden Ansichten über die Autointoxikation.

Gliński und Horośkiewicz, IV, No. 32—35: Über mikroskopische Veränderungen an der Basis der abfallenden Nabelschnur und deren forensiche Bedeutung.

Die Verfasser kommen zu folgenden Schlussfolgerungen:

1. Die Abstossung der Nabelschnur findet stets statt auf dem Wege einer Demarkationsentzündung an der Grenze der Haut und der Nabelschnur.

2. Die Abstossung der Nabelschnur steht in enger Beziehung zu der Entwicklung von kapillaren Gefässen des Nabelhautringes, dessen

Entwicklung wieder vom Alter der Frucht abhängt. Die Abstossung der Nabelschnur hängt also zusammen mit dem Alter der Frucht und sollte bei ausgetragenen Früchten binnen kürzerer Zeit erfolgen als bei unreifen Früchten.

3. Die Abstossung der Nabelschnur ist eine physiologische Erscheinung, deren erste Spuren selbst an tot geborenen aber ausgetragenen Früchten bereits zu sehen sind.

4. Die mikroskopische Untersuchung hat hier keine weittragende Bedeutung, weil die Gegenwart kleiner Infiltrationen in den peripheren Schichten der Nabelschnur noch nicht beweist, dass das Kind lebend geboren wurde, weil ihr Fehlen andererseits nicht beweist, dass das Kind tot geboren wurde. Die Gegenwart dieser Infiltration beweist also nicht, ob das Kind lebend oder tot geboren wurde.

5. Die mikroskopische Untersuchung kann nur einen Hülfsbefund abgeben, namentlich wo andere Versuche nicht nachwiesen, ob das Kind lebend geboren wurde. Findet man in den peripheren Schichten der Nabelschnurbasis Leukocyteninfiltration, so spricht das dafür, dass das Kind lebend geboren wurde und das umsomehr, wenn die Infiltration sehr ausgedehnt ist, namentlich, wenn sie den gesamten Grenzbezirk zwischen der Nabelschnur und dem Hautnabelringe betrifft, was mit aller Sicherheit beweist, dass das Kind lebend geboren wurde und wohl mehr als 24 Stunden gelebt hat.

Gotard, I, No. 49: Die Rolle des Chloroforms in den Fällen plötzlichen Todes während einer Operation.

Verfasser berichtet zwei eigene Beobachtungen und eine fremde, welche beweisen sollen, dass oft dem Chloroform zu Unrecht ein schwerer Shock sub operatione, selbst der Tod zugeschrieben wurde, und betont die Bedeutung psychischer Momente, des Schrecks, der Angst vor der Operation sowie des Schmerzgefühles als ursächliches Moment für den Shock, den Stillstand der Atmung, die Schwächung der Herzaktion etc.

Hossowski, IV, No. 29: Die operative Behandlung der im Laufe einer Appendicitis im Cavum Douglasii lokalisierten Abszesse.

Jaworski, I, No. 24: Einige Bemerkungen zur Frage der Embryotomie.

Jaworski und Iwanicki, I, No. 27: Über die Beziehungen zwischen gewissen Erscheinungen von seiten der Nase und den Geschlechtsorganen des Weibes.

Kasprzak, VI, pag. 220: Geburt eines Riesenkindes von 4520 g bei 52 cm Köperlänge; 9 frühere Entbindungen leicht, jetzt aber Kranioklasie, Wochenbett gut. Verfasser macht literarische Angaben über die Geburten von Riesenkindern: das schwerste neugeborene Kind soll Luneau beschrieben haben: 5750 g, das schwerste von Ahlfeld beobachtete wog 5100 g.

Kossowski, I, No. 27: 8 Fälle von puerperaler Sepsis behandelt mit Fochiers Abscès de fixation. (Verfasser rät auf Grund seiner 8 günstig verlaufenen Beobachtungen anderen Kollegen zu analogen Versuchen.)

Lachs, IV, No. 34—36: Die Gynäkologie des Galen. Historische Studie. (Derselbe Aufsatz ist auch deutsch erschienen.)

Lachs, IV, No. 46ff: Zur Frage der schnellen Collumdilatation sub partu.

Lebensbaum, II, No. 27: Aus der geburtshülflichen Kasuistik: Im ersten Falle handelte es sich um ein in der 30. Woche geborenes Kind, welches, trotzdem es nur 1318 g wog, ohne Couveuse am Leben erhalten wurde, indem es 8 Wochen lang in einem Zimmer gehalten wurde mit konstanter Temperatur von + 23° R. Nach 8 Monaten wog das Kind 13 Pfund. Im zweiten Falle handelte es sich um eine Gastroenteroplegie mit sehr schweren Erscheinungen. Dieselbe war nach einer sehr schweren Entbindung eingetreten (vergeblicher Wendungsversuch, Excerebration, schwere Entwicklung der Schultern) und wurde auf eine mit dem Geburtstrauma verbundene Sympathicusreizung bezogen. Genesung nach Auspumpung des Magens und Durchspülung des Darmkanales.

Lewicki, IV, No. 47: Existiert eine physiologische Pulsverlangsamung im Wochenbette?

v. Mars, IV, No. 50, pag. 736: Vulvahaematom erst über 10 Stunden post partum entstanden, aber innerhalb 2 Stunden mannskopfgross geworden; Spaltung, Ausräumung. Genesung.

Mazowiecki, VI, pag. 329: Verletzung der Harnblase bei einer vaginalen Uterusexstirpation, spontaner Verschluss der Blasenwunde ohne Naht.

v. Neugebauer, III, pag. 808: Demonstration eines Falles von Kraurosis vulvae mit Carcinom einer Schamlefze. Exstirpation der Vulva, aber nach einem halben Jahre Carcinomrecidiv in den Drüsen der Inguinalfalte und am Oberschenkel.

v. Neugebauer, III, pag. 596: Demonstration eines von Dr. Troczewski operativ gewonnenen Präparates von 5monatlicher interstitieller Tubenschwangerschaft. Genesung der Frau.

v. Neugebauer, III, pag. 379: Demonstration eines totgeborenen Neonaten mit bilateraler Meningocele occipitalis; der eine Sack war sub partu rupturiert.

v. Neugebauer, V, pag. 873: Dr. Hollwegs Obturator, ein antikonzeptionelles Intrauterinpessar. Strafverhandlung mit Verurteilung Dr. Hollwegs zu 5 Monaten Zuchthaus.

v. Neugebauer, V, pag. 723: Der von Lorthioir veröffentlichte Fall von Diphallie. (Derselbe Aufsatz vom Verfasser deutsch publiziert im Centralblatt für Gynäkologie.)

v. Neugebauer, III, pag. 163: Vorstellung einer Patientin, welche seit anderthalb Jahren eine nahezu reif abgestorbene extrauterine Frucht trägt, deren Schädel und Hände man sehr genau durch das hintere Scheidengewölbe in cavo Douglasii tasten kann. Das Merkwürdige des Falles liegt darin, dass die Frau sich bisher niemals irgendwie krank gefühlt hat, trotz der ziemlich weit vorgeschrittenen Extrauterinschwangerschaft niemals auch nur die geringste Gesundheitsstörung bemerkt hat und deshalb auch von einer Operation nichts wissen will. Die Frau machte persönlich diese Angaben in der Sitzung der ärztlichen Gesellschaft.

Orłowski, VI, pag. 129: Der Eihautsack strotzte ungeplatzt vor der Vulva bei einer Schwangeren, welche seit 6 Wochen keine

Fruchtbewegungen mehr fühlte. Der Muttermund zwei Querfingerbreit eröffnet, die Frucht in utero. Nach Zerreissung der Eihäute wurde eine mazerierte Frucht extrahiert, der Prolaps des Eihautsackes wurde darauf bezogen, dass die Frucht abgestorben war: er soll bei lebender Frucht nicht vorkommen.

Pisarzewski, VI, pag. 167: Demonstration einer fleischigen handtellergrossen Membran zugleich mit dem Schädel des Kindes mit der Zange extrahiert: Diese Membran soll ein von einem Zangenlöffel mit dem Kinderschädel zugleich gefasstes Septum eines Uterus biloc-ularis in cavo septus sein.

Podciechowski, V, pag. 451: Eine neue Methode zur Wiederbelebung scheintot geborener Kinder.

Raszkes, II, No. 41ff: Beitrag zur Lehre von der interstitiellen Tubenschwangerschaft. (Beschreibung eines von v. Rosenthal operierten Falles mit sorgfältigen mikroskopischen Untersuchungen. (Derselbe Aufsatz in der Monatsschrift für Geb. und Gyn. publiziert.)

Rudziński, I, No. 36: Beobachtungen während der Ausführung der Embryotomie. (Verfasser hat sich bei Collin nach eigener Angabe eine kräftige scherenförmige Beisszange machen lassen zur Durchschneidung der Wirbelsäule.)

Ryłko, II, No. 19: Ein Fall von Sympodie. Totgeborenes Kind mit Defectus ani et urethrae. Sympodie. (5 und 3 Zehen.) Sympus dipus nach der Einteilung Försters (mit Abbildung und Röntgenbild.)

Saks, I, No. 38: Ein Fall von Kolpoaporrhexis.

Saks, II, No. 36: Über die äussere Untersuchung Gebärender (75 Entbindungen mit ausschliesslich äusserer Untersuchung.) (64 mal Schädellage, zweimal Steisslage, 18 mal Sturzgeburt.)

Saks, IV, pag. 75: Ein Fall von Vagina duplex mit doppelter Vaginalportion und angeblich nur einfachem Corpus uteri, das in Retroversion lag.

Die Frau benutzte beide Vaginae für den Beischlaf. Eine jede Vagina nahm ein Mayersches Milchglasspeculum auf. Menstruation gleichzeitig aus beiden Cervices uterinae, hörte stets gleichzeitig auf. Die Frau meldete sich wegen Sterilität und spastischer Dysmenorhoe. (Referent würde eher voraussetzen, dass es sich um einen Uterus didelphys handelte; er vollzog bei einer Frau, die sich gleichfalls wegen Sterilität und spastischer Dysmenorhoe gemeldet hatte, zunächst die Durchschneidung des Septum der beiden Scheiden und schloss daran eine stumpfe Erweiterung der beiden Uterushöhlen an. Die Frau konzipierte binnen kurzem und wurde vom Referenten entbunden. Die Placenta musste manuell geholt werden. Es war sehr schwer, die Hand in die Uterushöhle, welche schwanger war, einzuführen. Das Kind kam lebend zur Welt, obgleich die Primipara schon über dreissig Jahre alt war. Am vierten Tage post partum wurde aus der nicht puerperalen Uterushöhle eine dicke Decidua ausgestossen.)

Sołowij, IV, No. 40: Über operative Behandlung des Uteruscarcinom.

Verfasser kommt zu folgenden Schlussfolgerungen: möglichst frühe Diagnose, möglichst frühe vaginale Totalexstirpation mit Seidenligaturen

und Einnähung der Stümpfe in die Scheidenwunde. Bauchschnitt nur bei ungewöhnlicher Grösse des Uterus. Konservative Behandlung, sowie der Krebs bereits auf die Parametrien übergeht. (Referent kann diesem Standpunkte gegenüber nur seine persönliche Sympathie betonen.)

C. Stankiewicz, III, pag. 794: Vorstellung einer Frau nach vor anderthalb Jahren erfolgreich vollzogener Colopexie. Die Flexur war in die Bauchwunde eingenäht worden. Die 21jährige Fabrikarbeiterin litt seit ihrem 7. Lebensjahre an vollständigem Mastdarmvorfall.

C. Stankiewicz, III, pag. 1794: Vorstellung eines 19jährigen Mädchens, nach Exstirpation eines über dreissig Pfund wiegenden, retroperitoneal entwickelten myxomatösen Tumors, aus der Lendengegend entspringend. Das Mädchen hatte den Tumor zuerst im 9. Lebensjahre bemerkt. Der Tumor wuchs allmählich und führte zu sehr erschwerter Defäkation und Kachexie. Bei der Operation wurden 37 cm Dickdarm reseziert, ein Teil des Colon transversum und fast das ganze Colon descendens.

C. Stankiewicz, III, pag. 830: Demonstration anatomischer Präparate von zwei Fällen von Genitaltuberkulose: In einem Falle waren die Ausschabungsprodukte aus der Uterinhöhle von Tuberkelbazillen durchsetzt, in dem anderen wurde bei Genitaltuberkulose der Uterus samt den in Tumoren verwandelten Adnexen vaginal exstirpiert. Die Frau musste wegen Nachblutung in den Operationssaal zurückgebracht werden; sofort Bauchschnitt, da es nicht gelang, eine spritzende Arterie von der Vaginalwunde aus zu fassen. Nach Unterbindung der Arterie wurde ein Gazedocht in die Bauchhöhle eingelegt und im unteren Wundwinkel herausgeleitet. Genesung. Demonstration der mikroskopischen Präparate.

Das gesamte Bauchfell war von Tuberkelknötchen besät.

Szymański, II, No. 33. Ein Fall von 8monatlicher Extrauterinschwangerschaft.

Verfasser beschreibt einen von v. Neugebauer operierten Fall. 8monatliche, seit 6 Wochen abgestorbene mazerierte Frucht auf dem Wege der Kelyphotomie mit Bauchschnitt entfernt. Wenig trübes Fruchtwasser. Placenta pergamentartig, lederhart, ohne ein Tropfen Blut abgelöst. Tamponade des Sackes. Rasche Genesung. Behandlung der Wundhöhle wie die eines Abszesses. Die Frau hatte mehrere Monate zuvor ein lebendes Kind spontan geboren, und fehlten jegliche Anhaltspunkte, um die Ätiologie dieser ektopischen Schwangerschaft auch nur zu vermuten.

Verfasser will demnach die Ursache der ektopischen Schwangerschaft so wie Dührssen in einer puerperalen Atrophie der Tube sehen.

Themerson, V, pag. 311: Die Behandlung des Puerperalfiebers mit Antistreptokokkenserum.

Verfasser beschreibt eine Puerperalfieberepidemie in Lipno: Von 11 Frauen genasen 4 mit dem Serum behandelte Frauen, während von 7 nicht damit behandelten Frauen 4 starben. Verfasser scheint Referenten doch allzu optimistisch gesonnen in dieser Frage.

Troczewski, VI, pag. 127: Demonstration eines bei einem

5 tägigen Kinde entfernten Steissbeinsarkomes, Tod drei Tage nach der Operation.

Warszawski, V, pag. 1011: Ovariotomien während der Schwangerschaft.

Verfasser beschreibt drei von v. Neugebauer ausgeführte Operationen; in jedem dieser Fälle war der Verlauf ein anderer: im ersten Falle wurde bei einer Zweitgeschwängerten im vierten Monate der Leibschnitt gemacht und ein Riesenkystom des rechten Parovarium entfernt mit Zurücklassung sowohl der ganzen rechten Tube sowie auch des rechten Ovarium. Die Frau kam am normalen Schwangerschaftsende ope forcipis nieder mit lebendem Kinde. Im zweiten Falle wurde im dritten Monate der siebenten Schwangerschaft ein kindskopfgrosses vielkämmeriges Cystom des rechten Ovarium mit wegen Stieldrehung apoplektischem blutigen Inhalte entfernt; in der folgenden Nacht abortierte die Frau eine totfaule Frucht. Diese Frucht war also schon vor der Operation abgestorben gewesen, wahrscheinlich zur Zeit der erfolgten Stieldrehung des Ovarialtumors. Der Abort war also keinesfalls die Folge des Leibschnittes. Im dritten Falle wurde im dritten Monate der ersten Schwangerschaft jederseits ein Ovarialdermoid entfernt (eines davon enthielt neben Fett und Haaren auch Knochen und Zähne.) Glatte Genesung in allen drei Fällen, aber die letzte der genannten drei Frauen abortierte 5 Wochen nach dem Leibschnitte — ob der Abort in kausalem Zusammenhange mit dem Bauchschnitt steht, lässt sich nicht sagen, erscheint aber zweifelhaft. Interessant ist die Konzeption, trotzdem beide Ovarien Dermoide aufwiesen, was übrigens nach v. Neugebauers Ansicht durchaus nicht selten stattfindet. Die interessante Frage des Verhältnisses der Sterilität zu den Ovarialdermoiden ist bis jetzt nirgends eingehend bearbeitet worden. Im Anschluss bespricht Verfasser die Arbeit Orglers über Ovariotomie in der Schwangerschaft, der eine Statistik von 148 Fällen liefert, darunter 12 Fälle aus der Landauschen Klinik.

Watorek, IV, No. 49: Die Frage des unteren Uterinsegmentes.

Wieczorkiewicz, VI, pag. 129: Ein geburtshülfliches Horrendum.

Verfasser wurde in einer Nacht zu einer Geburt geholt, welche seit früh dauerte: er fand die Frau auf dem Fussboden liegend, schweissbedekt, mit stertoröser Atmung und kaum zählbarem Puls; in der Scheide fand er einen stinkenden Lappen, im Muttermunde strotzten zerbrochene Rippen, in utero fand sich eine aus dem Gelenk gerissene Hand. Die Umgebung beteuerte, es habe niemand irgend etwas an der Gebärenden getan. Verfasser extrahierte die Frucht; die Frau, welche sich in Agone befand, starb natürlich bald; Verfasser zeigte die Sache dem Gericht an.

Wojciechowski, IV, No. 52: Ein Fall von Exstirpation des im vierten Monate schwangeren Uterus wegen Sepsis als Folge eines kriminellen Abortversuches. Die Frucht wurde erst extrahiert und dann der Uterus samt Placenta vaginal exstirpiert. Die Frau genas. Indikation war sowohl die Sepsis als das elende Allgemeinbefinden der Frau, welche zudem schon sieben Kinder hatte. Es wurden aus dem Fruchtwasser, aus der Placenta und aus dem Collum uteri Streptokokken

gezüchtet, im Blut dagegen fand man keine pathogenen Mikroben. Prochownik exstirpierte einmal den dreimonatlich schwangeren Uterus wegen Sepsis, nachdem er im Blute Streptokokken gefunden hatte, die Frau genas; zwei andere Frauen starben trotz Exstirpation des nach kriminellem Abortversuch septisch infizierten Uterus. Er nimmt die Exstirpation hauptsächlich für die Fälle von Sepsis bei Schwangerschaft in Aussicht, wo sich im Blute Streptokokken finden, Verfasser meint dagegen, wenn man erst so lange warte, bis im Blute Streptokokken nachweisbar seien, so sei es für die Operation schon zu spät. Man dürfe auf gute Resultate nur rechnen bei sehr früher Uterusexstirpation.

Wróblewski, VII, pag 4 und 93: Die Uterusauskratzung sub abortu, eine für den praktischen Arzt geeignete Operation.

Wychowski, VI, pag. 370: Wiederholte Tubenschwangerschaft im Abstande von zwei Jahren bei derselben Frau; in beiden Fällen exspektative Behandlung, mit Genesung endend, also Diagnose nur aus dem Befunde gestellt, ohne operative Kontrolle.

Zaborowski, I, No. 51: Ausgetragene Schwangerschaft trotz Gegenwart eines Fremdkörpers in utero. (Referent hat diese Beobachtung bereits früher eingehend in der Monatsschrift berichtet, da Patientin auch in seiner Beobachtung in der Schwangerschaft gestanden hatte.)

Zaborowski, III, pag. 596: Demonstration einer Frau, bei der der sub partu rupturierte und von der Scheideninsertion abgerissene Uterus nach Doyen entfernt wurde durch Bauchschnitt drei Stunden nach erfolgter Ruptur und Beendigung der Geburt per vias naturales.

Ziembicki, IV, pag. 43: Über den Einfluss der Menstruation auf die Tätigkeit des Magens.

III.

Bericht über die finländische gynäkologisch-geburtshülfliche Literatur.

II. Semester 1903.

Von

Dozent Dr. ADOLF TÖRNGREN

in Helsingfors.

Arthur Clopatt, Die Entwicklung der Becken- und Extremitäten-Knochen beim menschlichen Fötus, mit Röntgenstrahlen untersucht. (Verhandlungen der Finnländischen Gesellschaft der Ärzte. 1903. S. 321.)

Der Verfasser hat sich darauf beschränkt, Embryonen vom 4. Monate an bis zum Ende der Schwangerschaft zu photographieren. Die Präparate waren entweder in Alkohol oder in Formalin gehärtet. Er fügt sechs Tafeln mit zehn Figuren bei.

G. Heinricius, Über Milzcysten und deren Behandlung, besonders mittelst der Splenektomie. (Verhandlung der Finnländischen Gesellschaft der Ärzte. 1903. S. 157.)

Der Verfasser hat bei einem 14jährigen Mädchen wegen einer Milzcyste die Splenektomie gemacht. Die Geschwulst stellte sich als eine stark nach unten dislozierte Milz dar, in deren äusserem Teil sich eine Cyste mit 800 ccm einer Cholestearinkristalle, Leukozyten, einzelne rote Blutkörperchen und Detritusmasse enthaltende Flüssigkeit befand. Die Wand der Cyste bestand aus fibrillärem Bindegewebe mit einer stellenweise zurückgebliebenen Schicht von mosaikartig angeordneten, runden Epithelzellen mit grossem Kern. Dafür, dass die Cyste von einem Lymphgefäss entstanden war, spricht teils die Abwesenheit einer wirklichen Neubildung, teils die glatte Beschaffenheit der Wand, die Epithelreste und die Beschaffenheit des Inhalts.

Die Kranke genas; später keine nachweisbaren Veränderungen am Körper.

Hannes Tikka, 147 Kraniotomien aus der Geburtshülflichen Klinik zu Helsingfors. 1834—1902.

Auf eine Gesamtzahl von 29 000 Entbindungen ist Kraniotomie in 0,51 pCt. ausgeführt worden. In 25 Fällen war das Kind lebendig, in 114 Fällen tot. Der Tod des Kindes galt als allgemeine Indikation, vorausgesetzt, dass die Operation nicht gefährlicher und für die Frau nicht anstrengender war, als die spontane, möglicherweise lange dauernde Entbindung. In 66 Fällen war keine andere Indikation vorhanden. In 8 Fällen ist nicht angegeben, ob das Kind lebendig oder tot war.

Von 147 entbundenen Frauen starben 30 = 20,4 pCt., darunter 10 nach Ruptura uteri. Bei 73 = 49,7 pCt. war das Puerperium afebril.

Die Krankengeschichten sind in verkürzter Form mitgeteilt.

Axel R. Limnell, Zur Kenntnis der Neubildungen in den Ovarien. (Verhandlungen der Gesellschaft der finnländischen Ärzte. 1903. S. 189)

Der Verfasser hat 127 Ovarialtumoren, welche vom 20. April 1898 bis Mitte April 1903 an der gynäkologischen Universitätsklinik in Helsingfors durch Laparotomie entfernt wurden, makro- und mikroskopisch untersucht. Darunter befanden sich 121 parenchymatogene Neubildungen, nämlich: Kystoma serosum spl. 10, Kystadenoma serosum 18, Kystadenoma pseudomucinosum 57, Carcinoma 19, Kystoma dermoides 17. Stromatogene Neubildungen waren 3: Fibroma 1, Sarcoma 1, Endothelioma 1. Kombinierte Geschwülste waren 3: Kystadenoma serosum + Sarcoma 1, Kystademona pseudomucinosum + Kystoma dermoides 2. Nach einem kurzen Bericht über das klinische Verhalten der 131 Patientinnen, über die Operation und ihre Resultate stellt der Verfasser die Fälle kasuistisch zusammen.

Carl Hahl, Dilatator „Bossi" und seine Anwendung in der Praxis. (Verhandlungen der Finnländischen Gesellschaft der Ärzte. 1903. S. 502.)

Dem Verfasser bot sich die Gelegenheit, das erwähnte Instrument in 11 Fällen an der Geburtshülflichen Klinik in Helsingfors anzuwenden. 6 der Frauen waren Ipara, bei 5 war die Schwangerschaft ausgetragen. In zwei Fällen kam das Instrument bei eingeleiteter Frühgeburt zur Anwendung, das eine Mal wegen zu engen Beckens, das andere Mal

wegen Eclampsia gravid. Die Indikation bei den übrigen Fällen war: 2 mal Blutung, Eklampsie 5 mal, 1 mal drohende Uterusruptur mit unvollständiger Dilatation bei hochstehendem Kopf in zu engem Becken. Die Dilatation wurde leicht ohne schwerere Läsionen in ein paar bis 60 Minuten ausgeführt. Die Nachgeburtsperiode verlief in allen Fällen ohne erwähnenswerte Blutung.

Oskari Heikel, Tarniers „Ecarteur uterin" und seine Anwendung. (Verhandlungen der Finnländischen Gesellschaft der Ärzte. 1903. S. 517.)

Der Verfasser berichtet über 35 Fälle, bei welchen das erwähnte Instrument an der Geburtshülflichen Klinik in Helsingfors zur Anwendung kam. Die Indikation war in 6 Fällen Eklampsie, in 3 Fällen Asphyxie des Kindes und in einem Falle Fieber der Mutter. In den übrigen 25 Fällen wurde die Entbindung beschleunigt, da durch die Langwierigkeit derselben Gefahr vorlag. Nicht in allen Fällen wurde das erwünschte Resultat erreicht, oft war die hierzu erforderliche Zeit von langer Dauer, in der Regel 12 Stunden. Der Verfasser ist jedoch der Ansicht, dass dieses Instrument dem gebräuchlichen Kolpeurynter vorzuziehen ist und ganz besonders geeignet sei, für den praktizierenden Arzt.

G. Heinricius, Ein Fall von rezidivierendem retroperitonealem Lipom. (Verhandlungen der Finnländischen Gesellschaft der Ärzte. 1903. S. 537.)

Der Verfasser operierte 1899 eine Kranke wegen eines 6000 g wiegenden Lipoms, von dem Zellgewebe hinter Colon ascendens und Coecum ausgegangen (der Fall ist in „Deutsche Zeitschrift für Chirurgie" Bd. 50, 1900, publiziert). Die Kranke kehrte i. J. 1901 wegen Rezidiv an derselben Stelle wieder. Die Geschwulst wurde exstirpiert, sie wog 1800 g. Im Januar 1903 operierte der Verfasser dieselbe Frau wegen eines dritten Rezidivs. Kurz nach der zweiten Operation hatte sich ein neuer Tumor zu bilden angefangen, er nahm die Mitte des Bauches ein und erstreckte sich von der Symphyse bis in die Nähe des Rippenrandes. Der Tumor, ein lobuläres Lipom, hatte sich zwischen den Blättern des Mesocolons entwickelt, wurde teilweise exstirpiert. Der mitgenommene Zustand der Patientin erlaubte nicht die Vollführung der Operation. Das Gewicht der exstirpierten Geschwulstteile betrug 3665 g. Vier Tage nach der Operation starb die Frau an akuter Peritonitis. Die zurückgebliebenen Tumorteile wogen 4350 g.

Edwin Hansson, Drei Fälle von Schwangerschaft bei hochgradiger Hypertrophie des Collum uteri. (Verhandlungen der Finnländischen Gesellschaft der Ärzte. 1903. S. 141.)

Der Verfasser beschreibt drei Fälle von obenerwähnter Affektion, beobachtet von Professor Otto Engström. In allen drei Fällen war die Hypertrophie mit Procidens vereinigt, in 2 Fällen ragte das Collum 7 cm aus der Vulva hervor, im dritten Falle 4—5 cm. In einem Fall war die Vagina beinahe vollständig invertiert, in den beiden andern garnicht oder unbedeutend. In einem Fall war die Schwangere im 2., in den zwei anderen Fällen im 4. Monat. Alle drei Patientinnen wurden operiert (Amputatio colli). Bei einer Frau trat Fehlgeburt 20 Tage nach der Operation ein. Von den beiden anderen gebar die eine $3^1/_2$ Monate, die andere 4 Monate nach der Operation.

Hj. Törnroth, Beitrag zur Behandlung der Pyosalpinx. (Verhandlungen der Finnländischen Gesellschaft der Ärzte. 1903. S. 47.)

Der Verfasser berichtet über einen von ihm beobachteten und behandelten Fall. Die Kranke hat an einer schweren gonorrhoischen Infektion wenigstens während eines halben Jahres gelitten. Sie ist ärztlich behandelt worden und hat auch eine Operation durchgemacht, worauf Narben an der Linea alba und in der Gegend vom Lig. Poupartii hindeuten. Der Bauch war aufgetrieben, reichliche Eiterabsonderung aus der Urethra, durch das vordere Scheidengewölbe ist eine harte Geschwulst fühlbar, die mit der Harnblase in Verbindung steht. Beim Punktieren der Bauchwand kam Eiter heraus. Der Verfasser durchschnitt in der Mittellinie die vordere Bauchwand und die damit eng verbundene Tumorkapsel. Drainage. Fünf Wochen später machte er eine Inzision durch das vordere Scheidengewölbe und drainierte durch beide Wunden. Die Eiterabsonderung hörte jedoch erst dann auf, nachdem der Verfasser während einiger Tage durch die Bauchwunde eine 2 proz. Larginlösung eingespritzt hatte. Der Eiter enthielt Gonokokken.

G. Heinricius, Die Wirksamkeit der Geburtshülflichen Anstalt und der Gynäkologischen Klinik in Helsingfors, vom 11. VIII. 1878 bis 11. VIII. 1903. Helsingfors. 1903. 77 Seiten.

Der Bericht des Verfassers umfasst die 25 Jahre, während welcher die gegenwärtige Entbindungsanstalt in Helsingfors in Wirksamkeit gewesen ist. Nachdem der Verfasser genaue Mitteilungen über alle Veränderungen, die in bezug auf die Gebäude, Unterhaltungsunkosten, das Personal und dergl. vorkamen, gegeben hat, geht er zu einem Bericht über die Wirksamkeit der Anstalt über. Die Zahl der Entbundenen macht während dieser Zeit 22132 aus. Die Gesamtsterblichkeit ist 0,67 pCt., die Mortalität in puerperaler Sepsis 0,34 pCt.

An der gynäkologischen Abteilung der Entbindungsanstalt sind 1141 Laparotomien ausgeführt worden, davon 101 explorative. Die Anzahl der Todesfälle war 60, wenn die explorativen Laparotomien nicht mitgezählt werden = 5,77 pCt.

Die wissenschaftliche Bearbeitung des Materials hat sich während dieser Zeit u. a. in zwölf akademischen Abhandlungen geäussert.

Der Arbeit sind 4 Tafeln beigelegt.

Personalien und Tagesnachrichten.

Prof. Alfred Hegar in Freiburg i. B. wurde unter Ernennung zum Geheimen Rat I. Klasse (Exzellenz) auf seinen Antrag zum 1. Oktober 1904 in den Ruhestand versetzt. Nachdem Prof. Pfannenstiel-Giessen die Berufung als sein Nachfolger abgelehnt, wurde Prof. Krönig-Jena berufen und hat den Ruf angenommen.

Die Leitung der Frauenklinik in Erlangen ist für das Sommersemester vertretungsweise dem Priv.-Doz. Dr. Stoeckel übertragen. Dann übernimmt Prof. Menge das Ordinariat.

Dem Privatdozenten Dr. Hans Schroeder in Bonn wurde der Professortitel verliehen.

In Giessen habilitierte sich Dr. Paul Kroemer für Geburtshülfe und Gynäkologie, in Tübingen Dr. Karl Baisch, in Berlin Dr. Maximilian Henkel, Oberarzt an der Univ.-Frauenklinik, in Königsberg Dr. S. Hammerschlag und Dr. W. Zangemeister.

Vereins- und Literaturbeilage.

I.

Original-Sitzungsberichte
aus
geburtshülflich-gynäkologischen Gesellschaften

Pommersche gynäkologische Gesellschaft.

Sitzung zu Greifswald am 1. Mai 1904.

Es werden die Herren Dr. Fehre und Wolff aus Stettin als ordentliche Mitglieder aufgenommen.

Dr. Bennecke-Rostock wird zum auswärtigen Mitglied ernannt.

Herr Beumer-Greifswald: Die beiden Präparate, die ich Ihnen vorzuzeigen mir erlaube, haben neben dem gerichtsärztlichen Interesse, durch welches dieselben zu meiner Begutachtung gelangten, ein erheblich frauenärztliches.

Der erste Fall betrifft eine **Zerreissung der hinteren Scheidengewölbes sub coitu.** Trotz eifrigen Suchens in der Literatur habe ich keinen Fall auffinden können, der bezüglich der Entstehung, der Lage und Schwere der Verletzung mit diesem gleich ist.

Eine Frau von 55 Jahren, die seit 27 Jahren verheiratet, dreimal reife Kinder geboren, einmal abortiert hat, wird eines Abends spät von ihrem Manne à la Vache gebraucht; der Mann hatte kurz vorher 7—8 Glas Bier getrunken. Kaum hatte der Ehemann sein Glied in die Scheide geführt, als die Frau laut aufschrie, den Mann bat, nicht so heftig vorzugehen. Auf Bitte der Frau zog der Mann das Glied zurück, dem dann sofort eine sehr heftige Blutung aus der Vagina folgte, infolge deren die Frau nach etwa 2 Stunden starb.

Der Tod der bis dahin gesunden, arbeitsamen Frau erschien bei dem ausschweifenden Leben des Mannes, der im Dorfe dieserhalb berüchtigt war, verdächtig, und so gelangte die Leiche zur gerichtlichen Obduktion. Diese ergab als Todesursache Verblutung aus einem im hinteren Scheidengewölbe gelegenen, perforierenden, $7^1/_2$ cm langen Riss.

Das Präparat, wie es mir von einem der Gerichtsärzte übersandt worden ist, besteht aus der Vagina, dem Uterus, den Tuben Ovarien und einem Teil der Ligamenta lata. Die Scheide zeigt aufgeschnitten durchweg eine Lichtung von 13 cm; in ihrem oberen Teil macht sich eine ge-

ringe Atrophie kenntlich. Ungefähr 11 cm vom Scheideneingang entfernt befindet sich im linken Scheidengewölbe ein $7^1/_2$ cm langer Riss, der nicht in einer geraden Linie verläuft, sondern aus 2 Schenkeln besteht. Der grössere dieser Schenkel von 5 cm Länge durchbohrt, quer von rechts nach links gehend, das linke Scheidengewölbe und das Bauchfell; der kleinere, $2^1/_2$ cm lang, verläuft etwas nach oben von ersterem und endet in der Mitte der hinteren Muttermundslippe, ebenfalls überall das Bauchfell eröffnend. In dem zuletzt genannten kleineren Abschnitt ist jedoch das Peritoneum nicht genau in der Rissstelle der Scheidenwand verletzt, sondern die Eröffnung des Bauchfells ist $^1/_2$ cm höher erfolgt. Die Ränder sind überall glatt und blutig imbibiert. Die ganze Scheidenschleimhaut zeigt eine graurötliche Färbung, welche besonders in der Nähe der Verletzung deutlich hervortritt. Hier sieht man auch in der Höhe des inneren Muttermundes das zerrissene Blutgefäss, welches die Veranlassung zu der tödlichen Blutung gab, die Arteria uterina.

Die Gebärmutter ist $8^1/_2$ cm lang, sie zeigt ebenso wie die Tuben und Ovarien jenes Aussehen, wie es bei Frauen, die das Klimakterium überschritten, vorgefunden wird. Die breiten Mutterbänder sind ausserordentlich schlaff und leicht zerreisslich.

Als ich an die Begutachtung des vorliegenden Falles ging, war mir die diesbezügliche gerichtsärztliche Literatur bekannt. Aber auch unter Zuhülfenahme dieser war es mir nicht verständlich, wie solch eine erhebliche Verletzung durch den Beischlaf hervorgerufen werden könnte. Es war mir nicht einleuchtend, dass eine 55jährige, seit 27 Jahren verheiratete Frau, die in der Ehe 3 Kinder unschwer geboren, die den Beischlaf mit ihrem Manne wiederholentlich in der angegebenen Position ausgeführt hatte, deren Geschlechtsteile keine Abweichungen zeigten, wie diese Frau an einer so tiefen Stelle des hinteren Scheidengewölbes durch Einführen des männlichen Gliedes, welches ebenfalls keine abnormen Masse zeigte, eine solch grosse Verletzung erleiden konnte, eine Verletzung, die das Scheidengewölbe und das Bauchfell durchbohrt und die Arteria uterina zerreisst.

Als ich gelegentlich mit unserem Herrn Vorsitzenden über diesen Fall sprach, machte mich derselbe auf eine Arbeit Neugebauers aufmerksam, Venus cruenta violans interdum occidens, die in der Monatsschrift für Geburtshülfe und Gynäkologie 1899 veröffentlicht war. Das führte dann zu weiterem Nachsehen der Literatur, der Durchsicht der Arbeiten von Warmann, Bohnstedt, Ostermayer u. s. w. Aus allen diesen Arbeiten war allerdings ersichtlich, dass Scheidenrupturen, die allen mechanischen Gesetzen bezüglich ihrer Entstehung zu widersprechen scheinen, vorkommen können bei starker Erregung der Coitierenden, der Ausführung des Beischlafs à la Vache.

In dem hier vorgeführten Falle muss ich neben den genannten Momenten den atrophierenden Prozessen post climacterium eine Bedeutung zumessen.

Trotz aller aus der zahlreichen Literatur gewonnenen Kenntnisse stehe ich dem vorliegenden Falle zweifelnd gegenüber, da er doch zu vereinzelt dasteht und allen mechanischen Gesetzen widerspricht.

Dieser Überzeugung habe ich auch dem Untersuchungsrichter gegenüber Ausdruck gegeben, dabei aber betont, dass nach einwandsfreien Veröffentlichungen solche Verletzungen durch den Beischlaf möglich, wenn auch nicht erklärlich erscheinen dürften. Die weitere Untersuchung des Falles ist daraufhin seitens der Gerichte sistiert worden.

Das zweite Präparat zeigt eine **ausgedehnte Scheiden-Uterusruptur,** enstanden **intra partum** bei Querlage der Frucht durch die Hand des operierenden Arztes. Der Uterus ist teilweise von der Scheide abgerissen, in der Hauptsache aber im cervikalen Teil zerrissen einmal seitlich links, dann in der Fortsetzung des Risses quer, sodass teilweise die Cervix vom Corpus der vorderen Wand abgetrennt ist. Der Fall erlebte ein gerichtliches Nachspiel wegen angeblicher Trunkenheit des operierenden Arztes. Nach Lage der Sache konnte nur eine violente Entstehung des Risses in Frage kommen, aber dieserhalb konnte der Arzt nicht unter Anklage gestellt werden. Es fanden sich an der Leiche aber weitere erheblichere Verletzungen, insbesondere fehlten die ganzen Dünndärme, welche der Frau aus dem Leibe gerissen waren, weil sie für Verwachsungen, Stränge zwischen Placenta und Uterus gehalten wurden. Trotz allen Nachsuchens wurde weder in der Leiche noch in den vergrabenen Abgängen, den Dünndärmen, die Placenta gefunden.

An diese Demonstration schliesst sich eine lebhafte Diskussion über die Entstehung, Bedeutung u. s. w. der Uterusrupturen intra partum.

A. **Martin** kann nicht zustimmen, dass das zweite Präparat für die Entscheidung der Frage über die Entstehung der Uterus-Ruptur Anhaltspunkte nicht gebe. Der Riss verläuft von der vorderen Muttermundslippe durch das Collum, quer durch das untere Uterinsegment. Wenn dieses auch naturgemäss gedehnt gewesen ist, so hat sich doch eine typische Verziehung des eigentlichen Uteruskörpers nicht ausgebildet, ein Kontaktionsring ist nur andeutungsweise vorhanden. Es handelt sich unzweifelhaft um eine violente Ruptur, welche von dem in schwerster Alkohol-Intoxikation befangenen Geburtshelfer gemacht worden ist.

Herr **Heydemann**-Greifswald fragt an, ob es sich in dem ersten Fall um Vaginitis adhaesiva gehandelt haben konnte. Es wäre möglich, dass bei der durch Alkoholgenuss beeinflussten Kohabitation der Penis sich „falschen Weg" gebahnt und die brüchige Vaginalwand perforiert hätte.

A. **Martin**: **Zur Therapie des sog. inoperablen Uteruscarcinoms.**

A. **Martin** erörtert zunächst, in wie weit Uteruscarcinome inoperabel genannt werden müssen. Diese Definition ist neuerdings erheblich erschwert. Die Untersuchungen über die Infektion der retroperitonealen Lymphbahnen sind noch nicht zum Abschluss gebracht. Zur Zeit müssen wir diejenigen Fälle als inoperabel bezeichnen, in welchen das Beckenbindegewebe bis dicht an den Knochenrand infiltriert ist. Die Erkrankung von Blase, Mastdarm und Scheide spielt dabei eine relativ untergeordnete Rolle.

Was wird aus solchen Fällen, wenn wir sie sich selbst überlassen? Als Regel müssen wir antworten: sie gehen unter erheblichen Qualen zu Grunde. Vereinzelte Ausnahmen können diese Regel nicht um-

werfen. Vortr. hat einen Fall beobachtet, in welchem bei einem mikroskopisch sicher gestellten Skirrhus die Frau 22 Jahre beschwerdelos gelebt hat. Andere Frauen, welche im hohen Alter erkranken, werden vereinzelt von ihrem Carcinom nur wenig in ihrem Befinden gestört. Sie sterben unter den Erscheinungen seniler Erschöpfung weit jenseits der normalen Altersgrenze. Von dieser Gruppe sah Vortr. 3 alte Damen, welche, über 70 Jahre alt, von ihm untersucht wurden. Es wurde keinerlei therapeutischer Vorschlag seitens der alten Damen angenommen: Sie behalfen sich auf ihre Weise gegen die unverkennbar geringen Beschwerden.

Auffallend selten werden von Gynäkologen Fälle gesehen, in welchen die vorher von ihnen Behandelten gewissermassen unter ihren Augen an Krebs erkranken. Vortr. berichtet über 3 solche Fälle, die dann sehr rasch ihren Leiden erlagen. Im Gegensatz zu dem in der Arbeit von Lomer erwähnten Literaturangaben, wonach Puellae publicae auffallend selten an Carcinom erkranken sollen, hat Vortr. eine nicht kleine Anzahl einschlägiger Beobachtungen zu berichten. Er weist weiter auf den seiner Zeit von E. Martin betonten Zusammenhang hin, dass Witwen, deren erster Ehemann an cerebraler Lues gestorben war, in zweiter Ehe mit jugendlich kräftigen Männern an Carcinom erkrankten. Auch der Vortr. hat ähnliche Beobachtungen gemacht und die von E. Martin gezogenen Schlussfolgerungen zu den seinigen gemacht, das heisst, solchen Witwen das Eingehen der zweiten Ehe zu widerraten.

Die Therapie dieser inoperablen Carcinome muss in entsprechender Allgemeinbehandlung und in einer lokalen bestehen. Bei der ersteren spielt augenblicklich der Alkohol eine weniger erhebliche Rolle, als früher. Man wird ihn aber nicht entbehren können. Die Versuche, mit Drogen auf das Carcinom einzuwirken, haben sich auch dem Vortr. als erfolglos erwiesen, ebenso die elektrolytische Behandlung. Vortr. entfernt, wie das wohl heute allgemein üblich ist, die Granulationen mit scharfen Löffeln und Curetten, verschorft die Infiltrationszone mit dem Paquelin, stopft die Höhle mit Liquor ferri-Bäuschen aus. Das ist nach den Beobachtungen des Vortr. hinreichend wirksam und weniger unliebsamen Komplikationen ausgesetzt, als die Einlagen mit andern Ätzmitteln (Acid. nitric fumans, Chlorzink und ähnlichem). Es pflegt diese Therapie zunächst gute Resultate zu erzielen. Die Frauen erholen sich, bis neue Blutungen, Jauchung und Schmerzen hervortreten. Diese Art der Exkochleation ist event. zu wiederholen. Verbietet die Entwicklung des Carcinom wegen Gefährdung der Blase und des Darms eine solche Wiederholung, so muss zur Beseitigung der Schmerzen zur Morphiumbehandlung, gegen die Blutungen zur Tamponade, gegen die Jauchung zur Bespülung und Bedeckung der absondernden Flächen mit desinfizierenden Lösungen und Pulvern, z. B. Thymollösungen (1 ‰), Wasserstoffsuperoxyd und ähnlichen, gegriffen werden.

Eine besondere Komplikation bilden die Fälle von inoperablen Carcinomen, in welchen Schwangerschaft eintritt. Vortr. berichtet über 7 einschägige Beobachtungen, in welchen bedrohliche Symptome zum Eingrelfen zwangen. Handelt es sich darum, ausgetragene Früchte durch den von inoperablem Carcinom besetzten Gebärmutterhals zu

führen, so kommt die Entbindung mittelst Kaiserschnitts oder Porro in Frage.

A. Martin betont den günstigen psychischen Einfluss, welchen diese Therapie auf diese armen Kranken ausübt. Nach einer Zusammenstellung des Greifswalder Materials (vgl. dessen eingehende Darlegung im Augustheft dieser Monatsschrift durch E. Lieck) haben die Frauen allerdings im Durchschnitt noch 7—8 Monate, nachdem sie dieser Behandlung ihres inoperablen Carcinoms unterzogen worden sind, gelebt. 70 pCt. starben innerhalb des ersten Jahres. Die andern haben bis zu 22 Monaten, eine $4^1/_2$ Jahre gelebt. (Der Vortrag ist im Juniheft 1904 der „Therapie der Gegenwart" erschienen).

Diskussion.

Herr Berndt-Stralsund erwähnt zu der von dem Herrn Vortragenden gestreiften Frage der Operabilität des Uteruskrebses einen Fall, bei dem der rechte Ureter ca. auf 12 cm in Krebsmassen eingebettet war. Der Fall schien inoperabel, doch gelang es schliesslich, den Ureter freizupräparieren. Das erwartete Rezidiv war noch nach $2^1/_2$ Jahren nicht eingetreten, die Frau befand sich dauernd in blühender Gesundheit. Der Fall zeigt, dass die Frage der Operabilität zuweilen erst während der Operation entschieden werden kann.

Herr Schallehn-Stettin **demonstriert zwei im Hebammeninstitut durch Operation gewonnene Präparate.**

Das erste ist ein sogenannter Uterus unicornis, welcher wegen Striktur der Cervix bei einer infizierten IIpara nach Porro amputiert wurde. Die linken Adnexe und das runde Mutterband fehlen vollständig, sodass einer von den Fällen vorzuliegen scheint, welche wegen des einseitigen Fehlens der Adnexe als Beweis für den wahren Uterus unicornis angeführt werden. Hierbei wäre allerdings die Nichtanlage oder eine sehr frühe Verödung eines Müllerschen Ganges Voraussetzung, eine Missbildung, die wie der Uterus didelphys — nach Nagel — nur bei nicht lebensfähigen Individuen vorkommen dürfte. Es bliebe somit nur übrig, einen Uterus bicornis duplex mit hochgradiger Verkümmerung der einen Hälfte oder einen Uterus bicornis unicollis mit Verkümmerung des einen Horns anzunehmen, und für die letztere Möglichkeit spräche das Fehlen einer Vagina septa.

Das zweite Präparat stellt eine Extrauteringravidität im 6. Monat vor.

Der rechtsseitig tuboabdominal entwickelte Fruchtsack wurde mit Placenta uneröffnet ohne Rücksicht auf das problematische Leben des Kindes vollkommen exstirpiert — Laparotomie —. Die Wundheilung war reaktionslos. Der 29 cm lange Fötus ist nebenbei eine Missbildung mit Nabelschnurbruch, Gynatresie und Klumpfüssen.

Bezüglich der Ätiologie erwähnt der Vortragende eine Sactosalpinx serosa und das Corpus luteum verum auf der entgegengesetzten Seite, sodass demnach eine Überwanderung des Eies stattgefunden hatte.

Diskussion.

A. Martin anerkennt gern die grosse Bedeutung der beiden Präparate. Die eigentümliche Enge und unvollkommene Entfaltung des Collum an dem ersten Präparat rechtfertigt vollkommen, dass nach den von andrer Seite vorausgeschickten Entbindungsversuchen es aufgegeben wurde, die Entbindung vaginal zu vollenden. Die Fälle von Schwangerschaft in einer unentwickelten Uterushälfte sind immer ausserordentlich schwer zu beurteilen. Durch ver-

gebliche Entbindungsversuche von anderer Seite kann das Bild bis zur Unkenntlichkeit verschoben werden, bis man durch die freie Eröffnung der Bauchhöhle die Verhältnisse klarlegt.

Herr Jung-Greifswald: Bezüglich des Uterus unicornis möchte ich bemerken, dass das Fehlen der rechten Adnexe noch kein sicherer Beweis dafür ist, dass wirklich nur die linke Hälfte des Genitalapparates ausgebildet war. Es kann bei normalem Uterus auch eine vollkommene Aplasie der Adnexe einer Seite vorliegen, und es würde dann für die Entwicklung der Schwangerschaft in dem normal gebildeten Uterus kein Hindernis bestehen.

Herr Hengge-Greifswald: **Zum Mechanismus und zur Behandlung frischer Scheiden-Dammverletzungen.** (Erscheint als Originalartikel im Augustheft dieser Monatsschrift.)

Diskussion.

A. Martin möchte zur Klarstellung des Wertes der vorgeführten Tabellen über die Wochenbetts-Morbidität nicht unterlassen, darauf hinzuweisen, dass diese Temperaturbestimmungen nicht bloss rektal gewonnen, sondern auch in zweistündigen Messungen kontrolliert worden sind. Solche Angaben aus klinischen Instituten können mit ähnlichen aus der Privatpraxis nicht verglichen werden, dort verbietet die Rücksicht auf die Behaglichkeit der Wöchnerin eine so häufige Messung. Wenn andrerseits die Vorbereitungen für die Niederkunft und die Leitung derselben in Kliniken mit aller Strenge nach den exakten Vorschriften der Asepsis durchgeführt werden kann, so wird andrerseits das Konto der klinischen Statistik durch die Notwendigkeit häufiger Untersuchungen (bis zu 40 Untersuchungen) von 4—10 verschiedenen Personen erheblich belastet. Keine der auf diesen Tabellen angeführten Fiebernden hat eine Parametritis bekommen, keine ist ernsthaft krank geworden.

Die von dem Herrn Vortragenden beschriebenen Einrisse werden in der Privatpraxis nur zu häufig übersehen. Nach meiner Überzeugung ist das nicht bloss wegen der Gefahr einer Infektion dieser Wunden in puerperio bedenklich, noch mehr im Hinblick auf die späteren Folgen. Wenn wir heute mit soviel Sorgfalt die Endresultate der operativen Behandlung des Genitalvorfalls verfolgen und in diesem Zusammenhang die Prophylaxe in den Vordergrund schieben, so sollten wir ganz besonders auch derartige Verletzungen ins Auge fassen. Die Behandlung dieser Einrisse kann nur in unmittelbarem Verschluss durch die Naht bestehen.

Herr Jung-Greifswald: Ich möchte darauf hinweisen, dass nicht in allen Fällen die Verhältnisse so liegen, wie in der schematischen Darstellung, sondern dass auch solche Präparate von anatomischer Seite gefunden werden, bei denen die Fasern des Bulbo-cavernosus und des Transversus perinei profundus hinter der Scheide, aber vor dem Centrum tendineum des Dammes zusammenfliessen und wo also ein wirklicher Constrictor cunni besteht. In diesen Fällen dürfte es leichter als sonst zu einer Zentralruptur oder auch zu einer Loslösung der Scheide vom Rectum kommen können, indem das zwischen dem Constrictor cunni und Sphincter ani gelegene Centrum tendineum als schwächerer Punkt nachgibt, während die zirkulären Muskelfasern dem Druck besser Stand halten. Doch sind, wie schon gezeigt, diese anatomischen Verhältnisse nur selten so ausgesprochen, sodass vielleicht damit auch die relative Seltenheit zentraler Dammrisse in etwas erklärt werden könnte.

Herr Deneke-Stralsund äussert bezüglich der Entstehung der Scheiden- und Damm-Verletzungen Bedenken gegen das bisher übliche, im Hebammenlehrbuch vorgeschriebene Dammschutzverfahren, soweit dabei bei durch schneidendem Kopf ein direkter Druck gegen den Damm ausgeübt wird.

Herr Hengge verweist im Schlusswort auf die ausführliche Arbeit, deren Veröffentlichung in kurzem erfolgt.

Gynäkologische Gesellschaft in München.

Sitzung vom 15. Juli 1903.

Vorsitzender: Hofrat Dr. Gossmann. Schriftführer: Dr. Brünings.

1. Herr Max Nassauer: **Zur Behandlung des Abortes.**

In Würzburg wurde bei den Verhandlungen der deutschen Gesellschaft für Gynäkologie die Frage der Anwendung der Kornzange bei dem Abort angeschnitten. Koblanck-Berlin warnte vor der Anwendung derselben im Anschluss an eine schwere Darmverletzung durch dieselbe nach Perforation des Uterus, die ein erfahrener Kollege verursacht hatte. Martin stellte sich auf einen anderen Standpunkt, da er niemals bei vernünftiger Anwendung der Kornzange eine Verletzung der Mutter gesehen habe; Schatz nimmt einen mehr vermittelnden Standpunkt ein. Winter empfahl an Stelle der Kornzange die sogenannte Winter'sche Abortzange.

Aus diesen Ausführungen geht deutlich hervor, dass der praktische Geburtshelfer das Bedürfnis nach einem kornzangenähnlichen Instrument bei der Abortbehandlung hat.

In den meisten Fällen von frühzeitigem Abort wird der gewissenhafte Geburtshelfer ohne jedes Instrument auskommen. Er wird der Fruchtausstossung ihren natürlichen Verlauf lassen, nur durch heisse, leicht desinfizierende Ausspülungen der Scheide und darauf folgende feste Tamponade derselben diese natürliche Ausstossung zu befördern und eine grosse Blutung zu verhindern suchen. In den meisten Fällen bin ich mit diesem konservativen Verfahren ausgekommen, und es ist eine grosse Befriedigung, nach event. mehrmaliger Tamponade im Verlaufe von 24—36 Stunden die Frucht in toto hinter den Tampons vorzufinden. Dringend zu warnen ist vor der vielfach geübten kritiklosen Anwendung der Curette beim Abort. Wer so aktiv vorgeht, wird sich häufig vor die schwierigsten Situationen gestellt sehen: ganz beträchtliche Blutungen während der Curettage und dabei doch nicht sichere Gewähr einer totalen Ausräumung; Durchschabung oder Durchbohrung des Uterus mit all ihren Folgeerscheinungen sind doch schon häufig beobachtete Zwischenfälle und sollten vor der Anwendung der Curette beim inkompleten Abort warnen. Auch die stumpfe Curette leistet nicht viel. Es ist sehr schwierig, mit ihr Eireste loszulösen. Noch schwieriger aber ist die meist empfohlene Ausräumung des Abortes mit dem Finger. Der Uterus ist vergrössert, der Muttermund häufig wieder geschlossen oder sehr eng, so dass schon die Einführung des Fingers bis zum Fundus Schwierigkeiten macht. Noch schwieriger aber gestaltet sich die Abschälung der Frucht resp. der Fruchtreste von der Uteruswand mit dem mühsam eingeführten Finger. Die Placentarreste sind so weich, so schlüpfrig, dass sie immer wieder unter dem Finger ausweichen. So arbeitet man in dem Uterus mit einem sicher nie sterilen Finger, kommt mit diesem stets wieder in die nicht sterile Scheide und ist durch die Weichheit des Fingers an einer energischen Abschälung

doch behindert. Da tritt die Sehnsucht an den Geburtshelfer heran nach einer Verlängerung seines Fingers, nach einer grösseren Härte desselben und nach einer sicheren Sterilisierung desselben. Und ein so ausgestatteter Finger resp. Doppelfinger ist in dem ärztlichen Instrumentarium die Kornzange. Aus diesem Grunde wird immer wieder zu der Kornzange gegriffen, trotz aller Warnungen und schlimmer Zufälle bei der Anwendung zu diesem Zwecke.

In der Tat aber leistet die Winter'sche Abortzange dasselbe wie die Kornzange, hat aber den grossen Vorzug der völligen Ungefährlichkeit vor dieser. Ich habe denn auch in den Fällen, in welchen eine Ausräumung indiziert war, die Abortzange und niemals die spitze Kornzange angewendet und vorzügliche Resultate erzielt.

Eine Ausräumung ist für mich dann indiziert, wenn eine Gefahr für die Mutter besteht. Wenn die Gebärmutter nicht imstande ist, die Frucht auszutreiben und die Mutter so durch eine Blutung, durch Fäulnis der zurückbleibenden Bestandteile, Fieber etc. in Lebensgefahr kommt. Ich zeige Ihnen verschiedene, mittelst der Abortzange ungemein leicht ausgeräumte Abortmassen. Ein Eichen in toto, das ich bei einer fast verbluteten Frau sofort nach Eingehen in den Uterus mit der Zange fasste und extrahierte; Massen von Chorionzotten bei einem Zwillingsabort, die ich mit Finger und Curette niemals hätte entfernen können; Placentarreste von einer Frau, die mir mit der Diagnose eines vor 3 Wochen vollendeten Abortes zugeschickt worden war. Ich liess mich verleiten, der bestehenden Blutung wegen die Curettage in der Sprechstunde zu machen, und erlebte eine so foudroyante Blutung, dass nur die schleunigste feste Tamponade die Frau vor dem Verblutungstode rettete. Nach ein paar Tagen wurden mittelst der Abortzange eine Masse Placentarreste geholt, die ungemein leicht zu entfernen waren, während die Curette vorher einfach einen solchen Rest abgelöst und so die Blutung verursacht hatte. In diesen und anderen Fällen hat sich mir die Abortzange erprobt. Es ist ganz ausgeschlossen, mit ihr den Uterus zu perforieren, da sie stumpf, fast rund an den Spitzen der Löffeln ist.

Aber mit der Zeit haben sich mir einige Mängel an derselben ergeben. Das Modell, wie ich es habe, ist gerade. So hatte ich einigemale Schwierigkeit, die Zange der Uterusaxe anzupassen. Der Uterus ist ja beim Abort, wenn ein Teil des Inhaltes schon ausgestossen ist, wieder seiner ursprünglichen Form genähert und flektiert. Daher habe ich der Zange eine der Uterusachse entsprechende Krümmung geben lassen, die die Anwendung der Zange beim ante- wie retroflektierten Uterus ermöglichte. Ein zweiter Übelstand war der, dass die weichen Uterusinhaltsmassen dem die Zange führenden Finger durch ihre eminente Weichheit kein Gefühl übermittelten. So konnte es passieren, dass ich in den Zangenlöffeln schon Placentarteile hatte, ohne es gemerkt zu haben. Man kann so Placentarreste abzwicken, ohne es zu fühlen. Wenn man aber die Zange nicht ganz geschlossen herausführt, wird es unmöglich sein, Teilchen abzuzwicken, man wird dann in der Lage sein, die Placenta zu fassen, ohne sie abzuzwicken, und wird, indem man sie nach aussen zieht, die übrige an der Uteruswand hängende Nachgeburt mit abziehen und so sehr schnell

und leicht die Operation beenden. Zu diesem Zwecke habe ich an den Griffen eine Art Widerstand anbringen lassen. Sowie die Zangenlöffel innerhalb des Uterus sich auf etwa 3 mm genähert haben, schlägt der Widerstand an und gibt so der Hand das Zeichen, die Zange in dieser Stellung aus dem Uterus zu entfernen. Es liegt aber kein Hindernis vor, wenn erwünscht, die Zange vollkommen zu schliessen. Ein einfacher Druck auf die Handgriffe genügt, wie bei jeder Kremaiere, um die Zange zu schliessen.

Die so modifizierte Abortuszange wird in der Lage sein, all die von Kornzange, Curette und Finger erstrebte operative Tätigkeit bei der notwendigen Entfernung der Eiteile auszuführen, aber ihr haftet keine der Gefahren an, die Curette, Finger oder Kornzange verursachen können. Die angegebenen Modifikationen aber erleichtern die operative Abortbehandlung in einer Weise, dass gewiss jeder, auch ungeübte, Geburtshelfer Befriedigung an dem Instrument haben wird und die Mütter den Nutzen davontragen werden.

Die Instrumentenfabrik Carl Stiefenhofer, München, fertigt diese Abortuszange an.

Diskussion:

Herr Gossmann ist noch konservativer. Er ist der Ansicht, dass ein stark blutender Abort sich bald ausstösst. Wenn man die Leute ruhig liegen lässt mit geschlossenen Beinen, dann blutet die Scheide voll und dieser Bluttampon wirkt dann blutstillend und wehenreizend, sodass oft bald die Ausstossung erfolgt. Weiter ist er, falls ein Eingriff notwendig wird, für die Ausräumung mit dem Finger, der das sicherste Ausräumungsinstrument darstelle.

v. Winckel: Eine Zange, wie sie Winter angegeben hat, ist mindestens schon vor 50 Jahren konstruiert worden; auch die Beckenkrümmung ist schon bei der alten Placentarzange vorhanden; ferner hat dieselbe, was ein Vorzug ist, einen nicht so scharfen Rand und ist gefenstert. Neu an dieser Zange ist nur der Verschluss.

Nassauer will keinen Anspruch machen, ein neues Instrument erfunden zu haben.

2. Herr Albrecht: **Prolegomena zu einer physiologischen Theorie der Geschwülste.**

Der Vortragende versucht darzutun, dass die bestehenden Auffassungen von Wesen und Entstehung der Geschwülste diesen nicht genügen und ein Verständnis nur erlangt werden kann durch eine Betrachtung der Architektonik und des physiologischen Verhaltens der Tumoren, und zwar beides unter Einbeziehung der sämtlichen Formen der Geschwülste.

1. Er bespricht zuerst die „cellularen Geschwulsttheorien", speziell die Begriffe der Anaplasie und Kataplasie; dieselben vermögen zwar Zellveränderungen, wie sie in Carcinomen und Sarkomen sich finden, zu umschreiben, versagen dagegen bei allen ausgereiften, also bei den meisten gutartigen Geschwülsten, vermögen für das charakteristische Zusammenwirken mehrerer Gewebsarten zu der Gesamtbildung, wie es bei jeder Geschwulst wesentlich ist, keine Erklärung zu bringen und sind endlich in sich selbst in Hinsicht auf ihre Ursachen erklärungsbedürftig. Auch der Versuch, im Anschluss an Cohnheim alle Geschwulstbildungen

auf die embryonale oder im späteren Leben erfolgte Verlagerung von Zellen zurückzuführen, ist nicht ausreichend, denn 1. wird mit der Verlagerung noch nicht die Ursache angegeben, die zur Proliferation führt, da vielfach verlagerte Zellen entweder zugrunde gehen oder harmlose Bildungen liefern (traumatische Epithelcysten u. a.); 2. vermag auch diese Anschauung durchaus nicht für alle Geschwülste oder Geschwulstanlagen aufzukommen; 3. ist speziell für die Carcinome in einer ganzen Anzahl von Fällen die Unrichtigkeit der Annahme einer primären Absprengung von Epithelzellen (Ribbert) nachweisbar (Hauser).

2. Die parasitären Theorien der Geschwülste sind gleichfalls weder zureichend noch überhaupt brauchbar. Die Wahrscheinlichkeitsmomente, welche für die parasitären Theorien angeführt werden — Analogien in Bau und pathologischem Verhalten mit Infektionstumoren, endemisches Auftreten des Krebses, angebliche Ansteckung, Zunahme des Krebses u. s. w. — sind nicht beweiskräftig; die angeblichen Parasiten sind durchwegs als zufällige Parasiten bezw. als Degenerationsformen von Zellen u. s. w. erkannt worden. Es bestünde zwar theoretisch die Möglichkeit, für die malignen Geschwülste Parasiten von minimalster, vorläufig nicht nachweisbarer Grösse bezw. spezifisch schwieriger Färbbarkeit anzunehmen, welche wiederum entweder nur in den ursprünglichen, durch sie in Wucherung geratenden Zellen enthalten oder allen Tochterzellen bei der Teilung mitgegeben werden könnten (nach Art eines teilung-anregenden Enzyms). Aber auch wenn man diese histologisch mögliche Annahme zuliesse, würde eine parasitäre Theorie irgendwelcher Art, von anderem abgesehen, nicht zu erklären vermögen:

a) das Zusammentreten mehrerer Gewebe zu charakteristisch verschiedenen, mannigfaltigen Geschwulstbildungen, die von den entzündlichen Tumoren sich weit unterscheiden;

b) die Entstehung der meisten gutartigen Tumoren, insbesondere der kongenitalen, für welche auch die parasitäre Entstehung kaum je ernsthaft angenommen wurde. Aus diesen gehen aber mit Sicherheit in vielen Fällen durch allmähliche Umwandlung bösartige Tumoren hervor.

3. Der Vortragende kritisiert weiter die vorhandenen Definitionen der Geschwülste und konstatiert, dass unter den angeführten Merkmalen keines unter allen Umständen zutrifft. „Gewebsneubildung" s. str. besteht nicht in den Fällen, wo die Anlage der Bildung bereits kongenital vorhanden war. Hier kann höchstens Vermehrung des gegebenen Geschwulstkeims eintreten. Eine scharfe Abgrenzung gegen die umgebenden Gewebe existiert nur scheinbar und partiell, meist nicht mehr und nicht weniger als z. B. zwischen den verschiedenen Organen des Körpers; es bestehen immer, auch abgesehen von den Verbindungen durch die Gefässe, Beziehungen durch das Bindegewebe, häufig auch durch das spezifische Geschwulstgewebe selbst (Myome, Fibrome, Lipome, Schleimhautpolypen u. s. w.). Am ausgeprägtesten ist der Zusammenhang mit der Umgebung in den Hamartomen (siehe Münch. med. Wochenschr., 1902, S. 1135), geschwulstartigen Fehlbildungen durch abnorme Zusammenfügung der normal dem betreffenden Ort angehörenden Gewebsarten mit teilweise erhaltener oder abgeänderter Funktion (viele Cavernome,

Angiome, die Fibrome des Nierenmarks, Adenofibrome der Leber, Naevi u. s. w.). Das unbegrenzte Wachstum ist gleichfalls nur eine Forderung der Theorie, findet sich in Wirklichkeit bei sehr vielen Geschwülsten nicht. Ebensowenig ist von einer „ungeordneten" Wucherung bei den meisten Tumoren die Rede: ihre Bildungen sind in ihrer Eigenart im einzelnen wie im ganzen ebenso typisch wie diejenigen der Organe. Die Nutzlosigkeit für den Organismus ist bei den Hamartomen ebensowenig als bei vielen anderen Geschwülsten gegeben (z. B. Lipome, Angiome, Schleimpolypen etc.), häufig nur durch den Mangel normaler Beziehungen zur Umgebung bedingt (z. B. Neurome, Neurogliome etc.). So können selbst bösartige Geschwülste noch ihre physiologischen Funktionen, wenn auch häufig in nicht mehr verwendbarer Form, ausüben (Gallensekretion im Lebercarcinom, Schleimsekretion im Becherzellcarcinom, Blutbildung im Hämangioendotheliom u. s. w.). In einigen wenigen Fällen ist sogar diese geschwulstartige Bildung für den Organismus eher vorteilhafter als die entsprechende normale (Cavernome der Milz) oder ihr gleichwertig (knotige Hyperplasie der Leber, Lipome bei Adipositas).

Die Abtrennung aus dem Gewebsverbande könnte, auch wenn sie stets zuträfe, schon deshalb nicht als Charakteristikum massgebend sein, weil vollkommen abgetrennte Organe normal sich entwickeln können: versprengte Milzen, Nebennieren, Nebenleber, Nebenlunge u. s. w.

Endlich ist hervorzuheben, dass auch die häufige Unterabteilung der Geschwülste in organoide und histioide nicht brauchbar erscheint, da auch die sogenannten histioiden Geschwülste regelmässig 1. eine Zusammensetzung aus Stützgewebe und Gefässen (häufig auch Bildung besonderer „Kapsel") neben den spezifischen Zellen zeigen; 2. alle geschwulstartigen Bildungen, die einen mehr, die anderen weniger, in ihrem Aufbau den Aufbau entsprechender Organe repräsentieren, also „organoid" sind.

4. Dieser gemeinsamen Eigenart aller Tumoren kann weder eine einseitig auf Zellcharaktere noch eine bloss für das Carcinom berechnete Auffassung Genüge tun: sie erfordert eine Betrachtung und Analyse der sämtlichen Geschwulstformen als komplexer Bildungen, nach ihren speziellen „Bauplänen" und den für die verschiedenen zusammentretenden Gewebe wirksamen Auslösungsfaktoren.

Aus einer vergleichenden Betrachtung einer Anzahl der höchstorganisierten und ausgereiftesten Geschwulstbildungen (Fibroadenome der Mamma, Adenome der Ovarien, der Nieren, Nebennieren, Lipome, Angiome, Neurogliome etc.) des Körpers, sowie solcher, welche mit normalen Organbildungen hochgradige Ähnlichkeit zeigen (z. B. Adenomyome des Magens, Duodenums, Uterus, Gallengangs-, Leberzell-, Nebennieren-, Schilddrüsenadenome etc.), und dem Nachweise, dass auch bei Carcinomen und Sarkomen neben der „Zellwucherung" stets noch das Bestreben zu „organartigen Bildungen" charakteristischer Art erkennbar ist, zieht der Vortragende den Schluss, dass alle Geschwülste auf Grund ihres Aufbaues als organoide Fehlbildungen zu betrachten sind, und sich sowohl untereinander als auch gegenüber anderen Fehlbildungen (Hypertrophien, Hyperplasien, Hemmungsbildungen etc.) nur nach der Art

der zusammensetzenden Gewebsteile, der Art und den Produkten der Störung unterscheiden.

5. Daraus ergibt sich für ihre ätiologische Untersuchung die Forderung, die bestimmenden Faktoren zunächst in solchen Momenten zu suchen, welche im Laufe der normalen Ontogenese und im späteren Leben[1]) zu „Organbildungen" durch geordnetes Zusammentreten und Zusammenwirken von Zellen und Geweben führen; bezw. diejenigen Abweichungen aufzudecken, welche statt der normalen die abnormen Produkte liefern („entwicklungsmechanische Betrachtung der Geschwülste".)

Um dies zu erreichen, ist vor allem eineiVergleichung der zu der Entstehung der Geschwulstbildungen notwendgen gegenseitigen Beeinflussungen der zusammenwirkenden Zellarten mit den entsprechenden Wechselwirkungen während der normalen Entwicklung notwendig. Für letztere hat die von W. Roux begründete entwicklungsmechanische Forschung schon eine Anzahl wichtigster Gesetzmässigkeiten festgelegt oder wahrscheinlich gemacht (z. B. Beziehung zwischen Augenblase und Linsen-Entstehung, zwischen Exoderm- bezw. Entodermzellen und gewisse Mesenchymbildungen etc.) Dabei zeigte sich u. a. auch, dass in einer Anzahl von Fällen grössere Bezirke, als entwicklungsgeschichtlich zur Bildung bestimmter Organe verwendet werden, die Fähigkeit besitzen, die betreffenden Bildungen unter entsprechenden Auslösungsbedingungen hervorzubringen: Fähigkeit zur Linsen-Entwickelung in einem grösseren Exodermbezirk, ja auch in Iris und Retina — Lentoide Fischel's, — Entwickelung des Pankreas an verschiedenen 'Orten des Dünndarms, vielleicht auch der Nebenmilzen im Bereich des hinteren Mesogastriums etc. Andererseits zeigt die Betrachtung von gewissen Bildungen in Teratomen (Zähne, Haare, Retina, Drüsen etc.), dass von gewissen Punkten der Ontogenese an die Entwicklung bestimmter Endorgane in ausgeprägter Weise „Mosaikbildung" ist, und bietet Anhaltspunkte, die Gesetzmässigkeiten dieser letzteren auch fürs Normale näher zu bestimmen.

Die Fehler der fötalen und postfötalen Entwicklung, aus welchen geschwulstartige Fehlbildungen und Geschwülste entstehen können, lassen sich in vierfacher Weise unterscheiden:

Erstens: Abtrennung von Zellen und Zellgruppen au dem gewöhnlichen Verbande zu verschiedenen Zeiten der Entwicklung oder im postfötalen Leben. Dabei sind die betreffenden Zellen imstande, jene Bildungen aus sich hervorgehen zu lassen, welche demjenigen Zeitpunkt entsprechen, zu welchem sie aus dem Verband der übrigen sich abgliederten und zwar entweder in normalen oder neuen Kombinationen der Elemente. Im günstigsten Falle, beim entsprechenden Zusammentreffen aller nötigen Faktoren und Absprengung in embryonaler Zeit, entstehen vollständige verkleinerte Organe, Neben-Milzen etc.; in anderen Fällen entstehen Geschwülste mit abnormem Präponderieren eines oder einiger Gewebsteile: Geschwülste aus Nebennierenkeimen, gemischte „Fibrome„ und andere Mischgeschwülste. Je früher die Bildungszzellen aus dem embryonalen Verband sich abgliederten, desto komplexer können

[1]) z. B. bei der Entwicklung der sekundären Sexualcharaktere, der physiologischen Neubildungen im graviden Uterus, der Mamma-Entwicklung.

ihre Bildungen sich gestalten: dementsprechend die kontinuierliche Reihe von den Tumoren s. str. zu den Mischgeschwülsten und zur Inclusio foetalis (Wilms).

Zweitens: Abnorme Zusammenfügung von Geweben nach Menge und Ordnung im entsprechenden Verbande: Hamartome und eventuell aus ihnen hervorgehende Blastome.

Drittens: Liegenbleiben unverwendeter Zellen, vom Aufbau des Individuums her (Roux, Boveri, Wilms.) Aus derartigen Zellen können bei Auslösung ihrer schlummernden Wachstumstendenz durch innere oder äussere Ursachen diejenigen Bildungen hervorgehen, welche ihrer Entwicklungsstufe zur Zeit des Liegenbleibens und ihrer Einwirkungsfähigkeit auf die umgebenden Gewebsbestandteile entsprechen oder m. w. „freie Variationen" darstellen.

Viertens: Abnorme Neubildung a) aus Geweben, welche auch physiologisch die Fähigkeit der „Organbildung" behalten haben: Uterus, Mamma und Orarien, z. T. Haut (sek. Sexualcharaktere!), Entstehung von Geschwülsten in diesen Organen, besonders zur Zeit der erstmaligen physiologischen „Neubildung" (z. B. Adenofibrome der Mamma) bezw. nach dem Aufhören der physiologischen Formationen (Klimakterium und später, z. B. Uterusmyome);

b) aus Zellarten, welche physiologisch dauernd sich regenerieren (Haut, Schleimhäute) oder doch dauernd regenerationsfähig bleiben (z. B. Bindegewebe) und durch chronische Regenerationsreize zum Wiedererwachen ihrer „Organbildungstendenzen" gebracht werden [z. B. Drüsen- etc. Bildung seitens des Epithels plus Anregung des umgebenden Bindegewebes durch das Epithel zur „Stromabildung" — analog wie in der Ontogenese die Epithelbildungen für „ihre" Bindegewebsstrata den auslösenden formativen Reiz abgeben[1]) —: Carcinom].

Auch bei den Carcinomen und Sarkomen lässt sich stets nicht bloss eine Zellenwucherung, sondern auch das „Streben" nach organoiden Bildungen, allerdings oft nur mehr in rudimentärer Form nachweisen: z. B. Drüsenbildung bei Adenocarcinom; Strukturen entsprechend dem Gefässverlauf (Ribbert), Kapselbildung bei Sarkomen, statische Strukturen von Osteosarkomen etc.

Für die Deutung des komplizierten Aufbaues der Geschwulstbildungen und ihrer Genese ist es demnach im Prinzip notwendig und auch genügend, auf diejenigen Faktoren zurückzugreifen, welche auch während der embryonalen und postembryonalen Entwicklung zu Organbildungen geführt haben. Das Unverständliche an den Tumorbildungen wird als ein besonderer Teil des grösseren „Unverständlichen" aufgefasst, das in allen Organbildungen liegt. Für manche (z. B. einen Teil der sub III und IVa genannten) Tumoren wird so die Frage nach ihrer direkten Auslösungsursache und dem Grunde, weshalb bestimmte Alterszeiten bevorzugt werden, gemeinsam mit der Frage nach den Ursachen und Auslösungen der zeitlichen Ordnung in der normalen Organogenese (z. B. Zahnbildung, sek. Sexualcharaktere,

[1]) cfr. z. B. 296 Anm., 297 Anm., Fischel, Verh. d. D. Pathol. Gesellsch., V. Tagung, 1902.

Embryonalorgane) gestellt — vielleicht auch ebenso ungelöst gelassen werden müssen.

7. Nur von der hier entwickelten Auffassung aus erklären sich und präzisieren sich die Zusammenhänge und die Unterschiede zwischen

a) gut- und bösartigen Geschwülsten (s. Organoiden),

b) reifen und unreifen Geschwülsten,

c) einfachen und zusammengesetzten Geschwülsten,

d) Tumoren s. str. (s. Organoiden) und Teratomen bezw. Teratoiden (Embryoiden),

e) echten Geschwülsten und Hamartomen,

f) echten Geschwülsten und Choristomen bezw. abgetrennten Organen,

g) die Unterschiede und Beziehungen zwischen Geschwülsten und Hyperplasien, die Differenzen zwischen den Geschwülsten und den infektiösen Pseudo-Tumoren.

Gleichzeitig zeigen die Forderungen, welche aus dieser der Analyse des Tumoraufbaues entnommenen Deutung als „Parallelbildungen" der Organe sich für eine physiologische Geschwulsttheorie ergeben, noch deutlicher als die eingangs skizzierte Kritik die völlige Unzulänglichkeit der bestehenden cellulären wie parasitären Theorien für ein Verständnis der Geschwulstbildungen.

8. Die dargelegte Auffassung gibt keine Erklärung der Tumorbildungen und ihrer Genese, stellt aber, indem sie ihnen einen bestimmten Platz unter den organischen Bildungen anweist, präzisere Fragen inbezug auf die Art und Bedeutung der essentiellen Faktoren der Geschwulstbildung, der inneren Ursachen: Prädestination der verlagerten oder liegen gebliebenen Keime, fehlerhafte Zusammensetzung, dauernde Erhaltung der Organbildungsfähigkeit bezw. der Regenerationsfähigkeit an gewissen Stellen — und der äusseren Geschwulstursachen, die nie bloss zur „Wucherung", stets zu „organischen Bildungen" die Auslösung geben und wahrscheinlich vielfach ganz entbehrlich sind. Ebenso lässt sie die Eigentümlichkeiten der Altersepochen und bestimmter Organe in Hinsicht auf ihre Prädilektion für Geschwulstentstehung in neuem Lichte sehen. Sie fordert ausserdem für die inneren Ursachen der Geschwülste eine genaue Untersuchung der entwickelungsmechanischen Beziehungen der Zellarten zu einander sowohl im embryonalen, als im späteren Leben, ferner eine Unterscheidung zwischen solchen Geschwülsten, deren Anlagen bereits dem Keime inheritieren, und solchen, welche durch zufällige Bedingungen der fötalen oder späteren Entwickelung hervorgebracht werden und demgemäss sich als „erworbene Eigenschaften" nicht durch die Keimzellen („erblich") übertragen.

II.

Referate

aus

geburtshülflich-gynäkologischen Gesellschaften.

Referent: Ph. Jung-Greifswald.

I. Gesellschaft für Geburtshülfe und Gynäkologie zu Berlin.

Sitzung am 11. März 1904.

Bokelmann zeigt Frau mit seit 23 Jahren bestehendem Vulva-Tumor, den Olshausen für Kankroid hält.

Jung (Greifswald): Ein Enchondrom des Eierstocks. (Erscheint ausführlich in Zeitschr. f. Geb. u. Gyn., Bd. LII, H. 1.)

Diskussion: Emanuel, R. Meyer, Jung.

Diskussion zum Vortrag Bokelmann: Über die Anwendung des äusseren Druckes bei Schädellagen. (Sitzung vom 26. Februar 1904.) Steffeck, Schülein, Strassmann, Bokelmann.

II. Geburtshülfliche Gesellschaft zu Hamburg.

Sitzung vom 16. Februar 1904.

Seeligmann zeigt Ovarialembryom.

Staude zeigt: 1. Vaginal exstirpierten myomatösen Uterus. 2. geplatzte Tubargravidität im 2. Monat.

Mond: Über Laktagol. M. hat in einigen Fällen eine günstige Wirkung dieses Präparates auf die Milchsekretion gesehen und will, ohne ein definitives Urteil abzugeben, zu weiteren Versuchen damit anregen.

Staude: Fall von beginnender Ruptur der schwangeren Gebärmutter.

(Erschien ausführlich durch Dr. Hönck in Münch. med. Wochenschr. 1904. No. 18.)

Sitzung vom 1. März 1904.

Knoth zeigt eineiige Zwillinge im 6. Monat bei Hydramnion.

Waldschmidt: Behandlung der Retrodeviationen des Uterus mit der Alexander-Adamsschen Operation. Bericht über 194 Fälle von Kümmell, der nur bei frei beweglichem Uterus und gesunden Adnexen und Parametrien so operieren will. Unter dieser Voraussetzung hält K. die Operation für ein ideales Verfahren. Mitteilung der zahlenmässigen Dauerresultate.

Diskussion: Seifert, Arning, Staude, Roesing, Rose, Waldschmidt.

III. Gesellschaft für Geburtshülfe zu Leipzig.

Sitzung vom 21. März 1904.

Glockner zeigt: 1. Cystisches, z. T. verkalktes Fibrom des Ovarium, in graviditate mit gutem Erfolg entfernt;

2. Fremdkörperriesenzellen um Cholestearinkrystalle aus einem pseudopapillären Kystom;

3. kolossales, reines solides Adenom des Ovarium. Bisher in dieser Form noch nicht beschriebenes Präparat, von klinisch gutartigem Charakter;

4. medulläres Carcinom des Ovarium, mit Tuberkulose vergesellschaftet, bei primärer Lungentuberkulose;

5. Sehr bindegewebsreiches Carcinom des Ovarium;

6. Carcinoma myxomatodes ovarii;

7. doppelseitiges Carcinom mit zahlreichen Riesenzellen.

Alle diese Präparate werden mit genauer Angabe der Krankengeschichten und der mikroskopischen Befunde erörtert.

Zacharias zeigt: 1. Verjauchtes Cervixmyom, in die Scheide entwickelt, anfangs für Carcinom gehalten;

2. enormes Ovarialkystom, aus dem 61 Liter Flüssigkeit entleert werden.

Diskussion: Skutsch, Hennig, Glockner, Hertzsch.

Bretschneider zeigt: Gravidität in einem rudimentären Nebenhorn.

Genaue Kranken- und Operationsgeschichte.

Sitzung vom 23. April 1904.

Festsitzung zum 50jährigen Jubiläum der Gesellschaft.

Hennig gibt einen Überblick über die Tätigkeit der Gesellschaft seit ihrem Bestehen.

Zweifel: Über Verhütung der Fieberfälle im Wochenbett.

Menge: Über intraperitoneale Ligamentverkürzung unter ausschliesslicher Verwendung von Katgut als Fixationsmaterial. Beide Vorträge erschienen im Centralbl. f. Gyn. 1904. No. 21.

Füth: Demonstration eines neuen Gefrierdurchschnittes mit ausgetragenen eineiigen Zwillingen zu Beginn der Eröffnungsperiode. (Wird demnächst ausführlich veröffentlicht.)

IV. Geburtshülflich-gynäkologische Gesellschaft in Wien.

Sitzung vom 15. Dezember 1903.

Bürger zeigt Prolaps bei neugeborenem Kinde mit Spina bifida. Der Prolaps beruht auf Lähmung der Beckenmuskulatur infolge Innervationsstörungen, veranlasst durch die Spina bifida.

L. Fraenkel: Weitere Mitteilungen über die Funktion des Corpus luteum. In ausführlichen, für ein Referat zu umfangreichen Ausführungen erörtert Fr. seine Lutein-Theorie und bringt die Ergebnisse neuerer Untersuchungen über das Verhalten des Corpus luteum bei Blasenmolen, ferner über Immunisierungsversuche mit Luteinsubstanz. In der Diskussion, an der sich Halban, Mandl, Skrobansky, Hitschmann, Schauta und Fraenkel beteiligen, wurden die Luteintheorie und die Versuche Fraenkels mit ihren Schlussfolgerungen vielfach auf Grund eigener Experimente der Redner angezweifelt. (Die höchst interessanten Erörterungen dieser Sitzung sollten im Original nachgelesen werden.)

V. Geburtshülfliche Gesellschaft zu New York.

Sitzung vom 8. Dezember 1903.

Janvrin: Nierencarcinom bei einer alten Frau. Der Tumor bestand seit 4 Jahren, war aber erst in den letzten 6 Monaten stärker gewachsen. Operation, bei der der Tumor, etwa 3 mal so gross wie die normale Niere, einbrach und nekrotischen Inhalt entleerte.

Diskussion: Stone, Emmet, Janvrin.

Edgar: Fall von puerperalem Erythem ohne Fieber. Das unaufgeklärte Erythem brach am 2. Tage des sonst durchaus normalen

Wochenbettes aus. Vergiftung durch Antiseptica wird ausgeschlossen. Dauer des Erythems 5 Tage.

Diskussion: Stone, Brettauer.

Dickinson: Extreme Torsion des hochschwangeren Uterus durch ein Myom. In der Gravidität geringe Beschwerden. Die Geburt musste, weil der Kopf nicht eintrat, durch Wendung und Extraktion beendet werden. Am dritten Wochenbettstage Verschlechterung des Befindens und rasches Wachstum des Tumors. Laparotomie. Es zeigte sich, dass der Tumor vorn am Uterus sass, aber sich nach hinten gedreht hatte, den Uterus und die Adnexe zum Teil mitnehmend. Hysterektomie unter Belassung der Ovarien. Heilung.

Emmet zeigte ein kolloid degeneriertes Myom.

Murray: Komplikation der Schwangerschaft durch Myome. (Erschien ausführlich im Am. Journ. of Obst. April 1904. S. 485.)

Diskussion: Emmet, Collyer, Edgar, Dickinson, Grandin, Brettauer, Dudley.

VI. Gynäkologische Sektion des Ärzte-Vereins zu Philadelphia.

Sitzung vom 18. Februar 1904.

Mc. Farland: Die Schutzmittel des Körpers und das Deciduoma malignum. (Erschien ausführlich im Am. Journ. of Obst. April 1904. S. 462.)

Diskussion: Shoemaker, Wilson, Norris, Coplin, Reynolds, Beyea, Mc. Farland.

VII. Gynäkologische Gesellschaft zu Chicago.

Sitzung vom 15. Januar 1904.

Schmidt: Entfernter Ureterstein. Sch. berichtet über eine Frau, die viele Jahre lang an heftigen rechtsseitigen Nierenkoliken litt. Ein Röntgenbild zeigte einen Stein im rechten Ureter, der durch die Urethra schliesslich spontan abging, nachdem 15 ccm Albolene (? Ref.) injiziert waren und darauf starke Kontraktionen des Ureters einsetzten.

Diskussion: Kolischer.

Webster: Ovarialschwangerschaft. (Erscheint später ausführlich.)

Diskussion: Ries.

Lynch: Kaiserschnitt und schwere Geburtsstörung nach Ventrifixur und Ventrisuspension.

L. hat nach jeder dieser Operationen einen Fall von schwerer Geburtsstörung beobachtet, die er eingehend beschreibt. Er knüpft daran eine statistische Erörterung solcher in der Literatur niedergelegten Fälle und bespricht alle die Fixationsmethoden des Uterus, die zu Geburtsstörungen führen können. In seinen beiden eigenen Fällen hat L. den Kaiserschnitt ausgeführt, einer genas, einer starb. L. kommt zu dem Schluss, dass die Ventrosuspension zu verlassen ist. Es soll lieber irgend eine Verkürzung der Ligg. rotunda vorgenommen werden.

Martin: Resumé über die abdominalen Methoden der Uterusfixation. (Erschien ausführlich im Am. Journ. of Obst. April 1904. S. 433.)

Newman: Plastische Operationen an den weiblichen Genitalien. (Erschien ausführlich im Am. Journ. of Obst. April 1904. S. 470.)

Diskussion: Goldspohn, Webster, Ries, Kolischer, Bacon, Baccus, Holmes, Sauer, Martin, Newman.

Sitzung vom 19. Februar 1904.

Clark: Ungelöste Fragen der Abdominalchirurgie. (Erschien ausführlich im Am. Journ. of Obst. Mai 1904. S. 577.)

Diskussion: Henrotin, Mc. Arthur, Frank, Webster, Clark.

III.
Geburtshülflich-gynäkologische Mitteilungen aus anderen Gesellschaften und Vereinen.

I. Gesellschaft der Charité-Ärzte in Berlin.

Sitzung vom 19. Mai 1904. Bumm: Über Behandlung gonorrhoischer Adnextumoren. B. weist besonders auf das häufige Aufsteigen der Gonorrhoe im Wochenbett in die höheren Genitalabschnitte hin. Er warnt dabei vor jeder Polypragmasie, empfiehlt nur Bettruhe und feuchtwarme Umschläge, durch die akute grosse Adnextumoren zurückgebildet werden. Bei ungeeignetem Verhalten (zu frühes Aufstehen) kommt es zu Rezidiven der Adnexerkrankung (Eitertube, Ovarialabszesse), die gewöhnlich die Operation verlangen. Der vaginale Weg ist schonender, aber nur bei tief liegenden Tumoren gangbar.

Die Behandlung der frischen Gonorrhoe mit Ruhe und Wärme macht oft die Operation unnötig.

Kayser: Über Polymastie.

II. Medizinische Gesellschaft in Giessen.

Sitzung vom 1. März 1904. Pfannenstiel: Heilung eines perimetritischen Exsudates durch einen Leibschnitt, der ausserhalb des Exsudatbereiches gelegt worden war. Pf. hatte bei einem mannskopfgrossen rechtsseitigen puerperalen Exsudat, das 5 Monate jeder Behandlung trotzte, nach Probepunktion nur seröse, eiweisshaltige Flüssigkeit gewonnen. Wegen linksseitiger Cyste Laparotomie, Exstirpation dieser (mesenterialen) Lymphcyste. Exsudat wegen starker Überlagerung mit Därmen nicht angegriffen, ging bald nach Operation spontan zurück. Pf. hat ausserdem noch 2 mal dieses Ergebnis der einfachen Laparotomie beobachtet und hält es nicht für ausgeschlossen, dass es sich um Tuberkulose gehandelt hat.

Er erklärt sich die Heilwirkung durch Hyperämie und verstärkte Resorption.

III. Ärztlicher Verein in Hamburg.

Sitzung vom 17. Mai 1904. Falk: Moderne Fragen in der Wochenbettsdiätetik. F. empfiehlt warm das Tragen einer Bauchbinde im Wochenbett, ferner eine Gymnastik der Bauchmuskulatur und des Beckenbodens. Die Wöchnerin soll kräftig genährt werden. Er bespricht Pflege der Warzen, Messung der Temperatur, Reinigung der Genitalien. Das frühe Aufstehen ist zu vermeiden, F. lässt auch gesunde Wöchnerinnen 17—21 Tage liegen.

IV. Ärztlicher Verein in Nürnberg.

Sitzung vom 3. März 1904. Merkel: 1. Behandlung des frischen Dammrisses. M. tritt für sofortige Naht des Dammrisses ein.

Diskussion: Rosenfeld.

2. Hämatome der Vulva. Bericht über 2 Fälle, der eine nach Forceps, ohne Dammriss. Nach 8 Stunden Hämatom des rechten Lab.

majus. Nach 3 Tagen spontaner Durchbruch. Heilung. Der zweite war angeblich spontan entstanden (ohne Geburt) und ging auch spontan zurück.

Straus zeigt: 1. Doppelseitiges Ovarialkystom. 2. Tubargraviditât.

Rosenfeld zeigt: Tubarabort.

Wertheimer zeigt: 6 monatlichen Fötus mit amniotischen Verwachsungen.

(Kasuistische Mitteilungen.)

V. Rostocker Ärzte-Verein.

Sitzung vom 13. Februar 1904. Eberhard: Bedeutung der gonorrhoischen Infektion beim Weibe. E. hält die Gonorrhoe für die häufigste Erkrankung der weiblichen Geschlechtsorgane. Hinweis auf die Schwere der Erkrankung bei Übergreifen auf Uterus, Tuben, Ovarien, Peritoneum. Einfluss auf die Fruchtbarkeit. Erörterung der Diagnostik und Therapie.

Diskussion: Müller, Peters, Büttner, Selcke, Pfeiffer.

Buchanzeigen.

Dohrn, Rud., Geschichte der Geburtshülfe der Neuzeit. Zugleich als dritter Band des Versuches einer Geschichte der Geburtshülfe von Eduard v. Siebold. II. Abteilung, Zeitraum von 1860—1880.

Die vorliegende zweite Abteilung des Dohrnschen Werkes ist der von uns — Januarheft dieser Zeitschrift 1904 — besprochenen ersten rasch gefolgt. D. hat dieselbe in zwei Hälften geteilt von 1860—1870 und von 1870—1880. Der ersten Hälfte hat er das Leben von Ignaz Philipp Semmelweis, dessen Entdeckung über die Quellen des Kindbettfiebers und seine Beurteilung durch seine Zeitgenossen vorausgeschickt, dann aber hat er, von der richtigen Auffassung ausgehend, dass es bei der enorm anwachsenden Fülle einzelner Mitteilungen nicht mehr zweckmässig und möglich sei, die Schilderung neuer Methoden auf einzelne Schulen und Länder einzuengen, die Übersicht der Fortschritte unseres Faches inhaltlich an die einzelnen Kapitel der Geburtshülfe und nicht mehr an besondere Namen angeknüpft. So bringt denn der Verf. zunächst eine allgemeine Übersicht der Lehrbücher, des Unterrichts, der statistischen Nachrichten, geht alsdann zu den anatomischen und physiologischen Untersuchungen über die Geburtswege in den 60er Jahren, ferner zur Geburt und ihrer Diätetik, zu den Beckenfehlern, den Blutungen und Rupturen, den Komplikationen der Schwangerschaft u. s. w. über, um erst nachher die Beteiligung der deutschen, österreich-ungarischen, französischen, englischen, italienischen, schweizerischen, holländischen und belgischen, nordischen, russischen und finischen Geburtshelfer an den Fortschritten der Geburtshülfe in der genannten Zeit zu besprechen. In § 50 endet D. mit einem kurzen Rückblick die Ergebnisse des ersten Dezenniums.

Auch in dem Zeitraum von 1870—1880 bespricht er zuerst wieder Allgemeines, dann das Anatomische und Physiologische, ferner die Mechanik der normalen Geburt und ihre Zurückführung auf Lehren der Physik; weiterhin: Lister und die Stellung der Geburtshülfe zu der Antisepsis; die Extrauterinschwangerschaft, die Beckenfehler; die Zirkulation bei dem Fötus

und Neugeborenen; die geburtshülflichen Operationen; die anatomisch-physiologischen Beobachtungen des Wochenbetts, die puerperale Mortalität; die Arbeiten Boehrs und der Berliner Puerperalfieberkommission, und weitere Untersuchungen über Puerperalfieber, um endlich in einem kurzen Rückblick über diesen Zeitraum nochmals darauf hinzuweisen, dass uns am Ende der 70er Jahre jeder Tag Neues gebracht habe und dass namentlich die Erfolge der Antisepsis und Asepsis und damit die Fürsorge für die Gesundheit unserer Wöchnerinnen sich in immer weiteren Kreisen wohltätig geltend gemacht hätten. Vieles sei noch zu tun an lohnenden Aufgaben für den Fachmann, wie für den Menschenfreund. Diese gedrängte Übersicht über den Inhalt der zweiten Abteilung zeigt, ein wie reichhaltiger derselbe ist; dabei ist die Darstellung ebenso kurz, klar und fesselnd, wie die der ersten. Nirgendwo Überflüssiges, nirgendwo Wichtiges fortgelassen, nirgendwo Einseitigkeit, überall strengste Objektivität. Gerade deshalb werden viele Kollegen und Freunde von Dohrn es mit dem Referenten lebhaft beklagen, dass Verf. nicht auch noch die letzten zwei Dezennien des 19. Jahrhunderts mit in den Kreis seiner Besprechungen eingezogen hat. Möchten doch diese Zeilen dazu beitragen, ihn auch dazu noch anzuspornen!

München, 28. Mai 1904. F. v. Winckel.

Mitteilungen aus der Gynäkologischen Klinik des Prof. Dr. Otto Engström-Helsingfors. Bd. V. Heft 1—3. Berlin 1903. S. Karger.

52. O. A. Boije, Über Appendicitis während Schwangerschaft, Geburt und Wochenbett.

B. hat zunächst sämtliche veröffentlichten Fälle in 3 Gruppen zusammengestellt; die 1. Gruppe umfasst 48 Fälle, in denen eine Appendicitis während der Schwangerschaft entstand und durch die Operation oder die Sektion festgestellt wurde, die 2. 20 Fälle, in denen während der Schwangerschaft eine Appendicitis klinisch diagnostiziert wurde, und die 3. schliesslich 8 Fälle, in denen eine Appendicitis akut im Puerperium nach ausgetragener Schwangerschaft auftrat. Nach Besprechung der klinischen Symptome und namentlich des Einflusses der Schwangerschaft auf die Appendicitis, führt B. 18 Fälle aus der Engströmschen Klinik genauer an, bei denen es sich 6mal um Fälle handelt, wo nach radikal operierter Appendicitis Schwangerschaft eingetreten ist, und 12mal um Fälle, wo vor der Schwangerschaft eine Appendicitis klinisch diagnostiziert wurde.

Bemerkenswert ist, dass in keinem Falle ein schädlicher Einfluss der Schwangerschaft auf die Appendicitis festzustellen war; auch traten keinerlei Störungen bei der Entbindung oder im Puerperium auf; schliesslich scheint nach B.s Beobachtungen eine Appendicitis verhältnismässig selten während einer Schwangerschaft aufzutreten.

Was die Einwirkung der Appendicitis auf die Schwangerschaft anbetrifft, so trat in 18 Fällen von 33 nicht operierten Fällen eine Unterbrechung der Schwangerschaft ein (54,5 pCt.); in 31 während der Schwangerschaft operierten Fällen trat ebenfalls 18mal eine Unterbrechung ein (58 pCt.), während in 15 resp. 13 Fällen die Schwangerschaft einen ungestörten Fortgang nahm. Von den operierten Fällen starben 14, von den nicht operierten 6.

In bezug auf die Behandlung steht B. auf dem Standpunkt, dass im Interesse der Mutter die Behandlung der Appendicitis während der Schwangerschaft nach denselben Grundsätzen erfolgen soll, wie ausserhalb derselben; im Interesse der Frucht ist dagegen eher eine zeitige Operation zu verteidigen; handelt es sich um eine abgelaufene Appendicitis, so kann man abwarten, ob ein Recidiv eintritt, zumal da die Gefahr einer solchen verhältnismässig gering ist.

53. Elis Essen-Möller, Sechs Kaiserschnitte, nebst Bemerkungen über die Stellung der Sängerschen Operation zu der Porroschen.

Im Anschluss an 6 genau geschilderte Fälle (Myom, Cervixtumor, kyphotisches, rachitisch-skoliotisches, allgemein verengtes Becken und sehr grosses Kind bei hochstehendem Kontraktionsring), sowie unter eingehender Berücksichtigung der betreffenden Literatur kommt E. zu dem Schluss, dass, wenn man die Infektion während der Operation ausschliessen kann, die Sängersche Operation ideale Resultate in bezug auf den unmittelbaren Erfolg gibt und in diesem Punkte keineswegs der Porro-Operation nachsteht.

Was sodann das Schicksal der konservativ Operierten bei späteren Schwangerschaften und Entbindungen anbetrifft, so besteht die Möglichkeit einer Verdünnung der Narbe, welche bei einer neuen Schwangerschaft zur Ruptur führen kann. Dieser Übelstand kann jedoch durch eine möglichst sorgfältige Naht vermieden werden. Ein wiederholter Kaiserschnitt ist ohne Gefahr; er kann sogar oft infolge der vorhandenen Adhäsionen extraperitoneal ausgeführt werden.

54. Hugo Forssell, Neue Erfahrungen über Totalexstirpation der Gebärmutter und Resektion der Scheide wegen schweren Prolapses bei alten Frauen.

Die Totalexstirpation empfiehlt sich in allen Fällen von hochgradigem Prolaps bei Frauen, welche das Klimakterium schon erreicht haben oder nahe daran sind. F. berichtet über 54 Fälle, in denen zum grössten Teil das Dauer-Resultat genau verfolgt werden konnte. — In bezug auf die Technik ist von Wichtigkeit, dass die Peritonealwunde sorgfältig vernäht wird und beide Ligamentstümpfe erst untereinander fixiert und dann mit dem Vaginalrand vereinigt werden. — Von den 54 Operierten sind alle genesen; unter 43 Fällen, die nachuntersucht wurden, fanden sich 5 Recidive; von den 38 übrigen waren 5 erst 6—11 Monate nach der Operation, die 33 anderen, bei denen die Operation 1—8 Jahre zurücklag, ergaben alle ein gutes Resultat. — Zur Verhütung einer erneuten Inversion der Scheide empfiehlt F. schliesslich eine Fixation der Scheide am Boden der Beckenhöhle resp. so hoch wie möglich an den Ligamentstümpfen.

55. Rob. Elmgren, Über operative Befestigung der Wanderniere. Experimentelle und klinische Studien.

Nach eingehender Besprechung der bisher angewandten Methoden der operativen Befestigung der Wanderniere, einschliesslich der von Engström geübten Methode, berichtet E. zunächst über die experimentellen Versuche, die von anderen Forschern und ihm selbst angestellt worden sind. E. hat im ganzen 18 Tier-Experimente ausgeführt; die Hauptresultate derselben sind folgende:

Wird die Niere ihrer Kapsel beraubt, so bildet sich eine Adhäsion zwischen der Nierensubstanz und dem umgebenden Gewebe. Von der Verwachsungsstelle erstrecken sich dünne Bindegewebsschichten zwischen die Nierenkanäle hinein, welche anfangs wenigstens unverändert bleiben. — Trotz fester Adhärenz der Niere mit der Umgebung braucht keine Veränderung der Nierenelemente einzutreten. Eine Sutur (Catgut, Seide oder Silberdraht) durch die Nierensubstanz bewirkt stets eine Sklerose der Nierensubstanz in der Gegend und radiär auswärts von der Sutur; diese Sklerose ist von geringerem Umfang, wenn die Nierenkapsel unbeschädigt ist. Eine Adhäsion bildet sich nicht nur an der Austrittsstelle der Sutur an der Niere, sondern die Nierenkapsel nimmt in der Nähe der Sutur an der Adhäsionsbildung teil. — Seiden- und Silbernähte bewirken eine stärkere Reizung des Nierenparenchyms als Catgut. Erfolgt bei einer mittelst Dekapsulation ausgeführten Nephropexie eine Infektion, so ist der Zerstörungs-

prozess bedeutend umfangreicher als bei einer Nephropexie ohne Dekapsulation.

Schliesslich bespricht E. die klinischen Erfahrungen über die operative Befestigung der Wanderniere an der Hand von 350 tabellarisch zusammengestellten Fällen, unter denen sich 45 genau beschriebene Fälle von Engström befinden; ausser diesen genauer berücksichtigten Fällen hat E. noch 890, also im ganzen 1240 Fälle, in der Literatur gefunden; auf diese 1240 Fälle kommen 20 Todesfälle oder 1,6 pCt. Mortalität. — Zur Beurteilung der Endresultate teilt E. die hierzu verwendbaren Fälle in 3 Gruppen: 1. Fixation mittelst Suturen durch die Nierensubstanz selbst (ohne Dekapsulation); 2. mittelst Suturen durch die Nierensubstanz mit Dekapsulation; 3. mittelst Suturen nur durch die Nierenkapsel. — Zur letzteren Gruppe gehören allerdings nur 11 Fälle mit 4 Rezidiven; zur 2. Gruppe 115 Fälle mit 3 Rezidiven und zur 1. 160 Fälle mit 10 Rezidiven.

Von den 45 Engströmschen Fällen wurden 38 nachuntersucht; hierunter befand sich 1 Rezidiv, und zwar kam das Rezidiv auf 15 Operationen ohne Dekapsulation, während die 23 mit Dekapsulation befestigten Nieren ohne Rezidiv blieben. Als Nahtmaterial empfiehlt sich am meisten Catgut. Zur Verhütung einer Infektion kann man ein Drainrohr bis zur Niere einführen, wodurch die Heilung nicht verzögert wird; eine Tamponade der Wundhöhle ist überflüssig; die Operierte muss $2^1/_2$–3 Wochen das Bett hüten. —

56. Hanna Christer-Nilson, Fall von puerperaler Scheidenatresie.

41jährige Ipara, schwere Entbindung, Kind tot; Pat. machte fieberhaftes Wochenbett durch und lag 2 Monate; danach 9 Jahre lang Amenorrhoe infolge von Haematocolpos; Punktion der letzteren, dann Menstruation regelmässig. — 3 cm oberhalb des Introitus vaginae maligne Striktur; Exzision der Narben- und Scheiden-Plastik. — Heilung; nach 3 Jahren Scheide noch für 2 Finger durchgängig.

57. Albert Sundholm, Beiträge zur Frage der Anwendung des Netzes in der Bauchchirurgie.

S. teilt zwei Fälle mit, in denen er grosse abgelöste Netzlappen zum Schutze von Darmnähten mit Erfolg angewendet hat; in dem einen Falle handelte es sich um eine Gastro-Enterostomie und Entero-Anastomose, und in dem anderen um eine Darmverletzung; in beiden Fällen Heilung.

58. Edvin Hansson, Drei Fälle von Schwangerschaft bei hochgradiger Hypertrophie des Collum uteri.

H. beschreibt 3 Fälle von Collum-Hypertrophie bei einer 25-, 22- und 34jähr. Pat.; die Fälle wurden sämtlich intra graviditatem operiert, in einem Falle trat Abort ein, in einem Frühgeburt, und in einem Falle erreichte die Schwangerschaft das normale Ende. — Das Collum ragte 2mal 7 cm vor die Vulva und 1mal 4—5 cm.

59. Geo Björkqvist, Über Carcinom der Clitoris.

Innerhalb 10 Jahren kamen bei 17000 Patientinnen der Engströmschen Klinik vier Vulvacarcinome vor, unter denen sich 2 Carcinome der Clitoris befanden, ausserdem noch 1 Carcinom der Urethra. Die beiden Carcinome der Clitoris betrafen Patientinnen von 21 und 49 Jahren; sie wurden beiderseits mit den Inguinaldrüsen exstirpiert. Ausser diesen beiden Fällen führt B. noch 67 aus der Literatur zusammengestellte Fälle an. Die Prognose des Clitoris-Carcinoms ist äusserst schlecht; durchschnittlich tritt innerhalb 7 Monaten ein lokales Rezidiv auf und 1 Jahr nach der Operation der Exitus. — Therapeutisch empfiehlt sich die Radikal-Operation, d. h. die Entfernung der Geschwulst gleichzeitig mit den Leistendrüsen.

60. Ossian Hellsten, Zwei Fälle von Emphysem der Bauchwand nach Laparotomie.

In dem einen Falle handelt es sich um eine Myom-Enukleation am schwangeren Uterus (m. IV—V); Abort nach 2 Tagen. Bei der Entfernung der Nähte wird Emphysem der Bauchdecken bemerkt, nach 14 Tagen Inzision ohne Erfolg; allmähliche Resorption; Heilung. — Im 2. Falle ebenfalls Myom-Enukleation; Rekonvaleszenz durch starken Husten gestört; nach 3 Tagen Hautemphysem neben der Bauchwunde; nach 10 Tagen Exitus an Lungentuberkulose und Pneumonie.

61. Walter Sipila, Weitere vier Fälle von Angiom der Urethra.

S. fügt den früher (Bd. I, H. 3) veröffentlichten Fällen vier weitere hinzu, welche Pat. von 33, 38, 28 und 51 Jahren betreffen; sämtliche Fälle waren mittelst Exzision resp. Resektion der Urethral-Schleimhaut behandelt. Heilung.

62. Walter Parviainen, Zur Kenntnis der präsenilen Atrophie der weiblichen Genitalien.

P. hat an dem Material von 6 Leichen seine früheren Studien (cf. Bd. I, Heft 2) wieder aufgenommen; das Material stammt von 20—45jähr. Frauen, die an Phthisis pulmonum verstorben waren, aber keine lokalen Genitalerkrankungen erkennen liessen. — Die mikroskopische Untersuchung ergab am Uterus Muskelfaserschwund und Proliferation von Bindegewebe; die Schleimhaut wird dünner, die Drüsen nehmen ab, und das Epithel wird niedriger. — Die Tuben sind atrophisch; die Muskulatur reduziert, durch Bindegewebe versetzt; das Lumen enger, die Falten kürzer, das Epithel niedriger. — An den Ovarien sieht man Atrophie der Follikel bis zum vollständigen Schwund in der Rindenschicht. Die bindegewebigen Elemente treten statt dessen deutlicher hervor. E. G. Orthmann-Berlin.

Münzer, Histogenese und Pathogenese des Chorioepithelioma malignum. Vortrag, gehalten in der Gynäkologischen Gesellschaft in Breslau am 18. Januar 1904 (vergl. diese Monatsschrift, Bd. 19, S. 629).

M. bespricht unter eingehender Berücksichtigung der einschlägigen Arbeiten und unter Demonstration einiger entwicklungsgeschichtlicher Präparate die Frage der Syncytiumgenese und kommt zu dem Resultat, dass insbesondere auf Grund der Petersschen Befunde die fötale Abstammung des Syncytium am wahrscheinlichsten ist. Die destruktive Eigenschaft des sich einbettenden Eies erzeuge im mütterlichen Boden degenerative Veränderungen, die in ihrem Aussehen eine gewisse Ähnlichkeit mit dem als Syncytium bezeichneten aktiven Funktionszustand der Ektodermzellen aufweisen. Diese äussere Übereinstimmung zwischen Syncytium, dem Produkt höchster Zelltätigkeit, und Symplasma, der degenerativen Umwandlung mütterlichen Gewebes, hervorgerufen durch die histolytische und ernährungsvermittelnde Eigenschaft der epithelialen Elemente des Chorions, habe bisher die genetische Auffassung des Syncytium erschwert. Auf Grund dieser entwicklungsgeschichtlichen Theorie bespricht M. die Histogenese der Chorioepitheliome, die er im Sinne L. Fraenkels und Marchands als fötale Tumoren ansieht. Die Eigenart derselben, die im onkologischen System zu den Carcinomen gerechnet werden könnten, die aber wegen Mangels an einem gefässführenden, bindegewebigen Stroma keine organischen Geschwülste im strengen Sinne sind, dokumentiere sich nicht nur durch den Schaden, den kindliche Teile dem mütterlichen Organismus zufügen, sondern vor allem auch durch ihre ausgesprochene Disposition zu einer sehr reichlichen Metastasenbildung auf venösem Wege.

Überaus interessant habe sich auch dank den Beobachtungen der letzten Jahre die Auffassung von der Pathogenese des Tumors gestaltet. Die Tatsache, dass in der Mehrzahl der Fälle der Tumorentwicklung eine Blasenmolengeburt voranging, legte einen Zusammenhang zwischen Chorioepitheliom und Mola vesicularis nahe. Nun habe schon Ludwig Fraenkel (dessen Verdienste in der ganzen Frage der Vortragende gegenüber den jüngsten Angriffen Risels verteidigt) in seinem vor 10 Jahren beschriebenen Falle bei einer 25jährigen Patientin 1¾ Jahre nach der Ausstossung einer Blasenmole neben dem Uterustumor in beiden Seiten gänseeigrosse Geschwülste gefunden von dem Aussehen einer multilokulären Ovarialcyste. Dieses gleichzeitige Vorkommen von Blasenmole und cystischer Degeneration eines oder beider Ovarien sei bis in die letzte Zeit vielfach konstatiert worden. Mit dieser Tatsache sei aber ein überaus wichtiges ätiologisches Moment gegeben, dessen wissenschaftliche Verwertung in der Pathogenese der Blasenmole und des Chorioepitheliom durch die neuesten Untersuchungen Ludwig Fraenkels über die „Funktion des Corpus luteum" nahegerückt wäre. Das Corpus luteum, eine Drüse mit innerer Sekretion, sichere die Einbettung und Weiterentwicklung des befruchteten Eies im Uterus. Wird diese physiologische Funktion des Corpus luteum durch den Druck einer Ovarialgeschwulst geschädigt, so setze als Folge hiervon eine Erkrankung des primär gesunden Eies während oder nach seiner Einbettung ein. Die Fraenkelschen Tierversuche haben viel Überzeugendes. Und wenn sich die Fälle mehren, wo sich bei Blasenmolen und Chorionepitheliomen die degenerativ veränderten Ovarien als Corpus luteum-Cysten herausstellen, dann werde auch die Frage nach der Pathogenese dieser fötalgenetischen Tumoren leichter zu beantworten sein. (Demonstration mehrerer histologischer Präparate.)

(Autoreferat.)

Literatur-Verzeichnis.

I. Geburtshülfe.

Allgemeines.

Kraft, A., und *Goenner*, Die Berechtigung zur Indikation der Konzeptionsverhütung. Corr.-Bl. f. Schweizer Ärzte. No. 10.

Schultze, B. S., Zum Problem vom Geschlechtsverhältnis der Geborenen. Centralbl. f. Gyn. No. 22.

Abortus. — Geburtshülfliche Operationen. — Operationen im Wochenbett.

Brodhead, G. L., Posterior introduction of the forceps. The Amer. Journ. of Obst. Mai.

Bröse, P., Über die Wendung bei Erstgebärenden mit engem (plattem) Becken und die Anwendung eines neuen Handgriffes bei schweren Wendungen. Zeitschr. f. Geb. u. Gyn. 51. Bd. 3. H.

Deaver, J. B., Cesarean section for placenta praevia. The Journ. of the Amer. med. Assoc. 30. April.

Döderlein, A., Über alte und neue beckenerweiternde Operationen. Arch. f. Gyn. 72. Bd.

Jardine, R., Clinical notes of a series of twenty-two cases of obstructed labours including eight cases of induction of labour, four cases of

symphysiotomy and ten cases of caesarean section. The Journ. of Obst. and Gyn. of the Brit. Emp. Mai.

Kroemer, Schonende oder forzierte Entbindung bei Eklampsie. Centralbl. f. Gyn. No. 19.

Rühl, W., Über die Tamponade des Uterus nach vaginalem Kaiserschnitt. Bemerkungen zu dem Aufsatze des Herrn Prof. Dührssen. Centralbl. f. Gyn. No. 20.

Steffeck, P., Bemerkungen zum Artikel Dührssens: ein Fall von vaginalem Kaiserschnitt bei Placenta praevia. Centralbl. f. Gyn. No. 20.

Zacharias, P., Sectio caesarea conservativa in der Schwangerschaft aus relativer Indikation durch sagittalen Fundalschnitt (in der Vorderwand) mit postoperativem Ileus. Arch. f. Gyn. 72. Bd.

Physiologie und Pathologie der Schwangerschaft, der Geburt und des Wochenbettes.

Ahlfeld-Aschoff, Neue Beiträge zur Genese der Placenta praevia. Zeitschr. f. Geb. u. Gyn. 51. Bd. 3. H.

Bumm, E., und *Sigwart, W.*, Untersuchungen über die Beziehungen des Streptococcus zum Puerperalfieber. Beitr. z. Geb. u. Gyn. 8. Bd. 3. H.

d'Erchia, F., Über das physiologische Verhalten des unteren Uterinsegmentes während der Geburt. Centralbl. f. Gyn. No. 19.

Fehling, H., Zur geburtshülflichen Therapie der im kleinen Becken eingeklemmten Tumoren. Arch. f. Gyn. 72. Bd.

Hegar, K., Muss jeder frische Dammriss genäht werden? Münch. med. Wochenschr. No. 22.

Helme, A., A suggestion for the treatment of puerperal convulsions by spinal subarachnoid puncture. Brit. med. Journ. 14. Mai.

Marchand, F., Beitrag zur Kenntnis der normalen und pathologischen Histologie der Decidua. Arch. f. Gyn. 72. Bd.

Meyer-Rüegg, H., Eihautberstung ohne Unterbrechung der Schwangerschaft. Zeitschr. f. Geb. u. Gyn. 51. Bd. 3. H.

Mond, R., Über einen Fall von akutem Hydramnion bei Zwillingsschwangerschaft. Centralbl. f. Gyn. No. 20.

Rosenberg, J., Three unusual obstetric cases. The Amer. Journ. of Obst. Mai.

Schaeffer, O., Cervixfrage und unteres Uterinsegment. Centralbl. f. Gyn. No. 19.

Schäffer, O., Ätiologische Betrachtungen über einen Fall von Myelitis transversa acuta infectiosa postpuerperalis e Parametritide abscedente perforante. Münch. med. Wochenschr. No. 20.

Schatz, F., Wann tritt die Geburt ein? Arch. f. Gyn. 72. Bd.

Schickele, E., Die vorzeitige Lösung der normal sitzenden Placenta. Beitr. z. Geb. u. Gyn. 8. Bd. 3. H.

Sellheim, H., Zur Bestimmung des geraden Durchmessers des Beckeneinganges. Centralbl. f. Gyn. No. 20.

Sittner, A., Vulvaödem und Dammriss. Centralbl. f. Gyn. No. 22.

van den Velden, R., Icterus gravidarum. Beitr. z. Geb. u. Gyn. 8. Bd. 3. H.

Voigt, J., Zur Bildung der intervillösen Räume bei frühen Stadien von tubarer und intrauteriner Gravidität. Zeitschr. f. Geb. u. Gyn. 51. Bd. 3. H.

Walthard, M., Grundlagen zur Serotherapie des Streptokokkenpuerperalfiebers. Zeitschr. f. Geb. u. Gyn. 51. Bd. H. 3.

Wiesner, A., Ein Beitrag zur Kenntnis der Wirksamkeit des Chinins als Wehenmittel. Geburt von Zwillingen mit Pause von 24 Stunden. Wiener klin. Wochenschr. 29. Mai.

Windscheid, F., Über Entbindung bei Myelitis. Arch. f. Gyn. 72. Bd.

Zweifel, P., Über die Verhütung der Fieberfälle im Wochenbett. Centralbl. f. Gyn. No. 21.

Derselbe, Zur Aufklärung der Eklampsie. Arch. f. Gyn. 72. Bd.

Fötus. — Neugeborenes.

Cassel, Über Nephritis heredo-syphilitica bei Säuglingen und unreifen Früchten. Berl. klin. Wochenschr. No. 21.

Groth, A., Die wahrscheinliche Ausdehnung der natürlichen und künstlichen Ernährung in München und ihr Einfluss auf die Säuglingssterblichkeit. Münch. med. Wochenschr. No. 21.

Variot, G., Gouttes de lait et consultations de nourrissons. Brit. med. Journ. 14. Mai.

Extrauterin-Schwangerschaft.

Doran, A., Haematoma and haematocele a study of two cases of early tubal pregnancy. Brit. med. Journ. 21. Mai.

Franze, R., Ein Beitrag zur Kasuistik der Extrauterin-Gravidität mit lebendem Kinde. Wiener klin. Wochenschr. No. 19.

Füth, H., Über das Vordringen des Chorion laeve in die Tubenschleimhaut, nebst Bemerkungen über die tubare Eieinbettung. Arch. f. Gyn. 72. Bd.

Heller, S. B., On two cases of abdominal pregnancy. The Journ. of Obst. and Gyn. of the Brit. Emp. Mai.

Peham, H., Ein Fall von Extrauterin-Gravidität mit lebendem reifen Kind. Wiener klin. Wochenschr. No. 19.

Missbildungen.

Bluhm, A., Zur Kasuistik der Missbildungen der weiblichen Genitalien. Deutsche med. Wochenschr. No. 21.

Cichorius, Ein Fall von Sirenenbildung. Arch. f. Gyn. 72. Bd.

Leopold, G., Über einen Dicephalus dibrachius. Arch. f. Gyn. 72. Bd.

v. Winckel, F., Über menschliche Missbildungen (besondere Gesichtsspalten und Cystenhygrome). Sammlung klin. Vorträge etc. 373/374.

II. Gynäkologie.

Allgemeines.

Gemmell, J. E., Amenorrhoea associated with serious eye symptoms in a young girl. The Journ. of Obst. and Gyn. of the Brit. Emp. Mai.

Goffe, J. R., The physiological function of menstruation and the part played therein by the fallopian tubes. Med. Record. 7. Mai.

Uterus und Operationen an demselben.

Bland-Sutton, J., On cancer of the cervix after supra-vaginal (subtotal) hysterectomy for fibroids. The Journ. of Obst. and Gyn. of the Brit. Emp. Mai.

Grein, E., Ein Fall von Chorioepithelioma malignum, nebst einigen Bemerkungen über Spontanheilung und Therapie bei dieser Erkrankung. Arch. f. Gyn. 72. Bd.

Hennig, C., Der heutige Stand der Lehre von der Metritis. Arch. f. Gyn. 72. Bd.

Hormann, K., Ruptur eines Chorioepithelioms mit schwerer intraperitonealer Blutung. Beitrag zur Geb. u. Gyn. 8. Bd. 3. H.

Kober, K., Beitrag zur operativen Myombehandlung. 8. Bd. 3. H.

Landau, L., Zum klinischen Verhalten des Epithelioma chorioectodermale. Berl. klin. Wochenschr. No. 7.

Littauer, A., Beitrag zur Frage der Malignität des Chorionepithelioms. Arch. f. Gyn. 72. Bd.

Maier, F. H., A plea for the earlier diagnosis of uterine cancer. New York med. Journ. and Phil. med. Journ. 30. April.

Martin, F. H., Operative treatment of retroversion of the uterus with report of cases. The Amer. Journ. of Obst. Mai.

Menge, *R.*, Über abdominelle Myomenukleation. Arch. f. Gyn. 72. Bd.
Menge, Intraperitoneale Ligamentverkürzung mit ausschliesslicher Verwendung von Katgut als Fixationsmaterial. Centralbl. f. Gyn. No. 21.
Oltramare, Etude sur la généralisation aux voies lymphatiques du cancer de l'utérus. Annales de Gyn. et d'Obst. Mai.
Rieländer, *A.*, Über die Wirkung von Ätzmitteln auf das lebende Endometrium. Ein Beitrag zur Therapie der Endometritis. Zeitschr. f. Geb. u. Gyn. 51. Bd. H. 3.
Sampson, *J. A.*, The relation between carcinoma cervicis uteri and the ureters and its significance in the more radical operations for that disease. Bull. of the Johns Hopkins hospital. März.
Skutsch, *F.*, Zur Frage von der Bedeutung der Retroflexio uteri. Arch. f. Gyn. 72. Bd.
Hermann, *K.*, Zur Frage der Bösartigkeit und der Spontanheilungen von Chorioepitheliomen. Beitr. z. Geb. u. Gyn. 8. Bd. 3. H.
Woodward, *M.*, Inversion of the uterus. Brit. med. Journ. 21. Mai.

Ovarien. — Tuben. — Ligamente.

Doran, *A.*, On painful and tender incipient ovarian tumours. Journ. of Obst. and Gyn. of Brit. Emp. Mai.
Glockner, *A.*, Über sekundäres Ovarialcarcinom. Arch. f. Gyn. 72. Bd.
Graefe, *M.*, Zwei Fälle von Endo- bezw. Perithelioma ovarii und ein Fall von Endothelioma der Portio vaginalis. Arch. f. Gyn. 72. Bd.
Sellheim, *H.*, Die diagnostische Bedeutung der Ligamenta sacro-uterina. Beitr. z. Geb. u. Gyn. 8. Bd. 3. H.

Vulva. — Scheide. — Damm. — Beckenbindegewebe.

Piltz, *W.*, Über den Keimgehalt der Vulva und Urethra. Arch. f. Gyn. 72. Bd.

Bauchhöhle. — Bauchschnitt. — Scheidenbauchschnitt.

Bowen, *W. J.*, Intestinal obstruction following laparotomy. Mai.
Clark, *J. G.*, Unsettled questions in abdominal surgery. Amer. Journ. of Obst. Mai.
Prentiss, *D. W.*, Floating liver. Amer. Journ. of Obst. Mai.
Vogel, *K.*, Physostigmin nach Laparotomien. Centralbl. f. Gyn. No. 21.

Harnorgane. — Fisteln.

Edebohls, *G. M.*, The surgery of nephritis. New York med. Journ. and Phil. med. Journ. 21. May.
Friedrich, *P. B.*, Operative Behandlung der Wanderniere. Arch. f. Gyn. 72. Bd.
Goldschmidt, *A.*, Über eine eigenartige Ursache doppelseitiger Hydronephrose: Ventilklappenverschluss beider Harnleitermündungen durch eine Falte der Blasenmukosa. Münch. med. Wochenschr. No. 21.
Hofmeier, Über einen vaginal ausmündenden überzähligen Ureter und dessen operative Behandlung. Zeitschr. f. Geb. u. Gyn. 51. Bd. 3. H.
Klussmann, *H. A.*, The use of the cystoscope. Pacific. med. Journ. März.
Krönig, *B.*, Beitrag zur Ureterenchirurgie. Arch. f. Gyn. 72. Bd.
Poly, *F.*, Bestimmungen der molekularen Konzentration des Blutes und des Urins bei doppelseitigen Nierenerkrankungen. Deutsche med. Wochenschr. 2. Juni.
Southam, *F. A.*, Remarks, on a series of 120 operations for vesical calculi. Brit. med. Journ. 21. Mai.
Stoeckel, *W.*, Die intraperitoneale Implantation des Ureters in die Blase. Zeitschr. f. Geb. und Gyn. 51. Bd. 3. H.

Wagner, P., Neuere Beiträge zur Nierenchirurgie. Schmidts Jahrbücher. 282. Bd. 5. H.

Witherspoore, T. C.. An operation to reach the lower-ureter by an extra-peritoneal route. New York. med. Journ. and Phil. med. Journ. 21. Mai.

Darm. — Hernien.

Clark, A. A., Clinical lecture on a case of strangulated femoral hernia. Brit. med. Journ. 7. Mai.

Cumston, Ch. G., Epigastric hernia. New York. med. Journ. and Phil. med. Journ. 30. April.

Fraenkel, F., Ueber die Erfolge der Leistenbruchoperation nach der Bassinischen Methode. Münch. med. Wochenschr. No. 22.

Hartmann, H., La suture par doublement dans la cure des éventrations larges et des grosses hernies ombilicales. Annales de Gyn. et d'Obst. Mai.

Pringle, J. H., An operation for the radical cure of hernia. Brit. med. Journ. 7. Mai.

Sadlier, J. E., A plea for early operative interference in cases of acute appendicitis with report of cases. Amer. Journ. of Obst. Mai.

Sperling, M., Hernien in Laparotomienarben und maligne Degeneration der Intestina des Bruchsackes. Berl. klin. Wochenschr. No. 20.

Narkose. — Anti- und Asepsis.

Füth, H., und *Meissl*, Über den Wert der Heisswasseralkoholdesinfektionsmethode auf Grund von Tierversuchen. Arch. f. Gyn. 72. Bd.

Grad, H., The therapeutic value of aseptic ergotin anesthesia and shock. Amer. Journ. of Obst. Mai.

Kemp, R. C., Experimental researches on resuscitation after death from chloroform. New York. med. Journ. and Phil. med. Journ. 7. Mai.

Kronacker, Transportabler Sterilisationsapparat für Verbandstoffe und Instrumente. Münch. med. Wochenschr. No. 19.

White, Ch. S., Jodized catgut. Amer. Journ. of Obst. Mai.

Technisches. — Akiurgie.

v. Fleurent, Ein neuer gynäkologischer Untersuchungsstuhl. Centralbl. f. Gyn. No. 19.

Krönig, B., Über elektrisch heizbare Operationstische. Arch. f. Gyn. 72. Bd.

Liese, M., Ein neuer zangenartiger Nadelhalter mit bündiger Sperrvorrichtung. Münch. med. Wochenschr. No. 19.

Lindenthal, O. Th., Ein kompendiöser Beinhalter. Münch. med. Wochenschr. No. 22.

Walcher, G., Neuer Dilatator zur Uterusdilatation nach Bossi. Centralbl. f. Gyn. No. 19.

Verantwortlicher Redakteur: A. Martin in Greifswald.

Originalarbeiten.

VII.

Aus der geburtshülflich-gynäkologischen Klinik in Florenz.
(Leiter Professor Dr. E. Pestalozza.)

Die Pathologie des Corpus luteum.

Von

Dr. E. SANTI,
erstem Assistenten.

(Schluss.)

Veränderungen des Corpus luteum durch Sekundärblutungen.

Ausser der, ich will sagen, physiologischen Blutung, welche die 1. Phase der Corpus luteum-Bildung begleitet, können in denselben, sowie an jeder Stelle des Ovariums, Blutungen erfolgen, welche wir sekundäre nennen wollen, welche entweder punktförmig sein oder auch den Umfang grosser Blutextravasate erreichen können.

Erstere haben an und für sich nur unbedeutendes Interesse und können infolge von Kreislaufstörungen oder von Schädigungen der Gefässwandungen nach toxischen oder entzündlichen Vorgängen entstehen.

Ich hatte Gelegenheit, diese zu beobachten, z. B. im Ovarium resp. im Corpus luteum einer Frau, welche während der Geburt nach schweren Symptomen von Autointoxikation gestorben und bei welcher am Leichentische akute gelbe Leberatrophie mit Hämorrhagien in verschiedenen Organen und besonders in der Magenschleimhaut vorgefunden worden war. Die Blutungen sind vorwiegend am Corpus luteum erfolgt, sodass man es als einen Lieblingsort derselben erachten musste. Sie waren nicht sehr ausgedehnt und intensiv, sondern vielmehr gewöhnliche blutige Suffusionen zwischen den einzelnen Luteinzellen, ohne dass die Verhältnisse unter ihnen empfindlich gestört worden

wären, und wegen der geringen Zeit, welche vom Momente der Geburt und dem Tode der Frau verstrichen war, waren auch keine Veränderungen dieser Zellen sichtbar.

Gewiss interessanter sind aber jene Blutungen, welche mit einer gewissen Intensität im Corpus luteum erfolgen, und zwar sei es wegen der durch sie bedingten Veränderungen, sei es wegen alldem, das oben geschrieben worden ist.

Bereits im Jahre 1856 werden sie von Robin[1]) erwähnt, welcher sie von den follikulären Blutungen unterschied, weil sie von einer gelben, mehr oder weniger gefalteten Membran umgeben sind. Später sind sie noch genauer im Jahre 1888 von Doléris und Petit[2]) illustriert worden. Rollin[3]) richtete seine Aufmerksamkeit auf deren Häufigkeit im Jahre 1889 und Cestan[4]) im Jahre 1894. Pilliet[5]) bestätigte, dass unter den Blutungen im Ovar die häufigsten nicht jene sind, welche im Follikelbläschen erfolgen, sondern jene, welche man in den gelben Körpern beobachtet, und welche stets die sklerocystische Oophoritis begleiten, deren Komplikation sie sind.

Nun glaube ich nach meinen Beobachtungen, dass es ganz exakt ist, so wie bei der Cystenbildung auch bei den Blutungen beide Formen einem einzigen Faktor zuzuschreiben. Sie müssen nur wegen der verschiedenen Bildungsweise und wegen des verschiedenen Grades der Zerstörung, welche sie erzeugen, getrennt gehalten werden, nachdem die Blutung im Follikel in eine präexistierende Höhle erfolgt, während im Corpus luteum die Höhle erst durch die Blutung selbst und mit sehr verschiedenem Grade von Gewebszerstörung ausgehöhlt wird.

Was den Mechanismus, unter welchen Follikelblutungen entstehen, betrifft, so sind sie mit jenen zu vergleichen, welche in den Corpus luteum-Cysten erfolgen. Ganz besonders durch diesen Umstand müssen die Hämatome des Corpus luteum von den Blutungen desselben unterschieden werden.

---

[1]) Robin, Note sur les hémorragies des vescicules ovariennes. Société de Biologie. 1856. 27. Dez.

[2]) Doléris und Petit, Nouv. Arch. d'Obstrétrique. 1888.

[3]) Rollin, Des hémorragies de l'ovaire. Th. de Paris 1889.

[4]) Cestan, Th. de Paris. 1894.

[5]) Pilliet, Les hémorragies dans l'ovarite skléro-cystique. Gazette hebdomadaire de Méd. et de Chir. No. 40. 6. Okt. 1893, pag. 469.

Verdoppelung des Corpus luteum.

Die erste Veränderung des Corpus luteum wegen sekundären Blutergusses wird von Rokitansky[1]) beschrieben und später von Orthman[2]) erwähnt und bestätigt.

Ein solcher Vorgang wurde Verdoppelung des Corpus luteum benannt. — Die Blutung erfolgt nach diesen Autoren entweder im Gewebe der Luteinschicht oder unter derselben, d. h. nach aussen von derselben, so dass diese, sei es nur an einzelnen Stellen und zuweilen in seiner Gänze von der darunterliegenden Theka externa des Follikels abgehoben wird. Ausserhalb des Blutergusses soll sich durch den dadurch bedingten Reiz eine neue Luteinschicht bilden, so dass der Eindruck entsteht, als ob man es mit einer wahren Verdoppelung dieser Schicht zu tun hätte.

Ich glaube eben einen solchen Fall beobachtet zu haben. In einem Corpus luteum von dreifacher Grösse des normalen konnte man schon makroskopisch an seiner Peripherie eine dünne, gelbe, gewellte Membran beobachten, während der weissliche, zentrale Kern ebenfalls von einer anderen gleich gelben und gewellten dünnen Membran umgeben schien. Ein rötlich gefärbtes Schichtchen hielt die zwei gelben Membranen getrennt. Bei mikroskopischer Betrachtung konnte ich feststellen, dass die rötliche Schicht einen Bluterguss darstellte, welcher in Form eines Ringes in der Theka interna erfolgt war, welche sich kaum in Luteinschicht umgebildet und diese in zwei Teile getrennt hatte, deren eine der Theka externa des Follikels, deren andere dem zentralen Fibrinkerne, in welchem bereits die Bindegewebsumbildung begonnen hatte, anhaftete. In einzelnen Stellen konnte man beobachten, wie einzelne Brücken von Luteingewebe noch die zwei getrennten Hälften in Verbindung hielten.

Es handelte sich um einen Zustand, welcher jenem sehr ähnlich ist, welchen ich bei Besprechung der Ätiologie der Luteincysten des II. Typus erwähnt habe. Dort gab es eine seröse Transsudation, hier einen Bluterguss.

Aus der Beschreibung der zwei genannten Autoren glaube ich schliessen zu dürfen, dass mein Fall den ihrigen analog war. Ich glaube daher, dass wahrscheinlich auch in ihren Fällen es nicht die Blutung gewesen sei, welche die Bildung einer neuen Luteinschicht erzeugte, sondern einfach, dass dieselbe die Luteinschicht in zwei Teile geteilt habe, welche, nachdem sie, wie es so

[1]) Rokitansky, cit. Arbeit.
[2]) Orthman, cit. Arbeit.

oft in kranken Ovarien vorkommt, hypertrophisch ist, auf irgend eine Weise die Idee erweckt haben mag, dass man es mit zwei getrennten Luteinschichten zu tun habe.

Die Bildung einer neuen Luteinschicht diesseits der Blutung, d. h. der Theka externa entsprechend, wäre ganz entgegengesetzt unseren Kenntnissen über die Herkunft der Luteinschicht, welche sich exklusiv aus und unter den Elementen der Theka interna bilden soll.

Orthman fügt hinzu, dass man in einzelnen Fällen zugleich im Zentrum solcher gelber Körper eine helle, seröse Flüssigkeit finden kann, welche denselben Ursprung wie jene der Cysten des Corpus luteum hat; es soll sich durch Verflüssigung des Fibrins des zentralen Gerinnsels bilden.

Zerstörung der Luteinschicht infolge von sekundären Blutungen.

Nicht jede in der Luteinschicht erfolgende Blutung beschränkt sich darauf, diese Schichte in zwei Teile zu teilen, sondern oft hat sie eine destruktive Bedeutung. Auch in solchen Fällen muss gradweise vorgegangen werden. Tritt die Blutung nicht massig auf und erfolgt sie langsam, so kann eine gewöhnliche blutige Infiltration zwischen den Luteinzellen erfolgen, welche von einander getrennt, und jeden Zusammenhanges untereinander bar, frei in der blutigen Flüssigkeit herumschwimmen (siehe Fig. 15).

Erfolgt dagegen das blutige Extravasat mit grösserer Raschheit und Menge, so beschränkt es sich nicht mehr auf ihre Trennung, es führt zu ihrer Zerstörung, so dass nur noch einige typische Zellen, welche dem Vorgange getrotzt haben, zu finden sind, um anzuzeigen, in welchem Gewebe des Eierstockes die pathologische Blutung erfolgt ist. Dieses Folgen einer pathologischen auf eine physiologische Blutung in einem Corpus luteum kann man zuweilen nur nach dem verschiedenen Grad der Veränderungen erkennen, welche die beiden Ergüsse durchgemacht haben. Derartige Veränderungen, welche eine solche sekundäre Blutung des Corpus luteum nach sich ziehen können, sind in Fig. 16 abgebildet. Der zentrale Kern, aus einer Blutansammlung entstanden, kennzeichnet die primitive Blutung des Corpus luteum.

Es ist von einer dünnen Fibrinschicht und von zarten Bündeln Bindegewebes umgeben, an deren äusserstem Teile einzelne grössere, stark pigmentierte Zellen, zahlreiche, grösstenteils zertrümmerte Kerne und freie Pigmentkörner anhaften. Gleich ausserhalb folgt

eine neue blutige Schicht von Ringform, welche bis zu einer Bindegewebsschicht reicht, welche die primitive, äussere Theka des Follikels darstellt, an welcher man noch einige Luteinzellen anhaften sieht. Einzelne Gewebsschlingen ziehen von dieser Schicht durch die ringförmige Blutschicht hindurch und gelangen bis zur dünnen Fibrin- und Bindegewebsschicht, die ich früher erwähnt habe.

Hämatome des Corpus luteum.

Zuweilen sammelt sich ein sekundäres Blutextravasat im Zentrum eines Corpus luteum und verwandelt dasselbe teils zerstörend, teils seine Schichten dehnend, in eine mit Blut gefüllte Höhle, welche von einer Luteinschicht umgeben ist. Schwerlich bewahren aber die verschiedenen Schichten gänzlich ihre richtigen Verhältnisse, und während an einzelnen Stellen die Luteinschicht gut erhalten ist, ist sie an anderen teilweise zerstört. Ausnahme ist es, wenn man die einzelnen Schichten einförmig und regelmässig erhalten vorfindet. Dies ist auch natürlich, wenn man bedenkt, dass ähnliche Blutergüsse nicht nur die Tendenz haben, die Gewebe auseinanderzutreiben und zu dehnen, sondern notwendigerweise zerstören. Da die Resistenz der Gewebe nicht an allen Stellen gleich ist, ist auch der Grad der Zerstörung verschieden.

Die Hämatome des Corpus luteum haben stets beschränkte Dimensionen, entgegengesetzt den Grössenverhältnissen, welche ihnen von einzelnen Autoren (Martin, Orthmann) zugesprochen werden. Dieselben glauben, Hämatome des Corpus luteum von Kindskopfgrösse gesehen zu haben. Ich bin der Meinung, wie ich es schon sagte, dass solche Bildungen nichts anderes als Corpus luteum-Cysten seien, deren Inhalt sekundär blutig geworden sei durch Blutungen, welche in ihre Höhle erfolgt sind. Meine Ansicht wird noch mehr durch die Tatsache bekräftigt, dass in einigen dieser Hämatome die Innenwand mit Epithel überkleidet war. Dessen Erhaltungszustand steht jedenfalls im Widerspruche mit der Annahme, dass im Hämatom die Höhle direkt durch den Bluterguss ausgehöhlt worden sei.

Vielleicht könnte man differentialdiagnostisch zwischen Hämatom und Blutcysten die Charaktere des Inhalts verwerten, welcher in der Blutcyste klar und flüssig sein muss, in den Hämatomen dicht und pechartig ist, wenn er nicht eine geradezu halbfeste Masse darstellt. Solche Hämatome des Corpus luteum findet man, wie Pilliet richtig bemerkt, häufig in sklerocystischen

Ovarien. Die Wände, welche derartige Blutergüsse umgeben, haben oft verschiedene Charaktere in den verschiedenen Segmenten. Usur der Wand kann bei diesen mit grösserer Leichtigkeit zur vollkommenen Perforation der Wandung des Hämatoms und zu lebensbedrohlichen Blutungen in die Bauchhöhle führen als bei den anderen Hämatomformen des Eierstockes.[1]) Derartige Hämatome des Corpus luteum beobachtete ich in Fällen von Extrauteringravidität, in Fällen von Uterusfibrom und in Fällen von Adnexentzündungen.

Die Photographie No. 17 (auf Taf. VII, versehentlich mit No. 14 bezeichnet!) zeigt die Hälfte eines Eierstockes, welcher Sitz einer solchen Erkrankung war. Man nimmt ganz klar drei umschriebene Höhlen wahr, eine grössere Höhle in der Mitte des Eierstocks, welche nach links hin mit zwei anderen kleineren Höhlen kommuniziert. Alle drei waren ausgefüllt von Blutgerinnseln. Ich bemerkte, dass, während das Gerinnsel sich aus den zwei kleineren Höhlen leicht herausholen liess und die Wände glatt waren, es in der zentralen Höhle anhaftete. An der Wand dieser grösseren Höhle bemerkte ich, dass entlang einer Strecke von ca. 3 cm unter ihren Komponenten eine dünne, schmutziggelbe, fast grünliche Schicht war, welche in ihrem oberen Teile klar sichtbar, sich aber nach unten verdünnte, und endlich sich gänzlich verlor. — Figur 18 zeigt das mikroskopische Aussehen der Wand entsprechend der oben angeführten Strecke. — Man sieht, dass das Koagulum nach aussen von einer blutig infiltrierten Schicht lockeren Bindegewebes verschiedener Dicke begrenzt ist, welche von einer dünnen Schicht typischer Luteinzellen umgeben wird. Diese ruhen auf einer Bindegewebsschicht, welche die Theca externa des primitiven Follikels darstellt.

Sowie in der Wand der Luteincysten, so kann auch bei diesen Formen die gelbe Schicht eine hyaline oder fibröse Umwandlung erfahren. In solchen Fällen ist gewöhnlich der Rest der Luteinschicht sehr reich an Pigment, welches entweder in den noch erübrigten Luteinzellen geballt oder in Form von freien Körnern herumliegt. Dies kommt daher, dass es nicht nur das Luteinpigment darstellt, sondern und zum guten Teile von Blutpigment stammt. Dies ist in Fig. 19 klar sichtbar.

Der Schnitt trifft eine usurierte Stelle des Septum zwischen einem Follikel und einem wegen Bluterguss veränderten Corpus

[1]) Siehe Bauereisen, Zeitschr. f. Geburtsh. u. Gynäkol. 1904. Bd. 41, H. 2.

luteum. — Auf der einen Seite links ist noch die Follikelwand sichtbar, oben die Kommunikationsstelle zwischen Follikel und Corpus luteum, rechts die Wand des Corpus luteum in hyaliner Degeneration begriffen, in deren oberflächlichem Teile Pigmentansammlungen, wie oben beschrieben, zu sehen sind.

Die Umwandlungen, denen in solchen Fällen von Hämatomen die Luteinschicht unterliegt, erfolgen mit grösserer Unregelmässigkeit als in den Cysten, so dass, während in einzelnen Strecken diese Schicht gut erhalten, dieselbe in anderen bereits eine hyaline oder fibröse Degeneration eingegangen ist.

Bei solchen Formen hat Orthmann eine grössere Resistenz der Luteinzellen bemerkt wie bei anderen. Er bemerkt, dass diese Zellen, welche gewöhnlich einen einzigen Kern haben, zuweilen 3—4 Kerne im Zentrum der Zelle besitzen. — Ich selbst habe dies auch konstatiert, glaube aber, diesen Befund anders deuten zu müssen. Ich glaube, dass er auf einen degenerativen Zustand zurückzuführen ist. Das sind nicht mehrkernige Zellen, sondern einfach ein Produkt der protoplasmatischen Schmelzung von 3—4 Zellen in ihrer anfänglichen degenerativen Phase.

Verschieden sind die Umwandlungen, welche diese Blutansammlung durchmachen kann. — Sie kann sich in eine seröse Flüssigkeit umwandeln; dann wird das Hämatom zu einer Cyste, welche die charakteristische Eigentümlichkeit hat, dass ihre Wand nicht einförmig ist. — Nach Amann[1]) wäre dies die gewöhnliche Entstehungsweise der Corpus luteum-Cysten.

Kommen mit dem Blutergusse pyogene Keime in Berührung, so wandelt sich das Hämatom in eine Eiterhöhle um, worauf ich später zurückkommen werde. — Endlich können sich in dieser Blutansammlung dieselben Umwandlungen vollziehen, welche normalerweise in kleinen Blutergüssen der Corpora lutea erfolgen, deren erstes Stadium in Fig. 19 sichtbar ist. — Solche Gebilde liegen gewöhnlich so wie die betreffenden Corpora lutea in der Peripherie des Eierstockes oder bilden, noch genauer gesagt, einen seiner Pole.

Bevor ich dieses Kapitel abschliesse, will ich auch die Ansicht einzelner amerikanischer Forscher, Mary Dikson Jones[2]),

---

[1]) Aman, Op. cit.

[2]) Mary Dixon Jones, A hitherto undescribed disease of the ovary. Endothelioma changing to Angioma and Haematoma. New York. med. Journ. 28. September. 1889. p. 337.

Förster[1]), Boldt[2]), Heitzmann[3]) und das bewährte diesbezügliche Gutachten Martins[4]) und Orthmans[5]) mitteilen. Genannte Autoren nehmen an, dass sich ein wahres Corpus luteum nur bei beginnender Schwangerschaft bildet, während in allen anderen Fällen die Corpora lutea sich in Endotheliome (Girome) umwandeln, woraus dann das Angiom und zuletzt das Hämatom entstehen würde. Rohe[6]) wies diese Ansichtsweise zurück, und auch Martin und Orthman behaupten, dass weder aus den Figuren noch aus den Beschreibungen jener Autoren eine solche Hypothese bewiesen sei und dass man bei Hämatomen immer wahre Blutungen in der Masse des Corpus luteum vor sich habe.

Abszesse des Corpus luteum.

Ich muss vor allem erklären, dass ich zu diesem Kapitel einen Beitrag meiner eigenen Erfahrung nicht bringen kann. Ich möchte nicht, dass aus dieser meiner Erklärung ein Schluss über die Häufigkeit dieser Formen gezogen werde, es ist dies ausschliesslich die Folge der Behandlungsweise der entzündlichen Erkrankungen der Adnexe auf der von meinem hochgeschätzten Lehrer geführten Klinik. Die expektative nnd resorbierende Behandlung wird hier sehr ausgiebig und zuweilen mit unerhofften Erfolgen durchgeführt. Bei Anwendung jener sahen wir sehr grosse Adnexschwellungen und zuweilen auch solche älteren Datums schwinden. Wenn auch die Adnexerkrankung zu einer Flüssigkeitsansammlung in diesen Organen geführt und Fieber verursacht hat, so wird nur in ganz besonderen Fällen durch Laparotomie eingegriffen. Wir beschränken uns lieber auf eine Entleerung der Eiteransammlung auf vaginalem Wege. — Muss eingegriffen werden, um das erkrankte Organ als Sitz der Erkrankung abzutragen, so geschieht es erst längere Zeit, nachdem jede Fieberbewegung geschwunden

---

[1]) Förster, Comparative microscopical studies of the ovary. Amer. Journ. of Obst. 1893. Vol. XXVIII. p. 779.

[2]) Boldt, Peritonitis, hervorgerufen durch Ruptur eines Ovarialhämatoms. Deutsche med. Wochenschr. 1890. No. 46a.

[3]) Heitzmann, Beiträge zur pathologischen Anatomie der Gebärmutter und der Eierstöcke. Wiener med. Wochenschr. 1895. No. 36. p. 1545.

[4]) Martin, Op. cit.

[5]) Orthman, cit. Arbeit.

[6]) Rohe, Haematoma of the ovary. Amer. Journ. of. Obst. Juni. 1894. Vol. XXIX. p. 765.

ist, und nachdem wir uns durch längere Zeit auch vergewissert haben, dass jede resorbierende Behandlung nutzlos ist.

In solchen Fällen hat man gewöhnlich nicht mehr die entzündliche Schwellung vor sich, sondern nur den Endausgang, und es sind daher die Umwandlungen der Organe derartige, dass man nur selten auf ihre Anfangsstadien zurückgreifen und behaupten kann, welche Veränderungen die durch die entzündlichen Prozesse in verschiedenem Grade modifizierten Organe durchgemacht hätten. Dies vorausgeschickt, kann ich sagen, dass die Literatur in dieser Richtung zwar nicht reich, aber gewiss auch nicht so gering ist.

Corpus luteum-Abszesse wurden beschrieben von Sänger[1]), Orthman[2]), Oliva[3]), Rosthorn[4]). — Rheinstein[5]) und Gottschalk[6]) bewiesen die Möglichkeit, dass der Eierstock auf dem Wege eines jüngst geplatzten Follikels infiziert werden kann. Menge[7]), welcher genaue bakteriologische Untersuchungen vom Eiter von Ovarialabszessen vornahm, stellte die grosse Bedeutung dar, welche das Corpus luteum in der Genese solcher Bildungen hat, und Oliva[8]) machte diesbezüglich experimentelle Untersuchungen. Aus den Arbeiten dieser Autoren müsste man annehmen, dass solche Formen ziemlich häufig sind, denn z. B. Orthman glaubt, dass unter 30 von Martin operierten Ovarialabszessen, welche er genauer untersucht hat, 21 als Corpus luteum-Abszesse qualifiziert werden müssen.

Was die Grösse derselben betrifft, so können diese, wie behauptet wird, die Grösse eines Apfels erreichen. Allgemein sind sie aus 3 Schichten gebildet. Eine äussere fibröse Schicht, welche die Reste des Ovarialgewebes darstellt. Dieser folgt eine zweite fibröse, kompaktere Schicht, welche sehr häufig auch hyalin degeneriert sein kann. Endlich liegt nach innen noch eine Schicht von gelblicher Farbe und verschiedenem Durch-

---

[1]) Sänger, Über Corpus luteum-Abszesse. Arch. f. Gyn. 1895. Vol. 49. p. 87.

[2]) Orthman, cit. Arbeit.

[3]) Oliva, cit. Arbeit.

[4]) v. Rosthorn, Demonstration von anatomischen Präparaten (Corpus luteum-Abszesse). Verhandl. d. deutsch. Gesellsch. f. Gynäk. Leipzig. 1897.

[5]) Rheinstein, Zur Diagnose der nicht puerperalen Ovarial-Abszesse. Arch. f. Gyn. 1890. Vol. 39.

[6]) Gottschalk, Demonstration von Präparaten. Gesellsch. f. Geb. u. Gyn. Berlin. 22. I. 1892.

[7]) Menge, Über die Flora des gesunden und kranken weiblichen Genitaltractus. Gesellsch. f. Geb. u. Gyn. Leipzig. 18. 3. 1895.

[8]) Oliva, cit. Arbeit.

messer, unregelmässig im Innern gefranst, mit Erosionen, papillären Exkreszenzen und granulierenden Erhabenheiten, welche der inneren Oberfläche des frischen Präparates ein sammet- oder froschlaichartiges Aussehen geben. Die Grösse dieser granulierenden Erhabenheiten wechselt zwischen der eines Stecknadelkopfes bis zu jener einer Erbse. — Zuweilen zeigen sie sich wie Züngelchen oder Gewebsfetzen, welche im Innern der Höhle vorspringen. Diese gelbe Schicht ist gewöhnlich in den kleineren Formationen gut erhalten, sie ist aber häufig auch in grösseren Abszessen gut sichtbar.

Das vorwiegende Element, welches diese Schicht zusammensetzt, sind die Luteinzellen. Die papillären Exkreszenzen der inneren Schicht sind ausserordentlich reich an Gefässen, welche strotzend mit Blut gefüllt sind. In ihrer Umgebung finden sich häufig extravasiertes Blut, Leukozyten, Blutklumpen, Pigment in freien Körnern sowohl als in Haufen in den Luteinzellen eingeschlossen. — Nie ist die Innenfläche mit Epithel überkleidet vorgefunden worden.

Sehr oft ist das Ostium abdom. tubae mit der Abszesswand verwachsen oder mit ihr verschmolzen, ja, zuweilen besteht eine direkte Verbindung der Eiterhöhle mit der Tube, welche in solchen Fällen auch erweitert und mit Eiter gefüllt ist.

Das wäre summarisch die Beschreibung von Gebilden, welche man für Corpus luteum-Abszesse hält. Dass das Corpus luteum ein Locus minoris resistentiae sei, dass es einen günstigen Boden zur Entwicklung pathologischer Zustände bilde, steht ausser Zweifel. Das Blut, welches sich in der eben geborstenen Follikelhöhle ansammelt, das Kommunizieren des Follikel-Risses mit der Bauchhöhle, die Möglichkeit eines direkten Kontaktes des eventuell infektiösen Tubeninhaltes mit der Wunde an der Eierstockoberfläche sind lauter Momente, welche gewiss die Einimpfung und die Entwicklung von Keimen in diesem Organe erleichtern. Es steht also nichts im Wege, anzunehmen, dass Ovarialabszesse am leichtesten entsprechend dem Corpus luteum sich entwickeln können, aber zwischen der Annahme und dem Glauben, dass diese Abszesse den Charakter der früher beschriebenen Formen haben können, liegt ein grosser Sprung. — Es ist zwar annehmbar, dass die Luteinschicht unter dem entzündlichen Reize eine üppigere Entwicklung erfährt. Es bleibt aber fraglich, ob deren Entwicklung so weit kommen kann, dass sie imstande ist, eine apfelgrosse Höhle, wie es bei den Cysten der Fall ist, ganz auszukleiden.

In dieser letzteren geht die Proliferation gradweise und mit einer gewissen Trägheit, entsprechend ihrem Wachstum, vor sich. In den Abszessen müsste sich der Vorgang mit jener bestimmten Raschheit äussern, mit welcher sich gewöhnlich Abszesse entwickeln. — Aber auch gesetzt der Fall, dass dies annehmbar wäre, so muss die Natur des Prozesses berücksichtigt werden, welche im Abszess vorwiegend destruktiv ist, sodass diesem zuweilen auch das fibröse Gewebe nachgibt. — Wie kann man dann nun annehmen, dass das Luteingewebe, ein Gewebe ganz rezenter Bildung und seiner Natur nach von sehr hinfälligem Charakter, diesem Prozesse widerstehen könnte? — Um annehmen zu können, dass die früher beschriebenen wirklich Abszesse sind, müsste man zum mindesten annehmen, dass ihre Zunahme durch Dehnung der Wandungen erfolgt, also ganz verschieden von der Weise, in welcher sich alle anderen Ovarialabszesse bilden, bei welchen, wie Schäffer[1]) bewiesen hat, die Zunahme durch Schmelzung der umgebenden Gewebe erfolgt. — Auf Grund dieser Betrachtungen bin ich geneigt, zu glauben, dass ein Abszess von einer charakteristischen Luteinschicht nur in seinen ersten Phasen umgeben sein könnte, nämlich dann, wenn es nur um ein wenig die Grösse des reifen Follikels überschritten hat, d. h. bis an demselben die Schmelzung der ihn umgebenden Elemente noch nicht begonnen hat. Auch die von Oliva[2]) diesbezüglich angestellten Versuche bekräftigen vollkommen, was ich eben auseinandergesetzt habe. Dieselben beweisen zwar die Leichtigkeit des Befallenwerdens eines Corpus luteum von einem infektiösen Prozesse, sie besagen aber auch, dass in solchen Fällen die Abszesshöhle von einem Granulationsgewebe überzogen ist und dass jede Spur einer Luteinüberkleidung an seiner Peripherie fehlt. — Noch mehr, Oliva ist, um die Wucherung des Luteingewebes, wie sie in Fällen von Cysten vorkommt, dagegen bei Abszessen fehlt, zu erklären, auf den Gedanken gekommen, dass der Entzündungszustand die Proliferationsfähigkeit des Corpus luteum erhöhen könne, wenn es im Initialstadium der reinen und einfachen Hyperämie sich befindet, in welchem die Ernährung des durch das infektiöse Agens befallenen Gewebes durch den erhöhten Blutzufluss eine gesteigerte ist, und dass, wenn der entzündliche Prozess zur eitrigen Schmelzung geführt hat, die zerstörende Wirkung der bakteriziden Gifte und die Produkte der

[1]) Schäffer, Zwei Fälle von Ovarialabszessen. Zeitschr. f. Geb. u. Gyn. 1890. Bd. 20.

[2]) Oliva, cit. Arbeit.

Nekrobiose, welche sich doch im entzündlichen Herde bilden und welche sich daraus absondern müssen, auf die Proliferationsfähigkeit des Corpus luteum selbst hemmend wirken, ja sogar die Corpora lutea und die Follikel zerstören, bis es zur Sklerose als Zeichen der Ausdehnung des Prozesses kommt. — Ohne dieser Möglichkeit widersprechen zu wollen, wäre ich eher geneigt, den destruktiven Prozessen mehr Wert beizulegen als dem Mangel an Proliferation.

Ich denke also mit Fränkel[1]), dass die als Corpus luteum-Abszesse beschriebenen Formen nichts anderes sind, als Corpus luteum-Cysten, welche sekundär von einem eitrigen Prozesse befallen worden sind, und dass höchstens jene Formen geringerer Grösse ihren Ursprung aus Hämatomen des Corpus luteum ableiten. Die beschriebenen Erosionen in der Luteinschicht solcher Formen zeigen dann nur die Schädigung derselben durch den eitrigen Vorgang an.

Sänger behauptet, dass es sich um wahre Abszesse des Corpus luteum und nicht um vereiterte Cysten handelt. Er stützt sich auf die Differenz in der Häufigkeit zwischen Abzessen und Cysten des Corpus luteum. Wenn es sich um vereiterte Cysten handeln würde, sagt er, so müssten die einfachen Cysten viel häufiger sein als erstere, was jedoch nicht der Fall ist. Wenn dies zur Zeit, als der Autor seine Arbeit schrieb, behauptet werden konnte, so kann es wohl heutzutage nach den veröffentlichten Arbeiten nicht mehr Geltung haben.

Aber wenn dies auch der Fall wäre, so muss man doch zugeben, dass die einfachen Cysten an und für sich einen operativen Eingriff sehr selten erfordern. Meistens waren sie ein ganz zufälliger Befund, welcher irgend einen anderen pathologischen Zustand komplizierte. Es ist daher ihre Zahl in Wirklichkeit viel grösser als jene, die in unsere Hände gelangen, denn ein grosser Teil entzieht sich wahrscheinlich unserer Beobachtung. Wenn dagegen diese Cysten von einem eitrigen Prozesse befallen werden, so beginnen sie, durch die begleitenden Symptome zur Geltung zu kommen, so dass erst jetzt deren Trägerinnen in unsere Beobachtung gelangen.

So viel ich weiss, wurden keine besonderen bakteriologischen Untersuchungen im Eiter der genannten Ansammlungen vorgenommen, aber ich glaube, dass man bei ihnen dieselben ätiologischen

[1]) Fränkel, Über Corpus luteum-Cysten. Arch. für Gyn. 1895. Vol. XLVIII. p. 1.

Normen anwenden kann, welche Menge[1]) aus den bakteriologischen Untersuchungen der Ovarialabszesse überhaupt gewonnen hat. Er teilt sie in 2 Gruppen.

In die erste sind jene einbezogen, welche von Gonokokken-, Tuberkelbazillen abhängen, in die zweite jene, welche in einem akut-infektiösen Reiz ihre Entstehung finden (Streptokokken, Staphylokokken, Bacterium coli commune oder anärobe, infektiöse Keime).

Tuberkulose des Corpus luteum.

Ich habe es für gut erachtet, diese Form besonders zu besprechen, da sie sich unter ganz besonderen Eigentümlichkeiten äussern kann.

Über dieses Thema ist mir nur die Arbeit Schottländers[2]) bekannt, in welcher der klinischen Beobachtung auch der experimentelle Teil angegliedert ist, dann der von Orthman und Frank[3]) beschriebene Fall, welcher auch in der Monographie Martins über Erkrankungen der Eierstöcke mitgeteilt wird.

Schottländer nimmt auf Grund seiner Experimente an, dass epitheloide Zellen auf hämatogenem Wege entstehen können, und will dieselben in einem Falle von Tuberkulose des Corpus luteum im Inneren kleiner Gefässe vorgefunden haben. Eine Tuberkel-Infektion ist aber auch möglich, wenn ein Follikel in der Nähe einer mit tuberkulösem Eiter getränkten Tubenfimbrie platzt, so dass das frische Corpus luteum direkt infiziert wird. Solch ein Vorkommnis wird für den Fall Orthman und Frank angegeben. Es handelte sich um einen Fall von Miliartuberkulose des Corpus luteum. Die ganze Luteinschicht war mit Riesenzellen infiltriert, welche entweder zu Knötchen vereint oder isoliert waren. An der inneren Oberfläche des Corpus luteum, welche beginnende cystische Degeneration darbot, war eine Schicht in käsigem Zerfall begriffen, welcher sich nach hinten teilweise zwischen den Falten der Luteinschicht ausbreitete. Desshalb glaubten die Autoren, dass die Infektion von der zentralsten Stelle des Corpus luteum ausgegangen wäre. Diese Annahme erschien dadurch gestützt, dass nahe an der Ovarialoberfläche einzelne Tubenfimbrien sich befanden, welche in das Corpus luteum tauchten.

---

[1]) Menge, cit. Arbeit.

[2]) Schottländer, Über die Tuberkulose des Eierstockes und der Eierstockgeschwülste nebst einigen Bemerkungen über Tuberkulose des Eileiters. Monatsschr. f. Geb. u. Gyn. 1897. Bd. 5.

[3]) Orthman und Frank, Ein Fall von Tuberkulose von Eileiter und Eierstock. Berlin. Wochenschr. 1898. No. 6. S. 118.

Es ist aber nicht von der Hand zu weisen, dass eine tuberkulöse Infektion des Corpus luteum zur Bildung von Abszessen führt, welche mit anderen Formen von Eierstocksabszessen verwechselt werden können.

Gutartige Geschwülste des Corpus luteum.

Bis vor wenigen Jahren wurden die Fälle von Geschwülsten des Corpus luteum fast sämtlich den Fibromen zugerechnet. Der erste, der etwas darüber berichtete, war Rokitansky [1]), welcher zwei Fälle beschrieb. Später wurden solche von Klob [2]) beschrieben und nach Olshausen [3]) auch von Klebs beobachtet. Diese fibrösen Geschwülste haben allgemein eine Grösse, welche jene einer wälschen Nuss nicht übertrifft. Sie sind aus einem zentralen fibrösen Kern gebildet, welcher von einer, durch seine Farbe und Faltung charakteristischen Luteinschicht umgeben ist. Zuweilen kann das fibröse Knötchen im Zentrum eine kleine Höhle zeigen infolge von Erweichung des Gewebes.

Im Grunde genommen wären solche Neubildungen von einem normalen Corpus luteum nur durch eine enorme Vergrösserung des zentralen fibrösen Kernes verschieden. Da nun das zentrale fibröse Gewebe des normalen Corpus luteum nur eine fibröse Umgestaltung des in der Höhle des Corpus luteum extravasierten Blutes darstellt, so halte ich es für annehmbar, dass der fibröse Kern der nun besprochenen Neubildungen nur eine Umwandlung eines abnormen Blutextravasates eines Corpus luteum darstellt, wie man sie in den Hämatomen vor sich hat. Diese Ansicht findet darin eine Stütze, dass ich wiederholt (wie es in Fig. 19 dargestellt ist) eine beginnende, fibröse Umwandlung in der äussersten Peripherie des Coagulum solcher Hämatome beobachtet habe. Dies würde nur die erste Phase bilden.

Die Existenz einer kleinen, zentralen, cystischen Höhle, welche in solchen Formen bemerkt wurde, dünkt mir mit dieser Auffassung im Einklang zu stehen, denn auch bei Hämatomen kann eine Verflüssigung des zentralen Teiles erfolgen, wie ich bereits angegeben habe.

Bösartige Neubildungen des Corpus luteum.

Die beschriebenen Fälle von bösartigen Neubildungen, welche aus Geweben, die das Corpus luteum zusammensetzen, ihren

[1]) Rokitansky cit. Arbeit.

[2]) Klob, Pathologische Anatomie der weiblichen Sexualorgane. Wien 1854.

[3]) Olshausen, Die Krankheiten der Ovarien. 1886.

Ursprung genommen haben, sind gewiss nicht sehr zahlreich. Mir sind 7 Fälle bekannt. Für einzelne dieser Fälle wäre der Ursprung aus dem Corpus luteum sehr zweifelhaft, für andere nicht der einzige.

Der erste Autor, welcher die Möglichkeit der Bildung solcher Tumoren des Corpus luteum erörtert hat, war wieder Rokitansky. In diesem Falle soll es sich um Carcinom gehandelt haben. Der Befund wurde bei der Sektion einer 65 jährigen Frau aufgenommen. Er lautet:

„Die Stelle des linken Ovariums nahm ein kindskopfgrosser, tuberöser Tumor ein, welcher auf den Durchschnitt eine 8 bis 12 mm dicke, vielfach gefaltete, weissrötliche, fleischartige, hie und da von einem weisslichen Reife (Staube) bedeckte Rindenmasse zeigte, in deren Innern eine weissliche, von blassgelblichem, klebrigem Serum infiltrierte Bindegewebsmasse lagerte. Diese zentrale Masse verästelt sich vielfach, indem sie überall in die Sinus der Falten der Rindenmasse Sedimente abgab. Aussen war dieses ganze Gebilde von einer weissen Bindegewebsschicht bekleidet, sie enthielt zahlreiche follikelartige, kleine und grössere Cysten und stellte sich als die auseinander gedrängte, hypertrophierte Ovarialmasse dar. Insbesonders sass am inneren Umfange dieses Gebildes, gesondert von ihm, eine grössere Gruppe von Cysten, von denen eine die Grösse eines Enteneies hatte. Die Rindenmasse bestand aus einem dichten, grobbalkigen, faserigen Stroma, dessen Räume eine, aus runden Zellen mit einem Kerne, ferner aus eckigen, geschwänzten und aus grossen Mutterzellen bestehende, medullare Masse einnahm. In den weisslich bereiften Stellen waren die Zellen mit vielen grossen Fettkügelchen erfüllt und nebstdem auch viel freies Fett zugegen. In diesem Aftergebilde ist ein aus Corpus luteum hervorgegangenes Carcinom, d. h. eine krebsartige Degeneration eines Corpus luteum kaum zu erkennen, wenn man auch zugeben muss, dass krebsartige Aftergebilde von ähnlicher Form, bestehend aus einer Bindegewebsmasse im Kerne und einer tuberösen, papillären, krebsigen Rinde auch in anderen Organen, wie z. B. im Gehirne, vorkommen. Dass es zu einer solchen Grösse heranwuchs, ist unzweifelhaft darin begründet, dass ein schon an und für sich grosses Corpus luteum erst nach seiner Degeneration recht fortwuchs.“

Martin [1]) bezweifelt mit Recht, dass die Neubildung ihren

[1]) Martin, loc. cit.

Ursprung im Corpus luteum gehabt habe, wenn man bedenkt, dass die Frau 65 Jahre alt war, also sich in einem Alter befand, in welchem es wahrscheinlich ist, dass keine Corpora lutea mehr existieren. Aus der Beschreibung der Elemente, welche die Geschwulst bildeten, ist es auch denkbar, dass es sich nicht um Carcinom gehandelt habe, vielmehr wäre wegen der Verschiedenheit der Elemente eher an ein Sarkom von polymorphen Zellen zu denken.

Im Falle von Maffucci [1]) handelte es sich um eine Geschwulst, welche der Autor als cystisches Adenosarkom bezeichnete. Der sarkomatöse Anteil des Tumors ging nicht nur von der Theka der in Zerstörung begriffenen Follikel aus, sondern auch vom Bindegewebe, welches sich zwischen den Drüsenschläuchen befand, sowie von einem speziellen Gewebe, welches der Autor als jenes des Corpus luteum anspricht. Er konnte faktisch in der Mitte der Geschwulst eine Reihe gelber Massen vorfinden, zusammengesetzt aus pigmentierten Zellen, welche Rückstände von Corpus luteum waren. Ohne weiter den Ursprung des Corpus luteum genauer untersuchen zu wollen, hat diese Geschwulst in diesem Sinne keine besondere Bedeutung; denn dann hätte der Ursprung vom Corpus luteum eine ganz untergeordnete Bedeutung.

Im Falle von Voigt [2]) handelte es sich um ein Perithelioma ovarii, ausgehend vom Corpus luteum. Es waren aber nicht die Luteinzellen, welche die Elemente der Geschwulst erzeugt haben. Diese stammten von den Gefässelementen des Corpus luteum. In diesem Sinne gehört es in diese Klasse von Neubildungen. Dadurch ist auch nicht die Wichtigkeit des Ursprunges der Geschwulst gemindert, denn sie stammte von neugebildeten Gefässelementen ab, deren biologische Tätigkeit sogar erhöht war, weil sie einem Corpus luteum graviditatis angehörten, bei welchen, wie wir wissen, die bildende Tätigkeit grösser sein muss als in den anderen gelben Körpern. Nach meiner Ansicht liegt die grosse Wichtigkeit des Falles in der pathologischen Erhöhung der bereits physiologisch gebildeten und durch die Schwangerschaft gesteigerten Vorgänge.

Martin [3]) gibt auch an, einen malignen Tumor des Corpus

[1]) Maffucci, Cancro dello stomaco e sarcoma dell' ovaia. Il movimento medico chirurg. Napoli 1882.

[2]) Voigt, Ein Fall von Kaiserschnitt nach Porro in der Schwangerschaft wegen malignem Ovarialtumor nebst Beitrag zur Pathologie des Corp. lut. Arch. f. Gyn. 1895. Bd. 49. S. 543.

[3]) Martin, loc. cit.

luteum beobachtet zu haben. In der kurzen Mitteilung, die er uns macht, gibt er keine Beschreibung des Falles; er sagt nur, dass es sich nach dem mikroskopischen Bilde um ein Sarkom in einer noch geschlechtsreifen Frau gehandelt habe, welches, makroskopisch betrachtet, ganz das Aussehen eines riesenhaften Corpus luteum hatte.

Im Fall, welchen Schaller und Pförringer[1]) besprechen, war die Geschwulst von einer Anhäufung von Cysten des Corpus luteum gebildet, welche zugleich in einem Eierstock entstanden sind. Die Bösartigkeit dieses Tumors war durch die abnorme Proliferation dieser Luteinzellen bestimmt, welche nicht mehr die charakteristischen Schichten einhielten, sondern zuweilen die Bindegewebsschicht, welche sie umgab, überschritten und in Form von Strängen im Ovarialgewebe vordrängen. Ein andermal waren es Gruppen solcher typischer Zellen, isoliert im Zentrum des Stroma. — Die Autoren glaubten, es handle sich um eine krebsartige Entartung der Corpus luteum-Cysten, was stillschweigend die epitheliale Natur der Luteinzellen ergab. — Was mir aber besonders interessant erscheint, ist die Entstehung der Geschwulst während der Schwangerschaft, welche ausserdem nicht normal war, sondern zur Bildung einer Blasenmole Anlass gegeben hatte. Der Fall von Michelazzi[2]) ist, wie der Autor selbst angibt, jener, welcher sich am meisten dem von mir beschriebenen nähert[3]). Die Ähnlichkeit ist vielleicht noch grösser geworden, nachdem ich, wie damals gesagt wurde, meine genauen Untersuchungen fortgeführt habe und gewissen, schon damals beobachteten Umständen eine verschiedene Deutung geben musste. Beide Geschwülste waren Sarkome. Der grösste Unterschied zwischen beiden liegt in den anamnestischen Daten. Die Patientin von Michelazzi hatte seit 17 Jahren keine Schwangerschaft durchgemacht, in meinem Falle dagegen war die Geschwulst während einer Schwangerschaft entstanden, ja, bei Beginn der Schwangerschaft musste ein Corp. luteum graviditatis im Eierstock bestanden haben, denn der Zeitpunkt, in welchem diese Geschwulst durch Laparotomie entfernt wurde, war der III. Schwangerschaftsmonat; im anderen Eierstock gab es keine Spur von frischem Corp. luteum.

---

[1]) Schaller und Pförringer, Zur Kenntnis der vom Corp. lut. ausgehenden Neubildungen. Beiträge zur Geb. u. Gyn. 1899. Bd. V. S. 91.

[2]) Michelazzi, Sopra un tumore ovarico di genesi dal corpo luteo. La Riforma medica. 1902. Vol. III.

[3]) Santi, Boll. della Società Toscana di Ost. e Gin. 1902. No. 1.

Die Geschwulst war sehr rasch gewachsen und hat im Laufe von 3 Monaten das Gewicht von etwa $^1/_2$ kg erreicht. Das Zentrum war von einer hirnartigen Masse gebildet, welche weich, brüchig, gelblichrot und von verschiedenen Blutextravasaten durchsetzt war. Äusserlich war sie von einer Rinde gebildet, von welcher auch Septa abgingen, welche gegen das Zentrum vordrangen. (Siehe Fig. 20.)

Die mikroskopische Untersuchung bewies, dass es sich um ein Alveolarsarkom handle. Es war aus 2 verschiedenen Zelltypen zusammengesetzt; die einen gross mit reichem Protoplasma, klarem Kerne, von verschiedener Grösse und Form, die anderen, d. h. jene des 2. Typus, waren klein, rund und mit spärlichem Protoplasma. Diese beiden Gattungen von Elementen waren in der Geschwulst verschieden angeordnet. Während die Inseln des weichen, hirnartigen Gewebes aus jenen grossen Zellen gebildet waren, welche inselförmig angeordnet und von dicken Bündeln Bindegewebe umgeben waren (Fig. 21), waren die weisslichen, widerstandsfähigen Stränge vorwiegend aus kleineren Zellelementen gebildet, welche den sehr zarten, untereinander geschlängelten Bindegewebsfasern sozusagen anhafteten (Fig. 22). — An anderen Stellen flossen die beiden Gewebe ineinander über, sodass Gruppen grosser Zellen von Zügen kleiner, runder Zellen umgeben oder von diesen getrennt waren (Fig. 23). — Diese Elemente zeigten weiter eine verschiedene Affinität für die verschiedenen Farbstoffe, sodass die nach Biondi-Haidenhein gefärbten Präparate ein sehr gefälliges Aussehen boten (Fig. 23). Waren nun diese Zellen vom Bindegewebe selbst oder von anderen Elementen entstanden?

Nach langer Beobachtung habe ich mich für letztere Hypothese entschlossen und denke, dass, während die kleinen Zellen die Proliferation der wahren Bindegewebselemente des Corpus luteum darstellten, die grossen denselben Ursprung haben, oder wenigstens von den Luteinzellen abstammen. Zu dieser Hypothese bin ich dadurch bestimmt worden, dass ich in der Geschwulst unter diesen Zellen auch charakteristische Luteinzellen vorfand, und dass ich Zellen beobachtete, welche ich als Übergangsstadien von diesen zu den grossen, oben beschriebenen, ansehen konnte (Fig. 24).

Nichts leichter, als dass bei dieser raschen Zellenproduktion des Tumors nicht alle dieselben Charaktere annehmen konnten oder sie in verschiedenen Graden angenommen haben, umsomehr, nachdem sie sich nicht unter denselben Bedingungen befanden,

wie jene, welche im Begriffe standen, sich in Luteinzellen umzuwandeln. Wenn es auch bisher nicht gelungen ist, betreffs der Abstammung der Geschwulst vom Corpus luteum einen bestimmten histologischen Beweis zu liefern, so glaube ich, könne man dem Umstande, dass eine Geschwulst, welche bei beginnender Schwangerschaft in einem Eierstocke entsteht, in welchem ein Corpus luteum graviditatis nicht hätte bestehen sollen, nicht eine sehr grosse Bedeutung absprechen. — Im Grunde genommen würde es sich nur um eine Übertreibung eines Vorganges handeln, welcher schon durch die Schwangerschaft selbst zur Übertreibung eines gewöhnlichen Vorganges wird. Ich erwähne nur die grosse Bösartigkeit dieser Geschwulst. Die Frau stellte sich uns sub partu vor. Sie zeigte nach nur 6 Monaten nach der Entfernung der Geschwulst zahlreiche, dicke Knoten am Netze und am Uterus an jener Seite, von welcher die Geschwulst abgetragen worden war. Sie gebar spontan, aber sie starb am 12. Tage des Wochenbettes, nachdem die Symptome der Kachexie rasch vorgeschritten waren. Leider konnte man es nicht erreichen, dass die Autopsie gestattet werde, welche vielleicht interessante Daten ergeben hätte. Neuerdings wurde ein Fall von malignem Tumor (cystisches Sarkom), der sich aus den Luteïnzellen entwickelt hat, von Groujdew beschrieben (Arch. f. Gyn. Bd. 70. H. 3. pag. 445).

Funktionelle Veränderungen des Corpus luteum.

Nachdem ich ausgiebig von den anatomischen Veränderungen des Corpus luteum gesprochen habe, erachte ich es als richtig, kurz über dessen funktionelle Veränderungen etwas anzudeuten. Es möge ein kurzer Hinweis genügen, denn es dünkt mich geradezu absurd, über krankhafte Funktion zu sprechen, nachdem wir uns betreffs der normalen Funktion desselben noch auf dem sehr vagen Felde der Hypothese befinden.

His und Clarke[1]) glauben auf Grund anatomischer Daten, dass das Corpus luteum durch den reichlichen Blutkreislauf, der sich an seiner Peripherie abspielt, bestimmt sei, günstige Ernährungsverhältnisse im Rindenteile des Eierstocks zu erhalten, welche dagegen durch einen einfachen Vernarbungsprozess im Niveau des geborstenen Follikels erschwert werden würden. Nach der

[1]) His u. Clarke, Ursprung, Wachstum und Ende des Corp. lut. nach Beobacht. am Ovarium des Schweines u. des Menschen. Arch. f. Anat. u. Physiol. Anat. Abt. 1898, p. 95.

Theorie Born's dagegen, welche experimentell von L. Fränkel und Cohn[1]), von Magnus[2]) und wiederum von L. Fränkel[3]) illustriert worden ist, soll die Funktion des Corpus luteum darin bestehen, dass die Einpflanzung des Eies durch seine innere Sekretion ermöglicht würde. Soviel im physiologischen Gebiet. Zum pathologischen übergehend, glaubt Lebreton[4]) dass die Erscheinungen der Autointoxikation, welche der Schwangerschaft eigentümlich sind, mit einem vorzeitigen Ablaufen der regressiven Phasen des Corpus luteum graviditatis verbunden seien. Zur Bekräftigung seiner Theorie wären nach dem Autor 4 Fälle zu nennen, in welchen er die Erscheinungen der Autointoxikation bei 4 Schwangeren rasch schwinden sah nach Verabreichung von Lutein. So viel ich weiss, ist diese Ansicht von den anderen Autoren nicht geteilt worden, noch sind weitere Fälle bekannt geworden, welche diese Hypothese besser begründet hätten. Eine cystische Degeneration des Corpus luteum soll nach Fränkel[5]) dessen Funktion derart verändern, dass das Eichen ausserhalb seiner normalen Stelle eine Einpflanzung finden könnte, oder, mit anderen Worten, er glaubt einen gewissen Zusammenhang zwischen Tubargravidität und Corpus luteum-Cysten vorzufinden. Zur Bekräftigung seiner Angaben zitiert er ausser seinen eigenen noch die Fälle von Neufliess, van Matwejew und Sykow und jene von Opitz. Wie ich darüber denke, spricht meine jüngste Publikation[6]) aus. Gewiss ist ein häufiges Zusammentreffen dieser Zustände nicht zu leugnen, denn man muss dem Autor zugeben, dass deren gleichzeitiges Bestehen häufiger ist, als es bisher angenommen worden, sei es, weil die Beobachter früher der Sache ungenügende Aufmerksamkeit zuwendeten, sei es, weil nicht immer der Eierstock abgetragen worden ist, welches das Corpus luteum trug, von welchem die Schwangerschaft abhing. Ich bin weit entfernt, der Hypothese Fränkels jeden Wert absprechen zu wollen, erachte es aber für zweck-

[1]) L. Fränkel u. Cohn, Exper. Untersuch. über den Einfluss des Corp. lut. auf die Insertion des Eies. Anat. Anz. Bd. XX, S. 294.

[2]) Magnus, Ovaritis betydning for Svangerkabet med saerlig hensym til Corp. lut. Norsk Mag. f. L. S. 1138. In Frommels Jahresb. über das Jahr 1901.

[3]) L. Fränkel, Die Funktion des Corp. lut. Arch. für Gyn., Bd. 68, H. 2a.

[4]) Lebreton, Société de biologie. Paris. Séance du 8 Juillet 1899.

[5]) L. Fränkel, a) Die Funktion des Corp. lut. b) Corp. lut. Cysten u. Tubargrav. Arch. f. Gyn., Bd. 68, H. 2a.

[6]) Santi, Sull' etiologia della gravidanza tubarica. Rassegna di Ostet e Gyn. Napoli 1903, No. 10, p. 651.

mässig, zu bemerken, dass die Gründe und die Vorgänge, welche der Autor anführt, zu geringfügig seien, als dass man ohne weiteres diesen seinen Angaben beipflichten könne. Ich glaube, es wäre viel zweckentsprechender, nur an ein zufälliges Zusammentreffen der zwei Zustände zu denken und mit Opitz anzunehmen, dass die Corpus luteum-Cysten keinen anderen Wert haben, als jenen eines Zeichens einer vorausgegangenen Entzündung der inneren Genitalien, ein Zustand, der allerdings nicht selten in Fällen von Tubargravidität anzutreffen ist. Ausserdem glaube ich aus dem Umstande, dass Fränkel zur Bekräftigung seiner Angabe auch einen Fall von Tubargravidität von Opitz selbst heranzieht, bei welchem in keinem der beiden Eierstöcke ein Corpus luteum graviditatis vorgefunden werden konnte, wogegen aber beide Ovarien in unilokuläre, gänseeigrosse Cysten umgewandelt waren, entnehmen zu dürfen, dass in der Ätiologie der Tubargravidität nicht so sehr dem Faktor „Cyste des Corpus luteum", als vielmehr dem allgemeinen „cystisches Ovar" Wert beizumessen sei.

Stöckel[1]), Runge[2]) und zuletzt auch Patellani[3]) und Pick[4]) wollen die Gegenwart von Blasenmole oder syncytialer Geschwulst mit cystischer Degeneration des Corpus luteum und Zustände einer ungewöhnlichen Wucherung des Luteingewebes dahin verwerten, dass die Ursache der ersteren in den Veränderungen der letzteren zu suchen sei[5]). Diesbezüglich erwähne ich, dass ich selbst Gelegenheit hatte, die Ovarien in 2 Fällen von Chorionepitheliom zu studieren. In einem Falle hatten sie die Grösse kleiner Äpfel infolge eines Konglomerates von Cysten erreicht, deren einzelne von Nussgrösse zu den Luteincysten zu zählen waren, im anderen Falle dagegen waren die Eierstöcke fast gänzlich normal. Nun glaube ich, ist es zumindest sehr riskiert, wenn man die Ursache eines pathologischen Zustandes, welcher relativ selten vorkommt (Blasenmole — Chorionepiteliom), in einem pathologischen Zustande eines Organes suchen will, der einer der häufigsten Befunde ist, so dass man in $^2/_3$ der Eierstöcke cystische Zustände des Corpus luteum oder Wucherung des Luteingewebes vorfindet. Bei diesen Umständen glaube ich aber, dass der

---

[1]) Stöckel, libr. cit.
[2]) Runge, libr. cit.
[3]) Patellani, Atti della società italiana di Ost. e Gyn. 1903.
[4]) Pick, Centralbl. f. Gyn. 1903. No. 34.
[5]) Vergleiche auch Jaffé (Blasenmole und Eierstock; ein Beitrag zur Pathologie des gelben Körpers. — Arch. f. Gynäk. Bd. 70. H. 2. 1903).

Befund eines Chorionepithelioms bei normalen Ovarien einen ganz besonders grossen Wert habe.

Schlussfolgerungen:

Wenn ich nun die hauptsächlichen Gesichtspunkte resumieren soll, welche ich mir durch meine Beobachtungen und durch das Studium der angeführten Arbeiten gebildet habe, so nehme ich an:

1. dass auch ausserhalb der Schwangerschaft das Luteingewebe einen gewissen Grad der Hypertrophie infolge entzündlicher Reize des Eierstockes erleiden kann;

2. dass, wie man eine kleincystische Degeneration des Follikels von den wahren Follikelcysten unterscheidet, man auch eine cystische Degeneration des Corpus luteum von den wahren Corpus luteum-Cysten unterscheiden kann. Dass zwischen diesen zwei Formen der Follikel und des Corpus luteum eine vollständige Übereinstimmung besteht und dass für sie die ätiologischen Momente dieselben sind;

3. dass je nach der Anordnung der verschiedenen Schichten man vier Typen von Corpus luteum-Cysten unterscheiden könne, welche verschiedene ätiologische Momente haben;

4. dass die Luteinschicht dieser Bildungen dieselben Degenerations-Phasen des Luteingewebes eines normalen gelben Körperchens durchmacht (fibröse-hyaline Degeneration); dass verschiedener Umstände wegen diese Cysten sehr verschiedene Zusammensetzung in ihren verschiedenen Segmenten aufweisen können;

5. dass im Gewebe des Corp. luteum sekundäre Blutungen vorkommen können, welche es in verschiedenem Grade verändern können, dass diese mit derselben oder grösseren Häufigkeit der follikulären Blutungen stattfinden können; dass solche Bildungen gewöhnlich die Grösse einer Kirsche nicht übersteigen und wie die Cysten eine in den verschiedenen Segmenten verschiedene Zusammensetzung haben können; dass ein grosser Teil der als Corpus luteum-Hämatome beschriebenen Bildungen, besonders die grösseren, d. h. die innerlich mit Epithel ausgekleideten, nichts anderes als Cysten sind, deren Inhalt sekundär-hämorrhagisch geworden ist;

6. dass man zwar Abszesse des Corpus luteum beobachten kann, aber nur in sehr beschränkten Dimensionen, und dass ein guter Teil der als Abszesse der Corpus luteum beschriebenen Bildungen nur Cysten sind, welche nachträglich von pyogenen Vorgängen betroffen werden;

Fig. 1.

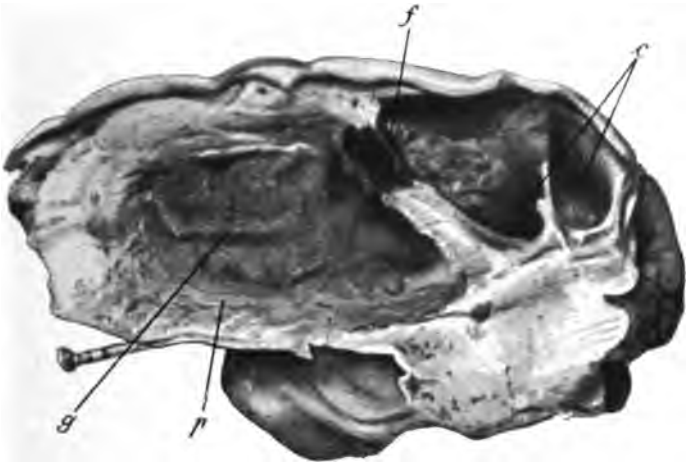

Fig. 14.

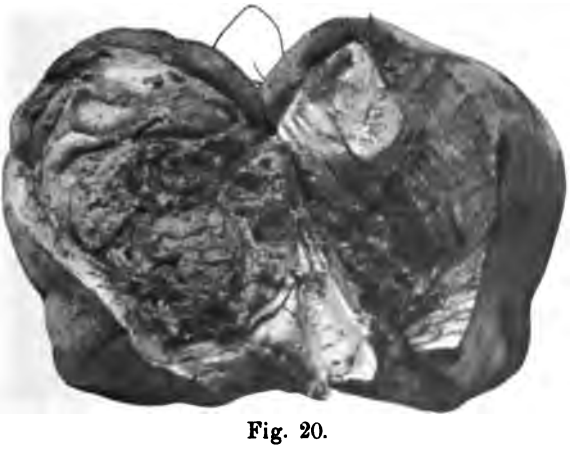

Fig. 20.

Fig. 3

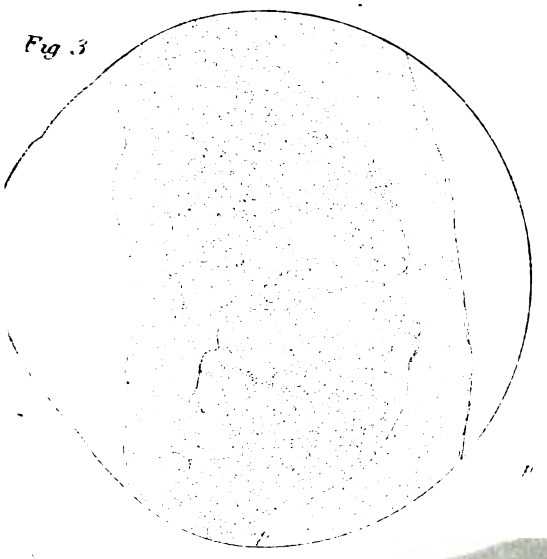

Fig. 4

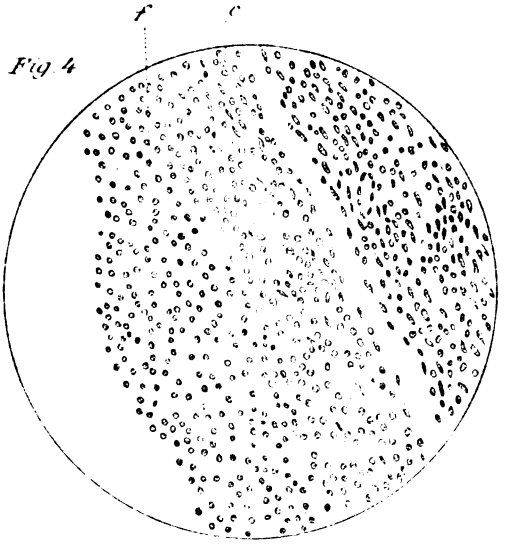

Fig. 2

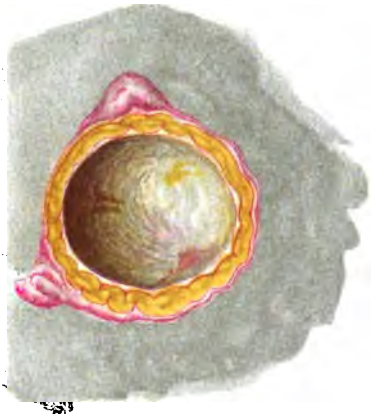

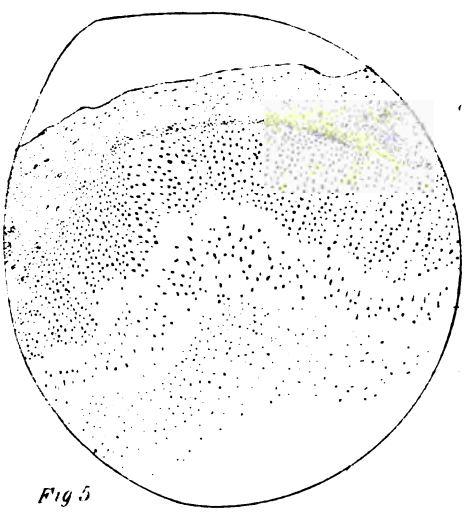

Fig. 5

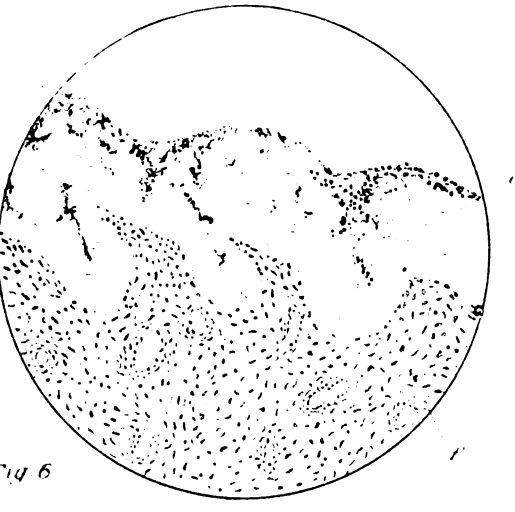

Fig. 6

Santi

Verlag von S. Karger in Berlin NW6.

L. J. Thomas, Lith. Inst., Berlin S. 53

Fig. 7

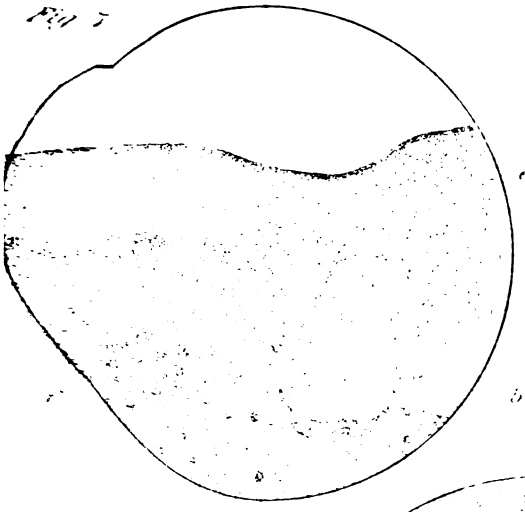

Fig. 8

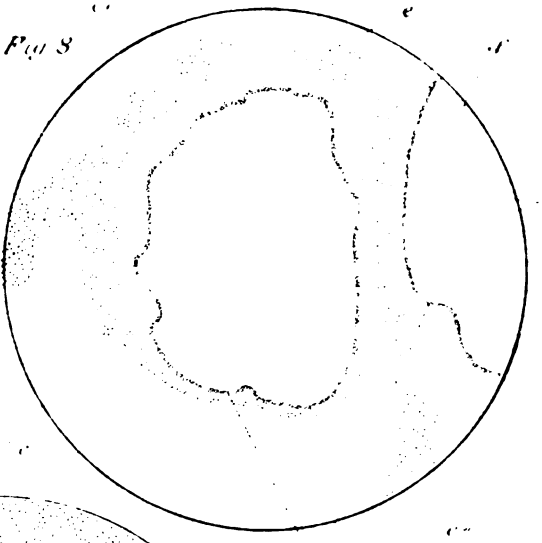

Fig. 9



Fig. 10

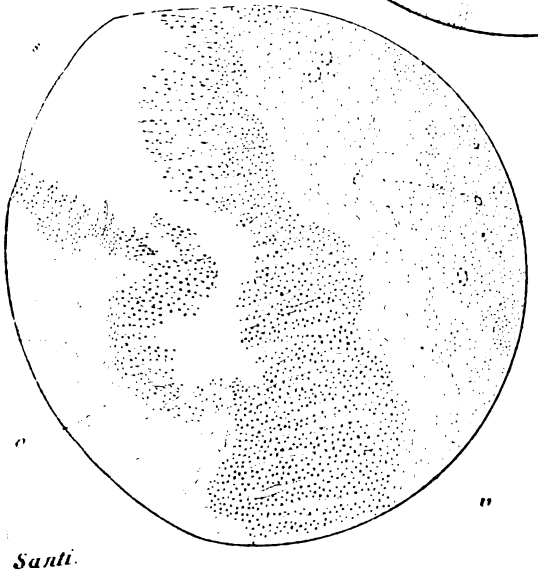

Fig. 11

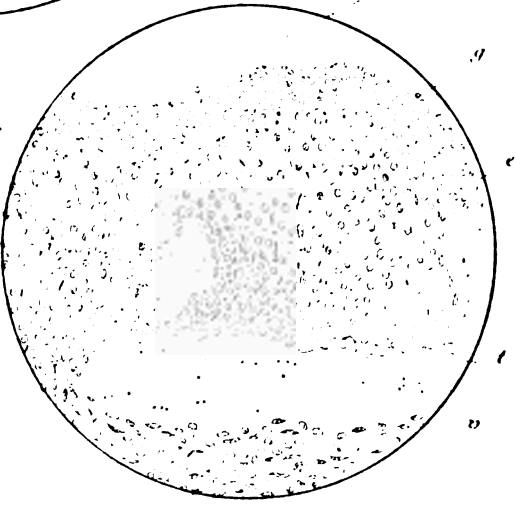

Santi.

Lith. Thomas, Lith. Inst. Berlin S.65

Verlag von S. Karger in Berlin NW 6

Fig. 12.

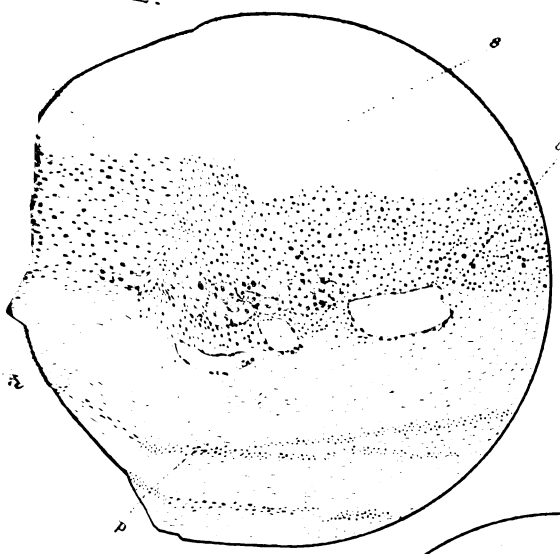

Fig. 13

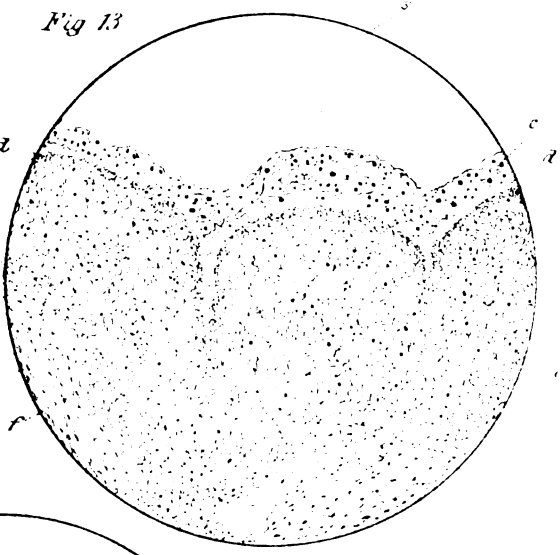

Fig. 14

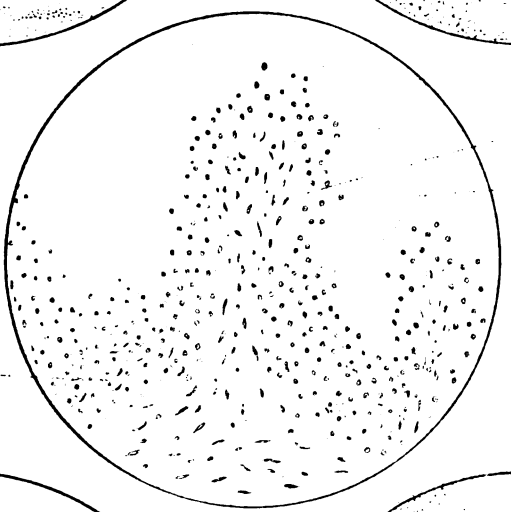

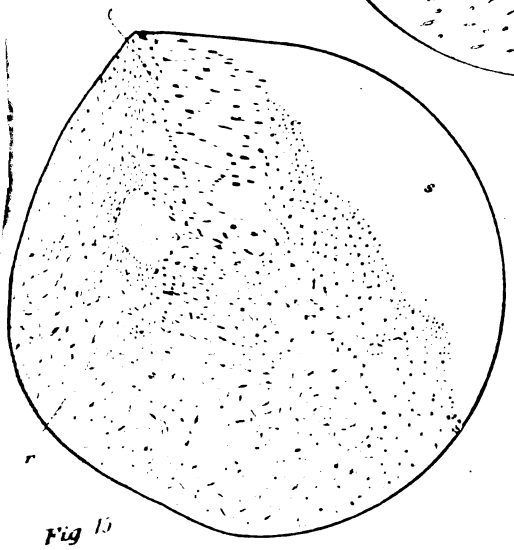

Fig. 15

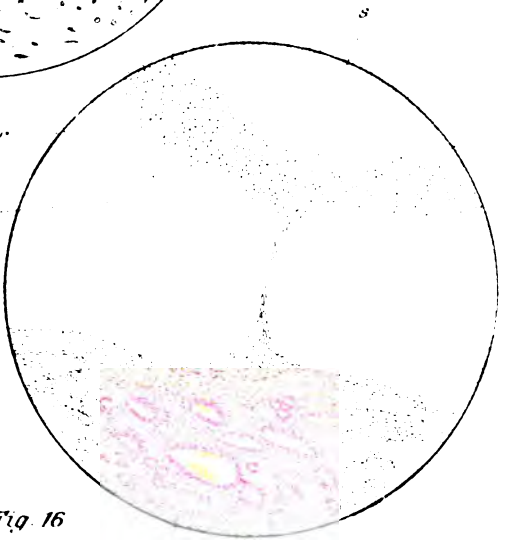

Fig. 16

Verlag von S. Karger in Berlin NW 6

L. J. Thomas, Lith. Inst., Berlin S. 59

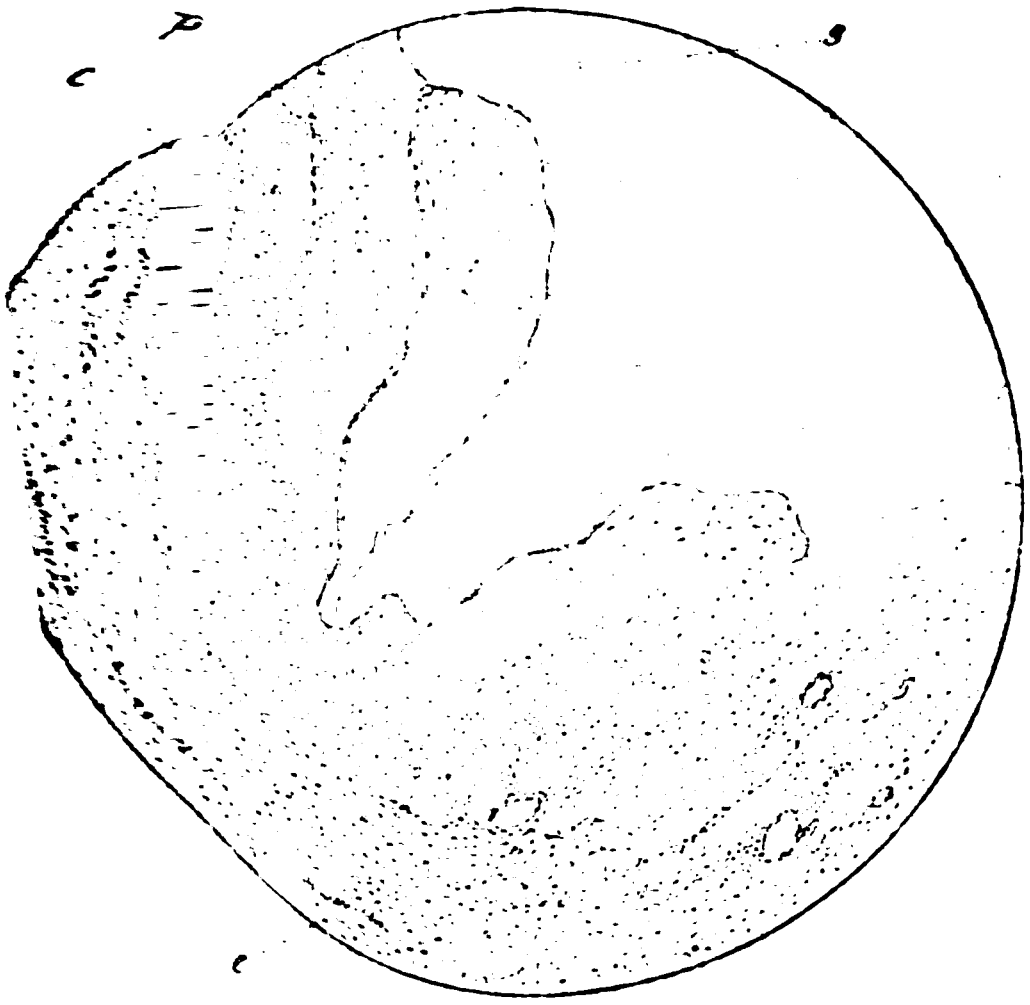

Fig 18

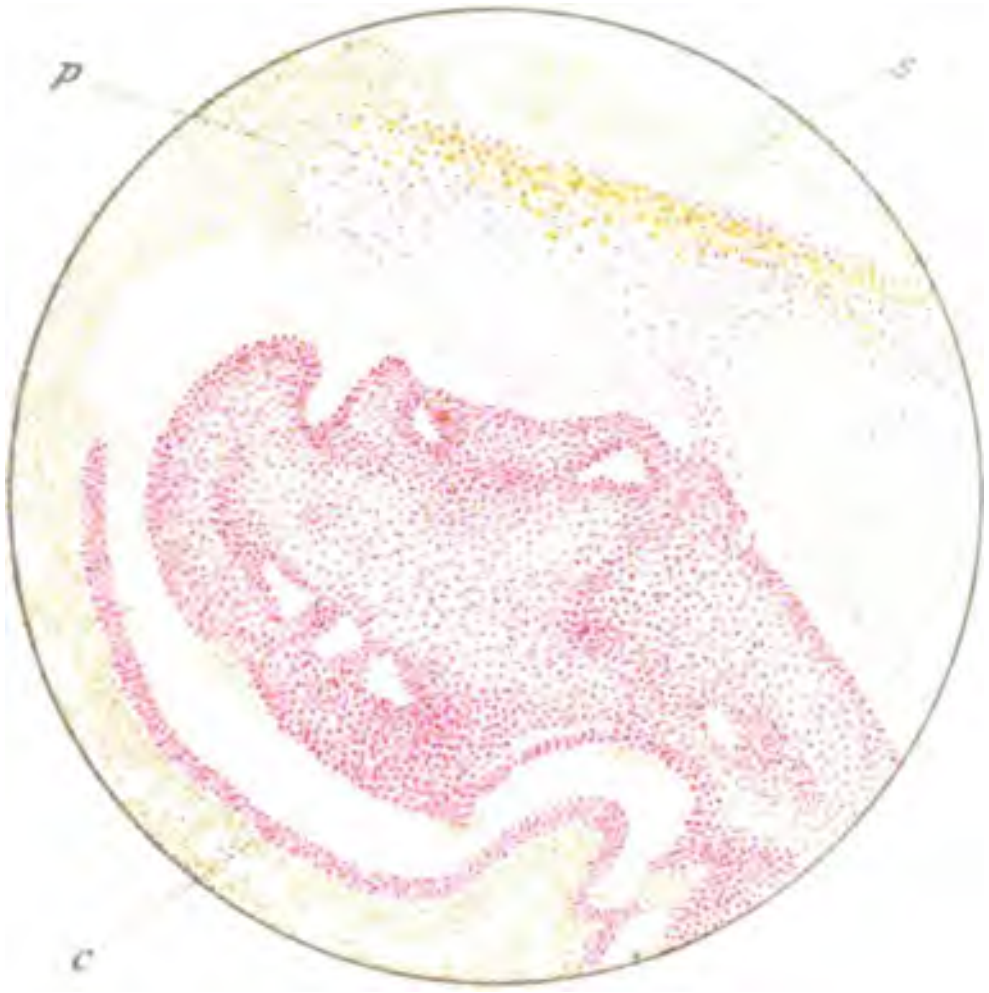

Fig 19

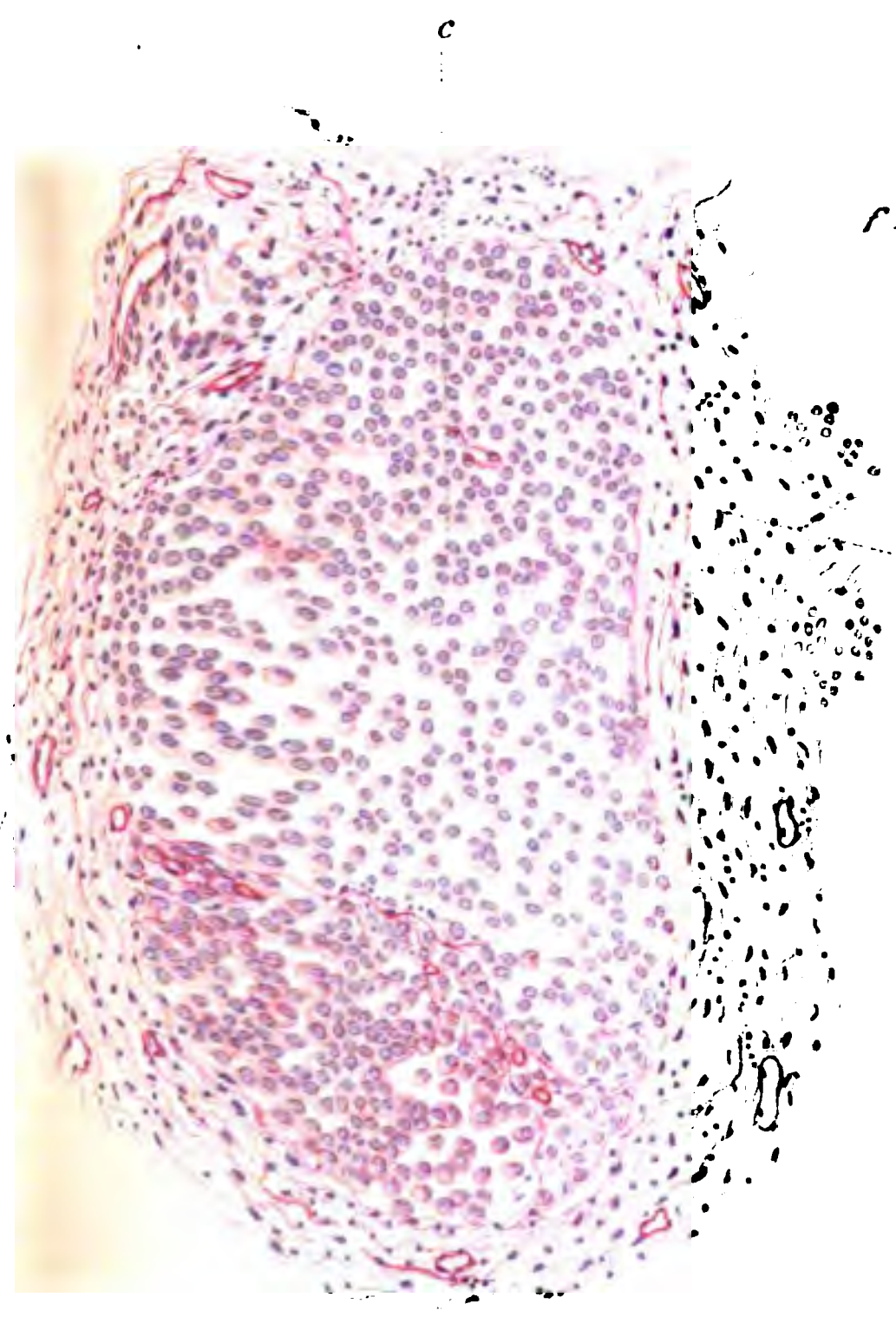

Fig. 21

Fig. 22

Fig 23



Fig 24

Verlag von S Karger in Berlin NW6

7. dass sowohl gut- als bösartige Geschwülste des Corpus luteum vorkommen. Erstere sind Fibrome, welche höchstwahrscheinlich von einer bindegewebigen Umwandlung der Hämatome des Corpus luteum herrühren. Letztere sind wegen der bindegewebigen Natur des Corpus luteum den Sarkomen zuzuzählen;

8. dass alle nun erwähnten Veränderungen, sowohl im Corpus luteum der Gravidität als in solchem der gewöhnlichen Menstruation vorkommen können;

9. dass man bisher nicht bestimmt behaupten darf, dass und welche Beziehungen zwischen anatomischen und funktionellen Veränderungen des Corpus luteum bestehen.

Meinem hochverehrten Lehrer, Professor Pestalozza, welcher mir das reiche Material des Institutes zur Verfügung stellte und mir mit Rat und Lehre beistand, spreche ich meinen besten Dank aus.

Florenz, Oktober 1903.

Erklärung der Figuren auf Taf. VII—XI.[1])

Fig. 1. Diese Figur ist der Arbeit Cristallis entlehnt. Sie stellt ein atypisches Corpus luteum dar.

Fig. 2. Typische Cyste des Corpus luteum (1. Typus).

Fig. 3. Mikroskopische Ansicht der Wand des in Fig. 2 dargestellten Corpus luteum.
F = innere Faserstoffschicht. C = Luteinschicht. P = äussere Faserstoffschicht.

Fig. 4. Mikroskopisches Aussehen der Wand einer Corpus luteum-Cyste des 2. Typus.
S = zentraler Cystenraum. C = äussere Faserstoffschicht. F = Luteinschicht.

Fig. 5. Wand einer Corpus luteum-Cyste des 1. Typus, in welcher man die initiale hyaline Degeneration der Luteinschieht sieht.
S = zentraler cystischer Raum. a = innere Bindegewebsschicht. F = Luteinschicht, welche in ihrer innersten Lage P in hyaline Degeneration übergeht. G = äussere Faserstoffschicht.

Fig. 6. Wand einer Corpus luteum-Cyste des 2. Typus, in welcher die Luteinschicht gänzlich in hyaliner Degeneration begriffen ist.
S = zentraler Cystenraum. C = hyalin degenerierte Luteinschicht. L = umgebendes Bindegewebe.

Fig. 7. Wand der Corpus luteum-Cyste des 1. Typus. Man bemerkt, dass die Luteinschicht teilweise eine hyaline Degeneration eingegangen ist, teilweise fibrös degeneriert ist.
C = äussere Faserstoffschicht. F = Luteinschicht in Faserstoffdegeneration. B = Luteinschicht, in hyaliner Degeneration begriffen.

---

[1]) Auf Tafel VII ist statt Fig. 14 zu lesen Fig. 17.

Fig. 8. Halbschematische Figur nach der Natur. Sie stellt die Invagination eines Follikels in eine Luteincyste dar.
C = Cystenhöhle. F = Follikel. L = Luteinschicht. T = Theka folliculi. G = Granulosa.

Fig. 9. Corpus luteum im Initialstadium der cystischen Degeneration durch Verflüssigung des vom Blutgerinnsel des Corpus luteum herstammenden Fibrins.
S = cystischer Raum. O = Fibrin, vom Blutgerinnsel des Corpus luteum herstammend. C = Luteinschicht. P = äussere Faserstoffschicht.

Fig. 10. Cystische Höhle des Corpus luteum, gebildet durch seröse Transsudation zwischen den Zellen der Corpus luteum-Schicht.
O = Fibrin, vom zentralen Blutgerinnsel des Corpus luteum herstammend. V = Luteinschicht, in zwei Teile getrennt. S = Cystischer Raum, welcher sich zwischen den Corpus luteum-Elementen gebildet hat. C = äussere Faserstoffschicht.

Fig. 11. Die Zeichnung stellt den mikroskopischen Schnitt eines eben geplatzten Follikels dar. Man bemerkt, dass die Granulosazellen noch nicht von den darunter liegenden Schichten abgehoben sind, während in der Theka des Follikels bereits die Luteinveränderungen vor sich gegangen sind.
S = Follikelhöhle. G = Granulosa. L = innere Follikeltheka, in welcher bereits die Luteinumwandlung vor sich gegangen ist. T = äussere Follikeltheka. V = gefülltes Blutgefäss.

Fig. 12. Blutcyste des Corpus luteum.
S = im Cystenraume angesammeltes Blut. C = Faserstoffschicht, wahrscheinlich von der Luteinschicht herrührend. D = Luteinzellen. P = äussere Faserstoffschicht.

Fig. 13. Blutcyste des Corpus luteum.
S = zentraler cystischer Raum. E = äussere Bindegewebsschicht, mit Blut infiltriert. C = fibröse Schicht, herstammend von der Luteinschicht. Bei D bemerkt man eine Verdichtung der Elemente dieser Schicht und die charakteristische Furchung der Luteinschicht. F = äussere Faserstoffschicht.

Fig. 14 (auf Taf. X, vgl. die Anmerkung auf S. 165). Innere Wand eines Corpus luteum-Hämatoms, in welchem papilläre Formationen hervortreten, abhängig von Erosionen am innersten Teile des Corpus luteum.
L = Luteingewebe. S = Blut. P = Bindegewebe, welches das Stützgewebe der Luteinzellen bildet und eine Verlängerung der äusseren Follikeltheka darstellt.

Fig. 15. Wand eines kleinen Hämatoms des Corpus luteum. An der Figur bemerkt man, wie das Blut-Infiltrat die Zellen der Luteinschicht auseinander getrieben hat.
S = Höhle des Hämatoms. b = Rest des Corpus luteum. r = mit Blut infiltriertes Ovarialgewebe.

Fig. 16. Hämatom des Corpus luteum, in welchem die Blutung die Luteinschicht fast gänzlich abgetrennt und zerstört hat.
S = zentrales Gerinnsel des Hämatoms. F = Rest der Luteinschicht. c = extravasiertes Blut, welches die Stelle ausfüllt, wo das Corpus luteum bestanden hat. l = Ovarialgewebe.

Fig. 17 (auf Taf. VII, vgl. die Anmerkung auf S. 165). Makroskopisches Aussehen des medianen Durchschnittes eines Corpus luteum-Hämatoms, welches mit 2 mit Blut gefüllten Follikelcysten im Zusammenhang steht.
G = Blutgerinnsel des Corpus luteum-Hämatoms. P = Luteinschicht. F = Stelle des Zusammenhanges des Hämatoms des Corpus luteum und der Follikelcysten. C = Follikelcysten.

Fig. 18. Hämatom des Corpus luteum, in welchem die Luteinschicht noch gut erhalten ist, während in jenem Teile des Blutgerinnsels, welcher dieser anliegt, ein Vorgang der Organisation begonnen hat.
S = zentrales Gerinnsel. P = Gewebe, welches von der Organisation des Gerinnsels herrührt. b = Luteinschicht. L = Ovarialgewebe.

Fig. 19. Wand eines Hämatoms, welches teilweise im Corpus luteum entstanden ist. An der Bildung dieses Hämatoms hat auch ein erweiterter und mit Blut gefüllter Follikel teilgenommen. Die beiden Bluthöhlen sind durch Usur des sie trennenden Septums in Verbindung geraten.
P = zentrales Blutgerinnsel. S = Rest der Luteinschicht. c = grosse Wand des Follikels.

Fig. 20. Die Photographie stellt die Geschwulst dar, welche aus einem Corpus luteum entstanden ist. Diese ist durch einen Medianschnitt eröffnet worden.
T = hirnartiges Aussehen des Gewebes. S = speckartig weisses Gewebe, welches das hirnartige Gewebe umgab.

Fig. 21. Mikroskopisches Aussehen des hirnartigen Gewebes. des Sarkoms des Corpus luteum. Bei C sieht man Inseln von Sarkomzellen von Bindegewebszügen F umgeben.

Fig. 22. Kleine zellige Elemente, welche an zarte Fasern von Bindegewebe haften, welche die weisslichen Stränge der Geschwulst bildeten.
C = kleine Bindegewebszellen. F = zarte Bindegewebsfasern.

Fig. 23. Die Figur zeigt, wie die die Geschwulst bildenden Elemente zusammenfliessen.
C = grosse Sarkomzellen. N = kleine Bindegewebszellen. F = zarte Bindegewebsfasern.

Fig. 24. Übergangsphasen der typischen Luteinzellen in grosse Sarkomzellen.
L = typische Luteinzellen. S = Sarkomzellen.

VIII.

Aus der Greifswalder Universitäts-Frauenklinik.

Zum Mechanismus und zur Behandlung frischer Scheiden-Damm-Verletzungen.[1])

Von

ANTON HENGGE,

Assistent der Klinik.

Von den Geburtsverletzungen der mütterlichen Weichteile werden jene am Damm der Beobachtung selten entgehen, während Zerreissungen der Gewebe in der Vulva und in der Vagina zu ihrer Wahrnehmung die Freilegung dieser Teile nötig machen und ohne eine solche leicht übersehen werden.

---

[1]) Vortrag, gehalten in der Sitzung der Pommerschen Gynäkol. Gesellschaft vom 1. Mai 1904.

Unter den 292 klinischen Geburten der hiesigen Frauenklinik im letzten Jahre beobachtete ich 58 Verletzungen im unteren Abschnitt des Geburtskanals, und zwar erstreckten sich 34 Einrisse nur auf Scheide und Vulva und liessen den sichtbaren Teil des Dammes völlig unberührt, in 24 Fällen entstand ein Dammriss. Von letzteren waren 18 ersten Grades, während sich sechs bis in den Bereich des Sphinkter ani erstreckten und als zweiten Grades bezeichnet werden müssen. Diese 24 Dammrisse waren alle mit mehr weniger ausgedehnten Verletzungen der Vulva und Scheide verbunden.

Die prozentuale Häufigkeit der 58 Verletzungen beträgt für die 292 beobachteten Geburten 19 pCt., die Häufigkeit der Dammrisse allein ist 8 pCt. Von den 115 Erstgebärenden erlitten im ganzen 37 pCt. Verletzungen, 13 pCt. zeigten Dammrisse.

Diese Zahlen erscheinen im Vergleich mit anderen Statistiken[1]) ziemlich hoch, doch ist eine Gegenüberstellung sehr erschwert bei dem weiten Spielraum, der bei einer solchen Zusammenfassung dem subjektiven Ermessen immer frei bleibt. Unter den erwähnten 58 Verletzungen sind die oberflächlichen Einrisse, welche nur Haut oder Schleimhaut betrafen und das Unterhautzellgewebe frei liessen, nicht mitgerechnet. Diese Ausscheidung machen auch andere Statistiken, sonst würden sich für die Häufigkeit der Verletzungen weit höhere Werte ergeben. Zangemeister[2]) z. B. fand bei 100 aufeinanderfolgenden Erstgebärenden, welche spontan in Schädellage geboren hatten, bei genauer Untersuchung post partum nur 34 pCt. überhaupt ohne Einrisse.

Für zahlreiche Verletzungen ist in unseren Fällen ohne Zweifel die Art des Dammschutzes verantwortlich zu machen. Dieser wurde zum Zwecke des Unterrichts in weitaus der Überzahl aller Geburten den ungeübten Händen von Studierenden und Hebammenschülerinnen übertragen, welche manche Verletzung zu Stande kommen liessen, die eine geübtere Hand vermieden hätte.

Die Verletzungen erlauben häufig einen Rückschluss auf die mechanischen Momente, welche für die Gestaltung der Zerreissung wirksam waren.

Die Skizze 1 bezieht sich auf eine 20jährige Ipara, Journ. No. 35, deren Status keine Besonderheiten bietet. Spontaner Partus nach dem Modus der I. Schädellage. Kind, Knabe, 4000 g schwer, 55 cm lang. Der Riss verläuft quer an der Grenze zwischen hinterer Scheidenwand und Vulva, er setzt sich

[1]) vgl. Zweifel, Lehrbuch der Geburtshilfe. V. Auflage. 1903. Seite 161.
[2]) Zeitschr. f. G. u. G. 50. Bd. Seite 548.

dann in der Scheide zu beiden Seiten der Columna rugarum posterior nach oben fort, sodass die Columna als isolierter Lappen in die Wunde hereinhängt, endlich durchtrennt der Riss das Frenulum und das Gewebe des Dammes bis zum Sphinkter ani. Die Zerreissung trat in diesem Falle in der Scheide und in der Vulva an Stellen ein, an welchen Gewebe verschiedener Festig-

Fig. 1.

keit an einander grenzen. Diese Art von mechanischem Einfluss auf die Entstehung von Dammrissen, die Festigkeits-Differenz aneinandergrenzender Gewebe, zeigt sich neben anderen Ursachen in den meisten Fällen wirksam und ist auch sehr oft noch aus der Gestaltung alter Dammrisse festzustellen.

In Skizze 2 verläuft der Riss, 1—2 cm breit klaffend, an der Grenze von Scheide und Vulva und zieht nach vorn bis dicht

Fig. 2.

unter die Clitoris, der Damm ist intakt. Die Verletzung entspricht ziemlich dem Schema, das Zangemeister l. c. in Fig. 7 gibt. Es liegt eine fast vollkommene Vulv-aporrhexis vor, denn die Verbindung der Vulva mit der Scheide ist nur noch in einem kleinen Abschnitt erhalten.

Der Fall betraf eine 20jährige Ipara, Journ.-No. 236; Körpergrösse 142 cm, Beckenmasse Dist. spin. 22, Dist. crist. 24½, Dist. trochant. 27½, Conj. ext. 18½, rechter schräger Durchmesser 20, linker 19½, Conj. diag. 12 cm.

Der kindliche Kopf trat spontan nach dem Modus der I. Schädellage durchs Becken, dann drehte sich jedoch das Gesicht des Kindes nach dem linken Schenkel der Frau, so dass also eine Überdrehung stattfand. Geburtsdauer ca. 20 Stunden, Austreibungszeit ½ Stunde. Das Kind, ein Knabe, wog 2920 g und war 49 cm lang; der Kopfumfang betrug 34 cm.

Es ist wahrscheinlich, dass bei dem Zustandekommen der zirkulären Verletzung die Überdrehung nicht ohne Einfluss war, indem mit den kindlichen Schultern das ihnen eng angepresste untere Scheidenende um seine Längsachse rotiert wurde und dabei von der Vulva abriss.

Skizze 3a und 3b bringen eine in mancher Hinsicht wichtige Verletzung zur Darstellung, die ich gerade bei fehlerhaftem Dammschutz wiederholt in verschiedener Intensität beobachtete. Die hintere Scheidenwand ist quer (frontal) vom

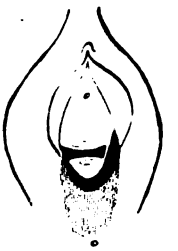

Fig. 3a.

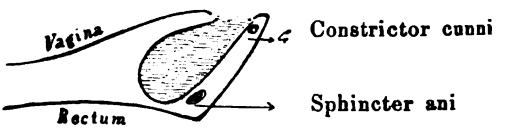

Fig. 3b.

Damm abgerissen, dieser selbst erscheint intakt. Der Riss unterminiert die hintere Scheidenwand und den oberflächlich gelegenen Teil des Dammes und reicht bis dicht an die Rektumwand heran, vagino-rektaler Riss (Schauta).

Die Verletzung betraf eine 23jährige IIpara, Journ.-No. 51. Beckenmasse: 26½, 30, 30½, 18, 11 cm. Schambogen nicht auffällig steil. Spontaner Partus in II. Schädellage. Knabe, 4180 g schwer, 56 cm lang. Der Dammschutz wurde in Rückenlage der Frau geübt. Der Kopf drängte den Damm und die Vulva weit vor sich her, und als durch Druck von oben auf das Hinterhaupt der kindliche Schädel um seine Querachse rotiert wurde, musste mit dem kindlichen Vorderhaupt die den grossen Schädel (37 cm Kopfumfang) dicht umschliessende, in ihrer Längsrichtung schon übermässig gedehnte hintere Scheidenwand zurückweichen und riss dabei vom Damm ab. Der in manchen Fällen[1]) wohl angebrachte Druck auf das Hinterhaupt in der Richtung gegen den Damm war in diesem Falle offenbar viel zu intensiv ausgeübt worden. Der andrängende Kopf wühlte sich förmlich in das lockere Gewebe hinter der Haut des Dammes ein und vertiefte den Riss.

Die Entstehung und Ausdehnung solcher querer Abreissungen der Scheide vom Damm wird gefördert durch einen kräftig ent-

[1]) B. S. Schultze, Samml. klin. Vortr. No. 278. S. 61.

wickelten Constrictor cunni, der, aus Fasern des Musculus bulbocavernosus und transversus perinei gebildet, die hintere Peripherie des Scheideneinganges umgreift und eine Verstärkung des vorderen (ventralen) Abschnittes des Dammes bildet.

Skizze 4 stammt von einer 23jährigen Ipara, Journ.-No. 252. Spontaner Partus in I. gemischter Steisslage. Mädchen von 3280 g Gewicht und 52 cm Länge. Scheide, Vulva und Frenulum blieben intakt, dagegen entstand etwa in der Mitte der Haut des Dammes ein nicht sehr tief gehender Einriss. Die Skizze dieser Verletzung soll nur zeigen, wie eine Kombination solcher äusserer Dammverletzung im Gebiet zwischen Constrictor cunni und Sphinkter ani mit den oben in Skizze 3a und 3b geschilderten tiefgehenden queren Rissen zwischen hinterer Scheidenwand und äusseren Teilen

Fig. 4.

des Dammes geeignet erscheint, die Grundlage zu bilden für jene Geburtsverletzungen, die man als (penetrierende) zentrale Dammrisse bezeichnet.

Diese wenigen Beobachtungen lassen den wechselnden Einfluss mechanischer Verhältnisse auf das Zustandekommen und die Gestaltung von Geburtsverletzungen erkennen.

Aus Verletzungen an Scheide, Vulva und Damm entsteht nur selten ein Zustand, der dem Leben der Mutter augenblicklich Gefahr droht. Das ist möglich durch Blutung, wenn bei ausgedehnter Varicenbildung die mächtigen Gefässe angerissen werden. Die verhängnisvolle Bedeutung dieser Geburtskomplikation wurde von Dützmann[1]) an Beobachtungen aus dem hiesigen Material gewürdigt.

Für den Verlauf des Wochenbetts erscheint eine Verletzung der mütterlichen Weichteile von vornherein nicht bedeutungslos, jede Wunde erleichtert das Zustandekommen einer Infektion.

---

[1]) Monatsschr. f. Geb. u. Gyn. Bd. XVII. S. 364.

Nach Ablauf des Wochenbetts treten jedoch mit der Wiederaufnahme der gewöhnlichen Tätigkeit und des sexuellen Verkehrs früher oder später als Folgen der in partu erlittenen Verletzungen Störungen und Beschwerden auf, welche durch eine Änderung im anatomischen Aufbau und in der gegenseitigen Lagerung der Gebilde des Beckenbodens verursacht sind. Wenn der Dammriss auch nicht gleich einen Prolaps zur Folge hat, und wenn wir mit Schatz[1]) die Bedeutung des einfachen Dammrisses für die Entstehung des Prolapses nicht allzu hoch bewerten, so ist doch auch das Fortbestehen eines Zustandes, wie ihn etwa Skizze 1 oder 3 darstellt, für die betreffende Frau nicht gleichgültig.

Weit schlimmer sind natürlich die Folgen bei ausgedehnter Abreissung des muskulären Beckenbodens. Eine derartige Beobachtung bot folgender Fall:

18jährige Ipara, Journ.-No. 291. Das Mädchen ist gracil gebaut, 151 cm gross. Dist. spin. 25½, Dist. crist. 29, Dist. trochant. 31, Conjugata ext. 18, rechter schräger Durchmesser 21, linker 21, Conj. diag. 10½.

Im Alter von 4 Jahren wurde das Mädchen hier in der chirurgischen Klinik operiert. Auszug aus dem Journal der chirurgischen Klinik vom Jahrgang 1890/91:

Das Kind kam zur Welt mit fehlender Afteröffnung. An Stelle des Anus sitzt jetzt ein seichtes Grübchen, die Faeces kommen aus der Scheide, und zwar mündet das Rektum unmittelbar hinter dem Scheideneingang an der hinteren Wand. Die Faeces können willkürlich entleert werden.

Operation: Durch einen sagittalen Schnitt in der Mittellinie des Dammes dringt das Messer schichtweise vor, einige Schichten des Levator ani werden durchtrennt, bis man auf den Mastdarm kommt. Derselbe wird ringsum stumpf frei gemacht, mit einer Aneurysmanadel wird ein Katgutfaden herumgeführt und etwa 1 cm von der Scheide entfernt zugeschnürt. Dann wird zwischen dem Katgutfaden und der Scheide das Rektum durchschnitten, das Rektum heruntergezogen und mit Seidennähten an den Hautrand angenäht. Nach 4 Wochen ist die Dammwunde völlig geheilt, der Anus funktioniert gut.

Als das Mädchen am 26. III. 1904 in gravidem Zustande in die Klinik kam, bestand noch die alte Narbe am Damm, die hintere Scheidenwand war in Kleinhühnereigrösse prolabiert, Scheide eng, Beckenboden sehr derb. — Nach dreitägigem Kreissen, 25 Stunden nach dem Blasensprung, wird wegen bedrohlicher Erschöpfung der Parturiens beschlossen, den Kopf mit der Zange zu entwickeln. I. Schädellage. Der Kopf steht auf dem Beckenboden, die Pfeilnaht verläuft im rechten schrägen Durchmesser. Vorsichtige Entwicklung des Kopfes, Frenulumriss. Bei genauer Kontrolle nach Entwicklung des Kindes (Knabe 3210 g) werden schwere Weichteilverletzungen der Mutter festgestellt. Auf der linken Seite findet sich in der Scheide ein etwa 4 cm langer Längsriss, der mässig tief ins Gewebe geht, rechts dagegen ist das Scheidenrohr vom Introitus bis hinauf zum Scheidengewölbe völlig aus seiner Umgebung ausgelöst, sodass die Hand zwischen Scheide und Musculus bulbo-cavernosus einerseits und Becken andererseits nach oben vordringt.

[1]) Münch. med. Wochenschr. 1903. S. 1910.

Dabei lässt sich feststellen, dass auch der Musculus levator ani in grosser Ausdehnung von seinen Ansatzstellen vom Os pubis bis zur Spina ossis ischii abgetrennt ist. Die Teile werden nach Möglichkeit durch die Naht wieder vereinigt.

Im Wochenbett bildete sich ein periproktitischer Abszess am oberen Ende der alten Narbe am Hinterdamm. Die] Verletzungen der Scheide heilten mit starker Verziehung dieses Organs; Uterus, Tuben, Ovarien und Parametrien blieben frei.

Das ist ein Fall schwerer Geburtsverletzung mit Abreissen der Scheide (von ihrer Umgebung) und des muskulösen Beckenbodens, welche Schatz[1]) mit Recht für späteren Genitalprolaps verantwortlich macht. Doch betrifft die Weichteilverletzung wohl nur in einer Minderzahl der Fälle den kräftigsten Teil des Beckenbodens, das Diaphragma pelvis rectale (levator ani), in weitaus den meisten Fällen beschränkt sich die Verletzung auf die Muskeln der Urogenitalgegend, vor allem auf den Musc. bulbocavernosus, constrictor cunni und transversi perinei[2]). Inwieweit allerdings im einzelnen Falle Muskelquetschungen und -Abquetschungen unter der nur wenig betroffenen Oberfläche des Dammes, der Vulva oder der Scheide zu Stande kommen, in welchem Umfange dabei jeweils die Verbindung des Scheidenrohres mit seiner Umgebung gelockert wurde, diese Feststellung wird am Geburtsbett kaum möglich sein. Ich bin sehr geneigt, die schweren Verletzungen in dem zuletzt beschriebenen Falle nicht ausschliesslich dem Forceps zuzuschieben, sondern vielmehr anzunehmen, dass in der langen Geburtsdauer (der Kopf war seit 14 Stunden vollkommen im Becken) durch Druck des kindlichen Kopfes die Verletzungen in weitgehender Weise vorbereitet wurden. Begünstigend wirkten in diesem Falle die alte Narbe im Beckenboden von der früheren Operation und vielleicht auch eine mangelhafte bezw. fehlerhafte Anlage (Anus praeternaturalis vaginalis).

Die Behandlung der Weichteilverletzungen, welche die Mutter in partu erlitten hat, geschieht in der Greifswalder Frauenklinik ausschliesslich durch die alsbaldige Vereinigung der zerrissenen Teile durch die Naht. Das gilt in gleicher Weise für die Behandlung blutender Cervixrisse, wie für Verletzungen der Scheide, der Vulva und des Dammes. Nur eine entsprechende Vereinigung der zerrissenen Teile und die Wiederherstellung des physiologischen gegenseitigen Lagerungsverhältnisses kann Aussicht

---

[1]) Münchner med. Wochenschr. 1904. S. 1908.

[2]) Vgl. A. v. Rosthorn in Veits Handbuch der Gynäk., III. Bd. II. H., 1. Abtlg. und Sellheim in v. Winckels Handbuch der Geburtshilfe, I. Bd. S. 951.

bieten auf eine richtige Zusammenheilung und Herstellung des früheren Zustandes und der früheren Funktion. Versuche, die Naht der durchrissenen Teile in Misskredit zu bringen und einem sog. konservativen Verfahren, besser wohl therapeutischen Nihilismus, das Wort zu reden, stossen in weiten Kreisen auf Widerspruch.[1]) In den unten genannten Arbeiten sind die Gründe, die für die Naht sprechen, auseinandergesetzt. Wir vereinigen auch in der poliklinischen Tätigkeit die entstandenen Weichteilwunden sofort durch die Naht.

Für die Beherrschung einer Blutung aus Einrissen stellt die Naht überhaupt das souveräne Verfahren dar und sollte an der Cervix wie an den tieferen Partien des Genitaltraktus alle Klemmen-Methoden und die Tamponade verdrängen. In der Diskussion zum Vortrage Dützmanns präzisierte A. Martin seinen Standpunkt in dem schwierigsten Teil dieser Frage, in der Behandlung eingerissener varikoser Geschwülste, folgendermassen: „Auch in diesem so überaus weichen Gewebe gelingt es, mit fortlaufenden Catgutfäden bei sehr vorsichtiger Führung des Fadens die Wundflächen in Etagen zu vereinen und dabei ohne jede Unterbindung die Blutung zu versorgen.[2])

An der hiesigen Klinik wird jede Geburtsverletzung an Scheide, Vulva und Damm im unmittelbaren Anschluss an die Geburt genäht; ausgenommen bleiben nur kleine, oberflächliche Einrisse, die sich auf Haut oder Schleimhaut beschränken. Die Naht wird stets mit fortlaufendem Catgutfaden ausgeführt und passt sich der jeweiligen Form der Verletzung an.

Erwähnen muss ich noch, dass die Naht fast in allen Fällen, schwereren wie einfachen, an Volontärärzte und besonders während der Semester an Studierende übertragen wurde im Hinblick darauf, dass die genaue Kenntnis dieses Eingriffes für den angehenden Praktiker oft von wesentlichem Nutzen sein kann.

Von den 24 genähten Dammrissen heilten in ganzer Ausdehnung per primam 16 = 66 pCt, darunter waren 13 ersten und 3 zweiten Grades, in zwei Fällen heilte der Riss bei der ersten Naht nicht: in beiden Fällen wurde am 18. bezw. 24. Wochenbetts-

[1]) Vgl. den Aufsatz von Carl Hegar: „Über die Behandlung des frischen Dammrisses". Münchner med. Wochenschr. 1903, S. 1910 und 1904, S. 970. An dieser Stelle sind auch die gegen Hegars Anschauungen gerichteten Mitteilungen von Lehmann, Klein, Bucura, Vogel und Eversmann zitiert.

[2]) Monatsschr. f. G. u. G. Bd. XVII. S. 545.

tage die Sekundärnaht der Wunde vorgenommen und jetzt glatte Heilung erzielt. In den übrigen 6 Fällen heilten die Risse teilweise und zeigten im übrigen gute Narbenbildung.

Es ist ohne weiteres die Möglichkeit zuzugeben, dass Weichteilverletzungen das Wochenbett ungünstig beeinflussen; ob jedoch die Naht der Verletzungen von besonders üblen Folgen ist (vgl. C. Hegar l. c.), wird mit Recht angezweifelt.

Bevor ich unsere Erfahrungen über den Verlauf des Wochenbetts nach Weichteilverletzungen der Mutter bespreche, ist es nötig, über unsere gesamte Wochenbett-Morbidität kurz zu berichten. Unser geburtshülfliches Material wird in hohem Grade zu Zwecken des Unterrichtes herangezogen. Die einzelne Kreissende wird von Ärzten, Studierenden, Schülerinnen in ausgiebiger Weise untersucht, sodass mindestens acht bis zehn Einzeluntersuchungen ziemlich in jedem Falle vorgenommen werden, während in vielen Fällen die Zahl der inneren Explorationen auf 25, ja auf 40 steigt. Dazu kommt noch die Verwendung der Hausschwangeren zu den Untersuchungskursen. Trotzdem die Kreissenden ausschliesslich mit Gummihandschuhen untersucht werden, ist unsere Morbidität eine sehr hohe: von den 292 Wöchnerinnen erreichten 167, d. i. **57,29** pCt., eine Rektal-Temperatur über 38,0° C.[1])

Darin sind alle Fälle von dieser Temperaturgrenze inbegriffen, auch die schon fiebernd unentbunden Eingelieferten, ferner die mit Eklampsie, Gonorrhoe, Mastitis, Diphtherie, Pneumonie komplizierten Wochenbetten, wie jede andere nachweislich nicht von den Genitalien ausgehende Temperatursteigerung. Bringe ich die Fälle in Abzug, in welchen sich eine ausserhalb des Bereiches der Genitalien gelegene Ursache des Fiebers mit Sicherheit feststellen liess, während gleichzeitig das aus dem Cavum uteri entnommene Sekret keimfrei gefunden wurde, so ergibt sich noch eine reduzierte Morbidität von **43,49** pCt.

Während des ganzen Jahres wurde rektal gemessen. Die Messungen wurden dauernd von mir kontrolliert und auch immer wieder z. T. von mir selbst vorgenommen, sodass anzunehmen ist, dass obige Zahlen den wirklichen Verhältnissen recht nahe kommen.

Bezüglich der Schwere der einzelnen Erkrankungsfälle verweise ich auf die Tabelle; dort ist besonders auch zu ersehen, dass mit dem Hinaufrücken der Fiebergrenze auf 38,5° C. rektal die Morbidität sofort um die Hälfte sinkt, auf **29** bezw. **20** pCt.

In letzter Zeit haben wir angefangen, nach dem Vorgange

[1]) In den Untersuchungskursen wird bisher ohne Gummihandschuhe untersucht, doch wird auf strenge Desinfektion der Hände geachtet.

von Zweifel[1]) die Scheide etwa 1 Stunde nach Ausstossung der Placenta mit sterilen, trockenen Tupfern auszuwischen. Das Endurteil über die Zweckmässigkeit dieses Verfahrens wird erst auf Grund längerer Beobachtungen möglich sein. In der Klinik ist meines Erachtens bei sachgemässer Ausführung eine Schädigung der Wöchnerin kaum zu befürchten. Inzwischen werden schon Stimmen laut, welche das Zweifelsche Verfahren als erfreulichen Fortschritt begrüssen[2]), und andere, welche in dem Verfahren einen verhängnisvollen Rückschritt sehen[3]). Scheidenspülungen haben wir bisher nur in Fällen mit fötidem oder putridem Fluor sowie vor operativen Eingriffen in Anwendung gebracht.

Die Wochenbetts-Morbidität der 58 in partu verletzten und mit Naht der Teile behandelten Frauen stellte sich bei einer Fiebergrenze von 38,0° C. rectal auf **43 = 74 pCt.** Diese erschreckende Höhe wird auf ihren richtigen und allein brauchbaren Wert zurückgeführt durch Würdigung des obigen Berichtes über unsere gesamte Wochenbetts-Morbidität (57,29 pCt.). Die Beachtung der Tabelle zeigt, dass auch hier weitaus die meisten Fälle nur mit leichtesten Temperaturanstiegen einhergingen, so dass sich bei Hinaufrücken der Fiebergrenze auf 38,5° C. rektal die Häufigkeit der fieberhaften Wochenbetten beinahe auf ein Drittel des obigen Wertes verringert, nämlich auf **27 pCt.**; die reduzierte Morbidität für letzteren Wert berechnet sich auf **20 pCt.**

Diese letzteren beiden Werte liegen noch etwas unter den für die allgemeine Morbidität berechneten (29 und 20 pCt.), so dass man höchstens schliessen könnte, die genähten Weichteilverletzungen bedingen eine sehr erhebliche Vermehrung der leichtesten Fieberfälle (38,0 bis 38,5° C. rectal) im Wochenbett, während sie höhere Temperatursteigerungen nicht öfter im Gefolge haben, als wie den allgemeinen Werten entspricht.

Nicht zu übersehen ist, dass von den 58 Geburten mit Weichteilverletzungen fast ein Drittel, nämlich 31 pCt. bezw. 24 pCt. (4mal nur Manualhilfe), operative Eingriffe nötig machte, während die allgemeine Häufigkeit operativer Entbindungen nur 18 bezw. — unter Abrechnung von 13 Fällen mit Manualhülfe — 14 pCt. betrug.

Bucura[4]) erwähnt die Beobachtung, dass nicht selten auch bei hohem Fieber, bei Endometritis, ja bei Sepsis und Pyämie die Nahtstelle keinen Belag zeigt, keine Ulcera auftreten und die Wunde per primam verheilt. Auch wir fanden wiederholt, dass trotz Fieber und fötider Lochien ein genähter

[1]) Centralbl. f. G. 1904. No. 21.
[2]) A. Mueller, Centralbl. f. G. 1904. No. 26.
[3]) W. Bockelmann, Centralbl. f. G. 1904. No. 26.
[4]) Münch. med. Wochenschr. 1904. S. 11.

Geburtsverletzungen an Scheide, Vulva, Damm.

Zahl d. Geburten	Davon Iparae	Verletzungen an	Von den 115 Iparae	Operative Entbindung	Von den 58 Wöchnerinnen fieberten: über 38° rektal	über 38,5° rektal	R. St.[1]) über 38,5° rektal
		1. V. u. Sch.: 34 = 11,64 pCt. 2. Damm: 24 = 8,22 „	27 = 23,48 pCt. 16 = 13,91 „	9 9	22 = 64,71 pCt. 21 = 87,5 „	12 = 35,29 pCt. 4 = 16,67 „	26,47 pCt. 12,50 „
292	115 = 39,38 pCt.	58 = **19,86 pCt.**	43 = 37,39 pCt.	18 = 31 pCt. bezw. 24 „ [2])	**43 = 74,14 pCt.**	16 = 27,58 pCt.	20,69 pCt.

Wochenbett-Morbidität.[4])

Zahl d. Geburten	Davon operativ beendet	Von den 292 Frauen erreichten im Wochenbett rektal: über 38° C.					über 38,5° C.
292	54 = 18,47 pCt. bezw. 41 = 14 pCt.[3])	167 = **57,29 pCt. (R. St.: 43,49 pCt.)**					85 = 29,11 pCt. (R. St.: **20,21 pCt.**)
		1—2 mal zwischen 38,0 und 38,5° 82	1—3 mal bis 39,0° 41	1—4 Tage bis 40,0° 22	längerdauerndes Fieber 20	schweres Fieber mit Exsudat 2	

[1]) R. St. = reduzierte Statistik.

[2]) Abrechnung von 4 Fällen von Manualhülfe.

[3]) In 13 Fällen wurde nur Manualhülfe geleistet.

[4]) Von den 292 Frauen starben fünf: 1 im eklamptischen Koma, 1 an Herzfehler, 1 an Diphtherie, 1 an Nephritis und Herzfehler (Sectio caesarea) und 1 an Sepsis; letztere wurde mit Tympania uteri und faultoter Frucht eingeliefert.

Dammriss in ganzer Ausdehnung glatt verheilte. Auch in dem einen Falle von Sekundärnaht am 18. Tage bestand noch etwas fötider Fluor bei Wiederholung der Naht, trotzdem trat prima reunio ein. Unsere Erfahrungen können uns also nicht veranlassen, von der bisher von uns in der Klinik geübten Behandlung frischer Weichteilververletzungen durch die sofortige Naht abzugehen. Auch unsere Resultate in der Poliklinik veranlassen uns nicht zu einer Änderung des bisherigen Verfahrens. Ob es uns mit Anwendung der Zweifelschen Scheidenauswischungen gelingen wird, unsere Gesamt-Morbidität und jene der Verletzungsfälle herunterzudrücken, ist abzuwarten, doch wird es schwer halten, bei der intensiven Heranziehung unseres Materials zu Lehrzwecken die beneidenswert günstigen Resultate zu erzielen, welche Bucura aus der Chrobakschen Klinik berichtet[1]).

IX.

Die Prophylaxe der Wochenbetts-Morbidität in der Schwangerschaft[2]).

Von

Priv.-Doz. Dr. KROEMER

in Giessen.

Die Einschränkung der puerperalen Infektion ist einer der schönsten Erfolge der medizinischen Wissenschaft. Ein Blick auf die von Ahlfeld in seinem Lehrbuche aufgestellten Vergleichszahlen erläutert dies ohne weitere Worte.

Im Jahre **1868** betrug für die Leipziger Entbindungsanstalt:

die Gesamt-Morbidität	87,4 pCt.
die Summe der schweren Erkrankungen	47,3 „
die Sterblichkeit an Sepsis	4,6 „

---

[1]) Von 313 genähten Dammrissen heilten dort 89,2 pCt. per primam, und in 93,6 pCt. der Fälle war das Wochenbett afebril. (Münch. med. Wochenschr. 1904. S. 11.)

[2]) Vortrag, gehalten in der Mittelrheinischen Gesellschaft für Geburtshilfe und Gynäkologie am 12. März d. Js.

Im Jahre **1893** betrug an der Marburger Entbindungsanstalt:

die Gesamt-Morbidität	38,7 pCt.
die Summe der schweren Erkrankungen	1,07 „
die Sterblichkeit an Sepsis	0,0 „

Der grosse Fortschritt ist erreicht worden durch die Bekämpfung der ektogenen Infektion. Die Zahl der schweren Infektionen ist auf ein Minimum beschränkt worden, und doch besteht noch eine Morbidität, die in den einzelnen Anstalten zwischen 12—38 pCt. schwankt. Während wir nämlich unter Puerperalfieber stets eine schwere Infektion verstehen, bezeichnen wir mit dem Ausdruck: Gesamt-Morbidität die Summe aller Fieberfälle im Wochenbett einschliesslich auch der harmlosen Erkrankungen. Die Gesamtmorbidität wird somit eine gemischte Zahl darstellen, in welcher Genital- und Extragenitalfieber enthalten sind. In der Tat ist die Beurteilung und Gruppierung der einzelnen Fieberfälle in puerperio und die Berechnung der extragenitalen Fieberquote zur Bestimmung der reduzierten Morbidität eine schwierige Aufgabe, welche von den einzelnen Autoren in zu verschiedener Weise gelöst wird.

Unsere Prophylaxe der Wochenbettsmorbidität erstreckt sich auf die Extragenital- wie auf die Genitalfieberquellen. Bleiben wir zunächst bei der Betrachtung der letzteren. Woher stammen die harmlosen Genitalfieber? Haben sie eine gemeinsame Entstehungsursache mit der schweren Infektion von aussen her? Die letztere wird meist durch die Hände der Geburtshelfer oder der Pflegepersonen verschuldet. Schaltet man diese Infektionsquellen aus, so müsste — theoretisch — die Morbidität auf Null sinken. Wir wissen aber durch Krönig (Scanzoni), dass auch bei normalen Spontangeburten, bei welchen sicher keine Hände die Wöchnerin bezw. Kreissende berührten, die Morbidität noch 10,8 pCt. (11,5 pCt.) beträgt, in welcher Zahl doch mit Sicherheit der grösste Prozentsatz auf den genitalen Wundheilungsprozess zu beziehen ist.

Auch die Hoffnungen, welche man den Friedrichschen Gummihandschuhen entgegenbrachte, haben sich in gewisser Hinsicht nicht realisiert. Trotz der absoluten Händesterilisation, welche durch die Gummihandschuhe wenigstens für die interne Exploration ermöglicht wurde, hat sich die reduzierte Morbidität nicht oder nur unwesentlich geändert (Sticher, Stolz), wenngleich die Erfahrungen Döderleins die unbestreitbaren Vorzüge

der Handschuhe aufs neue dargetan haben. Wie man auch die Versuche Stichers deuten mag — ob in seinem, ob in Krönigs Sinne — jedenfalls beweisen sie, wie die Beobachtungen von Scanzoni, dass wir ausser der subjektiven Desinfektion, d. h. der Sterilisierung alles dessen, was an die Kreissende oder Wöchnerin herangebracht wird, auch das Objekt selbst in Betracht ziehen müssen. Es kann — wie Hofmeier immer wieder betont — die Gravida selbst die ektogenen Keime an sich tragen und die Infektion vermitteln auch ohne Selbsttouchierung!

Ich meine damit noch nicht, dass die Vulvovaginalkeime, welche normalerweise in der Genitalsphäre leben, unter der Geburt sich umzüchten können zu pathogener Virulenz.

Wie steht es denn überhaupt mit der Mikroflora der Scheide und ihrem Verhalten während der Schwangerschaft, unter der Geburt und im Wochenbett?

Die Vagina des neugeborenen Mädchens enthält schon wenige Stunden nach der Geburt eine charakteristische Mikroflora, unter welcher ausser verschiedenen grossen und kleinen Kokkenarten die sogenannten Döderleinschen Stäbchen besonders hervorstechen. Form, Grösse und Dicke, sowie Lagerung der Stäbchen sind sehr variabel. Charakteristisch ist die dem Vaginalsekret eigentümliche saure Reaktion, welche auf einem Gehalt von 0,4 pCt. Fleischmilchsäure beruht (Krönig-Menge-Döderlein). Diesen drei Forschern verdanken wir die Erkenntnis der physiologischen Funktion des Scheidensekretes, nämlich 1. der eklektischen Bakterienzuchtwahl (d. h. pathogene Mikroben können im normalen Scheidensekret kulturell nicht gezüchtet werden) und 2. die Feststellung der Selbstreinigung (d. h. pathogene Keime, im Zustande der Virulenz in die Scheide gravider und nicht gravider Frauen gebracht, gehen schon nach wenigen Stunden zugrunde). Die Laboratoriumsversuche auf den Platten, wie die Beobachtungen an der Lebenden bestätigten und ergänzten sich gegenseitig. So erscheint denn die Schlussfolgerung der drei Autoren einfach und zwingend: „Alle im normalen Vaginalsekret lebenden Bazillen und Kokken sind durch ihr endogenes Wachstum fakultative und obligate Anaëroben, welche an sich für den Organismus der Trägerin harmlos sind, ja sogar ein Schutzwall gegen die Invasion pathogener Keime sein können!“

So interessant und überzeugend diese Versuche für normale Verhältnisse sind, so wenig können wir ihnen die allgemeine

Schlussfolgerung entnehmen, dass das Vaginalsekret unter allen Umständen diese bakteriziden Kräfte behalten wird. Die Menstruation, viel mehr noch die Ausübung der geschlechtlichen Funktion muss die mechanischen, chemischen und bakteriellen Verhältnisse alterieren (v. Rosthorn). In der Tat, je mehr sich die Beobachtungen mehren, um so häufiger (Bumm, Walthard) gelingt es, aus der Vagina gravider und nicht gravider Frauen pathogene Keime zu züchten, vor allem Streptokokken und Staphylokokken, welche bei den üblichen Virulenzbestimmungen sich von den schweren Eitererregern nicht unterscheiden lassen, und der Versuch, eine besondere harmlose Scheidenspezies des Streptococcus als Diplostreptococcus (Walthard) von dem Streptococcus pathogenes longus abzusondern, kann vorläufig wenigstens nicht als gelungen oder berechtigt anerkannt werden. Die Arteinheit des Streptococcus scheint auch nach allen bisherigen Erfahrungen das Wahrscheinlichste. Nicht in allen Fällen, in welchen Streptokokken und Staphylokokken im Vaginalsekret sich finden, ist bei den Schwangeren ein klinischer Anhalt für den pathologischen Keimgehalt oder sagen wir für die Funktionsschwäche des Scheidensekrets zu finden. Die Schwangeren sind beschwerde- und fieberfrei. Ähnlich vieldeutig sind die Resultate, welche sich aus den Untersuchungen der Uteruslochien im Wochenbett ergeben haben. Ohne Keime kein Fieber! Aber dieselben pathogenen Mikroben finden sich vom 2. bis 3. Wochenbettstage an auch im Lochialsekret gesunder Wöchnerinnen (nach Bumm in 75 pCt.), und die Streptokokken solcher reaktionsloser Fälle sind im Tierversuch oft virulenter (Stolz) als die von schweren Infektionen stammenden derselben Art. Also ist auch das Lochialsekret normaler Wöchnerinnen schwer infektiös, selbst wenn die Wöchnerin selbst nicht darauf reagiert.

Für den Kliniker wird es somit immer schwieriger, die praktischen Konsequenzen aus den wissenschaftlichen Untersuchungen zu ziehen.

Nehmen wir an, dass die Scheide pathogene Mikroben enthält, so ist es unsere Pflicht, dieselben zu beseitigen, d. h. die Scheide jeder kreissenden Frau zu desinfizieren. Da aber die Desinfektion die bakterizide Kraft des Scheidensekretes zerstört, so wird man eventuell durch die Desinfektion mehr schaden als nützen. Eine wahre Desinfektion der Vagina gehört ferner ins Bereich der Unmöglichkeit. Die durch die chemischen Desinfektionsmittel, z. B. durch Sublimat, geschädigten Gewebe werden

sofort nach der Desinfektion von einer noch reichlicheren und vielleicht gefährlicheren Bakterienflora bevölkert (Menge).

Schliesslich könnte man mit Stolz sagen, die Bakterien sind überall vorhanden. Ihre blosse Anwesenheit macht keine Infektion, also ist ihre Beseitigung, die an sich illusorisch ist, unnötig.

So stehen sich denn in der Tat die Kliniker zur Zeit, trotzdem fast überall im Durchschnitt die Resultate gleich günstig sind, in der therapeutischen Frage schroff gegenüber. Ahlfeld und Hofmeier, welche von der Möglichkeit einer Autoinfektion der Wöchnerin durch die in der Scheide vegetierenden Keime überzeugt sind, fordern die Desinfektion der Vagina vor und während der Geburt als obligatorisch.

Krönig und Menge erachten die Desinfektion der Scheide als irrationell, da sie ja illusorisch bleibt, und für direkt schädlich, da sie eine bewusste Vernichtung der natürlichen Selbstreinigungskraft darstelle.

Betrachten wir rückblickend das Ergebnis unserer Erwägungen, so müssen wir folgende Tatsachen im Auge behalten:

1. Die absolute Keimfreiheit der untersuchenden Hände ist noch nicht imstande, die Morbidität, d. h. die Infektionsmöglichkeit auf Null herabzudrücken. Die blosse Untersuchung — auch die mit Gummihandschuhen — genügt, um Keime in die Uterushöhle zu verschleppen, welche unter Umständen pathogen werden können;

2. bleibt der Versuch, im Augenblick der Geburt die fakultativ pathogenen Scheidenkeime abzutöten mit einer Gewebsläsion und Vernichtung der natürlichen Selbstreinigungskräfte der Vagina verbunden;

3. werden wir endlich nicht verhindern können, dass es nach der Geburt früher oder später zu einer Invasion der Scheidenkeime in den Uterus kommt. Jedes Sekret offener Wunden wimmelt von Keimen, ganz besonders von Staphylokokken. Es wäre wunderbar, wenn der Lochialfluss, der doch aus einer offenen, wenn auch versteckt liegenden Wunde kommt, keimfrei bleiben sollte. Solange der Cervicalkanal verschlossen ist, bildet der zähe Schleimpfropf der Cervix einen bakteriologisch sicher wirkenden Verschluss zwischen dem keimhaltigen, sauren Scheidensekret und dem alkalischen, keimfreien Uterusinhalt.

Sobald bei der Eröffnung des Muttermundes der schützende Schleimpfropf ausgestossen ist, ändern sich die Lebensbedingungen

der Scheidenkeime. Das alkalische Fruchtwasser, das Blut und späterhin der Lochialfluss setzen die saure Reaktion des Scheidensekretes immer mehr herab und vernichten damit gleichsam eine Grundbedingung für den Selbstschutz der Vagina. Je länger der Muttermund klafft, um so frühzeitiger können die Keime in die Gebärmutterhöhle einwandern. Jede Geburt setzt Läsionen, eine grosse Wundhöhle im Uterus, Risse, bald oberflächliche, bald tiefe — in der Cervix — in der Vagina und im Introitus der Scheide, ganz abgesehen von den Dammrissen. Somit sind gewissermassen kurz nach der Austreibungsperiode der Placenta alle Bedingungen für das Zustandekommen einer Infektion gegeben: „Die lokale Gewebsläsion, der günstige Nährboden, die Schwächung des Organismus durch Herabsetzung seiner bakteriziden Kräfte . . . .“ Sind überhaupt virulente pathogene Keime in der Vagina, sei es mit, sei es ohne Verschulden der geburtsleitenden Person, so wird mit Notwendigkeit eine Infektion erfolgen müssen. Der Grund, dass eben die schwere autogene Infektion so gut wie nie eintritt, liegt nur darin, dass die in dem Vaginalsekret lebenden Keime, auch die Streptokokken und Staphylokokken, für die Trägerin durch gegenseitige Gewöhnung unschädlich geworden sind.

Jede Schwangere bezw. Kreissende und Wöchnerin verträgt nur ihre eigenen Streptokokken, reagiert aber auf ektogene pathogene Keime, die etwa durch Arzt oder Pflegerin, schliesslich durch den Finger der Frau selbst eingeschleppt werden, mit der Sicherheit des bakteriologischen Versuchs.

Woher kommt dann aber der Rest harmloser Fieberfälle bei normalen Spontangeburten, bei welchen nicht untersucht wird? Es sind dies aller Wahrscheinlichkeit nach nichts anderes als harmlose Toxinaemieen. Das Vorhandensein von Saprophyten oder saprophytisch lebenden, pathogenen Keimen im Wundsekret, sei es einer Uterus-, Cervix- oder Scheidendammwunde, genügt — auch ohne Keiminvasion in die Gewebe —, um durch Resorption von Bakterientoxinen eine fieberhafte Temperatursteigerung hervorzurufen. Aber diese ist gewissermassen eine Selbsthilfe des Organismus und eher als Hyperthermie denn als Fieber zu bezeichnen.

Zurückbleibende Eihäute und Nachgeburtsteile führen auch ohne Untersuchungsfehler — wie Ahlfeld mit Recht betont — zur Infektion. Dabei kommt es aber auch zunächst nur zur Intoxikation durch bakteriotoxische Endometritis; gerade in solchen Fällen rentiert sich die Exstirpation des septischen Uterus. Die Infektion durch wahre Keiminvasion kommt erst dann zu-

stande, wenn die Keime — die vorher saprophytisch vegetierten — durch die ausserordentlichen Bedingungen zur Virulenz sich umgezüchtet haben. Wissen wir doch, dass unter Umständen die Keime gegen den infizierten Körper selbst immun werden können. Sobald diese Immunisierung eingetreten ist, wird aus der Intoxikation eine Infektion. Die Keime überschwemmen die Gewebe. Aus dem blossen Bakterienbefund im Lochialsekret kann man keine weitergehenden Schlüsse ziehen, als dass die Keime vorhanden sind. Aus diesem Grunde halten wir die Lochialentnahme aus dem Uterus — die ja an sich nicht ungefährlich ist (Franz) — für nicht entscheidend und für die Klärung der Frage nicht mehr für erforderlich.

Wie viele von den bei Spontangeburten restierenden 5 bis 10 pCt. Morbiditätsfällen auf saprogene Invasion restierender Decidua- oder Eihautfetzen, wie viele auf harmlose Infektionen der Scheidendammwunden, wie viele endlich auf bakteriotoxische Resorption vom Uteruscavum aus zurückzuführen sind, das wird sich schwer in fixen Zahlen ausdrücken lassen. Jedenfalls kann man mit Sicherheit annehmen, dass die von den normalen Scheidenkeimen ausgehende Infektion bezw. Intoxikation als seltene Ausnahme die Regel der ektogenen Infektion bestätigt.

Das Scheidensekret ist aber kaum in $^4/_5$ aller Fälle normal. 20 bis 22 pCt. aller Schwangeren haben ein pathologisches Scheidensekret. Diese Tatsache zwingt uns, zur subjektiven Desinfektion, d. h. der Sterilisierung alles dessen, was an die Kreissende oder Wöchnerin herangebracht wird, auch noch die objektive Desinfektion: „die Reinigung der Schwangeren, unter Umständen auch der Kreissenden und Wöchnerin", ins Auge zu fassen. In der Geburt kommen wir meist zu spät. **Also beginnen wir in der Schwangerschaft unsere Massregeln zu treffen!** Wenn wir sonst mit Ängstlichkeit für jede Operation die betreffende Körperregion vorbereiten, warum nicht auch die Geburtswege, sobald sie pathologische Erscheinungen bieten. Wenn wir mit grösster Sorgfalt die Missverhältnisse zwischen Kopf und Becken messen und die mechanischen Schwierigkeiten lösen, warum wollen wir nicht auch in der Schwangerschaft die zur toxischen Resorption prädisponierenden Scheidensekrete zu erkennen trachten?

Die anscheinend so gekünstelte Forderung, die ja nur für ein in Dauerbeobachtung bleibendes Material durchzuführen ist, deckt sich mit der Hauptfrage der Verhütung schwerer Infektionen.

Wenn wir die Infektionsquellen, welche unsere eigenen Hände infizieren können, ausschalten wollen, so müssen wir auch den pathologischen Scheidenfluor behandeln.

Ich kann diesen Zweig in dem System unserer Klinik nicht gesondert von den übrigen durchsprechen. Als Richtschnur gilt uns in jeder Situation das Gesetz der Abstinenz (oder, wie Menge sich ausdrückt, die Noninfektion) und der prophylaktischen Antisepsis, sobald eine Infektion mit Wahrscheinlichkeit stattgefunden hat, verstärkt durch 24stündige Suspension aller Beteiligten.

Diese Forderungen gelten in derselben Strenge für Lehr- und Pflegepersonal, sowie für Schüler und Schülerinnen, in gewisser Hinsicht auch für das Objekt — die Schwangere etc. und alle mit ihr in Berührung kommenden Gegenstände, schliesslich auch für Kreisssaal und Wochenzimmer.

Bleiben wir zunächst bei dem Kreisssaal! Fiebernde Frauen, namentlich solche, welche von draussen hereingebracht werden, kommen in einem besonderen Zimmer zur Entbindung und werden nach Möglichkeit nicht auf den Kreisssaal gebracht. Bekommt eine Kreissende unter der Geburt Fieber, so wird der Kreisssaal nach der Geburt desinfiziert. Hebamme, Schülerin und Arzt, welch letzterer mit Gummihandschuhen den Fall beendigt, haben sich nach Erledigung der Geburt gründlich zu desinfizieren und enthalten sich für die nächsten 24 Stunden der geburtshülflichen Tätigkeit. Bad und Wäschewechsel sorgen für möglichste Gründlichkeit der Suspension.

Im übrigen ist der Gebrauch der Gummihandschuhe auf dem Kreisssaal nicht durchgehend eingeführt, und zwar aus folgendem Grunde: Die Gummihandschuhe für alle Fälle in der Praxis anzuwenden, ist dem Arzt nicht möglich. Also soll er sie nur zum Schutz seiner Hand beim Operieren im eitrigen Gebiet verwenden und im übrigen die Hände-Desinfektion soweit beherrschen, dass er auch ohne Gummihandschuhe eine verschuldete Infektion vermeidet. Die geburtshülfliche Klinik ist der geeignete Ort, an welchem der Student diesen Zweig seiner künftigen Tätigkeit durchdenkt und praktisch übt. Für den Kreisssaalassistenten liegt der Sachverhalt anders. Nach Möglichkeit übernimmt der Arzt nur die Leitung einer Geburt. Muss er notwendig neben dem ersten noch einen zweiten oder dritten Fall innerlich untersuchen, so wird er, um nichts von der einen Kreissenden auf die andere zu übertragen, jeden 2. und folgenden Fall immer mit frischen Gummihandschuhen untersuchen. Daraus folgt, dass die

Assistenten meist mit Gummihandschuh arbeiten, die Studenten (welche fast alle Operationen ausführen!) und Hebammenschülerinnen dagegen mit blanken Händen. Alle Lernenden kommen zur Untersuchung Kreissender erst nach vorhergehenden Desinfektionsversuchen und Touchierübungen im Schwangerenuntersuchungskurs.

Auf der Wochenstation dagegen sind zur Durchführung der Noninfektion die Gummihandschuhe obligatorisch für alle Personen, welche bei der Pflege die Genitalgegend berühren müssen. Die verantwortlichen Abspülungen an den ersten 2—3 Tagen des Wochenbettes macht die Hebamme selbst. Die Pflegerinnen bedienen sich der Pfannenstielschen Hebammen-Pinzette[1]), mit welcher schmutzige Vor- und Unterlagen entfernt werden. In der Tat ist dadurch ein direktes Berühren der Genitalregion so gut wie ausgeschlossen. Selbstverständlich sind die Schülerinnen nur an einem Ort beschäftigt. Die Wochenpflegerinnen versehen nicht den Kreisssaaldienst und umgekehrt. Schliesslich ist die Arbeitsteilung soweit durchgeführt, dass von den 3 Hebammen No. 1 die Schwangeren, No. 2 die Kreissenden, No. 3 die Wöchnerinnen zugeteilt erhält. Im Interesse einer gleichmässigen Durchbildung des Unterpersonals wird naturgemäss ein häufiger Wechsel der Schülerinnen unumgänglich sein, damit alle jeden Zweig des Dienstes beherrschen. Ausserdem bringt jedes Jahr in 2 Wochenpflegekursen und 1 Hebammenlehrkursus 3 ganz unerfahrene Gruppen von Schülerinnen, so dass am 1. Februar, sowie am 1. August und am 1. November vollständig ungebildetes Pflegepersonal antritt. Trotzdem glauben wir nun durch diese Massregeln den genius loci et temporis ausgeschaltet zu haben. Schwangere werden überhaupt zur Pflege oder zum Krankendienst nicht herangezogen.

Baderäume, Mastdarmrohre, Katheter, Spülrohre, Unterschieber etc. werden möglichst oft vom Stationsarzt kontrolliert und nach seinem Gutdünken auch desinfiziert, wenn die Hebamme sie für einwandsfrei erklärt.

Fiebert eine Wöchnerin, so wird sie auf die septische Abteilung überführt, sobald eine genitale Ursache oder Mitbeteiligung nicht ausgeschlossen werden kann. Die Wochenzimmer werden — soweit die Belegzahl es gestattet — wenigstens allmonatlich 1 mal nach der Reihe auf mehrere Tage ausgeräumt und desinfiziert.

---

[1]) Pinzette mit breiten Fassflächen, käuflich bei Jak. Holzhauer, Marburg a. d. L.

Ich brauche wohl nicht zu betonen, dass jede Wöchnerin, überhaupt jede mit Spülung behandelte Person ihr eigenes vor dem Gebrauch auszukochendes Spülrohr erhält, welches in einem lysolgefüllten Standgefäss mit dem Namen der Patientin verwahrt wird.

Endlich gilt, wie gesagt, den Schwangeren unsere besondere Fürsorge. Der Aufnahmebefund erstreckt sich nicht nur auf die Feststellung der Becken- und Kindesmaasse, auf die Erhebung von Lungen-, Herz- und Nierenbefund, sondern ganz besonders auf die Untersuchung des Scheidensekretes. Im allgemeinen genügt für die Praxis die Doederleinsche Einteilung. Das normale Sekret ist weiss, milchig, bis krümlich, von saurer Reaktion. Mikroskopisch enthält es zahlreiche Plattenepithelien und unter einer Fülle verschiedener Mikroben vorwiegend die Doederleinschen Stäbchen. Anders das pathologische Sekret. Es ist dünnflüssig, sehr reichlich, von weissgelber oder grünlichgelber Farbe, zuweilen schaumig. Die Reaktion ist schwach sauer, selten neutral, öfter noch stark sauer. Alkalische Reaktion fanden wir überhaupt nur 2 mal und ganz vorübergehend. Die Reaktion besagt im allgemeinen nichts. Auch bei stark saurer Reaktion findet man Gonokokken oder pathogene Keime; Streptokokken im Ausstrich selten, häufiger Staphylokokken. In manchen Fällen von Colpitis granularis fand ich im Ausstrich wie in der Kultur Staphylokokkenrasen. Die Unmenge der anaërob wachsenden Mikroben zu untersuchen, welche aus einem einzigen Vaginalsekret angehen, wird ein etwas grösserer klinischer Betrieb nicht erlauben. Wir verzichten daher darauf und begnügen uns damit, neben Reaktion und Ausstrich noch in verdächtigen Fällen 1 Platte mit 2 Verdünnungen von Traubenzuckeragar zu giessen. In allen Fällen mit pathologischem Sekret gingen zum mindesten Staphylococcus pyogenes albus oder aureus an, der Streptococcus etwa in einem Drittel der Fälle. Sehr häufig findet sich Hefe. Meist handelte es sich um Fälle, bei denen man makroskopisch den Scheidenkatarrh diagnostizieren konnte: mit Colpitis granularis — mit Colpitis aërocystica (2 mal) — mit starker Rötung und Nässung der Genitalregion. In einigen Fällen war der Prozess mit einem schmerzhaften Pruritus verbunden.

In allen Fällen mit pathologischem Scheidensekret werden tägliche prophylaktische Scheidenspülungen verordnet, und zwar meist Sublimatspülungen (1,0 : 2000,0). Bei Gonorrhoe wird zunächst eine Rheolkur mit Lysolspülungen ($^1/_2$ pCt.) versucht. Geht der Fluor nicht zurück, so werden auch da Sublimatspülungen angewendet, meist mit gutem Erfolg. Die

Vagina gewöhnt sich rasch an das Desinfiziens. Niemals sahen wir eine Verätzung. Im Gegenteil. Mit dem Schwinden des Fluors besserte sich auch der lokale Befund. Die vorher rauhe, brüchige Scheide wird weich und elastisch wie bei gesunden Schwangeren. Vulva-Ekzeme werden mit hydropathischen Umschlägen gereinigt und nachher mit Salicylstreupulver bezw. mit Zinkpaste geheilt.

Die einmal aufgenommenen Hausschwangeren werden nun **dauernd zur Kontrolle bestellt.** Mittwoch und Sonnabend kommen je 20 bis 30 von ihnen nach einem Reinigungsbad und Wäschewechsel zur Kontrolluntersuchung. Die letztere erstreckt sich zunächst auf den Urin, über dessen Verhalten ebenso wie über Ödeme, Varicen, Beschwerden etc. Buch geführt wird. Die Schwangere wird auf dem Untersuchungsstuhl in Gegenwart des Arztes von der Hebamme inspiziert. Die Genitalregion wird mit besonderer Sorgfalt untersucht. Furunkel, Kratzeffekte — im Sommer bei der Mückenplage ganz allgemein — werden sofort desinfiziert und als Quellen pathogener Keime durch Heftpflasterschutzverband unschädlich gemacht. Natürlich wird bei diesen Kontrollvisiten eine Graviditätsniere, eine drohende Eklampsie nicht übersehen, sondern der entsprechenden Behandlung zugeführt.

Endlich erstrecken sich unsere prophylaktischen Massnahmen auch auf die extragenitalen Fieberquellen. Ich sehe davon ab, dass die Besserung der hygienischen Verhältnisse (Kleidung, Nahrung, Hautpflege durch Bäder) nur bis zu einem gewissen Grade vervollkommnet werden kann — aus begreiflichen Gründen! Aber die Kontrollvisite führt dem Arzt das gesamte Material immer und immer wieder vor, sodass selbst die nachlässigsten Patientinnen, welche eigentümlicherweise ihre Leiden oft sogar verheimlichen, durch Beobachtung und Fragen entdeckt werden. Die Bandagierung der Beine bei Varicenbildung wird sorgfältig geübt, Lungenaffektionen, Krankheiten des Intestinums, überhaupt alle internen Erkrankungen werden der entsprechenden Behandlung zugeführt. — Ich übergehe die Frage der Lues und der Behandlung eitriger chirurgischer Affektionen, welche, soweit sie für den Rahmen einer geburtshilflichen Klinik in Betracht kommen, selbstverständlich rationell erledigt werden.

In der allgemeinen Körperpflege nehmen tägliche Waschungen der Schwangeren einen breiten Raum ein, insbesondere die kalten Waschungen der Brüste, welche wir gleich Ahlfeld, Hofmeier u. a. schätzen gelernt haben. Allabendlich müssen die Schwangeren unter Beaufsichtigung von

Hebammen und Schülerinnen ihre Brüste abseifen, mit kaltem Wasser waschen und die Warzen durch Hervorziehen mit sauberen Fingern formen.

Die Behandlung der Brust im Wochenbett beruht im wesentlichen auf einer strengen Asepsis mit prophylaktischer Desinfektion. Die Warzenschrunden werden natürlich mit besonderer Sorgfalt beobachtet und vom Stationsarzt früh und abends kontrolliert. Häufiges Reinigen der Schrunden durch Betupfung mit Alkohol und Feuchthalten der Region durch Glycerin- oder Borwasserkompressen, welche oft gewechselt werden, genügen in leichten Fällen, bei denen wir — eventuell mit Warzenhütchen — weiter stillen lassen. Aber die Warzenexkoriationen führen zuweilen zu einer erysipelartigen Staphylokokkeninvasion mit nachfolgender Keilentzündung oder interstitiellen Form der Mastitis, welche wir mehr fürchten als die im Wochenbett beobachteten parenchymatösen Formen; bei letzteren wird gerade durch das Stillen ein rascheres Abschwellen der oft unförmlich geschwollenen heissen Drüsenkörper erzielt. Erst wenn bei einer Warzenschrunde alle Zeichen einer beginnenden interstitiellen Mastitis hinzutreten, verzichten wir auf die betreffende Brust und lassen nur auf der gesunden Seite das Kind anlegen. Inzwischen sorgen feuchte Verbände, d. h. ausgiebige Packungen der kranken Brust mit essigsaurer Tonerde oder mit 50proz. Alkohol für ein rasches Zurückgehen der Erscheinungen. Von der Eisblase habe ich nur wenig Gebrauch gemacht und halte sie nicht für geeigneter als die feuchte Wärme.

Die sogenannten Milchknoten sind harmlose, aber oft sehr quälende Stauungen in den einzelnen Drüsenpartieen bei oft überempfindlicher Warze und schwachem Säugling. Bleibt in solchen Fällen die Milchpumpe oder das Anlegen kräftiger Kinder ohne Erfolg, so wirkt ein sanftes Auspressen der Brust von unten her oft Wunder. Die Verhütung der abszedierenden Mastitis mit Gewebseinschmelzung deckt sich mit dem Coupieren einer drohenden Mastitis. Der richtige Zeitpunkt, die Brust abzustellen und in die feuchte Kammer zu bringen, ist entscheidend für diese Frage und erfordert eben dauernd scharfe Kontrolle, in einzelnen Fällen von Stunde zu Stunde.

Noch eine Bemerkung zur Frage der desinfizierenden Scheidenspülungen. Menges Warnungen vor den ätzenden starken Sublimatlösungen halten wir für sehr berechtigt. Wir verwenden auch zu den Spülungen nur milde Lösungen: in graviditate dünne Sublimatlösungen, intra partum und in puerperio

(soweit sie nötig!) nur dünne Lysollösungen und würden uns nicht scheuen, unter Umständen steriles Wasser an die Stelle der Antiseptica zu setzen[1]). Wir hüten uns, eine funktionierende Vagina durch Antiseptica zu schädigen. Wenn aber die Zeichen der Funktio laesa vorhanden sind, wenn pathologischer Fluor sich einstellt, wenn in der Geburt Fieber auftritt, wenn schliesslich im Wochenbett Sekretstauung und riechende Lochien beobachtet werden, so spülen wir die Vagina in der Absicht, durch Wegschaffen des Sekretes im Sinne einer Keimverdünnung den natürlichen Kräften zu Hilfe zu kommen. Der Erfolg solcher in richtiger Weise dosierten Spülungen ist mir so klar, dass ich sie nicht mehr unterlassen möchte. Bei schleppender verzögerter Eröffnungsperiode (enges Becken, frühzeitiger Blasensprung) kommt es leicht zu Temperatursteigerungen, welche man durch fortgesetzte Scheidenspülungen wie im Experiment herunterdrücken kann.

Prüfen wir nun ganz kurz durch Betrachtung der Resultate an der Hand unserer Statistik des letzten Jahres, ob wir imstande waren, die Morbidität durch die Prophylaxe zu bessern.

Unter den 440 Fällen des letzten Jahres fieberten 69. Die Gesamt-Morbidität beträgt somit 15,6pCt., unter welcher Zahl nur 4,31 pCt. Fieber über 39° C. und nur 1,13 pCt. ernste Erkrankungen eingeschlossen sind. Der Vergleich mit der Statistik Stichers[2]) ergibt eine erfreuliche Übereinstimmung in den Resultaten. Küstners allgemeine Morbidität von 16,9 pCt. bis 17,3 pCt. deckt sich mit unserer Gesamtzahl 15,6 pCt., in welcher alle schweren Fälle eingeschlossen sind. Die Breslauer Klinik hat nach Sticher eine operative Morbidität von 33,9 pCt., wir beobachteten bei 71 operativen Entbindungen (alles eingerechnet) 30,3 pCt. Morbidität. Die Gesamt-Morbidität bei Spontangeburten beträgt 12,4 pCt. Es ist uns diese Erfahrung ein Beweis, dass das Untersuchen und Operieren der Studenten ohne Gummihandschuhe denselben Grad von Gefahrlosigkeit erreichen kann, wie die absolute Händesterilisation.

Zur Erledigung unserer Frage müssen wir aber die von draussen zur Geburt mit Wehen hereingebrachten Fälle von den Hausschwangeren gesondert betrachten.

---

[1]) Inzwischen wird mit sterilem Wasser gespült mit demselben günstigen Erfolg.

[2]) Sticher, Zeitschr. f. Geb. u. Gyn. Bd. 45, S. 529.

Giessen 1903.

Gesamt-Morbidität (440 F.) = 15,6 pCt.

Von 356 Haus-Schwangeren fiebern 44 = **12,4 pCt.**, von 86 externen Fällen 25 = **28,6 pCt.**

Von diesen 44 Fällen ist die wahrscheinliche Fieberursache:

Mastitis	in 5	Fällen	9 sichere Extragenitalfieber
tuberkulöse Lungenaffektionen	„ 4	„	
Erythema exsudativ. multiforme	„ 1	Fall,	
aufsteigende Gonorrhoe . . .	„ 7	Fällen	
schwere Operationsverletzungen	„ 6	„	
Dammscheidenrisse	„ 8	„	
Chorion-Retention	„ 3	„	
Lochialverhaltung ohne Dammriss	„ 10	„	(davon 44 Spätfieber)
	44	Fälle	

Somit beträgt für die 356 Haus-Schwangeren die Gesamt-Morbidität 12,4 pCt., die reduzierte genitale Morbidität, nach Abzug der 9 Extragenitalfieber, 356 : 35 = 9,1 pCt.!

Dass die externen Fälle mit 28,6 pCt. bedeutend ungünstiger gestellt sind, ergibt sich als Bestätigung einer altbekannten Tatsache und erscheint demnach nicht wunderbar; ich glaube aber die wirksame Gegenüberstellung der beiden Resultate nicht unterlassen zu dürfen.

Es bliebe immer noch zu beweisen, welchen Erfolg wir für die Haus-Schwangeren mit unserer Prophylaxe erzielten. Die strenge Durchführung aller geschilderten Massnahmen datiert seit 1. Mai vorigen Jahres. Ein Erfolg unserer Bestrebungen konnte also erst im 2. Halbjahr zu erwarten sein. Stellen wir die Morbiditätswerte beider Halbjahre in Vergleich:

Von 156 Haus-Schw. des 1. Halbjahres zeigen eine unregelmässige Temperaturkurve . . .	41,3 pCt.	
es fiebern	13 pCt.	
„ 200 Haus-Schw. des 2. Halbjahres zeigen eine unregelmässige Temperaturkurve . . .	31,0 „	
Sa. 356 es fiebern	7,5 pCt.	

Wir konstatieren somit eine auffällige Glättung der Temperaturkurven und einen Rückgang der Fieberfälle auf nahezu die Hälfte des früheren Prozentsatzes.

Die Prophylaxe der Mastitis, welche seit Jahren an unserer Klinik ausgeübt wird, hat keine Verschlechterung erfahren.

In der Zeit vor der Prophylaxe betrug die Morbidität durch Mastitis 4—7 pCt.

Seither hat sie sich dauernd gebessert:

Im Jahre	erkranken an Mastitis	Davon abszedierende Formen, welche zur Inzision kommen	Zahl der Wochenbetten	Gesamt-Fieberfälle
1901	19 : 402 = 4,73 pCt.	1 = 0,25 pCt.	402	89 = 22,1 pCt.
1902	8 : 435 = 1,84 „	1 = 0,23 „	435	81 = 18,6 „
1903	6 : 440 = 1,36 „	1 = 0,22 „	440	69 = 15,6 „

(Die Prophylaxe der Mastitis wird seit 1901 an unserer Klinik geübt.)

Seit 13 Monaten ist eine Inzision wegen Mastitis nicht mehr gemacht worden. Die obigen Werte decken sich fast mit den von den Kliniken Ahlfelds, Hofmeiers und v. Herffs bekannten Zahlen.

Als wesentlichsten und wichtigsten Punkt der ganzen Prophylaxe möchte ich die dauernde Kontrolle und die Reglementierung der Schwangerenpflege betrachten.

Dabei ergab sich für uns eine überraschende Tatsache: „Wir beobachteten keine Eklampsiefälle unter den Haus-Schwangeren."

Schon oben wurde bemerkt, dass bei den Kontroll-Untersuchungen der Urin einer jeder Schwangeren auf Eiweiss und event. auf Formbestandteile untersucht wird. Dadurch wird jede Graviditäts-Nephritis im Beginn entdeckt und in Behandlung genommen. Protrahierte Bäder, Packungen, Anregung der Diurese und Laxation neben Regelung der Diät ermöglichen meist, das normale Ende abzuwarten.

Während früher das Verhältnis der Eklampsiefälle an unserer Klinik so stand, dass auf 4 resp. 5 Haus-Schwangere (Eclampticae) 1 externer Fall pro Jahr zu rechnen war, haben wir im Jahre 1902 unter den 5 beobachteten Eklampsiefällen nur noch 3 Haus-Schwangere. Im Jahre 1903, nach Einführung der absoluten Prophylaxe, sahen wir nur einen einzigen Eklampsiefall, und dieser wurde von draussen im Koma eingeliefert.

Dagegen waren 4 Fälle von hochgradiger Nephritis gravidarum und eine chronische Nephritis in Behandlung, von denen nur 2 unter der Geburt bedrohliche Prodromalerscheinungen darboten. In diesen Fällen war eine Kompression der Ureteren gegen Ende der Gravidität wahrscheinlich. Zum Ausbruch der Eklampsie kam es in allen 5 Fällen nicht.

Zum Schlusse möchte ich noch hervorheben, dass ich weit entfernt bin, aus diesen kleinen Zahlen einen absolut bindenden Schluss ziehen zu wollen. Die weitere Beobachtung muss zeigen, was von unseren Hoffnungen berechtigt war. Jedenfalls ermutigen uns die bisherigen Erfolge, die Beobachtung in der einmal eingeschlagenen Richtung fortzusetzen. Meine kleine Statistik hat also in Übereinstimmung mit den klinischen Erfahrungen anderer Autoren nachgewiesen, dass ein Herabdrücken der puerperalen Morbidität auf Null ins Bereich der Unmöglichkeit gehört. Unsere Versuche lehren aber, und das scheint mir wichtiger als alle theoretischen Erwägungen, dass man mit dem einheitlichen Bekämpfen der Infektionsgefahr und der Verschleppung zugleich die Morbidität herabdrücken kann. Der Einwurf, dass diese letzten harmlosen Fieberzahlen praktisch nichts zu bedeuten haben, kann keine Berechtigung haben. Zwar sind uns auch bei den fiebernden Fällen des vergangenen Jahres alle Dammrisse geheilt bis auf einen Fall, in welchem die Wöchnerin in ihrer Manie am 2. Tage die Fäden selbst ausriss. Auch alle Cervixinzisionen sind primär geheilt. Bei den Entlassungsbefunden war nicht ein einziges Mal ein Vermerk über pathologische Veränderungen am Genitalapparat zu finden, obwohl namentlich in den Gonorrhoefällen sorgfältig darauf gefahndet wurde. Aber diese günstigen Resultate sind zum Teil einem glücklichen Zufall zu verdanken. Vielleicht gibt uns schon das kommende Jahr Gelegenheit, einen gewissen Prozentsatz puerperaler Exsudate und Parametritiden auch an unserem Hausmaterial zu beobachten. Sehen wir sie doch postpuerperal am gynäkologischen Material! Der Hauptgrund für unsere Massnahmen war uns stets der erziehliche Zweck für Studenten, Hebammen- und Wochenpflegeschülerinnen. Darin aber, meine ich, kann des Guten nicht genug getan werden.

Die Zeiten haben sich erfreulich geändert. Noch 1877 bezeichnete Lefort in Brüssel die geburtshilflichen Kliniken als antichambres de la mort. Heute ist die Klinik ein Sammelpunkt aller verzweifelten Fälle, ein ultimum refugium der Praktiker. Die Zahl der verheirateten Frauen, welche unser Haus aufsuchen, wächst von Jahr zu Jahr. 1890 betrug ihre Zahl 10,5 pCt. aller Fälle, 1903 ist sie auf 22,3 pCt. angewachsen. Die Zahl der künstlichen Frühgeburten wegen Beckenenge hat sich in derselben Zeit von 6 auf 17 Fälle pro anno gesteigert.

Nun denn, rechtfertigen wir das Vertrauen unserer Pflege-

befohlenen, indem wir die Geburtshilfe nicht als Handwerk, sondern als Kunst treiben.

Literaturverzeichnis.

Ahlfeld, Lehrbuch der Geburtshilfe. 3. Aufl. Leipzig 1903.

Derselbe, Zur Prophylaxe der puerperalen Mastitis. Zeitschr. f. Geb. u. Gyn. Bd. 47.

Bumm, Verhandl. d. Deutsch. Ges. f. Gyn. Bd. X.

Doederlein, Das Scheidensekret und seine Bedeutung für das Puerperalfieber.

Derselbe, Arch. f. Gyn., Bd. XXXI, Centralbl. f. Gyn. 1894, No. 1, Deutsche mediz. Woch. 1895, No. 10, Centralbl. f. Gyn. 1895 und Verhandl. d. deutsch. Ges. f. Gyn. Bd. X.

Franz, Bakteriolog. u. klin. Unters. über leichte Fiebersteigerungen im Wochenbett. Hegar's Beitr. Bd. III, p. 51.

Hofmeier, Zur Prophylaxe der Wochenbettserkrankungen. Münchner mediz. Woch. 1891.

Derselbe, Zur Verhütung des Kindbettfiebers. Berlin. klin. Woch. 1898, No. 46.

Derselbe, Volkmann's klin. Vortr., N. F. 177, Deutsch. med. Woch. 1891, Münchner med. Woch. 1900, No. 37, und 1902, No. 18 und 19. Verhandl. d. Deutsch. Ges. f. Gyn. Bd. X.

Krönig (und Menge), Die Bakteriologie des weiblichen Genitalkanals. Leipzig 1897.

Derselbe, Klin. Vers. über den Einfluss der Scheidenspülungen etc. Münchn. med. Woch. 1901, No. 1.

Derselbe, Zeitschr. f. Geb. und Gyn. Bd. XLVI, p. 458. Verhandl. d. Deutsch. Ges. f. Gyn. Bd. X.

Menge (und Krönig), Die Bakteriologie etc.

Derselbe, Antiseptik und Aseptik bei der Geburt. Handbuch der Geburtsh. von Fr. von Winckel. Bd. I, T. II, Cap. IX.

v. Rosthorn, Das Scheidensekret der gesunden Schwangeren. Handb. d. Geburtsh. von F. v. Winckel. I, 1, p. 574.

v. Scanzoni (jun.), Über den Wochenbettsverlauf bei präzipitierten Geburten etc. Arch. f. Gyn. Bd. 63, H. 1 u. 2.

Sticher, Die Bedeutung der Scheidenkeime in der Geburtshülfe. Zeitschr. f. Geb. u. Gyn. Bd. 44.

Derselbe, Händesterilisation und Wochenbettsmorbidität. Zeitschr. f. Geb. u. Gyn. Bd. 45.

Stolz, Studien zur Bakteriologie des Genitalkanales in der Schwangerschaft u. im Wochenbett. Graz 1902.

Walthard, Bakteriol. Unters. des weibl. Genitalsekr. in grav. und im Puerperium. Arch. f. Gyn. Bd. XLVIII, 2.

Derselbe, Über den Diplostreptococcus. Monatsschr. f. Geb. u. Gyn. XII, 6, und Zeitschr. f. Geb. u. Gyn. XLVII, p. 241.

X.

Über Blasensteine [1]).

Von

Priv.-Doz. Dr. W. ZANGEMEISTER,
I. Assistent der Königl. Universitäts-Frauenklinik zu Königsberg.

Blasensteine bedingen bei der Frau ein wesentlich anderes Krankheitsbild als beim Mann.

Abgesehen davon, dass sie viel seltener zur Beobachtung kommen, sind Symptomatologie, Diagnose und Therapie beim Weibe vielfach andersartig, und es erscheint berechtigt, die Pathologie der Blasensteine beim Weibe einer gesonderten Betrachtung zu unterziehen, während sie bisher meist gemeinsam mit jener beim Mann abgehandelt wurden, wobei die Sonderheiten der weiblichen Erkrankung nicht genügend Berücksichtigung finden konnten. Ich will daher versuchen, Ihnen an der Hand von 11 Fällen in kurzen Umrissen ein Bild der Erkrankung beim Weibe zu entwerfen, indem ich dabei besonders auf die Eigentümlichkeiten gegenüber dem Manne hinweise.

11 Blasensteine bei Frauen repräsentieren ein grosses Material; denn unter 9692 Blasensteinen, welche ich an der Hand der grösseren Statistiken der Literatur zusammenstellen konnte, entfielen nur 205 auf Frauen, das sind 2,11 pCt.

Die Ursache dieser relativen Seltenheit ist darin zu suchen, dass beginnende Konkremente beim Weibe viel leichter spontan per vias naturales abgehen als beim Mann. Der Abgang von Steinen bis zu Mandelgrösse ist wiederholt beobachtet worden, und Voyez teilte sogar einen Fall mit, in welchem ein Stein von $5 \times 3^1/_2$ cm (28 g) Grösse bei einem 7jährigen Mädchen spontan ausgestossen wurde. Die Bildung von Blasensteinen dürfte bei der Frau kaum seltener sein als beim Mann, da der eventuell in betracht kommenden grösseren Häufigkeit von Nierensteinen beim Mann, die das primum movens abgeben können, der leichtere Eintritt von Fremdkörpern in die weibliche Blase gegenübersteht.

---

[1]) Vortrag gehalten am 4. VI. 1904 in der Ost- und Westpreussischen Gesellschaft f. Gyn. zu Danzig.

Unsere Kenntnisse über den Bau der Harnsteine sind im wesentlichen durch Ultzmann und Ebstein begründet worden. Ersterer zeigte, dass die Konkremente nicht einfach aus aneinander gelagerten Harnsalzkrystallen bestehen, sondern, dass sie eine radiär und konzentrisch geschichtete Struktur haben, Zeichnungen, die mit dem Krystallisationsprinzip der betreffenden Harnsalze nichts zu tun haben. Ebstein zeigte, dass alle Steine ein organisches Gerüst haben, in welches die salzartigen Bestandteile eingelagert sind.

Damit war die Entstehung der Konkremente zwar noch nicht erklärt — und sie ist es bis heute noch nicht — aber es konnten doch einige ältere Anschauungen aus dem Bereich der Möglichkeit ausscheiden.

In einem Säkularartikel „Über Harnsteine“ (Berliner klin. Wochenschr., 1900, p. 969) weist Posner darauf hin, dass die Ebsteinsche Lehre über den Bau der Harnsteine auch für andere Steinbildungen zutrifft, für Gallensteine, Otolithen, Speichelsteine, Venensteine etc. sowie für die Schalen der Muscheln.

Zur Bildung der Harnsteine gehört also: die Abscheidung einer eiweissartigen Gerüstsubstanz und das Ausfallen krystallinischer Körper; als drittes begünstigendes Moment erwähnt Posner noch die Harnstauung: „wir können uns vorstellen, wie in einer Cystocele, sofern nur ein Katarrh der Schleimhaut dazu tritt, die Ausbildung eines Steines die nahezu unvermeidliche Folge wird.“

Während die ersten beiden Faktoren zweifellos in betracht kommen, ist die Einwirkung der Harnstauung als ursächliches Moment noch unbewiesen; ich komme weiter unten auf sie zurück.

Betrachten wir zunächst einmal die Momente, welche Harnsteine, namentlich Blasensteine, tatsächlich erzeugt haben:

Unter meinen 11 Fällen bildete sich der Stein 3 mal um Haarnadeln (2., 6., 8.), 1 mal um einen goldenen Bleistift (5.), 2 mal um kleine, nicht mehr genau (Watte, Katheterlack) zu bestimmende Fremdkörper (1. [Blasenscheidenfistel], 10.); in einem Fall handelte es sich um eine Frau, welche 2 mal wegen Blasenscheidenfistel operiert worden war (11.); eine Frau war kurz vor Beginn des Leidens häufig katheterisiert worden (7.); eine andere Frau war früher wegen eines Kystoms, später wegen Hämorrhoiden operiert worden; ob sie seinerzeit katheterisiert werden musste, liess sich nicht mehr feststellen (3); bei einer Frau war anamnestisch nur eine „Erkältung“ nachweisbar.

6 mal war demnach ein Fremdkörper die Ursache des Steines, und in zwei weiteren Fällen liess sich ein Fremdkörper zwar nicht nachweisen — dies ist aber bei kleinen Kathetersplittern, Härchen etc. überhaupt schwer —, Gelegenheit zum Einbringen von Fremdkörpern war aber bei diesen Frauen vorhanden gewesen, sodass diese Ursache der Steinbildung hier zum mindesten nicht auszuschliessen war.

Ähnliche Verhältnisse gehen aus den Angaben der Literatur hervor: Blasensteine sind bei der Frau in der Mehrzahl der Fälle durch Einbringen von Fremdkörpern bedingt, noch häufiger als diese Ätiologie beim Mann zuzutreffen scheint.

Dass die Harnstauung, die Bildung von Blasendivertikeln, Cystocelen die ihr von Posner zugedachte wichtige Rolle bei der Steinbildung spielen, möchte ich bezweifeln. Bei der männlichen Blase sind es die Prostatahypertrophien und Strikturen, welche dieses eventuell begünstigende Moment bedingen, aber bei beiden ist durch häufigen Gebrauch von Katheter und Bougie auch die Möglichkeit der Fremdkörperätiologie gegeben. Bei der Frau haben wir beim Prolaps Verhältnisse, wo es zu ganz ausgesprochener Cystocele kommt, und bei welchen auch ein Blasenkatarrh oft vorhanden ist, ohne dass gerade hier Steine besonders oft beobachtet worden wären (ein Fall von Gollet).

Ebenso unsicher steht es mit der Annahme einer Diathese, einer Disposition des Harnes zum Ausfallen von Salzen als Grundlage der Bildung von Steinen in der Blase. Kombination von Nierensteinen oder Gicht mit Blasensteinen gehören zu den Seltenheiten und lassen sich auch anders erklären als durch Begünstigung des Krystallisationsprozesses in dem betreffenden Harn.

Die Zersetzung des Harnes aber, die ammoniakalische Gährung, welche ein Ausfallen von Harnsalzen bedingt, ist fast regelmässig erst eine sekundäre, oft sehr späte Erscheinung, wie sich bei den Fremdkörpersteinen zeigt.

Das einzig feststehende, wenn auch vielleicht nicht das einzig existierende Moment in der Ätiologie der Blasensteine sind daher: in die Blase gelangte Fremdkörper.

Die letzteren können der verschiedensten Art sein:

Am häufigsten sind es wohl zu Masturbationszwecken eingeführte Haarnadeln, Bleistifte, Strohhalme etc. (eigentümlich

5., 6., siehe Anm. [1]), dann folgen die durch den Katheterismus in die Blase gelangten Gegenstände: Katheterstücke, Schamhaare, Watte etc.

Unter den Parasiten werden hauptsächlich die Eier von Distomum haematobium (Ägypten) als Steinursachen angeführt; Bakterien scheinen mir dagegen in diesem Sinne mit Unrecht für die Entstehung der Steine verantwortlich gemacht zu werden.

Demnächst sind solche Fremdkörper zu erwähnen, welche nicht durch die Urethra in die Blase gelangt sind, wie Seiden- und Silkwormnähte nicht nur von Blasenoperationen, sondern auch von aussen eingewanderte resp. durchgebrochene. So sind sie als Steinerreger auch in Fällen beschrieben worden, in welchen die Blase nicht von der Naht erfasst worden wra (Hernien, Ovariotomien, Uterus-, Myomexstirpationen). Ferner gehören in die erwähnte Kategorie: Bestandteile durchgebrochener Dermoide, Sequester, Tubargraviditäten, eingewanderte Tupfer, dann Körper, die durch schwere Verletzungen in die Blase direkt gelangt sind.

Ebenfalls zu den Fremdkörpern müssen wir Nierenkonkremente rechnen, welche durch den Ureter in die Blase gekommen sind.

Gregor beschreibt einen Fall von grossem Nierenbeckenstein bei einer Frau, bei der nach und nach 320 Steine aus der Blase abgingen und sich bei der Sektion noch eine grosse Anzahl von Steinen in der Blase vorfand, welche dort aber eben höchstens gewachsen, nicht eigentlich entstanden sein dürften.

Hierher sind auch Fälle von Blasenstein im frühesten Kindesalter zu zählen, welche wahrscheinlich aus Nierenkonkrementen, den Harnsäureinfarkten der Nierenpyramiden, hervorgegangen sind.

Die Entstehung von Blasensteinen um Fremdkörper kann sehr schnell vor sich gehen; so berichtet Fritsch einen Fall, in welchem nach einer Fisteloperation ein Stückchen Gummischlauch in der Blase zurückgeblieben war und 14 Tage danach ein Stein von 1,5 cm Durchmesser abging, der im Inneren das Gummischlauchstückchen beherbergte.

Wie bewirken nun Fremdkörper die Entstehung von Steinen? In Anbetracht der grossen Verschiedenartigkeit kann unmöglich

---

[1]) Pat. 5 gab an, dass ihr vor 5 Jahren von der Pensionsoberin gelegentlich einer starken Regel das Crayon zur Blutstillung in die Scheide eingeführt worden wäre. Pat. 6 hat sich wiederholt Haarnadeln eingeführt; vor 4 Jahren wurden ihr im Verlauf von 2 Monaten 2mal hier in der Klinik Haarnadeln aus der Scheide entfernt.

an chemische Einflüsse gedacht werden. Ebensowenig kann es nur die Existenz eines festen Gebildes sein, welches den Kristallisationsakt auslöst, etwa analog einem Faden in der Kupfersulphatlösung; denn Konsistenz, Form und Oberfläche sind zu verschiedenartig, ausserdem bleibt die Steinbildung bisweilen trotz des Fremdkörpers aus.

Nach Ebsteins Untersuchungen soll es die Anwesenheit von nekrotischen Gewebsteilen, Epithelmassen sein, welche letztere sich mit Harnsalzen imbibieren und das Primum movens abgeben. Diese Hypothese hat vieles Bestechende, und ist es Ebstein und Nicolaier auch gelungen, beim Hunde experimentell durch Verfüttern von Oxamid Epithelnekrose und (Oxamid-)Steine zu erzeugen; gewisse Bedenken gegen diese Theorie lassen sich aber nicht unterdrücken; denn abgestorbene Epithelien sind ja schliesslich bei jedem schwereren Blasenkatarrh im Harn, entbehren aber dort die charakteristische Fähigkeit der Fremdkörper, Steine zu bilden, wenigstens in dem Masse wie Fremdkörper; bei Ätzungen mit Argt. nitr. etc. werden ausgedehnte Epithelschichten nekrotisch gemacht, ebenfalls ohne Steine zu provozieren.

In der Ätiologie der Harnsteine überhaupt scheint mir aber ein Moment einheitlich eine Rolle zu spielen, das sind lange Zeit sich wiederholende Blutaustritte; an denjenigen Stellen der Harnwege, an welchen es durch irgend eine Ursache wieder und wieder zum Aussickern von Blut resp. Plasma kommt, scheinen mir recht häufig Steinbildungen vor sich zu gehen. So würde es sich erklären, dass ein Fremdkörper oft nicht an der ganzen im Blasenlumen liegenden Oberfläche von Salzen überzogen wird, sondern zunächst und hauptsächlich dort, wo sein spitzes Ende sich in die Wand eingebohrt hat, und nun bei vielen äusseren Gelegenheiten durch Bewegungen zu erneuten Läsionen und Blutungen Anlass gibt (Fall 2, 5, 6, 8). Hat sich dann ein Konkrement gebildet, so reizt dieses als Fremdkörper seinerseits und führt zu neuen Epithelverlusten und Blutextravasaten.

In der Tat haben ja fast alle Blasensteinleidenden Blut oder wenigstens Eiweiss im Urin.

Das austretende Blut oder Plasma kommt auf die Oberfläche des Steines, umgibt ihn durch Bewegungen des Steines oder der Blasenwand mit einer organischen Hülle, auf der sich dann wieder erneut Harnsalze ablagern. Auf diese Weise würde sich die Beobachtung Ebsteins erklären, dass das organische Gerüst der Steine konzentrisch angeordnet ist. Dafür spricht auch der Bau

des Steines 11[1]). Derselbe kann in der letzten Zeit lediglich an seiner Berührungsstelle gewachsen sein; er war in der Tat völlig fixiert, konnte daher nicht auf seiner ganzen Oberfläche, sondern nur an der Basis mit Blut oder Plasma bedeckt werden.

Dass ihres Epithelüberzuges entblösste Partien sich besonders leicht mit Harnsalzen beschlagen, ist eine alltägliche Erfahrung; fast jede Ulzeration im Blaseninnern sieht im Cystoskop infolge der weisslichen Salzniederschläge weiss aus; ebenso finden wir blutende Tumoren der Blase im Cystoskop, meist von einem weisslichen Überzug bedeckt.

Bemerkenswert ist, dass eine Anzahl solcher Gifte, welche zur Hämaturie führen, auch als Ursachen der in den Nieren auftretenden Kalkinfarkte angesehen werden (Sublimat, Aloin etc.).

Eine weitere Frage ist die, wie Blut resp. Plasma ein Ausfallen von Harnsalzen bedingen, durch welche Ursache z. B. Epitheldefekte in der Blase mit Salzniederschlägen überzogen werden. Hierfür ist wohl in erster Linie die alkalische Reaktion von Blut und Plasma in betracht zu ziehen; in der Berührungsschicht mit dem Harn wird der letztere alkalisch gemacht, somit hier ein Ausfallen von Erdphosphaten stattfinden müssen.

Auf diese Weise liesse sich wenigstens die Bildung der Phosphatkonkremente erklären, und zwar selbst bei dauernd saurem Harn, also ohne dass es vorher zu einer ammoniakalischen Harnzersetzung kommen muss.

Ich möchte die Besprechung der Ätiologie der Blasensteine nicht abschliessen, ohne darauf hingewiesen zu haben, dass diese Steine in gewissen geographischen Gebieten viel häufiger vorkommen als in anderen, ohne dass es bisher gelungen wäre, die Ursachen dieses endemischen Vorkommens aufzuklären. Als besonders heimgesuchte Länder werden bezeichnet: England, Russland, Mazedonien, Bosnien, Ägypten, Madagaskar und das Indus- und Ganges-Gebiet.

Bei den Cystinsteinen spielt ferner die Erblichkeit eine grosse Rolle.

Die Blasensteine bestehen meistens aus Phosphaten; seltener sind solche aus Uraten oder Oxalaten. Cystin- und Xanthinsteine bilden grosse Seltenheiten.

Unter den 11 vorliegenden Steinen sind 10 Phosphatsteine, einer (No. 3) besteht innen aus oxalsaurem Kalk, aussen aus Harnsäure.

---

[1]) Vergl. Zeitschr. f. Geb. u. Gyn. 43. H. 1.

Unter den Phosphatsteinen sind 7 einfache Tripelphosphatsteine; dieselben sind erdig, kreidig, weiss oder grau-gelb und ziemlich weich (No. 1, 2, 4, 5, 9, 10, 11). 3 bestehen wenigstens zum Teil aus phosphorsaurem Kalk; sie sind härter, von mehr marmorartiger Härte und Schnittfläche (No. 6, 7, 8). Zwei der Tripelphosphatsteine haben einen härteren braunen (Urat?-)Kern (No. 9, 11).

Der Form nach sind sie fast immer länglich, meist ovoid. Die Oberfläche der Tripelphosphatsteine ist mehr oder weniger rauh, bisweilen mit spitzen Stacheln versehen (No. 9), die Kalkphosphatsteine haben eine korallenartige Oberfläche, vielleicht durch Beimengung von Oxalaten.

Der grösste Stein war der im Falle 2 (68 g); in der Literatur sind aber viel grössere beschrieben (Deanesly: 480 g — Uratstein), (Le Clerc Dandoy: 435 g — Phosphatstein).

Über das spezifische Gewicht habe ich keine Angaben gefunden; unter meinen Steinen schwankt dasselbe zwischen 1,31 (Phosphat) und 1,83 (Urat-Oxalat); Tripelphosphatsteine etwa 1,60.

Die Symptome der Blasensteine beim Weib unterscheiden sich nicht unwesentlich von jenen beim Mann. Bei beiden Gattungen gehört eine mehr oder weniger schwere meist blutige Cystitis und die dadurch bedingten Beschwerden zur Regel. Während es aber beim Mann infolge der Form der Blase recht häufig, geradezu pathognomonisch, zu plötzlichen Unterbrechungen des Harnstroms während des Urinierens kommt, weil die Steine leicht auf das Orific. internum zu liegen kommen und hier einen Ventilverschluss bedingen, fehlt dieses Symptom bei der Frau ganz. Infolge der seitlichen Ausbuchtungen der Blase beim Weib und der Form des Blasenbodens, liegen die Steine meist weit vom Orific. int. ab und können auch nicht leicht dorthin gelangen. Unter meinen Fällen lag der Stein 4 mal in der linken Tasche der Blase (6, 7, 10, 11), 3 mal auf dem Blasenboden (4, 5, 9) und nur 2 mal auf dem Orific. int. (3, 8), 1 mal in der Urethra (2). Das Ausbleiben dieses Symptoms erschwert naturgemäss die Diagnose, und so kommt es, dass Frauen mit Blasensteinen oft lange wegen Cystitis in Behandlung sind und von einem Arzt zum andern gehen, ohne dass ein Stein vermutet und erkannt wird. So habe ich einen Fall in Erinnerung, wo eine Frau, welche lediglich über Leib- und Kreuzschmerzen klagte und gleichzeitig eine Retroflexio uteri hatte, lange Zeit mit Pessaren behandelt wurde, ohne den geringsten Erfolg, der erst

eintrat, nachdem ich den Stein gefunden und durch Operation entfernt hatte.

Die Blasenbeschwerden scheinen überhaupt bei der Frau durchschnittlich geringer zu sein als beim Mann, sodass man gar nicht immer sofort auf die Blase hingelenkt wird. Dies hat wohl auch wieder darin seinen Grund, dass der Stein bei der Frau meist viel ruhiger in den seitlichen Taschen der Blase liegen bleibt, viel weniger die Blase reizt.

Die Pat. 5 (Crayon) klagte nur über leichtes Kribbeln beim Wasserlassen, nur in der letzten Zeit traten Harndrang und Unterleibsschmerzen auf.

Die Pat. 8, mit einem grossen Stein und einer Haarnadel, klagte nur über Inkontinenz. Ähnlich gering waren die Beschwerden der Pat. 2, obgleich hier der grosse Stein in der Urethra stecken geblieben war; sie hatte seit $^1/_2$ Jahr Leibschmerzen, Brennen beim Urinieren und Harndrang; in der letzten Zeit Inkontinenz.

Andere Patienten wurden mehr belästigt: 3, 7.

Die Inkongruenz der Beschwerden zur Schwere der Erkrankung, namentlich im Vergleich zum Mann, scheint mir aber bemerkenswert.

Im Anschluss an die Symptomatologie möchte ich gleich die Besprechung der Diagnose anreihen:

Aus dem eben Gesagten geht hervor, dass wir durch die Anamnese viel weniger auf das Leiden hingewiesen werden als beim Mann, die Beschwerden weisen meist nur auf eine Cystitis hin, und, in Anbetracht der ausserordentlichen Häufigkeit der letzteren und der Seltenheit der Steine bei der Frau erscheint die Vernachlässigung dieser Eventualität verständlich.

Beim Mann steht uns seit langer Zeit ein wichtiges diagnostisches Instrument zur Verfügung: die Steinsonde. Infolge der rundlichen Form der Blase, namentlich infolge der Trichterform des Blasenbodens wird der Stein hier mit der Sonde meist sofort berührt und erkannt. Bei der Frau liegt der Stein aber, wie erwähnt, sehr oft in den seitlichen Taschen der Blase, und ist erfahrungsgemäss mit der Sonde nicht leicht, oft gar nicht zu fühlen (vergl. Fall 11).

Nun steht uns bei der Frau eine Untersuchungsmethode mehr zur Verfügung: die vaginale Exploration. Leider versagt auch diese meist. Der Stein ist in der Blase so beweglich, dass es mitunter selbst dann nicht gelingt, den Stein zu fühlen, nachdem wir ihn anderweitig nachgewiesen haben (Fall 9, 10, 11).

Die mikroskopische Untersuchung des Harnes setzt uns meist auch nicht in die Lage, einen Stein zu diagnostizieren; gewöhnlich kann man nur die Cystitis nachweisen; mikroskopische Harnsatzkrystalle beweisen nichts.

Die Diagnose der Blasensteine ist durch 2 Methoden wesentlich gefördert worden, von denen die eine mit ihrem Erfinder vor kurzem ihr 25jähriges Jubiläum gefeiert hat, die Cystoskopie. Mit Hülfe des Cystoskops gelingt es fast ausnahmslos den Stein nachzuweisen, und zwar namentlich in den Fällen, wo es sich um kleinere Steine handelt, die man also nicht vorher mit Sonde oder Palpation erkennen konnte. Das Bild eines Blasensteines in der — meist stark geröteten — Blase gehört zu den schönsten Bildern, die man im Cystoskop sehen kann.

Alle Fälle von chronischem Blasenkatarrh sind daher, falls ein Stein nicht schon auf anderm Wege festgestellt wurde, auf das sorgfältigste zu cystoskopieren, damit im Falle eines Steines die wahre Ursache erkannt und beseitigt werden kann. Die Cystoskopie gibt auch für die nachfolgende Therapie wichtige Anhaltspunkte.

Nun ist es keineswegs immer leicht den Stein im Cystoskop sichtbar zu machen; in einigen Fällen genügt es allerdings die Blase mit Wasser zu füllen und nur das Cystoskop einzuführen, und der Stein ist zu sehen. Meist tritt aber die schwere Cystitis störend in den Weg: die starke Trübung des Blaseninhaltes lässt sich zwar immer durch länger dauerndes Spülen beseitigen; oft aber enthält die Blase soviel Blut und blutet so leicht, dass man mit dem Spülen immer neue Blutungen anregt und dann nicht zum Ziel kommt. In anderen Fällen besteht eine Inkontinenz, es gelingt nicht die Blase mit der nötigen Flüssigkeitsmenge zu füllen, das Wasser läuft sofort wieder ab. Bei Tenesmus gestattet die Empfindlichkeit der Blase keine stärkere Füllung.

Für solche Fälle empfiehlt es sich die Blase erst einige Zeit vorzubehandeln, und zwar dadurch dass man sie dauernd entlastet, drainiert, man legt einen Dauerkatheter ein und spült mehrmals täglich vorsichtig (Fall 10). Trübung und Blutung hören dann sehr schnell auf, und auch das subjektive Befinden bessert sich. Nach einigen Tagen gelingt dann die Cystoskopie.

Eine weitere Schwierigkeit liegt darin, dass der Stein gerade bei Frauen bisweilen so versteckt in den seitlichen Taschen liegt, dass er sich nur schwer mit dem Cystoskop beleuchten resp. sichtbar machen lässt. Eine stärkere Füllung der Blase eventl.

unter Empordrängen der betr. Partien des Blasenbodens von der Scheide aus dürfte dieses Hindernis stets überwinden lassen.

Bei grossen Steinen kann es vorkommen, dass sich das Cystoskop nicht zwischen Wand und Stein einführen lässt (Fall 8), oder der Stein liegt so fest auf dem Orific. internum, dass dadurch die Cystoskopie unmöglich gemacht wird.

In den letztgenannten Fällen macht aber die Diagnose keine Schwierigkeit, weil der eingeführte Katheter oder die Sonde sofort auf den Stein stossen.

Ich möchte meine letzten Ausführungen dahin zusammenfassen, dass sich in einem Teil der Fälle der Blasenstein bei der Frau durch keine andere Methode erkennen lässt als durch die Cystoskopie, und dass die Cystoskopie uns befähigt, in allen diesen Fällen die Diagnose zu stellen.

Die Beurteilung der Grösse des Steines mit dem Cystoskop ist ziemlich schwer; gewöhnlich werden Steine und Tumoren e. c. in der Blase mit dem Cystoskop kleiner gehalten als sie sind.

In den letzten Jahren ist auch die Röntgenphotographie bei Blasensteinen angewandt und zur Diagnose empfohlen worden.

Es geht aus dem oben Gesagten hervor, dass das Bedürfnis nach einer weiteren Methode, soweit die Diagnose in Frage kommt, kein sehr grosses ist, und der Wert der Röntgenphotographie für die Diagnose wird daher ein untergeordneter bleiben und sich auf einzelne seltene Fälle beschränken, in denen alle anderen Hilfsmittel versagen.

Dagegen ist eine Röntgenphotographische Aufnahme für die Therapie bisweilen von Wert, weil sie uns über die Grösse und Lage des Steines, über eventuell noch vorhandene Fremdkörper Aufschluss gibt (Fall 8, siehe Fig. I).

In meinen 11 Fällen wurde die Diagnose auf Stein gestellt:

1 mal mit dem Gesicht (No. 2),
4 mal mit der Sonde (No. 3, 6, 7, 8),
5 mal nur mit dem Cystoskop (No. 4, 5, 9, 10, 11),
1 mal durch direkte Palpation durch eine Blasenscheidenfistel.

Die Therapie erfordert bei der Frau auch wieder eine ganz andere Beurteilung als beim Mann. Operativ muss sie freilich hier wie dort sein; denn eine medikamentöse Beeinflussung, eine Auflösung der Blasensteine gibt es nicht. Die vielen hierfür empfohlenen Arzneien, unter welchen namentlich die Magnesia

borocitrica empfohlen wurde, können heute höchstens prophylaktisch in Frage kommen, um die Steinbildung in der Blase bei Nephrolithiasis zu verhindern oder einem Rezidive unter Umständen vorzubeugen, wie sie namentlich nach Lithotripsie vorkommen.

Von einer Prophylaxe gegen Blasensteine kann man im übrigen nur insofern reden, als man die Forderung stellen muss, in die Blase gelangte Fremdkörper so schnell als möglich zu entfernen, was mit dem Nitzeschen Operationscystoskop meist ohne grosse Schwierigkeiten gelingt.

Fig. 1.

Als weiteres Postulat muss hingestellt werden, dass man bei Operationen nicht nur an der Blase, sondern auch in der Umgebung derselben (Herniotomien, Uterusexstirpationen, Ovariotomien e. c.) keine Seide, keinen Silkworm, sondern möglichst nur resorbierbares Material verwende; denn, wie ich erwähnte, können solche Ligaturen in die Blase einwandern, auch ohne dass dieselbe direkt im Operationsgebiet lag.

Beim Katheterisieren ist das Einführen von Watte und Schamhaaren zu vermeiden, und sind nur solche Katheter zu verwenden, von welchen sich nichts absplittern kann, am besten aus Glas.

Die operative Entfernung der Steine ist bei der Frau im Durchschnitt leichter und weniger gefährlich als beim Mann.

Unter den operativen Methoden ist die Sectio perinealis beim Manne ziemlich verlassen, sie bleibt dort noch auf einzelne Ausnahmefälle beschränkt. Beim Mann konkurrieren also heute lediglich die Lithotripsie resp. die an ihre Stelle getretene Litholapaxie und die Sectio alta. Letztere bietet die Gefahren einer Peritonitis und einer Harninfiltration, erstere schützt nicht sicher vor Rezidiven und eignet sich bei sehr grossen Steinen weniger; ferner soll sie bei Bestehen schwerer Cystitis nicht vorgenommen werden.

Die Mortalität der Sectio alta beim Mann beträgt nach der Literatur: 3—15 pCt., im Mittel etwa 9 pCt.; bei Kindern ist sie weniger gefährlich, weil dort das Peritoneum nicht so tief herabreicht und seltener eröffnet wird. Die Mortalität der Lithotripsie bewegt sich zwischen 0 und 8 pCt., ist im Mittel 3 pCt.

Bei der Frau ist die Sectio alta weniger gefährlich, weil einmal das Peritoneum weniger tief herabreicht und zweitens der Urin durch die kurze Urethra oder eventuell durch die Scheide leichter zum Abfluss gebracht werden kann.

Auch für die Lithotripsie liegen die Verhältnisse bei der Frau günstiger: das Entleeren der Bruchstücke ist infolge der Kürze und Dehnbarkeit der Harnröhre leichter; die Beweglichkeit des Instrumentes ist eine grössere. Trotzdem glaube ich, dass die Lithotripsie bei der Frau nur in Ausnahmefällen anzuwenden ist; denn durch die seitlichen Ausbuchtungen der weiblichen Blase können Reste des zertrümmerten Steines hier viel leichter zurückbleiben, auch einer eventuellen digitalen Nachtastung entgehen und dann den Anlass zu Rezidiven geben.

Ausserdem stehen uns bei der Frau zwei operative Verfahren zu Gebote, welche an Leichtigkeit der Ausführung, Sicherheit des Erfolges und Ungefährlichkeit die Lithotripsie übertreffen:

1. Die Dilatation der Harnröhre, welche sich ohne Gefahr bis zu 3 cm Durchmesser durchführen lässt, mit nachfolgender Extraktion des unzerkleinerten Steines;

2. die Kolpocystotomie, die Eröffnung der Blase von der Scheide aus.

Der früher für Blasenoperationen verwendete Vestibularschnitt, die Spaltung der Harnröhre nach der Seite hin, dürfte heute als Operationsmethode von den meisten verlassen sein, namentlich wegen des Blutgefässreichtums der dabei durch-

schnittenen Gewebe; sie dient in kleinerem Massstab noch als Hilfsschnitt bei der Dilatation.

Die Lebenssicherheit der beiden erstgenannten Operationen ist eine vollkommene.

Was nachfolgende Funktionsstörungen angeht, so stellt sich nach der Dilatation der Urethra, wenn sie 3 cm i. D. nicht überschritten hat, meist in wenigen Tagen vollkommene Kontinenz ein. Immerhin kann danach eine länger dauernde Inkontinenz zurückbleiben.

Unter 10 meiner Fälle wurde der Stein 4 mal nach Dilatation der Urethra extrahiert (3. 5. 7. 9.) In einem Fall (7.) bestand nach 4 Wochen noch beim Gehen ein geringer unwillkürlicher Urinabgang, sonst trat die Kontinenz bereits nach wenigen Tagen, bisweilen nach Stunden wieder ein.

Die Kolpocystotomie wurde früher gemieden, da man befürchtete, Blasenscheidenfisteln zurückbehalten zu können. Diese Besorgnis ist durch Fritsch zerstreut worden, welcher zeigte, dass die künstliche Eröffnung der Blase von der Scheide aus nicht nur regelmässig ohne Fistel heilt, sondern dass es sogar oft schwer ist, die Kommunikation längere Zeit offen zu halten, wenn man dies zu irgend einem Zweck für wünschenswert hält.

Die Heilungstendenz ist eben hier eine sehr grosse und eine Gleichstellung mit den durch Nekrose entstandenen Wochenbettsblasenscheidenfisteln völlig unrichtig. Fritsch wendet daher diese Eröffnung der Blase sogar bei schweren Cystitiden an, um die Blase vom tiefsten Punkt aus dauernd zu entleeren und zu entlasten.

Unter meinen Fällen wurde die Kolpocystotomie 2 mal angewandt (10. 11.), beide Mal mit glatter Heilung.

Betreffs der Ausführung möchte ich noch einige Worte hinzufügen: Nach einem Querschnitt im vorderen Vaginal-Gewölbe kann die Blase sagittal oder quer eröffnet werden. Ich halte die quere Inzision für riskiert, weil dabei die Ureteren getroffen werden können. Damit der sagittale Schnitt den Sphinkter nicht trifft, muss man die Blase vom ersten Einschnitt an mehr nach hinten, nach dem Uterus zu, spalten.

Auch die Kolpocystotomie hat, wie die Entfernung des Steines nach Dilatation der Urethra, ihre Grenzen in der Grösse des Steines; im übrigen ist sie ein äusserst leichter und ungefährlicher

Eingriff, welcher mit der Urethraldilatation konkurriert und vielleicht dieser vorzuziehen ist, weil einmal die bei der Dilatation unvermeidlichen kleinen Risse und Quetschwunden wegfallen, weil ferner die Läsion der Blase an einer Stelle geschieht (dem Blasenboden), welche weniger leicht zu Entzündungen und Reizungen Anlass gibt als der Blasenhals, und drittens weil sekundäre Störungen in der Nachbehandlung noch seltener auftreten als nach der Dilatation. Für grosse Steine, namentlich wenn sie mit Fremdkörpern kombiniert sind, tritt die Sectio alta in ihre Rechte.

Fig. 2.

Zwei meiner Fälle sind mittelst Sectio alta geheilt worden (6. 8.); in beiden gelang es, die Eröffnung der Peritonealhöhle zu vermeiden. Ob man primär die Blase vernähen soll oder nicht, hängt lediglich von der Beschaffenheit des Harns ab. Besteht eine schwere Cystitis oder ist eine stärkere Blutbeimengung vorauszusehen, so ist die offene Wundbehandlung vorzuziehen.

Sehr zweckmässig scheint es mir zu sein, in solchen Fällen oben ganz zu schliessen, aber die Blase dann durch die Scheide zu drainieren, also mit Zuhilfenahme der Kolpocystotomie.

Tabelle.

No.	Name, Alter	Zusammensetzung	Gewicht g	Spez. Gew. g	Entstehung	Beschwerden	Lage	Diagnose	Operation	Bemerkung
1.	K.	Tripelphosphat	16,5	1,31	Fistel	—	—	Fühlbar	Extraktion durch die Fistel	(Blasenscheidenfistel)
2.	N., 22 Jahre	Tripelphosphat	68,0	—	Haarnadel	1/2 Jahr (Inkontin.)	In der Urethra	Sichtbar	Exprimiert	—
3.	J., 69 Jahre	Innen: Oxals. Kalk; aussen: Harnsäure	27,0	1,83	Katheterismus?	1 1/2 Jahre	Auf dem Orificium int.	Sonde (Palpation unmöglich)	Dilatation, Extraktion	—
4.	M., 72 Jahre	Tripelphosphat	0,2	—	—	14 Tage	Blasenboden	Cystoskop	† ante operat.	—
5.	E., 20 Jahre	Tripelphosphat	16,0	1,56	Crayon (5 Jahre)	4 Jahre (Inkontin.)	Blasenboden	Cystoskop	Dilatation, Extraktion	—
6.	D., 13 Jahre	Tripelphosph. u. phosphors. Kalk	11,0	—	Haarnadel (3 Jahre?)	8 Monate?	Linke Tasche	Sonde	Sectio alta	—
7.	B., 35 Jahre	Tripelphosph. u. phosphors. Kalk	19,0	1,53	Katheterismus? (2 Jahre)	2 Jahre (Inkontin.)	Linke Tasche	Sonde (palpabel)	Dilatation, Extraktion	(Mit Inkont. entlassen)
8.	Sch., 14 Jahre	Phosphorsaurer Kalk	33,0	1,45	Haarnadel (2 Jahre)	2 Jahre (Inkontin.)	Auf d. Urethralmündung	Sonde (palpabel)	Sectio alta	—
9.	L., 52 Jahre	Tripelphosphat	11,1	1,71	„Erkältung“	1 1/2 Jahre	Hinten auf dem Blasenboden	Cystosk. (Palpation unmöglich)	Dilatation, Extraktion	—
10.	Sch., 19 Jahre	Tripelphosphat	3,0	1,53	Katheterismus? (1 Jahr)	1 Jahr	Linke Tasche	Cystosk. (Palpation unmöglich)	Kolpocystotom.	—
11.	L., 36 Jahre	Tripelphosphat	2,7	1,59	Blasennaht? (18 Jahre)	8 Wochen	Linke Tasche	Cystosk. (Palpation unmöglich)	Kolpocystotom.	—

XI.

Die Veränderungen des Nasen-Rachenraums bei Schwangeren, Gebärenden und Wöchnerinnen.

Von

HERMANN W. FREUND

in Strassburg.

Die bedeutsamen Befunde, welche W. Fliess[1]) zur Aufstellung eines Bildes der nasalen Reflexneurose, der nasalen Dysmenorrhoe und zu eigenen Anschauungen über die Beziehungen der Nase zu den weiblichen Genitalien veranlassten, haben unbestreitbar Interesse erweckt, Diskussionen und einige Nachprüfungen herbeigeführt, sind aber doch im Allgemeinen ohne erhebliche Folgen geblieben. Lehnen schon die einen es ab, aus der Menge der Reflexneurosen eine eigene nasale Form überhaupt abzusondern, so hat die Mehrzahl der Ärzte sich nicht überzeugen lassen, dass man gewisse Dysmenorrhoen, Magen-Beschwerden etc. von der Nasenschleimhaut aus heilen kann. Dabei werden die tatsächlichen Befunde von Fliess nicht bestritten, im Gegenteil! Untersucher, welche skeptisch und halb widerstrebend an die Frage herangetreten sind, haben sich von der soliden Grundlage derselben überzeugt und die Tatsachen unumwunden zugestanden. Woraus erklärt sich dann aber die fast allgemeine Zurückhaltung? Aus der unglücklichen Begründung, die Fliess seinen guten Befunden mitgegeben hat, besser gesagt: aus der mangelnden Begründung der Befunde. Wer so auffällige Tatsachen aufdeckt, wie die Beeinflussung genitaler Vorgänge durch die Kokainisierung resp. Reizung zirkumskripter Stellen der Nase, der muss die Begründung derselben entweder durch den Nachweis konstanter Veränderungen derselben Stellen bei anderen, vielleicht physiologischen Prozessen versuchen, oder in einer dem heutigen Stande der Physiologie entsprechenden Art, oder — garnicht. Das letztere geschieht in den Naturwissenschaften und in der Medizin recht oft und ist nie ein Vorwurf, jedenfalls ist

[1]) W. Fliess, Verhandl. d. Kongress. f. inn. Med. 1893. Zeitschr. f. Geb. u. Gyn. XXXVI. S. 356. Die Beziehungen zw. Nase u. weibl. Geschlechtsorg. Wien 1897.

es einer willkürlichen Erklärung vorzuziehen. Ich habe deshalb nicht die Absicht, die Erklärungsversuche von Fliess, so ernst sie gemeint sind, hier im einzelnen zu wiederholen und zu kritisieren. Seine Projektionstheorie, seine Summierungstheorie der dysmenorrhoischen Schmerzen, seine Behauptungen vom Fortbestehen der Menstruation in der Schwangerschaft, vom Übertragen bestimmter Sexualperioden durch die Mutter auf ihr Kind etc. sind nicht zu acceptieren. Sie haben Benedikt[1]) Grund gegeben, über die neue Nasenmessiade zu spotten, die Theorie für widersinnig und für Phantasien zu erklären, sie haben zum Schaden der Sache die Reihen der Skeptiker nur vermehrt und mangels physiologischer Grundlagen Erklärungsversuche von Fernerstehenden provoziert, die das wirklich Festgestellte fast völlig diskreditierten. Denn wenn schliesslich von den meisten geschlossen wurde, die genannten Beziehungen und Heilerfolge beruhten auf Suggestion, so weiss jeder, was das heute zu bedeuten hat. Dass aber eine Suggestion für die Hauptsache ausgeschlossen werden kann, haben die umsichtigen Untersuchungen von Schiff[2]) gezeigt; beweisend ist auch ein neuerdings von Opitz[3]) mitgeteilter Fall, in welchem die Entfernung eines Tumors der mittleren Muschel bei einem Mädchen eine schwere Dysmenorrhoe zeitweilig zum Verschwinden brachte; die Kranke machte letztere Bemerkung spontan und war gar nicht der Dysmenorrhoe wegen zum Arzte gegangen. — Auch ein Teil der Linderschen[4]) Fälle ist in diesem Sinne verwertbar.

Die Zweifel an der Richtigkeit der Fliessschen Befunde und die bequeme Annahme einer Suggestion zur Erklärung derselben müssen verschwinden, wenn es sich nachweisen lässt, dass anatomische und physiologische Veränderungen in der Nase regelmässig oder wenigstens sehr häufig bei bestimmten Veränderungen im weiblichen Genitalapparat existieren. Damit ist eine Grundlage für das Verständnis der anscheinend rätselhaften Beziehungen zwischen beiden Apparaten gewonnen, zahlreiche Analogien ergeben sich von selbst, und die wissenschaftliche Erklärung der Befunde bewegt sich in den gleichen Bahnen, wie bei jenen Analogien.

Der Zweck der Untersuchungen, über welche die vorliegende Abhandlung berichten soll, ist einzig und allein der gewesen,

[1]) Wien. med. Wochenschr. 1901. No. 8.
[2]) Schiff, Wien. klin. Wochenschr. 1901, No. 3, dort reichliche Literatur.
[3]) Opitz, Berlin. klin. Wochenschr. 1903, No. 37.
[4]) Linder, Münch. klin. Wochenschr. 1902, S. 922, dort auch Literatur.

eine anatomisch-physiologische Grundlage für die Beurteilung der Beziehungen zwischen der Nase und den weiblichen Geschlechtsorganen zu schaffen. Ich habe dazu, wie bei meinen Untersuchungen über das analoge Verhalten der Schilddrüse, der Haut[1]), des Zahnfleisches[2]) diejenigen physiologischen Prozesse gewählt, welche besser als die mit vielen Nebenerscheinungen verlaufenden menstruellen und klimakterischen Vorgänge eine einheitliche Übersicht gewähren, d. i. Schwangerschaft, Geburt und Wochenbett. Indem ich das ganze Material mitteile, setze ich den Leser in die Lage, seinen Schluss daraus zu ziehen, ob überhaupt häufige Beziehungen der genannten Art bestehen oder nicht. Die weiter unten aufgeführten 105 Fälle sind solche, welche ich in Gemeinschaft mit Herrn Professor Manasse, dem Direktor der hiesigen Universitätsklinik für Nasen- und Ohrenkrankheiten untersucht habe; ich spreche ihm hiermit für die viele Zeit, die er darauf verwendet hat und für sein reges Interesse meinen wärmsten Dank aus. Ich habe es für richtig gehalten, die Untersuchungen durch einen Fachmann leiten zu lassen, weil dem Nichtspezialisten Technik und Erfahrung mangelt, um in einer strittigen Frage selbständig zu urteilen. Es kann somit auch kein Kompetenz-Einwand gegen die mitgeteilten Untersuchungen erhoben werden. Die Technik der Rinoskopie ist allerdings leicht zu erlernen und schon nach wenigen Beobachtungen orientiert sich auch der Unerfahrene in den sich präsentierenden Bildern.

Der Gang der Untersuchung war der, dass Schwangere aus verschiedenen Graviditätsmonaten mittelst des Nasenspekulums und der Sonde untersucht wurden, öfter wurde Kokainisierung bestimmter Schleimhautpartien nebenbei ausgeführt, die Untersuchung des Rachens niemals versäumt. Die als Hochschwangere in die Hebammenschule Aufgenommenen und Untersuchten wurden später, wenn irgend möglich, als Wöchnerinnen wieder untersucht. Die Rinoskopie während der Geburt ergab jedesmal so völlig übereinstimmende Resultate, dass von der Untersuchung jeder der 105 Schwangeren Abstand genommen werden durfte.

Untersuchungsprotokolle.

1. Fr. St., 36 Jahre, IIIp., mens. IX. Viel Erbrechen und Kopfweh im 2. Monat. Links: U. Muschel sehr stark geschwollen und gerötet, liegt in

[1]) H. W. Freund, Die Haut bei schwangeren und genitalkranken Frauen. Verhdl. d. VI. deutsch. dermatolog. Kongresses.

[2]) Derselbe, s. v. Winckel, Handb. d. Geburtsh. II. 1.

den beiden hinteren Dritteln dem Septum fest an. Dicht darüber ist die mittlere Muschel in den unteren Partien stark vergrössert, grauglasig, mit einigen stark injizierten Gefässen. Rechts: Keine Schwellung. Nasenrachenraum mit einem dicken Schleimpfropf ausgefüllt. Puerp. 9. Tag. Links: Untere Muschel ziemlich stark vergrössert, von scharlachroter Farbe, die mittlere weniger. Rechts: Keine Schwellung, blassrosa Farbe. — Stillt.

2. Elise Hu., 19 Jahre, Ip. mens. X. Nie Erbrechen, anfangs öfter Nasenbluten. Links: Untere Muschel ziemlich stark vergrössert, grauglasig, stark transparent. Am vorderen Ende der mittleren Muschel eine fast bohnengrosse polypöse, gleichfalls glasige Hypertrophie. Keine besondere Schleimabsonderung. Deviatio septi nach links. Rechts: Untere Muschel wie links, mittlere normal. Im Rachen nichts Besonderes. Puerp. 10. Tag. Links: Untere Muschel blass, nicht besonders vergrössert. Mittlere Muschel etwas glasig am vorderen Ende. Rechts: Normale Verhältnisse. — Stillt.

3. Marie Wag., 22 Jahre, Ip., mens. X. Im 9. Monat starkes Nasenbluten; nie Erbrechen. Beiderseits leichte Septumverkrümmung. Sonst normaler Befund. Puerp.: Normaler Befund.

4. Joh. May., 20 Jahre, Ip., mens. X. Nur 2mal Erbrechen, oft Übelkeiten. Im 3. und 4. Monat viel Nasenbluten, später ab und zu. Chlorose. Links: An beiden Muscheln nichts Besonderes. Septum nach links verkrümmt, darauf einige stark injizierte Gefässe. Rechts: Untere und mittlere Muschel bedeutend grösser als links, blassrot, auf der mittleren eine Borke. Septum ohne Gefässinjektionen. Rachen normal. Puerp. 12. Tag. Links auf dem Septum stark dilatierte Gefässe. Muschel normal. Rechts: Untere Muschel leicht geschwollen, entschieden hypertrophisch.

5. Anna Er., 21 Jahre, Ip., mens. X. Nie Erbrechen, oft Nasenbluten. Links: Untere Muschel besonders in den hinteren Partien, aber auch vorn vergrössert, blassrot, kissenartig, mit der Sonde einzudrücken. Das vordere Ende der mittleren Muschel zeigt polypöse Hypertrophie. Am Septum nichts Besonderes. Rechts: Normale Verhältnisse. Auf der Schleimhaut der hinteren Rachenwand stark injizierte Gefässe. Puerp. 9. Tag. Links: Untere und mittlere Muschel ziemlich stark blaurot geschwollen, vergrössert und hinten dem Septum anliegend. Rechts: Unerhebliche Schwellung der unteren Muschel. — Stillt.

6. Min. Leh., 24 Jahre, Ip., mens. X. In den 4 ersten Monaten viel Erbrechen. Links: Untere Muschel in ganzer Ausdehnung etwas vergrössert und hyperämisch, ebenso die mittlere, besonders am vorderen Ende. Rechts: An den Muscheln nichts Besonderes. Septum mit stark vorspringender Leiste. Im Rachen nichts Besonderes. Puerp. 9. Tag. Links: Normale Verhältnisse, höchstens das hintere Ende der unteren Muschel etwas vergrössert. Rechts: Mittlere Muschel im vorderen Ende entschieden vergrössert. — Stillt.

7. Car. Kop., 24 Jahre, IIp., mens. X. In den ersten 3 Monaten sehr viel Erbrechen. Rechts: Leichte Schwellung und Hyperämie der unteren Muschel. Links: Normal. Im Rachen nichts Besonderes. Puerp. 10. Tag; normale Verhältnisse.

8. Mag. Rei., 21 Jahre, IIp., mens. X. Links: Ziemlich starke Atrophie der unteren Muschel, Verkrümmung des Septum nach rechts. Sehr weite Höhle. Hintere Rachenwand in grosser Ausdehnung zu sehen. Rechts: Starke Schwellung und Hyperämie der unteren Muschel, weniger an der mittleren.

9. Mary J., 28 Jahre, Ip., mens. X. Alle 4 Wochen einmal Erbrechen. Rachitis. Beiderseits ziemlich starke Atrophie der ganzen Schleimhaut.

10. Ther. H., 19 Jahre, Ip.. mens. X. Wenig Erbrechen. Im 5. Monat öfter Nasenbluten. Leichte Atrophie in beiden Nasenhöhlen. Deviatio septi nach rechts. Rest von hypertrophischen Rachenmandeln.

11. An. R., 24 Jahre, Ip., mens. X. Bis zum 4. Monat viel Erbrechen. Ozaena.

12. Luc. Veit, 21 Jahre, Ip., mens. X. Wenig Erbrechen. Ozaena. Beiderseits weite Höhlen. Rachenwand deutlich in weiter Ausdehnung zu sehen. Atrophie der Muscheln.

13. Jos. Mat., 20 Jahre, Ip., mens. X. Fast kein Erbrechen. Links: Untere Muschel ziemlich stark vergrössert, hyperämisch, liegt in der hinteren Hälfte dem Septum eng an; mittlere weniger geschwollen. Rechts ist die Schwellung beider Muscheln noch stärker; die untere liegt fast in ganzer Ausdehnung dem Septum an. Keine abnorme Sekretansammlung. Im Rachen nichts Besonderes. Puerp. 9. Tag. Links: Untere Muschel stark blaurot geschwollen, hinten dem Septum anliegend. Rechts: Dasselbe.

14. L. Knob., 23 Jahre, Ip., mens. IX. Wenig Erbrechen. Beiderseits und im Rachen normale Verhältnisse.

15. Jos. Th., 21 Jahre, Ip., mens. X. In der ganzen Schwangerschaft viel Erbrechen, sehr oft Nasenbluten rechts oder links. Links: Beträchtliche Schwellung der unteren Muschel, weniger der mittleren. Kleine Gefässramifikationen darauf. Frische Blutungen auf dem Septum, das nach rechts verkrümmt ist und starke Gefässfüllung zeigt. Rechts: Schwellung der Muscheln geringer als links. Im Rachen nichts Besonderes. Puerp. 9. Tag. Die Muscheln links entschieden vergrössert. Auf dem Septum stark dilatierte Gefässe.

16. Marg. Hg., 22 Jahre, Ip., mens. V. Kurz vor der Gravidität Typhus. In den 2 ersten Monaten sehr viel Erbrechen. Hat jetzt stets an Stelle der Menses Nasenbluten, jedesmal links, früher stets alle 8 Tage vor den Menses. Links: Schwellung der unteren Muschel, besonders im hinteren Drittel. Stark dilatierte Gefässe am Septum. Rechts: Leichte Septumverkrümmung. Hinteres Ende der unteren Muschel vergrössert. Mittlere Muschel beiderseits wenig vergrössert. Im Rachen nichts Besonderes.

17. Em. Weid., 22 Jahre, IIp., mens. X. Links: Ziemlich starke Schwellung der unteren Muschel, besonders im vorderen Ende, hier auch starke Gefässramifikationen. Leichte Verkrümmung des Septum nach rechts. Rechts: Normal. Rachen normal. Puerp. 9. Tag: Links leichte Hypertrophie.

18. Em. Nos., 23 Jahre, Ip., mens. VIII. Wenig Erbrechen, öfter in der Schwangerschaft Nasenbluten. Links sieht man fast die ganze mittlere Muschel; wenig Hypertrophie. Rechts: Starke Hypertrophie der unteren Muschel, sie liegt dem Septum fest an. Septumschleimhaut injiziert. Von der mittleren Muschel nur die nicht veränderte Kuppe des Vorderrandes sichtbar. Rachen normal.

19. Witwe B., 28 Jahre, IIp., mens. X. Viel Erbrechen bis zum 5. Monat. Nie Nasenbluten. Links: Leichte Hypertrophie. Rechts: Deviatio septi, sonst nichts Besonderes. Rachen normal. Puerp. 9. Tag: Links leichte Hypertrophie. Rechts eher Atrophie.

20. An. Hal., 23 Jahre, Ip., mens. X. Nie Erbrechen. Anfangs viel Nasenbluten. Beiderseits sehr starke Atrophie der ganzen Nasenhöhle. Dicke grüne Schleimmassen im unteren Rachenraum.

21. Mag. Kief., 24 Jahre, IIp., mens. X. Kein Erbrechen, öfter Nasenbluten. Beiderseits chronisch-atrophische Rhinitis. Borken im Hals.

22. Sop. St., 19 Jahre, Ip., mens. X. Wenig Erbrechen, viel Nasenbluten. Sehr stark dilatierte Gefässe auf beiden Seiten des Septum. Links: Muscheln mittelgross. Septum leicht nach links verkrümmt. Rechts: Untere Muschel etwas zu gross, mittlere nicht besonders vergrössert. Rachen normal. Puerp. 10. Tag: Normale Verhältnisse.

23. Th. Web., 23 J., IIp., mens. X. Nie Erbrechen oder Nasenbluten. Viel Schnupfen und Abgang von Borken und grünem Schleim aus der Nase. Links: Im unteren Nasengang ziemlich starke Atrophie mit Borken. Mittlere Muschel stark vergrössert. Rechts: Ebenso, die untere Muschel atrophisch.

24. Ros. Kz., 25 J., IIp., mens. VIII. Links: Ziemlich starke Atrophie. Rechts: Deutliche Hypertrophie der unteren Muschel.

25. M. Seil., 20 J., Ip., mens. X. Kein Erbrechen, kein Nasenbluten. Chronische Eiterung im Mittelohr beiderseits, links frisches Rezidiv. Links: Untere Muschel hypertrophisch, liegt hinten dem Septum fest an; vorn noch ein schmaler Spalt zu sehen. Rechts: Ebenso. Mittlere Muschel nicht vergrössert. Rachen normal. Puerp. 9. Tag: Links noch ziemlich starke Hypertrophie der unteren Muschel.

26. L. Hei., 21 J., Ip., mens. X. 3mal Nasenbluten. Kein Erbrechen. Links: Normal. Rechts: Mässige Vergrösserung der unteren Muschel. Rachen normal. Puerp. 9. Tag: Links ziemlich dünne blasse untere Muschel. Mittlere Muschel normal. Rechts mässige Vergrösserung der unteren Muschel.

27. M. Web., 23 J., Ip., mens. IX. Links: Leichte Atrophie. Rechts: Mässige Vergrösserung der unteren Muschel. Puerp. 9. Tag: Beiderseits leichte Atrophie.

28. Fr. Fi., 23 J., IVp., mens. X. Anfangs viel Erbrechen. Beide unteren Muscheln, besonders die rechte, stark geschwollen, blaurot; rechts ist die mittlere Muschel deshalb nicht zu sehen. Links ist das vordere Ende der mittleren Muschel deutlich vergrössert. Puerp. 11. Tag: Beiderseits füllen die stark hypertrophischen unteren Muscheln die ganze untere Partie der Nasenhöhlen aus. Links ist noch ein kleiner Teil der mittleren Muschel zu sehen, rechts nichts davon. Stillt.

29. Al. Wel., 23 J., Ip., mens. X. Anfangs mehrmals Nasenbluten, viel Erbrechen. Beiderseits leichte Hyperämie und Schwellung der unteren Muschel; mittlere ebenso. Hypertrophie der Gaumentonsillen. Puerp. 14. Tag: Links beträchtliche Vergrösserung der unteren Muschel; mässige der mittleren Muschel. Rechts ebenso, aber die untere Muschel dem Septum anliegend.

30. Sof. Schn., 20 J., Ip., mens. X. Links leichte Schwellung der unteren Muschel. Rechts normal. Puerp. 9. Tag: Normale Verhältnisse.

31. Fr. L., 28 J., IVp. (Placenta praevia), mens. X. Links: Sehr starke Hypertrophie der unteren Muschel, besonders im hinteren Ende, das dem Septum fest anliegt. Mittlere Muschel noch stärker hypertrophisch, vorderes Ende kugelig. Rechts: Hypertrophie der unteren Muschel bedeutend stärker, mittlere deshalb nicht zu sehen. Rachen normal. Puerp. 9. Tag: Starke hypertrophische Rhinitis, besonders links.

32. Ad. Off., 20 J., Ip., mens. VII. Anfangs ab und zu Nasenbluten, nie Erbrechen. Beide Nasenhöhlen mit Eiter und Borken angefüllt. Atrophie der Schleimhaut.

33. Frau Berg., 24 J., IVp., mens. III. Nie Erbrechen oder Nasenbluten. Beiderseits chronisch-atrophische Rhinitis mit Borken.

34. Mar. Ber., 18 J., Ip., mens. IX. In den ersten 4 Monaten viel Nasenbluten, nur links. Wenig Erbrechen. Links normal. Rechts mässige Hypertrophie der unteren Muschel. Im Rachen nichts besonderes. Puerp. 10. Tag. Normale Verhältnisse.

35. Ap. Geb., 28 J., IIp., mens. IX. Beiderseits ziemlich starke Hypertrophie der unteren Muschel, besonders in den hinteren Partien, die dem Septum fest anliegen. Mittlere Muschel und Rachen normal. Puerp. 9. Tag: Beide unteren Muscheln ziemlich stark hypertrophisch.

36. M. V., 19 J., Ip., mens. IX. Anfangs viel Erbrechen, nie Nasenbluten. Links normal. Rechts leichte Hypertrophie der unteren Muschel; mittlere Muschel normal, Rachen normal. Puerp. 9. Tag: Annähernd normale Verhältnisse.

37. Em. Lan., 22 J., Ip., mens. VIII. Anfangs sehr viel Erbrechen, kein Nasenbluten. Links: Untere Muschel etwas blass, aber vergrössert. Rechts: Untere Muschel stark vergrössert, besonders im hinteren Ende.

38. F. Rem., 20 J., Ip., mens. X. Anfangs oft Erbrechen, öfter Nasenbluten beiderseits. Links: Untere Muschel am vorderen Ende von normaler Grösse, am hinteren vergrössert, das Septum berührend. Mittlere Muschel normal. Rechts ziemlich starke Schwellung und Rötung der ganzen unteren Muschel. Mittlere Muschel normal. Rachen normal. Puerp. 9. Tag: Beiderseits besteht noch Rötung und Schwellung der unteren Muschel.

39. An. Leut., 29 J., Ip., mens X. Viel Schnupfen, nie Nasenbluten oder Erbrechen. Atrophie der Schleimhaut. Schleimpropf im Nasenrachenraum.

40. Fr. Sch., 33 J., IIp., 5. Woche. Beiderseits normale Grösse der Muscheln. Mässige Hyperämie links, stärkere rechts.

41. Fr. K. S., 43 J., XVIIp., 6. Woche. Ozaena.

42. Fr. Sg., 40 J., Xp. (mehrere Totgeburten, 4 Aborte) mens. X. Anfangs und in der Mitte der Gravidität viel Erbrechen. Nie Nasenbluten. Wohl Syphilis. Starke Atrophie. Schwarzgrüne stinkende Borken, dicker Eiter im mittleren Nasengang. Rechte mittlere Muschel sehr stark vergrössert. Im Rachen nichts Besonderes. Purp. 9. Tag: Ozaena.

43. Fr. Es., 36 J., IXp., mens. III. Kein Nasenbluten. Viel Durchfall, Schwindel, Ohnmachten. Ozaena. Besonders links Atrophie, rechts eher Hypertrophie.

44. Fr. Gl., 40 J., XIIp., mens. IV. Nie Nasenbluten oder Erbrechen. Viel Schwindel. Links: Sehr starke knöcherne Deviatio septi. Muscheln sehr dünn. Rechts: Mittlere und untere Muschel ziemlich gross, dick, nicht deutlich hypertrophisch.

45. Flor. M., 26 J., Ip., mens. X. Wenig Erbrechen, nie Nasenbluten. Muscheln beiderseits von mittlerer Grösse, links etwas stärker gerötet als rechts. Dort auch viel schleimiges Sekret. Rachen normal. Purp. 9. Tag: nichts Auffälliges.

46. Mar. M., 21 J., IIp., mens. X. Chronisch atrophische Rhinitis mit Borken und Sekretbildung. Im Nasenrachenraum eine grosse grüne Borke.

47. M. Schl., 17 J., Ip., mens. X. Anfangs viel Erbrechen. Ab und zu Nasenbluten. Links: Vordere Partien ziemlich normal bei etwas weiten

Höhlen. Das hintere Ende der unteren Muschel und die mittlere Muschel ziemlich gross. Rechts: Atrophie. Rachen normal.

48. F. Tö., 22 J., Ip., mens. X. Anfangs mässiges Erbrechen, nie Nasenbluten. Links: Untere Muschel schon in den vorderen Partien stark geschwollen, hyperämisch, glasig; in der hinteren Hälfte dem Septum anliegend blaurot und glasig. Rechts: Nur leichte Vergrösserung am vorderen Ende der unteren und mittleren Muschel. Rachen normal. Puerp. 9. Tag: Hypertrophie beider unteren Muscheln, besonders links.

49. Fr. J., 36 J., Xp., mens. III. Öfter Erbrechen. Einmal Nasenbluten. Links: Untere Muschel von normaler Grösse, mittlere ziemlich stark hypertrophisch und gerötet. Rechts: Spina septi.

50. M. Drä., 20 J., Ip., mens. VIII. Links: Leichte Hypertrophie der unteren Muschel, starke der mittleren. Rechts: Leichte Vergrösserung beider Muscheln. Rachen normal.

51. Fr. He., 43 J., VIp., mens. V—VI. Öfter Schnupfen, kein Erbrechen. Normale Verhältnisse in den Nasenhöhlen. Pharyngitis chronica.

52. Fr. M., 24 J., IIp., mens. VII. Erbrechen bis in die Hälfte der Schwangerschaft, kein Nasenbluten. Links: Mittlere und untere Muschel hyperämisch und ziemlich stark vergrössert. Rechts: Rötung und Schwellung noch stärker, besonders an der unteren Muschel, die in den hinteren zwei Dritteln dem Septum völlig anliegt. Rachen normal.

53. Fr. Wol, 23 J., IVp., mens. VI—VII. Beiderseits weite Höhlen, Muscheln eher atrophisch, mit zähem Sekret bedeckt.

54. Fr. M. Sch., 43 J., XVIIp., mens. III. Einmal Erbrechen, oft Nasenbluten. Ozaena.

55. Fr. Bg., 25 J., IIp., mens. I—II. Beiderseits normales Verhalten.

56. Fr. Ho., 32 J., IIIp., mens. II. Beiderseits mässige Schwellung und Rötung der unteren Muschel. Mittlere nicht geschwollen. Kein besonderes Sekret. Rachen normal.

57. Sof. M., 22 J., Ip., mens. V. Einmal Erbrechen, nie Nasenbluten. Links: Untere Muschel leicht geschwollen, blassrot, mit wenig gelbem Sekret bedeckt. Mittlere Muschel normal. Rechts: Untere Muschel eher atrophisch, mittlere etwas vergrössert. Rachen normal.

58. Fr. C., 28 J., VIIp., mens. II. Links; Untere Muschel stark vergrössert, gerötet, zwischen ihr und dem Septum nur noch ein Spalt: Rechts: Schwellung und Rötung der unteren Muscheln noch viel stärker, sodass der untere Nasengang völlig verlegt ist. Rachen normal.

59. Fr. Do., 26 J., Ip., mens. X. Links: Leichte Schwellung und Rötung der unteren, schwächere der mittleren Muschel. Rechts: Starke Schwellung und Rötung der unteren Muschel, die mittlere nicht zu sehen. Rachen normal. Puerp. 9. Tag: Beiderseits noch erhebliche Rötung und Schwellung der unteren Muschel, rechts mehr als links.

60. Eva F., 23 J., Ip., mens. X. An den Muscheln nichts Besonderes. Leichte Septumverkrümmung.

61. Fr. Fr., 32 J., Vp., mens. II. Selten Erbrechen; ab und zu Nasenbluten. Links: Recht beträchtliche Schwellung der unteren, noch stärkere der mittleren Muschel. Rechts: Untere Muschel noch stärker geschwollen als links, mittlere nicht.

62. Fr. J., 25 J., IIp., mens. VII. Wenig Erbrechen, kein Nasenbluten. Links: ziemlich starke Schwellung der unteren Muschel, weniger

der mittleren. Rechts: Untere Muschel stark geschwollen und gerötet. Mittlerere Muschel fast normal. Rachen normal.

63. Wil. Sch., 32 J., Ip., mens. X. Ozaena.

64. Fr. Wa., 26 J., VIIp. (Abortus), mens. II. Links und rechts ziemlich starke Schwellung und Rötung der unteren Muschel; die rechte liegt dem Septum an.

65. Sof. Sch., 20 J., Ip., mens. X. Links: Untere Muschel entschieden vergrössert und lebhaft gerötet. Mittlere nicht zu sehen. Rechts: Nichts dergl., die Höhlen etwas weit. Rachen normal. Puerp. 10. Tag: Ausser Rötung der unteren Muschel links nichts Besonderes.

66. Aug. Lan., 23 J., Ip., mens. X. Links: Leichte, rechts: sehr starke Vergrösserung und Rötung der unteren Muschel, die hier die ganze untere Nasenpartie verlegt. Mittlere Muschel nicht besonders vergrössert. Rachen normal.

67. Karol. Lg., 19 J., IIp., mens. X. Links: Untere Muschel leicht vergrössert, kleine Blutungen darauf. Rechts: Ganz ähnlich, gelbe Borken.

68. Jos. Lö., 25 J., IIp., mens. X. Beiderseits leichte Atrophie der Nasenhöhlen, aber deutliche Hyperämie der untern Muschel. Puerp. 10 Tag: Atrophie.

69. Karol. Hei, 22 J., IIp., mens. X. Beiderseits etwas abgeflachte, leicht atrophische untere Muschel. Links: bedeutende Hyperämie der Mucosa. Puerp. 10. Tag: Nichts Besonderes.

70. Jos. Krz., 21 J., Ip., mens. X. In den ersten 4 Monaten viel Erbrechen, nie Nasenbluten. Links: Ziemlich weite Nasenhöhle, untere Muschel etwas flach, mittlere deutlich hypertrophisch. Rechts: Die ganze Nasenseite von einer knorpligen Septumverkrümmung (Trauma) verlegt.

71. Fr. Ron., 25 J., Ip., mens. II. Übelkeiten, kein Nasenbluten. Chronisch-atrophische Rhinitis und Pharyngitis.

72. Fr. Sch., 26 J., VIp., mens. X. Links: Untere Muschel stark vergrössert, die hintere Partie liegt dem Septum an, hochrot gefärbt. Mittlere Muschel nicht sichtbar. Rechts: Nasenhöhle eher weit. Untere Muschel nicht hypertrophisch, eine kleine Blutung darauf. Mittlere Muschel in ganzer Ausdehnung nicht vergrössert sichtbar. Leichte Paryngitis granulosa. Puerp. 9. Tag: Links: Untere Muschel hyperämisch und hypertrophisch. — Stillt.

73. Fr. L. Sch., 22 J., Ip., mens. VII. Viel Erbrechen, nie Nasenbluten. Linke Nase ziemlich eng. Untere Muschel nur wenig vergrössert, aber stark hyperämisch. Rechts: Untere Muschel grösser als links, ebenso hyperämisch. Rachen normal.

74. Fr. Bl., 31 J., Vp., mens. V. Chronisch-atrophische Rhinitis und Pharyngitis.

75. Fr. Zil., 25 J., IVp. 6. Woche. Magenbeschwerden, kein Nasenbluten. Beide unteren Muscheln blaurot, sehr stark geschwollen und vergrössert, links dem Septum vollständig, rechts fast vollständig anliegend. Daher die mittlere Muschel nicht sichtbar. Rachen normal.

76. Flor. Br., 23 J., IIp., mens. VIII. Links: Untere Muschel von normaler Grösse, mittlere etwas vergrössert und nach unten hängend. Rechts: Untere Muschel grösser als die linke, mittlere normal gross. Rachen normal.

77. Magd. Hoch, 23 Jahre, Ip., mens. X. Viel Erbrechen, nie Nasenbluten. Beiderseits ziemlich starke rippenartige Auftreibung der unteren Muschel und leichte Hyperämie, dabei mittlere Muschel normal. Rachen normal. Puerp. 9. Tag: Die untere Muschel beiderseits ansehnlich vergrössert. Stillt.

78. Mag. Bast, 24 Jahre, Ip., mens. X. Anfangs Erbrechen und Nasenbluten; letzteres wieder im X. Monat. Links: Leichte Septumverkrümmung. Muscheln normal. Rechts: Ziemlich beträchtliche Vergrösserung der unteren Muschel, die in den vorderen Partien dem Septum anliegt. Mittlere Muschel nicht zu sehen. Leichte Hypertrophie der Gaumenmandeln. Puerp. 9. Tag: Rechts mässige Vergrösserung der unteren Muschel. Stillt.

79. Cec. Hab, 24 Jahre, Ip., mens. VII. Nie Erbrechen, oft Nasenbluten. Beiderseits, besonders aber rechts Vergrösserung und Schwellung der unteren Muschel, weniger der mittleren. Hypertrophie der linken Gaumenmandel.

80. Amal. Kn., 23 Jahre, Ip., mens. X. Links: Sehr starke Vergrösserung der unteren und mittleren Muschel. Beide bilden dicke Wülste und füllen die ganze Nasenhöhle aus. Rechts: Fast völlig normale Verhältnisse. Im Nasenrachenraum eine dicke Schleimflocke.

81. An. Si., 22 Jahre, Ip., mens. X. Nie Erbrechen, 3 mal Nasenbluten. Links: Normal. Rechts: Starke Vergrösserung der unteren Muschel und lebhaft rote Injektion der Mucosa. Rachen normal. Puerp. 9. Tag: Rechte untere Muschel vergrössert und hyperämisch. Stillt.

82. Id. Ve., 24 Jahre, IIp., mens. X. Ozaena.

83. Chr. Herl., 22 Jahre, IIp., mens. X. Nie Erbrechen, oft Nasenbluten. Beiderseits starke Hyperämie der Schleimhaut der unteren Muschel. Auf beiden Septumflächen dilatierte, leicht blutende Gefässe. Die Muscheln nicht vergrössert Puerp. 9. Tag: Beiderseits dilatierte Gefässe zu sehen, Hyperämie. Stillt.

84. Mar. Bg., 19 Jahre, Ip., mens. X. Links: Atrophie der ganzen Schleimhaut. Verwachsung der unteren Muschel mit dem Septum. Rechts: Atrophie mit grünen Borken.

85. Car. Kü., 26 Jahre, Ip., mens. X. Öfter Nasenbluten, nie Erbrechen. Links: Untere Muschel von mässiger Grösse. Rechts: Deutliche Vergrösserung und Rötung der unteren Muschel. Rachen normal.

86. Bert. Schu., 23 Jahre, Ip., mens. IX. Chronische Rhinitis mit Borken.

87. Fr. X., 22 Jahre, Ip., mens. III. Selten Erbrechen, kein Nasenbluten. Früher: Durchaus normale, eher etwas dünne Muscheln. Jetzt: Schwellung und Rötung beider unteren Muscheln, beide kissenartig geschwollen, die mittlere nicht zu sehen.

88. Fr. La., 26 Jahre, VIIIp., mens. VII. Links: Starke Auftreibung und Schwellung der unteren und mittleren Muscheln bei eher blasser Färbung der Schleimhaut. Der untere Nasengang fast ganz durch die untere Muschel ausgefüllt. Rechts ist die Anschwellung der unteren Muschel noch stärker, sie liegt dem Septum in ganzer Ausdehnung an. Rachen normal.

89. Soph. Mü., 22 Jahre, IIp., mens. VIII. Viel Erbrechen, nie Nasenbluten. Beiderseits ziemlich starke Vergrösserung der unteren Muschel, rechts auch der mittleren, Hyperämie der Teile. Rachen normal.

90. Fr. Hau., 31 Jahre, IVp., mens. IV. Wenig Erbrechen, kein Nasenbluten. Ozaena.

91. Fr. Schm., 37 Jahre, XVp., mens. V. Kein Erbrechen, oft Nasenbluten, Vit. cordis. Starke Hyperämie und mässige Anschwellung der unteren Muschel, besonders links.

92. Fr. Gri., 32 Jahre, IIIp., mens. III. Fast unstillbares Erbrechen, nie Nasenbluten. Atrophie in der Nase, besonders rechts. Phthisis laryngis.

93. X. (taubstumm), 27 Jahre, Ip., mens. VII. Ozaena.

94. Fr. Non., 34 Jahre, Vp., mens. X. Nie Erbrechen, viel Nasenbluten. Albuminurie. Im Beginn der Geburt ein eklamptischer Anfall. Normale Muscheln. Auf dem Septum rechts eine kleine Blutung. Fortwährende vordere Rhinoskopie während der Wehe. (I. Geburtsperiode.) Unter den Augen des Untersuchers rundet sich das vordere Ende der unteren Muschel deutlich ab, wird kolbig und hyperämisch (beiderseits).

95. Fried. St., 21 Jahre, Ip., mens. VIII. Links: Knorpelige Verkrümmung des Septum. Mittlere Muschel blassrosa, am vorderen Ende hyperplastisch ohne besonderes Sekret. Untere Muschel normal. Rechts: Untere Muschel hypertrophiert, mittlere nicht. Im ganzen ist die Hypertrophie beiderseits mässig. Rachen normal.

96. Fr. Koch, 25 Jahre, Ip., mens. X. In der Wehenpause: Rechts Atrophie, links fast normal, eher etwas kleine untere Muschel. Während der Wehe (I. Geburtsperiode): fortwährende vordere Rhinoskopie ergibt deutlich ein allmähliches Anschwellen, Glasig- und stark Transparentwerden der Muschelschleimhaut, doch nur an den vorderen äussersten Partien (etwa $^1/_5$), die hinteren $^4/_5$ bleiben völlig unverändert.

97. Elis. Mey, 19 Jahre, Ip., mens. X. Links: Chronische Rhinitis atrophicans, rechts dabei leichte Hypertrophie der unteren Muschel. Hypertrophie der Gaumenmandeln. Pharyngitis chronica.

98. Eva H., 30 Jahre, IIp., mens. X. Links: Mässige Hypertrophie beider Muscheln. Rechts: Beträchtliche Schwellung und Rötung der unteren Muschel, mittlere Muschel nicht sichtbar. Rachen normal. Puerp. 9. Tag: Die untere Muschel beiderseits geschwollen und gerötet.

99. Bert. St., 21 Jahre, Ip., mens. X. Einmal Erbrechen, nie Nasenbluten. Links: Ungemein starke Vergrösserung der unteren und mittleren Muschel, beide stark gerötet und glasig. Das hintere Ende der unteren Muschel liegt dem Septum in breiter Fläche an. Rechts: Beide Muscheln vergrössert und gerötet, nicht ganz so stark wie links. Nach 20 proz. Kokainisierung vollständiges Abschwellen und Blasswerden der unteren Muschel. Puerp. 9. Tag: Beide unteren Muscheln noch beträchtlich vergrössert, dem Septum nicht mehr anliegend.

100. Mad. Den., 22 Jahre, Ip., mens. X. Öfter Erbrechen und Nasenbluten. Links: Leichte Schwellung und Rötung der unteren Muschel. Rechts: Eher Atrophie, weite Höhlen.

101. Lu. Rz., 25 J., IIp., mens. X. Öfter Erbrechen, nie Nasenbluten. Links: Beträchtliche Schwellung und Rötung beider Muscheln. Rechts: Schwellung noch viel bedeutender, die untere Muschel zu einem glasigen Tumor ausgewachsen, der die Nase zum grossen Teil verlegt. Rachen normal. Puerp. 10. Tag: Links annähernd normale Verhältnisse. Rechts: Untere Muschel beträchtlich vergrössert, glasig. Stillt.

102. Bert. Bo., 24 J., Ip., mens. VIII. Öfter Erbrechen, nie Nasenbluten. Beiderseits Rötung und erhebliche Schwellung der unteren Muschel. Leichte Pharyngitis, Vergrösserung der Gaumenmandeln.

103. Joh. Gut., 21 J., Ip., mens. IX. Chronisch atrophische Rhinitis mit Borken.

104. Mar. H., 28 J., IIp., mens. X. Zweimal Erbrechen, nie Nasenbluten. Links: Sehr starke Septumverkrümmung, Rötung der Muscheln, aber keine Vergrösserung. Rechts: Atrophie mit grünen Borken. Rachen normal.

105. Fr. L., 29 J., IIIp., mens. III. Schwere Hyperemesis gravidarum. Pat. ist mehrfach im Nasenrachenraum operiert worden. Links: Ziemlich starke Atrophie. Auf der unteren Muschel eine gelbe Kruste, beide Muscheln gut zu sehen. Rechts: Untere Muschel etwas vergrössert, Septum verkrümmt; die Septumverkrümmung berührt mit ihrer Spitze die untere Muschel; hier eine kleine Kruste. Rachen: Schleimhaut stark atrophisch. Alle diese Atrophien entschieden z. T. operative Effekte.

Das am meisten in die Augen fallende Resultat der vorstehenden Untersuchungen ist die Tatsache, dass bei der überwiegenden Mehrzahl der Schwangeren die gleichen Veränderungen in der Nase existieren.

Kurz gesagt bestehen die Veränderungen in Hyperämie der Schleimhaut und Hypertrophie der Muscheln.

Die Hyperämie äussert sich aber nicht an allen Stellen gleich stark, die rechte und die linke Nase zeigen diesbezüglich häufig Differenzen; ganz besonders scheinen aber 2 Partien bevorzugt: die untere Muschel und das Septum. An der unteren Muschel imponiert die Blutüberfüllung vielleicht so sehr, weil dort noch das weitere Moment der Schwellung dazu kommt. Hier sieht man gewöhnlich eine hochrote, scharlachrote, in extremen Graden auch eine blaurote Färbung. Dabei ist die letztere dann eine diffuse. Bei geringgradiger Hyperämie herrscht ein blassroter Ton vor. In anderen Fällen aber sieht man Gefässramifikationen bald als feine Zeichnungen, bald als dicke Züge. — Die starke Gefässverzweigung und Füllung herrscht gegenüber diffuser Rötung am Septum vor und erreicht hier manchmal sehr hohe Grade. Die mittlere Muschel partizipiert durchaus nicht jedesmal in erheblicherem Masse an dieser Hyperämie, nicht selten sogar scheint sie unbeteiligt, auch wenn die untere Muschel auffallend gerötet und geschwollen vorliegt.

Das Resultat der genannten Hyperämie ist Nasenbluten. Man findet seine Spuren beim Rhinoskopieren als frische Blutungen am häufigsten auf dem Septum und kann es durch die Sonde unschwer provozieren. Es meldet sich aber spontan recht häufig in der Schwangerschaft, unter den obigen 105 Fällen nicht weniger als 28 mal! Ich habe es in der Tabelle dem Graviditäts-Erbrechen gegenübergestellt, das ich 41 mal zu verzeichnen hatte. Letztere Zahl stimmt mit anderweitigen Untersuchungen von mir überein.

Kommt also das Erbrechen in etwa 40 pCt. der Fälle vor, so zeigt sich Nasenbluten bei Schwangeren in etwa 25 pCt. der Fälle. Dabei war die Epistaxis (s. Fall 2, 3, 4, 10, 15, 16, 18, 20, 34, 38, 79) mitunter stark, wenn auch nicht bis zu bedrohlichem Blutverlust. (In der Literatur sind Fälle von Verblutung mitgeteilt.) Das Nasenbluten erfolgte bei einigen aus beiden Seiten, bei andern vorwiegend aus einer Seite. Bezüglich der Zeit der Schwangerschaft war keine Prädilektion etwa der ersten oder letzten Monate zu erkennen, am allerwenigsten eine Periodizität, wie man sie nach Fliess annehmen müsste. Trotzdem sehr genau darauf geachtet und danach gefragt wurde, konnte nur in einem einzigen Falle etwas derartiges aus den Angaben der Schwangeren entnommen werden. Es ist der Fall 16. Hier soll im nichtschwangeren Zustand jeweils 8 Tage ante menses das Nasenbluten sich eingestellt haben, während der Gravidität aber alle 4 Wochen an Stelle der Menses. Es liegt kein Grund vor, die Wahrheit dieser Angaben der Schwangeren anzuzweifeln, weil die am häufigsten von allen vikariierenden Blutungen aus der Nase auftretenden Haemorrhagien ein Paradigma abgeben. Jedenfalls hat der Typhus abdominalis, den die Betreffende, kurz bevor sie schwanger wurde, überstand, mit der Epistaxis nichts zu tun. Dagegen darf es wohl als wahrscheinlich erklärt werden, dass im Falle 2 die Chlorose, im Falle 64 die Schwangerschaftnephritis, im Falle 91 das Vitium cordis wenigstens einen Teil der Schuld an den Blutungen getragen haben.

Auffälliger noch als die Hyperämie erscheint die Hypertrophie der Muscheln der Schwangeren. Sie betrifft in der überwiegenden Mehrzahl aller Fälle fast ausschliesslich die untere Muschel und eigentümlicherweise durchaus nicht immer beiderseits, sondern oft in einer Nasenhälfte (29 mal). In wenig ausgesprochenen Fällen zeigt sich die Muschel hyperämisch, in toto deutlich angeschwollen, aber nicht so stark vergrössert, dass etwa der mittlere Nasengang dadurch verlegt oder die mittlere Muschel nicht sichtbar wäre. Bei ausgesprochenen Veränderungen aber sieht man das Organ mächtig angeschwollen, hochrot oder blaurot wie ein Kissen den ganzen unteren Nasengang ausfüllen, sodass von diesem gar kein oder nur ein ungenügender Spalt restiert, dass man auch von der Concha med. ohne weiteres nichts sehen kann. Die Hypertrophie verleiht der Muschel ein glasiges, stark transparentes Aussehen. Nicht immer ist die Vergrösserung eine gleichmässige; sie betrifft vielmehr mit einer gewissen Prädilektion das vordere Ende, an welchem man mitunter polypöse Verun-

staltungen bis zu Bohnengrösse konstatiert. Aber auch das hintere Ende der unteren Muschel hypertrophiert nicht selten besonders stark oder isoliert, wenn auch nicht so oft wie das vordere. Ein praktisch, wie mir scheint, wichtiger Effekt dieser Vergrösserungen liegt in dem Anliegen der Muschel am Septum — in geringer oder ganzer Ausdehnung. Dies ist namentlich auch dann der Fall, wenn eine Deviatio septi besteht. In dem Protokoll ist das jedesmal hervorgehoben. Wir werden weiter unten zeigen, dass diese feste Berührung der beiden Teile und die Verlegung der Nasenhöhle erhebliche Störungen während der Schwangerschaft im Gefolge haben kann.

Die kissenartigen Anschwellungen lassen sich mit der Sonde eindrücken. Heben wir an dieser Stelle noch hervor, dass eine besondere Sekretion dieser hyperämischen und geschwollenen Partien nicht auftritt, so wird man auf die Art des zugrunde liegenden Prozesses jetzt schon einen Schluss machen können.

Die mittlere Muschel kann an der Hypertrophie partizipieren, kann auch für sich allein — also ohne Beteiligung der unteren — anschwellen, zeigt sich aber doch der letzteren gegenüber seltener betroffen. Die Veränderungen sind die gleichen wie an der Conch. inf., und wenn sie auch hinsichtlich der Intensität im allgemeinen hinter jenen zurückstehen, so zeigen doch einige Beobachtungen (s. No. 1, 2, 5, 31) Ausnahmen von respektablen Hypertrophien. Auch hier kann man dann bis bohnengrosse polypöse oder kolbige Auftreibungen wahrnehmen, die sich dem Septum fest anlegen und die Nasenhöhle versperren.

Sehr selten kommt es vor, wie in Fall 40 und 83, dass der gesamte Muschelapparat sich normal verhält, während die Schleimhaut eine allgemeine Hyperämie als einzige Schwangerschaftsveränderung darbietet.

Was nun die Häufigkeit der gefundenen Veränderungen anlangt, so ist sie eine solche, dass man von Zufälligkeiten nicht reden kann. 69 von 105 Schwangeren boten die Hyperämie und Muschelhypertrophie in ausgesprochenem Masse dar, das sind rund 66 pCt.! Kann man demnach auch nicht von konstanten Schwangerschaftsveränderungen in der Nase sprechen, so rangieren diese doch ungefähr unter den Vergrösserungen der Schilddrüse, den Anschwellungen des Zahnfleisches, gewissen Veränderungen der Haut, deren Abhängigkeit von der Schwangerschaft niemand bezweifelt. So wüsste ich auch nicht, wie jemand etwa die beschriebenen Prozesse in der Nase anders als durch die Gravidität

hervorgerufen erklären wollte. Zu allem Überfluss verweise ich aber auch noch auf die Beobachtung No. 87. Diese betraf eine Frau, bei welcher infolge früherer Erkrankung im Nasen-Rachenraum der Status der uns interessierenden Teile bekannt und notiert war. Die unteren Muscheln zeigten sich, als die Frau noch nicht schwanger war, durchaus normal, eher etwas dünn. Bereits im 3. Monat der Schwangerschaft aber konstatierte man beiderseits Vergrösserung und Rötung derselben, und zwar eine solche kissenartige Anschwellung, dass die mittleren Muscheln nicht zu sehen waren.

Man könnte vielleicht auf den Gedanken kommen, dass es irgend eine konstitutionelle krankhafte, lokale oder äussere (Beschäftigung, Schädlichkeiten) Disposition zu den Schwangerschaftsveränderungen in der Nase gäbe. Aber nichts dergleichen habe ich bei objektivem Beobachten ausfindig machen können. Nicht das Alter, nicht der Umstand einer ersten oder wiederholten Schwangerschaft, nicht Chlorose, Rachitis, Zustand der Ernährung, nicht die Bevölkerungsklasse etc. haben einen irgendwie gearteten Einfluss. Manchmal geben bekanntlich negative Befunde in dieser Hinsicht einen Fingerzeig. Wenn ich von den durch chronisch-atrophische Rhinitis charakterisierten Fällen absehe, gaben aber auch die 7 Fälle, bei denen weder Hyperämie noch Muschelhypertrophie bestand, keinerlei Aufschluss. Unter ihnen waren Erst- und Mehrgeschwängerte aus verschiedenen Monaten der Gravidität. — Eine „Disposition“ ist also ausgeschlossen.

In welcher Zeit der Schwangerschaft entstehen zuerst Veränderungen innerhalb der Nase? Das ist individuell so verschieden, wie das Wachsen der Brüste, das Auftreten von Colostrum, das Erbrechen u. a. m.

Allerdings habe ich dem gewöhnlichen klinischen Material entsprechend meine Untersuchungen vorwiegend an Hochschwangeren anstellen müssen, aber es befinden sich doch in den Protokollen auch genügend viele Schwangere aus der ersten Hälfte der Gravidität, sodass ein Urteil über die Verhältnisse bei solchen möglich erscheint. Hyperämie und Anschwellung der Muscheln habe ich einigemale so früh in der Schwangerschaft angetroffen, als man letztere überhaupt diagnostizieren kann, in der 5. und 6. Woche. Fall 40 (5. Woche) zeigt uns Hyperämie, aber keine Muschelvergrösserung, Fall 75 (6. Woche) beide Conch. inf. blaurot und so stark geschwollen, dass sie die

mittleren Muscheln verdecken und dem Septum vollständig anliegen; Fall 61 und 64 (2. Monat) ebenfalls erhebliche Grade desselben Prozesses; Fall 87 (3. Monat) nicht minder; im Fall 58 (2. Monat) verlegte bereits die rechte untere Muschel infolge ihrer Schwellung den unteren Nasengang völlig (vergl. auch die Fälle 56, 57, 43, 49).

Allerdings treffen wir auch negative Befunde in den ersten Monaten (Fall 54, 55, 44, 51), aber die angeführten positiven Feststellungen der Blutüberfüllung und Hypertrophie beweisen zur Genüge, dass der Schwangerschaftszustand zu jeder Zeit seinen Einfluss zur Geltung bringen kann und dass nicht etwa ein progredienter Prozess mit der weiterschreitenden Entwicklung des Eies, resp. der Grössenzunahme der Gebärmutter, der Erschwerung von Zirkulation und Atmung etc. vorliegt. Mitunter sind ja, wie gezeigt, die Veränderungen in der Nase schon im Beginn der Schwangerschaft maximal.

Einer Behauptung von Fliess aber entziehen meine Befunde jede Berechtigung, und zwar einer seiner auffälligsten, an welche er gewisse Theorien geknüpft hat: Es gibt **keine** Periodizität in den nasalen Schwangerschaftsveränderungen.

Kein Mensch wird annehmen, dass wir bei 69 Frauen zufällig gerade am Termin der fälligen Menses untersucht hätten. Die unverkennbaren Befunde im Beginn, in der Mitte, am Ende der Schwangerschaft sind stets die gleichen, zeigen ebenso, dass keine Periodizität der Veränderungen vorliegt, wie ganz ähnliche innerhalb der ersten 14 (!) Tage des Wochenbettes, von denen weiter unten die Rede sein wird. Fliess erwähnt in seinem Buch (S. 46) einen Fall, in dem er „die Nasenveränderungen in der Gravidität ganz systematisch zu verfolgen“ in der Lage gewesen ist. Er hat aber nur an den supponierten Menstruationsterminen untersucht und „eine Schwellung an den Genitalstellen der Nase, hauptsächlich rechts, und eine cyanotische Verfärbung derselben“ konstatiert. Man sieht, dass der objektive Befund vollständig zutreffend geschildert ist, hätte aber Fliess öfter, auch zwischen den supponierten Terminen nachgesehen, so hätte er die Veränderungen konstant gefunden.

Die übrigen Beweisstücke, welche Fliess für die Existenz von Nasenveränderungen als Folge der Schwangerschaft beibringt, sind wenig überzeugend, weil es sich meist um nervöse Symptome (Herzklopfen, Schmerzen in den Extremitäten, im Hypogastrium etc.) handelt, die in der Schwangerschaft entstanden und während der-

selben durch Ätzung der Genitalstellen der Nase geheilt wurden. Auch hier sind die Beobachtungen keineswegs anzuzweifeln, ihre Beweiskraft ist aber nicht besonders hoch anzuschlagen, weil pathologische Prozesse, besonders solche nervöser Natur zur Erklärung physiologischer Veränderungen überhaupt wenig geeignet erscheinen.

Von Interesse scheinen mir noch die Untersuchungen an Schwangeren mit erheblichen Erkrankungen der Nase. In den Protokollen sind nicht weniger als 34 Gravide, die an Ozaena litten, aufgeführt. Ich habe diese Fälle absichtlich nicht von der Verwertung ausgeschlossen, weil es wichtig schien, zu beobachten, ob die genannten Schwangerschaftsveränderungen trotz präexistierender atrophischer Zustände auftreten oder modifiziert werden.

Es hat sich gezeigt, dass in der Mehrzahl dieser Fälle die chronische Atrophie durch die Schwangerschaftsvorgänge nicht nennenswert verändert wird, weder derart, dass Hyperämie oder partielle Hypertrophie zustande käme, noch etwa durch eine Verschlimmerung der Rhinitis. Das trifft aber nicht auf alle Fälle zu und selbst bei ausgesprochener Ozaena kann sich die Macht der Schwangerschaft doch in Hyperämie und Muschelhypertrophie dokumentieren. Man trifft dann interessante Bilder, z. B. Fall 23: Im unteren Nasengang links starke Atrophie mit Borken; die mittlere Muschel stark vergrössert; ebenso rechts, wo aber die untere Muschel noch besonders atrophisch ist.

Im Falle 42 fand man links starke Atrophie; rechts schwarzgrüne, stinkende Borken. Dabei ist die mittlere Muschel stark hypertrophiert. Dicker Eiter im mittleren Nasengang (vergl. auch Fall 24, 27, 36, 57, 97). Im ganzen fanden sich bei 7 von den 34 Frauen mit chronisch-atrophischer Rhinitis die oben beschriebenen Schwangerschaftsveränderungen.

(Schluss im nächsten Heft.)

XII.

Aus der Königlichen Frauenklinik zu Greifswald.

Beitrag zur Statistik des inoperablen Uteruscarcinoms.

Von

Dr. ERWIN LIEK,

ehemaligem Volontär-Assistenten der Klinik.

Der Prozentsatz krebskranker Frauen, die bereits inoperabel zur Behandlung kommen, ist noch immer ein erschreckend hoher. Da wir eine andere Möglichkeit, den Krebs zu heilen, als auf operativem Wege, bisher nicht kennen, müssen wir diese unglücklichen Kranken von vornherein als unrettbar verloren ansehen.

Schon aus diesem Grunde verdienen sie unsere vollste Hingabe; können wir nicht mehr heilen, so müssen wir uns wenigstens bemühen, die Leiden zu lindern und den Eintritt des Todes möglichst hinauszuschieben. Gerade hinsichtlich des letzten Punktes hat sich in den ärztlichen Anschauungen ein grosser Umschwung vollzogen; während man früher vielfach den Kampf gegen das Carcinom in späteren Stadien als vollkommen aussichtslos anzusehen geneigt war und resigniert von jeder irgendwie eingreifenden und konsequent durchgeführten Behandlung Abstand nahm, gewinnt heute die von verschiedenen Autoren, z. B. auch von A. Martin vertretene Anschauung[1]), dass man auch in weit vorgeschrittenen Fällen, wo jede Radikaloperation aussichtslos ist, durch eine palliative Behandlung den Kranken sehr wesentlich nützen kann, immer mehr Boden.

Am beredtesten ist bekanntlich Czerny[2]) für diese Auffassung eingetreten.

Noch aus einem weiteren Grunde verdienen die inoperablen Uteruscarcinome unser vollstes Interesse.

In einer übergrossen Zahl von Fällen sehen wir nach Radikaloperationen Rezidive eintreten, denen die Kranken erliegen. Wir hoffen in Fällen dieser Art, wenn auch nicht geheilt, so doch wenigstens das Leben um einige Zeit verlängert zu haben.

---

[1]) A. Martin, Zur Behandlung des sogen. inoperablen Uteruscarcinoms. Therapie d. Gegenw. Juni 1904.

[2]) Czerny, Über die Behandlung inoperabler Krebse. Archiv für klinische Chirurgie. Bd. 61. Heft 2. 1900. (Vorgetragen am 1. Sitzungstage des 29. Kongresses der Deutschen Gesellschaft für Chirurgie. 18. April 1900.)

Um dies erweisen zu können, müssen wir wissen, was aus jenen Kranken wird, die wir von vornherein nur palliativ behandeln können. Die Art dieser Behandlung und ihren Erfolg, soweit er sich nach dem Material der Greifswalder Frauenklinik beurteilen lässt, sollen die folgenden Zeilen schildern:

Nur wenige Arbeiten haben bisher an klinischem Material die Frage nach dem weiteren Schicksal inoperabler Uteruscarcinome zu beantworten versucht.

Gebauer[1]) berichtete 1896 über 221 inoperable Uteruscarcinome der Hallenser Klinik, Berton[2]) in demselben Jahre über 100 Fälle der Münchener Klinik.

Aus der Erlanger Klinik erschien 1899 über diesen Gegenstand eine Arbeit von Eyring[3]) (120 Fälle). Die umfangreichste Statistik (408 Fälle von inoperablem Uteruscarcinom) bietet die im vergangenen Jahre erschienene Arbeit von Blau[4]) aus der Klinik Chrobak in Wien.

In vorliegender Arbeit sollen die Erfahrungen wiedergegeben werden, die an dem Material der Martinschen Klinik und Privat-Klinik in Greifswald in der Zeit vom 1. April 1899 bis 1. März 1904 gemacht worden sind.

In dieser Zeit kamen — es wird prinzipiell jedes Carcinom aufgenommen — im ganzen 70 Fälle von inoperablem Uteruscarcinom zur Beobachtung.

Diese immerhin kleine Zahl gewinnt dadurch an Wert, dass wir in allen Fällen bis auf 2 Nachricht über das weitere Schicksal unserer Kranken erhalten konnten.

Berton kann nur bei 30 von 120 Fällen das Endresultat mitteilen, Gebauer nur in 58 von 221 Fällen.

Günstiger ist das Verhältnis bei den beiden anderen Autoren. Eyring berichtet bei allen 120 Fällen das Endresultat, Blau in

---

[1]) Gebauer, Beiträge zur Lehre vom inoperablen Uteruscarcinom. I. D. Halle. 1896.

[2]) Berton, Über den Einfluss der Exkochleation auf die inkurabeln Carcinome des Uterus. I. D. München. 1896.

[3]) Eyring, Über die Behandlung des vorgeschrittenen Carcinoma uteri mit dem Ferrum candens. I. D. Erlangen. 1899.

[4]) Blau, Über die Dauerfolge der in der Klinik Chrobak bei inoperablem Gebärmutterkrebs ausgeführten Exkochleationen. Chrobak-Festschrift I. Wien. 1903.

342 von 408 Fällen. Heinsius[1]) hat gelegentlich einer anderen Arbeit auch Nachforschungen über das Schicksal der in hiesiger Klinik behandelten inoperablen Carcinome angestellt. Von 44 Kranken (aus der Zeit vom 1. April 1899 bis 31. Dezember 1901) konnte er jedoch nur in 25 Fällen Nachricht erhalten. Einer weiteren Bearbeitung hat er diese Fälle nicht unterzogen.

In der Zeit vom 1. IV. 1899 bis 1. III. 1904 wurden insgesamt 2724 Kranke in die Greifswalder Klinik und Privatklinik aufgenommen, darunter 165 Uteruscarcinome, d. i. 6 pCt. Rezidive nach vorausgegangener Radikaloperation sind dabei nicht mitgezählt. Ebenso sind Kranke, die zu wiederholten Malen in die Klinik aufgenommen wurden, nur einfach gezählt worden.

Von diesen 165 Carcinomen wurden einer Radikaloperation unterzogen 95, d. i. 57,6 pCt.; 70, d. i. 42,4 pCt., waren inoperabel. Heinsius hat für die Zeit vom 1. IV. 99 — 31. XII. 01 eine Operabilität von 56 : 100 = 56 pCt. berechnet; davon entfielen auf vaginale Totalexstirpationen 51, auf abdominale nur 5 Fälle. Seither wird jedoch an der Martinschen Klinik prinzipiell dem erweiterten abdominalen Operationsverfahren der Vorzug gegeben; unter 39 Totalexstirpationen finden sich nur 5 vaginale, dagegen 34 abdominale. Die Operabilität für die letzten 26 Monate allein stellt sich auf 39 : 65 = 60,0 pCt.

Wie lange das Carcinom schon bestand, bevor die Kranken die Hülfe der Klinik nachsuchten, lässt sich kaum bestimmen; bekanntlich kann das Carcinom in den Anfangsstadien ohne Symptome verlaufen; sodann aber schenken auch viele Frauen, zumal die der minder begüterten Stände, den krankhaften Erscheinungen seitens der Genitalien, so lange sie keinen bedrohlichen Charakter annehmen, leider zu wenig Beachtung.

Wie häufig hören wir von unregelmässigen, in der Menopause auftretenden Blutungen, von lange bestehendem fötidem Ausfluss, welche die Frauen aufs äusserste entkräften, ohne dass ärztliche Hülfe aufgesucht wird! Häufig ist es erst eine profuse Blutung, ein „Blutsturz“, welche die Frau dem Arzte zuführt (in unsern Fällen nicht weniger als 8 mal).

38 unserer Kranken gingen zuerst zu ihrem Arzt, 32 suchten sogleich die Klinik auf.

64 Patientinnen vermochten einigermassen zuverlässige Angaben über das Auftreten der ersten Symptome zu machen.

[1]) Heinsius, Die Therapie des Carcinoma uteri an der Greifswalder Frauenklinik. Klin. Jahrbuch. II. Ergänzungsband. Jena 1903.

Danach liessen vom Eintritt der ersten Symptome bis zum Aufsuchen der Klinik vergehen:

1	Monat	2	Frauen
2	Monate	8	„
3	„	7	„
4	„	7	„
5	„	4	„
6	„	7	„
7	„	3	„
8	„	4	„
9	„	10	„
10	„	1	Frau
11	„	2	Frauen
12	„	5	„
$1^1/_2$	Jahre	1	Frau
2	„	3	Frauen

Eine 62jährige Frau gab an, seit 8 Jahren an unregelmässigen Blutungen zu leiden, nachdem die Menstruation ein volles Jahr ausgesetzt hatte. Es ist kaum anzunehmen, dass das Carcinom (Cervixcarcinom) seit der gleichen Zeit bestand.

Lassen wir daher diese Angabe als unsicher aus der Berechnung fort, so ergibt sich als approximative Durchschnittsdauer ca. $6^1/_2$ Monate, welche die Kranken, ohne Hülfe zn suchen, hatten verstreichen lassen.

Gebauer gibt 6 Monate, Berton $6^1/_2$, Eyring 9 Monate für diesen Zeitraum an.

Immerhin lässt sich aus diesen Angaben der Kranken eine Schlussfolgerung auf die Zeit des wirklichen Bestehens des Carcinoms nicht mit Sicherheit ziehen.

Die beiden Carcinome, welche angeblich erst seit 3—4 Wochen Symptome (Blutungen) machten, erwiesen sich bei der ersten Untersuchung als völlig inoperabel. In beiden Fällen handelte es sich um ausgedehnte Collumkrebse, bei denen die Wucherung sich weit in die Parametrien hinein erstreckte; in einem dieser Fälle war ausserdem schon Blase und Mastdarm ergriffen.

Ähnlich war der Befund bei den 8 Kranken, die angeblich innerhalb von 2 Monaten nach dem Auftreten der ersten Symptome in die Klinik kamen; sie alle waren völlig inoperabel.

Unter den 64 verwertbaren Angaben über die Art der ersten Symptome finden wir 21 mal als erstes auffallendes Symptom Blutungen, davon 3 mal einen heftigen „Blutsturz“, in

13 Fällen übelriechenden Ausfluss, in 3 Fällen Schmerzen verzeichnet. 12 mal traten angeblich Blutungen und Schmerzen gleichzeitig auf, 8 mal Blutungen und Ausfluss, 7 mal Ausfluss und Schmerzen.

Bei der Aufnahme in die Klinik gaben 12 Patientinnen als einziges Symptom Blutungen an, 2 Schmerzen. Bei 19 Kranken bestanden Blutung und Ausfluss, bei 12 Blutung und Schmerzen, bei 6 Ausfluss und Schmerzen. Bei 14 Kranken fanden sich alle 3 Kardinalsymptome vereinigt vor.

Der überwiegende Teil der Frauen klagte ausserdem über Appetitmangel, Abmagerung, Schwächegefühl.

Die primäre Lokalisation des Carcinom hat sich mit Sicherheit nur in vereinzelten Fällen nachweisen lassen.

Bei der weitgehenden Indikationsstellung an der Martinschen Klinik handelt es sich bei den inoperablen Fällen meist um so vorgeschrittene Carcinome, dass eine genaue Differenzierung des Ausgangspunktes unmöglich erscheint. In den Journalen finde ich 17mal Portiokrebs, 23mal Cervixkrebs, 22mal Portio- + Cervixkrebs verzeichnet; ein inoperables Corpuscarcinom ist augenscheinlich nicht beobachtet worden.

In mehr als der Hälfte aller Fälle (58 genaue Angaben des Befundes) waren beide Parametrien in weiter Ausdehnung vom Carcinom durchwuchert, 4mal war die Blase, 9mal das Rectum mitergriffen.

Hervorheben möchte ich noch, dass in allen 70 Fällen die klinische Diagnose Carcinom durch die pathologisch-anatomische Untersuchung im Laboratorium der Klinik bestätigt wurde.

Über das Alter unserer 70 Kranken gibt nachstehende Tabelle Aufschluss.

Es betrug das Alter

30—35	Jahre	bei	7	Frauen	= 10	pCt.
36—40	„	„	8	„	= 11,4	„
41—45	„	„	16	„	= 22,8	„
46—50	„	„	14	„	= 20,0	„
51—55	„	„	8	„	= 11,4	„
56—60	„	„	9	„	= 12,9	„
61—65	„	„	5	„	= 7,2	„
70—85	„	„	3	„	= 4,2	„

Die jüngste Patientin war 32, die älteste 85 Jahre alt. Das Hauptkontingent an Kranken stellt das 5. Dezennium, fast die Hälfte aller Kranken (42,8 pCt.), eine Beobachtung, die mit

der Angabe anderer Autoren durchaus übereinstimmt. Das Durchschnittsalter unserer Kranken betrug 48,4 Jahre.

Bei 68 Patientinnen finden wir Angaben über die Menstruationsverhältnisse: 29 Frauen waren in der Menopause, 30 hatten bis zum Auftreten des Carcinoms angeblich regelmässige Menses gehabt. In 9 Fällen fiel das Auftreten des Carcinoms in den Übergang zum Klimakterium. Es wird allgemein angegeben, dass die Zahl der vorangegangenen Geburten bei carcinomkranken Frauen durchschnittlich eine höhere ist. Während die Zahl der Geburten für die einzelne Frau in Preussen 4,6 (Meyer), in Deutschland 3,9 (Fehling) beträgt, kommen auf die carcinomkranke Frau nach Gusserow 5,1, nach Hofmeier 5,02 Geburten.

Auch für unsere Fälle trifft diese Angabe zu. Unter 62 Frauen, von denen Angaben über die Zahl der Geburten vorliegen, finden sich:

0	para	5	Frauen	= 8,0	pCt.
I	„	9	„	= 14,5	„
II	„	3	„	= 4,9	„
III — IV	„	12	„	= 19,4	„
V — VI	„	10	„	= 16,1	„
VII — VIII	„	12	„	= 19,4	„
IX — X	„	7	„	= 11,0	„
XI — XII	„	3	„	= 4,9	„
XIV	„	1	„	= 1,6	„

zusammen 320 Geburten auf 62 Frauen; auf die einzelne Frau kommen danach 5,16 Geburten.

Aborte finden wir bei 10 Frauen angegeben, zusammen 15 Aborte. Zählen wir die Aborte den Geburten zu, so verschiebt sich obige Tabelle wie folgt:

0	para	4	Frauen
I	„	6	„
II	„	6	„
III — IV	„	13	„
V — VI	„	10	„
VII — VIII	„	12	„
IX — X	„	5	„
XI — XII	„	5	„
XIV	„	1	Frau

Nur eine Patientin gab an, dass die Blutungen (Carcinom) unmittelbar im Anschluss an das letzte Wochenbett aufgetreten seien.

Zur Behandlung des inoperablen Uteruscarcinoms ist eine grosse Anzahl verschiedener Methoden und Mittel angegeben worden.

A. Martin hat seit 1877 (Begründung von A. Martins Poliklinik in Berlin) keine Methode, die einige Aussicht auf Erfolg zu haben schien, unversucht gelassen. Einzelne Verfahren, wie z. B. die Elektrolyse, sind als ganz wirkungslos sehr bald aufgegeben worden. Mehr Erfolg versprach die nach Labbé (Paris) von Cauquoin inaugurierte Chlorzinkbehandlung, für welche später Ely van de Waker (New-York) warm eingetreten ist. Doch auch diese Methode, so relativ befriedigend ihre Erfolge waren, hatte ihre grossen Nachteile: in mehreren Fällen hat man verhängnisvolle Nachblutungen nach der Anwendung des Chlorzinks gesehen, ebenso schwere, nicht beabsichtigte Anätzungen benachbarter Organe. Diese Beobachtung veranlasste Martin, wieder zu der alten Methode der Exkochleation und nachfolgender Kauterisation zurückzukehren. Die Technik dieses Eingriffes ist in Martins[1]) Lehrbuch geschildert. Ausführlich ist neuerdings auch Heinsius (l. c.) darauf eingegangen, sodass ich mich auf die Rekapitulierung der wichtigsten Punkte beschränken kann.

Wie schon erwähnt, wird prinzipiell jedes inoperable Uteruscarcinom in die Greifswalder Frauenklinik aufgenommen. Die Behandlung besteht in den weitaus meisten Fällen in Exkochleation und Kauterisation. Der Eingriff erfolgt nach 2—3tägiger Vorbereitung stets in Narkose. Nach sorgfältiger Desinfektion der Genitalien wird mit Kurette und scharfem Löffel möglichst viel von der Neubildung entfernt, die Wundränder mit der Schere geglättet und dann die mehr minder geräumige Höhle energisch mit dem Paquelin kauterisiert. Dann Tamponade mit in Liquor ferri getauchter Gaze; der Gazetampon wird am 3.—5. Tage entfernt. Abgesehen von der lokalen Behandlung werden die Kranken auf das achtsamste gepflegt; vor allem wird für kräftige Ernährung und gute Allgemeinpflege Sorge getragen. 8—14 Tage liegen die Kranken zu Bett.

Die lokale Nachbehandlung nach Entfernung des Tampons besteht in Thymolspülungen; das zu diesem Zweck von Martin mit zuerst empfohlene Wasserstoffsuperoxyd kommt jetzt seltener zur Anwendung.

In der eben geschilderten Weise sind 60 von unsern

[1]) A. Martin, Pathologie und Therapie der Frauenkrankheiten. 3. Auflage. 1893.

70 Fällen behandelt worden. In 2 Fällen wurde die Probelaparotomie gemacht in der Hoffnung, noch radikal operieren zu können; nach Eröffnung des Abdomens erwiesen sich beide Fälle wegen ausgedehnter Verwachsungen und zahlreicher Metastasen auf dem Peritoneum und Netz als inoperabel, sodass die Bauchwunde sofort wieder geschlossen wurde. Beide Kranke vertrugen den Eingriff gut.

In den restierenden 8 Fällen wurde ein roborierendes Verfahren eingeleitet, lokal wurden die Kranken nur mit Spülungen behandelt. Es waren sehr weit vorgeschrittene Fälle, die Kranken waren zum Teil in so dekrepidem Zustand, dass sie selbst einen Eingriff wie die Exkochleation kaum ertragen hätten. Sämtliche Frauen sind demgemäss auch in kürzester Zeit (durchschnittlich in 68 Tagen) zugrunde gegangen. Eine Kranke starb 16 Tage nach der Aufnahme; ohne dass ein Eingriff an ihr vorgenommen war, bekam sie am 4. Tage plötzlich hohes Fieber und Schüttelfröste (Septikopyämie), eine Komplikation, der sie in wenigen Tagen erlag. Die Sektion ergab: „Septikopyämie, Carc. port. exulceratum, Thrombophlebitis ligamenti lati, Nephritis parenchymatosa, Hyperplasia lienis subchronica, Degeneratio adiposa cordis, Oedema pulmonum, Bronchopneumonia.“ Die andern 7 Kranken sind 9, 17, 26, 26, 88, 109, 176 Tage nach der Entlassung gestorben.

Von den 60 exkochleierten Kranken ist nur eine unmittelbar im Anschluss an den Eingriff gestorben. Es handelte sich um eine äusserst heruntergekommene 45jährige Frau, die an einem sehr ausgedehnten, auf Blase und Rektum übergegangenen Collumkrebs litt. Ausserdem hatte sie eine weit vorgeschrittene Phthisis pulmonum. Um die scheussliche Jauchung zu beschränken und so den entsetzlichen Zustand etwas zu erleichtern, wurde die Exkochleation gemacht; 2 Tage nach dem Eingriff erfolgte der Tod unter den Erscheinungen akuter Sepsis.

Die Sektion ergab: „Carcinoma cervicis excochleat. Sactosalpinx purulenta sinistra. Peritonitis fibr. purul. Perimetritis, Parametritis, Periproktitis (carcinom.) chronica. Bronchitis, Bronchiektasis multiplex lob. sup. pulm. utriusque.“

Es fand sich keine Perforation von der Carcinomhöhle nach dem Peritoneum hin. Die Peritonitis war ausgegangen von der linksseitigen Sactosalpinx.

Alle andern Kranken haben den Eingriff gut vertragen. Etwa ein Drittel wies an den nächsten Tagen leichte Temperatursteigerungen auf, zum Teil hatten diese Temperaturanstiege schon

vor der Operation bestanden, vermutlich bedingt durch den jauchigen Zerfall des Carcinoms.

Die unmittelbaren Erfolge der Exkochleation waren mit wenigen Ausnahmen gut. Jauchung und Blutungen schwanden fast in allen Fällen, nicht so regelmässig die Schmerzen. Der Wegfall des ekelerregenden fötiden Ausflusses brachte häufig den verlorenen Appetit wieder, der allgemeine Kräftezustand wurde gehoben, ja einige Kranke blühten nach dem Eingriff förmlich auf. Ein nicht zu unterschätzender Faktor ist der psychische Einfluss, den die Operation auf die Kranken ausübt. Gelingt es doch oft, ihnen wieder neuen Lebensmut einzuflössen, sie, wenn auch nur für kurze Zeit, über ihren hoffnungslosen Zustand zu täuschen.

Aber auch objektiv war manchmal bei der Entlassung, die gewöhnlich 12—14 Tage nach der Exkochleation erfolgte, eine Besserung zu konstatieren: Die Infiltration der Parametrien blieb freilich unverändert; jedoch an Stelle des jauchigen Krebskraters fand sich nicht zu selten eine glatte Wundhöhle mit leidlich granulierenden Wänden.

Naturgemäss ist diese Besserung stets nur vorübergehend; über kurz oder lang hat die Geschwulst ihre ehemalige Grösse wieder erreicht, die früheren Symptome, Blutung, Ausfluss, Schmerzen, kehren wieder und nehmen an Intensität zu, es tritt eventuell Durchbruch nach der Blase oder ins Rektum ein; die Kranke geht schliesslich an Entkräftung oder urämischen Zuständen, bedingt durch Ureterenkompression, zugrunde.

Über das Ergehen der Kranken nach der Entlassung aus der Klinik bis zu ihrem Tode haben wir aus begreiflichen Gründen nur wenig ermitteln können.

Ein grosser Teil der Frauen (70 pCt. im 1. Jahre) erliegt sehr bald dem Leiden. Nur sehr wenige (von unsern 70 Kranken nur 3) suchen beim Wiederauftreten der ominösen Symptome zum zweiten Male die Klinik auf. Die übrigen sehen entweder resigniert dem Ende entgegen oder suchen anderweit vergeblich Hilfe, bis endlich der Tod dem furchtbaren Leiden ein Ziel setzt. Von den Angehörigen, meist aus den unteren Volksschichten, ist nicht viel zu erfahren. Die Kollegen, die uns die Kranken überwiesen hatten, waren auch nicht immer in der Lage, Auskunft über das weitere Ergehen erteilen zu können; in der Mehrzahl der Fälle waren ihnen die Kranken nach der Operation nicht wieder zu Gesicht gekommen.

Nur die Zeit des Todes haben wir in fast allen Fällen erfahren können: 2 unserer Kranken blieben unauffindbar, von den übrigen 68 liegen Nachrichten vor (22 mal von ärztlicher Seite, 8 mal von den Angehörigen, 38 mal von der betreffenden Polizeibehörde).

Von diesen 68 Kranken lebten zur Zeit unserer Nachforschung 9; 59 waren gestorben.

Von den 9 Lebenden sind 8 in der Klinik mit Exkochleation und Kauterisation behandelt worden; 6 von ihnen befanden sich 1—6 Monate nach dem Eingriff; eine Patientin 8, eine andere 14 Monate nach der Operation.

Die neunte Patientin, bei welcher erst die Probelaparotomie die Inoperabilität des Carcinoms ergeben hatte, lebte, allerdings in desolatem Zustande, 23 Monate nach dem Eingriff.

Nachstehende Tabelle gibt Aufschluss über den Eintritt des Todes bei 59 Kranken. Es starben nach der Exkochleation (50) Fälle bezw. nach der Entlassung aus der Klinik (9 nicht exkochleierte Kranke):

innerhalb	des	1.	Monats	5
„	„	2.	„	4
„	„	3.	„	6
„	„	4.	„	4
„	„	5.	„	6
„	„	6.	„	5
„	„	7.	„	5
„	„	8.	„	5
„	„	9.	„	2
„	„	10.	„	1
„	„	11.	„	2
„	„	12.	„	3
			zusammen	48

Es starben demnach innerhalb des ersten Jahres 48 von 68 Kranken, deren Schicksal bekannt ist, = 70 pCt. Das 1. Jahr überlebten 13 Kranke, d. i. 20,6 pCt.; 2 davon leben heute noch.

Von den 11 über 1 Jahr Lebenden starben:

innerhalb	des	13.	Monats	1
„	„	14.	„	3
„	„	15.	„	2
„	„	16.	„	1
„	„	17.	„	1
„	„	18.	„	1

Eine Patientin starb $23^1/_2$ Monate, eine andere 54 Monate nach der Exkochleation.

Im allgemeinen wird angegeben, dass das Carcinom in späteren Lebensjahren langsamer fortschreitet, dass gerade die Carcinome jugendlicher Individuen sich durch besondere Malignität auszeichnen. Gewiss ist diese Anschauung in den meisten Fällen zutreffend. So findet z. B. auch Gebauer das Durchschnittsalter derjenigen Carcinomkranken, die im 1. Jahre nach der Exkochleation starben, geringer als dasjenige derer, die das 1. Jahr überlebten: 44,88 gegen 51,77 Jahre.

In unseren Fällen ist das Verhältnis gerade umgekehrt: 49 Jahre bei den im 1. Jahre Gestorbenen zu 46,2 der übrigen.

Die Zahl unserer Fälle ist freilich zu klein, um irgend welche Schlüsse daraus zu ziehen; sie zeigen aber doch, wie ausserordentlich variabel der klinische Verlauf sein kann, wie unsicher die Voraussage über die Dauer des Leidens im einzelnen Fall ist.

Sehr bemerkenswert ist, dass gerade unsere jüngste Patientin am längsten dem Leiden widerstanden hat.

Es handelte sich um eine sehr kräftige, 32jährige Frau, die seit mehreren Jahren über starke Schmerzen im Kreuz und fötiden Ausfluss klagte. Die Untersuchung ergab ein ausgedehntes Collumcarcinom; beide Parametrien waren weit infiltriert, so dass eine Radikaloperation unausführbar erschien. Das Carcinom wurde daher exkochleiert und kauterisiert, Patientin nach 14 Tagen in gebessertem Zustand entlassen. Die Kranke ist erst $4^1/_2$ Jahre, genau 1633 Tage, nach der Exkochleation gestorben.

Weder aus dem Alter, noch dem augenscheinlichen Kräftezustand, selbst nicht aus dem objektiven Befund lässt sich über die mutmassliche Dauer des Leidens etwas sicheres vorhersagen.

Anscheinend noch recht kräftige Kranke mit nicht sehr ausgedehntem Carcinom sehen wir oft in überraschend kurzer Zeit zugrunde gehen; andere wieder, dekrepide Personen, in scheinbar desolatem Zustand, leben noch monatelang, ohne von ihren Qualen erlöst zu werden. Um nur ein Beispiel aus unseren Fällen anzuführen: 58jährige Frau, in der Menopause, seit vier Monaten starke Blutungen, seit einigen Wochen unwillkürlicher Urinabgang. Die Untersuchung ergibt ein ausgedehntes Collumcarcinom, weit auf die Parametrien übergreifend; ausserdem ist das Carcinom in die Blase durchgebrochen. Die Kranke ist sehr stark abgemagert, dekrepide. Exkochleation und Kauterisation; Pat. wird nach 14tägigem Aufenthalt in der Klinik kaum gebessert entlassen. Wie unsere Nachforschungen ergaben, hat Patientin noch beinahe 10 Monate (293 Tage) gelebt.

Immerhin gehören so langsam verlaufende Fälle, wie der vorhin angeführte (Tod nach $4^1/_2$ Jahren), zu den grossen Ausnahmen. Wie aus unserer Aufstellung ersichtlich, stirbt der weitaus grösste Teil der Kranken schon innerhalb des 1. Jahres. Nur 13 Kranke überlebten das erste Jahr.

Die durchschnittliche Lebensdauer nach der Entlassung aus der Klinik bezw. nach der Exkochleation beträgt bei unseren Kranken 228 Tage.

Fast die gleiche Zeit finden wir in den mehrfach erwähnten Arbeiten angegeben: Gebauer findet für seine Kranken 7,53 Monate = 229 Tage, Eyring 224, Berton 281, Blau 252 Tage.

Berücksichtigen wir nur die exkochleierten Kranken (50), so erhalten wir als durchschnittliche Lebensdauer post exkochleationem 259 Tage.

Als Zeit, die vom Eintritt der ersten Symptome bis zum Aufsuchen der Klinik verläuft, hatten wir durchschnittlich $6^1/_2$ Monate gefunden. Es ergibt sich daher für die Dauer des Uteruscarcinoms von den ersten Symptomen bis zum Tode eine Durchschnittszeit von ca. 14 Monaten.

Wie schon erwähnt, sind nur 3 Fälle zu wiederholten Malen in der Klinik exkochleiert worden; nachstehend ein kurzer Auszug aus den Krankengeschichten:

1. Frau K., 40 Jahre alt, seit 6 Monaten Blutungen. Collumkrebs, beide Parametrien durchwuchert. Excochleiert am 9. XII. 1899 und 25. IV. 1900. Exitus letalis am 9. 11. 1900, 305 Tage nach der 1. Exkochleation.

2. Frau L., 45 Jahre alt, seit 1 Monat Blutungen; ausgedehntes Plattenepithelcarcinom der Portio, beide Parametrien ergriffen. 3 Exkochleationen, am 20. VII. 1900 — 8. XI. 1900 — 1. II. 1901. Jedesmal gebessert entlassen. Exitus am 27. VI. 1902, 707 Tage nach der ersten Exkochleation.

3. Frau N., 48 Jahre alt, seit 3 Monaten Blutungen. Ausgedehntes Plattenepithelcarcinom der Portio. Exkochleiert am 30. V. 1901 und 11. VII. 1902. Exitus am 16. XI. 1902, 535 Tage nach der ersten Exkochleation.

Es haben diese 3 Kranken die durchschnittliche Lebensdauer weit übertroffen (305, 707, 535 gegen 228 Tage). Ihre Zahl ist zu klein, um daraus etwas schliessen zu wollen. Immerhin geben sie doch zu bedenken, ob man nicht durch wiederholte Exkochleationen das Leben der inoperablen Carcinomkranken noch weiterhin verlängern könnte.

Für eine systematische Wiederholung energischer Exkochleationen und Kauterisationen ist neuerdings Lomer[1]) eingetreten. Er stellt in seiner Arbeit aus der deutschen, englischen, französischen, vor allem amerikanischen Literatur eine grosse Reihe von Fällen zusammen, in denen durch alleinige Anwendung des

[1]) Lomer, Zur Frage der Heilbarkeit des Carcinoms. Zeitschr. f. Gyn. 1903.

Thermokauters dauernde Heilung des Carcinoms erzielt worden ist. An seinem eigenen, freilich nicht umfangreichen Material hat Lomer durch wiederholte Exkochleationen und Kauterisationen zwar keine Dauererfolge, aber doch überraschend gute und anhaltende Besserungen erzielt.

Von grossem Interesse ist Lomers Beobachtung, dass in manchen Fällen der durch ausgedehnte Infiltration der Parametrien völlig fixierte Uterus nach mehrfachen Exkochleationen wieder beweglich wurde, dass also auf diese Art aus dem inoperablen ein operables Carcinom werden kann.

Die Resultate, über die Gebauer, Berton und Eyring berichten, sind im wesentlichen konform denen der Greifswalder Klinik. Gebauer hat unter 58 weiter beobachteten Kranken eine Dauerheilung zu verzeichnen ($5^1/_4$ Jahre nach der Exkochleation; eine ganz genaue Untersuchung war allerdings nicht möglich); 2 Kranke hatten die Exkochleation 4 bezw. $4^1/_2$ Jahre überlebt. Von den 30 bis zum Ende beobachteten Fällen Bertons ist eine Kranke 820 Tage post excochleationem gestorben, von den 120 Kranken Eyrings eine nach 1083 Tagen.

Wesentlich günstiger lauten die Resultate, die Blau aus der Klinik Chrobak mitteilt. Wie schon erwähnt, konnte Blau von 408 inoperablen Carcinomen bei 342 Fällen das weitere Schicksal verfolgen. In allen Fällen war die Exkochleation ausgeführt. 7 von diesen Kranken leben noch, davon 1 völlig geheilt (10 Jahre post excochleationem, Portiocarcinom); 4 leben 3—4 Jahre, 2 2—3 Jahre post excochleationem. Bei 9 Patientinnen trat der Tod nach mehr als 3 Jahren ein, nach 3—4 Jahren 4mal, 4—5 Jahren 1mal, 5—6 Jahren 2mal, 10 Jahren 1mal, 11 Jahren 1mal. Im ganzen haben 14 Kranke den Eingriff über 3 Jahre überlebt, und zwar 3—4 Jahre 8 (darunter 4 noch am Leben), 4—5 Jahre 1, 5—6 Jahre 2, 10 Jahre 1, 11 Jahre 2 (darunter ein Fall von Heilung). Von den 342 Kranken lebten 109 (31,8 pCt.) länger als 1 Jahr, 33 (9,6 pCt.) länger als 2 Jahre.

Diese Resultate sind bei einem prognostisch so ganz infausten Leiden, wie es das Uteruscarcinom im vorgeschrittenen Stadium darstellt, überraschend gute zu nennen.

Ob diese bis jetzt leider vereinzelten Erfolge durch systematische Wiederholung der Exkochleation und Kauterisation, wie z. B. Lomer vorschlägt, verallgemeinert werden könnten, erscheint wohl möglich. Dahinzielende Versuche an dem grossen Material unserer Kliniken und Krankenhäuser zu unternehmen, wäre in jedem Falle sehr dankenswert.

Anhangsweise berichte ich noch kurz über die Resultate, die bei Rezidiven nach Totalexstirpation des carcinomatösen Uterus durch die Exkochleation und Kauterisation an der Martinschen Klinik erzielt wurden.

In der Martinschen Klinik und Privatklinik in Greifswald wurden in der Zeit vom 1. IV. 1899 bis 1. III. 1904 16 Frauen mit der Diagnose Rezidiv nach Totalexstirpation bei Carcinoma uteri aufgenommen (13 davon in der Klinik operiert, 3 von auswärtigen Gynäkologen).

Bei einer von diesen Kranken fanden sich sehr verdächtige Granulationen in der Scheidennarbe, dieselben wurden exkochleiert, die mikroskopische Untersuchung ergab jedoch nichts Malignes. Die Frau ist heute noch völlig gesund, $4^1/_2$ Jahre nach der vaginalen Totalexstirpation. In 12 von den restierenden 15 Fällen wurde die Diagnose auf Carcinomrezidiv durch die mikroskopische Untersuchung bestätigt; in 3 Fällen wurde kein Material zur Untersuchung gewonnen, dafür war die klinische Diagnose absolut sicher. Alle Rezidive erwiesen sich als inoperabel; 12 wurden mit Exkochleation und Kauterisation (bei 3 Kranken wurde dieser Eingriff nach einiger Zeit wiederholt), 3 mit Ausspülungen behandelt. Folgende Tabelle gibt Aufschluss über die Resultate:

Name	Alter in Jahr.	Sitz des primären Carcinoms	Methode der Total-exstirpation	Kommt mit Rezidiv in die Klinik post operat.	Behandlung	Spätere Nachrichten
Frau K.	26	Portio	vaginal	10 Monate	Exkochleation Kauterisation	† 11 Mon. post excochl.
„ Sch	?	?	„	27 „	„	† 6 „ „ „
„ H.	?	?	„	3 „	„ (2×)	† 40 „ „ „
„ B.	56	Portio	„	2 „	„ (2×)	† 7 „ „ „
„ Z.	45	?	„	9 „	„	† 4 „ „ „
„ W.	55	Corpus	„	6 „	„	† 7 „ „ „
„ T.	49	Collum	„	$16^1/_2$ „	Spülungen	† $16^1/_2$ „ nach d. Entlass.
„ W.	54	Corpus	„	$2^1/_2$ „	„	† 21 Tage „ „ „
„ B.	53	Cervix	„	11 „	Exkochleation Kauterisation	† 8 Mon. post excochl.
„ K.	43	Portio	„	26 „	„	† 6 „ „ „
„ N.	55	Portio	abdominal	4 „	„ (2×)	† $10^1/_2$ „ „ „
„ B.	32	?	vaginal	3 „	„	?
„ Sch.	44	?	abdominal	6 „	Spülungen	lebt 2 Mon. n. d. Entlass.
„ St.	31	Portio	„	6 „	Exkochleation Kauterisation	„ 2 „ „ „ „
„ M.	33	Collum	„	5 „	„	„ 1 „ „ „ „

Wie die Tabelle zeigt, haben wir nur in einem Falle keine Nachricht über das weitere Schicksal unserer Patientin erhalten können; 3 Kranke leben noch ca. $^1/_2$ Jahr nach der Radikaloperation mit Rezidiv. Von 9 Kranken kennen wir den Eintritt des Todes. Die Zeit von der Radikaloperation bis zum Tode an Rezidiv schwankt zwischen 3 und 43 Monaten, sie beträgt durchschnittlich $21^1/_2$ Monate. Die durchschnittliche Lebensdauer unserer Kranken nach der Exkochleation wegen Rezidiv beträgt $10^1/_2$ Monate. 9 Kranke haben länger als 1 Jahr, 3 länger als 2 Jahre nach der Totalexstirpation gelebt. Eine Dauerheilung, wie sie z. B. Schroeder nach Exkochleation eines Rezidivs sah, ist nicht beobachtet worden.

XIII.

Berichtigung und Bemerkung zur Arbeit Schäffers über weitere Beiträge zur Händedesinfektion.

Von

Privatdozent Dr. H. FÜTH

in Leipzig.

Zur Orientierung schicke ich folgendes voraus: Im letzten Maiheft dieser Monatsschrift (Bd. XIX. S. 686) veröffentlichte Schäffer den Schluss seiner Arbeit „Weitere Beiträge zur Händedesinfektion“ und kritisiert darin eingehend die von Mohaupt und mir stammenden „Beiträge zur Händedesinfektion“, welche im letzten Dezemberheft dieser Monatsschrift (Bd. XVIII. S. 831) erschienen waren. Unsere Arbeit enthält eine Nachprüfung der Versuche, welche Schäffer in seiner bekannten Monographie[1]) niedergelegt hatte. Diese führten ihn zu der Ansicht, dass man im Stande sei, mit der Heisswasseralkoholmethode die Hände derart keimfrei zu machen, dass die von ihnen den Wunden drohende Gefahr nicht grösser zu sein braucht, als die aus der Luft stammende. Mohaupts und meine Nachprüfungen dieser letzteren Versuche führten zu dem genau entgegengesetzten Ergebnisse, obwohl sie nur darin von der Schäffer-

---

1) Experimentelle und kritische Beiträge zur Händedesinfektionsfrage. Berlin 1902. S. Karger.

schen Versuchsanordnung abweichen, dass eine weitergehende Aufweichung der Haut der Hände und eine intensivere Keimentnahme der ausgeführten Desinfektion folgte. Beide Abweichungen hat Schäffer in seinen neuen Versuchen, welche in den eingangs erwähnten weiteren Beiträgen niedergelegt sind, aufgenommen, meint aber weiterhin (S. 700):

„Nur die eine Abweichung, welche Füth an meinen Versuchen vorgenommen hatte, machte ich ihm nicht nach, sondern blieb bei dem Verfahren, welches ich in der grossen Mehrzahl meiner früheren Versuche, sowie seit langen Jahren bei allen grösseren Operationen eingeschlagen habe. Füth und Mohaupt begnügten sich nämlich mit einem 5 Minuten langen Waschen und einmaligen Wasserwechsel, während ich 10 Minuten langes Waschen mit zweimaligem Wechel von Wasser und Bürste, ferner die Anwendung des Sandes und die Benutzung eines sterilen Tuches zum Abreiben der Hände als recht wichtige Unterstützungsmittel des ganzen Verfahrens angegeben habe.

Wie wichtig ein ausgedehntes Waschen und ein mehrmaliger Wasserwechsel gerade bei einer künstlichen Infektion ist, bei welcher Milliarden von Keimen in die Hand eingerieben werden, ging aus folgenden Versuchen hervor: Bei zwei dieser Versuche wurde vom dritten Waschbecken abgeimpft. In dieses kamen die Hände nach 6 Minuten, nachdem im ersten Becken Sand zum Abscheuern verwendet war und nachdem nach der zweiten Waschung ein Nagelreinigen die Nägel gesäubert hatte; darauf Abspülen des Seifenschaumes mittelst fliessenden Wassers. In 1 cbcm dieses dritten (drei Liter enthaltenden) Waschbeckens fanden sich in einem Versuche 187 gelbe Kolonien; im zweiten Versuche 210 und 290 gelbe Kolonien. Diese, mit ungefähr 3000 zu multiplizierende Keimzahl nebst den dazu gehörigen Epidermisschuppen hat Füth mehr in den Alkohol gebracht, als ich es getan habe."

Schäffer befindet sich hier in einem Irrtume, und zur Berichtigung desselben möchte ich deshalb das Wort nehmen: Nach seinen eigenen Worten legt er ein grosses Gewicht auf ein zehn Minuten langes Waschen und einen zweimaligen Wasserwechsel. Beide Forderungen haben Mohaupt und ich bei unseren Nachprüfungen erfüllt. Denn in unserer Arbeit (Bd. XVIII. S. 836 dieser Monatsschrift) wird genau die Schäffersche Heisswasserwaschung geschildert (10 Minuten lange Dauer derselben, die Zeitdauer der Nagelreinigung nicht eingerechnet; zweimaliges Wechseln des möglichst heissen Wassers, also Benutzung von 3 sterilen Schüsseln und 3 sterilen Bürsten), und unter Bezug hierauf heisst S. 841: „Daran schloss sich die Heisswasserwaschung genau in der von Schäffer angegebenen Weise (s. o.), unter Wahrung der von ihm als wichtig betonten Massregeln." Es ist dann weiterhin an dieser Stelle allerdings nur von der Waschung in der 1. (3 Minuten) und in der 2. (2 Minuten) Schüssel die Rede und nicht ausdrücklich erwähnt, dass auch eine Waschung in einer 3. Schüssel vorgenommen wurde, und

zwar ist deshalb nicht davon die Rede, weil es in Rücksicht auf die vorausgegangenen Bemerkungen hin nicht für nötig erachtet wurde, dies ausdrücklich zu erwähnen. Tatsächlich erfolgte in allen unseren 10 Versuchen eine 5 Minuten lang dauernde Heisswasserwaschung in einer 3. Schüssel. Schäffer kann also in diesem von ihm stark betonten Punkte eine Erklärung für die in unseren Versuchen gewonnene höhere Keimzahl nicht suchen. Ebensowenig ist an dem abweichenden Ergebnis unserer Versuche der Umstand schuld, dass wir bei unseren Versuchen neben der Bürste nicht noch Sand und Abreibetuch verwendeten. Die eingehende Begründung hierfür findet sich in unserer gemeinsamen Arbeit (S. 848. Bd. XVIII dieser Monatsschrift), und ich verweise hier darauf.

Wenn ich also auf der einen Seite an den Versuchen, in denen Schäffer die von Mohaupt und mir gewonnenen Ergebnisse nachgeprüft hat, diese Ausstellung machen muss, so kann ich auf der andern Seite zu meiner Freude feststellen, dass der genannte Autor in dem einen Punkte, den ich allerdings für wesentlich halte, im Prinzip uns vollkommen Recht gibt. Denn Schäffer schreibt: „In dem einen Punkte (den Füth vielleicht für einen wesentlichen ansieht) sind aber meine Versuche sogar eine Bestätigung der Füthschen Behauptung: Denn auch meine Versuche lehren, dass auch bei sorgfältigster Anwendung der Heisswasser-Alkoholmethode noch eine grössere Zahl von Bakterien sich durch ein besonders raffiniertes Abkratzverfahren in der Haut nachweisen lässt.“ So fand Schäffer in 5 Versuchen, die er in seiner Monographie beschreibt und die mir den Anlass zur Nachprüfung gaben, insgesamt nur 14 gelbe Keime, während er bei 2 im übrigen gleichgearteten Versuchen, bei denen er aber die von mir vorgeschlagene Aufweichungs- und Abimpfungsmethode[1]) anwandte, allein 331 gelbe Kolonien zählte. Schäffer sagt aber von dem von uns angewendeten Verfahren zur Prüfung des Keimgehaltes der Hände nach erfolgter Desinfektion, dasselbe schiesse weit über das Ziel hinaus, und derartige Extreme seien auf die Lösung einer lediglich praktischen Frage nicht mehr anwendbar. Denselben Einwand habe ich mir schon selber in meiner dieses Verfahren empfehlenden Arbeit (l. c. S. 854) gemacht, indem ich von dem Verfahren sagte: „Dagegen kann man gewiss einwenden, dies sei vom praktischen Standpunkte aus übertrieben. Denn bei Operationen werde wohl

[1]) Bd. XVIII dieser Monatsschrift. S. 854.

die Haut der Hände nicht bis in eine solche Tiefe abgestreift oder weggescheuert, und es genüge deshalb eine Keimarmut der oberen Schichten. Es dreht sich aber, wie Schäffer mit Recht sagt, nicht um die Frage, ob wir behufs Vornahme von Operationen unsere Hände keimfrei machen können[1]). Es muss vielmehr zuerst, und zwar in so absoluter Weise wie nur möglich, die Frage entschieden werden, inwieweit es unter Beobachtung äusserster Aufmerksamkeit, wie sie nur bei Laboratoriumversuchen ohne Rücksicht auf praktische Zwecke vorhanden sein kann, gelingt, die Hände keimfrei zu machen." Wenn also Schäffer neuerdings sagt, meine Versuchsanordnung schaffe künstliche Verhältnisse, denen die Verhältnisse der praktischen Chirurgie auch nicht im entferntesten mehr nahe kommen, so gibt er meines Erachtens den Standpunkt, von dem er in seiner Monographie bei seinen Versuchen ausgegangen ist, auf Grund unserer Ergebnisse auf. Dagegen kann ich natürlich nichts sagen, ich muss nur betonen, dass ich bei der Nachprüfung der Monographie, in der Schäffer eben ohne Rücksicht auf praktische Verhältnisse vorgegangen ist, folgerichtig von demselben Standpunkt ausgegangen bin.

Nachtrag.

Einige Tage, ehe mir vorstehende Zeilen zur Korrektur übersandt wurden, las ich ein Urteil über unsere gemeinsame Arbeit, das ich doch nicht unwidersprochen lassen kann. Von Herff[2]) urteilt über unsere Arbeit, sie sei zwar eine schöne Untersuchung, aber ohne weitere Bedeutung. Von Herff fällte dies Urteil, als die unsere Arbeit kritisch besprechende Veröffentlichung Schäffers noch nicht erschienen war. Aus letzterer erwähne ich deshalb gegenüber dem Urteil von Herffs zwei Stellen (l. c. S. 705), an denen Schäffer (NB. der Angegriffene) einmal sagt: „Bereitwillig aber muss anerkannt werden, dass erst infolge der Füthschen Untersuchungen der von mir zwar angedeutete, aber nicht scharf genug formulierte Unterschied zwischen Keimgehalt und Keimabgabefähigkeit in die richtige Beleuchtung gesetzt worden ist." Ferner sagt Schäffer, in meinen Untersuchungen liege ein ausserordentlich wichtiger, bisher noch zu wenig beachteter Fingerzeig, der des weiteren Ausbaues bedürfe.

---

[1]) Hier zur Hervorhebung des Gegensatzes gesperrt gedruckt.

[2]) Frauenspital Basel. Bericht über das Jahr 1903. Basel 1904. S. 31.

„Indem Füth zeigt, mittels welchen Verfahrens man die Keimabgabefähigkeit der Hände erhöht, gibt er — ohne es zunächst selbst zu beabsichtigen — einen höchst wertvollen Hinweis, welche Massnahmen man zu unterlassen habe, um den durch die Alkoholschrumpfung erzeugten Schutz der Haut vor Durchwanderung von Keimen nicht fahrlässiger Weise wieder zu zerstören.“ Auf Grund dieser Tatsachen macht Schäffer dann interessante Bemerkungen über Mittel und Wege, „die überaus segensreiche Schrumpfung der Haut durch den Alkohol möglichst für die ganze Dauer der Operation sich zu bewahren.“ Man sieht, meine „Extreme“ (s. o.) sind doch nicht ohne Bedeutung für die Lösung einer praktischen Frage. Dann noch ein Wort über die von Schäffer und von von Herff erhobene Forderung, ich hätte auch die Sublamindesinfektionsmethode mittels der von mir stammenden verschärften Aufweichungsmethode prüfen müssen. Ich erwidere vor allem von Herff darauf: Das lag nicht im Rahmen unserer Arbeit, die zunächst nur bezweckte, die Angabe Schäffers nachzuprüfen, dass nach der Desinfektion mittels der verschärften Ahlfeldschen Methode die Hände in dem eingangs erwähnten Sinne als keimarm anzusehen seien.

Zum Schlusse möchte ich noch meinem grossen Erstaunen darüber Ausdruck geben, dass von Herff von mir sagt, ich hätte die Ahlfeldsche Heisswasseralkoholdesinfektion durch eine Methode, die, streng genommen und nebenbei gesagt, nicht die Ahlfeldsche sei, weil noch eine Waschung mit 0,1 proz. Natronlauge eingefügt wurde, zu diskreditieren gesucht. Von Herff verwechselt hier die Desinfektionsmethode mit der sich an sie anschliessenden Aufweichungsmethode. Meine Aufweichungsmethode unterscheidet sich allerdings wesentlich von der Ahlfeldschen und von der ursprünglich von Schäffer angewendeten. Daher die ganz anders lautenden Ergebnisse, die Schäffer nach Annahme meiner Aufweichungsmethode nur bestätigen konnte. Ich finde aber, von Herff hätte mir schon zutrauen können, dass ich eine Methode, die ich nachprüfe, auch genau kenne, und dass ich weiss, dass die Waschung mit 0,1 proz. Natronlauge auch nicht zu der von Schäffer verschärften Ahlfeldschen Desinfektionsmethode gehört.

XIV.

Einige Bemerkungen zu den Arbeiten „Weitere Beiträge zur Händedesinfektion"

von Dr. R. Schaeffer, Frauenarzt in Berlin.

Von

Dr. ENGELS,

Kreisassistenzarzt und Vorsteher der bakt. Untersuchungsstelle der Kgl. Regierung zu Stralsund.

In Heft 3 und Heft 5 des Bandes XIX der Monatsschrift für Geburtshülfe und Gynäkologie hat Schaeffer zwei Aufsätze über die Händedesinfektion veröffentlicht, in welchen er zunächst den desinfektorischen Wert des Sublamins mit dem des Alkohols und des Sublimats vergleicht. Er kommt zu dem Resultat, dass Sublamin ein ganz minderwertiges Desinfiziens ist, dessen bakterizide Wirkung, sowie die virulenzabschwächende Fähigkeit so gering sein sollen, dass selbst eine 10‰ Sublaminlösung eine wesentlich schlechtere keimtötende Wirkung hat als die 1‰ Sublimatlösung. Von der virulenzabschwächenden Wirkung des Sublamins sagt Schaeffer wörtlich: „Die virulenzabschwächende Wirkung ist völlig unzureichend." „Der Alkohol" dagegen „übertrifft an bakterizider und somit auch an virulenzabschwächender Kraft das Sublamin bei weitem". Wie ist Schaeffer nun zu seinen Resultaten gelangt? Schaeffer weist nachdrücklichst an verschiedenen Stellen darauf hin, dass das Vorgehen, an der Hand selbst den Erfolg des angewandten Desinfektionsverfahrens zu prüfen, eine grosse Reihe von Irrtumsquellen in sich birgt „und dass solche Versuche erst dann angestellt werden sollen, wenn wichtige Vorfragen in leichterer und eindeutigerer Weise erledigt sind". Diese eindeutigere Weise der Untersuchung erblickt Schaeffer in der Benutzung des künstlich infizierten Objekts und des künstlichen festen Nährbodens. Die Untersuchungen Schaeffers beschränken sich jedoch sämtlich auf die letzthin genannte Technik. Nach seiner Auffassung hat nun Schaeffer erst „wichtige Vorfragen" gelöst, die Bestätigung und den Beweis durch Versuche an den Händen selbst bleibt er, was die von mir angegebene Methode angeht, schuldig. Schaeffers Vorgehen kann deshalb nur als ein einseitiges betrachtet werden. An

anderer Stelle wird sogar gesagt: „Auffallenderweise haben nun alle die Autoren, die das Sublamin empfohlen, den einfachen Grundversuch nicht angestellt, ihn jedenfalls nicht publiziert." Mit diesem Grundversuch ist eben die erwähnte Versuchstechnik mit Hilfe künstlich infizierter Objekte gemeint. Schaeffer hat völlig übersehen, dass ich unendlich viele Reihen von Versuchen gerade mit Granaten (Haarnetzbänkchen) angestellt habe, die mit den verschiedensten Typen von Bakterien infiziert waren. Die Resultate dieser meiner Versuchsreihen, welche ich im Centralblatt für Bakteriologie veröffentlicht habe, werden überhaupt nicht erwähnt. Allerdings habe ich nachher nicht den von Schaeffer gewünschten festen Nährboden benutzt, sondern Bouillon, aus dem einfachen Grunde, um die eventuell mit übertragenen Mengen des Desinfiziens so zu verdünnen, dass eine Beeinflussung als ausgeschlossen gelten darf. Auch dieser Nachweis ist von mir geführt worden. Alle diese Versuche werden von mir als „Vorversuche" bezeichnet, während ich auf die eigentlichen Händedesinfektionsversuche den Hauptwert lege. Jedenfalls, glaube ich, ist es zweckentsprechender, die Vorversuche **und** die Hauptversuche zu machen, als nur die Vorversuche. Sonst kann nur ein einseitiges Resultat entstehen. Immerhin ist auffallend, dass Schaeffer im Gegensatz zu meinen Vorversuchen zu solch ungünstigen Resultaten mit Sublamin gelangt.

Auch was die Prüfung eines Desinfiziens an verschiedenen Händen angeht, kann ich Schaeffer nicht beistimmen. Ein Desinfiziens kann als ein brauchbares nur angesehen werden, wenn es sich nicht nur bei einer einzelnen Person, sondern an den Händen einer ganzen Reihe von Personen bewährt hat. Deshalb habe ich schon im Band XLV des Archivs für Hygiene den Wunsch ausgesprochen, „dass letztere (die Nachprüfungen meiner Versuche) besonders in Hebammenschulen vorgenommen werden möchten, an deren Schülerinnenmaterial sich am ersten ein richtiges Urteil über die praktische Brauchbarkeit der kombinierten Alkoholdesinfizientien wird erhalten lassen". Ich glaube, mit Versuchen an Granaten oder Glasperlen allein ist uns nicht gedient, wenn diese Versuche nicht durch Händedesinfektionsversuche ergänzt werden. Hier sehe ich aber eine grosse Lücke in der experimentellen Beweisführung Schaeffers. Die Anschauung Schaeffers, seine Beweisführung sei eine „lückenlose", ist eine irrige.

In Kapitel 2 der zweiten Abhandlung beschäftigt sich

Schaeffer nun eingehend mit der von mir angegebenen Händedesinfektionsmethode. Meine Versuche sind so zahlreich angestellt, dass schon deshalb keine Berechtigung vorliegt, auf Grund meist theoretischer Erörterungen ein solch abfälliges Urteil über meine Resultate zu fällen, wie es Schaeffer tut. Nach wie vor halte ich die Versuchsanordnung mit Hilfe des Paul-Sarweyschen Kastens zum Zwecke der Nachprüfungen von Händedesinfizientien für die beste, die wir augenblicklich besitzen. Aus diesem Grunde wurde diese Methode einheitlich bei allen meinen Versuchen auch durchgeführt. Die Einwände Schaeffers gegen diese Methode sind nicht stichhaltig. Schaeffer gefällt zur Hauptsache die Bewertung der auf den Platten erzielten Resultate nicht; er wünscht die Zusammenziehung der Gruppe 1 (sterile Platten) und 2 (1—20 Keime) zu einer Gruppe „guter Erfolg". Aber gerade dieser von Paul und Sarwey und nachher von mir eingeschlagene Weg gibt uns eine einigermassen sichere Handhabe für die Desinfektionswirkung einer Flüssigkeit, besonders dann, wenn man alle Kolonien auf Eitererreger untersucht, wie es von mir zuerst in zahllosen Versuchen durchgeführt ist, eine ideale, allen Ansprüchen genügende Methode ist die Paul-Sarweysche auch noch nicht, wie ich in meinen Arbeiten ebenfalls schon hervorgehoben habe. Solange Schaeffer nicht meine Versuche in genau derselben Weise nachprüft wie ich sie angestellt habe, können seine Resultate auch nicht einwandfrei mit den meinigen verglichen werden. Es erübrigt sich mir nur, auf einige von Schaeffer besonders betonte und scharf kritisierte Punkte meiner Versuche einzugehen.

Zunächst freut es mich, dass Schaeffer wenigstens einige Resultate meiner umfangreichen Versuche gelten lässt, nämlich diejenigen, die sich nicht direkt gegen die Wirkungsweise des Alkohols richten, wie die ganz ungenügenden Resultate des Lysoforms, Bacillols und Sublamins in wässeriger Lösung und die ausgezeichnete desinfektorische Wirkung der alkoholischen Wirkungen aller dieser Stoffe. Nun aber sagt Schaeffer weiter: „Beide Feststellungen sind vollständig richtig. Der Fehler, den Engels macht, liegt in der Schlussfolgerung: dieselbe muss lauten, dass nicht die chemischen Zusätze, sondern der Alkohol es ist, der in den Versuchen die stark bakterizide Wirkung bedingt." Wer sagt denn das? Der nun folgende Beweis Schaeffers wäre besser unterblieben; denn mit blossen Worten lässt sich gar nichts beweisen. „Wie anders ist es sonst zu erklären, dass in seinen Versuchen eine 2 proz. Lysoform-

Alkohollösung stärker und besser wirkte als eine 3- und 5 proz. Lösung, dass eine 1 proz. Bacillol-Alkohollösung bessere Resultate gab als eine 2- und 3 proz.?“ Aber, wie will Schaeffer daraus einen Beweis für seine Behauptung, dass nur der Alkohol die bakterizide Wirkung hervorgerufen habe, konstruieren? Die Alkoholmenge und die Konzentration des Alkohols war ja stets dieselbe! Hätte Schaeffer recht, so müsste der Alkohol ja eine enorm wechselnde Wirkung an den Tag legen. Aber das tut er nach Schaeffer ja gar nicht. Das wäre auch ein sehr grosser Nachteil! Meine Versuche sprechen demnach, wenn ich nun die weitere Konsequenz auch aus der Schaefferschen Ansicht ziehe, eine „unwiderlegliche Sprache“ dafür, dass die Zusätze zum Alkohol die auffallende Wirkung hervorgerufen haben. Ich habe in meinen Arbeiten schon hervorgehoben, dass zumeist die 2 proz. alkoholischen Lösungen die beste desinfizierende Kraft entfalteten. Eine nähere Begründung habe ich nicht angegeben, einen „unlösbaren Widerspruch“ enthalten deshalb die Resultate nicht; denn für manche Dinge, welche die wissenschaftliche Forschung hervorgebracht hat, fehlt uns die Begründung noch; trotzdem sprechen wir nicht von einem reinen „Zufallsprodukt“. Auch ich will hier nicht auf die Ionenlehre eingehen, die wir jedoch nicht ausser Acht lassen dürfen.

Weiterhin polemisiert Schaeffer gegen meine nach der Ahlfeldschen Heisswasser-Alkoholmethode vorgenommenen Versuche und sagt: „Wie sehr die Verschiedenheit der Untersucher das Resultat beeinträchtigt, erhellt daraus, dass die fünf Versuche mit reinem Alkohol, welche Engels an seinen eigenen Händen vornahm, ebenfalls 100 pCt. ‚gute Resultate‘ (Gruppe 1 und 2) aufweisen, wie beim Lysoform-Alkohol, während sich die ungünstigeren Resultate, welche der ganzen Gruppe ein schlechteres Gepräge geben, auf die von sechs anderen Untersuchern herrührenden 10 restierenden Versuche verteilen.“ Das ist nicht der Fall. Wenn Schaeffer sich die Tabellen ganz genau angesehen hätte, dann würde er gefunden haben, dass die Anzahl steriler Platten in den „10 restierenden Versuchen“ 41 beträgt, in meinen 5 dagegen 21, ein Verhältnis, welches man sich gleichmässiger gar nicht wünschen kann. Die Schaeffersche Behauptung besteht daher nicht zu Recht.

Sodann glaubt Schaeffer die bessere Wirkung des Sublamin-Alkohols gegenüber dem Alkohol noch darauf zurückführen zu können, dass ich keine Neutralisierung des chemischen Giftes vor der Verimpfung vorgenommen habe. Es ist von mir in der oben schon erwähnten Arbeit, die Schaeffer anscheinend entgangen

ist, der Nachweis geführt, dass die eventuell mit übertragenen geringen Quantitäten von keiner Bedeutung sind, wenn man zum Uberimpfen genügende Mengen Nährsubstrat nimmt. Von diesem Standpunkte aus bin ich überhaupt kein Freund der Neutralisation des Desinfiziens vor dem Überimpfen auf Nährboden, da diese Manipulationen wie keine anderen Fehlerquellen in sich bergen können. Dieser Einwand Schaeffers fällt also auch fort.

Nun sucht mich Schaeffer noch durch seine eigenen Versuche zu widerlegen. Dieser Versuch ist jedoch als völlig missglückt anzusehen. Einmal hat er gar keine Händedesinfektionsversuche vorgenommen, deren Resultate, gewonnen mit Hilfe des Paul-Sarweyschen sterilen Kastens, einzig und allein mit den von mir gewonnenen hätten verglichen werden können. Die Vorversuche allein sind nicht beweisend, besonders wenn sie so verschiedene Resultate ergeben, „dass die Wiedergabe der Tabellen nur zu Trugschlüssen verleiten würde". Interessant sind jedoch die Worte Schaeffers, dass man nicht allein bei Versuchen an den Händen, sondern selbst bei künstlichen Objekten unvermeidbaren Zufälligkeiten ausgesetzt ist. Also besser beide Versuchsreihen anstellen, wie ich es oben schon empfohlen habe.

Meine Behauptung, dass Sublamin im Alkohol zur Hauptsache in Schwebefällung sich befinde, ist durch nichts von Schaeffer widerlegt. Meine Versuche sind in einwandfreier Weise angestellt und haben das oben genannte Resultat ergeben. Ich habe keinen Grund, von meiner Auffassung abzugehen.

Meine Versuchsergebnisse sind demnach von Schaeffer in keiner Weise widerlegt worden. Für eine Beurteilung der Wirksamkeit von Desinfizientien bei der Händedesinfektion glaube ich, meine Versuche für zahlreich und einwandfrei genug halten zu dürfen, und fühle mich nach dem Ausfall derselben berechtigt, der Kombination des Alkohols mit einem in alkalischer Lösung befindlichen Desinfektionsmittel nach wie vor den Vorzug vor allen anderen Mitteln zuzuerkennen.

Naturforscher-Versammlung zu Breslau.

18.—24. September 1904.

19. Abteilung: Geburtshilfe und Gynäkologie.

Einführende: Geh. Medizinalrat Prof. Dr. Küstner, Prof. Dr. Fränkel, Direktor Dr. Baumm, Primärarzt Dr. Asch.

Schriftführer: Dr. L. Fränkel, Privatdozent Dr. Dienst.

Sitzungsraum: Königl. Frauenklinik, Maxstr. 3.

1. Asch-Breslau:
   a) Schnittführung und Naht.
   b) Diagnose und Behandlung der Ehegonorrhoe.
2. Chrobak-Wien: Thema vorbehalten.
3. Delius-Hannover: Der Einfluss cerebraler Momente auf die Menstruation und die Behandlung von Menstruationsstörungen durch hypnotische Suggestion.
4. Dienst-Breslau: Demonstration von Präparaten.
5. Döderlein-Tübingen: Abdominelle Exstirpation des carcinomatösen Uterus.
6. Fellner-Wien: Thema vorbehalten.
7. Franqué-Prag: Über Hinterscheitelbeineinstellung.
8. W. A. Freund-Berlin: Über die neuesten Ausgestaltungen der abdominalen Totalexstirpation des carcinomatösen Uterus im Anschluss an die Vorstellung einer im Juni 1878 operierten Frau.
9. H. Freund-Strassburg: Thema vorbehalten.
10. Fritsch-Bonn: Operative Behandlung der Retrodeviationen des Uterus.
11. v. Guérard-Düsseldorf: Kritische Bemerkungen über den Wert des Kaiserschnittes bei Eklampsie.
12. Hahn-Wien: Zur Therapie der Dysmennorrhoe.
13. Halban-Wien: Thema vorbehalten.
14. von Herff-Basel: Über die Zangenanlegung bei Hinterscheitelbeineinstellung.
15. Hitschmann-Wien: Thema vorbehalten.
16. Jung-Greifswald: Anatomische Untersuchungen über den Nervenapparat der weiblichen Genitalien.
17. Krönig-Freiburg: Thema vorbehalten.
18. Küstner-Breslau: Zur Kritik der Methodik aseptischer Kautelen auf dem Gebiete der operativen Gynäkologie.
19. Ferd. H. Kumpf-Karlsbad:
   a) Über die Thure-Brandtsche Methode,
   b) Demonstration von Elektrothermen.
20. Leopold-Dresden: Thema vorbehalten.
21. Martin-Greifswald: Beitrag zur Lumbalanaesthesie Gebärender.
22. Mertens-Düsseldorf: Extrauteringravidität und Deciduom.
23. Müller-Bern: Thema vorbehalten.
24. Nenadovics-Franzensbad: Zur Balneotherapie der Frauenkrankheiten.
25. Neugebauer-Warschau: Thema vorbehalten.
26. Opitz-Marburg: Schwangerschaft und Pyelitis.
27. Pfannenstiel-Giessen: Über die Behandlung der chronischen Endometritis.

28. Polano-Würzburg:
    a) Der Antitoxinübergang von der Mutter auf das Kind, ein Beitrag zur Physiologie der Placenta.
    b) Demonstration von Präparaten.
29. Poten-Hannover: Thema vorbehalten.
30. Schatz-Rostock: Die instrumentelle Eröffnung des schwangeren und des nicht schwangeren Uterus.
31. Schaeffer-Heidelberg:
    a) Über Wehenmechanismus.
    b) Über Endometritis circumscripta.
32. Schauta-Wien: Thema vorbehalten.
33. Sellheim-Freiburg: Zur Mechanik der Geburt.
34. Tuszkai-Marienbad: Physikalische Heilbestrebungen in der Gynäkologie.
35. Veit-Halle: Thema vorbehalten.
36. Werth-Kiel: Mitteilungen zur Technik und aseptischen Gestaltung der Laparotomie.
37. Wertheim-Wien: Thema vorbehalten.
38. von Winckel-München: Thema vorbehalten.
39. Winter-Königsberg:
    a) Tuberkulose und Schwangerschaft,
    b) Zur Pathologie des Uterus rudimentarius.

Vorzustellende Kranke finden in der Königl. Universitäts-Frauenklinik Aufnahme.

Die Abteilung ladet ein:

die Abteilung 3 (Angewandte Mathematik und Physik) und 14 (Anatomie und Physiologie) zu:

Sellheim-Freiburg: Zur Mechanik der Geburt;

die Abteilung 21 (Neurologie und Psychiatrie) zu:

Delius-Hannover: Der Einfluss cerebraler Momente auf die Menstruation und die Behandlung von Menstruationsstörungen durch hypnotische Suggestion;

die Abteilung 25 (Dermatologie u. s. w.) zu:

Asch-Breslau: Diagnose und Behandlung der Ehegonorrhoe.

Personalien und Tagesnachrichten.

Der XV. internat. medizin. Kongress findet vom 19.—26. April 1906 in Lissabon statt. Generalsekretär ist Prof. Miguel Bombarda. Für die Gynäkologische Sektion sind folgende Diskussionsthemata aufgestellt:

Behandlung der Retrodeviationen des Uterus.
Behandlung der Uterusmyome.
Tuberkulose der Adnexorgane.

Herr von Ott wird den Internationalen Gynäkologenkongress auf den 12. September 1905 nach Petersburg einladen.

In Parma habilitierte sich Dr. E. Alfieri für Geburtshülfe und Gynäkologie.

Alfred Hegars letzte Vorlesung.

Am 29. Juli hielt Alfred Hegar seine letzte klinische Vorlesung. In dem kleinen Auditorium der Freiburger Frauenklinik hatten sich die Hörer und einige von Hegars engeren Schülern eingefunden. Jede feierliche Ovation hatte sich der Zurücktretende verbeten. Ernst und still verlief die klinische Stunde, in welcher einige geheilte Fälle von Ureterfisteln, die gelegentlich der Vornahme der erweiterten Freundschen Operation entstanden waren, zur Demonstration gelangten. — Den Abschluss bildete eine Prof. Sellheim glänzend gelungene Plastik, bei welcher es nicht nur geglückt war, einen grösseren Blasendefekt zu schliessen, sondern auch, bei vollkommenem Defekt der Harnröhre eine solche mit funktionierendem Schliessmuskel herzustellen durch Benutzung zweier grosser Hautmuskellappen aus der seitlichen Dammgegend. — Der Vortragende beendete seine Demonstrationen mit dem Ausdruck der Freude darüber, dass es ihm gegönnt sei, seine klinische Tätigkeit mit einem so bedeutungsvollen Ergebnis operativer Art zum Abschluss bringen zu können.

Im Namen aller Schüler dankte nun Sonntag seinem alten Lehrer mit einigen Worten, worauf Hegar in der ihm eigenen kurzen und trockenen Weise erwiderte. Nach Aufzählung der vielfachen Verpflichtungen eines klinischen Vorstandes hob er hervor, dass er zumindest einer derselben in vollem Umfange Genüge geleistet zu haben glaube, d. i. der Lehrtätigkeit. — Damit war die ganz interne Feier, wenn man dies so nennen darf, zu Ende!

40 Jahre, 80 Semester Lehrtätigkeit! Eine nur wenigen Klinikern vom Schicksal gegönnte Wirkungszeit! Umfasst aber nicht auch diese geraume Spanne Zeit gerade die gesamte Entwicklungsperiode und den grossen Aufschwung der modernen, operativen Gynäkologie und verkörpert sich nicht speziell in der Person Hegars dieser Werdegang, wie kaum in einer anderen?

Aber nicht nur als Hauptbegründer dieser Richtung, für welche er schon vor 20 Jahren durch die Herausgabe seiner operativen Gynäkologie ein für alle Zukunft vorbildliches Musterwerk geschaffen hat, sondern auch als den unentwegten Förderer der rein wissenschaftlichen Gynäkologie müssen wir den Zurücktretenden dankbarsten Herzens feiern.

Hegars Schaffensfreudigkeit ist trotz seiner 74 Jahre nicht erlahmt. Hat er doch dieselbe, obgleich schon hoch betagt, in der vor wenigen Jahren erfolgten Herausgabe seiner „Beiträge zur Gynäkologie", deren Redaktion er allein besorgt, und die eine Summe der schönsten Arbeiten bereits aufzuweisen hat, zur Genüge dokumentiert.

Möge Hegar zum Heile der deutschen Gynäkologie noch eine lange Reihe von Jahren uns erhalten bleiben!

Dem aus dem Amte scheidenden Altmeister, der wie selten einer auf ein grosses Wirken zurückblicken darf, wünschen wir von ganzem Herzen ein schönes Otium procul negotiis!

A. Martin. A. v. Rosthorn.

31. Juli 1904.

Vereins- und Literaturbeilage.

I.

Original-Sitzungsberichte
aus
geburtshülflich-gynäkologischen Gesellschaften.

Ost- und Westpreussische Gesellschaft für Gynäkologie.

7. Sitzung am 4. Juni 1904

im Auditorium der Hebammenlehranstalt zu Danzig.

Vorsitzender: Herr Winter-Königsberg i. Pr.,

Schriftführer: Herr E. Schroeder-Königsberg i. Pr.

Es sind 22 Mitglieder und 8 Gäste anwesend; 3 ordentliche und 13 ausserordentliche Mitglieder werden neu aufgenommen.

Vorträge:

1. Herr v. Klein-Graudenz: **Beitrag zur Frage der vorgetäuschten Extrauterin-Schwangerschaft.**

H. W. Freund[1]) hat auf dem Giessener Kongress für die in neuerer Zeit auffallend zunehmende Häufigkeit der Tubargraviditäten ausser den bekannten eine neue Erklärung gegeben und den Begriff der „vorgetäuschten Extrauterinschwangerschaft“ geschaffen. Er zeigte, dass ein erheblicher Prozentsatz der als solche diagnostizierten und operierten gar nicht wahre Tubenschwangerschaften darstelle, sondern nur scheinbare: mit anderen Worten, dass in manchen Fällen Extrauteringravidität oder deren Folgezustände diagnostiziert werden, wo es sich um Erkrankungen handelt, die klinisch und anatomisch ein dieser Erkrankung zwar sehr ähnliches Bild darbieten, wo exakte mikroskopische Untersuchung aber ergibt, dass sie mit Schwangerschaft überhaupt nichts zu tun haben.

In der Diskussion wurde Freund damals von Fehling[2]), Olshausen[3]) und besonders von Pfannenstiel[4]) zugestimmt, welche alle

[1]) Verh. d. deutschen Gesellsch. f. Gyn. 1901. S. 528 ff.
[2]) [3]) [4]) ibidem S. 530, 531.

über eigene Fälle berichteten, in denen bei z. T. sehr grossen Hämatocelen keinerlei für Schwangerschaft sprechende Zeichen sich auffinden liessen, z. T. nach der Ätiologie (Traumen, Ulcus ventriculi perforatum und andere Ursachen) auch gar nicht zu vermuten waren. Es erschienen später aus der Breslauer[1]) und Giessener[2]) Klinik auf Anregung Pfannenstiels zwei Arbeiten von Kober und eine weitere von Schambacher-Strassburg[3]), die interessante Beläge zu diesem Thema lieferten. In der zweiten Koberschen Arbeit warnt der Autor davor, das Ergebnis der Schambacherschen Untersuchungen zu verallgemeinern, nähert sich wieder mehr dem skeptischen Standpunkte Veits und weist unter berechtigter Würdigung der eminenten Schwierigkeiten einer alle in Frage kommenden Teile und besonders die Coagula umfassenden mikroskopischen Untersuchung darauf hin, dass ein negatives Ergebnis derselben für den positiven Ausschluss einer mitspielenden Schwangerschaft nicht beweiskräftig sei.

Dann berichtete H. W. Freund[4]) in Würzburg über 5 weitere Fälle[5]), in denen Extrauterinschwangerschaft vorgetäuscht wurde, und fügte den früheren die drei neuen Gruppen der Ätiologie hinzu: Fettherz, durch Puerperium und Laktation unterhaltene Hyperämie, und Genitaltuberkulose. Er betonte ferner unter Hinweis auf die Genese der von Mathes aus der Rosthornschen Klinik beschriebenen Hämatosalpinx den kausalen Zusammenhang zwischen Blutdrucksteigerung resp. Stauungshyperämie in den Tuben einer- und Behinderung oder Herabsetzung der Wegsamkeit des Uterus (Infantilismus, Knickung, Stenose durch entzündliche Veränderungen, Tumoren oder dergl.) andererseits. Bei derartigen Zuständen werde sich die unvermeidliche Blutdrucksteigerung während der menstruellen und sonstigen Uteruskontraktionen im zarten Gefässapparat der Tuben am meisten geltend machen und Hämorrrhagien in Wand und Lumen der Eileiter um so sicherer entstehen, je mehr die Gefässwände durch angeborene Aplasie, durch endosalpingitische Entzündungen und manchmal durch eine Kombination dieser beiden Momente zu Erweiterungen und Zerreissungen disponiert seien. So könne dann auch hier das eine Tubenschwangerschaft häufig sowohl klinisch wie grob anatomisch vortäuschende Bild der chronischen Salpingitis haemorrhagica entstehen, das gekennzeichnet ist durch eine mächtige Schleimhautwucherung, Leukozyteninfiltration, Bindegewebsvermehrung und kapillare Erweiterung — welch letztere in zwei seiner Fälle mit angiomatöser Gefässvermehrung kompliziert war. Dieses Bild komme bei Schwangerschaft der Tube nie vor, während ein Ei bei seiner Ansiedlung in der Tube so tiefgreifende Veränderungen setze, dass die Nichtauffindbarkeit derselben, besonders der Zottenreste, doch unwahrscheinlich sei.

Von den folgenden Diskussionsrednern, die auf die Freundschen

---

[1]) Centralbl. f. Gyn. 1901. No. 39.
[2]) ibidem 1903. No. 22.
[3]) Zeitschr. f. Geb. u. Gyn. XLVIII, 3.
[4]) Verh. d. deutschen Gesellsch. f. Gyn. 1903. S. 152 ff.
[5]) Von Schambacher in einer zweiten Arbeit einer erneuten Besprechung unterzogen. Centralbl. f. Gyn. 1903. No. 36.

Fälle eingingen, hob Küstner[1]) u. a. hervor, dass er in einer früheren Arbeit das recht häufige Vorkommen von Hämatosalpinx — meist nur mässigen Grades, gelegentlich mit besonderer Hämatocele — auf der nicht graviden Seite erwähnt habe. Pfannenstiel[2]) betonte die Notwendigkeit, in Fällen von retrouteriner Hämatocele, in denen Tuben und Ovarien intakt sind bezw. durch Serienschnitte der tatsächliche Nachweis der Abwesenheit jeglicher Eibestandteile in ihnen erbracht ist, einmal an eine frühzeitig zur Erledigung gekommene Abdominalgravidität zu denken, oder aber nicht ausser Acht zu lassen, dass — wie auch Krömer gezeigt hat — in älteren Fällen eben alles ausgestossen und durch die Epithelregeneration jede Eispur in der Tubenschleimhaut verwischt sein könne.

Ziehen wir nun das Facit aus dem Gehörten, so ergibt sich, dass allseitig die Möglichkeit einer „vorgetäuschten Extrauteringravidität" im Sinne Freunds zugegeben wird, dass sie aber doch als eine sehr seltene Ausnahme anzusehen ist, von dem auch heute als Regel geltenden Satze Fritschs: Der Grund für Hämatocelenbildung ist fast immer in ektopischer Schwangerschaft zu suchen. Das aus dem Strassburger Institut namhaft gemachte Zahlenverhältnis aber zwischen wahrer und vorgetäuschter Extrauteringravidität konnte nicht anerkannt oder wenigstens nur als ein zufälliges gelten gelassen werden.

Ich bin nun heute in der Lage, über einen hierher gehörigen, auch in anderer Beziehung sehr interessanten Fall zu berichten. Es handelt sich um wahre Tubenschwangerschaft der rechten Seite bei vorgetäuschter der linken.

Ich will gleich vorausschicken, dass der anatomische Befund der rechten Seite an sich zur Erklärung des klinischen Bildes natürlich vollkommen ausgereicht hat, dass also im klinischen Sinne von einer „Vortäuschung" nicht die Rede sein kann. Der Operationsbefund aber war ein solcher, dass bis zur mikroskopischen Untersuchung doppelseitige Tubenschwangerschaft, also einseitig vorgetäuschte, angenommen werden konnte und wurde. Im anatomischen Sinne handelt es sich also um einen Freundschen Fall.

Die Krankengeschichte ist folgende: Am 1. Oktober v. J., abends spät, wurde ich zu der 32jährigen Frau eines Kollegen, einer grossen kräftigen IIIp, gerufen, die nach Angabe des Ehemannes seit Jahren an doppelseitiger Wanderniere mit zeitweise kolossalen Beschwerden litt. Seit Januar 1902 kannte ich sie als Patientin. Im Februar 1902 nähte ihr Professor Israel-Berlin die linke Niere an, worauf sie sich ein halbes Jahr lang relativen Wohlbefindens erfreute. Im Juli darauf erklärte Israel die Nieren für gesund. Später traten dann in mehr minder grossen Intervallen zahlreiche, krampfartige, sehr heftige Schmerzanfälle, bald rechts, bald links im Unterleibe, nach Magen und Rücken ausstrahlend, auf, die sich in wechselnder Intensität über mehrere Tage hinzogen und mit kollapsartigen Zuständen einhergingen. Wegen abnorm hohen Harnsäuregehalts des Urins und, weil auch das übrige Krankheitsbild dazu passte, wurden sie als Nierensteinkoliken resp. Ureterknickungen

[1]) Verh. d. deutschen Gesellsch. f. Gyn. 1903. S. 192.
[2]) ibidem S. 196.

aufgefasst und behandelt. Der erste Anfall lag 14 Monate (Ende Juli 1902) zurück; im September 1902 trat ein ähnlicher nach voraufgegangener atypischer Menstruation auf, der letzte (NB. sicher falsch gedeutete) dann vor 4 bis 5 Wochen (Ende August 1903). Mehrfache, frühere gynäkologische Untersuchungen hatten bei dem ausserordentlich starken Panniculus der Patientin kein irgendwie sicheres Ergebnis gehabt; eine Abtastung der Tuben und Ovarien war ausgeschlossen.

Die weitere Anamnese ergab: Die letzte Menstruation sei vom 18.—26. Juli gewesen; Pat. glaubte sich daher im 3. Monat schwanger. Seitdem habe sich keinerlei Blutung gezeigt, dagegen seien in den letzten Tagen öfters unbestimmte, ziehende Unterleibsschmerzen aufgetreten und heute wieder ein sehr heftiger „Anfall", sodass die Kranke nach heftigem Erbrechen ohnmächtig ins Bett gebracht worden war und vom Ehemann Opiumzäpfchen erhalten hatte.

Als ich gerufen wurde, lag die Kranke, leicht benommen, im Bett und klagte über heftige Schmerzen in beiden Seiten des Leibes. Der Allgemeinzustand entsprach dem bei den oft beobachteten „Anfällen" Gewohnten; ebenso der Puls. Letzterer war wenige Schläge über 100, wohl kleiner als in gesunden Tagen, aber regelmässig; Zeichen von Anaemie bestanden, jedoch nicht in so hohem Grade, dass sie bei der zur Zeit der Anfälle stets recht blassen Patientin auf eine grössere Blutung schliessen lassen mussten. Kein Ohrensausen, Schwindel, Schwarzsehen oder Gähnen! Keinerlei Blutung aus den Genitalien, keine Spur von Dämpfung in den Hypochondrien.

Bimanuell war bei anscheinend grossem antevertierten Uterus und durchgehends sehr empfindlichem Abdomen lediglich rechts hinten oder seitlich vom Uterus der Sitz der grössten Schmerzhaftigkeit zu konstatieren.

Die Möglichkeit einer platzenden oder abortierenden Tube wurde angenommen, alles eventl. Notwendige besprochen, zunächst aber ein erneuter Anfall von Seiten der rechten Niere für wahrscheinlicher gehalten.

Am 2. Oktober, morgens um 5 Uhr, folgte einem zweiten Ohnmachtsanfall eine mässige uterine Blutung. Der Puls war frequenter (120—130) und sichtlich kleiner geworden; akute Anaemie ausgesprochen, auch in den abhängigen Bauchpartien beginnende Dämpfung.

Es wurde schleunigst alles zur Laparotomie vorbereitet und zwar, um die Gefahren des Transports in die Klinik zu vermeiden, in der Wohnung des Kollegen.

Nach Eröffnung der Bauchhöhle und Herausschöpfung von zirka einem Liter frischen, flüssigen und geronnenen Blutes wurden zunächst die rechten Adnexe eventeriert, provisorisch abgeklemmt und dann in typischer Weise ligiert. Dabei schlüpfte aus dem weiter-reissenden Loch der Tube ein kleinapfelgrosses, intaktes, ganz wie lebensfrisch aussehendes Ei, in dem ein gut zweimonatlicher Fötus schwamm. Bei Revision der linken Adnexe zeigte sich die Tube als ein 10—12 cm langer, über daumendicker, unregelmässig wurstförmiger, blauroter Strang, der an seiner hinteren Fläche einen 1 cm langen Riss hatte, aus dem dunkles Blut sich entleerte. Minimale perimetritische resp. perisalpingitische Adhäsionen löste ich schnell stumpf, ligierte das

Organ in der üblichen Weise und trug es ab unter Zurücklassung des linken Ovariums. Wegen des inzwischen verschlechterten Allgemeinzustandes goss ich nach ganz oberflächlicher „Toilette" einen halben Liter steriler physiologischer Kochsalzlösung in den Bauch; aus demselben Grunde musste ich leider auch von einer Inspektion der Ureteren Abstand nehmen und die Bauchhöhle möglichst schnell schliessen (4 Etagen fortlaufender Katgutnähte).

Die Rekonvaleszenz war insofern gestört, als in den ersten Tagen die bedrohliche Anaemie — der Puls war am Operations- und folgenden Tage dauernd um 150 und fiel nur langsam auf 130, ohne sich qualitativ wesentlich zu bessern — mehrfache subkutane und rektale Kochsalzinfusionen erforderte, und dass schon am dritten Tage infolge einer in ihrer Wirkung mit der Anaemie sich kumulierenden, rechtsseitigen exsudativen Pleuritis hochgradige Dyspnoe auftrat. Die uterine Decidua wurde am vierten Tage in toto ausgestossen; die Lungenerscheinungen gingen unter Priessnitzumschlägen allmählich zurück; die höchste Temperatur betrug nur am dritten Tage 38,7°, ohne sonst jemals 38° zu erreichen. Der erste Verbandwechsel am elften Tag ergab prima intentio.

Der weitere Verlauf gestaltete sich normal. Die Patientin hat sich schnell erholt und stand Anfang November auf, nachdem in der fünften Woche vorübergehend aufgetretene heftige Kreuzschmerzen ihre unten zu gebende Erklärung gefunden hatten. Später stellten sich nochmal wieder teilweise sehr heftige Schmerzanfälle vom Charakter der früheren, angeblichen Nierenkoliken ein. Sie wurden nun aber als hysterischer Natur erkannt, entsprechend behandelt und sind jetzt so gut wie ganz verschwunden.

Die rechte Tube nebst Ei bot keine weiteren Besonderheiten. Die linke, dagegen war an ihrem abdominellen Ostium verklebt, wurde von der Rissstelle aus aufgeschnitten und war prall mit meist geronnenem Blute gefüllt, das stellenweise der Schleimhaut fest anhaftete. Ich nahm deshalb zunächst an, dass auch sie schwanger gewesen und dass das Ei (älter als das rechtsseitige, aber früher abgestorben) schon früher entweder spontan oder infolge der voraufgegangenen Explorationen und, wie so oft, in dem kopiösen freien Bluterguss verschwunden sei.

Da nun doppelseitige Tubargraviditäten doch nicht gerade etwas Alltägliches sind, war es von Interesse festzustellen, ob eine solche — was mir in diesem Falle allerdings als das nächstliegende erschien — hier wirklich vorgelegen habe. Der makroskopische Befund am Präparat war dafür nicht beweiskräftig. Der Operationsbefund in situ hätte vielleicht Anhaltspunkte bieten können, wenn ich von vornherein derartige Veränderungen an der linken Tube erwartet und dann vielleicht darauf achten gekonnt hätte, ob einzelne Teile des Blutergusses im Douglas oder auf den Beckenschaufeln abgekapselt seien oder linksseitige gegen rechtsseitige Partien desselben merkliche Unterschiede in Farbe, Konsistenz und Alter oder vielleicht trennende Pseudomembranen aufgewiesen hätten. Wie die Verhältnisse nach Eröffnung der Bauchhöhle nun aber lagen, war ein beschleunigtes Operationstempo angezeigt und nach Absetzung der rechten Adnexe mussten alle derartigen, eventuell vorhanden gewesenen Merkmale durch die bisherigen Manipulationen verwischt

sein, ehe der zufällige Befund auf der linken Seite überhaupt erhoben werden konnte. Die Frage war also nur durch die mikroskopische Untersuchung zu entscheiden.

Um ganz sicher zu gehen, bat ich Herrn Prof. Opitz darum und sage ihm für die liebenswürdige Ausführung auch an dieser Stelle meinen besten Dank. Er verwandte dazu mehrere von den rauhesten Stellen entnommene Stücke, wo die Einsertion am ehesten zu suchen war. Das Ergebnis: „Nirgends eine Spur von Zotten, lediglich alle Hohlräume strotzend mit Blut gefüllt," ergab so unzweideutig die Diagnose: chronische „Salpingitis haemorrhagica" im Sinne Freunds, dass er für die mit Sicherheit zu negierende Schwangerschaft der Anfertigung von sonst wohl erforderlichen Serienschnitten entraten zu können glaubte.

Wie erklärt sich nun dieser Befund? Es gibt dafür zweifellos mannigfache Deutungen. Zunächst war die Möglichkeit nicht von der Hand zu weisen, dass auch die linke Tube schwanger gewesen, aber schon vor so langer Zeit geplatzt sei, dass das Ei durch den Riss ausgetreten und verloren gegangen war, lange bevor noch die neue Blutmenge aus der rechten Tube seine Spuren verwischte. Die relative Seltenheit doppelseitiger Tubargraviditäten spricht nicht dagegen. Im Gegenteil: ihr Zustandekommen lässt sich — wie es z. B. Vignard[1]) in einer im Novemberheft 1901 der Annales de Gyn. et d'Obst. erschienenen Arbeit über die Ätiologie ektopischer Graviditäten tut — gerade damit erklären, dass die Schwangerschaft auf der einen (hier also zuerst der linken) Seite entzündliche Zustände an den Adnexen der anderen (hier der rechten) Seite hervorrufen kann.

Auch der negative mikroskopische Befund ist kein absolut strikter Gegenbeweis. Demonstrierte doch Stratz z. B. in der vorjährigen Maisitzung der niederländischen Gesellschaft eine grosse Hämatosalpinx, die er trotz absolut negativen Befundes als das Endprodukt einer Extrauteringravidität aufgefasst wissen will. Und die in Würzburg auch von berufenster Seite ihm gegenüber erhobenen Zweifel waren doch nicht weniger Theorie als seine angefochtene Behauptung selbst.

Dass sich bei der Operation unter den Blutgerinnseln im Bauche keines fand, dessen Aussehen und Konsistenz auf älteren Ursprung schliessen lassen musste, dass auch keine ältere Hämatocelenbildung aufgefunden wurde, das liesse sich zur Not mit einer Resorption des Blutes und mit der Annahme erklären, dass die damals schwangere Tube eben sehr frühzeitig geplatzt und dies mit einer relativ geringen Blutung einhergegangen sei. Alles das würde mit der Attacke im September des voraufgegangenen Jahres in Einklang zu bringen sein. Ob aber auch der Riss selbst damit übereinstimmt, ist mir fraglich. Seine Beschaffenheit — glatte, nicht zerfetzte Ränder ohne Blutung aus ihnen selbst — deutet zwar darauf hin, dass er nicht erst am Operationstage entstanden, lässt mich aber doch diesen ganzen Erklärungsversuch verwerfen. Denn sollte in dem Zeitraum von einem Jahre unter den günstigen Heilungsbedingungen der aseptischen Peritonealhöhle eine so kleine Wunde nicht längst vernarbt sein?

---

[1]) Ref. im Centralbl. f. Gyn. 1902. No. 24.

Die Unhaltbarkeit ergibt sich ferner aus der Überlegung, dass die in der Tube gefundenen Coagula, da sie nicht resorbiert waren, wenn sie so alt sein sollten, ganz anders aussehen mussten, als sie es taten. Die vorgefundenen aber waren jungen, wenn nicht jüngsten Datums. Und dann hätten sich Zotten doch auch noch nachweisen lassen müssen.

Ich habe mir daher eine andere Deutung zurecht gelegt, eine Deutung, die einmal in der Küstnerschen Beobachtung von der nicht seltenen Koinzidenz von Schwangerschaft einer Tube mit Hämatosalpinx der anderen Seite eine Stütze findet, sodann aber basiert auf den oben zitierten Freundschen Ausführungen über die in den Tuben sich geltend machenden Wirkungen einer Unwegsamkeit des Uterus. Sie geht aus von der Vorstellung, dass chronisch entzündliche Vorgänge, die doch zweifellos der Entstehung der rechtsseitigen Gravidität zugrunde liegen, ebenso auf der linken bestanden — Ostium abdominale verschlossen! — und hier unter dem Einfluss der Schwangerschaftskongestion nicht nur zur Bildung einer einfachen Hämatosalpinx führten, sondern auch die Blutergüsse in die Tubenwand hervorriefen, sodass daraus das Bild der Salpingitis haemorrhagica entstand. Hinzukommen kann dann meines Erachtens als gleichwertiger Faktor folgender Vorgang: Die Patientin hatte in den letzten Tagen vor der Operation heftige Schmerzen, die ich jetzt als die voraufgeworfenen Schatten des Ruptureereignisses der rechten Tube, als Tubenwehen auffasse und wohl sicher infolge partieller Eilösung mit Blutungen in dem Lumen der rechten Tube einhergegangen sind. Konnte nicht dieses Blut mangels eines anderen Ausweges in den Uterus und von hier in die andere Tube gedrungen sein? Konnte nicht das ungewöhnlich späte Einsetzen der erst unmittelbar vor der Operation erfolgten uterinen Blutung in einer Behinderung des Abflusses aus der Cervix durch die erst vier Tage post operationem ausgestossene, den Durchfluss in abnormer Weise verlegende Decidua ihren Grund haben? Und — zugegebenen Falls — konnte diese Abflussbehinderung nicht einen Druck erzeugen, der zur prallen Füllung und schliesslich zum Bersten der linken Tube genügte?

Noch eins lässt sich zur Unterstützung dieser Annahme heranziehen: Von Lochien kann man ja bei einer Tubargravidität nicht gerade sprechen. Immerhin wird doch nach Ausstossung der Decidua eine merkliche Sekretion blutiger Flüssigkeit aus dem Uterus in Erscheinung treten. Das war hier absolut nicht der Fall, so zwar, dass der Kollege und ich uns lebhaft darüber wunderten. Da traten in der 5. Woche post operationem allmählich zunehmende Kreuzschmerzen auf, die uns zu den verschiedensten Vermutungen und Befürchtungen Anlass gaben, bis dann plötzlich unter heftigem, wehenartig beschriebenem Schmerz reichliche missfarbige Sekretion einsetzte. Da waren die Schmerzen sofort fast völlig geschwunden. Auch das musste für eine irgendwie vorhandene Abflussbehinderung des Uterusinhaltes nach aussen sprechen. Und musste diese nicht noch grösser gewesen sein, als die Decidua noch darin sass? Das wird man doch bejahen müssen.

Ich muss zugeben, dass diese Erklärung auf den ersten Blick etwas gekünsteltes hat. Sie ist aber theoretisch gewiss möglich und

scheint mir, wenn man alle dafür sprechenden Faktoren zusammen nimmt, doch die richtige zu sein.

Wenn ich zum Schluss über die Krankengeschichte dieses Falles noch eine epikritische Bemerkung machen darf, so war die Stellung der klinischen Diagnose durch die verwirrend komplizierte Anamnese enorm erschwert. Ich bin überzeugt, dass ich ohne dieselbe die Diagnose trotz der dicken Bauchdecken eben nur aus den Symptomen am ersten Abend mit genügender Sicherheit gestellt haben würde, um — wenn auch nur wenige Stunden — früher operieren zu können. Das würde natürlich ein erhebliches Quantum Blut gespart und für die Rekonvaleszenz wesentlich günstigere Chancen gegeben haben. Und was die den Nieren und Ureteren in die Schuhe geschobenen Beschwerden betrifft, so findet meines Erachtens wenigstens ein grosser Teil derselben nunmehr in den schon seit langer Zeit sich schleichend entwickelnden salpingitischen Vorgängen seine Erklärung.

Diskussion:

Herr Winter ist geneigt, den Anschauungen des Herrn von Klein, welche er über die Veränderungen der linken Tube bei seinem Falle geäussert hat, zu folgen. Auch er hält es für das Wahrscheinlichste, dass es sich neben einer rechtsseitigen Tubarschwangerschaft um die Ruptur einer linksseitigen Hämatosalpinx gehandelt habe. Wenn nach diesem und früher mitgeteilten Fällen an dem klinischen Bilde einer „vorgetäuschten Extrauterin-Schwangerschaft“ auch nicht zu zweifeln ist, so sind die Fälle doch extrem selten im Vergleich zu der wahren Extrauterin-Schwangerschaft, und dürfen die Notwendigkeit einer sicheren Diagnose dieser letzteren nicht beeinträchtigen. Die Diagnose der Tubargravidität ist für den Arzt und für den gynäkologischen Operateur von der grössten Bedeutung. Ein Verfehlen derselben kann entweder das Unterlassen der lebensrettenden Operation oder eine unnötige Laparotomie zur Folge haben. W. hält es deshalb für zweckmässig, der anwesenden grossen Versammlung von ärztlichen und gynäkologischen Praktikern seine Erfahrungen über die Fehldiagnosen bei Tubarschwangerschaft mitzuteilen.

Die Verfehlungen liegen am häufigsten darin, dass 1. uterine Gravidität für extrauterine genommen wird. Die Verwechslung kommt dadurch zustande, dass das gravide Corpus, welches bei vermehrter Flexion und gleichzeitiger Torsion neben dem Cervix liegt, für den extrauterinen Fruchtsack gehalten wird, namentlich wenn die Cervix lang und hypertrophisch ist. Man schützt sich am besten vor einer Verwechslung, wenn man das Corpus in seine richtige Lage zum Cervix bringt, und an der Seitenkante zum Corpus heraufastend, die Verbindung desselben mit dem Cervix nachzuweisen sucht oder aber indem man die inneren Finger beiderseits neben dem Cervix spreizt und die Kindsteile in dem auf diese Weise umgrenzten unteren Uterinsegment nachweist. 2. Weitere Verfehlungen in der Diagnose kommen sehr häufig dabei zustande, dass entzündliche Adnextumoren für Schwangerschaft gehalten werden und umgekehrt. Von den objektiven Zeichen sprechen am meisten für Schwangerschaft die sicher nachweisbare Einseitigkeit der Affektionen, weiche Bluttumoren in der Umgebung der Tube, Festigkeit und Härte der Tube und Milch in der Brust bei Personen, welche lange nicht gestillt haben; für entzündliche Prozesse ausser dem Fehlen der eben genannten Befunde, Exsudate unter dem fraglichen Tumor und Zeichen von Katarrh.

In der Anamnese ist am wertvollsten für die Schwangerschaft die Amenorrhoe. Unter 79 Fällen war dieselbe 67 mal nachweisbar und 12 mal

nicht. Unter diesen 12 Fällen ohne Amenorrhoe war 3 mal die Menstruation in der Schwangerschaft wiedergekommen. 7 mal war die Schwangerschaft unterbrochen vor Ausbleiben der Regel und 2 mal zur Zeit der wieder eintretenden. Die charakteristischen Schmerzanfälle können bei entzündlichen Tubenerkrankungen in derselben Weise vorhanden sein. Decidua-Abgang ist natürlich ein sicheres Zeichen, wenn es sich nicht um einen Abort handelt. W. hat unter 55—60 durch die Operation sicher gestellten Fällen 3 mal die Diagnose verfehlt. Einmal nahm er die bestehende Tubarschwangerschaft nicht an, weil die letzte Periode vor 14 Tagen vorhanden gewesen war und keine Schmerzanfälle und keine Blutungen bestanden; zweimal diagnostizierte er Tubargravidität, wo es sich um entzündliche Veränderungen handelte: in dem einen dieser beiden Fälle waren die beiden letzten Menstruationen auffallend schwach gewesen, und mehrfache akute Anfälle von Schmerzen mit Blutungen waren aufgetreten. In dem anderen Falle waren ohne Amenorrhoe akute Schmerzanfälle mit Blutungen die Ursache zur Fehldiagnose.

Wenn nun auch die Diagnose auf Tubargravidität ihre Schwierigkeiten bieten kann (W. verzichtet darauf, die Differentialdiagnose noch weiter auszuführen), so wachsen dieselben noch, wenn es sich um die Beantwortung der Fragen handelt, ob die Frucht am Leben oder abgestorben ist. W. ist nicht imstande, ein absolut untrügliches Zeichen für das Leben der Frucht in den ersten Monaten der Schwangerschaft anzugeben. Wachstum des Tumors z. B. kann auch durch Nachblutungen entstehen. Decidua-Abgang kommt auch bei lebender Frucht vor. Am verlässlichsten erscheinen ihm langdauernde uterine Blutungen für das Absterben der Frucht zu sprechen, insofern, als das Fehlen derselben nicht für das Leben der Frucht zu verwerten ist, Vorhandensein derselben aber mit grösster Wahrscheinlichkeit für eingetretenen Fruchttod spricht. Aber auch hierin gibt es Ausnahmen. W. beobachtete einmal $2^1/_2$ Monate dauernde Blutungen und fand bei der Operation nachher eine lebende Frucht.

Dieser Mangel in der Diagnose hat etwas an seiner Bedeutung dadurch verloren, dass wir heute die Indikationsstellung zur Operation nicht von dem nachgewiesenen Leben oder Tod des Eies abhängen lassen. Da auch nach sicher eingetretenem Tode der Frucht Ruptur mit schwerer Blutung infolge der weiteren Tätigkeit des Trophoblast eintreten kann, so kommt es mehr auf den Nachweis an, ob das Ei noch in der Tube liegt oder ausgetreten ist; im ersteren Falle wird man am sichersten tun, zu operieren. Der Nachweis des Eies in der Tube ist aber nicht schwer, wenn die Form des Tumors die Tube wiedergibt und grössere Blutungen in der Umgebung derselben fehlen.

Herr von Klein kann der Ansicht Prof. Winters, dass diejenigen Fälle, in denen Extrauteringravidität irrtümlich diagnostiziert werde, wo es sich um andere Zustände handele, zahlreicher seien, als die, wo eine ektopische Schwangerschaft nicht erkannt und daher unrichtig behandelt werde, nicht zustimmen, wenigstens nicht im allgemeinen und nicht, insoweit es sich um die praktischen Ärzte handele. Das möge für den Gynäkologen vom Fach zutreffen, der in Rücksicht auf die grosse Verantwortung, die eine Fehldiagnose bei Extrauteringravidität in sich trägt, zu leicht geneigt ist, eine solche anzunehmen, wo nur das eine oder andere Moment in Anamnese und Status den Verdacht darauf aufkommen lässt; was die praktischen Herren Kollegen aber betrifft, so werde nach seinen Erfahrungen wenigstens nur in seltenen Fällen Tubargravidität mit der richtigen Diagnose an die Spezialklinik überwiesen, während in zahlreichen Fällen Extrauterinschwangerschaft vorgelegen habe und bei der Operation bestätigt sei, wo von dem überweisenden Kollegen andere Zustände — vor allem retentio post abortum — angenommen und an ektopische Schwangerschaft garnicht gedacht worden sei. Insofern könnten die praktischen Ärzte auf Diagnose und Therapie der

Extrauterinschwangerschaft nicht häufig und intensiv genug hingewiesen werden, wie dies ähnlich mit so freudig zu begrüssendem Erfolge von Winter in dem so ausserordentlich dankenswerten Kampfe gegen das Uteruscarcinom geschehen sei; dann würde mancher Fall von Tubargravidität operativ geheilt werden können, der jetzt noch mit der Diagnose Perforationsperitonitis, „verschleppter Abort" und ähnlichem auf dem Kirchhof endet.

Sodann möchte v. Klein mit seinen kurzen Ausführungen die Anregung gegeben haben, in den Küstnerschen Fällen von Koinzidenz von Schwangerschaft einer Tube mit Hämatosalpinx der anderen Seite darauf zu achten, ob aus Anamnese und sonstiger Krankengeschichte hervorgeht, dass die Ausstossung der Decidua sich ungewöhnlich verzögert hat. Wenn derartige Beobachtungen öfter gemacht würden, so könne das für die Klärung der Ätiologie dieser Fälle doch nicht bedeutungslos sein.

2. Demonstrationen.

A. Herr Winter. Myom und Gravidität.

W. spricht über die Beobachtungen, welche er an 23 Fällen von Myom am schwangeren Uterus innerhalb der letzten 6 Jahre gemacht hat. Er verzichtet dabei genauer auf die Literatur dieses Gegenstandes einzugehen, weil er die ausführliche Bearbeitung der Fälle dem Volontärarzt der Kgl. Frauenklinik Dr. Kneiss übergeben hat, welcher später darüber berichten wird.

Wenn man die Bedeutung der Komplikation von Myom mit Schwangerschaft richtig beurteilen und präzise Indikationen über die Behandlung derselben aufstellen will, muss man die beiden Fragen zu beantworten suchen:

I. In welcher Weise beeinflusst das Myom den ganzen Generationsvorgang, also Schwangerschaft, Geburt und Wochenbett?

II. Wie wird das Myom selbst durch den Generationsvorgang beeinflusst?

1. Verlauf der Schwangerschaft. Die Schwangerschaft verlief nur in 5 Fällen ohne Beschwerden, und diese 5 Fälle waren nur bis spätestens zum 6. Monat beobachtet.

Die Hauptbeschwerden der Schwangerschaft bestanden in Schmerzen, welche als Ziehen, Druck, wehenartige Krämpfe und akute Schmerzanfälle auftraten. Es ist nicht immer gelungen, die wirklichen Ursachen dieser Schmerzen zu eruieren. In einer Reihe von Fällen waren es wirkliche Wehen, in anderen Fällen schienen es zirkumskripte Peritoniten oder sekundäre Veränderungen im Myom zu sein. In allen Fällen waren die Schmerzen gering, besserten sich spontan und gaben keinerlei Anlass zum Eingriff.

Blutungen waren, abgesehen von 3 Fällen bei Abort, sehr selten; sie traten nur einmal bei einem submukösen Myom und einmal bei einer Frau auf, welche später eine Frühgeburt durchmachte. Schwere Symptome, welche auf Raumbeengung im Abdomen zurückzuführen sind, waren nur einmal bei einem sarkomatös degenerierten Myom vorhanden und waren fast in demselben Grade schon vor Beginn der Schwangerschaft. Bei 3 Fällen von mannskopfgrossen Tumoren am schwangeren Uterus fehlten sie vollständig.

2 Todesfälle wurden beobachtet; einmal an Pneumonie nach einer Probe-Laparotomie und einmal bei einer spontanen Ruptur eines Aneurysma der Vena linealis.

Unter 14 Fällen, welche rein expektativ behandelt wurden, wurde die Schwangerschaft 9 mal ausgetragen, 3 mal trat Abort ein ohne nachweisbare Ursache, 2 mal Frühgeburt im VII. und IX. Monat, also im ganzen in 32 pCt. vorzeitige Unterbrechung der Schwangerschaft.

2. Der Verlauf der Geburt wurde bei 11 Fällen beobachtet. 9 mal verlief dieselbe ganz spontan, 1 mal wurde bei einer alten Erstgebärenden die Zange angelegt, 1 mal Extraktion bei Fusslage wegen Wehenschwäche und gleichzeitig manuelle Plazentarlösung. Allerdings muss bemerkt werden, dass nur in einem Fall das Myom im Beginn der Geburt den Beckeneingang zum Teil noch deckte; in allen anderen Fällen kamen räumliche Störungen nicht in Betracht.

3. Der Verlauf des Wochenbettes war 9 mal normal und afebril, 1 mal trat Phlebitis und Thrombose der Vena Saphena ein; 1 Kranke starb an Sepsis, welche von einem alten parametritischen Abszess ausging, welcher bei der Geburt platzte.

Auf Grund seiner Beobachtungen spricht W. sich dahin aus, dass die Schwangerschaft bei Myomen allerdings selten beschwerdefrei zu sein pflegt; dass aber die Beschwerden nicht hochgradig zu sein pflegen, meist spontan aufhören und dass speziell schwere Erscheinungen durch Raumbeengungen auch bei grösseren Myomen selten sind; dass ferner die Geburt, sofern nicht irreponible räumliche Hindernisse bestehen, ohne Störung verläuft und dass besonders Abnormitäten in der Plazentarperiode selten sind; dass schliesslich das Wochenbett bei aseptischer Leitung der Geburt günstig zu verlaufen pflegt.

Der Beantwortung der zweiten Frage, wie das Myom durch den Generationsvorgang beeinflusst wird, legt W. nur die exstirpierten Myome zugrunde, weil nur die anatomische Untersuchung darüber genauen Aufschluss geben kann.

Von 5 in der Schwangerschaft operierten Myomen waren 2 ohne sekundäre Veränderungen, 1 war sarkomatös degeneriert und 2 waren erweicht. Die letzte Veränderung ist W. geneigt auf den Einfluss der Schwangerschaft zurückzuführen. Wichtiger erscheint die Tatsache, dass 4 Myome, deren Trägerinnen mehr oder weniger lange vor der Operation eine Geburt durchgemacht hatten, nekrotisch waren. Diese Veränderung ist zweifellos eine Folge des Generationsvorganges; ob es die Uteruskontraktionen während der Geburt oder die Anämie des puerperalen Uterus ist, steht noch dahin. Wenn wir auch bis jetzt das klinische Bild der Nekrose des interstitiellen Myom noch nicht umgrenzen können, so erscheint es doch sehr wahrscheinlich, dass lebhafte Beschwerden durch Nekrose bedingt sind, und insofern ist die Beeinflussung des Myom durch den Generationsvorgang nicht bedeutungslos.

Wenn man auf Grund des durchaus günstigen Verlaufs von Schwangerschaft, Geburt und Wochenbett bei Myomen die Frage eines operativen Eingriffs in der Schwangerschaft erörtert, so kann man im allgemeinen sich dahin aussprechen, dass das Myom nur selten während der Schwangerschaft entfernt zu werden braucht. Ganz besonders warnt W. davor, sich durch das schnelle Wachstum des Tumors, selbst

wenn es ärztlich beobachtet ist, dazu verleiten zu lassen. Meistens handelt es sich um Anbildungszustände und Ödeme, welche nach Ablauf des Wochenbettes zurückgehen. W. erwähnt 2 Fälle von Verkleinerung der Myome, wo ein fast kindskopfgrosses Myom nach dem Wochenbett nur noch faustgross und ein faustgrosses nach Ablauf desselben nur noch hühnereigross war. Ebenso wenig braucht man zu fürchten, dass durch ein grosses Myom der Frucht für ihr Wachstum der Raum genommen wird. Meistens legen sich die Myome weit nach hinten in die Lendengegend hinein, und das Wachstum des Uterus geht ungestört vonstatten.

Schmerzen in der Schwangerschaft verlangen ebenfalls nur selten Eingriffe, meistens sind sie unbedeutend oder gehen von selbst zurück.

Als einwandsfreie Indikationen für die Myomotomie in der Schwangerschaft müssen genannt werden: Der irreponible Sitz des Myom im Douglasschen Raum oder in der Cervixwand, und schwere Peritoniten, welche durch Torsion oder sekundäre Veränderungen des Myom erzeugt sind.

W. hat 6 mal unter 23 Fällen operiert, d. h. in 25 pCt., während er für gewöhnlich 45—50 pCt. seiner Myome operiert.

Wenn die Indikation auf die Entfernung des Myom gestellt ist, so fragt es sich weiter, ob man radikal oder konservativ operieren soll. Während W., wie er an anderer Stelle ausgeführt hat, ein Anhänger der radikalen Operationsmethode ist, huldigt er in der Schwangerschaft einem mehr konservativen Prinzip und zwar:

1. weil es in 70—80 pCt. der Fälle gelingt, die Schwangerschaft nach konservativer Myom-Operation zu erhalten;

2. weil nach einer auf ca. 300 Fällen beruhenden Statistik die konservativen Myom-Operationen um ca. 2 pCt. geringere Mortalität ergeben, als die radikalen, und

3. weil nach Operationen in der Schwangerschaft, wo es sich meistens um die Beseitigung von sogenannten Tumorensymptomen handelt, sicherer eine dauernde Beschwerdefreiheit zu erwarten ist, als nach konservativen Operationen ohne Schwangerschaft. Trotz dieses im allgemeinen ausgesprochenen konservativen Prinzips befolgt W. dasselbe nur dann, wenn der zurückzulassende Uterus frei von weiteren Keimen ist.

W. hat 6 mal in der Schwangerschaft operiert, 2 mal konservativ, 4 mal radikal. Die beiden konservativen Operationen wurden ausgeführt bei einem submukösen Cervixmyom und einem mannskopfgrossen subserösen Corpusmyom. Von den 4 radikalen Operationen waren 2 unbewusst in der Schwangerschaft ausgeführt, weil dieselbe nicht erkannt war; 2 mal absichtlich, 1 mal während bestehender Myocarditis und 1 mal wegen schwerer Allgemeinerscheinungen bei einem sarkomatös degenerierten Myom.

Von den 6 Fällen endete unglücklich die konservative Entfernung des grossen subserösen Myom. Die Kranke erlag einer Infektion, alle anderen genasen.

Die Diagnose des Myom am schwangeren Uterus hat bekanntlich ihre Schwierigkeiten. W. verfehlte sie 2 mal bei Schwangerschaft im II. Monat; einmal weil sich zentral in einem mannskopfgrossen Myom das kleine Ei entwickelt hatte, und das andere Mal, weil eine Ver-

grösserung des oben auf einem Cervixmyom sitzenden Corpus nicht nachzuweisen war und Schwangerschaftsamenorrhoe nicht vorhanden war. Die verlässlichsten Zeichen in den ersten Monaten, wo die Schwangerschaft am leichtesten übersehen wird, sind die Amenorrhoe und Succulenz der Portio und Scheide. In den mittleren Monaten werden Myome häufig angenommen, wo Kindsteile oder partielle Uterus-Kontraktionen dieselbe vortäuschen. In den letzten Monaten, wo Uterus und Frucht im Volumen vorherrschen, werden Myome gelegentlich nicht gefunden, weil sie sich hinter demselben verstecken.

W. demonstriert 5 Präparate von graviden Uteris mit Myomen, von denen 4 durch die oben erwähnten Operationen und 1 durch Sektion gewonnen ist.

Diskussion.

Herr Queisner-Bromberg: Den Anschauungen des Herrn Vorredners, Myome während der Schwangerschaft nicht operativ zu behandeln, kann ich nur beipflichten. Vor 5 Jahren wurde mir eine Kreissende von einem Kollegen wegen eines kindskopfgrossen gestielten Myoms überwiesen, bei der der Kollege bei der ersten Entbindung die Perforation des lebenden Kindes gemacht hatte, weil das Myom den Beckeneingang verlegt hatte. Die zweite Entbindung in meiner Klinik verlief spontan, da es leicht gelang, das Myom vom Beckeneingang zurückzudrängen, so dass der Kopf eintreten konnte. Im Verlauf des Wochenbetts bildete sich das Myom erheblich zurück und hat bei einer späteren Geburt kein Hindernis mehr gebildet.

Einen andern Standpunkt nehme ich betreffs der konservativen Behandlung der Myome ein, die bezweckt, der Patientin einen gebärfähigen Uterus zu erhalten. Wenn wir genau wüssten, dass die herausgeschälten subserösen Myome die einzigen wären, so wäre der konservative Standpunkt der ideale. Sehr oft findet sich aber noch ein intramurales Myom, das wir nicht diagnostizieren können, das weiter wächst und dessentwegen wir später den Uterus doch noch total exstirpieren müssen.

Herr Unterberger-Königsberg i. Pr. kann Herrn Winter nur beipflichten, dass wir nicht streng genug sein können in der Zurückhaltung mit unsern Eingriffen bei Schwangerschaften im myomatösen Uterus.

Auch U. hat Fälle in Erinnerung, wo bei recht grossen Tumoren nicht die geringsten Störungen der Schwangerschaft und Geburt zu verzeichnen gewesen sind, so speziell einen Fall, der noch aus der Assistentenzeit U.s datiert, bei dem ein Uterus mit drei Myomen, von denen eines über mannskopfgross gewesen, so dass U. sich veranlasst sah, seinen Chef zu bitten, operativ vorgehen zu dürfen — damals wurde an eine Unterbrechung der Schwangerschaft gedacht — ungestörte Schwangerschaft bis fast zum normalen Ende zuliess und spontaner Partus erfolgte.

Auch sah U. in einem Falle ein über faustgrosses Myom im Puerperium ganz verschwinden; es konnte auch bei späteren Nachuntersuchungen nicht mehr gefunden werden.

Was aber die weitgehende Stellungnahme Winters mit konservativen Operationen in der Gravidität betrifft, so teilt U. da die Ansicht Queisners, dann lieber gleich radikal zu operieren, da man doch nicht immer in der Lage ist, alle Myomknoten resp. -Keime zu entdecken, und so spätere Wiederholungen der Operationen vorkommen können. Auch betreffen diese Fälle meist schon ältere Mehrgebärende, bei denen man sich schon leichter zu radikalen Operationen entschliessen darf.

Herr Winter möchte Herrn Queisner gegenüber betonen, dass er in der Schwangerschaft nicht so vollständig konservativ vorzugehen pflegt, wie dieser es verstanden zu haben glaubt. Nur dann, wenn der zurückbleibende Uterus vollständig frei von weiteren Keimen ist und die Abschälung technisch sicher ausführbar erscheint, hält er sich in Rücksicht auf das Kind zu dem konservativen Verfahren verpflichtet.

B. Herr von Klein-Graudenz demonstriert ein durch Laparotomie bei einer 36jährigen IXpara **wegen rechtsseitiger Tubargravidität gewonnenes Präparat von doppelseitigen Nebentuben.** Auf der linken Seite inseriert 1 cm vom abdominalen Ostium eine 3 cm lange, auf der schwangeren rechten 2 cm vom gleichen Ostium entfernt eine 2,5 cm lange ligamentlose Nebentube.

Accessorische Tuben bilden ja einen nicht seltenen, zufälligen Befund, bei Extrauterinschwangerschaften finden sie sich aber besonders häufig. Es liegt deshalb nahe, einen gewissen Kausalnexus anzunehmen. Ein solcher wird m. E. in Zukunft vielleicht noch einmal erwiesen werden, im Gegensatz zu der Annahme Vignards[1]), welcher behauptet, dass die tubare Anomalie, welche die Grundlage der ektopischen Schwangerschaft bildet, stets eine erworbene sei.

Bei der Operation war der rechte Eileiter in eine peritubare Hämatocele eingebettet und liess sich unter Zurücklassung eines Stückes Ovarialsubstanz unschwer exstirpieren. Die linken Adnexe wurden ebenfalls entfernt, nicht wegen der Nebentube, sondern wegen einer pflaumengrossen — anscheinend vom Corpus luteum ausgehenden — Ovarialcyste. Das konnte um so unbedenklicher geschehen, als der rechts zurückgebliebene Eierstocksrest zur Unterhaltung der Menstruation ausreichte. Es entsteht nur die Frage, ob, wenn die erwähnte krankhafte Veränderung im Ovarium nicht vorgelegen hätte, die Exstirpation resp. Ligierung der sonst gesunden linken Tube allein wegen der Nebentube indiziert gewesen wäre aus prophylaktischen Gründen. Das glaube ich nach dem heutigen Stande unseres Wissens noch verneinen zu sollen, solange nicht einwandfrei bewiesen ist, dass eine abnorme Eiansiedlung durch eine accessorische Tube bedingt wurde.

Die Krankengeschichte bot nichts Besonderes. Die Pat. wurde am 20. Tage geheilt entlassen.

C. Herr E. Schroeder: a) Kurze Demonstration des durch Laparotomie gewonnenen **Präparates einer 5—6 Wochen alten Tubargravidität.** Dasselbe ist dadurch von Interesse, dass die Tube unversehrt ist; sie weist etwa in ihrer Mitte eine taubeneigrosse, spindelförmige Anschwellung auf, welche das wohl von Blutungen durchsetzte Ei beherbergt. Uterines und abdominales Ende erscheinen nicht erheblich verändert. In der Bauchhöhle fand sich bei der Operation etwa $^1/_2$ Liter flüssiges und geronnenes Blut, welches sich sicherlich aus dem abdominalen Ende der Tube ergossen hatte.

b) **Drei Beobachtungen aus dem Gebiet der Harnorgane.**

1. **Prolapsus urethrae.**

Die 56jährige Frau E. P. hat vor 25 Jahren eine Entbindung durch-

[1]) Centralbl. f. Gyn. 1902. No. 24.

gemacht, seit 16 Jahren befindet sie sich in der Menopause. Seit 2—3 Jahren klagt sie über Unterleibsschmerzen und etwas Urindrang; der Zustand verschlimmerte sich 3 Tage vor dem Eintritt in meine Klinik, besonders die Schmerzen beim Urinlassen nahmen zu.

Die Untersuchung ergibt einen haselnussgrossen, blauschwarzen Prolaps der Harnröhre, in welchem zentral die für den Katheter bequem durchgängige Harnröhrenöffnung liegt. Urin stark trübe.

Ich habe den Prolaps am 5. II. 1904 operativ beseitigt. Es ergab sich, dass der Vorfall den unteren Teil der Harnröhre bis zur Mündung hin betraf. Das mit Thromben durchsetzte, sehr brüchige Gewebe wurde partieweise durch dünne Katgutnähte versorgt und sodann abgetragen. (Demonstration des abgetragenen Stückes.) Wegen der Cystitis wurde weiterhin mehrere Wochen hindurch Urotropin gegeben. Am 24. II. verliess Pat. bei gutem Befinden meine Klinik; die Harnröhre schien auch objektiv wieder ganz normal zu sein, doch war der Urin noch trübe.

Der Harnröhrenprolaps gehört nach Fritsch (Veits Handbuch) auch heute noch zu den seltensten Affektionen; dadurch rechtfertigt sich meine Mitteilung. Was die Ätiologie des Falles anbetrifft, so muss man wohl annehmen, dass die Harnröhre bei vorhandener seniler Erschlaffung des Gewebes infolge des durch die Cystitis hervorgerufenen Drängens und Pressens prolabierte. Genaueres war über den Vorgang von der Patientin nicht zu erfahren, da sie geistig nicht ganz intakt war.

2. Operative Heilung einer Harnleiter-Scheidenfistel.

Frau E. K., 27 Jahre alt, aus Russland, hat 4 Geburten und 1 Abort durchgemacht. Bei der letzten rechtzeitigen Geburt, 4 Monate vor der Aufnahme, wurde 24 Stunden nach spontaner Ausstossung des Kopfes der Rumpf des Kindes durch einen russischen Arzt extrahiert. Von da an floss dauernd ein Teil des Urins unwillkürlich ab.

Bei der Untersuchung findet sich beiderseits ein vernarbter Cervixriss: der Uterus liegt retroflektiert, beide Parametrien sind verkürzt und empfindlich. In der rechtsseitigen Rissnarbe, und zwar in der Vagina, nicht mehr im Cervixgewebe, lässt sich mit Mühe eine feine Öffnung nachweisen, durch welche eine dünne Sonde eingeschoben werden kann. Die cystoskopische Untersuchung zeigt, dass die Sonde durch die rechte, allerdings dislozierte Uretermündung in die Blase eintritt; am Blasenboden sieht man einige eitrig belegte Ulcera und ödematöse Schwellung. Der rechte Ureter öffnet und schliesst sich in normaler Weise, doch werden Wirbel nicht deutlich bemerkt. Beim Füllen der Blase mit Milch entleert sich durch das distale Ureterende eine minimale Menge in die Vagina. Bei der weiteren Beobachtung ergibt sich, dass Patientin dauernd nass liegt. Der Blasenurin ist stark trübe, die Tagesmenge ist sehr wechselnd, sie schwankt zwischen 700 und 1200 ccm. Durch gemeinsame Untersuchung mit Herrn Dr. A. Seelig wurden obige Befunde bestätigt; Herr Dr. Seelig führte dann noch den Katheterismus des rechten Ureters aus; der Katheter liess sich ohne Schwierigkeit weit vorschieben.

Da der Katheterismus des Ureters glatt gelang und weil der Ureter sich in normaler Weise kontrahierte, musste man annehmen, dass der Ureter nicht vollständig durchgerissen, sondern nur seitlich angerissen war. Bei dieser Sachlage erschien ein Operationsversuch von der Vagina aus durchaus lohnend. Ich führte die Operation am 13. I. 1904 in der Weise aus, dass ich die Fistel quer ovalär umschnitt, so dass um dieselbe ein etwa myrtenblattgrosses Stück Vaginalwand stehen blieb. Der Schnitt wurde nach rechts noch 2 cm verlängert und dann die Vagina um den stehengebliebenen Lappen

herum scharf abgelöst; nach links hin wurde der alte Cervixriss breit angefrischt. So entstand um den Lappen herum eine gut 2 cm breite Wundfläche. Nun wurde zunächst der Lappen, welcher sich schon von selbst zusammenlegte, in sich durch eine quere Nahtreihe dünner Katgutnähte geschlossen, ohne Mitfassen der Schleimhaut, so dass also die entstandene, mit Vaginalschleimhaut ausgekleidete, kleine Höhlung ein Anhängsel zum Ureter bildet; darüber folgte eine quere Nahtreihe versenkter dünner Seidenknopfnähte, und schliesslich wurde die Vaginalwunde ebenfalls quer durch Katgutknopfnähte vereinigt.

Der Verlauf war ein sehr wechselvoller. In den ersten zwei Wochen lag Patientin trocken; während der dritten Woche geht eine geringe Menge Urin durch die Vagina ab; es ist gerade soviel, dass ein kleiner, in die Vagina eingelegter Gazetampon innerhalb 24 Stunden durchfeuchtet ist; nach aussen fliesst dabei nichts ab. Von der 4.—6. Woche ist Patientin wieder absolut trocken, was täglich durch Inspektion der Vagina festgestellt wird. Sie wird dann auf ihren Wunsch entlassen, kehrt aber schon nach 24 Stunden mit der Angabe zurück, dass wieder Urin abfliesse. Das erweist sich bei der Untersuchung als richtig; als Ursache des erneuten Urinabganges ergibt sich das Zumvorscheinkommen zweier Seidennähte in dem Cervixriss. Dieselben werden entfernt. Schon nach 24 Stunden ist Patientin wieder trocken, doch wird von der 7.—9. Woche noch hin und wieder minimaler Urinabgang per vaginam beobachtet. Von da an ist bei täglicher Kontrolle nichts mehr nachzuweisen; nach weiteren 4½ Wochen, in der 14. Woche post operationem, wird Patientin gesund entlassen. Die Cystitis war durch tägliche Blasenspülungen so gut wie vollständig beseitigt; die Blase wies bei der cystoskopischen Untersuchung keine nennenswerten Abnormitäten mehr auf, insbesondere schien der rechte Ureter absolut normal zu funktionieren. Ich glaube nicht fehlzugehen, wenn ich annehme, dass die Kranke nun dauernd geheilt sein wird. Um die Dauerheilung sicherzustellen, wäre ja allerdings eine über etwa 1 Jahr sich erstreckende Beobachtung nötig.

3. Schwangerschaft und Geburt nach Nephrektomie.

Zu der dritten Mitteilung veranlassen mich die Ausführungen von Fritsch in Veits Handbuch zu dem Kapitel über Nephrektomie zwecks Heilung einer Ureterfistel. Fritsch ist nach seinen Beobachtungen geneigt, zu leugnen, dass der Verlust einer Niere, falls die Nieren gesund sind, für etwaige Schwangerschaften Gefahren bedingt. Es scheinen aber nur wenige derartige Fälle veröffentlicht zu sein. Ich bin nun in der Lage, die Kasuistik um eine Beobachtung zu vermehren.

Bei Frau v. F. war im Alter von 23 Jahren durch den verstorbenen Dr. Stockmann die linke Niere wegen Vereiterung exstirpiert worden. Etwa 3 Jahre später konzipierte sie; die Schwangerschaft verlief glatt. In der Operationsnarbe entstand allerdings eine faustgrosse Hernie. Bei der Geburt, welche am richtigen Termin begann, sprang die Blase nach 24 stündiger Wehentätigkeit. 6 Stunden später legte ich, weil die kindlichen Herztöne bei erst dreimarkstückgrossem Muttermund schon beträchtlich schwankten, einen Kolpeurynter mit 500 ccm Füllung in die Vagina. Der Kopf stand bereits in der Beckenweite. Durch kräftig einsetzende Wehen wurde der Kolpeurynter nach 2½ Stunden ausgestossen. Nach weiterem drei Stunden langen Abwarten beendigte ich die Geburt, da die kindlichen Herztöne dauernd schwankten, zugleich wegen des protrahierten Geburtsverlaufs, durch Forceps in Chloroformnarkose ziemlich leicht. Das Wochenbett verlief normal. Mutter und Kind sind weiterhin gesund geblieben. Der Urin der Frau ist eiweiss- und zuckerfrei.

Der Fall zeigt, dass selbst ein komplizierter Geburtsverlauf von einer Frau, welcher eine Niere operativ entfernt wurde, glatt vertragen werden kann.

Diskussion:

Herr Zangemeister: Vor einigen Monaten hat Füth[1]) in der geburtshilflichen Gesellschaft zu Leipzig einen ganz ähnlichen Fall mitgeteilt wie der Herr Vortragende: Bei einer Ureterenfistel konnte der Ureter von der Blase aus katheterisiert werden, nachdem sich cystoskopisch kein Urinstrom an der Ureterenmündung hatte nachweisen lassen.

Nach einigen Wochen hatten sich die Verhältnisse spontan geändert; es ging nur wenig Urin p. vagin. ab; Füth konnte nun mit Hilfe der von Völcker und Joseph empfohlenen Indigkarminprobe auch Urin aus dem Ureter austreten sehen. — Die Fistel heilte später nach einer kleinen Scheidenplastik. — Ich möchte hier auf die Indigkarminprobe hinweisen; sie ist in einzelnen Fällen entschieden ein wertvolles Hilfsmittel und könnte in Fällen wie den obigen den immerhin nicht ganz ungefährlichen Ureteren-Katheterismus unnötig machen.

Zu der Mitteilung des H. Schroeder über den Graviditätsverlauf nach Nierenexstirpation möchte ich bemerken, dass die sich immer mehrenden Fälle von einem Verlauf einer Schwangerschaft nach Nierenexstirpation ohne Störungen von seiten der anderen Niere ein Analogon haben in der Tatsache, dass Schwangere mit chronischer Nephritis ebenfalls höchst selten Erscheinungen von Niereninsuffizienz bekommen; ebensowenig sind solche Patienten zu Eklampsie disponiert, weil die Eklampsie überhaupt nicht auf Niereninsuffizienz basiert.

Die Tatsache erscheint erklärlich, wenn wir uns vor Augen halten, dass die molekulare Diurese in der Gravidität keineswegs gesteigert, sogar herabgesetzt ist (vergl. Zangemeister, Zeitschr. f. Geb. u. Gyn. L. p. 437): einer Arbeitsüberlastung der Niere in der Schwangerschaft wird eben dadurch vorgebeugt, dass ein Teil der sonst der Ausscheidung anheimfallenden, für die Mutter überschüssigen Salzmoleküle zum Aufbau des kindlichen Organismus verwendet wird.

Herr E. Schroeder erwidert Herrn Zangemeister, dass ihm das Verfahren von Völcker und Joseph bekannt gewesen sei; die Anwendung desselben habe sich aber in dem vorliegenden Fall erübrigt, da derselbe durch den Ureterenkatheterismus absolut klar gestellt gewesen sei. — Eine Spontanheilung der Ureterfistel habe man, nachdem vier Monate post partum verflossen waren, wohl kaum noch erhoffen dürfen.

D. Herr Linck-Danzig: **Ein Fall von primärer Bauchhöhlen-Schwangerschaft?**

(Kurze vorläufige Mitteilung mit mikroskopischen Demonstrationen aus dem chirurgischen Stadtlazaret in Danzig. Oberarzt Prof. Barth.)

Der Fall betraf eine 39jährige Frau, welche bis auf Bleichsucht und Magenbeschwerden in ihren Mädchenjahren stets gesund gewesen war. Die Menstruation trat mit 20 Jahren zum ersten Male auf und war seitdem unregelmässig, ohne nennenswerte Beschwerden. Mit 35 Jahren Heirat. Am 28. September vorigen Jahres I. Partus nach normal verlaufener Schwangerschaft, spontan, ohne wesentliche Komplikationen. Wochenbett ungestört. — Nach 2 monatlicher Menopause trat am 8. Dezember die Menstruation wieder auf, wiederholte sich im Januar zweimal mit starker Blutung und zeigte sich

[1]) Füth, Centralbl. f. Gyn. 1904. No. 17.

dann im Februar und März schwächer und in angemessenem Zeitabstand. Von Mitte März an blieb die Periode dann wieder aus. — Am 25. April erkrankte die Frau plötzlich in bestem Wohlbefinden mit heftigen Schmerzen und Stichen im Unterleib. Die Beschwerden hörten bald wieder auf und blieben dann aus bis zum 29. April, wo sie sich in erheblich stärkerem Grade wiederholten und Patientin zwangen, sich zu Bett zu legen. Am nächsten Tage aber wurde es noch schlimmer. Die Patientin litt starke Unterleibsschmerzen, erbrach mehrfach und fiel aus einer Ohnmacht in die andere. Sie wurde daraufhin sofort ins Krankenhaus geschafft und bot hier bereits das Bild einer schweren inneren Blutung. Die kombinierte Untersuchung per vaginam liess im Douglas einen ca. mannsfaustgrossen weichen, fluktuierenden Tumor fühlen. Davor und etwas nach links verschoben lag der ebenfalls weiche und etwas vergrösserte Uterus. Adnexe nicht abtastbar. Keine Blutung nach aussen. —

Diagnose: Graviditas extrauterina, anfangs des II. Monats mit frischer Hämatocele retrouterina. —

Laparotomie: Nach Eröffnung der Bauchhöhle floss reichlich flüssiges Blut heraus (ca. 1—1½ Liter). Darmschlingen intakt, mit frischem Blute beschmiert. Uterus etwas vergrössert. Tuben und Ovarien absolut unverändert. Im Douglas noch grössere Blutgerinnsel. Nach Ausräumung derselben zeigte sich in der Tiefe ein haselnussgrosses Loch, aus dem Blutgerinnsel heraushingen und frisches Blut hervorsickerte. Die Öffnung liess sich leicht erweitern und führte in eine etwa apfelgrosse, rundliche, mit Blutgerinnseln angefüllte Höhle. Die Wand der Höhle wurde allseitig von den Douglasfalten gebildet, die sich nach oben zu der kleinen Öffnung verklebt hatten. Nirgends fand sich eine Spur von Fruchtsack oder Fötalteilen. Dafür sah man ganz unten im Cavum Douglasii, der hinteren Peritonealfalte fest aufsitzend und polypartig in der Höhle hineinragend, einen etwa haselnussgrossen, rundlichen, weissgelben, weichen Tumor von exquisit papillärzottigem Bau, zum Teil noch von Blutgerinnseln umgeben. Die kleine Geschwulst wurde stumpf mit ihrer Basis vom Peritoneum abgelöst und die Bauchhöhle sorgfältig gesäubert und, nachdem konstatiert war, dass jetzt die Blutung absolut stand, durch exakte Etagennähte wieder geschlossen. Die Patientin überstand diesen Eingriff und eine 2 Tage später vorgenommene Relaparotomie wegen Ileus durch Dünndarmvolvulus gut, erholte sich schnell und sieht jetzt ihrer baldigen Entlassung entgegen. — Der kleine Tumor wurde in Formalin fixiert und in Paraffin eingebettet; und die mikroskopische Untersuchung ergab, dass es sich um ein wohlausgebildetes Chorion handelte. Das Zottenstroma war etwas ödematös, mässig zellreich und sehr gefässarm; die Stromazellen lose, auseinandergedrängt. Das Chorionepithel zeigte sich wohl differenziert in Langhanssche Zellschicht, die meist in gleichmässigem, einschichtigem Zellbelag die Zotten bedeckte, und in die synzytialen Zellklumpen, die darüber und in den Zwischenräumen unregelmässig angeordnet waren. Beide Epithelarten boten an vereinzelten Stellen Anzeichen beginnender Proliferation und fanden sich in den anhaftenden Blutgerinnseln unregelmässig verstreut. — Auf Grund dieser klinischen und anatomischen Befunde wurde nun die Diagnose in „Graviditas abdominalis mit Insertion des Eies auf der hinteren Douglasfalte“ umgeändert, wobei die Frucht aus Mangel an Nährmaterial frühzeitig zugrunde gegangen war und wo die Blutung durch partielle Ablösung der Chorionelemente oder durch Gefässarrosion vermittelst des wuchernden Trophoblasts verursacht wurde.

Diskussion:

Herr Hammerschlag-Königsberg i. Pr.: Ich möchte, vorläufig ohne Kenntnis der mikroskopischen Präparate, nur gestützt auf die Ausführungen

des Herrn Redners, an die Möglichkeit erinnern, dass es sich im erwähnten Falle um ein Chorionepitheliom ausserhalb des Bereiches der Eiansiedlung handeln könnte.

(Nach Kenntnisnahme der mikroskopischen Präparate muss ich diese Deutung als hier nicht zutreffend bezeichnen.)

Herr Winter kann den Beweis des Herrn Linck für den primären Sitz des Eies im Douglasschen Raum nicht anerkennen. Er weist zunächst darauf hin, dass bis jetzt weder in der Pathologie des Menschen noch des Tieres ein absolut sicherer Fall von primärer abdominaler Schwangerschaft beobachtet worden ist, und unterzieht einzelne der jüngst mitgeteilten Fälle, z. B. den von Witthauer, einer Kritik. Unter diesen Umständen muss man an jeden neu mitgeteilten Fall die strengste Kritik legen; einer solchen hält aber der von Linck mitgeteilte Fall nicht stand. Winter glaubt allerdings auch, dass nach den Mitteilungen von Linck die beiden Tuben jetzt als frei und nicht in Verbindung mit dem Ei stehend angesprochen werden müssen, dagegen hält er es für sehr wahrscheinlich, dass das Ei primär in dem lateralsten Teil der Tube gesessen hat, abortiv ausgestossen und in den Douglasschen Raum gefallen ist; daselbst ist es sekundär mit dem Peritoneum in Verbindung getreten. Herr Linck selbst berichtet, dass es leicht gelungen ist, das Ei von dem Peritoneum abzuschälen. Nur wenn es Herrn Linck gelungen wäre, eine Insertion des Eies im Peritoneum und eine Gefässverbindung mit dem Mutterboden nachzuweisen, so würde man an einen primären Sitz des Eies daselbst denken können. — Da der Mutterboden aber nicht zur Untersuchung vorliegt, so wird der Beweis für den primären Sitz nicht zu erbringen sein.

Winter fordert Herrn Linck auf, sein Material genau daraufhin zu untersuchen, ob etwa Verbindungen eben genannter Art zwischen etwa zufällig mit heraus gerissenem Peritoneum und dem Ei bestehen.

3. Herr Zangemeister-Königsberg i. Pr.: **Über Blasensteine** (erscheint unter den Originalien dieses Heftes).

Diskussion:

Herr Unterberger zeigt ein Fläschchen mit Phosphatsteinen, die er nach Dilatation der Urethra mittelst der Winterschen Abortzange verkleinert und extrahiert hat; die Steine bildeten ein einziges Ganze und füllten die kleine Blase absolut aus, so dass Patientin sehr arge Beschwerden hatte. Auch die Blasenwand musste mit dem Winterschen Abortlöffel noch energisch abgekratzt werden, da inkrustierte Seidenfäden ganz eingebettet gewesen sind.

Betreffs der Atiologie muss sich Unterberger für diesen Fall selbst verantwortlich machen. Er operierte bei der Patientin unter höchst ungünstigen Bedingungen bis unter den Rippenrand reichende Myome, die hauptsächlich von der Cervix ausgegangen und intraligamentär entwickelt waren.

Obgleich Unterberger gleich an die hochgezogene Blase gedacht hatte und diese auch scheinbar genügend abgeschoben hatte, kam bei dem infolge hochgradiger Herzschwäche notwendig gewordenen schnellen Operieren doch eine Verletzung der Blase oben hinten zustande. Unterberger nähte die Blase mit Seide und darüber als Abschluss den Cervixstumpf an die Bauchdecke, während er den unteren Wundwinkel der Bauchwunde offen liess und mit Jodoformgaze drainierte. Am 14. Tage erst kam es zum Aufbruch der Blasennaht, und dauerte es nun rund 1/4 Jahr, bis die sehr elende Patientin geheilt nach Hause entlassen werden konnte.

Schon nach 3 Monaten berichtete der Herr Kollege aus der Provinz, dass die Rekonvaleszenz durch Blasenbeschwerden gestört sei, und in weiteren

6 Wochen schickte er eine inkrustierte Seidenschlinge, die durch die Urethra abgegangen war, ein.

Da trotzdem die Beschwerden in den nächsten Wochen zunahmen, fuhr Unterberger zu der Patientin hin und räumte, wie oben geschildert, die Blase aus.

Patientin ist seitdem (1901) rezidivfrei geblieben und hat sich recht erholt.

Herr Zangemeister: Ich möchte in der Diskussion im Auftrag von Herrn Prof. Rosinski, der leider heute verhindert ist, das Wort ergreifen und Ihnen einen kleinen, um eine Seidenligatur entwickelten Harnstein zeigen. Derselbe stammt von einer Patientin, bei welcher er 1 Jahr nach einer Amputatio supravaginalis spontan per urethram ausgestossen wurde. Bei vorheriger eingehender Cystoskopie konnte nur Eiterentleerung aus dem linken Ureter festgestellt werden; es ist daher wahrscheinlich, dass die Fadenschlinge mit dem Konkrement den unteren Teil des Ureters passiert hat, wir haben es dann mit einem Ureterstein zu tun.

Der kleine Phosphatstein besteht aus zwei Hälften, von denen je eine um die freien Enden des geknoteten Fadens sich gebildet hat, während der Knoten selbst und die Schlinge völlig frei sind.

Mittelrheinische Gesellschaft für Geburtshülfe und Gynäkologie.

Sitzung vom 7. Mai 1904 in Frankfurt a. M.

Vorsitzender: Herr Pfannenstiel, Giessen. Schriftführer: Herr H. Kayser, Frankfurt a. M.

Vor der Tagesordnung:

1. Herr Puppel-Mainz: **Demonstration einer Graviditas tubaria ampullaris sin. im IV. Monat.**

Meine Herren! Herr Dr. Kupferberg hatte die Güte, mir dieses Präparat zur Demonstration zu überweisen. Es handelt sich um eine 35jährige Frau, die früher bereits an Blutungen gelitten hatte. Im Juni 1903 traten bei einer Defäkation plötzlich heftige Krämpfe in der linken Regio inguinalis auf, die sich bald häufiger wiederholten. Eine Menopause hatte nicht bestanden, doch waren die Menses immer unregelmässig gewesen. Jetzt zeigten sich häufige und starke Blutungen, weswegen ein Kurettement vorgenommen wurde. Bei der vor wenigen Tagen erfolgten Untersuchung konnte Dr. Kupferberg einen mannsfaustgrossen, weichen Tumor konstatieren, der links neben dem etwas vergrösserten Uterus zu fühlen war und sich ziemlich deutlich von diesem abgrenzen liess.

Bei der Laparotomie (Dr. Kupferberg) liess sich der Tumor leicht herausholen, die Tumorwand platzte, dem Operateur fiel ein Fötus von 12 cm Länge in die Hand. Abtragung beider Adnexe. Bauchdeckennaht in 4 Etagen. Glatte Heilung. Der Tumor ist der Länge nach aufgeschnitten. Sie sehen das Tubenlumen im oberen Winkel des Schnittes. Die weiche Placenta setzt sich überall deutlich

von der straffen Muskulatur ab, die von der dem Tubenlumen diametral gegenüberliegenden Stelle die sogen. „exzentrische Hypertrophie" zeigt. Die Eihöhle ist etwas geschrumpft, die Nabelschnur inseriert in der Mitte der Placenta. Die Tube zieht in einer Länge von 4 cm über den Tumor hinweg, dann verschwindet sie in dessen Wand. Weitere Schnitte durch den Tumor zeigen, dass sie sich allmählich verbreitert und abflacht, das Tubenlumen ist spaltförmig ausgezogen. Überall ist die Schleimhaut gut erhalten und bildet eine vollständige Reflexa um das Ei.

In anatomischer Hinsicht spricht das Präparat für die Lehre von der submukösen Eieinbettung. Die mikroskopische Untersuchung soll noch vorgenommen werden.

Auch vom klinischen Standpunkt aus bietet der Fall einiges Interesse. Es ist ausserordentlich schwer, festzustellen, wann die Konzeption erfolgt und der Fötus abgestorben ist. Wenn die krampfartigen Schmerzen im Leibe pathognomonisch für den Fruchttod sind, so müsste derselbe bereits im Juni 1903 erfolgt sein, der Fötus hätte dann also 10 Monate in der Tube gelegen, ohne makroskopisch sichtbare gröbere Veränderungen einzugehen. Dann bleibt aber immer noch rätselhaft, dass sich in der langen Zeit so wenig Adhäsionen gebildet haben.

Der Fall beweist aber zur Evidenz, dass genau so wie im Uterus auch in der Tube das abgestorbene Ei monatelang liegen kann, dass man diesen Zustand also wohl mit einer Missed labour zu vergleichen berechtigt ist.

2. Herr Heil-Darmstadt demonstriert:

1. zwei von einer 31jährigen Patientin stammende **Saktosalpinxsäcke** von ungewöhnlicher Grösse; die rechte Mesosalpinx ward $^1/_2$ mal rechtsläufig torquiert. Inhalt in der Hauptsache serös, zum Teil dickeitrig. Laparotomie. Heilung.

2. **zweieiige Drillingsplacenta** (3 Mädchen, die sich gut entwickeln);

3. Kolporrhaphiespindel aus der vorderen Vaginalschleimhaut mit in toto exstirpierter markstückgrosser **Vaginalcyste**. Bei dieser und drei anderen Kolporrhaphien wurde Adrenalin 1 : 10000 bezw. 1 : 20000 ($^1/_2$—1 ccm) injiziert, nach dem Vorschlag von Landau; wenn auch nicht immer „blutleer" operiert wurde, so war doch die Blutersparnis eine ganz ausserordentliche. Nachblutungen oder Störungen in der Heilung wurden nicht beobachtet. (Letzteres besonders als Antwort auf die Anfrage Pfannenstiels!)

Tagesordnung:

3. Herr Kroemer-Giessen: **Referat über „künstliche Frühgeburt"**. (Erscheint als Originalmitteilung in dieser Monatsschrift.)

Diskussion.

Herr Mermann-Mannheim berichtet über 230 Fälle von Einleitung der künstlichen Frühgeburt, die er im Gegensatz zu dem eben geschilderten Vorgehen ausschliesslich durch Bougie zu Ende geführt hat. Theoretisch hält er die Bougiemethode für die physiologisch richtigste, da das Bougie

ausschliesslich als Fremdkörperreiz den Uterus zur spontanen Wehentätigkeit anregt, während alle anderen Methoden als mechanische Dilatation des unteren Uterinsegmentes oder als chemische Stoffwechselveränderung wirken. Als weitere Vorzüge der Bougiemethode schildert der Vortragende ihre absolut sichere Wirkung — unter allen Fällen findet sich kein einziger Versager —, ihre Einfachheit und dadurch die grosse Sicherheit in Bezug auf Asepsis und die dadurch ermöglichte weitere Verbreitung über die Grenzen der klinischen Anstalten hinaus. Die 230 Fälle, über die in einer ausführlichen Arbeit der Assistenzarzt am Wöchnerinnen-Asyl, Herr Dr. Jacoby, als Fortsetzung der Arbeit von Dr. Heymann (Archiv, Bd. 59, H. 2) berichten wird, betreffen zur Hälfte etwa Fälle in der Anstalt, zur anderen Hälfte solche unter privaten Verhältnissen. Die Indikationen zu ihnen gaben zu ungefähr $^2/_3$ Missverhältnisse zwischen Becken und Kind, zum anderen Drittel mütterliche oder fötale Erkrankungen. Auch bezüglich dieser Verhältnisse verweist Vortragender auf die Arbeit von Herrn Dr. Jacoby. Gegen das Verfahren an der Giessener Klinik sprechen nach der Anschauung des Vortragenden gewichtige Gründe. Vor allem ist dasselbe nicht ein Einleiten der künstlichen Frühgeburt, sondern eigentlich ein prolongiertes Accouchement forcé. Ob man mit dem Bossi in 1 Stunde oder mit dem wassergefüllten Ballon in durchschnittlich 6 Stunden die Cervix bis auf 8—9 cm erweitert, bietet doch in der Bewertung des Eingriffes nur einen geringen Unterschied. Weiter nähert sich das Giessener Verfahren dem Accouchement forcé dadurch, dass man durch dasselbe und als Konsequenz desselben in jedem Falle gezwungen ist, die Geburt operativ zu beendigen. Der Ballon verdrängt den vorliegenden Kopf nach der Seite und oben, und man ist gezwungen, die prophylaktische Wendung mit allen ihren Vorzügen und Nachteilen bei engem Becken jedesmal zu machen. So prompt das Verfahren natürlich wirkt und so einfach es auf den ersten Blick erscheint, so kompliziert ist es doch, und so grosse Ansprüche stellt es an die Asepsis. Kroemer sagt, sie bestellen die Frauen 8 Tage vor dem Einführen des Metreurynters in die Klinik. Sie machen in dieser Zeit des Präludiums täglich mehrmals heisse Einspülungen oder Wechseldouchen. Sie müssen, wenn der Ballon im Uterus liegt, nahezu ständig einen mehr oder weniger starken Zug ausüben, sie müssen dann unter allen Umständen mit der ganzen Hand in den Uterus eingehen und Wendung und Extraktion machen. Sie halten also die Frauen 8 Tage länger in der Anstalt, als es in Mannheim der Fall ist; sie manipulieren unendlich viel mehr und öfter in der Frau herum, als es bei der Bougiemethode nötig ist. Wie einfach ist dagegen die Bougiemethode! Man braucht zu ihr nur eine Kugelzange, ein recht dickes Gummibougie und das absolut sichere Vertrauen, dass die Methode zum Ziele führt. Von vielen Seiten wird der Bougiemethode zum Vorwurf gemacht, dass letzteres nicht immer der Fall sei; das rührt nur daher, dass die Methode nicht richtig gemacht wird. Wenn man bei angehakter Vaginalportion — man kann das ganz bequem in Längslage der Frau im Bett machen — ein sehr dickes Bougie mit einem in dasselbe eingeführten Mandrin langsam sich seinen Weg in den Uterus suchen lässt, und wenn man mit dem Verschieben des Bougies den Mandrin immer mehr und mehr herauszieht, so verletzt dasselbe kaum je die Blase, sondern schmiegt sich zwischen Blase und Uteruswand ein. Nur muss man das Bougie vollständig über den inneren Muttermund hinausschieben, so dass kein Restchen desselben im Cervix oder in der Scheide verbleibt. Dann kümmert man sich um Bougie und Frau gar nicht mehr. In allen Fällen tritt bald rhythmische Wehentätigkeit auf. Allerdings darf man nicht, wenn die Wehen nicht gleich wirksam sind oder etwas pausieren, der Methode misstrauen, nach ein paar Stunden zu etwas anderem überspringen oder Unterstützungsmethoden zu Hülfe ziehen. Mit dem Zeitrekord der Giessener Metreuryse kann das Bougie nicht konkurrieren, aber

der Giessener Rekord steht ja auch ganz gewaltig über dem der natürlichen Geburt bei engem Becken. Es ist eben nicht eine Methode der Einleitung der künstlichen Frühgeburt bei engem Becken, sondern es ist eine Methode der künstlichen Entbindung bei engem Becken. Die genauen Zahlen über die Dauer bis zur rhythmischen Wehentätigkeit, bis zum Blasensprung, bis zur Geburtsbeendigung, der Dauer des Liegenbleibens des Bougies in utero wird Herr Dr. Jacoby in seiner Arbeit geben. In den Fällen der künstlichen Einleitung der Frühgeburt bei engem Becken haben wir — und der weitaus grösste Teil unserer Fälle ist ebenfalls nicht vor der 36. Woche eingeleitet — nahezu die Hälfte Spontangeburten. Unser ganzer Eingriff hat also im Einführen eines Bougies bestanden. Auf diese 50 pCt. Spontangeburten mit ihrer doch zweifellos grösseren Sicherheit für mütterliche Morbidität und Erhaltung kindlicher Leben verzichtet man durch die Metreuryse. Zum Schlusse weist Redner darauf hin, dass nur eine einfache, vom Praktiker leicht auszuführende Methode den Segen der künstlichen Frühgeburt bei engem Becken und mütterlichen Erkrankungen in weitere ärztliche Kreise propagieren kann, gerade im Gegensatz zum Kaiserschnitt, der in seiner wachsenden Ausdehnung immer die Domäne der Anstalten bleiben wird und bleiben soll.

Herr O. Schaeffer-Heidelberg ist zu ähnlichen Erfahrungen wie die Giessener Klinik gelangt. Er bedient sich einer Mischbehandlung, die er als teils präparatorisch, und zwar nicht nur sensibilitätssteigernd, sondern vor allem vasomotorisch erregend betrachtet, teils als gradatim ansteigend wirkend. Zuerst Wechselduschen, dann mehrere dicke Bougies, endlich, wenn nötig, Metreuryse, event. unter Darreichung von mehrmals 0,1 Chinin als vasomotorischem Adjuvans neben letzteren beiden, von denen die Bougierung allein ausreichen kann, aber zeitraubend und, sofern die ganze Einführung langer Bougies in Betracht kommt, bei Myometritis oedematosa Multiparer riskant sein kann. Gelegentliche Nachteile der Metreuryse sind „Wiederzusammenschnurren" des inneren Muttermundes und Resorptionsfieber bei aseptisch geleiteter Geburt. Die Ursache beider sieht Vortr. als eine gemeinsame an; sie ist in einem fehlerhaften Geburtsmechanismus begründet, der teils individuell (wie auch bei Spontangeburten), teils um so häufiger vorkommt, je früher die Frühgeburt eingeleitet wird, abgesehen von technischen Fehlern. Ausnahmsweise wird hier durch die Erregung der Cervicalganglien nicht der ganze Fundus-Kontraktionsmechanismus mitausgelöst, es kommt vielmehr neben Atonie des letzteren zur Striktur des inneren Muttermundes. Die eine Folge ist — bei Blutanhäufung, nach gesprungener Fruchtblase besonders, hinter dem Metreurynter — Resorptionsfieber, welches an sich belanglos ist und ohne weitere Störungen des Wochenbettes verläuft, praktisch allerdings auf jeden Fall zur sofortigen Entbindung auffordert; das ergossene Blut wird durch den schlaffen Gebärmutterkörper aufgesogen. Die andere Folge ist — zumal nach spontaner Hindurchtreibung des Metreurynters — bei denselben Individuen das „Wiederzusammenschnurren" des inneren Muttermundes, welches bei Schieflage des Fötus oder gleichzeitigen weiteren Komplikationen (Placenta praevia) recht unangenehme Situationen schaffen kann und den Braxton Hicks erfordert oder das Accouchement forcée. Studien zu obigen Beobachtungen lassen sich wegen ihrer leichteren Erzeugbarkeit und grösseren Deutlichkeit bei künstlichem Partus immaturi und Abortus machen. (Vergl. des Vortr. Angaben in v. Winkels Handb. d. Geburtsh., Bd. I, 2, p. 863, 864, 876, und Centralbl. f. Gyn., 1904, Mai, Cervixfrage.)

Herr Rühl-Dillenburg: Über die guten Erfolge Mermanns mit der Bougiebehandlung bin ich sehr erstaunt. Ich kann diese Erfolge nicht bestätigen, im Gegenteil, ich habe Misserfolge gehabt, trotzdem ich wie Meermann verfahren habe.

Auch ist die Methode nicht ungefährlich. Aus der Praxis von zwei Kollegen ist mir ein Todesfall an Sepsis und ein Fall von schwerer Sepsis, der indessen mit Genesung endete, bekannt geworden, wo ohne jeden Zweifel die Bougiebehandlung die Schuld daran hatte.

Ich für meine Person beschränke die Einleitung der Frühgeburt auf das äusserste, da ich mit der prophylaktischen Wendung sehr gute Resultate habe. Bis zu einer Conjug. vera von 8 cm bei plattem Becken beende ich so gut wie ausnahmslos die Geburt am Ende der Schwangerschaft durch prophylaktische Wendung.

Meiner Ansicht nach wird heute die Frühgeburt überhaupt zu viel eingeleitet.

Einmal machte ich die Erfahrung, dass trotz langen Abwartens und schliesslich spontan erfolgter Geburt des Kindes sich eine höchst gefährliche Atonie des Uterus einstellte, welche ein äusserst energisches Handeln nötig machte, um die Frau vor dem Verblutungstode zu retten.

Die Ansicht Kroemers, bei erweitertem Muttermunde die Wendung auszuführen, halte ich für die richtige; ich habe selbst damit die besten Erfolge gehabt.

Die Annahme, dass die erweiterte Cervix nach Geburt des Kolpeurynters wieder zusammenklappen könne, halte ich für eine Täuschung. Ich bin der Ansicht, dass in solchen Fällen eine wesentliche Erweiterung überhaupt nicht erfolgt war, sondern dass der Kolpeurynter infolge nicht genügender Füllung durch den noch engen Cervix hindurchgepresst wurde.

Herr Sippel konstatiert mit Befriedigung, dass sämtliche Redner im Prinzip mit der künstlichen Frühgeburt bei Beckenenge einverstanden sind. Seine eigenen Resultate sind für Mutter und Kind zufriedenstellende. Das Bougie hat ihm in allen Fällen schliesslich Erfolg gebracht, zuweilen jedoch erst nach vieler Mühe und langer Zeit. Die Hystereuryse wirkt schneller und zuverlässiger. Wer stets die Wendung ausführt, bediene sich deshalb am besten jedesmal derselben. Wer jedoch, wie S. selbst, bei erheblicheren Raumbeschränkungen die Chancen für das Kind bei vorangehendem Kopf für bessere hält, wird in diesen Fällen zweckmässiger beim Krauseschen Vorgehen bleiben, weil dabei die durch den Kolpeurynter so leicht veranlasste Abweichung des Kopfes fortfällt, und wird die Hystereuryse nur bei geringeren Graden von Beckenenge anwenden, bei denen die Wendung und Geburt in Beckenendlage zuverlässige Resultate gibt.

Herr Arth. Hoffmann-Darmstadt bespricht die Methode, die gewöhnlich als Prochownicksche Methode bezeichnet wird und die auf diätetischem Wege das Wachstum der Frucht zu beeinflussen und hierdurch die Einleitung der künstlichen Frühgeburt zu umgehen sucht. In den Lehrbüchern werde die Diätkur meist nur kurz erwähnt und absprechend beurteilt. Die neueste Auflage des Zweifelschen Lehrbuchs enthalte sogar die direkt unzutreffende Angabe, dass Prochownick „eine Ernährung mit nicht fettbildenden Vegetabilien (Obst)“ empfohlen habe. Die von Prochownick zur Umgehung der künstlichen Frühgeburt empfohlene Diät sei aber gerade im Gegenteil eine vorzugsweise Fleischdiät, und Obst werde dabei direkt verboten.

Hoffmann weist auf die zahlreichen, meist aus der Privatpraxis stammenden, mit der Diätkur gemachten günstigen Erfahrungen hin: Prochownick konnte 1901 62 günstige Beobachtungen zusammenstellen, und Reyenga berichtete 1896 von 32 Frauen, welche ohne Diätkur bei 78 Entbindungen 51 tote und 27 lebende Kinder zur Welt brachten, während dieselben Frauen mit der Diätkur bei 37 Entbindungen 37 lebende Kinder gebaren. Hoffmann hat selbst eine Reihe günstiger Erfahrungen mit der Diätkur gemacht und diese teilweise veröffentlicht: 2 Fälle 1892 in den Therap. Monatsheften und einen dritten Fall 1895 in der Giessener Dissertation von H. Florschütz.

Den Einwand, den Ahlfeld in seinem Lehrbuche macht, dass in der Privatpraxis die Kontrolle fehle und es immer fraglich bleibe, inwieweit die Frauen die Diät streng eingehalten haben, möchte Hoffmann für seine Beobachtungen nicht gelten lassen. In seinen Fällen handelte es sich um intelligente, gebildete Frauen, die selbst das grösste Verständnis und Interesse an der Kur hatten und deshalb sicher die gegebenen Vorschriften genau eingehalten haben. In einem Falle stellte überdies Hoffmann durch wöchentlich wiederholte genaue Wägungen fest, dass das Körpergewicht der Schwangeren in den letzten Wochen vor der Geburt vollständig gleich blieb.

Hoffmann teilt nun eine Beobachtung mit, bei welcher aus der späteren Entwicklung des Kindes fast mit mathematischer Bestimmtheit zu entnehmen ist, dass vor der Geburt die Entwicklung des Kindes künstlich zurückgehalten worden war. Man beobachtet häufig, dass Kinder, die infolge einer Krankheit in ihrer Entwicklung stehen geblieben oder an Körpergewicht zurückgegangen sind, nach Ablauf dieser Krankheit eine ganz überraschend schnelle und hohe Gewichtszunahme erlangen. Es ist dann fast, um ein grobsinnliches Bild zu gebrauchen, als ob leere Maschen im Körper vorhanden seien, die sich nur füllen mussten, um den normalen Ernährungszustand zu repräsentieren. In Analogie hierzu möchte Hoffmann die künstliche Beeinflussung der Fruchtentwicklung in den letzten Schwangerschaftsmonaten durch die Diätkur und die rasche Gewichtszunahme des Kindes nach der Geburt stellen.

Die nachfolgende Beobachtung Hoffmanns zeigt dieses Verhalten recht drastisch:

28jährige I gravida mit mässiger Beckenverengerung. L. M. 5. X. 1900. Die von Prochownick angegebene Diät wurde genau eingehalten seit 1. IV. 1901. Niederkunft am 13. VII. 1901; Beckenausgangszange. Leicht asphyktischer, bald wiederbelebter Knabe. Das Kind war ganz auffallend fettarm und mager, hatte ganz lange, dürre Finger und Zehen; es wog bei einer Länge von 55 cm nur 3050 g. Ernährung abwechselnd Mutterbrust und Backhaus-Milch. Die Gewichtszunahme des Kindes war nun in der allerersten Zeit nach der Geburt eine ganz exorbitant hohe. Körpergewicht am 24. VII.: 3800 g, 26. VII.: 4030 g, 30. VII.: 4150 g, 1. VIII.: 4230 g, 10. VIII.: 4520 g, 17. VIII.: 4890 g, 24. VIII.: 5100 g, 31. VIII.: 5350 g, 7. IX.: 5700 g, 14. IX.: 5820 g, 21. IX.: 6150 g, 31. X.: 7325 g, 10. XI.: 7620 g. Während man gewöhnlich am Ende der 2. Woche zufrieden ist, wenn die scheinbare Gewichtsabnahme der ersten Woche sich ausgeglichen und das Kind sein Anfangsgewicht wieder erreicht hat, war hier in den ersten 13 Tagen nach der Geburt die ganz ausserordentliche Gewichtszunahme von 980 g oder eine durchschnittliche tägliche Gewichtszunahme von 75 g zu konstatieren.

Herr Opitz-Marburg begrüsst es als einen Fortschritt, dass an der Pfannenstielschen Klinik eine Individualisierung bei Anwendung der Bougies bezw. des Kolpeurynters zur Einleitung der künstlichen Frühgeburt durchgeführt wurde.

Auch O. ist nach seinen Erfahrungen der Ansicht, dass die Erregung von Wehen durch die Bougies weit unsicherer und langsamer geschieht als durch Hystereuryse. Die vom Herrn Vortragenden geschilderte Vorbereitung lässt ja aber Besserung dieses Übelstandes erhoffen.

Ferner hält es Redner für sehr zweckmässig, dass nach Ausstossung des Kolpeurynters bei nahezu oder völlig erweitertem Muttermunde nicht abgewartet, sondern sofort die Wendung und Extraktion vorgenommen wird.

Selbst die guten Resultate der Frühgeburt an der Giessener Klinik lassen doch immerhin noch Besserung wünschen. Da eine unter allen Kautelen vorgenommene Sectio caesarea, in geringerem Masse wohl auch

die Pubiotomie nach Gigli sehr viel bessere Ergebnisse erwarten lassen, als nach den Statistiken der Fall zu sein scheint, würde O. zugunsten der Sectio caesarea die künstliche Frühgeburt bei den ungünstigeren Becken etwas mehr einschränken, als es der Herr Vortragende zu tun scheint.

Wenn nach Ausstossung des Kolpeurynters ein starrer, nicht stark erweiterter innerer Muttermund zu fühlen ist, so ist das nicht auf Zusammenfallen desselben nach Erweiterung zurückzuführen, sondern der aus Gummi verfertigte Kolpeurynter ist durch die Wehentätigkeit durch den rigiden Muttermund hindurchgepresst, ohne ihn zu erweitern. Besonders häufig geschieht das bei starkem Zuge am Kolpeurynter. Der Übelstand lässt sich durch Anwendung unnachgiebiger Blasen, wie der von Champetier de Ribes und Arthur Müller angegebenen, vermeiden.

Schliesslich fragt Redner, ob die vom Herrn Vortragenden erwähnten „plumpen" Becken eine besondere Form von Becken darstellen sollen und worin ev. deren Charakteristikum besteht.

Herr Heil-Darmstadt: Die Metreuryse ist von dem geburtshülflich erfahrenen Arzte auch im Privathaus gut ausführbar. — H. desinfiziert den gefüllten Metreurynter wie die Hände: Heisswasser, Alkohol, Sublimat. — Bei engem Halskanal haben sich H. die Barnes-Fehlingschen geigenförmigen Metreurynter gut bewährt, indem erst kleinste Nummern eingeführt, gefüllt und nach einiger Zeit langsam durchgezogen werden und dann zu grösseren Nummern übergegangen wird, bis ev. zum Braunschen Ballon. Ist bei Frauen mit engen Becken auch die künstliche Frühgeburt ohne Erfolg für das kindliche Leben ausgeführt worden, so soll man bei erneuter Gravidität den Kaiserschnitt aus relativer Indikation in sein Recht treten lassen.

Herr Baerwald-Frankfurt: Bezüglich der Vorbereitung der Metreurynter erscheint mir das immerhin umständliche Verfahren des Herrn Heil besser durch die Methode des Auskochens derselben in Sodalösung und nachheriges Einlegen in Sublimat oder Lysollösung ersetzt zu werden. Gute Ballons vertragen bei sonst sachgemässer Behandlung selbst häufigeres Kochen sehr gut.

Noch eine Bemerkung zu dem Referate selbst. Ich halte den Standpunkt: bei genügend zur Erweiterung gebrachtem Muttermund den Uterus möglichst gleich zu entleeren und nicht den weiteren Verlauf den Naturkräften zu überlassen, für nicht ganz unbedenklich mit Rücksicht auf den Verlauf der Nachgeburtsperiode. Ich bin selbst früher so vorgegangen, tue es aber nicht mehr, weil ich in 2 Fällen — die ich wie alle derartigen in die Klinik genommen hatte — ganz bedrohliche Uterus-Atonie danach erlebte, gegen welche, nachdem Ergotin, Massieren, heisse Irrigationen, Uterustamponade versagten, schliesslich energisches Herabziehen des Uterus mit Kugelzangen und Fixieren desselben in dieser Lage durch genannten Zug half. Ich bin also mehr für ein abwartendes Verfahren — soweit es ohne Schaden für das Kind geht.

Herr Arth. Hoffmann-Darmstadt bemerkt Herrn Heil gegenüber, er habe absichtlich nicht von einer „Prochownickschen Methode", sondern nur von einer „Methode, die gewöhnlich als Prochownicksche bezeichnet werde", gesprochen. Ihm sei es keineswegs neu, dass schon früher J. H. Brünninghausen ein ähnliches Verfahren angewandt habe, und einzig die Rücksicht auf die zu Gebote stehende Zeit habe ihn davon abgehalten, auf die Geschichte der Methode, die er überdies als bekannt vorausgesetzt hätte, hier einzugehen. Er selbst habe als erster vor 12 Jahren (Therap. Monatshefte, VI, p. 74, Febr. 1892) das gesamte hierhergehörige geschichtliche Material zusammengestellt und dabei als erster nachgewiesen, dass lange vor Prochownick 1803 Brünninghausen und ausser diesem noch 12 andere Autoren Versuche mit derartigen diätetischen Methoden gemacht hätten. Von ihm selbst sei übrigens gerade der Vorschlag ausgegangen, die

Methode als „Brünninghausen-Prochownicksche Methode" zu bezeichnen, und dementsprechend habe er auch in der Sänger-v. Herffschen Encyklopädie (Bd. I, p. 248) den betreffenden Artikel mit den Worten: „Diätkur Prochownicksche (richtiger Brünninghausen-Prochownicksche)" eingeleitet.

Herr Pfannenstiel gibt seiner Befriedigung darüber Ausdruck, dass sowohl die gefährlichen Methoden der künstlichen Frühgeburt (Einspritzung von Flüssigkeiten in den Uterus), wie die unsicheren (Quellstift, Jodoformgazetamponade u. dergl.) in der Diskussion nicht erwähnt worden sind. Wenn sie auch in der Praxis immer noch hie und da angewandt werden, so scheinen sie doch im allgemeinen verlassen worden zu sein.

Im übrigen ganz auf dem Standpunkt des Herrn Kroemer stehend, freut sich Pf., dass Herr Opitz den springenden Punkt in der jetzigen Behandlungsweise der Giessener Klinik beim engen Becken hervorgehoben hat, der darin besteht, dass sowohl das Bougie wie die Hystereuryse verwandt wird, jede Methode mit besonderer Indikationsstellung. Im allgemeinen verdient die Hystereuryse den Vorzug bei den rein platten Becken in Verbindung mit der prophylaktischen Wendung, das Bougie bei den gleichzeitig auch allgemein verengten Becken in Verbindung mit möglicht spontanem Verlauf. Der Nachteil des Bougies ist die oft sehr langsame Wirkung, doch versagt es bei richtiger Anwendung niemals vollständig und ist für den praktischen Arzt im allgemeinen vorzuziehen, während schwierigere Fälle einer Klinik überwiesen werden sollten.

Wenn bei hochgradiger Beckenverengerung der Kaiserschnitt aus relativer Indikation mit der künstlichen Frühgeburt in Konkurrenz tritt, zieht Pf. den Kaiserschnitt im Interesse des Kindes vor in Anbetracht der guten Prognose für Mutter und Kind unter den günstigen Verhältnissen der Klinik.

Die Symphyseotomie hat Pf. nach früheren Erfahrungen aufgegeben, weil die Sectio caesarea sicherer und ungefährlicher ist.

Herr Kroemer (Schlusswort): Vor dem Eingehen auf die Einwände der geschätzten Diskussionsredner möchte ich nochmals hervorheben: das in meinem Referat verwertete Material erstreckte sich rein auf die Fälle von Frühgeburt bei Beckenenge. Mittel zur Umgehung der Frühgeburt, wie die sogenannte Prochownikse Diät, konnten also nur in der Diskussion Erwähnung finden. Ferner behandelt mein Referat die Bougie-Methode wie die Hystereuryse mit gleicher Gerechtigkeit, ja ich stelle sogar eine bestimmte Indikation für den Bougiegebrauch auf, bin also kein Gegner, sondern ein Verteidiger des Bougieverfahrens. Der Hystereurynter arbeitet exakter und gestattet die genauere Terminbestimmung, welche für die Frage der Kinderschicksale nicht scharf genug getroffen werden kann. Die Hystereuryse ist mindestens ebenso ungefährlich für die Mutter wie das Bougie und von beiden Verfahren gewissermassen das barmherzigere, weil es die Frauen möglichst rasch aus der Spannung und den Schmerzen erlöst. Wenn wir uns also die Vorteile der Hystereuryse — soweit dies ohne Schaden für Mutter und Kind angeht — zu Nutzen machen, so wollen wir gern den Vorwurf des Herrn Meermann, ein Accouchement forcé auszuführen, auf uns nehmen. Der individualisierende Standpunkt scheint uns der höhere. Die allgemeine Erfahrung der Versammlung gab mir insofern recht, als eben, wie ich vermutete, ziemlich von allen verschleppte Fälle, ja sogar septische Fälle beobachtet worden sind. Es bleibt ausserordentlich dankenswert, dass Herr Meermann in einer so grossen Zahl von Fällen die Bougiemethode durchgeführt hat. Die Art der Bougies spielt eine geringe Rolle, solange sie nur sich auskochen lassen und biegsam genug sind, um nichts zu verletzen. Freilich müssen sie wirklich ganz in

den Uterus versenkt werden. Unerlässlich bleibt auch dabei peinlichste Asepsis, also Einführung auf dem Querbett unter Leitung des Auges. Wir halten im Gegensatz zu Meermann auch unsere bougierten Kreissenden in dauernder Beobachtung. Auf die Frage der Morbiditäts-Prophylaxe hoffe ich an anderer Stelle eingehen zu können. Jedenfalls ist die Morbidität nach keinem Verfahren so gering als gerade nach der Hystereuryse mit Wendung und Extraktion.

Herr Schäffer fürchtet bei der Hystereuryse Krampfwehen. Ich möchte gerade betonen, dass der Ballon in der Regel eine physiologische Wehentätigkeit anregt. Nur darf man nicht über 500 ccm Füllung hinausgehen und nicht zu stark belasten. Bei Dauerkontraktionen verabreichen wir mit Erfolg Subkutan-Injektionen von Scopolamin-Morphium (0,0003—0,01).

Herrn Rühl stimme ich darin bei, dass die schweren Frühgeburtsfälle in die Klinik gehören — der Hausarzt überweist sie gern, und die Frauen bleiben auch nicht daheim. Das Abwarten des Normaltermins im Verlass auf die Übung im Wenden scheint mir bei den Frühgeburts-Becken gewagt. Der zu erwartende vorzeitige Blasensprung beim platten Becken oder die allgemeine Verengerung geben eben eine schlechte Prognose für die Kinder. Ferner wird man wohl beim Abwarten des Endtermins selten prophylaktisch, sondern meist auf Indikation wenden — nach Möglichkeit erst dann, wenn die Bedingungen für die anzuschliessende Extraktion gegeben sind. Objektive Zahlen müssen entscheiden! Herrn Rühls diesbezügliche Zusammenstellungen der Beckenmasse und der Kinderschicksale werden uns sehr interessieren.

Die von Herrn Heil berührte technische Frage will ich nur kurz streifen. Die einmal begonnene Methode, ob Bougie, ob Hystereuryse muss konsequent durchgeführt werden. Verschiedene Arten von Metreuryntern nacheinander einzuführen, liegt keine Notwendigkeit vor. Wir kommen in allen Fällen mit einem einzigen Ballon (Kautschukballon No. 4) aus; nur bei Abort verwenden wir eine kleinere Nummer (2 bis 3). Der Ballon wird mit den Instrumenten ausgekocht. Das sogenannte Zusammenschnurren des Muttermundes nach dem Ausstossen des Ballons ist verursacht durch zu starke Belastung. Für die Dauereröffnung und namentlich für die Nachgeburtsperiode ist es am günstigsten, wenn der Ballon ohne Zug spontan ausgestossen wird. Daher habe ich häufig die Belastung ganz aufgehoben, sowie die Druckwehen sich einstellen. Atonie nach bezw. infolge der Hystereuryse beobachteten wir niemals. Auch in Herrn Bärwalds Fällen scheint mir die Entscheidung schwer, ob die Nachblutung durch den Eingriff an sich oder durch die Quetschung der Gebärmutter beim Durchpressen des Kopfes oder durch die Narkose bedingt war.

Der Streit, ob die Frühgeburt im Privathause zu erledigen ist, scheint mir müssig. Der erfahrene Geburtshelfer kommt im Privathause mit Bougie wie mit dem Hystereurynter aus (bei Placenta praevia!), der praktische Arzt ohne klinische Vorbildung übernimmt solche Fälle nach unserer Erfahrung nicht.

Manche Differenzen in den verschiedenen Anschauungen erklären sich wohl auch durch die Verschiedenheit des Materials. Nächst Sachsen ist bekanntlich Hessen das Land der engen Becken. Der Assistent der Giessener Frauenklinik lernt sehr bald die Becken schon aus dem Heimatsort der Klientinnen taxieren. Ein und dieselben Ortschaften liefern der geburtshülflichen Poliklinik Jahr für Jahr die üblichen Perforationsfälle. Während uns aus Baden und Bayern durchweg Schwangere mit weitem Becken zugehen, schickt Ober-Hessen alle Abstufungen des rachitisch-platten und allgemein verengt-platten Beckens. Wenn ich unter den rein allgemein verengten Becken die infantilen und plumpen Becken als besondere Modifikationen hervorhob, so ist dies, glaube ich, insofern gerechtfertigt, als man die infantilen Becken bei kleinen, zierlichen Personen mit zartem Knochenbau beobachtet,

während sich die plumpen Formen bei grossen, kräftigen Personen finden. Am besten könnte ich den Typus als männliche Beckenform bezeichnen. Bei den infantilen Becken sind alle Masse (die äusseren wie die inneren) absolut zu klein, die Relation kann der Norm entsprechen, bei den plumpen Becken kontrastieren mit den normalen bezw. übernormalen äusseren Massen die erheblich verkürzten inneren Durchmesser. Die Ursache liegt in der Bauart wie in der Dicke der Knochenwände.

Die Diagnose: „enges Becken II. Grades" — gilt uns aber noch nicht als Indikation zur künstlichen Frühgeburt. Ich hoffe, dass gerade meine Ausführungen Ihnen gezeigt haben, wie sehr wir jeden Fall individuell auf die Relation von Kindskopf und Becken prüfen. Wir überreden die Frauen auch nicht zu dem Eingriff, sondern die letzteren kommen in der Regel schon mit der bestimmten Forderung in die Anstalt; erst nach gerechter Prüfung wird der Eingriff bewilligt oder abgelehnt. Wenn die Spontangeburt am normalen Ende 1 mal oder öfter mit dem Tode des Kindes geendigt hat, ziehen wir die künstliche Frühgeburt in Erwägung. Wenn auch die letztere trotz Ausschluss aller Fehlerquellen wiederholt kein lebendes Kind zu Tage fördert, schlagen wir die Sectio caesarea in den Grenzfällen vor, da diese Operation — bewusst geplant und durchgeführt — in einer modernen Anstalt das Leben der Mutter und des Kindes garantiert. Die Pubotomie oder die Symphyseotomie kann mit dem Kaiserschnitt niemals erfolgreich konkurrieren, allein schon wegen der hohen Mortalität für die Mütter. Auch die Resultate für die Kinder — das möchte ich Opitz gegenüber betonen — können nur durch eine entbindende Operation (d. i. die Sectio caesarea), nicht durch eine vorbereitende Operation (wie es die Pubotomie bleibt) gebessert werden.

Gynäkologische Gesellschaft in Breslau.

Sitzung vom 17. Mai 1904.

Vorsitzender: Herr Küstner. Schriftführer: Herr Asch.

Nach einigen Mitteilungen betreffend die Vorbereitung für die diesjährige Versammlung deutscher Naturforscher und Ärzte demonstriert

1. Küstner: Drei seltene Myome.

a) Kindskopfgrosses Myom des S. romanum.

Frau J. K., 53 Jahre alt, hat zweimal, zuletzt vor 24 Jahren, geboren. Seit drei Jahren Menopause, klagt etwa seit dieser Zeit über unklare Schmerzen im Unterleibe und Stuhlverstopfung.

Befund am 7. 2. 03:

Kindskopfgrosser, myomharter Tumor mit flachbuckliger Oberfläche, zur Hälfte im, zur Hälfte über dem kleinen Becken. In Narkose leicht beide Ovarien vor dem Tumor zu tasten. Diagnose: Myom entweder subserös von der hinteren Cervixwand ausgehend oder intraligamentär im linken Ligament gelegen. Laparotomie lässt einen von der extramedianen Seite der Flexur ausgehenden Tumor erkennen. Spaltung des Peritoneums, Ausschälung ohne Innenverletzung der Flexur, Vernähung der Wunde in Schichten, glatte Genesung. Bei der Operation wurde ersichtlich, dass der Tumor aus der Muskelschicht der Flexur entsprang. Die mikroskopische Untersuchung ergab ein Myom. Abbildung des Falles findet sich in der II. Auflage von Küstners kurzem Lehrbuch der Gynäkologie, Seite 459.

Myome des Intestinaltractus sind sehr selten, kleinere bis zu Hasel- und Wallnussgrösse sind gelegentlich erwähnt, grössere überhaupt kaum beschrieben.

b) Submucöses Myom von einem nach einer supravaginalen Amputation zurückgelassenen Cervixstumpf ausgehend.

Frau R. S., 24 Jahre alt, hat vor 2 Jahren einmal geboren, konsultiert 1901 mit Adnexitis anceps, Retroflexio fixata. Laparotomie, Entfernung beider Adnexe (Pyosalpinx) und supravaginale Amputation des Uterus mit Zurücklassung von etwa 2 cm Cervix. Glatte Genesung.

Am 24. XI. 03. konsultiert Pat. mit einem grossen gestielten Myom in der Vagina, dessen Durchmesser 7 cm misst, dessen fingerdicker Stiel etwa 2 cm über dem äusseren Muttermund rechts hinten inseriert. Abschneiden, Ferrum candens.

Zu erwähnen ist, dass bei Frau S. bereits 1900 einmal ein aus der Cervix herausragendes Myoma pendulum amputiert wurde und dass 1901 bei Gelegenheit der vaginalen Toilette zur Laparotomie ein kleiner Cervixschleimpolyp entfernt wurde.

Das eventuelle Vorkommen eines Myoms in einem Cervixstumpf wurde bei der Diskussion, ob Totalexstirpation oder supravaginale Amputation wegen Myoms, zu Gunsten der ersteren in die Wagschale geworfen. Meiner Ansicht nicht mit Recht, denn wenn wirklich spontan in der Cervix ein Myom sich entwickelt, so ist die operative Absetzung desselben eine belanglose Einfachheit, welche einer Diskussion nicht fähig ist.

c) Myom und Gravidität.

Frau B., 40 Jahre alt, hat regelmässig menstruiert und sich vor einigen Jahren verheiratet. Am 26. April 1902 war der Beginn der letzten Menstruation. In den ersten Tagen des Oktober konsultiert Pat. mit einem komplizierten Befund.

Portio unmittelbar hinter und über der Symphyse, hinter derselben ein tief in das Becken hineinragendes kugliges Segment, prall elastisch sich anfühlend.

Abdomen stark ausgedehnt, der Fundus des Uterus zwischen Nabel und Proc. xiphoideus, näher dem letzteren. Sehr deutlich Kindesteile zu fühlen und, wenn der Rücken des Kindes der vorderen Uteruswand anliegt, auch Herztöne zu hören.

Der Uterus ist entschieden grösser, als der gemutmassten Schwangerschaftszeit entspricht, besonders wenn man das hinter der Portio im Becken liegende Segment mit zum Uterus rechnet.

Blasenbeschwerden, jedoch nicht bedeutend; dagegen permanente Schmerzen im Leibe und Kreuz.

Auffallende Blässe des Gesichts: sonst keine Symptome; die übrigen Organe normal.

Zunächst bereitete das Segment hinter der Portio diagnostische Schwierigkeiten. Es war zwischen Retroflexio uteri gravidi partialis und Tumor uteri (Myom) zu entscheiden. Die entschieden nachweisbare Fluktuation schien für Retroflexion zu sprechen.

Narkosenuntersuchung brachte ebenfalls keine Klarheit. Nur soviel wurde eruiert, dass das Segment absolut unbeweglich war und dass trotz des Flüssigkeitsnachweises Gewebsleisten und -Züge in demselben zu tasten waren. Diese Momente scheinen mir die Annahme eines Myoms, lymphangiektatisch oder erweicht, vielleicht intraligamentär, zu stützen, was mit

der Annahme Retroflexio uteri gravidi nicht vereinbar. Punktion wurde natürlich unterlassen, weil sie im Falle von Retroflex. ut. grav. den Abort hätte zur Folge haben können.

Unter diesen Umständen redete ich der Patientin zu, das Ende der Gravidität abzuwarten und dann eventuell die Sectio mit Entfernung des Myoms resp. des Uterus vornehmen zu lassen. Die Sectio würde bei der Geburt vielleicht um so eher in Frage kommen, als das Becken nicht unbedeutend verengt schien. Spina 19, Crista 25, Baudeloque 16—17. Conjugata diag. nicht zu messen wegen des im Becken liegenden Tumorsegmentes. In diesen Plan konnte Pat. sich nicht finden. Sie sei so wie so schon so alt, sie und ihr Mann hätten überhaupt nicht mehr auf Kinder gerechnet, sie beide miteinander seien sehr glücklich, die Ungewissheit, eine so grosse Operation so lange Zeit noch vor sich zu haben, sei unerträglich, die Ungewissheit, ob denn das wirklich eine gutartige Geschwulst sei, peinige sie ebenfalls entsetzlich; zudem die permanenten Schmerzen, welche sie keinen Augenblick verliessen, ihr den Schlaf allmählich völlig raubten, — sie bäte jetzt um die Operation, auch wenn das Kind nicht lebensfähig sei, um die Entfernung der Geschwulst.

Einwürfe, dass sie bei ihren guten Vermögensverhältnissen später sicher bereuen würde, das Kind geopfert zu haben, fanden zwar wenig Verständnis; immerhin vertröstete ich Patientin weiter von halber Woche zu halber Woche mit allen möglichen Massnahmen, Blutuntersuchungen etc.

Ich hoffte so, bis zur Lebensfähigkeit des Kindes die Operation hinauszögern zu können. Doch wurde ich in der Verfolgung dieses Planes beirrt. Die Kranke, obschon sie meist das Bett hütete, klagte allmählich immer mehr über kontinuierliche Schmerzen im Leibe, Appetit und Schlaf wurden von Tag zu Tag schlechter, die Kranke magerte rapide ab, die Gesichtsfarbe wurde wachsbleich.

Obschon an keinem Organe weiter eine Erkrankung nachzuweisen war, glaubte ich doch diese Erscheinungen nicht unberücksichtigt lassen zu dürfen. Und so willigte ich um so eher in den lebhaften Wunsch der Kranken ein, die Operation vorzunehmen, da die kontinuierlichen Schmerzen im Leibe zeitweise von Uteruskontraktionen begleitet waren und durch diese sowohl wie durch die peritonitischen Erscheinungen das kindliche Leben zum mindesten bedroht und es mir unstatthaft erschien, um seinetwillen das Leben oder die Gesundheit der Mutter gegen ihren und ihrer Angehörigen Wunsch länger aufs Spiel zu setzen.

Deshalb machte ich am 25. Oktober die Laparotomie. Ich fand einen entsprechend vergrösserten Uterus; hinten, von der ganzen hinteren Wand entspringend, breitbasig aufsitzendes Myom mit einem weit in den Douglas herabreichenden, recht fest peritoneal adhärenten Segment; besonders der tiefe Teil des Myoms fühlte sich fluktuierend an. Trotz dieser Komplikation dachte ich noch an Enuklation, gab aber diesen Gedanken auf, als ich noch mehrere Myome entdeckte, und machte, um den Eingriff so ungefährlich wie möglich zu gestalten, die Sectio caes., entwickelte ein 35 cm langes männliches Kind, welches sofort in die Couveuse kam, und exstirpierte den Uterus mit Adnexen mit Zurücklassung eines kleinen Cervixstummels. Die Konvaleszenz verlief absolut glatt.

Nach Jahresfrist sah ich die Kranke wieder, sie war stärker geworden und befand sich sehr wohl.

Noch bedarf es der Entkräftung eines Einwandes. Wenn ich schon durch die Eigentümlichkeit der Verhältnisse zur Operation gedrängt war, so hätte ich konservierend verfahren können. Das Myom enukleieren, die Schwangerschaft bestehen lassen. Das Haupt-Myom war sehr breitbasig inseriert.

Derartige Enukleationen haben nachher meist den Abort zur Folge, also für den Fötus wird dadurch nichts gewonnen. Erfolgt der Abort bald nach der Enukleation, so besteht meiner Ansicht nach die Gefahr, dass sich Ligaturen und Suturen lockern, konsekutiverweise die Gefahr der inneren Blutung, Verblutung — mit ihren Konsequenzen.

Endlich hätte man noch, um diese üblen Konsequenzen zu vermeiden, das Myom enukleieren und die konservierende Sectio caesarea machen können. Dann wurde das Kind preisgegeben, aber die Konzipierfähigkeit erhalten.

Auch das hätte mir im vorliegenden Falle die Klientin nicht gedankt, zumal wenn wegen der nicht unbeträchtlichen allgemeinen Beckenverengerung eine spätere Geburt wieder zu operativen Eingriffen die Indikation abgegeben haben würde. Zudem beschäftigte mich bei der Operation immer noch der Gedanke der malignen Degeneration der Geschwulst, ein Gedanke, der mich seit der Beobachtung des rapiden Verfalles der Kranken nie ganz freigab.

Wie nun schliesslich der Fall lag, nachdem man ihm eine epikritische Beurteilung angedeihen lassen kann, so lehrt auch er, dass es das richtigste gewesen wäre:

Abwarten bis zur Fruchtreife, und dann, falls das Myom wirklich Geburtshindernis wurde, wie wegen der Adhäsion im Douglas im vorliegenden Falle wahrscheinlich war, Sectio caesarea und bei dieser Gelegenheit entweder supravaginale Amputation oder Enukleation.

Ich weiss von einer nicht kleinen Anzahl von Myomen neben Gravidität (nicht eigener Erfahrung), wo die Laparotomie gemacht, ohne dass die Diagnose auf Gravidität gestellt worden war, diese erst nach gemachtem Bauchschnitt eine unliebsame Überraschung darstellte, eine Überraschung, welche dann der Operation einen anderen Charakter gab.

Andererseits habe ich nicht wenige Myome neben Gravidität gesehen und stehe auf dem Standpunkt, prinzipiell die Fötusreife abzuwarten. Dann erfolgt auch in den Fällen meist eine spontane Geburt per vias naturales, in welchem das Myom während der Gravidität im Becken vor dem vorliegenden Teile lag.

Diese Erfahrung, welche viele andere Gynäkologen ebenfalls gemacht haben, lassen die Formulierung eines Satzes derart vielleicht nicht als zu schroff erscheinen:

Die Gravidität ist eine Kontraindikation für die Myomotomie, und es sind immer nur besondere Umstände, welche ein Abweichen von diesem Gesetz rechtfertigen.

2. Gradenwitz: **Myom des Rektum.**

Meine Herren! Gestatten Sie mir, Ihnen kurz über zwei Fälle zu berichten, die neben der Seltenheit ihres Vorkommens vielleicht auch dadurch einiges Interesse beanspruchen, dass trotz falsch gestellter Diagnose beidemale das eingeschlagene Operationsverfahren sich als richtig erwiesen und zur Heilung der Patientinnen geführt hat.

Im ersten Falle handelte es sich um ein 41jähriges Fräulein, das wegen hochgradiger Hysterie bereits vielfach behandelt war und bei der im Februar 1903 erfolgten Aufnahme auf die Frauenabteilung des Allerheiligenhospitales neben typischen Erscheinungen der Hysterie (u. a.

Globus hyst.) folgenden Befund quoad genitalia darbot: Uterus retrovertiertflektiert, hart, etwas vergrössert, wenig beweglich, hinten fixiert. Links neben und hinter dem Uterus ein etwa hühnereigrosser Tumor, der von dem Uterus abgrenzbar, mit diesem durch einen dünnen Stiel verbunden zu sein scheint; beim Anziehen des Uterus folgt der Tumor mit. Die Härte des Tumors, das Fehlen jeder Druckempfindlichkeit liess ein gestieltes subseröses Myom der hinteren Corpuswand als wahrscheinlich annehmen, event. auch an einen soliden Ovarialtumor denken. Die rechten Adnexe waren normal. Pat. ist Nullipara. Da Pat. über sehr heftige Kreuzschmerzen, besonders zur Zeit der überaus starken Periode klagte, wurde Entfernung des Tumors durch hintere Kolpotomie mit anschliessender Vaginifixur des aus seinen Verwachsungen vorher zu lösenden Uterus beschlossen. Nach Eröffnung des Peritoneums erwies sich der Uterus aber in seiner ganzen Hinterwand so innig verwachsen mit dem Peritoneum, dabei war seine Muskulatur so morsch, dass jeder Versuch der Lösung und Hervorstülpung von Einrissen in die Muskulatur begleitet war; der Tumor selbst war unerreichbar. Ich entschloss mich daher zur Exstirpation des Uterus unter Mitentfernung des rechten, kleincystisch degenerierten Ovariums. Nun zeigte sich, dass es sich um einen hochsitzenden Rektaltumor handelte. Nach Spaltung der Serosa schälte ich den gut hühnereigrossen Tumor stumpf heraus, nur an der tiefsten Stelle, wo er bis an die Mucosa reichte, die Schere zu Hülfe nehmend; verletzt wurde die Mucosa hierbei nicht. Die nunmehr weit klaffende Rektalwunde wurde zweischichtig genäht und die Operation unter Einnähen der Stümpfe in die Scheide typisch beendigt. Pat. wurde nach normaler Konvaleszenz geheilt entlassen; auch der Globus hystericus blieb fort, da wir ihr das Myom als die entfernte Kugel demonstrierten. Allerdings traten nach $^3/_4$ Jahren wieder hysterische Erscheinungen auf, die ihre Überweisung an die Nervenpoliklinik notwendig machten. Die mikroskopische Untersuchung des Myoms ergab ein gefässarmes Fibromyom, dessen Kapsel durch die Darmserosa gebildet ist; diese sendet auch Bindegewebszüge in den Tumor hinein; die Fasern der Muskelschicht sind regellos angeordnet.

Ich konnte in der mir zugänglichen Literatur unter 63 Myomen des Magendarmkanals nur 8 des Rektums finden, davon 6 bei Frauen; von letzteren hatten 5 einen Sitz, der unserem Falle entsprach; 4 wurden per laparotomiam operiert, einer mittelst der sakralen Methode; 4 wurden geheilt, davon aber 2 mit Darmfistel.

3. Michel: **Angiomyofibroma uteri.**

M. demonstriert einen durch supravaginale Uterusamputation gewonnenen kindskopfgrossen Tumor. Derselbe stammt von einer 45jährigen IIIpara und ist in den letzten Wochen schnell gewachsen. Ausser starken Menorrhagien hat er keinerlei Beschwerden gemacht.

Er sitzt in der Vorderwand des vergrösserten Uterus, allseitig von Uterusgewebe umgeben, von dem er sich scharf abgrenzt. Er ist von weicher, faseriger Konsistenz und blau-roter Farbe und quillt auf dem Durchschnitte aus der umgebenden Muskelkapsel hervor. Mikroskopisch sieht er einer Placenta sehr ähnlich. An einer Stelle ist er in das Endometrium durchgebrochen und ragt dort frei vor.

Mikroskopisch besteht er aus einer kernarmen, bindegewebigen Grundsubstanz, deren Fasern teils locker und feinfaserig, teils sklerotisch, teils auch durch Ödem auseinandergedrängt sind. In dieser Grundsubstanz verlaufen zahlreiche, gut gefüllte Gefässe, deren Wand nur aus einem einfachen Endothelbelag besteht. Ganz vereinzelt finden sich ein paar glatte Muskelfasern. Auch mikroskopisch ist der Tumor scharf von der umgebenden Uterusmuskulatur geschieden.

Es handelt sich also um ein durch seinen enormen Reichtum an Kapillaren ausgezeichnetes Uterusfibroid mit nur vereinzelten glatten Muskelfasern, ein Angiomyofibrom. Auffallend ist das rasche Wachstum.

In der Literatur finden sich nur teleangiektatische Myome beschrieben, worunter die Autoren (Virchow, Pozzi, Gebhard u. A.) Myome mit starker Erweiterung der Kapillargefässe, vaskulären Lücken und cystischer Konsistenz verstehen. Im vorliegenden Falle sind jedoch die Gefässe nur kolossal vermehrt, nicht erweitert. Bezüglich der Ätiologie schliesst sich Vortr. der Cohnheim-Ribbertschen Theorie an.

Diskussion über diese drei Vorträge:

Im Anschluss an Geh.-Rat Küstners Vortrag demonstriert Biermer ein kürzlich von ihm durch supravaginale Uterusamputation gewonnenes Präparat eines faustgrossen, subserösen Myomes bei gleichzeitig bestehender, fast mannskopfgrosser, rechtsseitiger Parovarialcyste. Er erörtert insbesondere die Differentialdiagnose dieser immerhin seltenen Kombination.

Dienst; Herr Geheimrat Küstner stellte am Schluss seines Vortrages soeben gewissermassen die These auf, dass die Gravidität im allgemeinen die Myomotomie kontraindiziere, gab aber andererseits die Möglichkeit zu, dass unter gewissen Umständen die Myomotomie auch während der Schwangerschaft nicht umgangen werden könnte. Ich bin nun in der Lage, meine Herren, Ihnen über einen Fall zu berichten, wo bei einer 36jährigen Erstgebärenden, bei der ich bereits vor zwei Jahren ein apfelgrosses Myom in der hinteren Cervixwand konstatieren konnte, die Myomotomie am Ende der Schwangerschaft aus vitaler Indikation notwendig wurde, obwohl noch dazu zuvor die Diagnose: „Abgestorbenes Kind" gestellt werden konnte. Ich ergreife um so lieber die Gelegenheit, über diesen Fall zu sprechen, da ich sehe, dass zufällig das zugehörige Präparat mit in die heutige Versammlung gebracht worden ist. Erwähnenswert scheint mir aus der Anamnese die Angabe der Frau, dass sie bis 8 Tage vor ihrer Aufnahme in die Klinik Kindsbewegungen in auffälliger Stärke, seitdem aber keine solchen mehr wahrgenommen haben will, vielmehr habe sich seitdem nur fortwährendes Frösteln eingestellt. Kurz vor dem Aufhören der Kindsbewegungen will sie mehrere rasch hinter einander sich folgende enorm starke Bewegungen verspürt haben. Wenn Sie, m. H., einen Blick auf das Präparat werfen wollen, so fällt zunächst ausser der durch Mekonium graugrünlich verfärbten Placenta der wahre Knoten in der Nabelschnur auf; vielleicht und wahrscheinlich, dass dieser die Ursache für den Kindestod und für die unmittelbar vor demselben von der Schwangeren als abnorm stark bezeichneten Kindsbewegungen abgegeben hat. Aus der Geburts- und Operationsgeschichte scheint mir folgendes erwähnenswert: Bald nach der Aufnahme der im 10. Monat schwangeren Patientin in die Klinik stellten sich Wehen ein, die eine abnorme Stärke erreichten. Bei der ersten inneren Untersuchung stellte es sich heraus, dass der vor 2 Jahren als apfelgross erwähnte Myomkomplex der hinteren Cervixwand jetzt die Grösse eines Kinderkopfes erreicht hatte. Man überzeugte sich bald von der Unmöglichkeit, den anscheinend allent-

halben mit der Umgebung verbackenen Myomkomplex aus dem kleinen Becken ins grosse zurückzubringen. Nach zwölfstündigem Kreissen zeigte sich in Nabelhöhe ein Kontraktionsring von erschreckender Deutlichkeit. Im dreimarkstückgrossen Muttermund fühlte man ein Knie des Kindes. Man gewinnt jetzt den Eindruck, dass der Uterus durch das Myom eine sanduhrförmige Gestaltung erhalten hat, und überzeugt sich bald von der Unmöglichkeit, das Myom etwa von einem hinteren Kolpotomie-Schnitt aus enukleieren und somit das Geburtshindernis beseitigen zu können. Weil der Kontraktionsring inzwischen die Nabelhöhe bereits etwas überschritten hatte und die Wehen trotz wiederholter Morphium-Injektionen nicht sistierten, und da auch inzwischen die telegraphische Einwilligung des Ehemannes zur Operation eingelaufen war, so wird unverzüglich die Laparotomie ausgeführt. Der vor derselben gefasste Operationsplan war der: das Myom, wenn irgend möglich, zunächst zu enukleieren und dann das Kind entweder per vias naturales oder durch einen vom Myom-Bett aus durch die hintere Wand bis ins Uterus-Cavum weiter geführten Schnitt zu entwickeln. Jedoch musste dieser Plan nach Eröffnung des Abdomens bald aufgegeben werden infolge der massenhaften Adhäsionen des Myom mit dem Darm-Traktus und der Unmöglichkeit, an das Myom vor der Entleerung des Uterus heranzukommen. Deshalb wurde zunächst die Verkleinerung des Uterus durch Sectio caesarea (vorderer Sagittalschnitt) vorgenommen. Auch jetzt machte die Entwicklung des abgestorbenen und bereits Mazerations-Erscheinungen der Haut zeigenden Kindes ungeahnte Schwierigkeiten, da der im Cervix uteri gelegene Steiss von dem in der Hinterwand des Halsteils der Gebärmutter sitzenden Myom unter der Symphyse eingekeilt gehalten wurde. Nach Entleerung des Uterus und Lösung der zahlreichen Adhäsionen wird das Myom durch einen Längsschnitt in der hinteren Wand enukleiert. Der Uterus, der ausser dem in Rede stehenden Myom keine Myom-Knötchen aufweist, wird der 36 jährigen Frau, welche vor der Operation den Wunsch nach weiteren Kindern geäussert hat, belassen. An dem Myom, welches Sie hier vor sich sehen, m. H., fällt auf, dass ein Teil der Oberfläche ein gelbliches, wohl auf Nekrose zurückzuführendes Kolorit aufweist. Diese gewissermassen nackte Partie des Myom war es, welche in der Kreuzbeinhöhle gelegen und, wie erwähnt, so fest mit der ganzen Umgebung verbacken war.

Sie werden aus der Schilderung die Überzeugung gewonnen haben, dass, hätte man hier nicht die Myomotomie gmacht, die Frau sicherlich eine Uterus-Ruptur erlitten hätte. Man muss also Herrn Geheimrat Küstner zustimmen, wenn er sagt, dass die Gravidität zwar im allgemeinen die Myomotomie kontraindiziere, dass die Myomotomie aber unter gewissen Umständen auch während der Schwangerschaft erlaubt sei, ja, möchte ich weiter hinzufügen, dass sie geradezu geboten sein kann.

An Herrn Michel, der die Seltenheit der Angiofibrome des Uterus betont, richtet D. die Frage, ob er vielleicht auch darüber unterrichtet sei, ob und wie häufig wohl Angiofibrome der Tuben in der Literatur erwähnt sind. Er habe erst gestern Gelegenheit gehabt, unter dem Mikroskop einen Mikrotomschnitt zu sehen, der von einem haselnussgrossen Geschwulstknoten im abdominalen Tubenende stammte und einen angiofibrösen Bau zeigte. Makroskopisch war die Diagnose auf ein Tuben-Myom gestellt worden, da zahlreiche Myomkomplexe sich gleichzeitig im Uterus fanden.

Asch: Zunächhst möchte ich von vornherein meinen Standpunkt dahin präzisieren, dass ich mich noch nicht zu der Anschauung habe bekennen können, dass man Myome prinzipiell entfernen müsse. Wir alle haben ja Gelegenheit, Myome ohne wesentliche Beschwerden oder Gefahren bestehen zu sehen; Sektionen alter, an interkurrenten Krankheiten Gestorbener lassen uns so oft Myome finden, und die in der allgemeinen Praxis stehenden Kollegen werden mir am ehesten zugeben, wie häufig sie in ihrer hausärztlichen Tätig-

keit Myome zu beobachten, ja deren Folgen zu behandeln Gelegenheit haben, ohne eine Operation notwendig zu finden oder ihre Unterlassung zu bereuen. Somit ist meine Ansicht in bezug auf die Komplikation von Myom mit Gravidität schon zu einem Teil festgelegt und deckt sich mit den bisher geäusserten Auffassungen. Ich kann nun aber auch der Meinung nicht beipflichten, wie sie vor einigen Jahren geäussert und von vielen Gynäkologen geteilt wird, dass man Myome bei Gravidität lediglich zu enukleieren trachten muss, um das kindliche Leben dadurch zu erhalten. Einerseits erweist sich das ja oft als unnötig, da auch ohne Entfernung des Tumor noch spontane oder wenigstens erfolgreiche Entbindungen vorkommen, andererseits ist das kindliche Leben, manchmal wohl auch das mütterliche, durch die Myomektomie in der Schwangerschaft gefährdet. Damit darf nun aber auch nicht gesagt sein, dass man dieser Komplikation gegenüber einen absolut abwartenden Standpunkt einnehmen soll. Wie die hier demonstrierten und besprochenen Fälle gibt es eben doch noch manche, in denen sich das Myom mit der hinzugetretenen Gravidität schlechterdings nicht verträgt. Ganz abgesehen von der auch m. M. nach sehr selten drohenden Gefahr der Gebärunmöglichkeit bei lebensfähigem Kinde, können doch die Beschwerden durch die in der Gravidität und durch dieselbe rasch wachsenden Myome so unerträgliche werden, kann doch die Gesundheit der schwangeren Myomatösen so erheblich leiden, dass der Arzt in irgend einer Weise Abhilfe schaffen muss. Hier gibt es nun meines Erachtens und nach meiner Erfahrung seltene Fälle, in denen es richtiger ist, die hinzugetretene Komplikation zu beseitigen und das so lange ungefährlich bestehende Leiden, wenn man es überhaupt so nennen kann, vorläufig ruhig weiter bestehen zu lassen. So erinnere ich mich eines Falles, in dem ich glaube, durch Unterbrechung der Schwangerschaft ethisch und wissenschaftlich als Arzt richtige Hilfe geleistet zu haben. Multiple Myome waren der Trägerin seit vielen Jahren bekannt, ohne die geringsten Beschwerden zu verursachen; Menses 2—3tägig, regelmässig, schwach. Da trat nach 8jähriger Pause eine (dritte) Schwangerschaft ein, in deren Verlauf die Myome ein rapides Wachstum zeigten, so dass der Gesamttumor in der 16. Woche der Gravidität unter kolossalen Beschwerden das Abdomen fast vollkommen ausfüllte. Von autoritativster Seite war eine Laparotomie mit Entfernung des Uterus als notwendig hingestellt worden. Ich leitete künstlichen Abort ein, der glatt verlief und stellte die vaginale Entfernung der hoffentlich wieder schrumpfenden Myome in Aussicht. Auch dies erwies sich als unnötig, da die Myome, wie man das ja so oft nach Entbindungen oder spontanen Aborten sehen kann, rasch schrumpften und weiterhin auch wieder, ohne Veranlassung zum Einschreiten oder zu irgendwelcher Behandlung zu geben, die Trägerin ihren Beruf als Ärztin ausüben liessen. Eine Entfernung der zahlreichen Myome schien, ohne das kindliche Leben zu opfern, unmöglich, eine Belassung unerträglich; der künstliche Abort opferte, was nicht zu retten war und machte die krank Gewordene wieder gesund.

Man wird also, wenn auch für seltene Fälle, — der besprochene ist nicht der einzige meiner Beobachtung — die Unterbrechung der Schwangerschaft mit in den Bereich der Massnahmen bei der Komplikation derselben mit Myom ziehen müssen.

Courant: Zu der Komplikation von Myom und Gravidität möchte ich folgendes sagen: Ich schliesse mich vollständig der Meinung Küstners an, dass im allgemeinen die Schwangerschaft eine Kontraindikation für die Myomoperation ist. Aber auch für die Unterbrechung der Schwangerschaft muss diese Kontraindikation gelten. Besonders muss ich der Ansicht von Asch entgegentreten, der den künstlichen Abort in den ersten Monaten empfiehlt, wenn multiple Entwicklung der Geschwülste Veranlassung zu grossen Beschwerden gibt. Ich kann mich keines Falles entsinnen, der frühzeitig so

grosse Beschwerden gemacht hätte, dass Unterbrechung der Schwangerschaft in Frage gekommen wäre. Die Besorgnis vor der Geburt, die früher massgebend war, darf uns dazu nicht veranlassen. Selbst Myome, die ein unüberwindliches Hindernis zu bilden scheinen, können noch in der Geburt durch die Wehentätigkeit der Gebärmutter erweicht, zur Seite geschoben oder reponiert werden. Das gilt auch für interstitiell entwickelte cervikale Geschwülste. In einem mir bekannten Falle erfolgte die Spontanreposition erst nach 12stündiger Wehenarbeit, als die Kreissende zur Operation vorbereitet wurde. Zwei Jahre später gebar die nunmehr 38jährige spontan, nachdem die multiplen Myome nur ca. ein Viertel der Grösse erreicht hatten, wie in der ersten Schwangerschaft. Von Ausnahmefällen wie dem demonstrierten abgesehen, muss man also die Geburt abwarten und dabei bereit sein, den Kaiserschnitt resp. die Radikaloperation auszuführen.

L. Fränkel: An dem ersten Falle von Küstner ist noch bemerkenswert, dass längere Zeit nach der Kastration sich ein neues Myom bildete. Wir machen ja vielfach die Erfahrung, dass trotz Kastration Myome weiterwachsen; noch erst kürzlich habe auch ich einen über kindskopfgrossen Uterus vaginal entfernt, in welchem das Myom sich erst nach der vor drei Jahren vorgenommenen Entfernung der entzündlich erkrankten Adnexe entwickelt hat.

Zu den Fällen von Darm-Myomen von Küstner und Gradenwitz erinnere ich, dass vor einigen Jahren von Pfannenstiel ein Kolossal-Tumor derselben Art entfernt und demonstriert worden ist.

Das einzige Angiofibrom, welches ich bisher zu beobachten Gelegenheit hatte, sass als erbsengrosser, hochroter Tochterknoten dem mannskopfgrossen Myomuterus auf, und erlaubte ich mir, Herrn Michel das betreffende mikroskopische Präparat mitzubringen, welches sich von dem seinigen nur dadurch unterscheidet, dass neben den enorm zahlreichen und ausgedehnten Gefässen und den Bindegewebszügen auch reichlich glatte Muskelfasern vorhanden sind.

Endlich möchte ich zur Frage der Operation von Myomen bei Gravidität eines Falles erwähnen, der ähnlich wie derjenige von Dienst zeigt, dass mitunter die Operation unvermeidlich ist und gerade in diesen Fällen möglichst in der Enukleation zu bestehen hat. Vor 2 Monaten habe ich bei Gravidität von 14 Wochen ein vollständig in das kleine Becken eingekeiltes, orangengrosses Myom entfernt, welches vom untersten Teil der hinteren Wand des retrovertierten Uteruskörpers ausgehend, den Douglas erfüllte und nach unten vorwölbte. Nach Eventration des Uterus war das Myom noch nicht sichtbar, weil es in allseitig peritoneale Adhäsionen eingebettet, vollkommen unbeweglich war und so ein absolutes Geburtshindernis darstellte. Die Lösung der Adhäsionen und Enukleation war leicht und wenig blutig, auch liess sich die breite Stilfläche durch mitteltiefgreifende Katgutnähte gut versorgen. Der Verlauf war glatt, und die Gravidität geht ungestört weiter. Es scheint überhaupt, dass bei Schwangerschaft Operationen am Uterus selbst die Frucht weniger gefährden, als an den Adnexen, weil hier wichtige Gefässwege zum Verschluss kommen oder das Corpus luteum geschädigt wird. Ich habe in meinem Falle mich mit der Enukleation des retrouterinen Knotens begnügt und einige kleinere Fundalmyome unberührt gelassen, um die Gravidität nicht unnötig zu gefährden; vielleicht hätte auch in dem 3. Falle von Herrn Küstner es genügt, das grosse retro-cervikale Myom allein zu enukleieren, wenn man die Lokalisation der Tumoren am hochschwangeren Uterus ebenso leicht hätte vornehmen können, als am entleerten, hier demonstrierten Uterus. Schliesslich ist für die Operation desjenigen Myom, welches ein Geburtshindernis abgeben kann, der Wille der Patientin in der Schwangerschaft besonders massgebend, weil dieselbe sicherlich das Recht hat, die

Sectio caesarea aus dieser immerhin relativen Indikation zugunsten der Myomenukleation abzulehnen. Die Einleitung des künstlichen Abortes mag unter ganz seltenen Umständen gewiss einmal berechtigt sein, entspricht jedoch als Therapie der Komplikation Myom und Graviditât m. E. im allgemeinen durchaus nicht modernen Anschauungen und Prinzipien.

Asch: Herr Couraut hat mich wohl missverstanden, wenn er meint, ich wolle den Abort bei Myom in den ersten Schwangerschaftsmonaten empfehlen, noch dazu im Hinblick auf ein Myom als Gebärhindernis. Die heute demonstrierten Fälle, wie der neulich von Rosenstein hier gezeigte und manche andere, erweisen doch die Notwendigkeit einer Abhülfe bei unerträglichem, ja schädlichem Gesundheitszustande; ich erinnere mich eben, solche Fälle gesehen zu haben; statt dabei Kind und Uterus mit lebensgefährlichem Eingriff zu opfern, halte ich für seltene Fälle die Opferung der einen Frucht für ausreichend, die Erhaltung des myomatösen Uterus mit seiner Funktionsfähigkeit für möglich, und kann noch eines Falles Erwähnung tun, in dem bei einem einzelnen Myom spontaner Abort im 3. Monat eintrat, dessen Provokation der grossen Beschwerden wegen schon in Aussicht genommen war, und bei einer späteren Schwangerschaft, bei der das Verhältnis zwischen Frucht und Myom ein weniger störendes war, Schwangerschaft und Geburt glatt verliefen. Man darf auch hier keine allgemein gültigen Gesetze oder Verbote erlassen.

Küstner (Schlusswort): Meiner Ansicht nach kann auch nur ganz ausnahmsweise ein Myom die Einleitung des Abortes indizieren. Die Kranken wünschen es meist, sie kommen meist mit dieser Wunschäusserung in das Sprechzimmer des Gynäkologen, weil sie Komplikationen bei der Geburt oder auch noch in der Schwangerschaft fürchten. Ich glaube, dass bei ernsthafter Abwägung der Erscheinungen das Myom noch seltener die Einleitung des Abortes indiziert, als eine Myomotomie während der Schwangerschaft.

Die Herren Gradenwitz und Michel verzichten.

4. Fuchs: a) **Geburt bei Vorfall mehrerer Extremitäten.**

Es handelt sich um eine 40jährige Viertgebärende, welche 2 normale Geburten durchgemacht hat, ferner vor 2 Jahren einen Abort im dritten Monat, den ich selbst ausräumte. Die jetzt zu besprechende Geburt fand am 10. I. 1904 statt, die Hebamme schickte wegen Fussvorfalls. Die äussere Untersuchung ergab ein mässig starkes Abdomen, kleine Teile wurden nirgends gefühlt, die Herztöne links von der Mittellinie gehört, ein grosser, harter Körper, der für den Kopf angesprochen wurde, stand dem Beckeneingang, etwas nach links abgewichen, auf. Die Diagnose „Fusslage" erschien daher zweifelhaft. Die innere Untersuchung ergab in der Scheide beide Arme vorliegend, dem Beckeneingang aufstehend, nach links abgewichen, den Kopf. Die Pfeilnaht stand quer, links die kleine, rechts die grosse Fontanelle. Auf der Seite der grossen Fontanelle lag neben dem Kopf der rechte Fuss vor. Differentialdiagnostisch kamen Zwillinge und Extremitätenvorfall in Betracht. Ersteres schloss ich auf Grund des oben geschilderten äusseren Befundes aus. Was für eine Therapie sollte nun eingeschlagen werden? Reposition und Wendung fielen wegen zu grosser Gefährdung der Patientin fort. Das Fruchtwasser war nämlich 36 Stunden vorher abgegangen, das untere Uterinsegment erschien bereits stark gespannt. Für eine Zange sah ich bei dem guten Befinden der Kreissenden gleichsfalls keine Indikation. Ich beschränkte mich daher darauf, gegen die bestehende Wehenschwäche Chinin zu verordnen und im übrigen abzuwarten. Als ich nach 3 Stunden wieder kam, hatten inzwischen tüchtige Wehen eingesetzt, der Kopf war mit einem grösseren Segment ins Becken eingetreten, die Pfeilnaht stand noch quer. Nach diesem

Befund sah ich erst recht keinen Anlass zu einem Eingriff und wartete weiter ab. Der Hebamme gab ich die Weisung, mich sofort zu benachrichtigen, wenn die Geburt sich ihrem Ende nähere. Nach $1^1/_4$ Stunde wurde ich telephonisch gerufen, fand jedoch bei meiner Ankunft die Geburt bereits beendet. Zuerst soll der rechte Arm, dann der linke, später Kopf und Fuss zugleich erschienen sein. Das Kind lag noch unangezogen auf dem Bett, sein rechtes Bein, über die Brust gekreuzt, auf der linken Schulter. Es gelang, ohne die geringste Kraftaufwendung den Fuss über den Kopf zu erheben und in die Lage zu bringen, die er in utero eingenommen hatte. Der Rücken der rechten Hand und des rechten Fusses waren angeschwollen, der linke Arm ohne Besonderheit.

Ich glaubte, den Fall wegen der immerhin grösseren Seltenheit hier vorstellen zu sollen. In dem Handbuch von Peter Müller fand ich eine Statistik von Pernice über 2891 Geburten, in der er über Extremitätenvorfall folgende Angaben macht:

eine Hand neben dem Kopfe	26 mal
einen Arm	8 „
eine Hand und Nabelschnur	5 „
beide Hände	4 „
Fuss und Hand	2 „
zwei Füsse und eine Hand	1 „
zwei Hände, Nabelschnur und Fuss	1 „
Gesicht, Hand und Nabelschnur	1 „

Ein dem meinen analoger Fall, in dem beide Arme und ein Fuss vorgefallen war, ist also dort nicht vermerkt. Früher glaubte man, dass derartiger Extremitätenvorfall nur bei unreifen Kindern vorkomme. Aber bereits ältere Beobachter, wie Mauriceau, de la Motte und Smellie haben nach Pernice Vorfall sämtlicher Extremitäten bei reifen Kindern beschrieben. Auch in meinem Falle bot das Kind alle Zeichen der Reife; es war 49 cm lang, der Kopfumfang betrug fast 34 cm, das Gewicht nach Wägung der Hebamme über $6^1/_2$ Pfund. Die Beckenmasse der Mutter waren normale.

b) Spontane Ventrifixur als Ursache schwerer Nachgeburtsstörung.

Patientin wurde von anderer Seite im sechsten Monat ihrer ersten Gravidität laparotomiert. Durch Adhäsionsbildung entstand unbeabsichtigt eine Ventrifixation des Uterus. In der zweiten Geburt kam es durch Ansiedlung der Placenta in einer tiefen Delle der vorderen Uteruswand zu einer schweren Nachgeburtsstörung.

Erscheint ausführlich an anderem Ort.

Gradenwitz: Unter den mannigfachen Nachteilen, welche die Ventrifixur nach sich zieht und die ich im vorigen Jahre im Centralbl. für Gynäkologie des Genaueren dargelegt habe, sind auch Geburtsstörungen wiederholt bekannt gegeben worden. So hatte ich auf der Frauenabteilung des Allerheiligen-Hospitales Gelegenheit, eine Geburt nach Ventrifixur zu beobachten, wo der Kopf unter sonst normalen Verhältnissen nicht tiefer trat, sondern — analog den Geburtsstörungen nach Vaginifixur — durch die Wehen statt nach unten nach hinten getrieben wurde. Die überaus heftigen Schmerzen, sowie die erfolglose Arbeit des Uterus zwangen schliesslich zur Beendigung der Geburt durch Anlegen der Zange.

E. Fraenkel: Ich möchte zur Ehrenrettung der hier in ihren Folgen als sehr unheilvoll geschilderten Ventrifixation bemerken, dass die hier geschilderten üblen Folgeerscheinungen durchaus nicht so häufig eintreten, als man nach den Bemerkungen der Herren Vorredner und den Mitteilungen in der Fachpresse annehmen könnte. Ich habe seit dem ersten Bekanntwerden der Operation durch Olshausen (1887) sehr zahlreiche Ventrifixationen, zuerst nach Olshausens, dann nach Leopold-Czernys Methode ausgeführt und übe das Verfahren, wenn auch nicht mehr so häufig wie früher, besonders bei Uterusvorfall, zur hohen Anheftung der Gebärmutter, auch heute noch aus. Vielfach ist nach der Operation Konzeption eingetreten; aber nur in einem einzigen Falle, der in der Dissertation von Dr. Sieber beschrieben ist, trat eine Geburtsstörung ein, die ohne grösseren Eingriff beseitigt werden konnte. Ernstere Störungen der Gravidität habe ich ebenso wenig beobachtet. Auch Olshausen und Leopold, die sicher eine viel grössere Anzahl von Ventrifixationen als ich gemacht haben, berichten nicht in nennenswerter Anzahl über erhebliche Schwangerschafts- und Geburtsstörungen oder über innere Incarcerationserscheinungen durch Bildung von Strängen in der Bauchhöhle. Wenn dem die zahlreichen Mitteilungen in der Fachliteratur, zu denen auch die letzte des Herrn Kollegen Gradenwitz gehört, zu widersprechen scheinen, so dürfte dies daher rühren, dass jede ungünstige Folgeerscheinung einer Ventrifixation fast ausnahmslos publiziert wird, dagegen die äusserst zahlreichen Fälle, wo dieselbe nicht nur keine schädlichen Folgen nach sich zieht, sondern von dauernd gutem Erfolge für die Operierten ist, als selbstverständlich mit Stillschweigen übergangen werden. Ich halte für gewisse Fälle und unter bestimmten Methoden noch immer an der Ventrifixation als einer segensreichen Operation fest.

Küstner: Es kommt doch wohl sehr darauf an, wie man die Ventrifixur macht. Fixiert man sehr breit, so kann das Schwangerschafts- und Geburtsstörungen geben. Bei schmaler Fixur dehnt sich im Falle von Schwangerschaft dieselbe und behindert den Uterus nicht in seiner Funktion, wie das durch überzahlreiche Beobachtungen erwiesen ist.

Gradenwitz: **Dermoid im Douglas.**

Dieses Präparat stammt von einer Patientin, deren Anamnese, Krankheitsverlauf und Befund typisch für die Diagnose „Tubenabort" waren. Es handelte sich um eine Mehrgebärende, bei der die Periode 7 Wochen ausgeblieben war und sich dann in kurzen Intervallen heftige Blutungen mit Abgang einer — leider nicht aufgehobenen — Haut aus der Scheide einstellten; wiederholte Ohnmachtsanfälle, heftige Kreuzschmerzen traten auf. Die zuerst etwas gespannten Brüste wurden schlaff und entleerten Milch. Der Uterus war wenig vergrössert, die rechte Tube geschwellt; im Douglas lag ein kleinfaustgrosser, breiiger Tumor. Unter konservativer Behandlung stand die Blutung; doch drängte Pat. wegen der andauernd heftigen Kreuzschmerzen sehr zur Operation, und so überwies ich sie dem Hospital, wo ich am 27. VIII. 1903 den Eingriff vornahm. Durch hintere Kolpotomie wurde ein Tumor zu Gesicht gebracht, dessen gelbe, spiegelnd glatte, leicht höckerige Oberfläche dem erwarteten Bilde keineswegs entsprach; die Bauchhöhle war frei von Blut. Als ich den Tumor kaum anfasste, glitt er wie von selbst in die Scheide hinein; er hatte als Corpus liberum in der Bauchhöhle gelegen. Sofort inzidiert, zeigte er Haare, Talg, 1 Zahn etc., also: Dermoid. Vorsichtig — um zu erkunden, wo der Tumor gesessen habe — holte ich die Adnexe hervor, konnte aber an den Ovarien

auch nicht die feinste Rauhigkeit oder Adhäsion entdecken, alles war einwandsfrei normal; so schloss ich Peritoneal- und Scheidenwunde. Die Operation dauerte 25 Minuten. Nach 12 Tagen wurde Pat. geheilt entlassen und ist andauernd gesund geblieben. Die mikroskopische Untersuchung des Dermoids ergab keine Besonderheiten; Talg, Haare, Knorpel bildeten neben dem Zahn die Hauptkonstituentien.

Die atypischen starken Blutungen mögen wohl bei der spontanen Abschnürung des früher als gestielt anzunehmenden Dermoids ausgelöst worden sein, und diese Stieltorsion bezw. Abschnürung mögen wohl durch die heftigen Schmerzen auch die Ohnmachtsanfälle hervorgerufen haben.

6. K. Kamann: Mit gütiger Erlaubnis meines Chefs, des Herrn Primärarzt Asch, beehre ich mich als Gast der Gesellschaft über drei auf der gynäkologischen Abteilung des Allerheiligenhospitals zur Beobachtung gelangte, **tödlich verlaufene Fälle schwerer puerperaler Erkrankung** zu berichten.

Zuvor gestatten Sie mir wohl eine ganz kurze Bemerkung zur Frage der Puerperalstatistik. Durch die Vervollkommnung der Händedesinfektion und durch die rechte Bewertung der Abstinenz in Ärzte-, wie in Hebammenkreisen ist es gelungen, die puerperale Morbidität und Mortalität auf ein ziemlich niederes Niveau herabzudrücken, mit dem wir uns vorderhand begnügen müssen. Wie fast überall sind freilich auch hier die Statistiken mit grosser Vorsicht aufzunehmen. Gilt dies schon in hohem Masse für die puerperale Morbidität, indem die verschiedenen Anstalten einerseits die untere Fiebergrenze verschieden ansetzen, andererseits einmalige, selbst nicht unbeträchtliche Temperaturerhebungen nicht mit einrechnen, so trifft dies in noch höherem Grade für die puerperale Mortalität zu. Wir dürfen uns nicht verhehlen, dass die Zahl der amtlich als an Puerperalfieber gestorbenen Frauen den tatsächlichen Verhältnissen nicht entspricht, sondern gewiss hinter der Wirklichkeit zurücksteht. Die amtliche Statistik gibt ein untrügliches Bild nur über die der Infektion akut erlegenen Fälle. Ein leichter Zweifel ist schon berechtigt bei den subakut und protrahiert verlaufenen: hier liegt die Vermutung sehr nahe, dass metastatische puerperale Prozesse das Krankheitsbild gelegentlich derart beherrschen, dass ein solcher als tödliche Krankheit in das Sterberegister eingetragen wird. Die betreffende Person ist dann in der amtlichen Statistik nur als puerperal infiziert geführt, nicht aber auch als an Puerperalfieber gestorben. Am augenfälligsten aber ist die Lücke in den Fällen, wo sich eine schwere puerperale Erkrankung erst nach dem Austritt aus einer Anstalt oder nach Beendigung der Wochenbesuche seitens der Hebamme entwickelt. Zugegeben auch, dass solche Fälle nicht eben häufig sind, so mag doch manche solche Wöchnerin noch Wochen oder Monate nach der Entbindung einer sekundären Pleuritis oder Pneumonie oder Perikarditis erliegen und als an dieser Krankheit verstorben amtlich statistisch verwertet sein, während doch in Wirklichkeit ein tödlich verlaufenes Puerperalfieber vorliegt, das vielleicht nicht einmal als Infektionsfall gemeldet war.

Wenn ich nach dieser Abschweifung nun auf die angekündigten 3 Fälle schwerer Puerperalerkrankungen eingehe, so handelt es sich bei der ersten Beobachtung um eine sehr anämische 23jährige IIpara.

Die betreffende Geburt verlief völlig spontan, ohne Beisein einer Hebamme. Zwei Tage darauf begann die Wöchnerin unter Auftreten heftiger Leibschmerzen zu fiebern und wurde jetzt von einem zugezogenen Arzte innerlich untersucht. Nachdem sich der fieberhafte Zustand 8 Wochen lang hingezogen hatte und während dieser Zeit 7 Schüttelfröste erfolgt waren, wurde die Wöchnerin hochfebril bei uns eingeliefert. Der ziemlich gespannte Leib war in den unteren Partien mässig druckempfindlich. Abnorme Widerstände waren nicht fühlbar. Innerlich fühlte man den Uterus genügend zurückgebildet, die Adnexe waren nicht isoliert abzutasten. Es bestand ein spärlicher, nicht fötider Ausfluss. Im Vordergrund des Krankheitsbildes stand eine schwere Herzaffektion. Über der ganzen Herzgegend, am lautesten aber über der Mitte des Sternums hörte man ein systolisches Geräusch von sehr wechselndem Charakter. Bald war es musikalisch klingend, bald wieder hart klappernd. Daneben bestand zeitweise ein schabendes, ebenfalls systolisches Geräusch über der rechten Herzhälfte. Die Herzdämpfung war nicht verbreitert. Wir nahmen daraufhin eine metastatische Endo- und Pericarditis an und befanden uns mit dieser Diagnose in Übereinstimmung mit den zugezogenen Kollegen der inneren Abteilung. Aus dem ferneren Krankheitsverlauf möchte ich nur wenig hervorheben: Schüttelfröste wurden während der Hospitalbehandlung nicht beobachtet. Die Temperatur wies starke abendliche Erhebungen auf, die Herztätigkeit wurde trotz starker Digitalis- und Strophantus-Gaben noch frequenter und schwächer, die Atmung wurde mehr und mehr dyspnoisch und die Wöchnerin erlag der schweren Erkrankung gerade 4 Wochen post partum. Am Sektionstische erlebten wir keine geringe Überraschung. Es bestand zunächst eine fibrinös-eitrige Peritonitis der Becken- und unteren Bauchhöhle; flächenhafte Verklebungen des Netzes hatten die obere Bauchhöhle vollkommen abgeschlossen. Der gut zurückgebildete Uterus zeigte eine wenig bedeutende missfarbige Endometritis placentaris; die Parametrien waren nicht verdickt; nirgends im Becken waren Gefässe verlagert. Am Herzen aber wurde weder eine Endo- noch eine Pericarditis gefunden. Das Myocard war atrophisch blassgelb, schlaff. Das Endocard mit allen Klappen und das Pericard waren glatt und spiegelnd. Dagegen lag im rechten Ventrikel ein etwa pflaumengrosser zentral erweichter, trockener, gelber Thrombus, der an der seitlichen Wand festsass und mit dem oberen Ende ins Klappenlumen, aber nicht mehr in den Vorhof hineinragte. Die Arteria pulmonalis war bis zur Verzweigungsstelle frei, dagegen sass unmittelbar peripherwärts derselben im linken Pulmonalast ein 4 cm langer Thrombus von gleicher Beschaffenheit wie der im rechten Ventrikel. Das sonstige Gefässsystem war frei von älteren Gerinnseln und pathologischen Veränderungen. In beiden Lungen fanden sich zahlreiche hämorrhagische Infarkte, teilweise mit blassem Hofe. Die entsprechenden Pleurateile wiesen Trübungen oder frische fibrinöse Auflagerungen auf, die zugehörigen Arterienäste waren mit festsitzenden Thromben erfüllt. Nirgends war eine Abszedierung eingetreten. Die übrigen Organe boten ausser sehr starker Anämie keine Besonderheiten dar.

Es hatte also der durch die Lücken des Herzthrombus zirkulierende Blutstrom die eine Endo- und Pericarditis vortäuschenden Geräusche erzeugt. Entstanden war der Herzthrombus wohl durch Verschleppung eines gemeinen puerperalen Thrombus aus einer Beckenvene, wenn auch bei der Sektion nirgends mehr im Becken Reste eines solchen gefunden wurden. Dafür spricht der blosse trockene

Zerfall des Herzthrombus ohne Erkrankung des Endocards, während bei Annahme eines primären spezifischen Beckenvenenthrombus eitrige Schmelzung des Herzthrombus und abszedierte Lungeninfarkte wohl unausbleiblich gewesen wären. Die Frau erlag mithin der puerperalen, nicht puerperal infektiösen Herzthrombose und Lungenembolie, während sie die eigentliche puerperale Infektion bei der Abkapselung der Peritonitis gewiss hätte überwinden können.

Der zweite Fall betrifft eine 37jährige Vpara, die eine spontane Frühgeburt im 7. Monat durchmachte. Von der Hebamme wurde sie unmittelbar vorher einmal innerlich untersucht. Die Nachgeburt soll vollständig gewesen sein. Bereits am Tage nach der Entbindung erkrankte die Frau unter Schüttelfrost und Fieber und wurde wenige Tage später vom Arzte unserer Abteilung überwiesen. Da während der ersten 3 Tage der Hospitalbehandlung je ein Schüttelfrost mit Temperaturanstieg bis 40,7° C. (Axilla) erfolgte und der negative Genitalbefund nur auf eine puerperale Endometritis schliessen liess, wurde die Uterushöhle unter schwachem Druck reichlich mit Kal. permanganat-Lösung und mit heissem 50proz. Alkohol ausgespült, wobei einige Schleimhautfetzen abgingen. Im übrigen wurden von Anfang an gereichte Ergotindosen weiter gegeben. Über dem Herzen bestand ein diffuses schabendes Geräusch, das im Verein mit Stechen in der Herzgegend uns eine septische Endocarditis annehmen liess. Sehr bald stellte sich dann starkes Brststechen links hinten unten ein; der Puls wurde unregelmässig, aussetzend, die Atmung dyspnoisch. Die Diagnose Lungeninfarkt bei septischer Endocarditis fand im Nachweis einer Dämpfung über der bezeichneten Lungenpartie eine weitere Stütze. Reichliche Coffeingaben besserten die Herztätigkeit zunächst, Eisbeutel aufs Herz und Priessnitzscher Umschlag erleichterten subjektiv etwas, doch war der Allgemeinzustand objektiv recht schlecht. Während zweier Tage trat eine leichte ikterische Verfärbung der Haut und der Konjunktiven auf. Nachdem die Temperatur dann über eine Woche lang fast immer über 38° C. geblieben war, begann mit einem neuen Schüttelfrost ein Fieberverlauf mit ganz unregelmässig wechselnden, sehr starken Remissionen. Die Herzbeschwerden traten in den Hintergrund, das Herzgeräusch wurde nicht mehr gehört, dagegen litt die Patientin jetzt sehr unter Stechen auf beiden Lungen und unter seit Einsetzen der Brustschmerzen an Heftigkeit zugenommenem Hustenreiz. Der reichliche Auswurf war jetzt deutlich himbeerfarben. Über beiden Lungen bestanden leichte Dämpfungen und feuchte Rasselgeräusche. Unter erneuten Schüttelfrösten wurde das Allgemeinbefinden auffallend schlechter. Zeitweise bestand Benommenheit. Patientin litt sehr unter dyspnoischen Anfällen mit starkem Angstgefühl. Der Auswurf wurde schmutzigbraun, eitrig, faulig stinkend, in der Folge mit gangränösen Lungenfetzen untermengt. Die dyspnoischen Anfälle mehrten sich, die Benommenheit nahm zu und der Tod erfolgte 5 Wochen nach der Entbindung.

Auch in diesem Falle fand unsere, wieder von den internen Kollegen bestätigte Diagnose: septische Endocarditis durch die Sektion keine Bestätigung. Der Uterus war nur wenig vergrössert, das Endometrium bräunlich, sonst unverändert. In den Venen der Uteruswand keine Thromben. Dagegen sah man neben der rechten Uteruswand einen über 2 cm im Durchmesser haltenden Strang neben dem Ureter nach der rechten Niere ziehen. Derselbe fluktuierte deutlich und erwies sich als die rechte Vena spermatica, deren Lumen mit vereiterten, erweichten Thromben von graugelber Farbe bis hinauf in die Vena cava inferior verstopft war. In letzterer sass ein bis an die Durchtrittsstelle

durchs Zwerchfell hinanreichender wandständiger, das Lumen zur Hälfte verschliessender Thrombus. Derselbe war auf dem Querschnitt völlig vereitert, sodass er die Form einer eitererfüllten Röhre angenommen hatte. Die linke Vena spermatica war völlig frei. Der Herzmuskel war gelbbraun, schlaff, das Endocard und die Klappen durchweg zart. Beide Lungen enthielten zahlreiche einzelne und konfluierte Gangränherde uud mehr oder minder mit schmierigem Gangränbrei erfüllte Höhlen mit fetzigen Wandungen. Von sonstigen Befunden sei noch erwähnt, dass das Peritoneum allerorts glatt, und dass die Milz stark vergrössert und breiig erweicht war. Im Gegensatz zu dem ersten Falle handelte es sich hier um eine spezifische puerperalinfektiöse Thrombose der rechten Vena spermatica und Vena cava inferior, die dementsprechend zu spezifischen in Abszedierung und Gangrän ausgehenden Lungeninfarkten geführt hatte. Das Herz blieb bei der Verschleppung der erweichten Thrombusmassen unmittelbar verschont; das von uns während der ersten Behandlungstage beobachtete, irrtümlich auf eine septische Endocarditis bezogene blasende Geräusch war offenbar durch Blutwirbel bei der Passage der Thrombenteile durch die rechte Herzhälfte erzeugt worden.

Jedenfalls dürfte die Vortäuschung geradezu typischer Herzgeräusche durch Verhältnisse, wie sie in diesen beiden Fällen gegeben waren, zu recht seltenen Beobachtungen gehören.

Endlich möchte ich Ihnen noch über einen dritten Fall berichten.

Es handelt sich um eine kümmerlich entwickelte 33jährige Vpara. Die fragliche Entbindung verlief ganz glatt; 14 Tage danach stellte sich eine schmerzhafte Anschwellung des Leibes ein, die trotz ärztlicher medikamentöser Behandlung sich steigerte. Die Frau musste trotzdem einige Wochen später eine Gefängnisstrafe antreten, verfiel aber während des Aufenthaltes im Gefängnis derart, dass sie nach Verbüssung von 4 Wochen in äusserst heruntergekommenem Zustande fiebernd bei uns eingeliefert wurde. Sie hatte einen hoch hinaufreichenden rechtsseitigen, parametranen Tumor, der sich bei tiefer vaginaler Punktion als Abszess erwies. Beim Versuch, diesen vaginal mit dem Paquelin zu eröffnen, erfolgte eine so grosse Blutung, dass auf die Durchführung der Operation verzichtet und tamponiert werden musste. Durch abdominale Inzision wurde dagegen reichlich mit Gasblasen vermengter stinkender Eiter entleert und die ins kleine Becken hinabreichende unregelmässig gestaltete Abszesshöhle drainiert. Später brach der Eiterherd spontan nach der vaginalen Wunde durch, doch war der Eiterabfluss nicht genügend; vor allem bestand auch noch keine Kommunikation zwischen der abdominal eröffneten Abszesshöhle und der Vagina. Eine solche wurde durch Vorschieben einer stumpfen Kornzange gegen die vaginale Öffnung und Durchziehen eines Gazestreifens zwar herbeigeführt, die Patientin war aber durch die langdauernde Beckeneiterung dermassen geschwächt, dass sie derselben unter den Zeichen höchster Herzschwäche 4 Monate post partum erlag.

Bei der Sektion ergab sich die gesamte Muskulatur der rechten Beckenschaufel zerstört und umgewandelt in eine Reihe mit einander und mit der abdominalen und vaginalen Inzision kommunizierender Abszesshöhlen, deren Wände aus zundrig zerfallenen, fetzigen Geweben bestanden. Die Arteria und Vena iliaca lagen, von schmierigem Eiter umgeben, in diesen Höhlen frei. Die mediane Abszesswand bestand im vorderen Abschnitt nur aus der stark geschwellten Harnblasenschleimhaut, die Blasenmuskulatur war hier

vollkommen in den Abszess aufgegangen. Der kleine Uterus war mit den beiderseitigen Adnexen durch ältere Adhäsionen verklebt und samt diesen mit der Wand des kleinen Beckens durch peritonitische Spangen verwachsen. Die vordere Exkavation war ganz verödet; hier fand sich eine beträchtliche Abszesshöhle, die sich ins linke Parametrium hinein erstreckte. Eine Reihe zusammenhängender Abszesse bestand auch im linken M. iliacus und ileopsoas, die die Muskelsubstanz fast gänzlich zerstört, Gefässe und Nerven bloss gelegt und die knöcherne Beckenwand stark arrodiert hatten. Der Durchbruch durch das linke Foramen obturatorium stand unmittelbar bevor. Der Wurmfortsatz war zwar mit dem Uterus verklebt, an dem Abszess aber nicht beteiligt.

In diesem Falle bestand also klinisch und anatomisch eine schwere puerperale Pelveophlegmone der rechten Seite, die vor dem Uterus vorbei nach links hinüber gewandert war und hier, ohne lokale klinische Erscheinungen zu machen, zu noch hochgradigeren Zerstörungen geführt hatte, als auf der Ausgangsseite.

(Demonstration der anatomischen Präparate.)

Dienst weist auf die Möglichkeit hin, dass der in Rede stehende, im rechten Vorhof gefundene, organisierte und vaskularisierte Thrombus, der den Tod der Patientin verursacht habe, in ätiologischer Hinsicht doch vielleicht auf die Puerperalerkrankung zurückzuführen sei. Vielleicht, dass er erst durch eine toxische Gefässschädigung infolge der Puerperalerkrankung in der Vena cruralis entstanden und nicht ohne jeden Zusammenhang mit der Puerperalerkrankung, wie der Vortragende will, lediglich durch das lange Liegen der Kranken bedingt sei.

Asch: Freilich steht der Herzthrombus auch unserer Meinung nach im Zusammenhang mit der puerperalen Erkrankung. Herr K. meinte nur, er sei nicht spezifisch i. e. infektiös; dieser Thrombus, der lange genug im Herzen verweilt hat, um einen organisierten Stiel zu bekommen, hat keinerlei Entzündung auf dem angelagerten Endokard hervorgerufen; die von ihm ausgehenden zahlreichen Embolien sind rein mechanisch abgespülte Anlagerungen, soweit sie sich über die Klappen hinaus wagten; nirgends sehen Sie Abszedierungen im Bereich dieser Infarkte. Gerade das hohe Interesse, das solche Fälle in ihrer Gegenüberstellung erwecken, liess dieselben hier zur Demonstration geeignet erscheinen. Im andern passierten die schwer infektiösen Thromben das Herz, um die zum Tode führenden multiplen Lungenherde zu erzeugen, von denen eine stets erneute Sepsis ausging. Der dritte Fall zeigt, dass auch die relativ gutartigste Form puerperaler Infektion, Abkapslung und Abszedierung im Becken, durch Erschöpfung letal ausgehen kann. Hier konnte der schwer geschädigte Gesamtorganismus der elenden Kranken — 4 Wochen Gefängnishaft und noch in fieberndem Zustande — nach vorübergehender Erholung durch Entleerung der Abszesse der einen Seite den erneuten Anforderungen durch die frische Erkrankung der andern Seite nicht Stand halten.

II.

Referate
aus
geburtshülflich-gynäkologischen Gesellschaften.

Referent: Ph. Jung-Greifswald.

I. Gesellschaft für Geburtshülfe und Gynäkologie zu Berlin.

Sitzung vom 25. März 1904.

Nijhoff zeigt Fünflinge mit ihrer Nachgeburt, von 34jähriger IIpara stammend, die im 6. Monat innerhalb einer Stunde gebar. I und II sind Mädchen, III Knabe, IV und V Mädchen. Placenta kam spontan. Wochenbett ohne Störung.

Es handelt sich um eineiige Drillinge (I, II und V) und zweieiige Zwillinge (III und IV). (Wird ausführlich in einer Monographie publiziert.)

Diskussion: Freund, Olshausen.

Gottschalk: Metritis dissecans puerperalis. Bericht über einen Fall, in welchem in septischem Wochenbett am 18. Tage ein 16 : 4 : 2½ cm grosses Stück der Uteruswand abgestossen wurde, von Streptokokken durchsetzt.

Später wurde Pat. wieder schwanger und ist zur Zeit im 7. Monat.

G. weist auf die Bedeutung der Sepsis, aber auch auf die Gefahren der intrauterinen Spülungen im späteren Wochenbett (Alkohol) hin.

(Erscheint in der Zeitschr. f. Geb. u. Gyn.)

Diskussion: Müllerheim, Ruge, Keller, Gottschalk.

Schockaert-Löwen: Demonstration einer neuen Zange nach Hubert.

Vereinigt Achsenzug mit Parallelität der Löffel und wird zu Versuchen empfohlen.

Sitzung vom 13. Mai 1904.

B. Wolff: Zur Frage der spezifischen Erregbarkeit des Zentralnervensystems in der Schwangerschaft.

W. wendet sich gegen Blumreichs Versuchsergebnisse bei doppelseitiger Nierenexstirpation an schwangeren und nichtschwangeren Kaninchen. Im Gegensatz zu B. hat er in einer grossen Anzahl von Fällen nur zweimal richtige Krämpfe gesehen. Er kann also eine spezifische gesteigerte Erregbarkeit des Zentralnervensystems in der Schwangerschaft nur in bedingtem Sinne anerkennen.

Diskussion: Blumreich, Bumm, Mackenrodt, Zuntz, Strassmann, Olshausen, B. Wolff.

II. Geburtshülflich-gynäkologische Gesellschaft in Wien.

Sitzung vom 19. Januar 1904.

Matzenauer zeigt einen Fall von Ulcus chronicum vulvae.

Hitschmann zeigt: 1. Portiocarcinom im ersten Beginn, auf dem Boden einer Erosion. Es ist schön zu sehen, wie das Plattenepithel die Erosionsdrüsen ausfüllt.

2. Tubargravidität und akute eitrige Entzündung.

Zwischen dem isthmisch implantierten Ei und dem uterinen Ende fand sich in der Tube Eiter mit reichlichen Gonokokken. H. glaubt, dass durch den eitrigen, sezendierenden Prozess das Ei an seiner Weiterwanderung zum Uterus verhindert worden sei.

(Erscheint ausführlich.)

3. Schwangerschaftsdrüsen ohne Schwangerschaft. Die Drüsen verhielten sich so, wie sie Opitz beschrieben hat, es war aber Gravidität mit voller Sicherheit auszuschliessen.

4. Die Zottendeportation und ihre Bedeutung. H. gibt die Zottendeportation im Sinne Veits sowohl für die Tube, als für den Uterus zu, kann sich aber den darin angeknüpften Hypothesen bezüglich Eklampsie, Autointoxikation etc. nicht anschliessen.

Diskussion: Neumann, Fellner, Peters, Hitschmann.

III. Britische gynäkologische Gesellschaft.

Sitzung vom 14. April 1904.

Jordan: Fall von Hydrometra, nachdem 5½ Jahre zuvor eine Pyometra operiert worden war.

Edge zeigte: 1. Myom des Ligam. latum; 2. Blasenstein, um eine Ligatur gebildet; 3. Wandermilz, wegen Stieldrehung exstirpiert.

Jessett: Doppelseitiges Ovarial-Embryom mit einseitiger Stieldrehung.

(Kasuistische Mitteilung.)

Helme: Behandlung der Eklampsie mit Spinalpunktion, mit Bemerkungen über einen erfolgreichen Fall.

Diskussion: Taylor, Macnoughton-Jones, Hodgson, Jordan, Fenwick, Helme.

Macnoughton-Jones: Die Gefahren der Pessare. M. zeigt eine Anzahl verschiedener Instrumente und erläutert an Beckendurchschnitten den richtigen und falschen Sitz derselben.

IV. Geburtshülfliche Gesellschaft zu London.

Sitzung vom 6. April 1904.

Sturmer: 41 Fälle von puerperaler Eklampsie, behandelt mit Thyreoidin.

St. wendete das Thyreoidin neben Kochsalzinfusionen und Morphium an. Er rühmt vor allem seine gute diuretische Wirkung. Unentbundene Fälle wurden rasch entbunden. Die Mortalität betrug 12,2 pCt.

Diskussion: Herman, Boxall, Nicholsen, Malins.

Tate zeigte Komplikation von Corpuscarcinom mit Uterus- und Ovarialfibrom. (Kasuistische Mitteilung.)

Diskussion: Lewers, Boxall, Horrocks, Stevens, Bland-Sutton, Tayler, Blacker.

Bell: Stieldrehung bei Hydrosalpinx und andere Krankheitszustände der Tube.

Unter Bericht über einen eigenen Fall erörterte B. die einschlägige Literatur, die nur 14 Fälle aufweist, und die Bedingungen für Stieltorsionen in der Bauchhöhle. Zum Schlusse klinische Bemerkungen.

Diskussion: Bland-Sutton, McCann, Doran, Lewers, Targett, Bell.

V. Geburtshülflich-Gynäkologische Gesellschaft von Nord-England.

Sitzung vom 25. März 1904.

Briggs zeigte 1. Missed Labour mit Placenta praevia;
2. Sarcoma uteri, nach 3 Jahren rezidivierend;
3. 3 Uterusmyome;
4. multiple Ovarialabszesse.

Grimsdale zeigte 1. schwangeren myomatösen Uterus; 2. Uterus mit cystischem Myom, exstirpiert nach erfolgloser elektrischer Behandlung.

Wallace zeigte Uterus mit grossem Fibrom, torquiert um das Lig. latum als Stiel.

Roberts: Carcinom der Clitoris.

Raw: Behandlung der rupturierten Tubargravidität. Bericht über 3 Fälle, alle im Kollaps laparotomiert. 2 Heilungen, ein Exitus. R. tritt für möglichst frühe Operation ein.

Diskussion: Briggs, Bell, Roberts, Farell, Donald, Lea, Walter, Gemmell, Given, Sinclair, Grimsdale, Raw.

Gemmel, Grimsdale, Hellier, Wallace demonstrierten Präparate von Tubargravidität.

VI. Geburtshülflich-gynäkologische Gesellschaft zu Glasgow.

Sitzung vom 23. März 1904.

Kerr zeigte 1. myomatösen Uterus mit grosser Ovarialcyste;

2. Ovarialcyste mit Stieltorsion;

3. Sactosalpinx purulenta;

4. Gravidität, entweder im interstitiellen Teil der Tube oder in einer Hälfte eines Uterus duplex.

Pace zeigte myxomatös degeneriertes Myom.

Jardine zeigte 1. Abortkurette;

2. Magengeschwür nach Ovariotomie. (Kasuistische Mitteilung.)

Reid: Wert der Ventrifixation und anderer Operationen bei Prolaps und Retroflexio.

Nur wenn Pessare nicht helfen, soll operiert werden. Bei beweglichem Uterus ist Alexander-Adams ganz gut, doch hat R. ihn aufgegeben, besonders wegen Gefahr der Hernien. Bei Prolaps empfiehlt R. Colporrhaphia ant. et post. event. mit Portio-Amputation.

Bei fixierten und mit Adnexerkrankungen komplizierten Retroflexionen macht R. die Ventrosuspension.

VII. Geburtshülfliche Gesellschaft zu New-York.

Sitzung vom 12. Januar 1904.

Boldt zeigte 1. 2 Uterusmyome;

2. 3 Uteruscarcinome.

Bissell zeigte grosses cystisches Fibrom mit dünnem Stiel.

Vineberg: Enukleation eines grossen submukösen Fibroms durch einen modifizierten Kaiserschnitt.

V. hat ein grosses submuköses Fibrom nach Spaltung der Vorderwand des Uterus enukleiert und den Uterus vernäht. 10 Stunden später Kollaps, weshalb der Bauch wieder geöffnet wurde. Keine Blutung, keine Peritonitis. Trotzdem Entfernung des Uterus. Heilung.

Vineberg: Rupturierte interstitielle Gravidität. Pat. kollabierte schwer, vor der Laparotomie war der 4 monatige Fötus unter starker Blutung in die Bauchhöhle getreten. Heilung.

Boldt: Tödliche Peritonitis nach Kurettage wegen Sterilität

Nach 3maligem Abort Kurettage, um Heilung der diagnostizierten Endometritis zu bewirken. Nach 12 Tagen Exitus infolge Platzens einer akut entstandenen Sactosalpinx purulenta.

Diskussion: Grandin, Waldo, Cooke, Brothers, Vineberg.

Bissell: Alkohol in der Bauchhöhle als Antisepticum und Stimulans.

Nach einer Operation wegen doppelseitiger Eitertuben hat B. die ganze Bauchhöhle mit 95 proz. Alkohol (!!Ref.) ausgespült. In sechs weiteren Fällen hat er ebenso gehandelt, mit guten Resultaten. B. sieht in dem 95 proz. Alkohol, der in der Bauchhöhle wohl verwendbar ist, ein Stimulans, ein Haemostaticum und ein Antisepticum zugleich.

Diskussion: Grandin, Waldo.

Coe: Appendicitis bei Adnexerkrankungen.

C. hält die häufige Appendicitis bei Adnexerkrankungen meist für sekundär, von letzteren ausgehend, selten umgekehrt. Die Symptome sind verschieden, je nachdem, welches Organ mehr erkrankt ist. Die Diagnose muss aus der Anamnese und dem Befund gestellt werden, auch aus der Lokalisation der Schmerzen. In akuten Fällen ist laterale Inzision mit Drainage, bei subakuten und rezidivierenden Fällen Laparotomie in der Medianlinie mit Entfernung der Appendix zu wählen.

Diskussion: Waldo, Stone, Collyer, Bissell, Vineberg, Cragin, Jarman.

Sitzung vom 19. Februar 1904.

Boldt zeigte: 1. vier im Intervall entfernte Appendices;
2. Uterus mit chronischer Metritis nach puerperaler Infektion;
3. Urethrakarunkel;
4. puerperalen Uterus mit Wandabszess.

Ward zeigte: 1. grosses multiples Fibromyom, abdominal entfernt.
Am 6. Tage plötzlich Exitus. Unaufgeklärt;
2. Adenocarcinom des Uterus;
3. vereitertes Fibromyom.

Diskussion: Jarman, Harrison, Boldt, Vineberg, Waldo, Goffe.

Brothers zeigte Uterus mit Chorion-Epithelioma malignum, entstanden nach Blasenmole.

Diskussion: Boldt.

Goffe: Teratom in einer Cyste des Ligamentum latum, in Verbindung mit einer Dermoidcyste. Der in das Ligamentum latum hinein entwickelte Tumor zeigte äusserlich eine Hautbedeckung mit Haaren und ähnelte etwas einem Monstrum, abgesehen von dem Fehlen des Kopfes. Genauere mikroskopische Untersuchung des interessanten Falles wird vorbehalten.

Diskussion: Tuttle.

Taker zeigte 3 Präparate von Tubar-Gravidität.

VIII. Geburtshülfliche Gesellschaft in Washington.

Sitzung vom 4. Dezember 1903.

Johnson: Beitrag zur Frühdiagnose der Schwangerschaft. J. will ein neues Zeichen für die Frühdiagnose der Gravidität beobachtet haben. Es besteht darin, dass von der VI. Woche an die Portio vaginalis beim Touchieren in rhythmischer Abwechslung härter und weicher und bei der Inspektion blasser und röter wird. Eine Anzahl von Fällen wird angeführt.

Diskussion: Morse, Fry, Abbe, Johnson.

Sitzung vom 18. Dezember 1903.

Bowen: Darmverschluss nach Laparotomie.
(Erschien ausführlich in Am. Journ. of Obst. Mai 1904. S. 616.)

Diskussion: Müller, Johnson, Lewis, Bowen, Prentiss.

Sitzung vom 5. Januar 1904.

Ballock zeigte einen Fall von Intussusception bei einem 12jähr. Mädchen mit tödlichem Ausgang. (Genaue Krankengeschichte.)

White: Jod-Katgut.
(Erschien ausführlich in Am. Journ. of Obst. Mai 1904. S. 605.)

Diskussion: Stone, Ballock, Carr, Miller, White.

Sitzung vom 19. Januar 1904.

Prentiss: Wanderleber (mit Demonstration eines interessanten Falles mit sehr zweifelhafter Diagnose, ob Leber oder Tumor).
(Erschien ausführlich im Am. Journ. of Obst. Mai 1904. S. 609.)

Diskussion: Lewis, Zenke, Stone, Ballock, Miller, Prentiss.

III.
Geburtshülflich-gynäkologische Mitteilungen aus anderen Gesellschaften und Vereinen.

Referent: Ph. Jung-Greifswald.

I. Berliner medizinische Gesellschaft.

15. Juni 1904. Bumm: Über Serumbehandlung des Puerperalfiebers. B. behauptet, dass trotz Einführung der Asepsis das Puerperalfieber in der Praxis nicht abgenommen habe und dass die vielfachen therapeutischen Eingriffe (Curettage, Ausbürstung etc.) eher schaden als nützen. B. hat deshalb vielfach mit Antistreptokokkenserum gearbeitet. In schweren Fällen, z. B. allgemeine Peritonitis, Thrombophlebitis war keine Wirkung zu erzielen, es ist aber doch ein Versuch zu machen. Bei lokalisierter Infektion ist gute Wirkung zu erwarten. Grosse Dosen nehmen; 1 g auf 1 kg.

Diskussion: Olshausen, Falk, Freund, Bumm.

II. Biologische Abteilung des ärztlichen Vereins Hamburg.

15. März 1904. Prochownick: Besprechung und Demonstration durch Bauchschnitt entfernter krebsiger Gebärmütter. P. erörtert ausführlich den heutigen Stand der Lymphbahnen- und Drüsenfrage und die Eventualität der Impfrezidive. In allen diesen Fragen ist heute eine Entscheidung noch nicht zu treffen, da besonders die Erfahrungen mit abdominalen Operationen noch nicht genügende sind. P. selbst hat in den letzten 5 Jahren 29 vaginale und 16 abdominale Totalexstirpationen mit im ganzen 11 Todesfällen gehabt. Es werden noch die Dauerresultate besprochen, die einen sicheren Vorzug des einen vor dem anderen Verfahren nicht ergeben.

Diskussion: Wiesinger, Prochownick.

III. Medizinische Gesellschaft zu Magdeburg.

24. März 1904. Siedentopf: Die Menstruation bei geschlossenem Genitale. Vortr. bespricht an der Hand von vier eigenen Fällen die Vorgänge bei einfachem und doppeltem geschlossenen Genitalkanal. Fall 1. Bei einer Operation wegen rechtsseitiger Tubargravidität fand S. die linke Tube verschlossen. Er liess sie so zurück. Nach 1½ Jahren war Pat. Gravida. S. meint, es müsse sich hier das verklebte Tubenende spontan wieder geöffnet haben. In Fall 2, 3 und 4 handelte es sich um doppelte Genitalien mit Haematometra, in Fall 1 und 2 angeboren, Fall 3 erworben durch Abort. Es kann in dem geschlossenen Horn normale Menstruation bestehen, dann kommt es zu Haematometra resp. Haematosalpinx oder Amenorrhoe.

IV. 52. Mittelrheinischer Ärztetag.

Kreuznach, 29. Mai 1904. Pfannenstiel: Zur klinischen Dignität der Retrodeviationen. Nicht jede Retroflexion bedarf der Behandlung. Hysterische klagen erst über Genitalbeschwerden, wenn sie auf die Genitalien aufmerksam gemacht werden. P. unterscheidet 3 Gruppen:

1. Bewegliche Retroflexio, event. mit Descensus: Pessarbehandlung.
2. Kongenitale resp. infantile Retroflexio: hier ist jede Behandlung kontraindiziert.
3. Fixierte Retroflexio. Hier muss event. die Pelveoperitonitis behandelt werden, wenn konservative Behandlung (Soolbäder) erfolglos, dann operieren.

V. X. Wanderversammlung des Ärztevereins Duisburg, Mülheim, Ruhrort, Oberhausen.

20. März 1904. Zimmermann-Duisburg: Die Bedeutung des vorderen Scheidenbauchschnittes in der modernen Gynäkologie.

Indikationen: 1. Verlagerungen des Uterus, 2. Myome, 3. Adnextumore 4. Extrauteringravidität.

Es werden die einzelnen Indikationen ausführlicher erörtert und dab Z.'s eigene Resultate mitgeteilt. Unbedingt notwendig ist genaues Indiv dualisieren im einzelnen Falle.

Vortr. hat 160 Fälle von Colpotomia anter. mit 3 Todesfällen selb ausgeführt.

Diskussion: Quaasdorf, Zimmermann.

Buchanzeigen.

Martin, A., Diagnostik der Bauchgeschwülste. Deutsche Chirurgi Lieferung 45a. Stuttgart 1903. Ferd. Enke.

Bei der vielfachen Spezialisierung, die die Bauch-Chirurgie als solch bereits angenommen hat, und bei der Mannigfaltigkeit der Methoden, welch zur Beherrschung der teils auf chirurgischem Wege, teils durch verfeiner Untersuchungen der inneren Medizin gewonnenen Kenntnisse für jede Unte leibserkrankung erforderlich sind, ist es gewiss kein kleines Unterfangen, i zusammenfassender Weise eine Darstellung von der Erkennung d Bauchgeschwülste zu geben. Ein solches Werk muss sich notgedrung knapp fassen, da sonst nur zu leicht durch Abschweifung auf therapeutisch Gebiet die Übersicht und die entscheidenden klinischen Merkmale der einzeln Erkrankungen verloren gehen. Von diesem Standpunkte aus betrachtet, mu die Arbeit Martins als eine übersichtliche und umfassende Wiederga dieses Teiles der ärztlichen Diagnostik angesprochen werden.

Ein Literaturverzeichnis, das die zusammenstellenden Hauptschrift berücksichtigt, ohne die unabsehbare Zahl kasuistischer Mitteilungen a zunehmen, ist vorangestellt.

Natürlich musste der Begriff Geschwulst als klinischer, nicht als hist logischer gefasst und mussten entzündliche Schwellungen, tuberkulöse Masse Hydrops der Gallenblase etc. mit in den Kreis der Darstellung bezogen werde

Ein allgemeiner Teil über die physikalische Untersuchung, Prob schnitt und Probelaparotomie orientiert über die uns zur Verfügung stehen Technik der Untersuchung und Erkennung.

Der spezielle Teil beschäftigt sich im 1. Kapitel mit den Geschwülst der Bauchdecken. Die Brüche werden in gedrängter Kürze, aber hinreiche um überall sofort die Charakteristik herauszulesen, geschildert. Es ist jedenfa wohl zu würdigen, dass der vielerfahrene Gynäkologe sich nicht darauf beschrän hat, die Erkrankungen des weiblichen Geschlechts diagnostisch vorzuführ sondern auch hier ebenso wie in späteren Kapiteln die des Mannes b rücksichtigt hat. Der Verfasser hat hierzu vielfach das Material der ander Greifswalder Kliniken benutzt. Es folgen in den nächsten Kapiteln die Geschwüls des Magens und des Darms. Auch die Perityphlitis ist dabei nicht unerört gelassen. Die Formveränderungen der Leber, Abszesse und Parasiten, Gallensteinerkrankungen, die Geschwülste des Pankreas, die Geschwul bildungen der Milz schliessen sich an. Nieren- und Blasengeschwülste werd charakterisiert, dabei werden die neueren Untersuchungs-Methoden insoweit in Darstellung übernommen, als es zur Anregung für eingehendere Untersuchu erforderlich ist. Eine ausführliche Darstellung ist wohl absichtlich zurüc gedrängt worden, der Ureter-Katheterismus verdiente indes auch h wohl eine ausführliche Berücksichtigung. Die in der deutschen Chirurgie schienene Darstellung der Nierenkrankheiten durch Küster muss hier ebenso gänzend eingesehen werden, wie etwa bei den Pankreas-Geschwülsten Darstellung Körtes, bei den Brüchen die von Schmidt etc.

Die Geschwulstbildungen des Peritoneum, zumal der so leicht verkannte subphrenische Abszess, werden wie die anderen Krankheitsbilder meist an der Hand charakteristischer Einzelfälle erläutert.

Gegenüber diesem über 180 Seiten einnehmenden Teil ist das eigentliche Arbeitsgebiet des Verfassers mit noch nicht 40 Seiten sehr bescheiden davongekommen, und doch hätte hier Martin, dem wir ein Handbuch der Adnexorgane verdanken und der durch seine ausgedehnte operative Tätigkeit ein ungeheures Material der vielfältigsten Geschwulstbildungen zur Verfügung hatte, leicht in die Breite gehen können. Es ist in der Tat schwerer, eine Darstellung von den Uterus-Tumoren als Bauchgeschwulst auf 6 Seiten zu geben, als darüber eine Monographie zu schreiben.

Das Uterus-Carcinom, das als Bauchtumor nicht in Betracht kommt, ist ganz fortgelassen. — Die Ovarialtumoren, die ja leichter mit anderen Bauchgeschwülsten verwechselt werden können und mehr Beziehungen zu den anderen Bauchorganen gewinnen, fanden eine etwas ausführlichere Beschreibung.

Es wäre dem Verfasser gewiss ein leichtes gewesen, aus seinen eigenen Schriften und denen seiner Schüler und Mitarbeiter durch histologisch-bakteriologische Auseinandersetzungen und Abbildungen den äusseren Anstrich zu einem glänzenderen zu gestalten. Das war aber nicht der Zweck dieses Bandes der deutschen Chirurgie gewesen. Hier sollte die Diagnostik der Bauchgeschwülste nur insoweit berücksichtigt werden, als die Lokalisation der Geschwulst festzustellen, die Übergangsbilder und Täuschungen des Untersuchungsbefundes festzulegen waren. Dies ist in dem vorliegenden Werke erreicht, darum sind auch die Abbildungen mit wenigen Ausnahmen schematisch, als Eintragungen in einen Körperumriss. Eine therapeutische Darstellung müsste ja mehr die anatomischen Feinheiten klar legen, wie sie für etwaige Eingriffe erforderlich sind. Wer aber einen schnellen Überblick über die Erkrankungen, die sich hinter dem Auftreten einer Bauchgeschwulst verbergen, haben will, wird sich an der Hand der Martinschen Diagnostik diesen wohl verschaffen können.

Ist damit die Diagnose gesichert, so wird dann ein Spezialwerk die Einzelheiten und Feinheiten weiter aufhellen. An solchen ausgezeichneten Werken ist ja durchaus kein Mangel, eine gedrängte allgemeine Übersicht aber fehlte. In dieser Richtung heissen wir Martins Buch lebhaft willkommen!

P. Strassmann-Berlin.

Stratz, C. H., Die Entwicklung der menschlichen Keimblase. Stuttgart, Enke, 1904, 32 S., 3 Taf., 14 Abb.

Stratz hat eine die Ergebnisse neuerer Untersuchungen anderer Autoren zusammenfassende und würdigende Arbeit über die Entwicklung der Fötalanhänge des Menschen veröffentlicht, in welcher er zu folgenden Sätzen gelangt: „1. Das Amnion ist eine primäre, vom Trophoblast durch Spaltung gebildete Höhle. 2. Die Placentation erfolgt primär durch den ausschliesslich mesoblastischen, später vaskularisierten Haftstiel (His). 3. Die Allantois ist als ein verkümmertes oder nicht zur Ausbildung gekommenes Organ zu betrachten und beteiligt sich in keiner Weise an der Placentation.“ Gegen die Fassung dieser drei Sätze wird sich kaum viel einwenden lassen, wenn sie nur den objektiven Ausdruck des Tatbestandes, soweit er bis jetzt beim Menschen beobachtet werden konnte, darstellen sollen. His hat bekanntlich vor Jahren, um die zwischen dem Reichertschen Ei (1873) und dem von ihm beobachteten Embryo E klaffende Lücke auszufüllen, vier Schemata zusammengestellt, von denen die beiden mittleren rein hypothetisch waren. Sie sollen die Erhebung und die nach hinten gerichtete Ausbreitung einer vorderen Amnionfalte versinnlichen, bis sie schliesslich der Ektoblast des Bauchstiels erreicht und damit die unter ihr

gelegene Nische zum Hohlraum abschliesst. Neuerdings wurde nun Lücke, die His seiner Zeit vorfand, durch Beobachtungen von Siegenbeck van Heukelom und Graf Spee tatsächlich ausge allen Fällen bildete das Amnion eine „primär geschlossene" Höhle, der (nach Stratz „das") Trophoblast eine das ganze Ei umgebend kapsel darstellte. Bezüglich des „Haftstiels" ergab sich, dass er n His will, eine „zu keiner Zeit unterbrochene Verbindung zwischen und ausserembryonalem Ektoblast, zwischen Ektoderm und Tro bildet, sondern ursprünglich ausschliesslich aus Mesoblast besteh Schema 2—7, Taf. III).

Die Vorstellung einer primären, von freien Ektoblastflächen b Amnionnische, die nachträglich zur Amnionhöhle sich schliesst, mit für den Menschen aufzugeben und die Entstehung durch l zwischen Ektoblastzellen an ihre Stelle zu setzen. Einen prin Gegensatz zwischen diesen beiden Amnionformen wird man aber, scheint, um so weniger statuieren dürfen, als wir auch sonst bei n wandten Tierformen gleichwertige Kavitäten bald auf diese, bald Weise entstehen sehen, den Zentralkanal des Medullarrohrs z. B. den meisten Wirbeltieren durch Schluss der Medullarrinne ents Cyclostomen und Knochenfischen aber erst sekundär innerhalb eine Zellstranges auftritt.

Damit haben wir das Gebiet vergleichend-embryologischer und geschichtlicher Erörterungen betreten, welche sich durch die ganze lung von Stratz hindurchziehen und sich stellenweise zu Vorwürf manche Embryologen von Beruf oder Neigung zuspitzen. Er klagt darüber, das Verständnis embryologischer Befunde, besonders beim M sei durch folgende Momente, die zum Teil noch wirksam seien, sehr e worden, einmal durch „die Vorliebe, bei allen embryologischen Stud vom Hühnerei auszugehen, das in vieler Beziehung verwickeltere Ver zeigt, als das primitive Säugetierei", und sodann durch „das Bestreb geringeren oder grösseren Teil der Hüllen eher auf mütterliche fötales Gewebe zurückzuführen". — Hier interessiert uns zunächst erste Moment.

Wenn manche Embryologen die Säugetier-Eier von denen ropsiden ableiten und dabei annehmen, dass sie früher dotterreicher seien, so haben sie ihre guten Gründe für diese Anschauung. Wi dass es noch heutigen Tages in Neuholland, dem Lande der Fossilien, eierlegende Säugetiere gibt, dass ihre in eine pergam Schale gehüllten Eier, namentlich die von Ornithorhynchus, en dotterreicher sind, als die der Placentalier, und dass noch bei den tieren die seröse Membran der Uteruswandung nur dicht anliegt, o mit ihr eine innigere Verbindung einzugehen, was erst bei den Pla eintritt.

Nun hat aber Hubrecht in einer Reihe von Arbeiten si ausgesprochen, dass sowohl die Sauropsiden wie die Mammalia gemeinsamen Urform abstammten, und als Beweis für seinen Satz b auf die Genese des Amnion verwiesen. Im Anschluss an den holl Forscher zieht Stratz „nicht, wie bisher üblich, sauropside Z zur Vergleichung heran, „sondern ausschliesslich niedere Säugetierz Damit ist nun sofort auch der Weg für die Einführung des oben s nannten „Trophoblast" und der damit zusammenhängenden Bildu ebnet. Zur Orientierung wird vielleicht manchem Leser dieser Z folgende kurze Rekapitulation bekannter embryologischer Tatsache ich den Angaben von O. Hertwig (Lehrbuch der Entwicklgsg. d. M und d. Wirbeltiere, 1902) folge, willkommen sein:

Am Embryonalschild des Kaninchens besteht etwa 5 Tage nach der Befruchtung das äussere Keimblatt aus zwei Schichten, einer inneren, aus kubischen Zellen aufgebauten Lage, und einer „ihr dicht aufgelagerten Schicht grosser, abgeplatteter Zellen", der sog. Deckschicht, die später wieder verschwindet, ohne eine nachweisbare Rolle zu spielen. Hier trifft also Untergang der Deckschicht mit Bildung des Amnion durch Faltenschluss zusammen.

Anders bei Nagern mit Entypie des Keimfeldes (Umkehr der Keimblätter, wie man früher sagte), also bei Ratte, Maus und Waldmaus einerseits, ferner beim Meerschweinchen andererseits, zu dem noch einige Insektivoren und Chiropteren sich gesellen; sie alle haben ein Amnion, dessen Hohlraum durch Dehiszenz der Zellen entstand, also nach einem Modus sich bildete, den Hubrecht (ebenso wie Graf Spee) auch für den Menschen vermutet. Bei der Hausmaus sondert sich das Ektoderm in zwei Bezirke, den Träger, der aus der gewucherten Deckschicht entstand, und eine, die Embryonalanlage enthaltende Ektodermkugel, die aus der Grundschicht hervorging. In beiden entwickeln sich durch Auseinanderweichen Hohlräume, eine wahre Amnionhöhle in der Ektodermkugel und eine falsche im Träger, die nachträglich sich mit einander in Verbindung setzen. Beim Meerschweinchen tritt sogar noch ein zwischen falscher und wahrer Amnionhöhle auftretendes Cavum, die Interamnionhöhle, hinzu, die gleichfalls auf Dehiszenz von Ektoblastzellen zurückzuführen ist. Es bestehen also hier nicht weniger als drei, um mit Stratz zu reden, „primäre" amniotische Hohlräume, eine Mannigfaltigkeit, wie sie beim Faltenamnion niemals zu beobachten ist. Und doch trägt Stratz kein Bedenken, zu behaupten, dass bei den Säugetieren „meist viel einfachere und primitivere Verhältnisse" bestehen, als beim Hühnerei, oder, da im Ernst niemand daran denken wird, die Säugetiere von den Vögeln abzuleiten, bei den Sauropsiden (S. 30).

Wie steht es nun mit dem „Trophoblast"? — Rauber und van Beneden haben unabhängig von einander die Deckschicht entdeckt, Selenka hat die Bedeutung der gewucherten Deckschicht, des Trägers, gewürdigt, Hubrecht der oberflächlichen Lage flacher Zellen den Namen „Trophoblast" beigelegt, um sie dadurch von der übrigen Masse des Ektoblasts, dem formativen Ektoblast, zu unterscheiden. Während die Deckschicht des Kaninchens keine nachweisbare Rolle spielt, muss der starken Wucherung derselben, die zum „Träger" wird, doch wohl eine solche zukommen. Selenka fand sie in der Erzielung einer festen Verbindung der betreffenden Keimblasen mit der Uteruswand und der dadurch verbesserten Ernährung. Diesen Gedanken führte dann Hubrecht weiter aus.

Im Vergleich zu dem von einer festen, oft genug verkalkten Schale umgebenen Sauropsidenei stellt aber doch selbstverständlich die Ausstattung mit einer Placenta eine höhere, später erreichte Stufe dar, eine sekundär erworbene Einrichtung. Nichtsdestoweniger wird nun aber nicht etwa die Keimblase der Monotremen, sondern die des Igels (Erinaceus europaeus) als „die einfachste Form, auf die sich die komplizierten Bildungen höherer Säugetiere zurückführen lassen", namhaft gemacht. Beim Igel wird, wie beim Menschen, das Amnion primär als geschlossene Höhle gebildet (Taf. I). Es besteht also ein Spaltamnion, wie ich diese Bildung kurz bezeichnen möchte, daneben aber eine sekundäre Placentation. Bei Tarsius, einem Primaten nach Hubrecht (Taf. II) dagegen ist der sekundäre Zustand der Amnionbildung (Faltenamnion könnte man diesen Modus heissen) mit einer primären Placentation durch den „mesoblastischen Haftstiel" bei rudimentärer Allantoisbildung kombiniert. Diese beiden Zustände der Placentation und der Amnionbildung zeichnen die Keimblase des Menschen aus, und daher ist ihre Entwicklung eine viel primitivere, als man bisher annahm und vielleicht unter den Säugetieren die primitivste von allen, wofür noch andere Momente sprechen sollen (S. 26 und 27).

Vielleicht wirkt diese Deduktion von Stratz auf andere Le
zeugender als auf mich. Sie werden jedenfalls gut tun, erst ei
Original genau durchzugehen. Dabei wird man auch einen Hin
Autors auf die Dottersackplacenta des glatten Haies des Aristote
finden. An dieser Stelle spricht Verf., offenbar infolge eines Lapsu
von den „holoblastischen, dotterarmen Eiern von Fischen“ (S. 5). U
Fischen bilden aber nur die Eier der Ganoiden den Übergang
inaequalen zur partiellen Furchung, die Eier der Knochenfische
Elasmobranchier (Haie und Rochen) sind meroblastisch, und speziel
zeichnen sich durch einen verhältnismässig riesigen Nahrungsdotter
auch da nicht fehlt, wo die Embryonen lebend geboren werden, gle
ob es zur Bildung einer Dottersackplacenta kommt oder nicht.
mag der Nahrungsdotter bei den lebendig gebärenden Formen im
zu den frei sich entwickelnden etwas reduziert sein, da man bei
Feten beträchtlich schwerer fand, als die Eier vor Beginn der Ent
es war also Nahrungsmaterial von der Uteruswandung her aufgenomme

Ich schliesse: Was Stratz primitiv nennt, kann ebenso gut
sein. Er selbst lässt sogar die Möglichkeit zu, dass die Allantois des
als ein „verkümmertes“ Organ zu betrachten sei. Ebenso gut kön
dann auch an den übrigen Embryonalanhängen des Menschen Rückb
Heterochronien und Heterotopien eingetreten sein. Solger-Grei

Abel, Karl, Vaginale und abdominale Operationen. Klinis
trag zur modernen Gynäkologie. Berlin 1903. August Hirschv

Abel beabsichtigt in der vorliegenden Arbeit, durch einen
über die von ihm ausgeführten abdominalen und vaginalen Operati
Beweis von der Überlegenheit der vaginalen Methode zu erbringen
Bericht über Abels operatives Material ist erweitert durch meh
gemeine Kapitel über allgemeine Indikation zur Operation, über Vorb
Lagerung der Kranken, Operations-Technik.

Seitdem Abel die vaginale Koeliotomie „kann“, d. i. seit ca.
führt er sie grundsätzlich aus und operiert z. B. Ovarialtumoren p
von der Scheide aus, auch wenn sie bis zum Rippenbogen reiche
geben für ihn intraligamentärer Sitz und ältere Stieltorsion ebe
wie Verwachsungen eine Kontraindikation gegen die vaginale Oper

Seine Resultate fasst Abel in folgenden Zahlen zusammme
121 abdominalen Eröffnungen der Bauchhöhle kamen 8 Todes
= 6,6 pCt.; von 121 vaginalen Koeliotomien starben 2 Frauen =

Die Beweiskraft dieser Zahlen steht jedoch meines Erachte
einwandfrei fest. So sind z. B. unter den 121 vaginalen Koeliot
„ausschliesslich zum Zweck der Korrektur der falschen Lage des Ut
geführt“. Wie man diese Erkrankung nicht ohne weiteres in e
setzen wird mit Neubildungen, mit entzündlicher Erkrankung de
oder mit Tubengraviditât, so wird es kaum angehen, die Mortalit
der operativen Behandlung dieser verschiedenen Erkrankungen g
ander zu verwerten, besonders wenn gleichzeitig zwei so vers
Operationsmethoden, vaginale bezw. abdominale Koeliotomie, in An
kamen. Ohne weitere grosse Bedeutung ist es, dass nicht recht e
wird, wie die 31 mitgeteilten Fälle von „vaginaler Operation we
zündlicher Erkrankung der Adnexe mit Erhaltung des Uterus“ plö
„33 eben beschriebenen Fällen“ werden (Seite 124) und als solche u
121 vaginalen Koeliotomien mitzählen.

Es sei dahingestellt, wie vielen Gynäkologen Abel mit
schreibung der „von ihm angegebenen“ Art der vaginalen Uterusexs
etwas neues bringt. Die Operation vollzieht sich folgendermas
öffnung der Plica vesico-uterina, Hervorwälzen des Uterus, schrittw

tragen der Ligamenta lata von oben nach unten und deren Annähen an die Scheide, Umstechung der Basis des Ligaments und schliesslich noch Umstechung und Abbinden des Douglas mit der hinteren Scheidenwand.

Es ist erfreulich, dass die vaginale Koeliotomie in immer weiteren Kreisen Fuss fasst; in diesem Sinne ist die vorliegende Arbeit Abels, die ja nichts neues bringen will, gewiss zu begrüssen. Anton Hengge, Greifswald.

Literatur-Verzeichnis.

I. Geburtshülfe.

Abortus. — Geburtshülfliche Operationen. — Operationen im Wochenbett.

Bacon, Ch. S., The operative treatment of Eclampsia. Journ. of Amer. med. Assoc. 21. Mai.

von Bardeleben, H., Spätfolgen der Entbindungsverfahren mit schneller mechanisch-instrumenteller Muttermundserweiterung.

Chandler, S., A new operation for puerperal sepsis. New York med. Journ. 4. Juni.

Sippel, A., Schonende oder forzierte Entbindung bei Eklampsie. Centralbl. f. Gyn. No. 27.

Sokolowsky, R., Larynxtuberkulose und künstliche Unterbrechung der Gravidität. Berl. klin. Wochenschr. No. 27.

Physiologie und Pathologie der Schwangerschaft, der Geburt und des Wochenbettes.

Bokelmann, W., Zur Verhütung von Fieberfällen im Wochenbett. Centralbl. f. Gyn. No. 26.

Brauer, L., Eine Graviditätstoxonose des Zentralnervensystems. Münch. med. Wochenschr. No. 26.

Burtenshaw, J. H., The fever of the puerperium. New York med. Journ. 4. Juni.

Chrobak, R., Über Retroversio und Retroflexio uteri gravidi. Samml. klin. Vortr. N. F. No. 377.

Curschmann, H., Über eine während der Gravidität rezidivierende Epilepsie. Münch. med. Wochenschr. No. 26.

Dorland, N., Puerperal haematoma. Tardy development of a fatal case of the vagino-vulvo-perineal type. Amer. Journ. of Obst. Juni.

Franz, K., Studien zur Physiologie des Uterus. Centralbl. f. Gyn. No. 24.

Goldenstein, J., Ein Fall von abnorm langer Retention des am normalen Schwangerschaftsende abgestorbenen Fötus. Centralbl. f. Gyn. No. 26.

Hammond, J. S., A report of 975 consecutive recorded cases of childbirth in private practice without a maternal mortality. Amer. Journ. of Obst. Juni.

Hargrave, E. T., Labor complicated by a fibroid and ruptured uterus. New York med. Journ. 18. Juni.

Herzog, M., Placentation in a uterus duplex bicornis gravidus mens. 1—2. Amer. Journ. of Obst. Juni.

Ihm, E., Über die Bedeutung des Fiebers in der Geburt. Zeitschr. f. Gyn. Bd. 52. H. 1.

Kreidl, A., und *Mandl, L.*, Über den Übergang der Immunhämolysine vom Fötus auf die Mutter. Wiener klin. Wochenschr. No. 22.

Meredith, W. A., Pregnancy after removal of both ovaries for dermoi
Brit. med. Journ. 11. Juni.
Mueller, A., Über die Verhütung der Fieberfälle im Wochenbett. (
f. Gyn. No. 26.
Opitz, E., Über Heilungsaussichten und Behandlung der puerperalen
Deutsche med. Wochenschr. No. 25—27.
Potocki und *Lacasse*, Des modifications globulaires du sang dans l'
puerpérale envisagée au point de vue du pronostic et du tr
Ann. de Gyn. Juni.
Sturmer, A. G., Forty-one cases of puerperal Eclampsia treated by
extract. Journ. of Obst. and Gyn. of Brit. Emp. Juni.
Treub, H., Schwangerschaftspsychose, Abortus provocatus, Genesung. (
f. Gyn. No. 23.
Wiesner, A., Ein Beitrag zur Kenntnis der Wirksamkeit des Chi
Wehenmittel. Geburt von Zwillingen mit Pause von 24
Wiener klin. Rundsch. No. 23.
Wohl, Schlüsselbeinfraktur bei normaler Geburt. Wiener klin.
No. 25.

Fötus. — Neugeborenes.

Atkinson, St. B., Separate existence in the child. Journ. of Obst. a
of Brit. Emp. Juni.
Blair, V. P., Some notes on the care of premature infants. Amer
of Obst. Juni.
Brugsch, Th., Klinisches und Entwicklungsgeschichtliches über die Be
der kongenitalen Anomalien der Haut der Steissgegend.
Grübchen-, Fistel-, Cysten- und Haarbildungen.)
Koeppe, H., Erfahrungen mit einer Buttermilchkonserve als Säuglingsn
Deutsche med. Wochenschr. No. 25.
Morax, V., Les ophthalmies du nouveau-né. Ann. de Gyn. et d'Obst

Extrauterin-Schwangerschaft.

v. Franqué, O., Über Blutungen in die freie Bauchhöhle bei Extr
Schwangerschaft. Prag. med. Wochenschr. No. 24.
Hinz, G., Ein Fall von Chorionepitheliom nach Tubargraviditāt.
f. Gyn. Bd. 52. H. 1.
Zuntz, L., Erfahrungen über Tubargraviditāt. Arch. f. Gyn. Bd. 7

II. Gynäkologie.

Allgemeines.

Bumm, E., Wissen und Können des Arztes. Berl. klin. Wochenschr.
Carr, W. P., Relation of the alimentary canal to pelvic disease. Amer
of Obst. Juni.
Hall, E. A., Deductions from the study of pelvic disease in the
insane. New York med. Journ. 4. Juni.
Kolischer, G., Nasal dysmenorrhoea. Amer. Journ. of Obst. Juni.
Posner, C., und *Cohn, J.*, Zur Diagnose und Behandlung der Azoos
Deutsche med. Wochenschr. No. 29.
Salom, J., Über Heissluftbehandlung einiger Krankheiten der Genital
Wien. klin. Wochenschr. No. 23.
Savidge, E. C., The unclassified troubles of women. Med. Record.

Uterus und Operationen an demselben.

M'Donald, E., Complications and degenerations of uterine fibrom
Journ. of Amer. med. Assoc. 21. Mai.

v. Franqué, O., Totalexstirpation des kreissenden uneröffneten Uterus. Prag. med. Wochenschr. No. 23.
Derselbe, Zur operativen Therapie des Carcinoma uteri. Prag. med. Wochenschrift. No. 23.
Martin, A., Zur Behandlung des sogenannten inoperablen Uteruscarcinoms. Therapie der Gegenwart. Juni.
Massey, G. B., The apostoli treatment. The final results of its use in some cases of fibroid tumor of the uterus. Journ. of Amer. med. Assoc. 21. Mai.
Noble, Ch. P., The treatment of fibroid tumors of the Uterus. Journ. of Amer. med. Assoc. 21. Mai.
Oltramare, Étude sur la généralisation aux voies lymphatiques du cancer de l'utérus. Ann. de Gyn. Juni.
Reifferscheid, K., Die Alexander-Adamssche Operation und ihre Dauerresultate. Arch. f. Gyn. Bd. 73. H. 1.
Theilhaber, A., und *Hollinger*, Die Beschaffenheit des Mesometrium bei Uteruscarcinomen. Arch. f. Gyn. Bd. 73. H. 1.

Ovarien. — Tuben. — Ligamente.

Bell, H., Torsion of the pedicle in hydrosalpinx and other morbid conditions of the fallopian tube. Journ. of Obst. and Gyn. of Brit. Emp. Juni.
Cullingworth, Ch. J., A plea for exploration in suspected malignant disease of the ovary. Journ. of Obst. and Gyn. of Brit. Emp. Mai.
Findley, P., Cystic degeneration of the ovary. Amer. Journ. of Obst. Juni.
Pinto, C., Über die pathologische Histologie der Oophoritis chronica. Centralbl. f. Gyn. No. 23.
Taylor, F., The association of ovarian with uterine fibro-myomata. Edinb. med. Journ. Juni.

Vulva. — Scheide. — Damm. — Beckenbindegewebe.

Hofmeier, M., Über angeborene und erworbene Verschlüsse der weiblichen Genitalien und deren Behandlung. Zeitschr. f. Gyn. Bd. 52. H. 1.
Jung, Ph., Die Ätiologie der Kraurosis vulvae. Zeitschr. f. Gyn. Bd. 52. H. 1.
Kroemer, P., Die Lymphorgane der weiblichen Genitalien und ihre Veränderungen bei malignen Erkrankungen des Uterus. Arch. f. Gyn. Bd. 73. H. 1.
Sneguireff, W. F., Zwei neue Fälle von Restitutio vaginae per transplantationem ani et recti. Centralbl. f. Gyn. No. 24.

Bauchhöhle. — Bauchschnitt. — Scheidenbauchschnitt.

Gottschalk, S., Zur Laparotomietechnik. Centralbl. f. Gyn. No. 25.
Schwarz, E., Über Ileus hystericus. St. Petersb. med. Wochenschr. No. 21.
Sencert, L., Hématome du mésentère, consécutif à une torsion partielle du mésentère, sui vie d'occlusion intestinale. Arch. prov. de Chir. 1. Juni.
Taylor, H. C., Peritoneal drainage. Am. Journ. of Obst. Juni.
Tweedy, H., Some of the newer methods of opening and closing the abdomen. Journ. of Obst. and Gyn. of Brit. Emp. Juni.

Harnorgane. — Fisteln.

Bovée, W., The progress of ureteral surgery. Am. Journ. of Obst. Juni.
Chandler, S., Examination of the bladder in twenty cases of ventral suspension. New York med. Journ. 28. Mai.
Edebohls, G. M., The surgery of nephritis. New York med. Journ. 28. Mai.
Hartung, E., Ein Fall von geheilter Urachusfistel. Münch. med. Wochenschrift. No. 23.

Israel, J., Ersatz beider Ureteren. Deutsche med. Wochenschr.
Kleinwächter, L., Zur Atiologie des Prolapses der weiblichen Zeitschr. f. Gyn. Bd. 52. H. 1.
Kragius, A., Über die mit dem Nierenbecken kommunizierenden p Cysten. Nord. med. Arkiv. 6. Juni.
Newman, D., A unique case of floating kidney in which nephrorr successfully performed. Brit. med. Journ. 18. Juni.
Sampson, J. A., Complications arising from freeing the ureters in radical operations for carcinoma cervicis uteri, with special to post-operative ureteral necrosis. Bull. of John Hopkins Ho
Wulff, P., Ein durch Operation geheilter Fall von kongenitale divertikel. Münch. med. Wochenschr. No. 24.

Narkose. — Anti- und Asepsis.

Ballantyne, J. W., The obstetrical satchel; a problem in asepsis. Journ. 4. Juni.
Becker, F., Ein neues sterilisierbares Augentropfglas. Münch. med schrift. No. 24.
Collins, R., A bacteriological inquire into the sterilisation of ha med. Journ. 11. Juni.
Moschcowitz, A., Claudius Catgut. A new method of its sterilisat Record. 14. Mai.
Puschnig, R., Zur Lagerung der Arme in der Narkose. Centralb No. 25.

Technisches. — Akiurgie.

Dommer, F., Ein Spülkatheter für die Blase nach Dommer. Mü Wochenschr. No. 26.
Flatau, S., Zur Erleichterung der Punktion von der Vagina aus. f. Gyn. No. 27.
Franz, K., Ein registrierendes Thermometer für Körpertemperatur med. Wochenschr. No. 26.
Kuhn, F., Ein Minutensterilisator. Münch. med. Wochenschr. No
Rössel, O., Plombierung, um das Zurücklassen von Tüchern in d höhle bei Laparotomien zu vermeiden. Centralbl. f. Gyn.

Verantwortlicher Redakteur: A. Martin in Greifswald.

Originalarbeiten.

XV.

Aus der I. Universitäts-Frauenklinik in Wien (Hofrat Schauta).

Über Phlebektasien des graviden Uterus und ihre klinische Bedeutung.

Von

Priv.-Doz. D. J. HALBAN.

Phlebektasien des graviden Uterus, welche zu Störungen der Gravidität, respektive des Geburtsverlaufes Veranlassung geben, sind, soweit ich die Literatur übersehe, bisher nur in einem einzigen Falle, den Kaufmann (1) beschrieb, beobachtet worden.

Dies mag die Veröffentlichung des folgenden Falles rechtfertigen. In diesem war die angegebene pathologische Veränderung die Ursache erstens für schwere Blutungen in der Schwangerschaft und zweitens für eine hochgradige Zerreisslichkeit des Uterus, welche ihrerseits wieder die Veranlassung zu einer instrumentellen Perforation des Organes wurde.

K. M., 26 J., Köchin, machte in ihrem 11. Lebensjahre einen katarrhalischen Ikterus durch, war sonst immer gesund. Sie wurde mit 13 Jahren zum ersten Male menstruiert, die Menses waren stets regelmässig, 4 wöchentlich, 4—6 tägig, stark, schmerzlos. Letzte Menstruation am 3. Mai 1903. Sie hat niemals geboren oder abortiert. Anfangs Juni stellte sich zur Zeit der zu erwartenden Menses ein wässeriger, leicht blutiger, rosafarbiger Ausfluss ein, der 8 Tage anhielt, hierauf trat ein reichlich eitriger Ausfluss auf, verbunden mit heftigen Kreuz- und Brustschmerzen. Pat. soll zu dieser Zeit stark gefiebert haben; ein von ihr konsultierter Arzt verordnete ihr Ausspülungen und Sitzbäder. Da die Beschwerden sich noch steigerten, suchte sie Spitalshülfe und lag 3 Wochen, bis zum 25. Juni 1903, in einem Wiener Krankenhause. Daselbst sollen zur Nachtzeit wiederholt intensive Blutungen aufgetreten sein, ein Abgang fester Stücke erfolgte nicht, auch bestand kein Fieber. Da Pat. ein Eingriff empfohlen wurde, suchte sie am 26. VII. 1903 die Klinik Schauta auf.

Pat. klagt über Spannungsgefühl in den Brüsten und über Übelkeiten; der Stuhl ist oft mehrere Tage angehalten.

Status praesens: Pat. ist mittelgross, von kräftigem Knoc
entsprechend entwickelter Muskulatur, gut entwickeltem Panniculus a
Haut und sichtbare Scheimhäute sehr blass.

Thorax: Gut gewölbt, Respiration normal, 18, Mammillae pign
kein Colostrum. Über den Lungen allenthalben Vesiculäratmen, Pe
ergibt normal hellen, vollen Lungenschall in normalen Grenzen,
grenzen respiratorisch gut beweglich.

Herzdämpfung normal begrenzt. Spitzenstoss im 5. I. C. R.
ausserhalb der Mammillarlinie nicht sichtbar, nur sehr schwach
Herztöne rein, dumpf.

Abdomen: An Milz und Leber ist der Perkussions- und Pal
befund normal. Das Abdomen ist etwas vorgewölbt, überall n
Darmschall; linke Unterbauchgegend druckschmerzhaft.

Leukocyten: 10950.

Im Urin keine abnormen Bestandteile.

Status gynaecologicus: Uterus vergrössert, einer 3 mon
Gravidität entsprechend, ziemlich weich, Hegarsches Zeichen vor
Cervix geschlossen. Der Uterus ist wenig beweglich, die Gegend
nexe und der Douglas sind frei.

Decursus. 2. VIII. Die bis heute bestandene, beträchtliche
hat bei Bettruhe vollständig aufgehört.

3. VIII. In der Nacht krampfartige Schmerzen im Unterleib;
wieder heftige Blutung. Pat. gähnt auffallend viel, fröstelt und ha
Schleimhäute.

6. VIII. Abermals heftige Schmerzattaquen mit reichlichem Blut
darauf Ruhe.

Da sich kein Schmerz oder Blutabgang mehr einstellt, trotzd
Pat. aufsteht und herumgeht, und sie sich auch sonst erholt füh
sie am 10. VIII. aus der Klinik entlassen.

Am 14. VIII. wieder Schmerzen, heftige Blutung.

Am 18. eine so profuse Blutung, dass Pat. ohnmächtig wur
wurde deshalb am 21. VIII. wieder in die Klinik aufgenommen.

Die Blutung hielt an, und am 27. VIII. wurde in Schlei
Narkose die Ausräumung von einem Arzt der Klinik unter meiner A
ausgeführt.

Dilatation der Cervix mit Hegarschen Stiften bis No. 19,
des Eies mit dem Finger, Entfernung der verkleinerten Placenta und
Frucht mit der Schultzeschen Löffelzange.

Während dieser Manipulationen bemerkte ich, dass d
der Löffelzange entfernte Gewebe nicht so ganz dem Plac
gewebe im Aussehen entsprach, und ich hegte den Verdach
der betreffende Kollege vielleicht ein Stück der Uteru
mit der Zange abgezwickt hätte. Ich nahm sofort die Aust
vor und fand nebst einem tiefen Cervixriss an der Hinte
des Corpus uteri 3 Querfinger oberhalb des inneren M
mundes eine Perforation. Dieselbe war für den Finger p
bar, sodass dieser in die freie Bauchhöhle eindringen kon

Ich entschloss mich aus mehreren Gründen, auf die ich andere
näher eingegangen bin (s. unten), zur Exstirpation des verletzten
und führte dieselbe sofort auf vaginalem Wege aus. Die Operation
wie dies ja beim graviden oder puerperalen Uterus gewöhnlich der
sehr leicht.

Nach Eröffnung des Douglas zeigte sich in diesem eine
reichliche Quantität teils flüssigen, teils frisch geronnenen Blutes.

Nachdem ich die Gebärmutter unter Zurücklassung der Adne

fernt hatte, nähte ich die Stümpfe an die Scheide, untersuchte den vorliegenden Dünndarm, an welchem keinerlei Verletzung zu finden war, und drainierte dann das Wundgebiet mit Jodoformgaze.

Die Frau machte eine vollkommen fieberfreie, ungestörte Heilung durch.

Sie verliess am 14. Tage post operationem das Bett und wurde am 11. IX. 1903 vollständig geheilt entlassen.

Nach der Operation eröffnete ich den exstirpierten Uterus sofort mittels Längsschnittes der vorderen Wand. Es fanden sich drei grössere Verletzungen. Zwei betrafen die Cervix, eine den Körper. In der Cervix

fiel zunächst an der hinteren linken Wand ein tiefer Längsriss auf, welcher die ganze Länge des Kanals einnahm und in seinem obersten Anteile die ganze Uterusmuskulatur betraf, so dass er an einer etwa linsengrossen Stelle penetrierend war (vgl. Fig. 1.). Daneben sass an der rechten hinteren Cervixwand ein etwa 2 cm langer, seichterer Riss, der am Orif. ut. ext. begann und sich nach oben hin verengerte.

Die Verletzung im Uteruskörper, welche den eigentlichen Grund zur Exstirpation abgegeben hatte, sitzt in der Medianlinie der hinteren Wand etwa 3 Finger über dem inneren Muttermund. Es handelt sich im frischen Präparate um eine für den Finger durchgängige, kreisrunde Öffnung, deren Ränder etwas unregelmässige Gewebsbekleidung zeigten.

Der Uterus hat am Spirituspräparate eine Länge von 11½ cm, die grösste Breite an den Tubenecken beträgt 6½ cm. Die Länge des Cervicalkanales beträgt 3½ cm.

Die Placentarinsertionsstelle ist links vorne. Sie ist noch vielfach mit Placentargewebe und Eihäuten besetzt.

Die Schnittfläche der vorderen Uteruswand bot ein sehr merkwürdiges Bild, wie ich es bis dahin niemals zu sehen Gelegenheit hatte (vgl. Fig. 1).

Es war nämlich das Uterusgewebe nicht, wie gewöhnlich, konsistent sondern die Wand wies zahlreiche Lumina auf, deren Grösse von Stecknadelkopf- bis Linsengrösse schwankte. Die Lumina lagen stellenweise dicht aneinander, so dass die zwischen ihnen befindlichen Muskelsepten an manchen Orten papierdünn, ja selbst durchscheinend waren. Diese Gefässlumina reichen namentlich an der Placentarinsertionsstelle bis an die Schleimhaut. Der Uterus hatte dadurch ein schwammartiges Aussehen. Aus einzelnen dieser Lumina kommt besonders auf Druck dünnflüssiges Blut.

Es handelt sich hier, wie die mikroskopische Untersuchung zeigte, um mächtig erweiterte Venen und Kapillaren, deren Wand ausserordentlich verdünnt ist und deren Lumina zum Teil mit Blut gefüllt sind. Zwischen den Venen ist stellenweise die Uterusmuskulatur ausserordentlich rarefiziert, so dass vielfach die Wände der benachbarten Gefässe eng aneinanderliegen. Ohne Zweifel waren die Lumina vor der Entleerung des Uterus noch viel grösser, da durch die Kontraktion der Muskulatur nach der Entfernung des Eies die Gefässe sicherlich bis zu einem gewissen Grade verengert wurden.

Wenn wir bei der Einteilung der Uterusgefässe der Darstellung von Hennig (2) folgen, müssen wir drei Gefässbezirke unterscheiden, einen äusseren subserösen, einen mittleren muskulären und einen inneren Schleimhautanteil.

Bei der Betrachtung unseres Präparates sehen wir, dass der äussere Anteil von der Varixbildung am stärksten betroffen ist, denn hier finden wir vielfach Venenlumina, deren Durchmesser 5—6 mm und darüber beträgt. Die Venen sind in diesem Bezirke dicht aneinander gelagert, und die Lumina bilden eine sagittal gestellte Reihe. Die Muskelsepten sind hier am dünnsten. Die inneren Abschnitte weisen zwar auch reichlich erweiterte Lumina auf, ihre Durchmesser aber sind geringer, ihre Anordnung eine mehr unregelmässige, die Muskelsepta dicker.

Es handelt sich also hier um einen wohl nur selten zur Beobachtung gelangenden hohen Grad von Phlebektasien des Uterus.

In der Literatur sind ähnliche Beobachtungen nur äusserst spärlich. Kaufmann, welcher Gelegenheit hatte, zwei derartige Fälle zu sehen, und von diesen eine sehr schöne Beschreibung

gibt, fand bis zum Jahr 1897 eine einzige, scheinbar analoge Beobachtung von Lee (3), bei welcher, wie Klob (4) zitiert, der grösste Teil des Uterus „in einen teleangiektatischen Zustand verwandelt war". Die Beschreibung ist aber sehr unklar und die Originalabhandlung leider nicht zugänglich.

Ferner erwähnt Klob eine eigene Beobachtung, einen Uterus einer alten Pfründnerin, bei welchem sich eine zirkumskripte, 2 cm im Durchmesser haltende kavernöse Umwandlung eines Teiles der Uteruswand fand.

Falk (5) berichtet über einen an der Jenenser Klinik beobachteten Fall von Teleangiektasien an der Cervix. Eine 29jährige Frau, welche 3 mal normal geboren hatte, litt seit der letzten Geburt durch 6 Monate an blutigem Ausfluss. Nachdem die Probeausschabung eine hochgradige Blutgefässwucherung ergeben hatte, wurde die Totalexstirpation ausgeführt. Der untere Abschnitt der Cervix war schwammig. Die mikroskopische Untersuchung ergab Teleangiektasien, hauptsächlich die Venen, stellenweise auch die Arterien betreffend (Vermehrung und Erweiterung der bestehenden Gefässe — „ähnlich einem kavernösen Angiom der Leber").

Das ist alles, denn das, was in der älteren Literatur als Hämorrhoidgeschwülste oder Teleangiektasien des Uterus beschrieben wird, sind nach Klob Placentarpolypen.

Ebenso handelt es sich bei den von Jäger (6) beschriebenen „Tumores vasculosi uteri" nach Klob um „Papillargeschwülste des Uterus mit überwiegender Gefässbildung, wodurch diese dunkelrot, schwammig-weich und leicht blutend werden".

Um so wichtiger sind die exakten Beobachtungen von Kaufmann, auf die wir etwas näher eingehen müssen.

Die beiden Fälle von Kaufmann sind folgende:

I. Fall: 30jähriges Mädchen, I para. Geburtsdauer vom 18. November 1897, 9½ Uhr abends, bis 20. November 1897, nachmittags 2 Uhr. Starkes Ödem der Geschlechtsteile, der Beine und der Bauchhaut. Nephritis. Gemini. Absolute, durch nichts zu beeinflussende Wehenschwäche.

Kunsthilfe. I. Forceps. II. Wendung und Extraktion. Manuelle Lösung der Nachgeburt. Ziemlich starke Blutung, die bald steht. Gestorben am 21. November, 1 Uhr. In den letzten Stunden des Wochenbettes starke Dyspnoë ohne Blutung.

Sektion: Dilatatio et hypertrophia levis ventriculi sinistri cordis. Emphysema pulmonum partiale. Hepar adiposum cum anaemia. Tumor lienis acutus. Degeneratio adip. renum. Dilatatio ureteris dextr. Hämorrhagiae circumscriptae vesicae. Varix venae sperm. int. sin. Uterus puerp. unius diei. Phlebectasia partis uteri. Perimetritis circumscripta. Anaemia univers. gravis.

Der Uterus ist kinderkopfgross, mässig derb, von annähernd kugeliger, etwas von vorn nach hinten abgeplatteter Form. Im Spirituspräparat beträgt die Länge des Uterus 16 cm, die Breite 14 cm.

In der Gegend der linken Tubenmündung ist die Innenfläche des Uterus vorgewölbt, grobhöckerig, dunkelrot, stark blutig infiltriert. Diese Veränderung betrifft die linke obere Uterusecke und zieht von da ab auf die linke vordere (untere) und hintere obere Corpuswand bis stark zu deren Mitte herab. Die höckerige Beschaffenheit dieser Stelle wird veranlasst durch enorm erweiterte, maschenartig sich verzweigende Äste der V. spermat. int. sin., welche von der linken oberen, vorderen und hinteren Corpushälfte stark dilatierte Äste empfängt; die auf dem Fundus verlaufenden Venen erscheinen, nachdem sie von der Serosaseite aufgeschnitten wurden, ausserordentlich weit. Manche haben einen Umfang von 2,6 cm (gemessen, nachdem sie mit der Schere aufgeschnitten). Die weiteren Venen verlaufen am Fundus und an der hinteren oberen linken Hälfte des Körpers in der Tiefe des Myometriums und drängen sich derart zwischen die Muskulatur hinein, dass zwischen mächtig erweiterten Venenlumina nur spärliche Muskelbündel stehen bleiben. Diese Muskelsepten erreichen an der linken Vorderwand noch eine Dicke von 3—4 mm. An der Placentarstelle jedoch liegen die erweiterten Venen so dicht unter der Mucosa, dass sie dieselbe an zahlreichen Stellen knotenartig bis zu Erbsengrösse vorwölben. Die Muskelsepten sind hier papierdünn bis zum Durchscheinen; auch ist die Mucosa stellenweise so verdünnt, dass die Venen bei Betrachtung gegen das Licht durchschimmern; auch an der Serosaseite ist hier eine gleich starke Verdünnung zu konstatieren.

Nach der Cervix und Portio zu hat die Weite der Venen schon wieder so abgenommen, dass sie vollkommen der Norm entspricht (aufgeschnitten 0,4—0,5 cm). An der rechten Seite des Uterus, abgesehen vom Fundus, verhalten sich die Venen normal.

Im unteren Ende der V. sperm. int. sin. eine diffuse Erweiterung, in welcher ein dickes, zähes, dunkelrotbraunes Gerinnsel sitzt. Die obere Hälfte und Einmündungsstelle in die V. ren. ist ohne Veränderungen. Die Vena ut. und hypogastr. sin. und dextr. und die V. sperm. int. dextr. sind ohne pathologischen Befund.

II. Fall von Kaufmann. 41jährige Witwe Emma Z., welche als notorische Potatrix galt, wurde sterbend ins Spital aufgenommen. Diagnose wurde auf interstitielle Hepatitis mit Icterus, Haut- und Darmblutungen gestellt. Nach halbtägigem Aufenthalt im Spital trat Exitus let. ein.

Leider ist nicht angegeben, ob die Frau geboren hat und wie ihre Menstruation beschaffen war.

Sektion: Todesursache: Degen. adiposa cordis. (Lebercirrhose, Ascites).

Frontalschnitte durch den 8 cm langen Uterus lassen erkennen, dass die Venen, die zu beiden Seiten des Uterus zwischen den Blättern des Lig. latum liegen, enorm erweitert sind, sodass ein weiträumiges, cavernöses System entstanden ist. Die Venenerweiterungen setzen sich nach innen namentlich auf die peripheren, am Scheitel des Uterus aber auch auf tiefer gelegene Abschnitte der Uteruswand fort.

Die Venen des Plex. pampiniformis zum Teil fingerdick.

Die äusseren Partien des Uterus sind durch die Venen förmlich cavernös umgewandelt, die Muskulatur dadurch vielfach auf schmale Septen reduziert.

Ähnliche Venenerweiterung in den Ovarien. Die mikroskopische Untersuchung ergibt im Gegensatz zum 1. Fall, wo auffallende Dünnheit der Venen bestand, hier eine Verdickung der Wand. Es handelt sich dort um einen relativ akuten, vorwiegenden Dehnungsprozess, hier um chronische Phlebektasie mit Gewebsanbildung, die zu ungleichmässiger Verdickung führt.

Die Veränderungen am Myometrium und in den Ovarien sind als

cyanotische, fibröse Induration, im Endometrium als cyanotische, indurative oder fibröse Atrophie zu bezeichnen.

Diese wenigen Beobachtungen über Phlebektasien des Uterus sind alles, was sich in der Literatur darüber auffinden lässt.

Die Sichtung der vorliegenden Fälle ergibt ohne weiteres, dass wir zwischen den Phlebektasien des schwangeren und des nichtschwangeren Uterus zu unterscheiden haben. Zu den letzteren gehören der Fall von Klob, der zweite Fall von Kaufmann und der von Falk, zu den ersteren der erste Fall von Kaufmann und der vorliegende; bezüglich des Falles Lee ist leider eine Entscheidung wegen der mangelhaften Angaben nicht möglich.

Es geht also daraus hervor, dass auch im nichtschwangeren Zustande Varikositäten respektive Cavernombildungen in der Gebärmutter vorkommen, und es fragt sich, ob die bei Schwangerschaft beobachteten Fälle etwa so aufzufassen wären, dass dabei die Ektasien schon vor der Schwangerschaft bestanden hätten, wie in den oben beschriebenen Fällen der zweiten Gruppe.

Diese Annahme dürfte nicht zutreffend sein. Bei genauerer Prüfung des vorliegenden Materiales müssen wir wahrscheinlich zu einem anderen Resultate kommen und drei verschiedene Zustände unterscheiden. Erstens eine Cavernombildung im Uterus im nichtschwangeren Zustande (Fall Klob und Falk), etwa in Analogie zu setzen mit einem Cavernom der Leber etc., zweitens Phlebektasien des nichtschwangeren Uterus durch Stauung (zweiter Fall Kaufmanns) und drittens Varikositäten des Uterus durch Schwangerschaftshypertrophie der Venen (erster Fall Kaufmanns, vorliegender Fall, Fall Lees?).

Was das erste Moment betrifft (Cavernom), so scheinen die Beschreibungen von Klob und Falk für die Möglichkeit eines solchen zu sprechen[1]).

Bezüglich der Phlebektasien durch Stauung muss betont werden, dass solche in der Regel z. B. bei Lebercirrhose oder anderen Zuständen, welche Stauung im kleinen Becken erzeugen, nicht beobachtet wurden. Trotzdem neigt Kaufmann für seinen zweiten Fall dieser Erklärung zu, allerdings mit einer gewissen Einschränkung:

„Es befriedigt nicht vollkommen, bei dem so ungewöhnlich hohen Grad von Ektasie die Lebercirrhose und die Stauung allein

[1]) Klob hält seinen Befund allerdings für eine kavernöse Ektasie der bei der Geburt gelähmten Placentarstelle, eine Deutung, welcher man sich wohl nicht leicht anschliessen kann.

dafür verantwortlich zu machen, da wir denn doch auch sonst einmal ähnlich schwere Veränderungen am Uterus bei dieser doch häufigen Erkrankung sehen müssten."

Kaufmann denkt daher in erster Linie an „eine durch den Alkoholismus und die starke Fettsucht bedingte Alteration des Stoffwechsels, wodurch die Ernährung der Venenwand und die Widerstandsfähigkeit derselben so herabgesetzt wird, dass jene exzessive Dilatation durch die Stauung herbeigeführt werden konnte."

Es scheint also nur unter ganz besonderen Umständen zu Phlebektasien des Uterus infolge von Stauung zu kommen.

Von diesen Fällen abzusondern sind die der dritten Gruppe, bei welchen es zu spezifischen Varixbildungen im Uterus unter dem Einflusse der Schwangerschaft gekommen ist.

Diese Phlebektasien einfach als Effekt der Stauung durch den schwangeren Uterus erklären zu wollen, geht absolut nicht an. In dem Falle Kaufmanns erwiesen sich die zentral gelegenen Venen (Venae uterinae und hypogastricae und Venae spermaticae) ohne pathologischen Befund, während doch durch eine Stauung auch hier Erweiterungen zu erwarten gewesen wären.

In unserem Falle fand allerdings eine Sektion nicht statt, aber eine besondere Stauung kann bei der kurzdauernden Schwangerschaft und der hierbei bestehenden Kleinheit des Uterus von Haus aus nicht angenommen werden.

Wir haben es in beiden Fällen wohl mit einer spezifischen Schwangerschaftsveränderung der Venen zu tun, und ich muss mich hierbei der gleichlautenden Annahme Kaufmanns vollständig anschliessen.

Die Erweiterung der Uterin- und Genitalvenen überhaupt in der Schwangerschaft ist ja eine altbekannte Tatsache (Hunter, Groodsir, Roederer).

Bekannt ist ferner die charakteristische Beziehung der Venenwand zur Muskulatur des schwangeren Uterus, indem die Media der Venen sich mit den benachbarten Muskelschichten innig verbindet, so dass die Gefässlumina als spaltenförmige Kanäle zwischen den Muskelbündeln im Durchschnitte klaffend angetroffen werden [vgl. v. Rosthorn (7)].

Neben dieser allgemeinen Venenerweiterung, bei der das Längenwachstum in den Hintergrund tritt, kommt es aber in manchen Fällen zu ganz besonderen Wachstumserscheinungen an den venösen Blutgefässen.

Derartige Varixbildungen werden bekanntlich nicht selten beobachtet, und jedermann kennt die manchmal geradezu grotesken Phlebektasien an den Labien, den Schenkeln, der Bauchhaut etc.

Auch am inneren Genitale sind Varikositäten nicht selten zu beobachten. Sie sind ein häufigerer Befund in der Vagina, seltener an der Portio [Scanzoni, Recamier, Klob, Winckel, Heitzmann (8)]. Bekannt sind die Venenerweiterungen in den Ligamenta lata und im Plexus pampiniformis [Pierre Calais (9), Dudley (10), Hirst (11), Malins (12), Kelly (13)], die ja fast bei jeder Sectio caesarea zu sehen sind.

Aber auch an vom Genitale entfernteren Partien kommt es zur Bildung von Varikositäten in der Gravidität, und Kaufmann erwähnt zwei Fälle von Phlebektasien resp. Bildung von kavernösen Räumen im Gehirn, die während eines eklamptischen Anfalles zur Hämorrhagie und zum Tode führten [vgl. Pfannenstiel (14)].

Die Frage, woher es in diesen Fällen zu so hochgradiger Varixbildung in der Schwangerschaft kommt, ist allerdings nicht ganz einfach zu beantworten.

Wir müssen wohl ein spezifisch wirksames Agens annehmen, das neben anderen Veränderungen des mütterlichen Organismus auch eine Erweiterung und Verdickung der Venen besonders in der Genitalsphäre hervorbringt. Für das Zustandekommen der Varikositäten, also für das Entstehen von exzessiven Reaktionen der Venen in gewissen Fällen, müssen wir eine besondere Disposition der betreffenden Venen annehmen. Kaufmann meint, dass die Widerstandsfähigkeit der Venen in diesen Fällen herabgesetzt sei und sich in dem mikroskopischen Bilde durch die geringe Entwicklung der muskulösen und elastischen Bestandteile der Venenwände dokumentiere. Auffallend hierbei ist jedenfalls, dass, während sonst in der Schwangerschaft die Wand der Venen hypertrophiert, sie in diesen Fällen stellenweise maximal verdünnt ist. Die Varixbildung kann eine mehr zirkumskripte sein, wie in dem Falle von Kaufmann, oder sie kann sich auf ein grosses Gebiet erstrecken, wie in der vorliegenden Beobachtung und in dem dabei möglicherweise in Frage kommenden Fall von Lee.

Die klinischen Symptome derartiger Phlebektasien des graviden Uterus scheinen nicht ohne Bedeutung zu sein.

In dem Falle Kaufmanns musste die Zwillingsgeburt wegen einer „durch nichts zu beeinflussenden Atonie“ des Uterus nach zweitägiger Dauer künstlich beendigt werden (Forceps des 1.,

Wendung und Extraktion des 2. Kindes an der Klinik Fritsch). Kaufmann bemerkt hierzu: „Wir hatten bei der Sektion, der auch eine Anzahl von Gynäkologen beiwohnte, übereinstimmend den Eindruck, dass die hochgradige Erweiterung der Venen in einem so grossen Gebiete, innerhalb dessen die Muskulatur des Uterus von venösen Räumen förmlich substituiert war, notwendig zu einer ausserordentlichen Erschwerung der Kontraktionen und der Geburt hätte führen müssen und als genügende Ursache für eine direkte Wehenschwäche anzusehen sei."

Als zweites Symptom neben der primären Wehenschwäche kommt die Atonie post partum in Betracht. Die Frau war an einer Blutung nach Placentalösung zu Grunde gegangen, was erklärlich ist, da das kavernöse Venengebiet in den Bereich der Placentarstelle fällt.

In meinem Falle zeigen sich noch zwei weitere böse Folgen des pathologischen Zustandes. Zunächst die hochgradigen, zu schwerer Anämie führenden, gussartigen Blutungen, welche wiederholt in der Schwangerschaft auftraten. Dieselben sind wohl leicht zu erklären, wenn man bedenkt, dass die Phlebektasien auch die Placentarinsertionsstelle ergriffen haben. Eine Öffnung derartig weiter Gefässlumina nach aussen durch irgend eine Ursache muss zu profusen Blutungen führen.

Als zweite schwere Schädigung erzeugten aber in unserem Falle die Phlebektasien eine hochgradige Zerreisslichkeit des Uterus, welche für die Frau hätte verhängnisvoll werden können.

Da die Uteruswand vielfach durch dünnwandige, bedeutend erweiterte Venen substituiert ist, erhielt sie ein schwammartiges Aussehen, und da durch die eingeschalteten Lumina die Muskulatur ausserordentlich stark auseinandergedrängt ist, die eingeschalteten Venen aber bei ihrer Dünnwandigkeit keinen Widerstand leisteten, so ist es ohne weiteres klar, dass die Widerstandsfähigkeit eines derartigen Organs wesentlich herabgesetzt ist. Wir werden daher nicht fehlgehen, wenn wir annehmen, dass gerade diese pathologische Veränderung der Gebärmutter die Hauptursache ihrer leichten Zerreisslichkeit war und dass sie für die tatsächlich durch den Arzt zugefügte Verletzung als in ganz besonderer Weise disponiert anzusehen ist.

Es scheint mir dieses Verhalten um so erwähnenswerter, als in der ausserordentlich grossen Literatur über instrumentelle Perforation des graviden oder puerperalen Uterus [Fritsch (15), Gallard (16), Tardieu (17), Brouardel (18), Haberda (19) u. A.]

auf die anatomischen Veränderungen und eventuelle Disposition des Uterusgewebes nirgends näher eingegangen ist.

Bezüglich der Ätiologie und Therapie der in unserem Falle zustande gekommenen Perforation vergleiche den Sitzungsbericht der Wiener geburtshülflich-gynäkologischen Gesellschaft vom 9. Februar 1904 (Centralbl. f. Gyn., 1904).

Literatur.

1. Kaufmann, Zeitschr. f. Geb. u. Gyn. Bd. 37. p. 201.
2. Hennig, Virchows Arch. 1893. 131. Bd. p. 509, Centralbl. f. Gyn. 1893.
3. Lee, zit. nach Klob: Research. on the path. and treatment of the most important diseases of women. London 1833.
4. Klob, Path. Anat. d. weibl. Sexualorgane. 1864. p. 673.
5. Falk, Monatsschr. f. Geb. u. Gyn. Bd. VIII.
6. Jäger, Holschers Hannov. Annal. Bd. II, 1. 1837.
7. v. Rosthorn, v. Winckels Handb. d. Geburtshülfe. I. Bd. 1.
8. Heitzmann, Spiegelbilder der gesunden und kranken Vaginalportion. Wien 1883. Taf. XII, Fig. 1. Text p. 149.
9. Pierre Calais, Inaug.-Diss. Freiburg 1896.
10. Dudley, New-Yorker Med. Journ. 1888.
11. Hirst, Obst. Gaz. Cincinnati 1889. XII.
12. Malins, The Amer. Journ. of Med. Science. N. F. 1889.
13. Kelly, Centralbl. f. Gyn. 1888.
14. Pfannenstiel, Centralbl. f. Gyn. 1887.
15. Fritsch, Müllers Handb. d. Geburtsh. III. p. 69.
16. Gallard, De l'avortement etc. Paris 1878.
17. Tardieu, Étude médico-legal sur l'avortem. Paris 1881.
18. Brouardel, L'avortement. Paris 1901.
19. Haberda, Vierteljahrsschr. f. ger. Mediz. etc. 3. Folge. X, 2.

XVI.

Über die Anwendung der Kopfzange bei Beckenendlage.

Von

Dr. ROBERT MÜLLERHEIM

in Berlin.

Am 24. Oktober 1902 wurde ich zu einer Entbindung durch die kurze telephonische Meldung gerufen, dass es sich um „Krämpfe" bei der Geburt handele.

Bei meinem Eintreffen finde ich eine mir bis dahin unbekannte ca. 30jährige Frau K. vor, deren Sensorium benommen ist; ihr Gesicht ist gedunsen und cyanotisch, ihr Knochenbau kräftig. Die Hebamme berichtet: sie sei schon 12 Stunden zur Stelle, habe aber wegen grosser Ungebärdigkeit und Empfindlichkeit der Frau eine „ordentliche Dia-

gnose" nicht stellen können; sie fürchte, dass der Steiss vorliege. Vor 1 Stunde sei das Fruchtwasser abgegangen; seitdem habe sie nicht mehr untersucht, weil fast unmittelbar nach dem Blasensprung ein eklamptischer Anfall aufgetreten sei. Bis zu meiner Ankunft sei noch ein zweiter und dritter Anfall gekommen, und seit dem letzten, der länger und stärker als die ersten war, sei die Frau aus der Bewusstlosigkeit nicht mehr erwacht. Die äussere Untersuchung ergibt eine erste Steisslage; links oben im Fundus ist der ballotierende Kopf; die kindlichen Herztöne sind laut und am deutlichsten in Nabelhöhe. Das Becken hat nach äusserer Schätzung normale Dimensionen. Der Introitus vaginae ist mässig weit; es soll ein Abort von 4—5 Monaten vorangegangen sein. Der Muttermund ist etwas grösser als ein Fünfmarkstück, sein Saum scharfrandig und leicht dehnbar. Der vorliegende Teil ist der Steiss; er reicht bis in die Beckenweite herab. Das Becken der Mutter ist von dem Steiss des Kindes so fest ausgefüllt, dass ein Versuch, die straff angespannte vordere Muttermundslippe hinter die Symphyse hinaufzuschieben, nicht gelingt. Um die Geburt schleunigst zu beenden, erhält die Frau Chloralchloroform. In Narkose wird versucht, den Steiss energisch hinaufzuschieben, um einen Fuss herunterzuziehen. Dies ist trotz grosser Mühe erfolglos. Die vordere Hüftbeuge ist noch mit der Fingerspitze erreichbar, aber das Einhaken mit dem Finger ist unzureichend und wirkungslos. Obwohl das Kind lebt, greife ich nun mit Widerstreben zum Haken und quäle mich lange, diesen in die Leistenfalte des Kindes hineinzuzwängen — aber vergeblich; denn der Steiss ist so fest in das kleine Becken hineingepfropft, dass ich auch dieses Mittel wieder aufgeben muss. Nur mit grosser Kraftanstrengung hätte man vielleicht den Haken in die Leistenbeuge hineinpressen, aber niemals drehen können. Schon wollte ich eine tiefe Scheidendamminzision machen, um Raum zur Einführung des Hakens zu gewinnen, da entschloss ich mich doch, von weiteren Versuchen mit dem Haken abzustehen, da ich dieses Instrument, welches ich sonst nur bei totem Kinde anwende, zu gefährlich für die Mutter und das Kind hielt. War schon die Einführung des Hakens so schwierig, dann war auch von dem Anbringen der Schlinge nichts zu erwarten. Es gab jetzt keine Entbindungsmethode mehr, weil ich nicht das lebende Kind mit dem in den Anus eingesetzten Kranioklasten töten wollte. Aber selbst die hohle Branche des Kranioklasten zwischen Steiss und mütterlichem Becken hineinzudrücken, erschien mir aussichtslos. Da griff ich — als ultimum refugium — zur Zange, in der Hoffnung, dass die schmalen glatten Löffel sich eher zwischen Steiss und Becken einführen lassen würden und dass sie wie zwei verlängerte Hände das kleine Becken umfassen, die Weichteile komprimieren und das Kind tiefer rücken würden. Der Steiss lag am linken horizontalen Schambeinaste, mit seinem bi-iliacalen Durchmesser der Hüftbreite annähernd im linken Schrägen. Der erste Löffel kam nach links hinten. Bei der Einführung war es nicht möglich, mit den Fingern den Löffeln den Weg zu weisen; sie wurden eingeführt zwischen Steiss und Becken in vorsichtiger Schätzung, wie weit das kindliche Becken hinaufragte. Der zweite Löffel kam nach rechts und ein wenig nach vorne an die linke Beckenseite des Kindes. So lag die Zange direkt quer über der Hüftbreite des Kindes. Bei der ersten Traktion spannte sich die Vorderlippe stark an, sie liess sich jetzt aber mit dem Finger zurückschieben. Unter vorsichtiger Beachtung, ob nicht die Zange bei stärkerem Anziehen abgleite, erfolgte die zweite Traktion, stark abwärts in zweiter Position. Der Zug wurde kombiniert mit leicht hebelnden Bewegungen von vorn nach hinten. Bei einer dritten Traktion kam das Becken so weit herab, dass ich die Löffel abnehmen konnte, ohne dass der Steiss zurückwich. Weiter hätte man aber an der Zange auch kaum ziehen können, da sie nunmehr fast im graden Durchmesser lag, in einer Richtung, die man wenigstens in Deutschland für Zangenextraktion nicht zweckmässig

hält; der bi-iliacale Durchmesser des Beckens hatte sich beim Tiefertreten aus dem Schrägen in den Graden gestellt und sogar die Zange mit seiner eigenen Rotation mitgedreht. Nach Abnahme der Löffel gelang es, mit einem Zeigefinger in die vordere und bald darauf mit dem anderen Zeigefinger in die hintere Hüfte einzugehen. Mit beiden Händen hebelte ich den Steiss langsam vorwärts, bis die Lateralflexion des Beckens vor sich ging. Die Frau war indessen so weit erwacht, dass sie energisch mitpressen und ich mich allein dem Dammschutze widmen konnte. Bis dahin war noch keine Spur von Dammriss erfolgt. Der Rumpf folgte leicht, die Armlösung gelang glatt, die Entwicklung des Kopfes geschah mit Hilfe des Wiegand-Martinschen Handgriffes. Die Placenta wurde sofort exprimiert. Die Einrisse am Damm waren so oberflächlich, dass keine Ligatur nötig war; die zahlreichen Excoriationen waren erst bei der Arm- und Kopflösung entstanden und wurden mit Xeroformpulver bestreut. Das Wochenbett der Frau verlief ungestört, es blieb von ferneren eklamptischen Anfällen frei. Das Kind zeigt breite Sugillationen über dem linken Trochanter und Druckmarken, infolge einer Kantenstellung des rechten Löffels. Es liess sich nicht entscheiden, ob die Suffusion durch die mühevollen Versuche mit dem Haken oder durch den Druck der Zange verursacht ist. Sie verging in wenigen Tagen. Das Kind zeigte keinerlei Läsionen am Knochen; es hat Ende September 1903 (11 Monat alt) laufen gelernt.

Dieser erfreuliche Erfolg, den ich unter denkbar geringer Hülfe und unter bescheidensten äusseren Verhältnissen erzielte, regte in mir die Frage an, warum die vor ca. 130 Jahren von Levret empfohlene und von berühmten Geburtshelfern angewandte Methode wieder aufgegeben und von einigen Autoren sogar verworfen wird. Die Ausführung der Zangenextraktion war im Vergleich zu den vorangegangenen üblichen Methoden bei Steissgeburten so glatt, dass ich mir schon damals vornahm, in einer ähnlichen Notlage bei strikter Indikation die Beendigung einer Steissgeburt in ähnlicher Weise zu versuchen.

Am 24. September 1903 bot sich mir ein zweiter Fall, in dem ich die Zange bei Beckenendlage des Kindes anlegte: Frau G., 28 Jahre alt, Ipara, zart gebaut, mager, anämisch. Geburt am normalen Ende der Gravidität. Wehen seit 24 Stunden dauernd, haben angeblich seit 2 Stunden aufgehört, deshalb wird ärztliche Hülfe von der Hebeamme verlangt. Die Gebärende matt, blass; Zunge trocken; Temperatur 37,8; Puls ca. 100; Phthisis pulmonum. Frau G. so erschöpft, dass sie nicht mehr die Wehen verarbeitet. Äussere Untersuchung: Erste Steisslage; kindliche Herztöne unregelmässig, oft doppelschlägig. Die Erschöpfung der Frau, die absolute Wehenschwäche und die Unregelmässigkeit der fötalen Herztöne verlangen die Beendigung der Geburt. Die Beckenmasse normal; Chloralchloroform; Harnblase stark gefüllt; katheterisierter Urin trüb. Muttermund fast verstrichen; Fruchtblase nicht zu fühlen. Der vorliegende Teil ist schon bis zur Beckenweite herabgestiegen, zeigt keine Knochenhärte, keine Sutur und kann wegen sehr grosser Geschwulst am vorliegenden Teile nur schwer als Steiss erkannt werden. Das Geschlecht des Kindes ist nicht nachweisbar. Der Steiss des Kindes ist im Becken so fest eingekeilt, dass es nicht gelingt, ihn wieder hinaufzudrücken, um einen Fuss herunterzuziehen. Es ist unmöglich, weder in die hintere noch vordere Hüftbeuge mit dem Finger einzudringen. Da es schon unausführbar erscheint, den Finger

in die Leistenbeuge des Kindes hineinzuzwängen, wird von der Applikation des Hakens und der Schlinge abgesehen, um keine nutzlosen und gefährlichen Versuche zu machen. Deshalb wieder Anwendung der Zange. Es gelingt nicht einmal, zwei Finger zwischen Steiss und Becken hineinzubringen, um die Zangenlöffel zu führen. Aber die glatten Löffel gleiten ohne Mühe hinauf. Die Anlegung der Zange geschieht genau im Querdurchmesser der Hüftbreite, und die Extraktion gelingt wie bei einer Kopflage; in diesem Falle eher noch leichter, vermutlich wegen der komprimierenden Wirkung, welche die Zange auf die stark geschwollenen Weichteile des vorliegenden Beckenendes ausübte. Sobald der Steiss tiefer getreten, wird die Zange abgenommen, ein Finger in die hintere Leistenbeuge eingeführt und der Steiss langsam herausgehebelt. Die Entwicklung des lebenden Kindes gelingt schwer, aber glatt; es erfolgt kein Dammriss, vermutlich wegen grosser Dehnbarkeit der Dammmuskulatur. Die Placenta kommt bald spontan. Das Kind, ein Mädchen von 7½ Pfund, ist ausserordentlich dick, mit gut gepolsterten Weichteilen am Beckenende; weitreichende Suffusionen an der Aussenseite des Beckens und der Oberschenkel. Die Knochen intakt. Wochenbett ungestört.

In beiden Fällen war die Indikation zur schleunigen Entbindung gegeben. Im ersten Falle durch Eklampsie der Mutter, im zweiten durch absolute Wehenschwäche und Unregelmässigkeit der kindlichen Herztöne.

Die beste Methode zur schnellen Beendigung einer Steissgeburt ist zweifellos das Herunterholen eines Fusses und die Extraktion an diesem. In beiden Fällen war aber der Steiss schon zu fest ins kleine Becken eingetreten und sogar so prall eingekeilt, dass nur ein gewaltsames Hinaufschieben desselben vielleicht zum Ziele hätte führen können. Ich stehe noch unter dem Eindruck eines traurigen Erlebnisses, wo ein Kollege bei einem ähnlichen Falle in Narkose mit so grosser Kraft den Steiss ins Becken zurückdrängte, dass eine fast zirkuläre Abreissung der Vagina erfolgte. So kam nur die Extraktion mit dem Finger oder mit dem Haken in Betracht. Das untere Beckenende war aber so fest in das mütterliche Becken eingepfropft, dass es unmöglich war, mit einem Finger in die Leistenbeuge zu gelangen, geschweige so weit einzuhaken, um einen wirksamen Zug mit der Hand ausüben zu können. Wenn es schon schwierig war, einen Finger hineinzupressen, dann erschien mir das Einführen des Hakens und vor allem das Umwenden des Instrumentes so gefährlich, dass ich nach einigen Versuchen von seiner Anwendung wieder absehen musste. Die Mehrzahl der Autoren appliziert heutzutage den Haken überhaupt nur noch bei totem Kinde, da die Gefahren durch dies Instrument für das lebende Kind zu gross sind. Agnew nannte in der Geburtshülflichen Gesellschaft zu London „the hook a barbarous instrument, I had almost said weapon“. Auch die Geburtshelfer, welche den Steisshaken zur Extraktion des lebenden

Kindes anwenden; unterschätzen ihre Gefahren nicht. Küstner scheint nach Ponficks Mitteilungen dies Instrument auch ungern anzuwenden, denn in 10 Jahren hat er an dem reichlichen Material der Breslauer Universitätsklinik nur viermal den Haken bei klinischen Steisslagen (= 2,6 pCt. sämtlicher Steisslagen) und 22mal in poliklinischen Fällen (= 5,6 pCt. aller Steisslagen) angewandt. Dabei ist zu bemerken, dass in der Klinik, in welcher man Ruhe zum Beobachten und Abwarten hat, der Haken viel seltener angelegt wird, als in der Poliklinik, draussen in Stadt und Land, wo oft neben dem Interesse für Mutter und Kind noch andere Verhältnisse eine schnellere Erledigung der Geburt erfordern. Der Haken wird wohl allgemein nur selten angewandt, da er leicht Verletzungen der kindlichen Knochen und der mütterlichen Weichteile verursacht. Von einigen Geburtshelfern wird der stumpfe Haken bei lebendem Kinde ganz verboten. Im vorliegenden Falle wurde die Anwendung des Hakens wegen dringend indizierter Geburtsbeendigung noch versucht, aber wieder aufgegeben, weil der Steiss zu fest in das Becken eingekeilt war. Sonst hätte man ja auch die Schlinge, welche einen weniger schädlichen Druck auf das Kind ausübt, noch anwenden müssen.

Es ist nicht ausgeschlossen, dass sich durch eine hoch hinaufreichende Scheidendamminzision das Anlegen des Hakens noch ermöglicht hätte, aber im Interesse des lebenden Kindes zog ich es vor, eine Methode zu wählen, von der ich annahm, dass sie dem lebenden Kinde weniger schaden würde, als ein in der Leistenbeuge des Kindes mit grosser Kraft wirkender Zug. Wie zwei verlängerte Hände müssen sich die Zangenlöffel an die Seitenflächen des Beckens anlegen, die Weichteile komprimieren und den Steiss so weit herabziehen, dass man mit den Fingern in die Leistenbeuge eingreifen und nachhelfen kann.

Der glückliche Ausgang bestätigt die Richtigkeit dieser Erwägung. Ich wählte nicht die übliche Nägelesche Zange, da ihre Kopfkrümmung so stark ist, dass der kindliche Steiss den Raum zwischen den konkaven Löffeln nicht ganz ausfüllt; wenn aber der Steiss nicht breit genug gefasst wird, fürchtete ich ein Abgleiten der Zange. Die Löffel der Tarnierschen Zange dagegen sind flacher, sie legen sich platter an die Seitenteile des Beckens an und komprimieren die Weichteile, ohne mit den überragenden Spitzen in die Bauchorgane des Kindes zu tief einzudrücken. Wenn man die Nägeleschen Zangengriffe nicht ganz parallel aneinanderlegt und die Zange im Schloss nicht vollständig schliesst, dann gleitet der linke Löffel im Schloss leicht

ab. Die Tarniersche Zange aber kann durch die grosse Sc
in jeder Distanz der Löffel festgestellt werden, ohne da
ein Abgleiten im Schlosse zu befürchten hätte. Die Komp
die man bei dem Schädel ängstlich vermeidet, scheint
das Becken nicht so gefährlich zu sein, da dieses ein
Weichteilpolster hat; auch werden die inneren Teile des
wohl eher eine Läsion ertragen, als der Inhalt des Schäde
linke Hand fasste die Löffel so, dass der Handrücken nac
sah, der Zeige- und Mittelfinger griffen zwischen die Löf
ein, um den Grad der eventl. Kompression zu kontrolliere
rechte Hand hielt die Griffe mit dem Handrücken nach
und die übrigen Finger gruppierten sich um die Schlosssc
an welchem der Zug ausgeübt wurde. Der Achsenz
Tarnierschen Zange wurde nicht angewandt und deshal
die Verbindungsstangen abgenommen.

In meinem zweiten Falle musste ich wegen der Sc
und Unregelmässigkeit der fötalen Herztöne voraussetzen
das Kind nicht mehr sehr widerstandsfähig sei, und darum
ich es nicht noch der Läsion durch einen sehr forcierten
zug aussetzen. Die grösste Schwierigkeit in diesem Fa
wohl an der aussergewöhnlichen Dicke des Kindes. Dur
Erinnerung an den ersten glücklichen Zangenversuch war
einflusst, die Zange eher zu wählen, als ich es wohl ob
günstigen Erfahrungen des ersten Falles getan haben

Tritt eine dringende Indikation ein, den eingekeilten
schnell herausbefördern zu müssen, dann steht man vor ei
schwierigsten Aufgaben, die der Geburtshelfer haben kann
die bekannten Hülfsmittel reichen oft nicht aus. Ponfic
vor kurzem die Erfahrungen der Küstnerschen Klinik auf
Gebiete besprach und die Vorzüge des von Küstner verbe
Steisshakens rühmte, betont selbst die Schwierigkeit de
führung dieses Hakens und möchte ihn „am liebsten alle
geburtshülflich geschulten Arzte überlassen"; er hält d
wendung des Hakens für die schwierigste geburtshülfliche
pulation, die deshalb stets schwierig bleiben wird, weil m
auf diesem Gebiete keine grosse Übung verschaffen könne

Meiner Meinung nach ist es aber technisch nicht schw
die Zange an den feststehenden Steiss anzulegen, als den
in die Leistenbeuge eines prall ins Becken eingepfropften
endes hineinzuzwängen.

Wie mühsam die Extraktion in manchen Fällen sein
das geht aus der grossen Zahl von Ratschlägen hervor, d

gegeben hat, um solche Hindernisse zu überwinden. Baudelocque (1746—1810) empfahl bei besonderen Schwierigkeiten zwei Haken anzulegen. Auch von deutschen Autoren ist es angeraten worden, den einen Haken in die vordere, den anderen in die hintere Leistenbeuge des Kindes zu bringen, um eine kraftvollere Zugwirkung ausüben zu können. Kilian liess diese Manipulation zu, wenn die zu überwindenden Komplikationen sehr grosse waren. Steidele, Gergens, Iltgen, Ruhstrat u. A. haben ein eigenes Instrument erfunden, die sogenannte Steisszange, welche aus zwei gekreuzten Haken bestand. Diese waren durch ein Schloss verbunden und mit Handgriffen versehen. Levret (1703—1780) war wohl der erste, welcher bei schwierigen Fällen von Steisslagen die Kopfzange anpries, wenn eine schleunige Beendigung erforderlich war. Er hatte irrtümlich den vorliegenden Steiss für den Kopf gehalten und die Zange angelegt, und da der Erfolg ein glücklicher war, so hat er später die Anwendung der Zange auch am Beckenende des Kindes empfohlen, und zwar wenn dasselbe in dem unteren Teile des Beckens steht und eine Ruptur des Dammes einzutreten droht. Wrisberg (1764) hat sogar bei starker Beckenenge, protrahierter Geburt und vollständigem Wehenmangel die Zange am Steisse angelegt und über seine Methode zwei Dissertationen anfertigen lassen. In der ersten, von Scheffel (1770), lesen wir: „firmissime tamen haeret et tracta quam commodissime infantem secum educit, si fenestrae forcipis exacte spinas ant. oss. il. comprehendunt.“ Wrisberg muss bei wiederholter Anwendung der Zange am Steiss keine schlechten Erfahrungen gemacht und seine Meinung nicht wieder geändert haben, denn 10 Jahre später hat er von einem anderen Schüler, Spangenberg, wieder eine Arbeit über denselben Gegenstand veröffentlichen lassen. Wenn dieser Autor von der Wirkung der Zange sagt: dass sie „cito, tuto et jucunde“ sei, so dürfte diese Meinung übertrieben optimistisch sein. Stein der Aeltere (1737—1803), der wohl am meisten in Deutschland zur Verbreitung der Zange beigetragen, zog auch bei der Beckenendlage die Zange dem Haken vor. Kilian bemerkt in seinem Werke „Die operative Geburtshülfe“ (1834), „dass man die Zange an dem im Beckeneingange feststehenden Steiss ganz so anlegt wie an einem in gleicher Höhe befindlichen Kopf mit vorausliegender Schädelfläche, und dass man die Traktionen genau in derselben Richtung macht, wie es bei dieser letztgenannten Kindeslage gelehrt wurde. Sobald aber der Steiss in die Beckenhöhle gekommen ist, entfernt man

die Zange, indem jetzt, wenn überhaupt noch Kunsthülfe
forderlich seyn sollte, ein anderes, wirksameres und dennoch
das Kind viel weniger schädliches Verfahren eingeschlagen wer
muss. Um jedoch auf den in den obersten Regionen des klei
Beckens weilenden Steiss um so entschiedener einwirken zu kön
hat man einen wohlberechtigten Rat zu befolgen und sich
Operation entweder einer ganz geraden Zange oder einer
einergeringen Beckenkrümmung versehenen, z. B. einer Levretsc
zu bedienen". In der Literatur der letzten Jahrzehnte fand
ca. 30 Publikationen, in denen günstige Resultate nach Anwend
der Kopfzange bei Steisslage berichtet werden; und dabei m
mein kurzer Auszug keineswegs Anspruch auf Vollständigkei

Von Truzzi liegt eine ausführliche Arbeit vor, in der
Grund zahlreicher klinischer Beobachtungen und anatomis
Untersuchungen die Zange sogar empfohlen wird, wenn
Zug mit den Fingern erfolglos, die Anlegung der Schlinge
möglich und die Anwendung des Hakens gefährlich ist.
sonders erwähnen möchte ich folgenden Fall: Bei einer E
gebärenden mit mässig, aber allgemein verengten Bec
war Wehenschwäche und starke Dyspnoe infolge von Mitralfe
aufgetreten; Finger- und Hakenzug blieben wirkungslos; ei
Traktionen an dem im linken Schrägen stehenden Steiss genüg
um den Steiss auf den Beckenboden zu bringen. Zwei Fin
in die linke Leistenfalte gelegt, beendeten die Geburt. Po
versichert, dass die Furcht vor der Anwendung der Zange
Steiss übertrieben sei und erzählt, dass er in der Maternit
Mailand die Zange habe anwenden sehen, ohne dass Verletzun
an Mutter und Kind aufgetreten seien. Olivier und Bellu
suchen ebenfalls die Zange zu rehabilitieren. Olivier legt
Zange nicht wie Belluzzi und die meisten anderen Geburtshe
über die Hüftbreite des Beckens an, sondern den einen L
über das Kreuzbein, den anderen über die Schenkel des Kin
Truzzi hat an 14 Leichen-Experimenten den Wert be
Methoden nachgeprüft, um zu sehen, welche Applikation
bessere sei, ob die gewöhnliche Kopfzange wirklich gute Die
bei einer schwierigen Steisslage leisten könne und endlich,
dabei Läsionen auftreten und wo dieselben ihren Sitz haben.

Ich habe dieselben Versuche wie Truzzi am Phantom
gestellt, muss aber im Gegensatz zu ihm gestehen, dass
Zangenextraktion des Steisses am Phantom ausserordentlich sch
ist, jedenfalls viel schwerer als an der Lebenden, und dass d

Schwierigkeiten an einem sogar verengten Becken (am Phantom) sich bis zur Unmöglichkeit der Extraktion steigerten.

Neuerdings (1897) hat Truzzi den Wert der Zange bei Steisslage wieder betont: „Bei fixierter Frucht soll die Extraktion durch Einhaken der Finger in die Leistengegend oder durch elastische Schlingen oder noch besser durch die Kopfzange bewerkstelligt werden. Ist der Rücken nach vorne gewendet, soll die Zange so angelegt werden, dass die Löffelspitzen um ein kleines die Darmbeinkämme überragen; bei nach hinten gewendetem Rücken sollen die Löffel an den Oberschenkeln und an dem Rücken anliegen; bei nicht rotiertem Rücken kann noch eine Zange mit geringer Beckenkrümmung in Anwendung kommen. Doch gelingt in diesem Falle die Einhakung der Finger in die Schenkelbeuge oder die Expression nach Kristeller. Reynold (Boston) berichtet über zwei Fälle, in denen der Steiss noch hoch stand; er empfiehlt, die Zangenblätter auf den Hüften anzulegen und nicht höher, da sie sonst abgleiten und die Baucheingeweide verletzen. Die Anlegung sei leicht, doch müsse man kontrollieren, dass die Löffel an richtiger Stelle liegen, dass sie nicht abgleiten und kein starker Druck auf die Handhaben ausgeübt wird. Carlblom (Riga), welcher die Applikation der Zange am Beckenende in Wien oft gesehen, hat sie 4 mal mit gutem Erfolge für Mutter und Kind selbst angelegt und 2 mal von anderen Kollegen anwenden sehen.

Hüter empfahl den Gebrauch der Kopfzange am Steiss, wenn derselbe tief im Becken stand und nicht anders extrahiert werden konnte. Die Löffel legte er im queren Durchmesser an und zwar so, dass ihre Fenster den Trochanteren entsprechen und die Apices die Cristae il. überragen. Eine Quetschung der Eingeweide sei nicht möglich, da sie ausweichen können und nicht gegen eine harte Unterlage gedrückt werden.

Haake wollte nur die Lateralflexion der foetalen Wirbelsäule mit der Zange beschleunigen, wenn der Steiss auf dem Beckenboden ruht; er legte einen Löffel über das Kreuzbein, den anderen über die Rückseite der Oberschenkel des Kindes.

Eckstein (Teplitz, 1901) applizierte die Zange im biiliacalen Durchmesser des kindlichen Beckens; er hält die Extraktion nicht für nötig und holt den Steiss nur so weit herunter, dass er mit den Fingern eingreifen kann. Er empfiehlt die Zange sogar beim toten Kinde anzulegen. Diese Methode sei leichter und schonender als der Gebrauch des Kranioklasten; auch sei die Prognose bei der Zangenextraktion vielleicht

besser als bei der Anwendung des stumpfen Hakens. Eine sondere Methode zur Beendigung schwieriger Steissl haben Martinetti und Gigli angegeben. Sie haben wieder durch Zange und stumpfen Haken die Extraktion eines sehr gro Kindes ziemlich leicht ausgeführt, nachdem der isolierte brauch der Instrumente im Stiche gelassen. Die gemeins gleichzeitige Wirkung beider Instrumente soll nach ihrer Ä rung die Entbindung leichter und unschädlicher für das machen.

In ihrem günstigen Urteil über die Wirkung der Kopfz bei Steisslage sind die erwähnten Autoren einig; nur in der der Anlegung und der Indikationsstellung weichen sie von ander ab. Kilian legte die Zange selbst bei dem noch Beckeneingang feststehenden Steisse an, die meisten la sie nur zu, wenn das Rumpfende bereits in der Beckenw steht. Haake und andere endlich halten sie nur für erla wenn der Steiss schon tief auf dem Beckenboden ruht. meisten Geburtshelfer legen die Zange im bis-iliacalen Du messer des kindlichen Beckens und über die Trochanteren an führen die Spitzen der Löffel nur so hoch hinauf, dass sie Cristae il. überragen, ohne tief in die Weichteile einzudring

Da die Krümmung der Kopfzange nicht der Form kindlichen Beckens entspricht, so besteht wohl die Gefahr Abgleitens; bei einem gutgenährten Kinde, wo die Weichteile ein Polster die Knochen umgeben, wird aber eine tüchtige K pression das Abgleiten eher verhüten. Manche Autoren ra die Zange so anzulegen, dass ein Löffel über das Kreuzbein der andere die ventral-flektierten Schenkel fasse, und glaub dass diese Applikation eine festere Kompression zulasse.

Die Zange soll die Extraktion des Kindes nicht bis z Durchtritt durch die Vulva treiben, sondern das Beckenende Kindes durch abwechselndes Ziehen und Hebeln nur sow herabbringen, dass man mit den Fingern in die hintere Leistenbe eingreifen kann. Als besonders geeignete Kopfzangen werden von Levret, Porro, Barnes u. A. angegeben, weil ihre Ko krümmung eine geringere sei.

Verletzungen des Beckens durch die Zange sind in d zahlreichen Berichten nicht gemeldet. Die Suggilationen, Hä tome und Druckmarken an den Weichteilen des kindlich Beckens können kaum so schädlich sein, als die Läsionen Kopfe des Kindes, die Quetschungen an den Augen und Auge lidern, die Druckwirkungen auf den Nervus facialis an der Wan

Erbschen Punkt am Halse u. a. Ein zu gewaltsamer kann wohl für den Beckenring verhängnisvoll werden, rch die Weichteilbedeckung gemindert werden; und der les Beckens ist doch weniger empfindlich als der des . Die Prognose für das Kind scheint bei der Anwendung ge nicht so gefährlich zu sein als bei dem Gebrauch kens, der ganz besondere Kraftanstrengung zur Extraktion des erfordert.

enn die manuelle Hülfe nicht ausreicht, die Anwendung ens und der Schlinge nicht möglich ist, dann ist bei so nellem Falle auch ein exzeptionelles Mittel, wie der mit der Zangenapplikation am Beckenende, erlaubt. hlusse möchte ich betonen, dass ich weit entfernt e Zange zur Beendigung einer Steisslage zu len. Die beiden aussergewöhnlichen Geburtsbeobachtungen en mir nur deshalb der Mitteilung wert, weil sie zeigen, enn alle anderen Hülfsmittel zur Beendigung einer gen Steisslage unzureichend sind, die Anwendung der lie Geburt abzukürzen, die Mortalität der Kinder zu rn und den Ausgang für Mutter und Kind glücklich zu vermag.

Literatur.

A., Resoconto clinico-ostetrico dell' triennio 1880—82 nell' Istituto etrico di Modena. p. 86.

T. W., The forceps in certain breech-presentations. Transact. of Obstetric. Society. London. XIX. 1877.

The forceps in certain breech-presentations. Lancet. London 1878.

The forceps in certain breech-presentations. Obstetric. Journ. Gr. t. London 1877—78. V. 544.

Application of obstetr. forceps to the head in breech labors, with e. Tr. Tex. M. Ass. Fort. Worth. XVI. 193—195. 1884.

cque, L'art des Accouchements. III. édit. Tome I. 443. § 1260.

, Dell' uso del forcipe sulle natiche del feto nel parto podalico ficiale. Bologna 1882.

n, Protokoll d. Gesellsch. prakt. Ärzte zu Riga. Petersb. med. chenschr. 1881. No. 38. S. 332.

Utilité du forceps dans un cas de présentation pelvienne. Gaz. d. d. sc. méd. de Montpellier. 1882. IV. 181.

n (Teplitz), Über die Anwendung der Kopfzange bei Steisslagen. ger med. Wochenschr. 1901. No. 2.

, Die Steissgeburt. Würzburg 1828.

Über die Anlegung der Kopfzange an dem vorausgegangenen iss. Inaug.-Diss. Marburg 1874.

ht, Delivery of the breech with the forceps. Virginia M. Month. hmond 1877. IV. 246—255.

amillo (Graz), Über den Gebrauch der Kopfzange zur Beförderung Geburt des Steisses. Arch. f. Gyn. 1890. Bd. 37. S. 332.

Géry, Application du forceps sur le pelvis dans un cas de présenta des parties sexuelles de l'enfant. Gaz. hebd. de méd. Paris 1 XXI. 687.
Grynfeltt, Application du forceps sur le siège. Gaz. hebd. d. sc. Montpellier. 181. III. 434—446.
Guichard, Présentation du siège, application du forceps. Annales gynécol. Paris 1882. XVII. 225—229.
Haake, Über den Gebrauch der Kopfzange zur Extraktion des Stei Arch. f. Gyn. Bd. XI. S. 558—561. Berlin 1877.
Harvey, On the use of the forceps in certain cases of breech-presenta Indian. M. Gaz. Calcutta 1884. XIX. 162—165.
Hamilton, On the management of tedious labours. Edinb. med. Jo Vol. XXVII. p. 1. 1882.
Hüter, Compendium der geburtsh. Operation. Leipzig 1874. S. 202.
Kales, Forceps in breech-presentations. Amer. Journ. Obst. New York 1 702—704.
Küstner, Die Steiss- u. Fusslage. Volkm. Sammlg. klin. Vorträge. Gyn logie. No. 43. S. 1076.
Levret, L'art des accouch. § 620.
Martinetti und Gigli, Dell' uso combinato del forcipe et dell' uncino ot nell' estrazione del feto per le natice. Ann. di ost. e gin. Mil A. XXIII. No. 12. p. 1122. 1901.
Dieselben, Ancora dell' uso comb. etc. Ann. di ost. e gin. Milano. A. XX No. 7. p. 830.
Miles, The forceps in difficult breech deliveries. Amer. Journ. New Y 1879. XII. 135—143.
Olivier, Conduite à tenir dans la présentation de l'extrémité pelvie décompletée, mode de fesses. Thèse. Décembre 1882.
Ponfick, Indikation und Technik des Steisshakens. Monatsschr. f. G Dez. 1903. Heft 6.
Reynold (Boston), Verhandlungen der Amerikanischen Gesellschaft Gynäkologie. Amer. Journ. of Obst. 1892. Okt., und New Y Journ. of gyn. and obstet. 1892. Okt.
Rochester, Forceps in breech-presentations. Amer. Journ. Obst. N York 1885. XVIII. 375.
Ruhstrat, Die unschädliche Steisszange. Verhandlungen der Gesellsch für Geburtshülfe. Berlin 1869. XXI. 171—173, und Monatsschr Geb. u. Frauenkr. Berlin 1869. XXXIII. 16—18.
Scanzoni, Lehrbuch der Geburtshülfe. 4. Aufl. III. p. 132.
Scheffel, Specimen inaug. obstetr. sist. de foet. natibus in part. prov. et anal. 1770.
Stark, Case of foot and breech-presentation; application of breech forc Amer. Journ. Obst. New York 1880. XII. 176.
Spangenberg, Dissert. inaug. med. sist. observ. obstetr. de part. clun. pr
Steidele, in Osianders Nachrichten. Wien. S. 233.
Truzzi, Nuove ricerche sui vantaggi e sulla tecnica delle applicazioni forcipe sull' ovoide podalico del feto. Note cliniche e sperimen pel dott. Ettore Truzzi, 1° assistente presso la R. Scuola Obstetr di Milano, diretta dal prof. cav. Ed. Porro. Gazetta medica itali Lombardia. 4. e 18. Agosto 1883.
Derselbe, Annales de gynécologie. Paris 1884. XXI. 62—74.
Derselbe, Atti della soc. ital. di ost. e gin. 1897.

XVII.

ere Beiträge zur Technik der mechanischen ation mit spezieller Berücksichtigung ihrer Erfolge in der Eklampsiebehandlung.

Von
Dr. EMIL POLLAK
in Wien.

der Festschrift zum sechzigsten Geburtstage meines ver-ehrers Rudolf Chrobak publizierte ich vier Fälle, in das von L. M. Bossi als „Dilatazio meccanica immediata" ete Verfahren der forcierten Eröffnung des Muttermundes fe des Metallinstrumentes zur Anwendung kam. Der eit der Meinungen über die Wertigkeit dieser Methode, neuerdings wieder in der im Archiv für Gynäkologie, XVIII und LXIX, zwischen Dührssen und Bossi aus-en Kontroverse über diesen Gegenstand prägnant zum k kam, veranlassen mich, nochmals zu diesem Thema das ergreifen. Sechs neu hinzugekommene Fälle bereichern rfahrung mit dieser Methode. Auf eine getreue Wieder-betreffenden Protokolle bezüglich Anamnese, Befund und nsgeschichte glaube ich um so eher verzichten zu können, über diesen Gegenstand bereits angesammelte Literatur, ch die vorzüglichen Arbeiten Leopolds, Knapps u. A. m., elnen Momente, im speziellen Indikation wie Technik, er-d behandeln. Meine neuen Fälle anlangend, will ich in enden Zeilen in mehr resumierender Form die wichtigsten erselben hervorheben.

l I. Fünftgeschwängerte im VII. Lunarmonat. Saprhä-Fieber. Forcierte Eröffnung mit Bossi. Entleerung der tter. Fieberfreie Konvaleszenz.

u J. L, 37jährige Gastwirtin, fiebert seit zwei Tagen. Temperatur ls 112. Fund. uteri 2 Querfinger über dem Nabel. Frucht in lage. Herztöne nirgends hörbar, seit geraumer Zeit auch subjektiv desbewegungen fühlbar. Vaginalportion erhalten, Muttermund und anal für einen Finger eben passierbar, Blase gesprungen. Während suchung entleert sich im Schwalle jauchige Flüssigkeit von pene-eruch ohne Luftbeimengung.

Schleichscher Mischungsnarkose wird im Martinschen Speculum angehakt und das Originalinstrument geschlossen eingeführt. In aume von 60 Minuten ist die Eröffnung bis zur Marke VIII gediehen. g der Frucht, Lösung der Nachgeburt; energische Ausspülung der le mit 2 proz. Lysollösung, lockere Jodoformgazetamponade.

Saum des Muttermundes erweist sich bei der Besichtigung im vollkommen intakt. Rasche Entfieberung.

Fall II. Viertgeschwängerte im VII. Lunarmonat. Resorpt
fieber infolge Fäulnis der Frucht. Forcierte Eröffnung mit
Äskulapdilatator. Ausräumung. Penetrierender, den re
seitigen intraligamentären Raum eröffnender Cervixriss
intakter Beschaffenheit der Konturen des Muttermundes.
droyante Blutung. Tamponade. Fieberfreier Verlauf.

Frau A. H., 29jährige Drogisteugattin, erschien am 7. I. 1903 in m
Sprechstunde. Die früheren Geburten betreffend, wäre folgendes he
zuheben: Erster Partus 1898. Das Kind wurde kurz vor dem Termine
eintägigem Kreissen in Gesichtslage spontan geboren; ein hierbei entstan
Dammriss wurde nicht genäht. Das Puerperium verlief fieberhaft, so
Pat. erst nach dreiwöchentlicher, mit zahlreichen Schüttelfrösten und hef
Schmerzen im Abdomen einhergehender Erkrankung das Bett verlassen ko
Zweiter Partus 1899 in normaler Lage, spontan. Dritter Partus 1902 prämat
VII. Lunarmonate. Die beiden letzten Puerperien angeblich fieberlos.
gynäkologische Befund am Tage der Konsultation lautet: Alter, verna
Dammriss. In der Urethra schleimig-eitriges Sekret. Vulva klaffend.
Bartholinischen Drüsen und ihre Ausführungsgänge intakt; die Mündu
der Skeneschen Drüsen dilatiert, ohne dass sich auf Druck Sekret entl
liesse. Schleimhaut der Vulva von leicht livider Verfärbung. Die Sche
wände deszendiert. Cystokele. Eitriger Fluor. Scheidenschleimhaut
Vaginalportion hypertrophisch, von reichlichen Retentionscysten durch
leicht aufgelockert und aus der Mittellinie stark nach rechts hin verz
Muttermund quergestellt, lazeriert, seine beiden Lippen erodiert und e
pioniert. Das rechte Scheidengewölbe abgeflacht, die Basis des zugehö
Parametrium starr infiltriert, bei Dehnung schmerzhaft. Die beiden S
Uterinbänder narbig verkürzt und bei Zerrung schmerzhaft. Corpus ute
Anteversion dextroponiert, entsprechend einer Gravidität von zwei Lu
monaten vergrössert und aufgelockert. Die Adnexe beider Seiten, namen
rechterseits stark geschwellt und empfindlich.

Am 15. VI. sah ich die Frau wieder. Die Untersuchung der
fiebernden Patientin (Temperatur 38,8, Puls über 100) ergab bei st
Prostration die Zeichen des eingetretenen Fruchttodes. Der Scheide
erschien kaum merklich verkürzt. Äusserer Muttermund und Cervikal
waren für den Finger passierbar, die Blase gesprungen; der in den Nä
schlotternde Schädel stand über dem Beckeneingang. Aus der Scheide
leerte sich reichlich putrid-sanguinolenter Ausfluss. Da ich hierbei die
dikation zur raschen Entleerung des Uterusinhaltes gegeben erachte, wir
der gewohnten Weise in Schleichscher Narkose unter Leitung des A
der Äskulapdilatator geschlossen eingeführt. Innerhalb des Zeitraumes
40 Minuten ist ohne jedwede Kraftentfaltung, stets der Elastizitätsgrenze
gespannten Muttermundssaumes Rechnung tragend und von dessen
versehrtheit durch das in kurzen Zeitintervallen in den verschieden
Richtungen „wandernde" vordere Spatel in Kenntnis gesetzt, die Eröffn
ohne nennenswerten Blutverlust bis zur Marke VII des Indikators gedie
Während nun die Extraktion der offenbar längere Zeit abgestorbenen Fru
sowie die manuelle Lösung der Placenta ohne welche Besonderheiten
statten geht, erfolgt plötzlich nach Entfernung der Nachgeburt eine foudroy
Blutung. Da sich der Uteruskörper bei äusserer Betastung hart anfühlt,
wegen des Verdachtes eines Cervixrisses der Muttermund im Spekulum
gestellt — er erweist sich vollkommen intakt, nirgends auch nur eine
deutendere frische Laceration. Hingegen gerät der untersuchende Fin
bereits eine kurze Strecke hinter dem äusseren Muttermund in der Richt
nach rechts in eine ziemlich geräumige Höhle, die nach oben zu von ei
schleierartigen Gewebe überdeckt erscheint, welch letzteres dem orientieren

ien sich eben präsentierenden Körper von glatter Oberfläche deut-
varium verrät.
rch den klaffenden Muttermund wird die eben beschriebene Höhle
ehtsseitige intraligamentäre Raum — möglichst exakt tamponiert
e profuse Blutung aus dem Plexus uterinus zum Stehen gebracht.
Entfieberung. Entfernung der Jodoformgaze am 5. Tage.
in den letzten Tagen erhobene Befund am Genitale erweist den
o ante. Das rechtsseitige Parametrium erscheint, wie bei der erst-
ntersuchung, narbig verkürzt, der Uteruskörper deutlich nach rechts
gert.

l III. Erstgeschwängerte im VII. Lunarmonat. Vorfall
elschnur bei für einen Finger passierbarem Cervikal-
Temperatur 38,9, Puls 108. Bossi. Wendung. Extraktion.
ses Wochenbett.
M., 31jähr. ledige Choristin, kam am 6. XI. 1903 in meine Sprech-
t der Angabe, dass nach der eben eingenommenen Mahlzeit heftiger
g aufgetreten sei, bei dessen Befriedigung sich plötzlich unter
dem Geräusche ein „Vorfall" aus der Scheide herausgedrängt habe.
über abwechselndes Frost- und Hitzegefühl.
der livid verfärbten Vulva ragt eine ca. 10 cm lange pulslose
urschlinge hervor. Port. vag. stark verkürzt. Äusserer Mutter-
einen Finger geöffnet. Cervikalkanal über 2 cm lang und wie der
ttermund knapp für den Finger passierbar.
Umstand, dass die vor mehr als drei Stunden erfolgte Defäkation
efallener Nabelschnur einer Infektion mit Bact. coli leicht auf
nder Bahn den Weg ebnen konnte, bestimmt mich zur tunlichst
ntleerung.
Schleichscher Mischungsnarkose wird in der üblichen Weise die
des Muttermundes in 45 Minuten bis zur Weite von 6 cm bewirkt.
efasste Fuss auszureissen droht und der Schädel sich vom Becken-
nicht wegdrängen lässt, wird das Instrument nochmals, diesmal mit
en armiert, eingeführt und in weiteren 20 Minuten die Eröffnung
erzielt. Leichte Wendung. Extraktion. Auf 2 g steril. Bombellon-
bkutan löst sich in kurzer Zeit die Placenta. Intrauterine Aus-
nit 2proz. Lysollösung. Rasche Entfieberung. Der Muttermund
ich bis auf eine, das rechte Scheidengewölbe nicht erreichende
n intakt.

l IV. Viertgeschwängerte im VI. Lunarmonat. Temperatur
s 120. Hochgradige doppelseitige Kolloidstruma. Bossi.
ung der Gebärmutter. Allmählicher Temperaturabfall.
u M. W., 33jährige Private. Seit 4 Tagen besteht andauernd hohes
eit ebenso langer Zeit Wasserabfluss. Kriminelle Manipulationen
ale auf das entschiedenste in Abrede gestellt. Kindesbewegungen
nfig einer Woche nicht fühlbar.
t. vag. erhalten. Äusserer Muttermund für den Finger geöffnet.
2 cm lang und wie der innere Muttermund eben für einen Finger
gig. Fruchtblase eröffnet. Über dem inneren Muttermunde der
Fötus fühlbar. Wegen der hochgradigen Struma wird von der
snarkose Abstand genommen. Pat. erhält subkutan 0,001 g Scopo-
drobrom. Merck und 0,01 g Morph. In der oben geschilderten
ziele ich in 70 Minuten die Eröffnung auf 7 cm. Extraktion der
Lösung der Nachgeburt. Intrauterine Lysolausspülung. Lockere
gazetamponade. Der Muttermundssaum zeigt ausser einer ganz
nden Laceration keinerlei Verletzung. Da am nächsten Morgen

die Temperatur nur unbedeutend, die Pulsfrequenz gar nicht gesun und sich ein ziemlicher Meteorismus entwickelt hat, erhält die Wö eine Darmeingiessung einer Lösung von 1 g Collargol Credé. Aben Injektion von 0,001 g Physostygmin. salycil. Merck, worauf am n Tage reichlicher Abgang von Blähungen erfolgt. Temperatur an Tage 37,9, Puls 100. Nach wiederholter Einführung von Collargol si Temperatur bis zur Norm.

Fall V. Drittgeschwängerte im X. Lunarmonat. Pla praevia centralis. Beträchtliche Blutung. Bossi. Wendu

Frau R. K., 36jährige Kaufmannsfrau, blutet seit drei Tagen ohne jedweden Wehenschmerz.

Lage der Frucht normal, Herztöne von normaler Frequenz. B masse ohne Besonderheit. Vagina mit Cruormassen ausgegossen. Vag. 1 cm lang. Äusserer Muttermund und Halskanal für einen Finge passierbar. Innerer Muttermund vom charakteristischen schwammigen G der Plazenta überdacht.

In Schleichscher Narkose Einführung des Dilatators. Bei Erö bis zur Marke V beginnt eine profuse Blutung, die mich zur schle Abnahme des Instrumentes zwingt; nunmehr gelingt es aber, die durch das Orificium hindurchzuzwängen, und da sich auch jetzt nirgen Placentarrand erreichen lässt, das Placentargewebe zu durchbohre wenden und mit dem herabgeholten Fusse zu tamponieren. Der v Verlauf wird den Naturkräften überlassen.

Fall VI. Drittgeschwängerte mit allgemein verengtem pl Becken II. Grades (Conj. vera 8 cm). Einleitung der künstli Frühgeburt mittels Bossi unter Erhaltung der Blase. Wen Extraktion. Lebendes Kind.

Frau M. G., 30jährige Bildbauersgattin. Anamnestisch ist Ra sichergestellt. Beckenmasse: D. sp. 25, D. cr. 26, D. tr. 30. Conj. 10 cm. Symphyse ziemlich hoch. Die vorhergehenden Geburten Forceps resp. Wendung künstlich beendet..

In der 36. Woche wird in Schleichscher Narkose das Boss Instrument unter Leitung des Auges eingeführt und im Verlaufe von 2 St der Muttermund auf 9 cm eröffnet. Sprengung der Blase. Wendun Frucht. Der weitere Verlauf wird bis zum Durchtritt des Steisse Naturkräften überlassen, dann Manualhilfe und Extraktion. Nach spon Durchtritt der Placenta wird der Muttermund im Speculum genau rev und ein in das seitliche Scheidengewölbe heranreichender Riss mit K knopfnähten vereinigt. Das Kind, männlichen Geschlechts, nur asphyktisch, wurde rasch wieder belebt.

Fassen wir zur Beurteilung der Wertigkeit der vorliege Methode zunächst den Fall II näher ins Auge. Bei oberflächli Betrachtung ist dieser Fall gewiss geeignet, von den zahlrei Gegnern der Metalldilatation als Argument verwertet zu we und doch wäre das absprechende Urteil hier ein nicht so weiteres zu rechtfertigendes. Die Schuld an dem Zusta kommen der Cervixzerreissung kann, im allgemeinen betrac ihren Grund in drei Momenten haben:

fehlerhafter Handhabung der Technik seitens des
s, in mangelhafter Konstruktion des Instrumentes,
der Beschaffenheit der mütterlichen Weichteile.
den ersten Punkt anlangt, so geschah die Einführung
ımentes in der stets gewohnten Weise und nach der
si, Leopold, Knapp u. A. geübten Methode im
ıen Speculum unter Leitung des Auges und zeitweiser
des Tastsinnes. Die Dilatation wurde, worauf ich be-
ewicht legen möchte, keineswegs forciert, was schon
Umstande erhellt, dass ich zur weiteren Eröffnung des
Finger passierbaren Cervikalkanales auf eine Lichtung
m 40 Minuten in Anspruch nahm. Das Ausgleiten einer
ınd die dadurch bewirkte allzu ungleichmässige Spannung
rmundsaumes hat sich in meinen Fällen vielleicht durch
ge Kontrolle der freien Hand wie des Gesichtsinnes,
etzter Linie durch die Art der Ausführung in der durch
zangen abwärts fixiert gehaltenen Portio bis nun über-
ht ereignet.
Konstruktion des Instrumentes spielt bei der Ätiologie
ten bisher beobachteten tieferen Cervixzerreissungen,
berzeugung nach, die wichtigste Rolle. Das erhellt aus
eren Hüufigkeit derartiger Verletzungen aus der ersten
meinerer Erprobung des Instrumentes, das ursprünglich
Branchen besass, ein Umstand, der bekanntlich Marelli
e, eine vierte Branche hinzuzufügen. Bekannt sind aus
t von Blau fernerhin die Modifikationen, die Hofrat
an dem in seiner Klinik in Verwendung stehenden
te bezüglich der bajonettähnlichen Branchenenden und
en anbringen liess. Auffällig konnte es weiterhin er-
dass dieses Accidens gerade bei Benutzung des Äskulap-
sich ereignete, während ich bei der viel häufigeren
ng des vierarmigen Originalmodelles niemals irgend
omplikationen beobachtete. Wie aus meiner in der ein-
wähnten Festschrift gegebenen Beschreibung und Ab-
les Äskulapdilatators ersichtlich ist, dürfte man in dem
, ein möglichst leichtes Modell zu schaffen — von vielen
rde das schwere Gewicht des Bossischen Instrumentes
det —, wohl über das Ziel geschossen haben. Ich äusserte
rsten Besichtigung dieses neuen Modelles Bedenken, ob
z der massiven vierarmigen Steuerschraube durch die
weiarmige Flügelschraube einen Vorteil bedeute, da die
weifelsohne eine viel empfindlichere Abstufung der jeweils

anzuwendenden Kraftentfaltung gestattet; diese Überlegung auch einen Teil jener Autoren, die bei den von ihnen konstru Modellen möglichste Vereinfachung neben Herabsetzung de wichtes erstrebten, veranlasst haben, die alte Steuerschraub zubehalten oder, wie bei dem Instrumente von Knapp, durch Radschraube zu ersetzen.

Obwohl also ein nicht ganz zweckmässig konstru Modell sicher zur Entstehung von Cervixrissen prädesti kann, möchte ich doch in meinem Falle keineswegs die standene Verletzung auf das Kerbholz des betreffenden M setzen — dagegen spricht mit zwingender Deutlichkeit di und Ausdehnung des Risses, denn wenn die dilatierende oder die durch mangelhafte Konstruktion ungleichmässig ver Spannung an dem Ereignisse schuldtragend wären, hätt Kontinuitätstrennung offenbar am Locus minoris resistentiae an dem den stärksten Grad der Spannung aufweisenden Mu mundssaume erfolgen müssen. Tatsächlich finden wir be rücksichtigung der einschlägigen Verletzungen in der Lite stets die Angabe, dass der Riss an der Peripherie des Mu mundes beginnend verschieden weit hinaufreichte — ein r gemässer Vorgang. Anders liegen die Verhältnisse in me Falle. Der Muttermund bot bei genauester Besichtigung ein kommen normales Aussehen, nirgends auch nur die geri Laceration, die den Ausgang zu der tiefgreifenden Ruptu boten hätte. Hier sind nur zwei Momente zur Erklärung Ätiologie ins Auge zu fassen. Es wäre zunächst möglich, sich die linksseitige Branchenspitze in die Uterussubstanz gebohrt und so bei weiterem Aufschrauben des Instrumentes Riss eine Vergrösserung erfahren hätte; diese mit jeder n lichen Schraubenumdrehung zunehmende Vergrösserung des R hätte sich — die gleiche Gewebsdichte vorausgesetzt — beiden Richtungen, sowohl gegen den inneren, als gegen äusseren Muttermund in gleicher Weise erstreckt und in ku Zeit zumindest die Kontinuitätstrennung am äusseren Mutterm bewirkt. Das vollkommen intakte Aussehen des letzteren sp gegen diese Auffassung.

Eine andere Möglichkeit, die ich im vorliegenden Falle die eigentliche Ursache halte, scheint mir folgende zu sein: rechtsseitige Ligamentum cardinale, sowie die benachbar Partien dieses Parametrium erschienen schon zur Zeit der er Untersuchung der Patientin zum Teil starr infiltriert, zum Teil das äusserste narbig verkürzt, wodurch die deutlich ausgepr extramediane Lage der Cervix bedingt wurde. Schauta schil

us resultierende Ernährungsstörung in seinem Lehrbuch
nten Gynäkologie treffend mit folgenden Worten: „Die
ietrium auftretenden Narbenmassen erschweren die Er-
derjenigen Teile der Cervix, deren zuführende Gefässe
h aufgenommen und zum Schwund gebracht haben."
ist einleuchtend, dass durch die sich in die Parenchym-
der Cervix erstreckenden Bindegewebsnarben die
t dieses Bezirkes arg geschädigt sein musste, und die
allmählichen Dehnung in noch so geringem Masse auf-
e Kraftentfaltung leicht die Elastizitätsgrenze des Gewebes
tt und so diesen eng umschriebenen Bezirk zum Platzen
Bezüglich einer genaueren Kenntnis der Wechsel-
gen selbst frischer vereiterter und nicht vereiterter para-
ner Exsudate zu Schwangerschaft, Geburt und Wochenbett
ich übrigens auf die Arbeit von L. Blumreich.
ser Fall ist lehrreich, zeigt er doch, dass man über eine
nach einigen Misserfolgen nicht ohne weiteres den Stab
ürfe, ohne vorher das Wie und Warum genauer ins Auge
u haben. Die jedesmalige Veröffentlichung derartiger
nat schon den eminenten Vorteil, dass wir hierdurch
in die Lage kommen, die Gegenanzeigen für das
ne Verfahren kennen zu lernen, die sich ja ähnlich den Er-
n bei Zuhülfenahme anderen Zwecken dienender In-
e nur auf Grund der Empirie fixieren lassen, zugleich das
tel, die Methode vor eventuellem Misskredit zu bewahren.
pathologische Veränderungen des benachbarten Gewebes
ich jedenfalls in Hinkunft zu um so strengerem Abwägen
schlagenden Methode veranlassen. Zu den folgenden Fällen
nichts wesentliches zu bemerken; hervorheben möchte
dass ich in Fällen von Placenta praevia — und darin
n ja in Übereinstimmung zu den wärmsten Verfechtern
lerten Dilatation — im Prinzip der Metreuryse den
gebe und nur für besondere und seltene Ausnahmefälle
urrenz des Metalldilatators gelten lasse. Die bekannten
für diesen prinzipiellen Standpunkt sind darin zu suchen,
sich gelegentlich ereignen könnte, dass im Beginne der
n, noch ehe die Vorbedingungen für die Wendung ge-
nd, eine foudroyante Blutung auftreten kann, die zur
en Entfernung des Instrumentes und nunmehr zur
en Metreuryse zwingt, und ferner, dass das durch den
n Sitz der Placenta in Mitleidenschaft gezogene Gewebe
x ganz besonders zu Zerreissungen prädestiniert erscheint.
geschah es in dem von Leopold (1902) beschriebenen

Falle von Eklampsie bei gleichzeitiger Placenta praevia la
dass infolge Einsetzens stärkerer Blutung der Operate
Instrument rasch zu entfernen gezwungen war und dies
nach bewirkter Sprengung der Blase wieder einführen konnte,
dings die Dilatation infolge neuerlichen Auftretens st
Blutung wieder abzubrechen sich veranlasst fühlte. We
Bossi der Verwendung des Instrumentes bei der vorlie
Nachgeburt auch Worte der Empfehlung widmet durch de
„Nei casi di placenta previa con perdita di sangue abbo
e resistente ai communi sussidii terapeutici, se il collo
ancora accorciato o lo è di poco, e non permette l'introd
delle dita e successivamente della mano nella cavità u
la dilatazione meccanica può rendere utili servigi sia per la
che pel prodotto del concepimento", so steht diese Befürw
in grellem Widerspruch zu den Erfahrungen Zangemeiste
der Klinik Zweifel, wenn dieser Autor mit den Worten:
unstatthaft scheint mir die Dilatation bei Placenta praevia zu
vor dem Gebrauche der durch Schraubenkraft getrie
Dilatatorien im allgemeinen warnt. Eine gemässigtere Ri
vertritt L. Meyer, der in Befürwortung der Methode hinsi
Zangemeisters Warnung sagt: „Nur in einem Punkte s
ich Zangemeister völlig bei: dies Instrument darf bei Pl
praevia nicht verwendet werden." Knapp, wohl der wä
Verfechter der Methode Bossis, glaubt ebenfalls, dass die Indi
der forcierten Aufschliessung durch den Dilatator gerad
Placenta praevia am schwächsten gestützt scheine. Wir
also die Ansicht Dührssens, dass die Bossische Method
Placenta praevia unbedingt zu verwerfen ist, in mehr oder w
bestimmter Form selbst von den Anhängern derselben bes
— in Übereinstimmung zu der Begründung, dass „bei Pla
praevia gar nicht die Indikation zur raschen Entbindung so
nur zur sicheren Blutstillung besteht."

Ein streng individualisierendes Verfahren wird gerad
dieser Anomalie im Geburtsverlaufe vor Misserfolgen schü

Unter den gefahrdrohenden Zuständen der Mutter, welch
Indikation zur unmittelbaren mechanischen Dilatation des Mu
mundes abgeben, steht, wie bereits allgemein anerkannt
Eklampsie obenan.

Fieber intra partum und solches, durch Retention und Fä
abgestorbener Früchte bewirkt, rechtfertigt die forcierte
schliessung, wie aus meinen und den diesbezüglichen Erfolgenan
Autoren hervorgeht, gewiss vollkommen, ein Moment, auf das
neuerdings wieder E. Fränkel in Breslau aufmerksam gemacht

Eine Indikation jedoch, die ich in den einschlägigen Arb

ile garnicht, zum Teile nicht prägnant genug hervorgehoben st die Blutung aus vorzeitiger Lösung der Placenta. Hier sich schon in der nächsten Zeit die Präpotenz der forcierten ientellen Aufschliessung der noch ungenügend eröffneten swege gegenüber dem vaginalen Kaiserschnitte fühlbar ; erfordert doch bei gleichen Chancen der letztere Eingriff eitung, Assistenz und hierdurch einen Zeitaufwand, dessen rfahren nnch Bossi zum grossen Teile entbehrt, — für tunter mehr als prekären Verhältnisse der Häuslichkeit ein nicht zu unterschätzender Vorzug.

Wenn trotz der glänzenden Erfolge der italienischen Schule, elchen das Studium der einschlägigen Literatur Zeugnis iese Methode an manchen Stellen die kühlste Aufnahme, tige Abwehr fand, so liegt der Grund hierfür teils in der ung eines Teiles der Fachkollegen, sich überhaupt durch oder weniger forcierte Weise den Eintritt in die Uterus- zu erzwingen, teils in den anfänglichen Misserfolgen des oder anderen Operateurs, die übrigens, wie Leopold mit betont, nach längerer Übung und Vertrautheit mit dem nente stets seltener werden.

ch halte dafür, dass der Dilatator durch die mittelst des- bisher errungenen Erfolge in der Eklampsiebehandlung allein chon einen dauernden Platz unter unseren therapeutischen hmen bei dieser Erkrankung gesichert haben müsste. e Erfolge, wie sie durch keine andere der Methoden in der llung dieser Erkrankung zu erreichen sind, und die schon das Mortalitätsprozent in jenen Anstalten, in welchen die mechanische Dilatation zur Methode der Wahl ausgebildet wesentlich herabgedrückt haben, kennzeichnen den Weg Prinzipes. Nicht das Heilungsprozent bei den von vorn- leichten Fällen von Eklampsie rechtfertigt diese Worte, n der Erfolg in jenen schwersten Formen der Erkrankung, i vollständig unvorbereiteten Geburtswegen sofort rker Häufung der Paroxysmen, Verschlechterung der Herz- it und schwerstem Koma einsetzen und die bei einer noch ansehnlichen Reihe von Klinikern als die Domäne der im Jahre urch Halbertsma inaugurierten und seither von den ver- ensten Seiten befürworteten Sectio caesarea in Geltung stehen. Eine Gegenüberstellung der Erfolge dieser beiden Arten perativen Massnahmen möge meine eben aufgestellte Be- ng stützen.

n der mir zugänglichen Literatur fand ich 82 Fälle von schnitt wegen Eklampsie ausgeführt, verzeichnet, ohne dass t dieser Zahl irgendwelchen Anspruch auf Vollständigkeit n wollte. Die Fälle sind:

Lfd. No.	Operateur	Alter	Schwangerschaft, Lunar-M.	Zahl der vorhergegang. Anf.	Sonstige klinische Bemerk.	Stand der Geburtsarbeit	Operation	Erfolg für die Mutter	Anfälle nach der Operat.	Erfolg für das Kind
1	Halbertsma	26	I. 9. L.-M.	20	Lungenödem	—	Sect. caes.	† Sepsis	—	Lebt
2	Halbertsma	27	I. 10. L.-M.	8	—	Kein Geburtsbeginn	Sect. caes.	Heilung	3	† 16 T. p. o.
3	Halbertsma	23	I. 10. L.-M.	Mehrere	—	Kein Geburtsbeginn	Sect. caes.	Heilung	—	Lebt
4	Müller	26	I. 7. L.-M.	11	Hirnhämorrhagie	V. P. stehend u. Muttermund f. 1 Fing. durchg.	Sect. caes.	† am nächst. Tg.	—	† geboren
5	v. d. May	?	I. 7. L.-M.	Mehrere	Koma	Port. vag. erhalten, Orif. geschlossen	Sect. caes.	Heilung	—	† 5 T. p. o.
6	v. d. Poll	?	I. 10. L.-M.	Mehrere	—	Kein Geburtsbeginn	Sect. caes.	†	11	† geboren
7	Czempin	29	I. 9. L.-M.	Zahlreiche, alle 2 Stunden	Lungenödem, Koma	Collum vollkommen erhalten	Sect. caes.	†	—	intrauterin †
8	Staude	?	I.	Zahlreiche, alle 2 Stunden	Lungenödem	—	Sect. caes.	† Sepsis	—	† geboren
9	v. d. Akker	40	I. 10. L.-M.	Mehrere	C. v. 6,3	?	Sect. caes.	Heilung	—	Lebt
10	v. d. Hoeven	29	I. 7. L.-M.	7	—	Kein Geburtsbeginn	Sect. caes.	Heilung	—	† ½ Std. p. o.
11	v. Rosthorn	—	—	?	Moribund	—	Sect. caes., Porro	†	—	† geboren

13	Wertheim	23	I. 10. L.-M.	Zahlreiche	—	Schwache Wehen	Sect. caes.	Heilung	—	Lebt
14	v. Gwiecicky	?	VII. 10. L.-M.	Mehrere	Lungenödem	—	Sect. caes.	†	—	† kurz p. o.
15	Kaltenbach	22	I. 10. L.-M.	5	Allg. verengtes Becken: C. v. 7,5—8	—	Sect. caes.	Heilung	—	†
16	Doederlein	43	I. 9. L.-M.	Mehrere	—	Muttermund geschlossen	Sect. caes.	Heilung	—	Lebt
17	Schauta	22	I. 7. L.-M.	Zahlreiche	—	Cervix-Kanal geöffnet, keine Wehen	Sect. caes.	Heilung	5	† 3 T. p. o.
18	v. Herff	24	I. 9. L.-M.	9	—	Kein Geburtsbeginn	Sect. caes.	Heilung	2	Lebt
19	Reijenga	?	IV. 9. L.-M.	Mehrere	Lungenödem	Cervikalkanal f. 2 Finger durchgängig	Sect. caes.	Heilung	—	† 1/4 Std. p. o.
20	Decio	23	I.	?	—	—	Sect. caes.	Heilung	—	†
21	Everke	?	I.	Mehrere	—	—	Sect. caes	†	—	Lebt
22	Zweifel	28	I. 10. L.-M.	2	Conj. v. 6,5	—	Sect. caes.	Heilung	30	Lebt
23	Strassmann	?	—	Mehrere	Vaginofix.	—	Sect. caes.	†	—	†
24	Gusserow	38	II. 10. L.-M.	1	Vaginofix.	Vaginalport. erhalten	Sect. caes., Porro	†	—	† geboren.

Lfd. No.	Operateur	Alter	Schwanger schaft, Lunar-M.	Zahl der vorher-gegang. Anf.	Sonstige klinische Bemerk.	Stand der Geburtsarbeit	Operation	Erfolg für die Mutter	Anfälle nach der Operat.	Erfolg für das Kind
25	Graefe	—	III.	Mehrere	Vaginofix.	—	Sect. caes.	Heilung	—	Lebt
26	Leopold	27	I.	9	Conj. v. = 6	—	Sect. caes.	†	—	† 8 Std. p. o.
27	Klinik Leopold	26	I.	5	Gemini	Muttermund grübchen-förmig	Sect. caes., Porro	†	—	† geboren
28	Fehling	44	III. 10. L.-M.	0	8‰ Eiweiss	Myomata uteri	Sect. caes., Porro	†	1	† 14Std. p.o.
29	Andrews	?	I. 8. L.-M.	?	Nephritis 15 Jahre dauernd	—	Sect. caes.	†	—	—
30	Hartwig	36	I. 9. L.-M.	1	C. v. = 4,5	Kein Geburtsbeginn	Sect. caes.	†	—	†
31	Hartwig	28	I. 10. L.-M.	Mehrere	—	—	Sect. caes.	†	—	† maceriert
32	Nolst Trenité	?	? 10. L.-M.	?	—	Kein Geburtsbeginn	Sect. caes.	Heilung	—	—
33	Poten	30	I. 10. L.-M.	12	—	Kein Geburtsbeginn, Muttermund geschlossen	Sect. caes.	Heilung	—	Lebt
34	Hefting	?	I. 10. L.-M.	Zahlreiche	Koma	Kein Geburtsbeginn	Sect. caes.	Heilung	—	Lebt
35	Everke	?	?	?	Moribund.	—	Sect. caes.	†	—	Lebt

37	Everke	?	I. 10. L.-M.	Halbstünd. Krämpfe von 5′ Dauer	—	Muttermund f. 1 Finger durchg., vag. P. = ½ cm	Versuch der Entb. per vias nat., dann Sect. caes.	†	—	Lebt	
38	Everke	?	I. 8. L.-M.	Krämpfe alle 10′ von 5′ Dauer	Koma	Muttermund geschlossen, Cervix erhalten	Sect. caes.	†	6	Lebt	
39	Everke	27	I. 8. L.-M.	Krämpfe alle 15′	Koma	Muttermund geschlossen, Port. vag. 2 cm lang	Sect. caes.	Heilung	—	† ¾ Std. p.o.	
40	Everke	?	I.	13	Moribund, Koma	Muttermund f. d. Fingerkuppe durchgängig, Cervix erhalten	Sect. caes.	†	7	†	
41	Everke	?	I.	Mehrere	Koma	Muttermund geschlossen, Port. vag. 2 cm l.	Sect. caes.	Heilung	3	†	
42	Everke	?	I.	23	Koma	Port. vag. über 2 cm lang	Sect. caes.	†	—	Lebt	
43	Everke	?	I.	13	Koma	Muttermund geschlossen, Port. vag. 2 cm lang	Sect. caes.	†	2	Lebt	
44	Lennander	25	I.	Mehrere	—	Muttermund knapp für 1 Finger	Sect. caes., Porro	†	—	Lebt	
45	Lennander	30	I.	Mehrere	—	Cervix erhalten	Sect. caes.	†	—	Lebt	
46	Koenig	25	I.	3	— Mortua	Kein Geburtsbeginn	Sect. caes.	†	—	Lebt	
47	Hillmann	23	I. 10. L.-M.	8	Lungenödem	Kein Geburtsbeginn	Sect. caes.	Heilung	—	† geboren	
48	Olshausen	22	I.	14	—	Kein Geburtsbeginn	Sect. caes.	Heilung	—	?	

Lfd. No.	Operateur	Alter	Schwangerschaft, Lunar-M.	Zahl der vorhergegang. Anf.	Sonstige klinische Bemerk.	Stand der Geburtsarbeit	Operation	Erfolg für die Mutter	Anfälle nach der Operat.	Erfolg für das Kind
49	Sippel	17	I. 9. L.-M.	Anfälle alle 15—20′	Koma	Port. vag. erhalten	Sect. caes.	† an perforier. Duodenalgeschwür	1	Lebt
50	Löwenstein	28	I. 10. L.-M.	5	—	Äusserer Muttermund nicht erweitert	Sect. caes.	†	—	Lebt
51	Glaser	?	I.	Ununterbrochen	Koma	Äusserer Muttermund f. 1 Finger, Cervix erhalten	Sect. caes.	†	Fortdauer	Lebt
52	Löwenstein	?	I. 7. L.-M.	14	Koma	Portio u. Cervix erhalten	Sect. caes.	†	3	†
53	Biermer	?	?	Viele	—	Muttermund geschlossen	Sect. caes.	†	Mehrere	?
54	v. Guerard	25	I. 8. L.-M.	Mehrere	Koma	Collum 5 cm lang, nicht erweitert, Muttermund geschlossen	Sect. caes.	†	—	†
55	Biddone	?	? 7. L.-M.	?	Koma	—	Sect. caes.	†	—	†
56	Ribbius	?	?	?	—	—	Sect. caes.	Heilung	Fortdauernd	?
57	Dienst	22	I. 7. L.-M.	8	Koma	Cervix z. T. entfaltet, Cervikalkanal f. 1 Finger	Sect. caes.	†	—	† geboren
58	Dienst	18	I.	9	Koma	Cervix erhalten,	Sect. caes.	†	3	Lebt

60	Burmeister	27	I. 10. L.-M.	10	—	Kein Geburtsbeginn	Sect. caes.	Heilung	—	Lebt
61	Streckeisen	30	I. 10. L.-M.	Mehrere	Koma, Gemini	Portio nicht verstrichen, Mutterm. 2 Frk.-Stck. gross	Sect. caes.	†	—	† i. u.
62	Streckeisen	26	I. 10. L.-M.	11	Beckenverengerung II°, Koma, Gemini	Port. 1 cm lang, äusserer Muttermund für 1 Finger passierbar	Sect. caes.	Heilung	—	Beide leben
63	Küstner	22	II. 8. L.-M.	8	Koma	Cervikalkanal f. 1 Finger passierbar	Sect. caes.	†	—	†
64	Küstner	18	I. 9. L.-M.	4	Koma	Cervikalkanal f. 1 Finger passierbar, 2 cm lang	Sect. caes.	†	—	Lebt
65	Schmidt	25	I. 8. L.-M.	5	Koma	Mutterm. f. d. Fingerkuppe geöffnet, Cervix 5—6 cm	Sect. caes.	†	—	Lebt
66	Küstner	19	? 10. L.-M.	6	—	Geburtsbeginn	Sect. caes.	†	—	Lebt
67	Kezmarsky	?	I.	?	Becken verengt	?	Sect. caes.	Heilung	—	Lebt
68	Krefting	?	I.	Häufige, heftige	Koma	Kein Geburtsbeginn	Sect. caes.	Heilung	—	Lebt
69	Kötschau	?	?	?	—	Alle Mittel erfolglos	Sect. caes.	Heilung	—	† i. u.
70	Kötschau	?	?	?	—	?	Sect. caes.	Heilung	—	Lebt
71	Schatz	31	II. 10. L.-M.	8	II. Steisslage, mortua	—	Sect. caes.	† Haemorrhagia cerebri	—	Lebend geboren

Lfd. No.	Operateur	Alter	Schwangerschaft, Lunar-M.	Zahl der vorhergegang. Anf.	Sonstige klinische Bemerk.	Stand der Geburtsarbeit	Operation	Erfolg für die Mutter	Anfälle nach der Operat.	Erfolg für das Kind
72	Schatz	20	I. 10. L.-M.	18	—	Or. ext. geschlossen, vag. P. $1^1/_2$ cm lang	Sect. caes.	Heilung	3	†
73	Bäcker[1])	24	II. 10. L.-M.	?	Beckenverengerung II.°	Muttermund 3 Finger weit	Sect. caes.	Heilung	—	Lebt
74	Küstner	19	I. 9. L.-M.	8	Lungenödem	Vag. Port. erhalten, innerer Muttermund f. 1 Finger	Sect. caes.	†	—	Lebend geboren
75	Koenig	25	I. 10. L.-M.	1	Mortua —	Cervix ganz erhalten, innerer Muttermund geschlossen	Sect. caes.	†	—	Lebt
76	P. Müller	25	I. 10. L.-M.	Viele	—	Muttermund 5frankstück-gross	Sect. caes.	Heilung	Mehrere	Lebt
77	Biermer	24	I. 10. L.-M.	7	—	Cervix erhalten	Sect. caes.	†	24	Lebt
78	Prokess	25	I. 8. L.-M.	—	Moribund —	Port. v. 1 cm lang, Cervix f. 1 Finger durchgängig	Sect. caes.	†	—	Lebt
79	Treub	44	I. 9. L.-M.	1	Platt rachit. Becken	Port. vag. verstrichen, Muttermund 2,5 cm weit	Sect. caes.	Heilung	2	Lebt
80	Martin	32	I. 9. L.-M.	?	—	Port. verstrichen, äusserer Muttermund f. 1 Finger, innerer geöffnet	Sect. caes.	Heilung	—	Lebt
81	Brunner	30	I. 10. L.-M.	Viele	Koma Zwillinge	Port. nicht ganz verstrichen Mutterm. 2frankstückgross	Sect. caes.	†	—	Beide †
82	Brunner	26	I.	12	Zwillinge	Port. fast ganz verstrichen	Sect. caes.	Heilung	—	Leben

Lfd.		Alter	Monat		Nebenbemerkungen			Mutter	Operation	Kind
1	Bossi	—	I. 7. L.-M.	?	—	—	Krause, Bossi 20′, Forceps	Heilung	—	† mazeriert
2	Bossi	—	Plurip. 9. L.-M.	?	—	—	Bossi, hoher Forceps	Heilung	—	Lebt
3	Bossi	—	Plurip. 9. L.-M.	?	—	—	Bossi, Forceps	†	—	?
4	Bossi	—	? 8. L.-M.	?	—	Kein Geburtsbeginn	Bossi, Extraktion	Heilung	—	Lebt
5	Bossi	–	I. 7. L.-M.	?	—	—	Krause, Bossi 2 St., Blasensprengung	Heilung	—	† intra- uterin
6	Bossi	—	? 8. L.-M.	?	—	Kein Geburtsbeginn	Bossi 1 St., Forceps	Heilung	—	Lebt
7	de Paoli	30	I. 8. L.-M.	Zahlreiche	P. 105 T. 38	Kein Geburtsbeginn	Bossi 15′, Forceps	Heilung	—	† intra- uterin
8	Bossi	24	I. 8. L.-M.	Intensive und zahlreiche	—	Kein Geburtsbeginn	Bossi 1 St., Forceps	Heilung	Mehrere	Lebt
9	de Paoli	35	II. 9. L.-M.	?	Ödeme	Collum 1 cm, nicht eröffnet, nicht dehnbar	Bossi 10′, hoher Forceps	Heilung	20	Lebt
10	de Paoli- Sacchi	30	I. 8. L.-M.	Zahlreiche und schwere	Koma	Cervix verkürzt, Mutter- mund geschlossen	Bossi 15′, hoher Forceps	Heilung	–	† mazeriert
11	Bossi-Gras di Sampier- darena	?	Plurip. 9. L.-M.	Zahlreiche	—	Cervix 2 cm entfaltet	Bossi 14′, Forceps	Heilung	—	Lebt

Lfd. No.	Operateur	Alter	Gravidit., Lunar-Monat	Anfälle	Klinische Bemerkungen	Stand der Geburtsarbeit	Operative Eingriffe	Erfolg für die Mutter	Anfälle nach der Operation	Erfolg für das Kind
12	Ferri-Caravaggi	?	Plurip. 8. L.-M.	Zahlreiche schwere	—	Cervix nicht vollst. verstrichen	Bossi 25′, Forceps	Heilung	Dauern noch einige Zeit an	Lebt
13	Zenoglio	?	Plurip. 7. L.-M.	—	Status gravissimus	Cervix nicht dehnbar	Bossi 40′, Forceps	Heilung	—	Lebt
14	Paoletti	20	I. 8. L.-M.	Zahlreich, heftig, lange andauernd	—	Cervix nicht dehnbar	Laminaria, Bossi 20′, Forceps	Heilung	—	Lebt
15	Marini	?	Plurip. 5. L.-M.	—	Status gravissimus	Kein Geburtsbeginn	Bossi	Heilung	—	—
16	Bossi	37	IV. 9. L.-M.	Prodromi-eklampt.	—	Muttermund 3 cm eröffnet	Bossi 10′, Forceps	Heilung	—	Lebt
17	Bossi	28	II. 6. L.-M.	20	Koma	Kein Geburtsbeginn	Bossi 20′	Heilung	—	—
18	Bossi	18	I. 9. L.-M.	Zahlreiche schwere	—	Muttermund 3 cm weit	Krause, Bossi 15′, Forceps	Heilung	—	Lebt
19	de Paoli di Negro	?	II. 8. L.-M.	Heftige	Koma, Steisslage	Muttermund 2 cm offen, Cervix verstrichen	Bossi 45′	Heilung	Fortdauernd, sow. d. Koma	Lebt
20	de Paoli Paoletti Zirolia	?	Plurip. 9. L.-M.	Zahlreiche	—	Nahezu unvorbereitete Geburtswege	Bossi, Forceps	Heilung	Noch einige Zeit fortdauernd	Lebt
21	de Paoli Zirolia, Leidi	20	I. 7. L. M.	Anfall auf Anfall	Koma	Kein Geburtsbeginn	Bossi 45′, Forceps	Heilung	2 Koma	Lebt

23	de Paoli	17	I. 9. L.-M.	Zahlreiche heftige	Koma	Cervix verkürzt, auf 2 cm eröffnet, nicht dehnbar	Bossi 20′, Forceps	†	30 Schweres Koma	Lebt
24	de Paoli	?	II. 8. L.-M.	14	T. 39 P. 80 R. 24	Cervix auf 2 cm eröffnet, nicht dehnbar	Bossi 21′, Forceps	Heilung	1 Schweres Koma, T. 38, P. 120	Lebt
25	de Paoli Zirolia di Negro	23	I. 7. L.-M.	Anfall auf Anfall	T. 38,5 P. 100 Koma	Kein Geburtsbeginn	Bossi 45′, Forceps	Heilung	3	Lebt
26	de Paoli di Negro Gallo	18	I. 8. L.-M.	Zahlreiche	P. 100 Koma	Kein Geburtsbeginn	Bossi 30′, Forceps	Heilung	2	Lebt
27	Leopold	27	I. 10. L.-M.	3	Koma	Muttermund 5-Markstück gross	Bossi, Forceps	Heilung	—	Lebt
28	Leopold	18	I. 10. L.-M.	1	Koma	Muttermund 1-Markstück gross	Bossi, Forceps	Heilung	2	Lebt
29	Leopold	24	I. 8. L.-M.	6	Placenta praevia, Koma	Muttermund für 1 Finger passierbar	Bossi, Wendung	Heilung	Vorübergehende Psychose	†
30	Leopold	25	I. 10. L.-M.	3	Koma	Portio wulstig, fast verstrichen, Muttermund 1-Markstück gross	Bossi, Forceps	Heilung	—	Lebt

Lfd. No.	Operateur	Alter	Gravidit., Lunar-Monat	Anfälle	Klinische Bemerkungen	Stand der Geburtsarbeit	Operative Eingriffe	Erfolg für die Mutter	Anfälle nach der Operation	Erfolg für das Kind
31	Leopold	25	II. 10. L.-M.	7	Koma	Portio wulstig, Muttermund 10-Pfennigstück gross	Bossi, Forceps	Heilung	23 T. 40°, Koma, Trachealrasseln	Lebt
32	Leopold	21	I. 8. L.-M.	6	Koma	Portio 1½ cm lang, Muttermund für 1 Finger passierbar	Bossi, Forceps	Heilung	—	Lebend geboren
33	Leopold	23	I. 6. L.-M.	6	Somnolenz	Kein Geburtsbeginn	Bossi, Perforation, Kranioklasie	Heilung	7 Schwere Manie	Perforiert
34	Leopold	27	V. 9. L.-M.	13	Koma	Portio verstrichen, Muttermund 1-Markstück gross	Bossi, Forceps	Heilung	1	Lebt
35	Leopold	30	I. 9. L.-M.	2	—	Portio verstrichen, beide Lippen noch wulstig, Muttermund 2-Markstück gross	Bossi, Perforation, Kranioklasie	Heilung	—	In utero †
36	Leopold	23	I. 10. L.-M.	Mehr als 5	Koma	Muttermund 1-Markstück gross	Bossi, Perforation, Kranioklasie	Heilung	1	Perforiert
37	Leopold	26	I. 8. L.-M.	9	Koma	Portio verstrichen, Muttermund scharfrandig, für 1 Finger passierbar	Bossi, Forceps	Heilung	8	Lebt

39	Bischoff	20	I. 8. L.-M.	?	Koma	Kein Geburtsbeginn	Bossi, Perforation, Kranioklasie	†	Zahlreiche und Koma	Perforiert
40	Bischoff	26	I. 9. L.-M.	6	Koma	Kein Geburtsbeginn	Bossi, Wendung	Heilung	—	Lebt
41	Bischoff	21	? 9. L.-M.	?	Koma	Muttermund 2 cm Durchmesser	Bossi, Wendung	Heilung	—	Lebt
42	Knapp	31	I. 10. L.-M.	3	Koma	Portio verstrichen, Muttermund für 2 Finger	Bossi, Wendung	Heilung	—	†
43	Knapp	19	I. 10. L.-M.	2	Koma	Cervix halbfingergliedlang, Cervicalkanal für 1 Finger durchgängig	Bossi, Wendung	Heilung	—	Lebt
44	Knapp	25	I. 9. L.-M.	4	Koma	Kein Geburtsbeginn	Kolpeuryse, Bossi, Wendung, Perforation am nachf. Kopf	† Pyämie	—	Perforiert
45	Knapp	42	I. 10. L.-M.	4	Koma	Muttermund für 4 Finger	Bossi, Forcepsversuch, Perforation, Kranioklasie	Heilung	—	Perforiert
46	Knapp	23	I. 10. L.-M.	5	Koma	Portio fingergliedlang, Muttermund für 1 Finger passierbar	Bossi, Wendung, Placentalösung	Heilung	4 schwache	Lebend geboren
47	Langhoff	28	I. 8. L.-M.	4	Koma	Muttermund für 1 Finger durchgängig, mit wulstigem Saum	Bossi, Forceps	Heilung	—	†

Lfd. No.	Operateur	Alter	Gravidit., Lunar-Monat	Anfälle	Klinische Bemerkungen	Stand der Geburtsarbeit	Operative Eingriffe	Erfolg für die Mutter	Anfälle nach der Operation	Erfolg für das Kind
48	Keller	23	I. 9. L.-M.	5	Koma, Fusslage	Cervix erhalten, 4 cm lang, für 1 Finger durchgängig	Bossi 40′, Extraktion	Heilung	—	Lebt
49	Keller	20	I. 10. L.-M.	1	—	Muttermund 10-Pfennigstück gross	Bossi 15′, Forceps	Heilung	—	Lebt
50	Keller	22	I. 10. L.-M.	5	Koma	Cervikalkanal über Fingerglied lang, für 1 Finger durchgängig	Bossi 30′, Forceps	Heilung, Wiederkehr des Bewusstseins am 3. Tage	1	Lebt
51	Keller	36	X. 10. L.-M.	4	Steisslage, Koma	Portio erhalten, Cervix für 3 Finger durchgängig	Bossi 7′, Extraktion	†	—	Lebend geboren
52	Keller	23	I. 8. L.-M.	1	Totale Amaurose	Portio nahezu verstrichen, Muttermund f. 2 Finger durchgängig	Bossi 30′, Forceps	Heilung	—	Lebt
53	Keller	35	II. 9. L.-M.	6	Koma	Muttermund 2-Markstück gross	Bossi 10′, spontaner Partus	†	—	In utero abgestorben
54	Keller	21	I. 8. L.-M.	2	Placenta praevia	Portio nicht verstrichen, Collum für 1 Finger durchgängig	Bossi 25′, Wendung	Heilung,	—	Lebt
55	Keller	24	I. 10. L.-M	1	—	Muttermund 2-Markstück gross	Bossi 10′, Forceps	Pyämie Heilung	—	Lebt

57	Rissmann	21	I. 10. L.-M.	Mehrere	Koma	Muttermund für 1 Finger durchgängig	Bossi, Forcepsversuch, Kraniotomie	Heilung	—	Perforiert
58	Rissmann	21	I. 10. L.-M.	Mehrere	—	Muttermund für 2 Finger durchgängig	Bossi, Forceps	Heilung	2	Lebt
59	Rissmann	39	I. 10. L.-M.	Viele	—	Cervix verstrichen, Muttermund für 1 Finger durchgängig	Bossi, Perforation, Kranioklasie	†	—	Perforiert
60	Osterloh	28	I. 8. L.-M.	6	—	Kein Geburtsbeginn	Bossi, Perforation, Wendung	Heilung	—	Perforiert
61	Ostrčil	27	I. 9. L.-M.	4	Gemelli, Koma	Portio 1 cm lang, Cervikalkanal $3^1/_2$ cm lang, für 1 Finger passierbar	Bossi 45′, Wendung	†	6	Beide leben
62	Ostrčil	16	I. 9. L.-M.	5	P. 96, T. 38°	Cervix verstrichen, Muttermund knapp für 1 Finger durchgängig	Bossi 40′, Achsenzugzange	Heilung	7 Am 8. Tage Koma	Lebt
63	Ostrčil	20	I. 9. L.-M.	Schwere, Zahlreiche	P. 94, T. 37,4°	Vag. Port. $^1/_2$ cm lang, Orif. ext. geschlossen	Bossi 45′, Forceps	Heilung	9 schwere, tiefes Koma	Lebt
64	Beck	29	I. 10. L.-M.	2	Koma	Cervix verstrichen, Muttermund für 2 Finger passierbar	Bossi, Forceps	†	4	Lebt

Lfd. No.	Operateur	Alter	Gravidit., Lunar-Monat	Anfälle	Klinische Bemerkungen	Stand der Geburtsarbeit	Operative Eingriffe	Erfolg für die Mutter	Anfälle nach der Operation	Erfolg für das Kind
65	Beck	32	I. 6. L.-M.	5	Koma	Kein Geburtsbeginn.	Bossi 30′, Wendung	†	Andauerndes Koma	?
66	Jentzer	27	I. 10. L.-M.	9	P. 110 Koma	Cervikalkanal 3 cm lang u. wie der innere Muttermund f. 1 Finger passierbar	Bossi 38′, Forceps	†	2 Koma	Lebt
67	Koenig	36	I. 10. L.-M.	1	10′ dauernde Bewusstlosigkeit	Cervix erhalten, für 2 Finger durchgängig	Bossi 8′, Forcepsversuch, Perfor-Wendung	†	2 Koma	Perforiert
68	Pollak	43	I. 10. L.-M.	4	P. 100 T. 37,7	Vag.-Port. halbfingergliedlang. Aeusserer Muttermund u. Cervikalkanal für 1 Finger passierbar	Bossi 40′, Forceps	Heilung	1	Lebt
69	Blau	17	I. 10. L.-M.	2	—	Cervikalkanal 1 cm lang, für 1 Finger durchgängig. Keine Wehen	Erfolglose Hystreuryse, Bossi 4′, Wendung	Heilung	—	†
70	Blau	23	I. 10. L.-M.	Mehrere	Sensorium benommen	Muttermund dicksäumig, guldenstückgross	Bossi 15′, Atypischer Forceps	Heilung	2	Lebt
71	Blau	?	I.	Mehrere		Muttermund dick-	Bossi 10′, F-			

(Schluss im nächsten

XVIII.

(Frauenklinik des Herrn Privatdozent Dr. Strassmann zu Berlin.)

eration cystisch degenerierter Ovarien bei Blasenmole.

Von

Dr. GUSTAV BAMBERG,
I. Assistent.

(Hierzu Taf. XVIII.)

r Fall, den ich hier veröffentlichen möchte, ist folgender:

u S., eine 21jährige Kaufmannsgattin, wird am 11. II. 1902 zu
ssmann in die Sprechstunde gebracht. Familienanamnese ohne
Pat. selbst hat als junges Mädchen viel an Bleichsucht zu leiden
t sonst immer gesund gewesen. Erste Menses im 14. Lebensjahre,
elmässig, vierwöchentlich, etwa 3 Tage dauernd, mässig stark und
merzhaft. Seit 3. VII. 1901 verheiratet. Anfang November zum
Termine war Pat. noch drei Tage menstruiert, Anfang Dezember
ng Januar hat sie je einen Tag lang geblutet. Nach drei Tagen,
uar, begann die Blutung von neuem, die in wechselnder Stärke
Unterbrechung bis zum 27. Januar anhielt. Seitdem keine
mehr. Vor etwa 8 Tagen begannen Schmerzen im ganzen Leib,
mehr und mehr steigerten. Sie ist ohne Schlaf und Appetit.
und Erbrechen in den letzten Tagen 8—10 mal täglich, danach
erhebliche Steigerung der Schmerzen. Seit 2 Tagen kein Stuhl-
hr. Fortwährender Urindrang. Kann weder gehen noch

tus: Sehr elende Person, die sich vor Schmerzen krümmt und
aufrecht erhalten kann. Zunge belegt. Temp. 37,2. Puls 84. —
tung. Von aussen ein bis zum Nabel reichender Tumor fühlbar,
ns Becken fortsetzt. Portio steht dicht hinter der Symphyse, der
hang mit dem von aussen gefühlten Tumor ist nicht mit Sicherheit
en. Vom hinteren Scheidengewölbe fühlt man eine weiche Ge-
über deren Natur sich aber näheres zur Zeit nicht sagen lässt.
ase wenig klarer Urin. Diagnose: Incarcerierter Ovarial-
ei Gravidität.
ientin wird sofort zur Klinik geschafft.

II. 1902, 8 Uhr morgens, Temp. 36,4. Puls 90. Chloroformnarkose.
ssmann diktiert folgenden Narkosenbefund: Nachdem aus der
sslöffel klaren Urins entleert sind, bleibt der median gelegene, bis
reichende, schwer bewegliche Tumor unverändert. Die Geschwulst
ravide Uterus. Beiderseits davon fühlt man Tumoren, die vom
cht deutlich abgrenzbar sind; der linke ist cystisch und drängt
nd hinteres Scheidengewölbe nach abwärts. Beim Versuche, ihn
ängen, gibt er nach, wobei man das Gefühl hat, als ob er
Der rechtsseitige Tumor erscheint härter als der linke.

Laparotomie: Dr. Str.: Längsschnitt in der Linea alba. öffnung des Peritoneum sieht man den graviden Uterus der vordere wand anliegen. Im freien Bauch reichliche, serössanguinolente Fl Zunächst wird der geplatzte rechtsseitige, dunkelblaurote Tum gehoben, der im Becken zahlreiche Verwachsungen hat; dabei ze vollends. Abbinden mit drei Katgutfäden samt der Tube. Um Seite im Douglas frei zu machen, ist es nötig, den Uterus vorzuwä ist doppelt mannsfaustgross und wird mit Gazeservietten bedeckt Dann wird an der Hinterwand des Uterus ein isoliertes Tumorsegm gestielt der rechten sacro-uterinen Falte aufsitzt, mit 2 Katgutf gebunden. Der linksseitige Ovarialtumor wird mit der so abgetragen, dass am Uterinpol ein etwa mandelgros scheinend gesundes Stück Ovarium zurückbleibt. Dies fortlaufender Katgutnaht übersäumt. Der Rest des Tumors wird Hiluslinie abgebunden, die linke, gesunde Tube erhalten. Aus des Douglas. Reposition des Uterus, der sich während der Operat trahiert zu haben scheint. Naht der Bauchwand mit durchgreifend bei isolierter Naht von Peritoneum und Fascie mit fortlaufendem Gaze, Watte, Wickelverband. — Narkose ohne Störung.

Patientin erwacht bald aus der Narkose und erbricht nicht. ginnt über allmählich sich steigernde Leibschmerzen zu klagen, zunächst keinen wehenartigen Charakter zu haben scheinen.

12. II., 3 Uhr nachmittags, Ausstossung eines ca. 10 cm lange

12. II., 4 Uhr nachmittags, Ausräumung der übrigen zurückgeb Eibestandteile in Chloroformnarkose. Dabei bleibt der Bauchverban

Patientin übersteht auch die zweite Narkose sehr gut.

Der weitere Verlauf ist ein vorzüglicher: Die P steht am 15. Tage zum ersten Male auf und verlässt nach v 6 Tagen die Klinik bei tadellosem Befunde.

Die ersten Menses traten nach weiteren 6 Woch 15. April auf und waren ohne Schmerzen; von da ab wa regelmässig alle 4 Wochen. Patientin fühlt sich durchau

Die gewonnenen Präparate von beiden Eierstöck leider durch die teils beabsichtigte, teils nicht gewollte Zerreissung reiche grössere und kleinere Stücke zerlegt, sodass eine genaue Abs der ursprünglichen Gestalt und Grösse der Tumoren nicht mehr ist. Sie darf auf Apfel- bis Orangengrösse angenommen werde Oberfläche ist bei allen Stücken von grauweisser Farbe, zum Teil g glönzend, hier und da Reste von Adhäsionen, vereinzelte punk Blutungen zeigend. Auf dem Durchschnitt sieht die Tumorwand wie Muskelfleisch, dunkelrot, äusserst blutreich, dabei sulzig-ödema blossem Auge lassen sich weder Lumina, noch einzelne Schichtun Wandung erkennen; die Dicke beträgt bis $1^1/_4$ cm. Die m genommene rechte Tube zeigt keine nennenswerten Veränderungen; ihr in Zusammenhang gebliebene Teil des Ovariums wird völ genommen durch ein $2^1/_2$ cm langes, 1 cm breites und Corpus luteum, von der Form und Grösse etwa einer grossen getr Dattel.

Der Fötus ist ca. 11 cm lang, im ganzen ödematös gesch besonders auch an den Beinen, der Leib stark aufgetrieben. Di zeigen keine Veränderung. Die Nabelschnur enthält drei Gefä Eine eigentliche Placentaranlage ist nicht erkennbar. Die ausser

Lfd. No.	Operateur	Alter	Gravidit., Lunar-Monat	Anfälle	Klinische Bemerkungen	Stand der Geburtsarbeit	Operative Eingriffe	Erfolg für die Mutter	Anfälle nach der Operation	Erfolg für das Kind
1	Bossi	—	I. 7. L.-M.	?	—	—	Krause, Bossi 20′, Forceps	Heilung	—	† mazeriert
2	Bossi	—	Plurip. 9. L.-M.	?	—	—	Bossi, hoher Forceps	Heilung	—	Lebt
3	Bossi	—	Plurip. 9. L.-M.	?	—	—	Bossi, Forceps	†	—	?
4	Bossi	—	? 8. L.-M.	?	—	Kein Geburtsbeginn	Bossi, Extraktion	Heilung	—	Lebt
5	Bossi	–	I. 7. L.-M.	?	—	—	Krause, Bossi 2 St., Blasensprengung	Heilung	—	† intra-uterin
6	Bossi	—	? 8. L.-M.	?	—	Kein Geburtsbeginn	Bossi 1 St., Forceps	Heilung	—	Lebt
7	de Paoli	30	I. 8. L.-M.	Zahlreiche	P. 105 T. 38	Kein Geburtsbeginn	Bossi 15′, Forceps	Heilung	—	† intra-uterin
8	Bossi	24	I. 8. L.-M.	Intensive und zahlreiche	—	Kein Geburtsbeginn	Bossi 1 St., Forceps	Heilung	Mehrere	Lebt
9	de Paoli	35	II. 9. L.-M.	?	Ödeme	Collum 1 cm, nicht eröffnet, nicht dehnbar	Bossi 10′, hoher Forceps	Heilung	20	Lebt
10	de Paoli-Sacchi	30	I. 8. L.-M.	Zahlreiche und schwere	Koma	Cervix verkürzt, Muttermund geschlossen	Bossi 15′, hoher Forceps	Heilung	–	† mazeriert
11	Bossi-Grasdi Sampierdarena	?	Plurip. 9. L.-M.	Zahlreiche	—	Cervix 2 cm entfaltet	Bossi 14′, Forceps	Heilung	—	Lebt

Eihäute zeigen einen Chorionteil, dessen sehr lange und dichte
hirsekorn- bis über erbsengrosse Cysten verwandelt
ehr zarten Wandungen und wasserhellem Inhalt. Diese
elen Stellen wie Weinbeeren am Stiel, also traubenartig

mikroskopischen Untersuchung wurden aus zahlreichen
umorfragmenten Stücke entnommen, in der üblichen Weise ge-
s in Paraffin, teils in Celloidin eingebettet, geschnitten und
mit Hämatoxylin-Eosin, z. T. auch nach van Gieson oder mit
gefärbt. Die Befunde waren durchgängig nahezu völlig über-
l: In jedem Schnitte sehen wir 1—2 kleine Cysten, an denen
er 4 Schichten unterscheiden kann (cfr. Tafel XVIII, Fig. 1).
äusserste eine mässig mächtige Schicht straffen, sehr kernarmen
es. Ein Epithelbelag (Keimepithel) ist nicht mehr vorhanden.

ch innen davon folgt eine Schicht, die im Gegensatz zur vorigen
nd gefässreicherem, etwas lockerem Gewebe besteht. Sie ent-
n Eierstocksparenchym; nur an einigen wenigen Stellen
l erkennbar. Nirgends ist ein ganz normaler Primordialfollikel
Das Follikelepithel fehlt vielfach oder ist von der Wand ab-
ula sind in ihrer Gestalt so verändert, dass sie kaum als solche
ind. Diese Schicht müssen wir ansprechen als Theka externa.
nn kommt eine Art von Stratum vasculosum: in derbfaserigem,
f der vierten Schicht parallel angeordnetem Bindegewebe finden
che Gefässe fast nach Art von cavernösem Gewebe. Die weiten
a sind grösstenteils leer; einige längs getroffene Gefässdurch-
en die charakteristische Schlängelung der Ovarialgefässe erkennen.
erna.
ar scharf davon abgegrenzt, in der Art des Epithels zu der
legenen Schicht präsentiert sich uns die innerste. Diese bildet
en Überzug, sondern zeigt Berge und Täler, sodass sich, wie
nd sagt, eine halskrausenförmige Grenzlinie gegen das
e bildet. Sie besteht aus Zellen, die sich durch die Grösse des Zell-
Zellkernes, durch die starke Färbbarkeit des letzteren ebenso wie
ei Hämatoxylin-Eosinfärbung sich besonders scharf ausprägende
ie Färbung ihres Protoplasma sehr deutlich von dem übrigen
eben. Der grosse Zellleib zeigt ein körnig pigmentiertes Proto-
e Gestalt ist teils zylindrisch, teils oval, teils fast spindelförmig,
nzen sind nicht immer ganz scharf ausgeprägt. In dem auf-
färbbaren Kern von runder oder wenigstens rundlicher Form ist
rperchen gut erkennbar, Kernteilungsfiguren aller Art sind nichts
lier und da finden wir zwischen den Zellen äusserst spärliche
rsubstanz und die erweiterten Lumina von Gefässkapillaren.
dieser Schicht ist durchaus nicht überall gleich. Während
8 Zellen sich zu einer Art Säule aufeinandertürmen, finden sich
denen sie nur in doppelter oder gar einfacher Schicht angeordnet
Zellen sind dann durch den Druck des Cysteninhalts stark ab-
egen das darunter liegende Gewebe als schmaler Epithelsaum
egrenzt. Dass an diesen Stellen der Innendruck wirksam war,
auch daran erkennen, dass hier die oben erwähnten Falten der
schicht geschwunden sind. Diese ganz charakteristischen
len lassen sich in zahlreichen (60—70) aus allen Partien der
wonnenen Schnitten immer nur in der oben geschilderten An-
chweisen. An anderen Stellen finden sich nirgends
len oder solche, die diesen nur im entferntesten ähneln
XVIII, Fig. 2).

An vereinzelten Stellen liegt dieser Luteinzellenschicht n schmaler Streifen langfaserigen, kernarmen Bindegewebes auf, para laufend mit der Linie, die jene gegen das Cystenlumen zu bildet fünfte Schicht finden wir bemerkenswerter Weise besonders da, Luteinzellensaum besonders niedrig ist.

Der Cysteninhalt stellt eine gelblich-braune, homogen wachsa sehende Masse dar, hier dunkler rotbraun, dort heller gelb, verein Blutkörperchen zeigend.

In vielen Schnitten finden wir Corpora albicantia von Grösse und typischem Bau.

Die gesamten Gewebe sind stark ödematös: die weiten Lymp spalten drängen die einzelnen Gewebsteile weit auseinander; an zah Stellen ist das Gewebe von roten Blutkörperchen durchsetzt.

Die Schnitte durch das grosse Corpus luteum verum wei bekannte Bild auf, einen derbfaserigen Bindegewebsstreifen, um den um vieles dickerer Schicht Luteinzellen in Säulen gruppieren; durch von dem in der Mitte liegenden Bindegewebsstamm abgehende Sept diese Luteinzellenschicht in zahlreiche Cotyledonen eingeteilt. Nach hin bedeckt ein straffer Bindegewebssaum das Ganze rings herun einzelnen Zellen sind den obengenannten ausserordentlich ähnlich, scheinen sie etwas ärmer an Pigment. Je weiter nach dem Innern zu, trüber wird das Protoplasma, die Färbbarkeit der Kerne nimmt einzelnen Zellgrenzen werden weniger deutlich.

Was nun zunächst die klinische Seite dieses se Falles anbetrifft, so sei es gestattet, folgende Punkte noc besonders hervorzuheben. Eine junge Frau, die nie unterleibsl gewesen ist, wird 4 Monate nach der Verheiratung gravide Schwangerschaft wird bereits innerhalb der ersten 8 W durch Blutungen gestört, zu deren Bekämpfung keinerlei är Hülfe nachgesucht wird, obwohl sie wochenlang anhalten. 3 Monate nach der letzten Menstruation treten Schmerzen im auf, denen sich sehr bald Erbrechen, Urinbeschwerden et gesellen. Die Diagnose — Inkarceration eines Ovarialtumo Gravidität — wird gleich bei der ersten Untersuchung gestel durch die baldigst ausgeführte Laparotomie bestätigt. Die Ope bei der nur ein Stück des linken Eierstocks und die gesunde derselben Seite erhalten werden können, wird von der el Patientin gut überstanden. Wenige Stunden später tritt di stossung des Uterusinhalts ein: es handelt sich um eine Tra mole, während die hydropische Frucht der Grösse nac Zeit der Schwangerschaft entspricht.

Wie in dem Fall von Stöckel (4) gaben auch bei unsrigen die Einklemmungserscheinungen von Ovarialtumor dringende Indikation zur Laparotomie ab. Dieser Auto sogar genötigt, die abdominelle Totalexstirpation des die beherbergenden Uterus und der beiden fast mannskopfg Ovarialtumoren vorzunehmen. Auch bei der Patientin

ann (1) nimmt Stöckel wohl mit Recht an, dass die ung des rechtsseitigen Ovarialtumors die sofortige ie notwendig machte. Übrigens rupturierte bemerkenswise auch in Kreutzmanns Fall der eingekeilte Tumor gründlicheren bimanuellen Abtastung ganz wie in alle.

die Indikation und Zweckmässigkeit der von Dr. St. genen Therapie braucht hier nicht näher eingegangen zu Dagegen muss besonders hervorgehoben werden, dass der ssene kleine Eierstockrest völlig genügend funktioniert, nd, der bei dem jugendlichen Alter der Patientin von edeutung ist.

haben uns nunmehr noch mit der Deutung des Falles nd des anatomischen Befundes näher zu beschäftigen. Gemeinsame unseres Falles und der von Schaller rringer (2), Poten und Vassmer (3), Stöckel (5), E. Runge (6), Birnbaum (7) u. A. mitgeteilten ngen ist das Vorkommen einer Blasenmole bei hoch- Proliferation von Luteinzellen in den Ovarien. Während en Fällen jener Autoren eine Ausstreuung jener Zellen das ganze Eierstocksgewebe hin vorhanden war, die — kel zeigt, dem sich Pick völlig anschliesst — durch e verschleppt sind, finden wir bei dem unsrigen die en auf die innerste Schicht der Wandung zahlreicher sten beschränkt. Wie haben wir uns diese Differenz zu

larf wohl angenommen werden, dass es sich hier um ein gen wir unfertiges Stadium eines allen Fällen gemeinozesses handelt. Dafür spricht zunächst die Anamnese, e Angaben über ein länger bestehendes Leiden fehlen, oben geschilderte Befund am Ei, der die erst kurze r krankhaften Veränderung der Chorionzotten unzweiart. Die dem Zeitpunkt der Gravidität entsprechende ung des Fötus und die Kleinheit der einzelnen „Beeren" enmole lassen den Schluss zu, dass sich das Ei zunächst ntwickelt hat, und dass der degenerative Prozess der ch jüngeren Datums ist. Würde er schon länger be- müssten die einzelnen Bläschen wohl grösser sein, der äre abgestorben, vielleicht längst resorbiert, der he Befund bei Blasenmole. Es ist anzunehmen, dass rem Bestehen der Schwangerschaft die Blasenmolenng fortgeschritten sein würde; denn ohne Zweifel hat

zunächst lediglich die Einklemmung des Ovarialtumor un
dadurch notwendig gewordene Laparotomie eine vorzeitige
stossung des Schwangerschaftsproduktes vorbereitet bezw.
anlasst. Der Fötus allerdings zeigt — abgesehen von
allgemeinen Ödem — keine Veränderungen, aber dieses
wohl schon als Zeichen mangelhafter Zirkulation infolge
cystischen Entartung der Zotten gedeutet werden.

Aber auch der oben geschilderte anatomische Befund i
Ovarien spricht für unsere Annahme. Die Cystchen sind
mikroskopisch klein, nur die allgemeine hochgradige ödem
Schwellung hat die Grösse der Tumoren bewirkt. Eine loc
sehr gefässreiche Theca interna lässt sich noch deutlich vo
straffen, zellarmen Theca externa unterscheiden. Noch ist
Innendruck in den Cysten nicht so stark, dass er die Fält
der Innenwand hätte ausgleichen können, noch ist der I
eine undurchsichtige, gelbliche bis rotbraune Masse — ganz
Bild, das E. Fränkel (8) von den Corpus luteum-Cysten
worfen hat. (Das von E. Fränkel und Gebhard (9) aufgest
Postulat, von der Innenwand solle sich eine Membran abziehen la
kann bei der Kleinheit der Cysten hier natürlich nicht in F
kommen.) Mit der Zunahme der Cysten nach Zahl und Gr
ändert sich auch das anatomische Bild sehr wesentlich, wie I
sehr richtig hervorhebt: „. . . . . die Cysteninnenwand wird
streckt, verdünnt, die Gelbfärbung verwischt, die Septen r
ziert. . .“ und „. . .selbst bei kräftiger Ausbildung des Lut
zellenlagers plattet sich die gyröse Faltung ab, oder es ko
zur Kompressionsatrophie des Luteinzellenlagers . . . in gleic
Masse, wie sich die Luteinmembran abplattet und ihre Cy
auseinanderrücken, verschwindet als Folge des Druckes auch
Differenzierung der bindegewebigen Cystenwand in die . . . T
interna und . . . Theca externa. Cystenwand und Septen we
Eins. . .“. Und bei diesem Fortschreiten des Prozesses we
dann, wie zuerst Stöckel gezeigt hat, dem Pick und Birnb
nach ihren Befunden beitreten, Teile der Luteinzellmembran
den stark entwickelten Gefässen losgerissen und transpon
Diese Verschleppung wird begünstigt von innen her durch
wachsenden Druck, nach aussen hin durch die zunehmende,
matöse Auflockerung des Ovarialstroma — vermehrter Dr
vom Zentrum her, verringerter Widerstand peripl
wärts.

Dieses Stadium war also im vorliegenden Falle noch
erreicht, wir befinden uns eben hier in einem besonders fr

t der charakteristischen, allen Beobachtungen gemeinsamen
ten Veränderung von Ei und Ovarien. Der Unterschied
von den genannten Autoren gezeichneten Bilde und dem
Falles ist also lediglich ein gradueller, und wir möchten
esen den bisher veröffentlichten Fällen als vollgültigen

ch bei dem Pickschen Falle fehlt ja übrigens, trotz
er Entwicklung von Corpus luteum-Cysten die Luteinzellen-
ng völlig. Zudem macht der genannte Autor auf die von
nkel und Orthmann (10) mitgeteilten Beobachtungen
lagerung der Luteinzellen im Ovarialstroma bei Corpus
ysten nicht Schwangerer aufmerksam.
e alle die genannten kann demnach auch unser Fall mit-
r Stützung der von Pick in Anlehnung an die bekannten
hungen L. Fränkels aufgestellten Hypothese, dass
„in den Fällen von Blasenmolenbildung durch eine
Überproduktion von Luteingewebe ein Übermass von
thelialer Aktion in dem Uterus (oder in der Tube) und
n die Umwandlung des Eies der Blasenmole veranlasst

n Schlusse sei es mir gestattet, meinem sehr verehrten
errn Privatdozent Dr. Strassmann, für die gütige Über-
dieses interessanten, aus seiner Privatpraxis stammenden
gebenst zu danken.

Literatur:

zmann, Amer. Journ. of Obst. 1898.
ler und Pförringer, Hegars Beiträge. 1899. Bd. 2.
und Vassmer, Arch. f. Gyn. 1900. Bd. 61. Heft 2.
el, Festschrift für Fritsch. 1903. S. A.
Centratbl. f. Gyn. 1903. No. 34.
, E., Arch. f. Gyn. Bd. 69. Heft 1. 1903.
aum, Monatsschr. f. Geb. u. Gyn. Bd. 19. Heft 2. 1904.
el, E., Arch. f. Gyn. Bd. 48, 1895 u. Bd. 57, 1899.
rd, Pathologische Anatomie der weiblichen Sexualorgane. Leipzig
.
nann, Verhandlungen der deutschen Gesellschaft f. Gyn. 1897.
el, L., Arch. f. Gyn. Bd. 68. 1903.

XIX.

(Aus der Kgl. Universitäts-Frauenklinik zu Königsberg i. Pr.)

Anatomische Untersuchungen über den Infektionsv bei der Genitaltuberkulose des Weibes.

Von

Dr. PAUL ROSENSTEIN,

ehem. Assistenzarzt der Klinik, z. Zt. I. Assistenzarzt der chirurgischen Abteilung Krankenhauses der jüdischen Gemeinde zu Berlin (Prof. Dr. I. Israel).

(Hierzu Tafel XV—XVII.)

Die Tuberkulose des weiblichen Genitalapparates ist nan lich seit der grundlegenden Arbeit Hegars aus dem Jahre Gegenstand der eifrigsten Forschung geworden, und wenn zahlreiche Arbeiten gerade der letzten Jahre unzweideutig bew haben, dass sich eine einheitliche Lehre über den Infektion bei der Genitaltuberkulose des Weibes nicht aufstellen läss sind die Ansichten der verschiedenen Autoren über diesen P doch noch so widerspruchsvoll, dass jeder neue Beitrag, de Klärung der Frage verhelfen kann, willkommen sein wird.

Die Art und Weise, wie die einzelnen Forscher ver haben, die Infektionsmöglichkeit des Genitalkanals mit Tube bazillen zu ergründen und aus ihren Beobachtungen Beweis für den Weg der Infektion herauszulesen, ist eine durchaus schiedenartige. Dementsprechend ist auch der Wert, den ihren Untersuchungsergebnissen beimessen können, nicht i der gleiche. Immerhin dürfen wir als durch die Arbeiten bew hinnehmen, dass die Genitaltuberkulose sowohl eine primär eine sekundäre sein kann, und dass von beiden Entstehungs die sekundäre die bei weitem häufigere ist; ferner, dass gan abhängig davon, ob primär oder sekundär, der Gang der Infe ein in der Richtung von der Vulva nach dem Peritoneum steigender (aszendierender) oder umgekehrt ein vom Bau sich abwärts erstreckender (deszendierender) Prozess sein Diese vier Fragen, ob primär oder sekundär, ob aszendi oder deszendierend, sind bei dem Studium der Genitaltuberk die Angelpunkte gewesen, um die sich alle Untersuchungen ge haben. Wenn man sich klar legt, auf welche Weise ma ehesten der Lösung der gestellten Fragen beikommen kan

man vornehmlich auf zweierlei Art zum Ziele kommen:
er durch genaue anatomische Untersuchung des
denen operativen oder Leichenmaterials oder durch
nentelle Erzeugung einer Tuberkulose beim Tiere
nrittweise vorzunehmende Verfolgung der Bahnen,
en die Infektion fortschreitet. Der letztere Weg ist,
er liegt, sehr selten bei den Untersuchungen betreten
Zwar haben die Versuche nicht geruht, Tieren beiderlei
chts Tuberkelbazillen zu inokulieren, aber es geschah in
, die Frage der Erblichkeit der Tuberkulose durch direkte
g der Bazillen aus den Geschlechtsdrüsen oder deren
zu erklären, und man begnügte sich damit, wenn man nach
Richtung hin positive Resultate erzielte; es genüge ein
auf die Arbeiten von Jaeckh, Cavagnico, Pernice,
Maffucci, Landouczy, Martin, Walther, Gaertner,
nd u. A.; jedoch eine experimentelle Erzeugung der Genital-
lose, um die Ausbreitung derselben am Versuchstier
n zu können, ist merkwürdigerweise erst neuerdings von
cher Seite versucht worden; ich habe seit 2 Jahren eine
tige Versuchsreihe begonnen und werde nach Beendigung
n die erhaltenen Resultate mitteilen. Die erstgenannte
lung des Infektionsweges, nämlich die anatomische Unter-
des operativen resp. Leichenmaterials, ist natürlich die
e und für unsere Anschauungen über dieses Gebiet bisher
sgebende gewesen; gewöhnlich geschah es in der Weise,
stologisch Tuberkulose und ein gewisser Typus der Ver-
gen durch dieselbe festgestellt wurde, und dass nach dem
kopischen Eindruck beurteilt worden ist, wo der Prozess
n habe, welches die älter ergriffenen und welches die
nfizierten Partien des Genitalapparates sein könnten. Es
er aber noch niemals, soweit mir bekannt ist, versucht
durch schrittweise vorgenommene Verfolgung von Serien-
n histologisch das Fortschreiten der Infektion zu studieren
nicht nur nach dem makroskopischen Aspekt zu ent-
, wo die Erkrankung eingesetzt haben kann. Ich habe
aher angelegen sein lassen, an der Hand von 7 operierten
aus der Königsberger Universitäts-Frauenklinik, welche ich
e des Herrn Prof. Winter verdanke, anatomische Unter-
en in genannter Richtung vorzunehmen. Ich bin dabei
lgendem Modus verfahren:
e bei der Operation gewonnenen Organe wurden teils in
von steigender Konzentration, teils in 5 proz. Formalin

gehärtet. Da es sich in allen Fällen mit einer Ausnahme um Tuben und Ovarien handelte, so wurde die Tube jede in 3 Partien, einen uterinen, einen mittleren und einen abd nellen Teil, zerlegt und jedes Stück besonders für sich gehä Von den Ovarien wurde immer ein durch das ganze O gehender Querschnitt dargestellt, ausserdem mehrere Stück ihrer Aufeinanderfolge bezeichnet, welche Randpartien des I stockes enthielten. Der Uterus kam nur in einem Falle mit Untersuchung, und zwar begnügte ich mich damit, einen alle des Uterus umfassenden Keil zu exzidieren und in gleicher W wie die anderen Organteile vorzubereiten. Dieselben wu sämtlich nach den gewöhnlichen Regeln in Celloidin eingeb und alle auf diese Weise erhaltenen Blöcke (im ganzen 94 an Zahl) lückenlos in Serienschnitte zerlegt; jeder 10. Schnitt w gefärbt und mikroskopisch angesehen. Die Färbung erfolgte die einfachste Methode, fast immer in Hämalaun oder Hämatox resp. Hämalauneosin, seltener nach van Gieson; hin und wi kamen feinere Färbemethoden zur Anwendung; dieselben sin dem betreffenden Falle besonders angeführt. Tuberkelbazil färbung erfolgte nach den üblichen Vorschriften mit Karbolfuc und Methylenblau.

Ich teile zunächst die Krankengeschichten der 7 Fälle und werde bei dem histologischen Untersuchungsbefunde je einzelnen Falles ausführlicher verweilen:

Fall I. Frau Pauline K., 31 Jahre, aufgenommen am 30. X. 189

Anamnese: Vater an Altersschwäche gestorben, Mutter lebt. Kind Scharlach, Masern. Nach dem 14. Jahre regelmässig ohne Schme unter 4tägiger mässiger Blutung menstruiert. 3 Partus, die beiden er spontan und leicht, beim dritten wegen einer Schräglage in Narkose in Wendung. Die letzte Entbindung vor zwei Jahren. Die Wochenbe waren sämtlich fieberfrei, die Kinder leben. Pat. fühlte sich seit einem J krank, es stellten sich damals Schmerzen im Leibe und eine Auftreibung Unterbauchgegend ein, die letztere ging auf ärztliche Behandlung vollstä zurück, die Schmerzen nahmen jedoch immer mehr an Heftigkeit zu. 4 Monaten begann die Periode unregelmässig zu werden, sowohl was die (Intervalle von 1—3 Wochen), als auch was die Stärke derselben anbet Vor 2 Monaten trat zum erstenmal eine starke Blutung auf, bei der Menge schwarzer übelriechender Coagula entleert wurde. Seit dieser leidet Pat. an einem dicken, schleimig-eitrigen Ausfluss; die Blutungen h sich mehrmals, zum letzten Male vor 8 Tagen wiederholt. Appetit Stuhlgang sehr träge und schmerzhaft, keine Urinbeschwerden.

Status praesens: Mässig kräftig gebaute, leidlich genährte Patie ohne Ödeme und Exantheme, Brustorgane normal. Abdomen ziem flach, weich, angeblich überall empfindlich. In der linken Unterbauchgeg fühlt man bei tiefem Eindrücken undeutlich eine Resistenz. Introitus Vagina mässig weit, Portio $1^1/_2$ cm lang. Uterus ist anteflektiert, etwas grössert, in seiner Beweglichkeit erheblich beschränkt, links und hinten

ein kleinfaustgrosser Tumor von prall elastischer Konsistenz. Der-
ht nach oben bis 2 Querfingerbreite unterhalb des Nabels, nach
tief in den Beckeneingang hinein, ist sehr wenig beweglich
nt den linken Adnexen anzugehören. Mit der Hinterwand des
er anscheinend breit verwachsen. Rechts findet sich ein etwa
rosser Tumor, der deutlich seinen Ausgangspunkt von der Uterus-
mt und mehrfache Einschnürungen aufweist. Derselbe entspricht
erten rechten Tube. In der Vagina eine mässige Menge schleimig-
wohl cervikalen Sekrets. Uterushöhle 7 cm lang, Urin klar, frei
r und Eiweiss. Die Pat. erklärte sich mit der vorgeschlagenen
einverstanden; dieselbe wurde am 8. XI. von Herrn Prof. Dr. Winter
nen.

eration: Chloroformnarkose, Beckenhochlagerung. Mittellanger
itt. Nach Eröffnung der Bauchhöhle präsentiert sich das Netz,
ten in die Excavatio vesico-uterina mit den Bauchdecken, Blasen-
d Adnexen verwachsen ist. Stumpfe Trennung der Adhäsionen
ntliche Blutung. Darauf präsentiert sich eine mit grauen Knötchen
verdickte, peritoneale Membran, welche beim Manipulieren im
schen Raume zerreisst. Dabei entleert sich flockig getrübte, peri-
Flüssigkeit. Beide Adnexe zeigen daumendicke Tuben, die mit
en verklebt sind. Zunächst wird die linke, dann die rechte stumpf
und in 3 Partien abgebunden. Der uterine Teil der Tuben wird
Uterinhorn ausgeschnitten und nach Umstechung der Äste der
erina die Uteruswunde vernäht. Die vordere und hintere Membran
stumpf von der Umgebung trennen und erweist sich nur als Pseudo-
welche durch Tuberkulose verdickt ist. Der übrige Teil der Bauch-
durch Verwachsungen des Netzes verdeckt, so dass erst nach
des Netzes ein Stück Dünndarm sichtbar wird, besetzt mit tuber-
nötchen. Flüssigkeit findet sich im übrigen Teil der Bauchhöhle nicht
uchdeckennaht in drei Etagen.

Genesung der Pat. ging recht langsam von statten, sie wurde
ge dauernde peritoneale Reizerscheinungen und anhaltende Eiterung
aparotomiewunde aufgehalten. Nach zwei Monaten musste sogar
ausgiebigere Inzision in Narkose vorgenommen werden. Es folgte
esslich doch vollkommene Heilung, so dass Pat. nach weiteren zwei
beschwerdefrei entlassen werden konnte.

Präparat bot makroskopisch folgendes Aussehen: Die linke Tube
em unteren Teil wenig verdickt, nur einzelne Schlängelungen fielen
elben begannen etwa 3 cm vom Uterus. Die Tube war daselbst
bleifederdick, an ihrem Abdominalende daumendick. Das abdomi-
e war offen, dem uterinen Teil sass ein kleines Stück Uterus-
r auf. Unter der Tube lag das Ovarium, das etwa von normaler
ber ebenfalls stark verändert war. Beide Adnexe waren in feste
membranen eingebettet, die mit zahllosen kleinen Knötchen besetzt
as Verhalten der rechten Adnexe war ein ganz analoges, auch hier
terine Ende wenig, das abdominelle Ende bis zu Daumendicke ge-
Der Trichter war offen, an demselben hing eine dreimarkstück-
Knötchen besetzte Membran. Das Ovarium zeigte dasselbe Ver-
links, auch die rechten Adnexe waren in Adhäsionen, welche mit
bedeckt waren, eingebettet. Bei der Palpation der beiden Tuben
osse Härte der Infiltration auf. Ausser den Adnexen war eine gut
ückgrosse, dicke, peritoneale Adhäsionsmembran entfernt, die eben-
mit Knötchen besetzt war.

mikroskopische Befund war folgender: Was zunächst die freie
ale Adhäsionsmembran betrifft, sa sah man unter dem Mikroskop
neum um ein vielfaches verdickt. Dasselbe bestand aus faserigem

Bindegewebe mit länglichen spindelförmigen Kernen, dazwischen gelag
Rundzellen in grosser Menge. An einzelnen Stellen waren die Rundz
dichter angehäuft und trugen den Charakter der Lymphozyten, nirgends
war eine tuberkelähnliche Gruppierung zu erkennen. Dagegen sah man
Rande des Peritoneum einzelne grössere und kleinere Riesenzellen mit
gefärbtem Protoplasmaleib und zahlreichen länglichen, randgestellten Ke
An zwei Stellen zeigten sich Verkalkungen, durch tiefblaue Färbung
auszeichnend, nirgends mehr war eine endothelähnliche Bekleidung des
toneums erkennbar, an deren Stelle dagegen reichliche Exsudatmassen.

Die Untersuchung der beiden Ovarien bot ein gänzlich verschie
artiges Bild. Während das rechte Ovarium fast gar keine spezifisch tu
kulösen Merkmale aufwies, war das linke Ovarium durch einen tuberkul
Entzündungsprozess zerstört worden. Der rechte Eierstock bot anatom
die Zeichen der chronischen Entzündung, nur an einer ganz zirkumskri
Stelle war die Tunica albuginea von Tuberkeln mit Riesenzellen durchs
und daselbst im ganzen recht zahlreich infiltriert. Sonst zeigte dies
eine starke Hyperplasie des Bindegewebes und dementsprechend eine h
gradige Verdickung; sie präsentierte sich in Form von gekreuzt verlaufe
starken, derben Bindegewebszügen mit mässigem Kernreichtum. Foll
waren in geringer Anzahl vorhanden, dieselben waren klein mit Einl
das sie tragende Gewebe der Rindenschicht war ausserordentlich zellre
von Rundzellen infiltriert, nirgends aber in der tuberkelähnlichen
gegrenzten Anordnung. Ein grosser Teil des Gesichtsfeldes wurde
genommen von den am Hilus sehr zahlreichen, geschlängelt verlaufe
Blutgefässen. Dieselben befanden sich zum grossen Teile im Zustande
Arteriitis obliterans, zum Teil war die Intima in eine homogene, kerna
Masse umgewandelt und beträchtlich verdickt, ähnlich wie es Winter
bei den Zuständen der interstitiellen Oophoritis gesehen hat. Die Gef
waren von vielfachen Zügen glatter Muskulatur auf ihrem Verlaufe begle
eine Reihe von Schnitten wies ein Corpus luteum mit allen charakteristis
Merkmalen (Luteinzellen, Hämosiderin etc.) auf. Ferner sah man zahlre
Corpora albicantia. Zum Unterschiede von dem eben geschilderten Befu
war das linke Ovarium in seiner ganzen Ausdehnung zerstört. Von Ova
gewebe war nichts mehr erhalten. Zum Teil ist wegen ausgedehnter
käsungen eine Färbung überhaupt nicht mehr möglich gewesen. Der
des Eierstockes, welcher noch leidliche Tinktionsfähigkeit besass, best
aus einem mit Tuberkeln durchsetzten Granulationsgewebe, welches sich
sehr reich an Riesenzellen erwies. Dieselben waren von aussergewöhnli
Grösse, hatten grosse randständige Kerne. Dieses Verhalten zeigte sich
sonders schön an einzelnen, tangential getroffenen Riesenzellen, die d
entsprechend in ihrer ganzen Fläche von Kernen erfüllt waren. Im übri
konnte man nur eine farblose, krümlig-bröcklige Detritusmasse wahrnehm

Beide Tuben waren, wie schon makroskopisch erkennbar, hochgr
tuberkulös ergriffen. Wenn ich bei der linken Tube beginnen soll, so
dieselbe, da sie sehr geschlängelt verlief, bei den Schnitten mitunter so
troffen, dass ihr Querschnitt entsprechend den Windungen mehrmals,
3mal auf der Schnittfläche im mikroskopischen Bilde erschien. Diese Schn
liessen deutlich erkennen, dass der Tubenquerschnitt nach dem abdomine
Ende der Tube zu an Durchmesser wuchs, ebenso war das Lumen, je n
man dem Fimbrienende kam, um so weiter. Die genauere Betrachtung le
aber, dass es keine wirkliche Erweiterung des Lumens war, welche man
blickte, sondern das Lumen konnte nur als ein Massstab für den Grad
Fortschrittes des tuberkulösen Prozesses gelten, insofern, als die Licht
vorgetäuscht wurde durch ausgefallene verkäste Teile der Schleimhaut r
durch Ausfall der ganzen Schleimhaut. Wenn man dem mikroskopisc
Verhalten der linken Tube vom abdominellen Teile beginnend nach

le folgte, so konnte man ein deutliches Abnehmen der tuber-
störungen in genannter Richtung wahrnehmen. Wir würden die
uberkulose als die chronisch diffuse nach Williams bezeichnen.
eale Überzug der Tube erwies sich als verdickt, mit sehr zahl-
rkulösen Knötchen erfüllt und sehr stark kleinzellig infiltriert.
eum war deutlich abgegrenzt gegen die übrige Tubenwandung.
haut war durch Infiltration mit Eiterzellen stark geschwollen,
en zum Teil noch gut erhalten, aber durch dazwischen gelagerte
auseinandergedrängt. Vom grössten Teile der Schleimhaut waren
noch Trümmer vorhanden. Die Schleimhautfalten waren an-
miteinander verklebt und in ein Granulationsgewebe umgewandelt;
daselbst war gänzlich abgestossen. Über das ganze Bild lagen
hlreiche Tuberkel mit Rundzellen und wenigen Riesenzellen; sehr
el waren verkäst, die Knötchen selbst und ihre Umgebung ein
Brei. Von der übrigen Tubenwandung war eine Struktur nur
m zu erkennen. Die der Muskulatur entsprechende Wandschicht
eblich verbreitert, aber ohne charakteristisches Gepräge. Die-
von überaus zahlreichen, stellenweise verkästen Tuberkeln mit
durchsetzt, das ganze Gesichtsfeld durch ein von Rundzellen
Granulationsgewebe ausgefüllt, in welchem jedes spezifische Gefüge
en war. Auch nach der Mitte der Tube war die Zerstörung noch
adige. Wenn man den Gesamtquerschnitt betrachtete, so erschien
e Serosa als ein blassgrauer dicker Überzug, welcher vollständig
war und keine Färbung angenommen hatte. Sie setzte sich scharf
e darauf folgende Muskelschicht, an welcher noch hin und wieder
rnhaltige Muskelfasern zu erkennen waren, dazwischen einzelne
mit gut gefärbten Kernen. In der Muscularis waren einzelne
ahrnehmbar, stets Rundzellentuberkel mit spärlichen Riesenzellen.
haut war nicht mehr differenziert, an ihrer Stelle befand sich
niger Detritus, teils war die käsig-tuberkulöse Masse ganz aus
e herausgefallen, so dass die Muscularis das Lumen begrenzte.
nun die Tube nach ihrem Isthmus zu verfolgte, um so mehr nahm
ät der tuberkulösen Zerstörungen ab, am meisten blieb auch am
de die Schleimhaut betroffen; dieselbe war auch hier in eine ver-
tenteils unkenntliche Masse umgewandelt, welche aber stellenweise
eine gewisse Zeichnung erkennen liess. Einzelne Lücken deuteten
uf den Ausfall verkäster Tuberkel hin. Die übrige Wandung war
noch deutlich entzündlich betroffen, aber bei weitem nicht so
wie in den distaleren Tubenteilen. Die Muscularis war nur in
rade infiltriert und erwies sich stark hypertrophisch; Tuberkel
rem Bereich nicht mit Deutlichkeit zu finden. Es fielen einzelne
füllte, besonders dickwandige Arterien auf. Der seröse Überzug
cht verdickt, aber nur mit vereinzelten Tuberkeln bedeckt, davon
erkäsung. Mehrere Knötchen, welche nur aus Rundzellen und
hr schönen Riesenzellen bestanden, waren konfluiert und bildeten
unterbrochene bandförmige Streifen.
rechte Tube zeigte ein der linken äusserst ähnliches Bild weit-
berkulöser Einschmelzung. Das unter dem sehr stark verdickten
liegende lockere Bindegewebe des serösen Überzugs der Tube
lreich infiltriert und mit Tuberkeln übersät. Dieselben bestanden
llhaufen mit viel Riesenzellen, die Kerne der letzteren waren
radiär gestellt, das Protoplasma sehr blass oder garnicht gefärbt;
lkungen. Die Muscularis tubae hatte ihre Struktur gänzlich ver-
h das sehr starkzellig infiltrierte Gewebe sah man radiär ver-
ndegewebsfasern ziehen mit spindelförmigen Bindegewebszellen,
n übrigen die Muskulatur total käsig zerfallen und nekrotisch.

Einzelne Fimbrien hoben sich aus der zerstörten Schleimhaut erkennb
dieselben waren noch mit Cylinderepithel überzogen und miteinande
klebt durch Exsudatmassen und dazwischen gelagerte Rundzellentul
welche zum Teil in Verkäsung begriffen waren. Im übrigen besta
Schleimhaut aus demselben tuberkulösen Granulationsgewebe, wie an a
Stellen, nur hin und wieder blickte ein quer getroffenes, abgeschnürte
Cylinderepithel ausgekleidetes Rohr hindurch. Je weiter man der Mit
Tube zukam, desto deutlicher grenzten sich bereits die in ihrer St
noch erhaltenen einzelnen Schichten der Wandung von einander ab
Schnitte gingen jedesmal durch den ganzen Querschnitt des Eileiter
stärksten erwies sich die Schleimhaut ergriffen. Dieselbe war ausserorde
stark entzündet und mit Rundzellentuberkeln und grossen Riesenzellen
schüttet. Das Epithel war stellenweise gut erhalten, die Schleimhau
teilweise miteinander verklebt, der sternförmige Querschnitt bei genau
trachtung gut zu erkennen. Die Muskulatur war hier kaum ergriffe
etwas entzündlich infiltriert, ohne Tuberkel, ohne Riesenzellen. Ei
derselben waren noch an dem serösen Überzug der Tube zu finden, doch
die Zahl derselben gegenüber dem abdominellen Ende bedeutend abgeno
ebenso fehlten alle regressiven Veränderungen. Die Intensität der Zers
des Eileiters blieb bis zum Uterus hin ungefähr die gleiche. Hervorzu
ist, dass sich ganz nahe dem Uterus ein vielleicht erbsengrosser so
Tuberkelknoten vorfand, aus Epitheloidzellen und zahlreichen Riesen
bestehend, welcher die Muscularis der Tube durchsetzte. Dieselbe wa
Teil käsig degeneriert. Im übrigen war auch hier das Epithel nur s
weise erhalten. Von der Mitte der Tube bis zum Uterus bot sich auss
ein bei den Entzündungsprozessen der Tube, nach einigen Autoren, fi
Tuberkulose charakteristisches Bild: in der Tiefe der Schleimhaut un
Muscularis waren Buchten abgeschnürt und erschienen als drüsenähnlich
Epithel ausgekleidete Lumina; mitunter wiesen dieselben einen gekö
farblosen, cystenähnlichen Inhalt auf. In der distalen Hälfte der Tub
von diesen Wucherungen des Schleimhautepithels nichts zu bemerken.
der linken Tube anhaftende Uteruszipfel hatte das Endometrium mitget
man sah kreuz und quer ziehende glatte Muskelbündel im Längs- und
schnitt, meist gut erhalten. Zwischen den einzelnen Bündeln ein zellre
von Rundzellen infiltriertes Gewebe und stellenweise breite, band
Exsudationen, welche deutliches Fibringerüst zeigten. Ganz verei
Tuberkel ohne Riesenzellen, nur aus Rundzellen bestehend, durchsetzte
Uterusmuskulatur. Das Uterusgewebe war sehr gefässreich, so dass
ausserordentlich viel Arterienquerschnitten mit dicker Intima und Media,
ohne spezifische Erkrankung derselben begegnete. Das Endometrium
von vollständig normaler Beschaffenheit, auch rechts zeigte dasselbe, s
es in den Schnitten getroffen war, ausser einer leichten interstitiellen
zündung, keine krankhaften Veränderungen. Die Uterusmuskulatur a
rechten Tubenecke dagegen war deutlich erkrankt. Die Muskelfasern
geschwollen und durch Exsudatmassen auseinander gedrängt, von gla
Aussehen; die Kerne oval, von mittlerer Grösse, mit überall deutlichem
körperchen. Tuberkel waren nicht zu entdecken.

Färbung einzelner Schnitte der Tuben auf Tuberkelbazillen war po

In diesem Falle ist nach der Intensität der Z
störung durch den tuberkulösen Prozess eine des
dierende Infektion evident.

Fall II. Louise K., Dienstmädchen, 25 Jahre alt, aufgenomme
22. I. 1898.

Anamnese: Eltern leben und sind gesund. Pat. will keine Kinder-
eiten durchgemacht haben und bis zum Beginn ihrer jetzigen Krank-
ts gesund gewesen sein. Die Kranke hat seit ihrem 18. Lebensjahre
ssig bei 8tägiger geringer Blutung ohne Schmerzen menstruiert.
Februar bis November 1897 blieben die Menses aus, dann trat
riode einmal auf, um seither überhaupt auszubleiben. Pat. hat
vor 3 Jahren geboren, Entbindung und Wochenbett ist normal ver-
Sie klagt, dass sich im Februar 1897 Schmerzen im Unterleib ein-
haben; gleichzeitig sei eine Schwellung des Unterleibes aufgetreten,
nählich stärker geworden sei. Im August 1897 habe ein Arzt durch
n 4 Liter Flüssigkeit aus der Bauchhöhle entfernt; eine Schwellung
ibes sei seitdem zwar nicht wieder eingetreten, doch haben die
zen nicht nachgelassen. Appetit gut, Stuhlgang regelmässig, keine
chwerden.

tat. präs.: Grazil gebaute, ganz gut genährte Patientin ohne Ödem
xantheme.

Brustorgane normal.

Abdomen ziemlich flach, weich. Die Unterbauchgegend ist etwas
npfindlich. Man fühlt dort bei tiefem Eindrücken die Kuppe eines
n kleinen Becken aufsteigenden Tumors, über dessen Natur sich
t nichts Genaues sagen lässt. Freie Flüssigkeit ist im Abdomen
achweisbar. Introitus und Vagina mässig weit, Portio $1^1/_2$ cm lang,
liegt normal, ist etwas vergrössert, in seiner Beweglichkeit beschränkt.
hte Tube ist an ihrer Ansatzstelle am Uterus fast fingerdick und
sich von dort nach dem Douglas zu um, woselbst die Anschwellung
twas stärker ist. Das rechte Ovarium erscheint nicht vergrössert.
om Uterus befindet sich ein gänseeigrosser, cystischer, etwas beweg-
Tumor, über welchen die ebenfalls fast kleinfingerdicke, harte Tube
. Die Verdickung der beiden Tuben ist eine gleichmässige, es
n kleine Knoten etwas vorzuspringen. In der Vagina eine reichliche
schleimig-eitrigen Sekrets, um den Muttermund eine kleine Erosion.
ar, enthält weder Zucker noch Eiweiss.

Es wurde nach dem Befunde die Diagnose auf doppelseitige Adnex-
lose gestellt und der Patientin die Operation vorgeschlagen. Die-
nd am 29. I. durch Herrn Prof. Winter statt.

Chloroformnarkose, Beckenhochlagerung. Nach Eröffnung der Bauch-
tellt sich zunächst ein ungefähr in der Mitte zwischen Nabel und
se verlaufender daumendicker, gelber Strang ein, von knotiger Gestalt
niger Oberfläche. Derselbe ist nach oben mit Netz und Darm breit
sen. Alle Adhäsionen sind von hirsekorngrossen, grauen Knötchen
tzt, ebenso sind alle Teile des Peritoneum parietale, soweit es zu
kommt, und die Darmschlingen mit tuberkulösen Knötchen bedeckt.
Verlauf der Operation wird es klar, dass dieser dicke Strang den
von Tuberkeln durchsetzten Tuben entspricht. Eine Freilegung aus
häsionen gelingt nur sehr mühsam, meistens scharf. Die Eierstöcke
sich nicht intraperitoneal freimachen, sondern nur nach Eröffnung
roperitonealen Bindegewebes mit Ausschälung aus demselben. Auf
ten Seite eröffnet sich ein mit schmierigen Massen gefüllter Herd.
runreinigung der Bauchdecken durch denselben lässt sich nicht voll-
vermeiden. Die beiden Tuben werden in ihrer Gesamtheit durch
leidung aus dem Uterushorn exstirpiert. Der bei der Ausschälung
rien entstandene Bindegewebsraum wird mit fortlaufender Katgut-
schlossen. In der Bauchhöhle fand sich kein Tropfen Flüssigkeit.
eckennaht in drei Etagen.

Am 13. II. konnte Pat. nach glatter Heilung der Wunde b
Bett verlassen, nach weiteren 6 Tagen ging sie geheilt nach Haus
Die exstirpierten Adnexe bildeten insgesamt einen kleinfa
Tumor. Sie bestanden zunächst aus zwei langgestreckten, lappigen
die in der Mitte breit ineinander übergingen und überall mit gr
kleinen weissen Knötchen besetzt waren. Es schienen dies die
sein, doch war von normaler Substanz nichts mehr nachzuwei
Gewebe war überall vollständig hart; am unteren Rande der Tub
zwei andere, ebenso lappige Gebilde, auch sie waren vielfach m
Knötchen besetzt, doch wiesen sie eine nicht unerhebliche Meng
Gewebes auf, welches sich wie kleincystisch degeneriertes Ova
anfühlte. Links fand sich eine Öffnung, aus der sich gelber, di
Krümeln untermischter Eiter entleerte. Durch diese Öffnung
einerseits eine Strecke weit gegen den linken Eierstock hin, ander
an die Basis der rechten Tube und bis zum Verbindungspunkt d
Ovariums und der rechten Tube. Die ganzen Organe waren fa
mit Adhäsionsmembranen überzogen.

Bei der Beschreibung des mikroskopischen Befundes m
auch hier wieder distal beginnen und in der Untersuchung der
vom Peritoneum uteruswärts vorgehen. Das durch die Operation
Präparat bestand, wie geschildert, aus den beiden Eierstöcken u
sowie aus einem Stückchen resezierten Netzes, welches der rech
adhärent gewesen war. Uterusgewebe war nicht mit entfernt wor

Was zunächst die beiden Ovarien anbetrifft, so waren di
ausgedehntem Masse zerstört und ihrer histologischen Zeichnun
Rechts war der ganze Eierstock in eine nach dem Innern zu v
verkäste, nach dem peritonealen Überzug von frischen Tuberk
durchsetzte Masse umgewandelt. Im Bereiche der Rundzelle
welche sich an einzelnen Stellen noch deutlich als runde Infiltra
abgrenzten, waren sehr zahlreiche und grosse Riesenzellen zu ben
anderen Stellen des Ovariums, wo die Verkäsung noch nicht so
geschritten war, erblickte man das Bild der miliaren Tuberkulose,
sah, wie einzelne benachbarte Tuberkelknötchen mit einander k
und im Begriff waren, zentral nekrotisch zu werden. Diese Bil
hauptsächlich auf die Randpartien des Eierstocks beschränkt, in
desselben erblickte man eine gleichmässig verkäste, krümelig-trock
Links war die Zerstörung noch nicht so weit vorgeschritten. W
hier schon an einzelnen Stellen, besonders des Ovarialinneren, die
ziemlich weit gediehen war, so konnte man doch bei dem weitau
Teile des Eierstocks noch die Struktur, wenn auch mühsam, erke
bestand eine ausserordentlich starke rundzellige Infiltration de
gewebes, besonders der Rindensubstanz, und man erkannte eine g
teils rundlich oder länglich abgegrenzter, teils schon konfluierter
und Rundzelltuberkel mit zahlreichen Langhansschen Riesenz
sonders erwähnenswert ist noch das Verhalten des gefässreichen Hi
Ovarien. Während am linken, nicht so stark ergriffenen Ovarium
Erkrankung der Blutgefässe wahrzunehmen war, befanden sich di
am Hilus des rechten Eierstocks in hochgradigem Entzündungszust
Arterienwände waren durch den entzündlichen Reiz des sie u
infizierten Parenchyms in Wucherung geraten, so dass es zu ein
trophie sämtlicher Bestandteile der Arterienwände gekommen war.
beteiligte sich an dieser Verdickung die Adventitia, die mehr ei
entzündliche Infiltration zeigte, und die Intima, welche augenschein
länger erkrankt war. Während sich die Adventitia ebenso wie d
gebende Gewebe und in geringem Grade auch die Media im St
Granulationsbildung befand und dementsprechend eine Durchse

einen runden, teils grösseren spindel- oder sternförmigen Zellen aufwies, e Intima bedeutend zellärmer und mehr fibrös verdickt. Wo die noch gut erhalten war, war sie ebenfalls entzündet, meist aber war phisch resp. bindegewebig degeneriert. Die Wucherungen der Intima an einzelnen Stellen so stark, dass sie das Gefässlumen ganz obturierten, eil waren die Gefässe thrombosiert und dadurch verschlossen. An n Stellen wiederum zeigte die Intima richtige Tuberkeleruptionen und re Riesenzellen. Das an diesen Orten die Intima durchsetzende ationsgewebe musste noch frisch gewesen sein, da nirgends Neigung rkäsung bestand.

Die Untersuchung der beiden Tuben ergab die weitest gehende Zer- derselben. Nur am abdominellen Ende war noch etwas erkennbare nhaut vorhanden. Rechts war das Fimbrienende verklebt und dem- anhaftend sah man ein Stück des Omentum majus. Das Epithel der chleimhaut war noch als solches zu unterscheiden und haftete an en Stellen als zusammengeballte trübe Klümpchen, die ganze übrige nhaut samt dem Fimbrienende war in eine durch und durch tuber- Masse, bestehend aus Tuberkeln, Riesenzellen und Nekrosen, um- delt. Ähnlich war es mit den übrigen Schichten der Tubenwand, von die Muscularis verhältnismässig am wenigsten gelitten hatte. Die- war zellreicher als gewöhnlich und zeigte einige kleine abgegrenzte el. Die Tubenserosa, welche sich von dem ihr anhaftenden Netze abgrenzen liess, war sehr stark verändert, sie war um das Doppelte kt, derbfasrig verbreitert und von Tuberkeln und Riesenzellen durch- Dieselben waren auch im Fettgewebe des Netzes, welches durchweg llig infiltriert war, vorhanden. Die sehr zellreichen Gefässe des dagegen waren vollkommen gesund. Ebenso fehlte jede Verkäsung, es ein verhältnismässig frischer Prozess in dem peritonealen Über- u sein schien. Der Grad der Zerstörung der Tubenwände nahm nach tte der Tube an Intensität bedeutend zu, der stark erweiterte und kte Eileiter, welcher in seinem ganzen Querschnitt auf den mikro- chen Schnitten vorlag, war weiter nichts, als ein in toto verkästes Die wenigen Stellen, wo noch Kernfärbung vorhanden war, gehörten n Rundzelltuberkeln mit Riesenzellen an. Von Tubenstruktur war erschwunden, dagegen fielen einige in den nekrotischen Massen ge- erlaufende, von dem übrigen verkästen Gewebe sich scharf absetzende nkler erscheinende Bindegewebsfaserzüge auf, welche augenscheinlich rstörung längere Zeit Widerstand geleistet hatten. Des Weiteren sah n einzelnen Stellen, aber sehr spärlich, ausgesprochen tuberkulöse Er- ng der Arterienintima. Zwischen den Bindegewebsfasern der Serosa sich Reste alter Blutung in Gestalt von Hämosiderinkörnchen. Ebenso ach dem Fimbrienende war auch nach dem Isthmus zu eine Abnahme tensität der Erkrankung zu verzeichnen. Zwar waren auch hier noch rstörungen tiefgreifende, aber es war doch eine Differenzierung der en Wandschichten wieder möglich. Am meisten war auch hier um die Schleimhaut mitgenommen. Hauptsächlich durch frühere rungszustände in der Mucosa, die sich noch jetzt aus der kolossalen der das Lumen begrenzenden verkästen Gewebsmasse erkennen liess, r Querschnitt der Tube auch am uterinen Ende aussergewöhnlich ver- Epithel war nicht mehr zu erkennen, Muscularis und Serosa befanden och in einem verhältnismässig frischen Entzündungsstadium, wenn hier schon vereinzelte Verkäsungen eingetreten waren. Dieselben mit Rundzellen, oft in Tuberkelgruppierung und besonders die Serosa esenzellen besetzt. Auch am Isthmus sah man die geschilderten ge- n Faserzüge durch die nekrotischen Massen verlaufen. Die linke Tube och schwerer erkrankt, als der eben beschriebene rechte Eileiter; denn

sie war fast in toto gleichmässig nekrotisch, sowohl am Fimbrie
uterinen Ende, besonders auch hier wiederum in der Mitte. A
war nur noch die Serosa, welche noch an mehreren Stellen färbbar
teile, namentlich gut gefärbte Rundzelltuberkel und Riesenzellen, s
alter Blutungen aufwies. Wo in der übrigen Wandung noch Ke
vorhanden war, rührte sie von den Kernen der Rundzellen und Ri
her, welche konfluierten Tuberkeln angehörten und erst im Begri
der Verkäsung anheim zu fallen. Am uterinen Ende der Tube war
die überall im Gesichtsfelde sich zeigende Erkrankung der Ar
Tuberkulose. Die Gefässe waren zum Teil vollständig verlegt du
der Intima aufgeschossenen Tuberkel mit Riesenzellen oft bis zu ein
welche das ganze Lumen der Arterien ausfüllte. Jedes sichtbare G
verstopft wie durch einen Embolus; die nähere Betrachtung zei
dass es sich um keine Emboli, sondern um junge Lymphoidze
handelte, welche hier zur Eruption gekommen waren. Besonder
war dieses Bild an einigen grösseren Gefässstämmen, wo man m
Konfluieren begriffene Tuberkel erkennen konnte, deren jeder d
grosse Riesenzelle ausgezeichnet war. Verkäsungen waren hier n
eingetreten. Zeichen stattgehabter Epithelwucherung oder adenom
Bildungen am Isthmus der Tube waren wegen der vorgeschrittenen
nicht mehr nachzuweisen.

Uterusgewebe war nicht mitexstirpiert worden, sodass hi
über seine Beschaffenheit nichts ausgesagt werden kann.

Die Färbung einiger Tubenschnitte auf Tuberkelbazillen fiel p

Die Deutung des mikroskopischen Bildes bezüglich
ginnes der Infektion ist im vorliegenden Falle eine sch
Die meiste Wahrscheinlichkeit hat die Annahme einer pr
Tubentuberkulose für sich. Die Mitte beider Tuben,
lich die Schleimhaut, die man für die Ansiedelung der T
bazillen am ehesten verantwortlich machen kann, war gleic
am weitesten ergriffen, während das Fimbrienende, na
rechts, noch verhältnismässig am intaktesten war. Auc
fehlte eine stärkere Beteiligung des übrigen Peritoneum,
Erkrankung des Netzzipfels war ein noch ganz frischer
Da der Befund am Uterus fehlt, lässt sich über eine Bet
desselben nichts aussagen, klinisch war derselbe gesund.
falls ist die Propagation nach dem Uterus hin, besonde
gegenüber der Affektion am abdominellen Tubenende z
und deutlich, als dass man eine vom Peritoneum deszen
Infektion annehmen könnte. Es bliebe noch die ausg
Zerstörung der Ovarien zu berücksichtigen. Auch sie
gegen eine primäre Tubenerkrankung nichts aussagen, be
da die gleichmässige Zerstörung der Eierstöcke und Umw
derselben in nekrotische Säcke für eine zentrale Infektion
Lymphwege spricht, nicht aber für eine vom Peritoneu
geleitete. Auch die ausgedehnte spezifische Gefässerk
wäre in diesem Sinne zu verwerten. Ich möchte mich da

bei der Genitaltuberkulose des Weibes.

Figur I (Fall III). Leitz. Obj. 3. Ocul. 3. Uterines Ende einer Tube. Beginnende Schleimhauttuberkulose, bei welcher eine Beteiligung der Drüsen noch nicht zu bemerken ist. Diffuse kleinzellige Infiltration, einzelne grössere Tuberkel und Riesenzellen.

Figur II (Fall III). Leitz. Obj. 3. Ocul. 3. Dieselbe Tube in der Mitte. Die Tuberkulose ist hier bereits etwas vorgeschritten, wenn auch auf die Mucosa beschränkt. Beginnende Verdrängung des Epithels und Vereinsamung von Drüsenschläuchen.



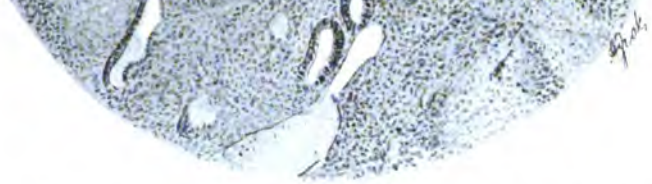

Figur III (Fall II). Leitz 3. Obj. 3. Mitte der Tube. Die Tuberkulose hat bereits die ganze Mucosa zerstört und alle Epithelschläuche bis auf ganz vereinzelte verdrängt. Starke Verkäsungen. Mehrere grosse Riesenzellen.

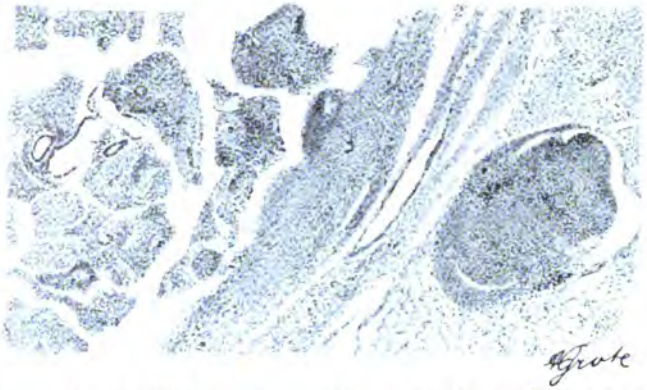

Figur V (Fall VII). Leitz. Obj. 1. Ocul. 4. Übersichtsbild über eine durch alle Schichten gehende Tuberkulose der Tube. In der Schleimhaut, welche durch tuberkulöses Granulationsgewebe ersetzt ist, sind noch einzelne Epithelschläuche erhalten, in der Muscularis einige Riesenzellen. Serosa durch Längsfaserung deutlich erkennbar, auf ihr ein grosses peritoneales Tuberkelknötchen.

Figur IV (Fall IV). Leitz. Obj. 3. Ocul. 3. Stärkste Zerstörung der Tube durch den tuberkulösen Prozess. Lauter Käsemassen, in welchen hin und wieder eine Riesenzelle oder ein erhaltener Epithelschlauch erkennbar geblieben sind.

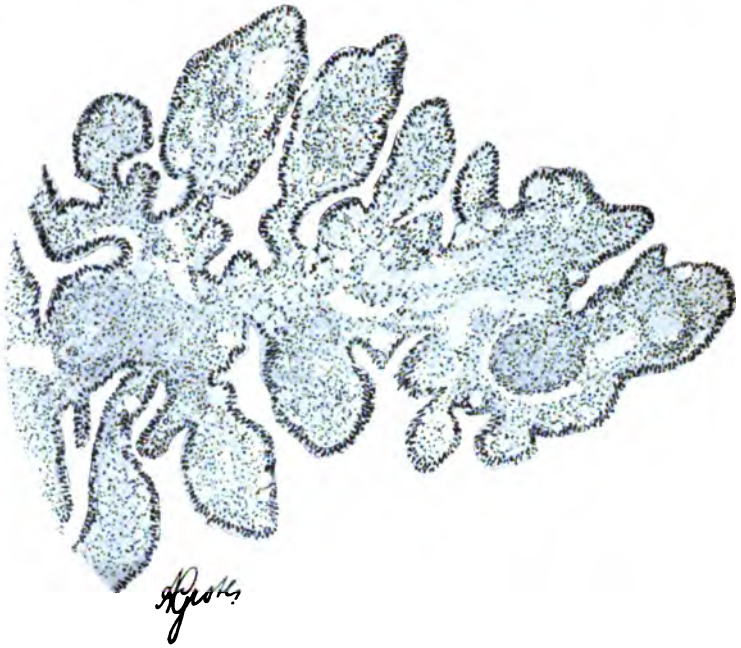

Figur VI (Fall V). Leitz. Obj. 3. Ocul. 3. Eine Fimbrie, welche überall schön erhaltenes Epithel zeigt, aber in ihrem bindegewebigen Grundstock einige Tuberkel beherbergt.

A Grote.

Figur VII (Fall II). Leitz. Obj. 3. Ocul. 3. Adenomähnliche Wucherungen des Epithels in einer tuberkulösen Tube.

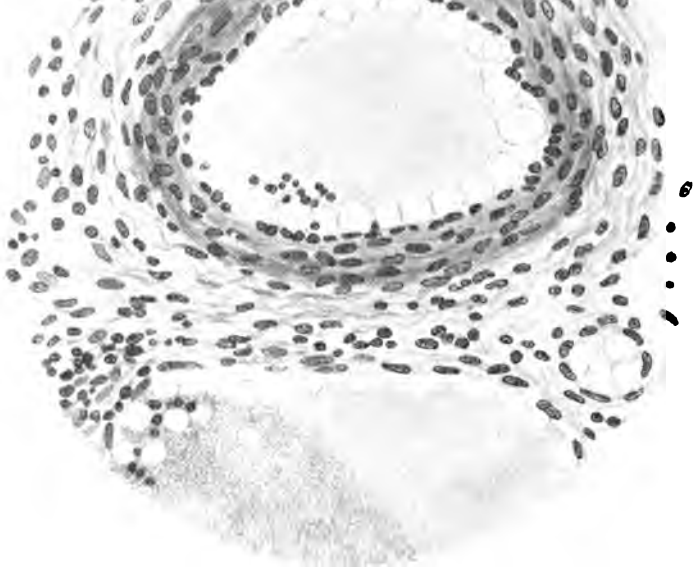

Figur VIII (Fall V). Leitz. Obj. 6. Ocul. 3. 3 Blutgefässe, deren Innenfläche mit hellglänzenden Kugeln, wahrscheinlich Fetttröpfchen, ausgekleidet ist. Eine Kapillare ist strotzend damit angefüllt.

lle für eine primäre Tubentuberkulose, d. h. für eine ne Infektion aussprechen.

III. Minna B., unverehelicht, 18 Jahre. Aufgenommen am

mnese: Eltern leben, sind gesund. Pat. ist im allgemeinen stets vesen, menstruiert seit dem 15. Lebensjahre, 3—4 wöchentlich, ne Schmerzen während der Menses. Entbindungen oder Aborte t stattgefunden. Letzte Menses 25. IX. 1897. Seit dem Monat J. weisser Ausfluss und beständige mässige Schmerzen beiderseits ibe und im Kreuz. Keine Blutungen. Appetit gut, Stuhlgang , Urinentleerung seit dem Februar von schneidenden Schmerzen ein auffallender Urindrang. Seit 1 Jahr zunehmende körperliche nd Abmagerung.

us praesens: Ziemlich grosse, grazil gebaute Pat. ohne Ödeme eme. Brustorgane normal. Abdomen ziemlich stark aufgetrieben, lben vom Rippenbogen abwärts in der Mittellinie bis zur Mitte abel und Symphyse, seitwärts etwa bis zur Mitte zwischen Nabel anterior superior heller tympanitischer Schall mit nach unten Grenze. Die tieferen seitlichen Partien des in die Breite aus- Abdomen bieten vollkommene Dämpfung, welche sich bei Lage- tympanitischen Schall verwandelt. Im ganzen Abdomen ist kurz- ktuation. Introitus mässig eng, Portio virginell hochstehend, nach htet, Uterus liegt retro- und dextro-vertiert. Im rechten Para- hlt man einen haselnussgrossen, knorpelharten, leicht beweglichen mit der Kuppe des Uterus in Verbindung steht und der rechten richt. Die linke Tube ist ebenfalls deutlich verhärtet zu fühlen.

urde nach dem aufgenommenen Befunde die Diagnose auf doppel- ex- und Peritonealtuberkulose gestellt und am 9. IV. durch Herrn er die Operation vorgenommen.

nung der Bauchhöhle in tiefer Lage. Ablassen von ca. 5 Liter igkeit, dann steile Beckenhochlagerung. Der Douglas wird da- tändig frei von Flüssigkeit. Das ganze Becken zeigt eine gleich- rdickung seiner peritonealen Auskleidung von schwartiger Be- , mit dicht stehenden Knötchen besetzt; die Därme, soweit sicht- das Peritoneum parietale ebenfalls, wenn auch mit weniger eng- Knoten bedeckt. Die Tube, soweit sichtbar, mit ganz dicht uberkeln besetzt. Um die rechten Adnexe exstirpieren zu können, ig. latum, welches mit dem die Adnexe überziehenden Peritoneum menhängende Membran bildet, gespalten werden. Dann werden Eierstock im Zusammenhang stumpf ausgeschält. Die Tube wird itenkante des Uterus ausgeschnitten, dabei die Arteria uterina n. Die eröffnete rechte Seitenkante des Uterus mit Katgutknopf- näht. In ähnlicher Weise werden die linken Adnexe exstirpiert, rdings nicht von einer so zusammenhängenden, schwieligen Masse ind. Dann werden beide freien Ränder des gespaltenen Ligamentum fortlaufender Katgutnaht vereinigt, sodass eine zusammenhängende, den Uterus verlaufende Naht sich bildet. Bauchdeckennaht in n.

Pat. überstand in der Rekonvaleszenz eine nach wiederholtem eren eingetretene Cystitis, ferner trat ungefähr drei Wochen nach ion ohne erkennbare Ursache in der Cökalgegend ein geringes sem auf, welches der Kranken einige Schmerzen verursachte. erschwand, wie es gekommen war, nach einigen Tagen. Am 15. V.

konnte die Pat. mit linear verheilter Narbe beschwerdefrei entlass
In beiden Parametrien fühlte man noch unbestimmte Resistenzen.

Makroskopisch konnte man von den entfernten Adnexen fol
schreibung geben: Die linke Tube war in ganzer Ausdehnung verd
auf Bleifederdicke, mit dem Ovarium ihrer Seite in ein festes
wandelt, durch schwartige Verwachsungen und Adhäsionen des P
Dasselbe war mit zahllosen, sehr dicht stehenden hirsekorngrossen
bedeckt, am uterinen Ende der Tube sass ein Stück Uterusmuskulat
die Pars intramuralis der Tube enthielt. Die rechte Tube war eb
ihrem Ovarium in eine grosse, feste Masse verwandelt. Das
ebenso mit Knötchen bedeckt. Die Ausdehnung der Tube war
beträchtlichere, einzelne Stellen bis Daumendicke, sie enthielt gelbe
Inhalt. Auch hier war ein Stück Uterusmuskulatur vorhanden,
ein etwa fünfmarkstückgrosses Stück des verdickten und mit Kn
setzten Peritoneum.

Histologisch ergab sich folgender Befund:

Das resezierte Peritoneum stellte eine breite, verdickte Me
bestehend aus einem kleinzelligen Gewebe mit zahlreichen, sich oft
Bindegewebsfasern, welche rundliche oder ovale Epitheloidzell-
zelltuberkel mit ausgesprochen schönen Riesenzellen maschenartig
und von einander abgrenzten. Die Tuberkel waren zum Teil ver
Teil waren mehrere zu einem grösseren Knoten konfluiert, zwi
noch Reste der ehemaligen Scheidewand übrig lassend. Die Obe
Peritoneum war von einer teils aus Fibrin, teils aus Eiterkörp
stehenden Exsudatmasse bedeckt.

Die beiden Ovarien waren in diesem Falle bei weitem nich
gradig zerstört, als in den beiden vorhergehend geschilderten.
Ovarium befand sich in einem Zustande der Perioophoritis und
tuberculosa. Das Ovarialgewebe hob sich von den es umgebe
gebildeten entzündlichen Schwarten durch die Färbung bedeuten
konnte diese beiden Gewebsarten schon makroskopisch überall d
grenzen. Die mit Hämalaunfärbung im ganzen dunkler erscheinen
erwiesen sich unter dem Mikroskop als Ovarialstroma, welches in
Schichten sehr stark kleinzellig infiltriert war und vom Parenchy
schmale Zone erhaltener Primordialfollikel erkennen liess. Von
epithel abgeschnürt, senkten sich schlauchförmige, unregelmässi
massen tief in das Ovarialstroma hinein, zum Teil drüsenähnliche
heit vortäuschend. Überall hob sich aus dem infiltrierten Gewe
gegrenzte Anordnung der Granulationszellen zu rundlichen oder
Tuberkeln ab, nirgends aber waren Riesenzellen erkennbar. Di
waren recht häufig, besonders in der Rindenschicht von derb
fibrillen durchflochten. Die heller gefärbt erscheinende Partie d
zeigte dicke, teils aus Fibrin, teils aus Bindegewebe bestehende, mi
untermischte Schwarten, in der Nachbarschaft ausserordentlich hype
Gefässwände mit besonders dicker Längs- und Ringmuskulatur.
man, wahrscheinlich von Netzverwachsungen herrührend, einen kle
Fettgewebe. Das linke Ovarium zeigte ebenfalls das Bild ein
tuberkulösen Entzündung. Die Rindenschicht war gut erhalten,
veränderte Primordialfollikel mit Einhalt wahrnehmbar. An einze
bemerkte man beginnende cystische Degeneration. Im Hilus ver
geschlängelte, bald längs, bald quer getroffene gesunde Arterien.
ganze Gewebe zerstreut lagen teils kleinere, teils grössere Rund
mit spärlichen Riesenzellen ohne käsige Einschmelzung. Einzel
aber ebenfalls ganz frische Tuberkeleruptionen befanden sich
der Tunica albuginea in unmittelbarer Nachbarschaft einer

ung, ferner im Bindegewebe des Hilus ovarii. Die Gefässe selbst
t tuberkulös erkrankt.
der Untersuchung der Tuben konnte man ohne Zweifel konstatieren,
ben am abdominellen Ende am meisten ergriffen waren und dass
adigkeit ihrer Erkrankung nach dem Uterus zu beständig abnahm.
l war in dieser Beziehung auf beiden Seiten annähernd der gleiche.
gte das distale Tubenende Wandung und Lumen des Eileiters stark
nd erweitert. Die Serosa war von meist kleinen Tuberkeln mit
n Riesenzellen bedeckt, zeigte im übrigen mässige Verdickung
ere starke Züge konzentrisch angeordneter derber Bindegewebs-
ie Muscularis war vollständig in tuberkulöses Gewebe aufgegangen.
Stelle sah man nur teils mit einander konfluierte, teils noch ab-
Rundzelltuberkel mit zentraler Verkäsung, an anderer Stelle
mit gut erhaltenen, ausserordentlich grossen Riesenzellen. Das
n war fast vollständig ausgefüllt durch käsige Massen und Exsudat,
ch zwischen die stark faltig liegende Schleimhaut ergossen hatte.
el der Schleimhautfalten war meist gut erhalten, die Falten selbst
verdickt und voluminös, miteinander verbacken durch Tuberkel,
r wie in der Submucosa besonders reichlich aufgeschossen waren und
Verkäsung geführt hatten. An einer Stelle sah man die Schleimhaut-
ler Wandung hinaustreten und allmählich übergehen in die vielfach ge-
mit gutem Epithel bekleideten, frei hinausragenden Fimbrien, deren
biger Grundstock ein sehr blutreiches Gewebe mit Tuberkeln und
tuberkulös erkrankten Gefässen trug. Diese Eigenschaft trat besonders
n den eosinierten Schnitten hervor. Je weiter wir dem Uterus zu
n so jünger war der tuberkulöse Prozess. In der Mitte der rechten
nte man bereits die Muscularis deutlich erkennen. Die Elemente
waren erhalten, aber die Muskelhaut war stark infiltriert und mit
durchsetzt. Der seröse Überzug war auch hier gleichmässig ver-
zeigte eine reichliche Dissemination von Tuberkeln, teils einzeln,
uiert mit Riesenzellen. Die Schleimhaut war im ganzen verdickt,
käsig verändert, oder bereits gänzlich ausgefallen, zum grössten
in frischer tuberkulöser Entzündung mit deutlichen Wucherungs-
und Einstülpungen des Epithels. Die endzündliche Veränderung
uterinen (intramuralen) Teile der Tube vollständig aufgehört, sodass
lbst im Querschnitt eine absolut gesunde Tube präsentierte. Der
iter war am Fimbrienende bedeutender zerstört als der rechte. Es
noch wenig von normaler Struktur erkennbar. Der Fimbrienteil
ss keine Unterscheidung der einzelnen, des Epithels beraubten
mehr zu. Dieselben waren vielmehr zu einer von frischen oder
krotischen Tuberkeln mit Riesenzellen gebildeten Masse verbacken,
e nur noch einiger ebenfalls tuberkulös ergriffene Gefässlumina er-
hervortraten. Von der Tubenschleimhaut hatte nur noch ein ge-
zirk erhaltenes Epithel, die übrige Schleimhaut war durch verkäste
zerstört und in ein grosses tuberkulöses Geschwür umgewandelt,
den fast überall noch bis in die Muscularis hineinreichte. Dieselbe
o sie erhalten war, starke Infiltration und Tuberkeleruption zwischen
elfaserbündeln, das Tubenlumen war ausgefüllt von einem geronnenen
us käsigem Detritus, Eiterkörperchen und Fibrin bestehend. Diese
ungen nahmen nach der Mitte der Tube zu wiederum bedeutend ab.
hsetzte auch hier noch die Tuberkeleruption alle Schnitte der Wandung,
ehlten die Verkäsungen, und der Tubenquerschnitt war nur mässig
Am meisten betroffen war, wie gewöhnlich, die Schleimhaut, deren
it einander verbacken waren. Das Epithel war erheblich gewuchert
ete in der Tiefe der Schleimhaut drüsenähnliche Abschnürungen.
len waren im Granulationsgewebe ziemlich zahlreich vorhanden.

Tuberkel sassen auch in der Muscularis, ferner sah man einige über das Niveau vorspringende Tuberkel des Peritoneum. A Ende zeigte die Tubenschleimhaut sehr gut erhaltenes zylindrisch vielfach Falten und Buchten der Schleimhaut umgreifend, ausges Zustande der entzündlichen Epithelproliferation. Im Bindegewebe und Submucosa sassen mehrere frische Tuberkel mit Riesenz Tuberkel und die ebenfalls vorhandene kleinzellige Infiltration d reichte stellenweise bis in die Muscularis hinein, welche im ü kommen unversehrt war. Grössere und kleinere Gefässquersch unverändert. Im Zusammenhang mit den Tuben war ausserdem ei Stück der Uterusmuskulatur entfernt worden. Dieselbe war auch skopischen Bilde überall gut erhalten. Das intermuskuläre Binde stellenweise zellreicher infiltriert, namentlich rechts, aber ohn Vom Myometrium umgeben sah man den Querschnitt des hier vol sunden intramuralen Tubenanteils. Das auf dem Schnitt getroffene war ausserordentlich stark kleinzellig infiltriert und dementsprechen Die Verdickung wurde noch erheblicher durch Exsudatmassen (Fi körperchen), welche die teils frischen, teils verkästen Tuberkel Das Perimetrium wurde von zahlreichen Tuberkeln mit ausser grossen Riesenzellen durchsetzt. Auf den Schnitten begegnete ma zahlreichen Gefässquerschnitten, darunter einzelnen tuberkulös Arterien mit Riesenzellen der Intima. Endometrium erschien histologischen Bilde.

Die Tuberkelbazillenfärbung wurde nur an wenig Schnitten vo und fiel positiv aus.

Für den vorliegenden Fall ist es nach V des mikroskopischen Befundes kaum zweifelha es sich um eine vom Peritoneum deszendiere fektion handelt.

Fall IV. Frau Landrichter J. 25 Jahre. Aufg. am 2. X.

Anamnese: Pat. ist 3 Jahre verheiratet und hat vor 2 Entbindung durchgemacht. Sie ist mehrfach operiert worden, s Erkrankungen auf tuberkulöser Basis. 1885 doppelseitige Ellenbog und mehrere kleine Operationen an den Beinen. Früher fühlte s gesund und kräftig, vor der Verheiratung bestand ein Magen dann nervöses Asthma, Husten und Auswurf. Seit der Entbindung A Seit 7 Wochen langsame Zunahme des Leibes ohne Schmerze regelmässig 8 Tage dauernd, stark.

Status praesens: Uterus retroponiert, beiderseitig hüh Adnextumoren, fest mit der Beckenwand verwachsen. Isolierte K dem Peritoneum nicht nachweisbar.

Es wurde die Diagnose auf Tuberkulose beider Adnex Peritoneum gestellt und am 8. X. durch Herrn Prof. Winter die vorgenommen.

Die Bauchhöhle wird durch einen Schnitt bis zum Nabel t tieflagerung eröffnet und der Ascites durch Druck auf die Le abgelassen (ca. 4 Liter). Dann steile Beckenhochlagerung. Die des Abdomen erweist das Peritoneum parietale et viscerale in g dehnung, soweit es zu Gesicht kommt, mit kleinen Knötchen b z. T. isoliert stehen, z. T. aber auch zu Flächen aneinander ge Eine dünne Darmschlinge mit anliegendem Netzzipfel ist an de Bauchwand in und rechts von der Mittellinie lose adhärent. Beim derselben tritt überall gelatinöses Exsudat zutage.

Beckenperitoneum und die Oberfläche von Tuben, Uterus und
en dieselben Veränderungen, nur noch ausgeprägter. Beide Tuben
fingerdicke Wülste seitlich und hinter dem Uterus mit dem
m Boden des Douglas. Sie werden vorsichtig stumpf aus ihren
ngen gelöst und unter Mitnahme der Ovarien vom Ligamentum
o pelvicum her abgebunden und abgetragen. Der uterine Teil
erseits soweit wie möglich aus dem Uterus ausgeschnitten. Beider-
tzen Äste der Arteria uterina, Umstechung derselben und Ver-
Uteruswand mit Katgutknopfnähten. In Horizontallagerung wird
sflüssigkeit ziemlich vollständig mit Tupfern abgesaugt. Während
n Dauer der Operation Belichtung des freiliegenden Peritoneums
ivem Sonnenlicht.

Pat. hatte die Operation sehr schwer überstanden und war tage-
Gegenstand ernster Sorge. Es gelang schliesslich, den andauernd
ls, der trotz normaler Temperatur keine Neigung zeigte, abzufallen,
citantien zu beeinflussen und die Pat. ausser Gefahr zu bringen.
ntretende Angina verzögerte dann von neuem die Genesung. Am
konnte die Pat. mit gut konsolidierter Narbe entlassen werden.
ntlassungsuntersuchung lag der Uterus retroponiert, an der hinteren
nd fixiert. Rechts hinten fühlte man eine deutlich begrenzte
g. In Rückenlage war beiderseits doppelhandbreit vom Nabel in
engegenden Dämpfung zu konstatieren, ferner ging die Dämpfung
ger breit über die Symphyse, sodass man annehmen musste, es
h wiederum mehrere Liter Ascitesflüssigkeit angesammelt.

entfernte Präparat bestand aus beiden Tuben und Ovarien. Es
ronisch verdickte Tuben, besonders starke Verdickung in der Gegend
dibulum. Ovarien waren ebenfalls vergrössert, vielfach mit den
rlötet. Tuben und Ovarien waren mit kleinen hirsekorngrossen
und Auflagerungen bedeckt.

Präparat wurde wegen seiner Anschaulichkeit der Sammlung ein-
nd es war mir nur gestattet, die eine Hälfte der Adnexe mikro-
zu untersuchen. Da aber die Affektion beider Seiten makro-
gleichartig zu sein schien, so dürfte zur Entscheidung der uns
enden Frage in diesem Falle auch die Untersuchung einer Seite
. Es wurde das rechte Ovarium und die rechte Tube in Serien-
erlegt. Das Ovarium zeigt mikroskopisch ein gut erhaltenes
n. Das Ovarialgewebe, namentlich der Rindenschicht, liess deut-
ktur, Primordialfollikel und Graafsche Follikel erkennen. An
Stellen bestand ziemlich starker Hydrops folliculi. Die Rinden-
ar im ganzen leicht infiltriert, die Infiltrationen waren überall
ifisch tuberkulösen Charakter, die Zellen waren meist Rundzellen
en, rundlichen, gut gefärbten Kernen; einzelne waren spindelförmig
e blass und langgestreckt. In der Markschicht zwischen den Ge-
gegen erblickte man zahlreiche Tuberkel, fast stets ohne Riesen-
selbst auch starke Exsudationen von Fibrin und Eiterzellen ins
ebe, wodurch die Bindegewebsfasern weit auseinander gedrängt
waren. Die Gefässe selbst waren nicht erkrankt. Vereinzelte
prominierten als kleine Knötchen auf der Tunica albuginea.

rechte Tube zeigte in ihrer ganzen Ausdehnung weitgehende
ngen. Am Fimbrienende, welches nicht verklebt war, war der
tt des Eileiters ausserordentlich verdickt. Zunächst fiel bereits an
der überaus grosse Reichtum an teils abgegrenzten, teils zu
lassen zusammengeflossenen Tuberkeln auf, welche sich durch sehr
senzellen auszeichneten. In jedem Gesichtsfelde erschienen mehrere
mit randständigen länglichen Kernen und blassgranuliertem Proto-
. Die anderen Schichten der Wandung waren nicht deutlich zu

unterscheiden, da sich an den peritonealen Überzug nur zirkulär
mehrschichtige Faserzüge anschlossen, welche der teilweise in ein
liche Detritusmasse umgewandelten Schleimhaut Platz gemacht h
der Mucosa waren zahlreiche Epithelzüge schön erhalten, dieselb
sich weit in die Tiefe, bildeten drüsenähnliche Abschnürungen
besonders an einer zirkumskripten Stelle, nahe der beschriebenen
Faserschicht, starke Wucherung, sodass man an das Bild des vo
so bezeichneten adenomartigen Wachstums erinnert wurde. Zw
Epithelzügen lagen strukturlose Detritusmassen. Nach der Mitte
zu wurde das Bild dieser drüsenähnlichen Wucherungen noch s
deutlicher wahrnehmbar. Man sah längs und quer getroffene
förmige oder runde, mit Zylinderepithel ausgekleidete Kanäle i
der zerstörten Schleimhaut. In einzelnen besonders breiten Lumi
sich Exsudatmassen, bestehend aus netzförmigen Fibrinfäden
körperchen mit gut gefärbten Kernen und desquamierten runden
Auch die Serosa war hier ausserordentlich verdickt, mit zahllose
(Rundzelltuberkeln mit grossen Riesenzellen) bedeckt. Die Verä
Tubenwandung wurde, je näher man dem Uterus kam, wider Erw
hochgradiger; die äussere Bekleidung der Tube liess nur eine
Masse von verschmolzenen Tuberkeln und Riesenzellen untersc
Serosa als solche war nicht mehr abzugrenzen. Auch die and
schichten, besonders auch die Schleimhaut, waren in eine grosse
Masse mit Granulationszellen, Riesenzellen und Verkäsungen, sow
Verkalkungen verwandelt. Kein Rest erkennbaren Epithels, k
der Muskularis war übrig geblieben. Der Serosa adhärierte breit
bis ungefähr zur Mitte der Tube hin ein erkrankter Netzzipfel,
bindegewebigen Faserzügen, zwischen das Fettgewebe eingest
zellige Infiltrationen und Tuberkelbildung zu erkennen war. Fern
man sowohl an den Netzgefässen, wie an denjenigen der Tu
reichliche Wucherungsvorgänge, namentlich auch tuberkulöse
der Arterien-Intima.

Der Bazillennachweis gelang in diesem Falle nicht, doch ist
ihn wohl kein Zweifel über den Charakter der Erkrankung.

Wenn für den geschilderten Fall eine sichere Ent
des primären Sitzes der Infektion trotz der genau
suchung auch nicht angängig ist, so ist es doch mit
auf die ausgebreitete Peritonealtuberkulose am wahrsche
dass die Adnexe erst vom Peritoneum deszendieren
worden sind. Die Tatsache der Verwachsung des uterin
anteils mit einem hochgradig tuberkulös erkrankten
in Verbindung damit, dass gerade diese Tubenhälfte die
war, lässt die Annahme zu, dass die Tubeninfektion
gewöhnlich durch das Fimbrienende, sondern durch
Kontakt mit dem Isthmus vom Bauchfell her erfolgt i
Annahme erhält eine Stütze durch den Operationsb
dem es heisst, dass das Fimbrienende tief in den Do
eingezogen war.

(Schluss im nächs

XX.

eränderungen des Nasen-Rachenraums bei vangeren, Gebärenden und Wöchnerinnen.

Von

HERMANN W. FREUND

in Strassburg.

(Schluss.)

änderungen in der Nase während der Geburt.

noch an der Existenz reger Beziehungen zwischen der den schwangeren Geschlechtsorganen zweifeln sollte, ich nur raten, während einer Geburt zu rhinoskopieren. überrascht über die Regelmässigkeit und Macht der die sich da unter seinen Augen abspielen. Sie sind so sicher dieselben, dass ich mich begnügen konnte, äher zu beschreiben und noch drei weitere hier an- Richtet man eine fortwährende vordere Rhinoskopie eht man, noch bevor die Kreissende die Wehe empfindet, liches Anschwellen, glasig- und stark Transparentwerden elschleimhaut, doch nur an den äussersten Partien, etwa nftel (der „Genitalstelle" Fliess). Dieses rundet sich kolbig und hochgradig hyperämisch. Die übrigen vier er unteren Muschel bleiben völlig unverändert. Dies eide untere Muscheln. Sie können blaurot werden und nschwellen, dass sie nun dem Septum direkt anliegen ich entschieden eine erhebliche Sekretion zeigen. Das wiederholt sich schon in der 1. Geburtsperiode bei he, richtiger gesagt, es beginnt schon vor jeder Wehe, rhinoskopisch den Eintritt einer Uteruskontraktion en. Es hält während der ganzen Dauer der letzteren cht in der Wehenpause einem Abblassen und Kollabieren ren Muschel Platz. Ein willkürliches Anspannen der sse in der Wehenpause bringt den geschilderten Effekt se nicht hervor.

grossem Interesse ist auch hier wieder die Beob- bei Gebärenden, die an chronisch-atrophischer Rhinitis Auch bei diesen tritt das Phänomen in ungeschwächter

Mächtigkeit zu Tage. Ich verweise auf Fall 95
noch folgende Beobachtung zu: Frau R., 27jähr., II
findet sich in der 2. Periode der rechtzeitigen Gebur
Wehenpause konstatiert man: Chronisch-atrophische Rh
Borken; keine Veränderung an den Muscheln. Wäh
Wehen sieht man ein allmäliges Anschwellen der sich
rötenden Schleimhaut der unteren Muschel (beider
vorderen Ende, so dass der Nasengang verlegt erschein

Dasselbe konstatierte man bei einer 20jähr., I
normalen, etwas kleinen Muscheln, während der ersten
periode. —

Fliess hat, wie es scheint, ähnliche Beobachtungen
denn er erwähnt bei einigen der Geburtsfälle, bei w
den „typischen vom Kreuz in beide Bauchseiten ausstr
die Wehen begleitenden Schmerz durch Kokainisie
beiden unteren Nasenmuscheln und beider Tubercula
seitigen oder auf ein „Minimum reduzieren" konnte
Muscheln und beide Tubercula septi akut gebläht, cy
Direkte Angaben über das Schwellungsphänomen wäh
Wehe und systematische Untersuchungen darüber feh
dings. —

Veränderungen in der Nase während des
bettes.

Wären die Angaben von Fliess über eine der me
Welle entsprechende periodische Veränderung in der Na
so dürften in den ersten Tagen und Wochen des Pu
die ja der „grossen Menstruation — dem Entbindungs
also dem postmenstruellen Abfall der Lebensprozess
hyperämische und Schwellungszustände nicht zu ko
sein. Das ist aber nachweislich doch der Fall. — Ob
sich die Protokolle über 38 Wöchnerinnen, welche f
Schwangere rhinoskopisch untersucht waren. Bei 25 v
38 fanden sich eklatante Veränderungen, und zwar
Charakters, wie die Schwangerschaftsveränderungen de

Dabei handelte es sich nicht selten um hohe Gr
im Fall 13, wo am 9. Tag die linke untere Muschel star
geschwollen dem Septum hinten anlag, im Falle 28
11. Tag dieselben stark hypertrophischen Organe beide
ganze untere Partie der Nasenhöhle erfüllten, sodass
noch ein kleiner Teil der mittleren Muschel, rechts nic
zu sehen war! (vergl. auch besonders Fall 2, 15, 2

— Mitunter ist die Blutüberfüllung der Muscheln auf- als die Hypertrophie, so im Fall 1, in welchem die chrote Farbe der unteren Muschel links noch am 9. Wochen- ge imponierte. In anderen Fällen waren die Schwell-, ganz wie manchmal in der Schwangerschaft, unverändert, n das Septum durch erhebliche Hyperämie und Gefäss- ion ausgezeichnet, so im Falle 15 („auf dem Septum stark te Gefässe"), 65 und 83.

Ganz wie bei den Graviden kommen auch die genannten se bei den Wöchnerinnen nicht zu selten einseitig vor, die ste zwischen rechts und links geben dann sehr merk- e Bilder, wie bei dem Falle 101, wo am 10. Tage bei einer den Wöchnerin links annähernd normale Verhältnisse notiert , während rechts die untere Muschel beträchtlich ver- t und glasig erschien.

Eine Analogie mit den Schwangerschaftsveränderungen be- erner darin, dass hier und da die Concha media isoliert it der inferior gleichzeitig eine Vergrösserung erfährt. So sie sich bei der Wöchnerin 2 am 10. Tage am vorderen glasig angeschwollen, während auf derselben Seite die Muschel blass und nicht vergrössert, auf der anderen ormal war. Im Falle 5 waren mittlere und untere Muschel leich stark blutrot geschwollen, vergrössert und lagen dem n hinten an (vergl. auch Fall 6, 15, 29).

Fast alle Wöchnerinnen, welche dergleichen positive Be- darboten, stillten. Der Laktation wird wohl also hin- h der Unterhaltung der Hyperämie und des Reizes, der rgrösserung der Muscheln führt, ein bestimmter Einfluss essen sein, für sich allein aber genügt dieses Moment lls nicht, denn einerseits liessen sich bei einer ganzen von stillenden Frauen keine auffälligen Prozesse innerhalb se konstatieren, andererseits zeigten einige nicht stillende ren nasale Veränderungen.

Art und Bedeutung der nasalen Veränderungen nd Schwangerschaft, Geburt und Wochenbett.

Erst jetzt, nachdem unzweifelhaft festgestellt ist, dass durch nwangerschaft gewisse gut charakterisierte und lokalisierte lerungen im Cavum nasi hervorgebracht werden können, der Geburt in verstärktem Masse fortbestehen und auch ersten Zeiten des Wochenbettes nicht zu verschwinden en, sind wir im Stande, nach Art und Bedeutung dieser lerungen zu forschen.

Hyperämie und Hypertrophie, erstere weiter v
letztere auf die unteren, seltener die mittleren Musc
schränkt, geben den nasalen Schwangerschaftsveränderu
Gepräge. Darin liegt durchaus nichts Auffälliges, nicht
nicht reichliche Analogien an anderen Organen zu Gebote

Die Hyperämie ist jedenfalls das Primäre; man
jedesmal, wenn die Schwangerschaft überhaupt irgend
Einfluss auf die Nase äussert, zuerst, sie bleibt bis ins
bett bestehen, sie kann allein für sich existieren, ol
weitere Veränderungen dazutreten, sie kann diffus oder
skript sein. Im letzteren Falle betrifft sie tatsächlich vo
die untere Muschel und das Septum nnd präsentiert s
in Form stark verzweigter (vermehrter?), dilatierter und
gefüllter Gefässe.

Die Hypertrophie betrifft in erster Linie di
Muschel, etwas seltener die mittlere. Das liegt, wie
chronischen Rhinitis, an ihrem Reichtum an Gefässen,
auch an ihrer besonders exponierten Lage. Anatomisch
diese Muschelhypertrophien zu der von F. Klemper
hyperämische Verdickungen beschriebenen Grupp
„durch Blutüberfüllung bedingt ist".

Zu anatomischen Untersuchungen bei Graviden h
nur selten jemand Gelegenheit. Der beschriebene Zust
ist den Rhinologen von anderen Zuständen aus wohl
Die Ähnlichkeit mit den Veränderungen bei der Mens
die maximale sichtbare Schwellung während der Wehe
Abschwellung nach derselben, das völlige Zurückgehen
samten Veränderungen nach dem anfänglichen Fortbes
Wochenbett, alles das kennzeichnet den ganzen Prozess
hyperämische Verdickung, bedingt durch Blutüberfüllung

Dazu kommt der positive Ausfall des Kokainv
Derselbe ist von uns oftmals angestellt und wegen
gleichen Effektes nur einmal in den Protokollen (Fall 99)
worden. Nach dem Bestreichen der unteren Muschel mit
Kokainlösung schwollen blaurote, stark vergrösserte unterel
vollständig ab und wurden blass.

Somit reiht sich der ganze Prozess hinsichtlich sein
und seiner Bedeutung gewissen Schwangerschafts-Hype
an anderen Organen an, die besser bekannt sind. Die Gr
vergrösserung der Schilddrüse ist aus dem gesteigert

[1]) Bei P. Heymann, Die Nase. 1900. S. 387.

zu erklären, hauptsächlich aus der Ausdehnung und Füllung der Drüsenarterien und Venen.[1]) Die Hyperingivarum bei den Schwangeren bedeutet den nämlichen Selbst das Wachstum der Brüste[2]) ist in erster Linie ischen Einflüssen zuzuschreiben.

liegt eigentlich kein Grund vor, hier ausführlicher auf anismus der Beziehungen zwischen den Beckeneingeweiden chwangerschaft und der Nase einzugehen. Derselbe ist ie, wie bei den Beziehungen dieser Teile zu irgend einem Organ überhaupt. Ich möchte aber doch den Sachoweit skizzieren, als das nach dem heutigen Stand der e ungefähr erlaubt ist, schon deshalb, weil eine unhaltorie von Fliess betreffs des „Fortbestehens der Menwährend der Gravidität" denselben verwirren könnte.

habe in meinem Buche über die Beziehungen der weibschlechtsorgane zu anderen Organen zuerst den Grundestellt, dass diese Beziehungen bei physiologischen und schen Veränderungen vorwiegend durch das Blut und ulationsapparat, erst in zweiter Linie aber durch das stem vermittelt werde und habe diesen Satz durch undlegende Tierversuche von Goltz und durch klinische n bekräftigt. Goltz kam nach seinen Versuchen zu uss, „dass während der Brunst aus der tätigen Keimentümliche Stoffe in die Blutbahn gelangen und im Ge- Anregung zur Kräftigung jenes eigentümlichen Reflex- geben, der die anatomische Grundlage für die Anziehung hlechter" und die folgenden Veränderungen im Körper h darf vielleicht daran erinnern, dass ich in diesem Begründung der Lehre von der inneren Sekretion t gesehen und diese auf den Eierstock übertragen Meine ganze Arbeit über die Beziehungen der weiblichen ntsorgane zu anderen Organen, deren Gesamtresultat ich mal kurz zusammengefasst in einem klinischen Vortrag[3]) habe, basiert auf dieser Lehre von der inneren Sekretion stöcke und zeigt überall, welchen Wert eine sichere Be- derselben für eine Anzahl bisher fast unerklärlicher haben müsste. Ich habe Grund, an diese meine Arbeiten

---

1. W. Freund, D. Bezieh. d. Schilddrüse z. d. weibl. Geschlechtsorg. 19/20.
2. Derselbe, Deutsche Zeitschr. f. Chir. XXXI.
3. W. Freund, Die Beziehungen der weibl. Geschlechtsorg. zu nen. Sammlg. klin. Vortrg. No. 274. 1900.

zu erinnern. Diese Lehre hat bekanntlich in letzter
Positivem und an Beachtung gewonnen. Ich halte an
für die Erklärung der in der vorliegenden Arbeit besc
nasalen Erscheinungen fest. Gerade diese, die in hoc
Blutüberfüllung ihr Wesen haben, sind ein Beispiel fü
einflussung des Zirkulationsapparates durch die Schwa
und für die Folgen davon.

Stellt man sich auf den Boden der Lehre von der
Sekretion der Ovarien, so wird man auf den Follikel
Corpus luteum als sezernierendes Organ fast mit Notw
aufmerksam. Die Born-Fränkelschen Versuche zwin
ganz besonders dazu. Das Corpus luteum (verum)
dann während der ganzen Schwangerschaft das Blut
Körper mit jenem differenten Stoffe, den Goltz zuerst
Diese Hypothese, deren greifbares anatomisches
wenigstens die Existenz des die ganze Schwangersch
existierenden grossen Corp. lut. darstellen könnte, ist b
gründet, als die von Fliess von einem Fortbestehen
struation. Gerade diese erlischt in der Schwangersch
wenn auch Fliess die Ovulation [1]) und einige dieselbe be
Erscheinungen, die auch während der Gravidität period
treten sollen, gemeint hat, so ist doch seine ganze Anna
fällig. Denn einmal besteht der Einfluss der Vorgänge
lut. ununterbrochen die ganze Schwangerschaft hindur
Ovulation in dieser Epoche ist nicht nachgewiesen, u
haben meine Untersuchungen gezeigt, dass gerade die
Veränderungen nicht periodisch auftreten, sondern d
Gravidität hindurch bestehen. Hätte sich Fliess da
schränkt, zu sagen, dass die Stoffwechselschwankungen i
des Weibes, welche Virchow als Störungen der Ernäh
der Nerventätigkeit charakterisiert und Goodman n
Wellenbewegung verglichen hat, durch die Schwangersch
aufgehoben werden, so hätte er zwar nichts neues ausge
aber doch seinen Gedanken eine richtigere Fassung
Ich habe (l. c.) den Satz so formuliert: „Die Beziehu
weiblichen Geschlechtsorgane zu andern Organen doku
sich in der Hauptsache als Veränderungen des Stoff
durch Veränderungen in der Genitalsphäre.“ Ferner
nachgewiesen, dass die Stoffwechselprozesse vor, wäh

[1]) Diskussion (Olshausen) über den Vortrag von Fliess.
f. Geb. u. Gyn. XXXVI. S. 368.

n Geburtsakt denjenigen vor, während und nach der
tion so sehr gleichen, dass „das Zusammenfallen der
nit einem Menstruationstermin dadurch verständlicher
id habe den Virchowschen Satz: „Die Menstruation ist
wangerschaft im kleinsten Massstabe", in gewisser Weise
rt [1]). Soweit allein kann man die Anschauungen von
die dann nichts neues darstellten, gelten lassen und
toffwechseluntersuchungen auch stützen. Alles andere,
ess von periodischen Vorgängen und vom Übertragen
rioden durch die Mutter auf die Kinder etc. behauptet,
zu erweisen und zur Begründung der obigen Sätze
ch.

sehe in der Lehre von der durch eine innere Eierstocks-
veranlassten Zirkulationsveränderung, welche ihrerseits
ungen wie die Hypertrophie der Nasenmuscheln bedingt,
Theorie, über die sich mit gutem Grunde debattieren
Andere halten am prävalierenden Einfluss nervöser
e fest. So für die nasalen Vorgänge Gaule in seiner
nten physiologischen Einleitung zu dem Heymannschen
erk: Die Nase (l. c.). „Die Reflexe von anderen
sagt Gaule, auf die Gefässe der Nase können sowohl
fässverengenden wie einen gefässerweiternden Charakter
Den ersten benutzt man z. B., wenn man durch einen
einen sensiblen Nerven in der Nachbarschaft der Nase
sch ein Nasenbluten zum Stillstand bringen will, der
aber ist es, welcher gerade das Nasenbluten hervorbringt,
z. B. in Mitleidenschaft mit andern Organen (Kälte,
g, Menstruation u. s. w.) auftritt."

ute könnten wir die Schwangerschaft hier mit anführen.
ichtum an Vasodilatatoren, heisst es weiter, welchen die
itzt, hängt wohl damit zusammen, dass die Gefässe ihrer
aut einen kavernösen Charakter haben, der besonders
unteren Muschel und am hintern Ende der mittleren
en Muschel entwickelt ist. Die starke Anschwellung,
hte Bluten wird so erklärt. Man hat natürlich aus
Grunde auch eine Beziehung zwischen ihr und den Ge-
organen gesucht. Berücksichtigt man die Häufigkeit, mit
ungen aus der Nase in Sympathie mit Vorgängen in den
htsorganen (vikariierende Blutungen) auftreten, so liegt es
einen die Schwellkörper in beiden Regionen gemein-

[1] ammlg. klin. Vortr. 1900. No. 274. S. 7.

schaftlich regulierenden Apparat zu denken. Zwarde
will auch die während der Schwangerschaft auftretende
osmie auf die geringere Füllung dieser Schwellkörper
führen.

Fasst man das, was diese Kenntnis der Reflexbahn
zusammen, so sieht man, dass daraus eine Aufklärun
logischer Zustände in doppeltem Sinne erwachsen könn
mal erscheint die Nase selbst in den Schwellungen und B
die in ihr eintreten können, als abhängig von reflek
Erregungen von andern Organen, namentlich den Gesch
organen, aus. Nasenbluten, Nieskrämpfe, asthmatische
die an geschlechtliche Vorgänge sich anknüpfen, kön
einer Gemeinschaftlichkeit der vasodilatatorischen Innerv
ruhen, die für die Schwellkörper der Nase und der G
besteht. Ich sage, sie können, denn bewiesen ist es no
Andererseits könnte die Nase der Ausgangspunkt von S
der Gefässinnervation in andern Organen sein." Gefässer
Nerven werden der Nasenschleimhaut sowohl von der
oblongata her durch den Trigeminus, als auch vom Syn
her zugeführt. Den ersteren Weg hat das oben an
Goltzsche Experiment als auszuschliessen gelehrt, der
kann wohl benutzt werden. Sicheres darüber ist aber
kannt. Darum scheint mir der Zirkulationsapparat als V
wahrscheinlicher.

Man sieht jedenfalls an diesem Überblick, dass
ziehungen der schwangeren Geschlechtsorgane zu der N
Zuhülfenahme vager Hypothesen gut diskutabel sind,
erst einmal die tatsächlichen Befunde feststehen.

Um aber festzustellen, ob die Schwellkörper der
einem erheblichen nervösen Reiz direkte Veränderungen
lassen, habe ich zwei junge Frauen in den ersten Ta
Wochenbetts kurz vor und dann beim Stillen rhinos
Der Reiz, den das Saugen des Kindes an den Brustwarze
bringt, ist besonders in den ersten Wochenbettstagen ein s
dass jedesmalige Pupillenerweiterung, Erregung, unter U
Schmerz als Reflex folgt. Wären die oben gekennzeichnete
Veränderungen bei Schwangeren, Gebärenden und Wöc
hauptsächlich nervösen Ursprungs, so müsste man sie
des Stillungsaktes etwa in der Art wie während der Gebu
sich entfalten sehen. Das ist aber nicht der Fall.
währender vorderer Rhinoskopie kurz vor dem Stillen u
während des Anlegens des Kindes und seines Saugen

ränderten sich weder die Nasenmuscheln, noch sonst twas im Naseninnern auch nur im geringsten. Dabei bei der einen Wöchnerin links eine ansehnliche Hyper- d Hypertrophie der unteren Muschel. Bei der anderen ie Verhältnisse ungefähr normal. Man kann also nicht dass rein nervöse Vorgänge die beschriebenen Er- gen in der Nase hervorbringen, und wird mit uns in der rischen Beeinflussung durch die Schwangerschaft das ende Moment sehen.

mmt nun den gefundenen hyperämischen Ver- en der Muscheln klinisch eine Bedeutung zu? e einen physiologischen Zweck oder können sie in patho- Richtung wirken?

allgemeinen wirkt der Schwellkörper der Nase, der die in 3 kapillare Netze aufgelöste Arterie und die ab- n Venen eingeschoben ist, als „Stauungsapparat, welcher retion und Wärmeausstrahlung sehr zustatten kommt" kandl). Es wird also nur von untergeordneter Bedeutung n der Schwellkörper der Muscheln, dessen Normalzustand Schwellung ist, während der Schwangerschaft und des ettes einen etwas stärkeren Grad von Füllung erreicht. ximaler Vergrösserung der Muscheln können allerdings, sehen werden, gewisse Störungen folgen.)

e wesentlich andere Bedeutung aber gewinnt die hyper- Verdickung der Muscheln in der Schwangerschaft, richtiger erst in der Geburt, wenn man die Reflexe betrachtet, von diesen Teilen ausgehen. Denn dass dauernde Kon- Volumszunahme der Muscheln und eine pralle Anspannung sse einen Reiz darstellen, wird niemand bezweifeln. Die gie lehrt, dass durch Reizung der Nasenschleimhaut, lich der Muscheln, reflektorische Krämpfe der (François-Franck bei Gaule l. c.) mit Einziehung der alräume und Verengerung der Bronchien herbeigeführt Holmgreen konstatierte als weiteren Reflex exspira- en Atemstillstand, was von vielen Seiten bestätigt ist. „Es liegt nahe," sagt Gaule (l. c. S. 205), „wie eflex übergehen kann — einerseits in den Husten, der ja mpfhafte Exspiration ist, und andererseits in den Schrei. ird noch in Beteiligung gezogen die Stimmritze".

lem leuchtet ein, dass diese Reflexe von der gereizten leimhaut aus während der Geburtswehen, am deut- n während der Austreibungsperiode zur Geltung

kommen. Gewiss ist der Reiz, den die durch den engen
kanal durchzupressende Frucht grob hervorbringt, geei
bekannte „allgemeine Geburtsarbeit“ in Gang zu bring
wesentliche Unterstützung aber kommt durch den nas
und Reflex dazu. Ja, wir haben oben gezeigt, wie s
der sicht- und fühlbaren Uteruskontraktion die unteren
geradezu kolossal anschwellen und den Weg verlege
schliesst sich die Glottis, die Bronchien werden kompri
Interkostalräume eingezogen, es kommt vorübergeh
exspiratorischen Atemstillstand — und im Schrei en
sich die mächtige Reflexwirkung — alles wie in den physi
Experimenten. Dürfen wir teleologische Betrachtungen
und vom Sinn oder Zweck einer Veränderung im Körp
so müssten wir hier sagen, die Hyperämie und Musc
trophie in der Schwangerschaft bereitet einen Reflexapp
der während der Geburtswehen prompt wirksam werd
Es gibt ja doch am schwangeren Uterus und im Gesamto
mancherlei solche Vorbereitungen.

Fliess hat behauptet, man könne durch Kokainisi
Genitalstellen der Nase den „echten Wehenschmerz“
oder auf ein Minimum reduzieren. Dieser Anteil an den
schmerzen soll im Kreuz beginnen und in die Hypo
ausstrahlen. Ich habe diese Angaben nicht oft genu
geprüft, als dass ich mir ein Urteil darüber erlauben k
schon deshalb stand ich davon ab, weil die übrigen A
Geburtsschmerzes noch bedeutend genug sind —, aber e
längere Zeit intra partum durchgeführte Anämisierung
kleinerung der unteren Muschel würde vielleicht schliess
Nachteil als Vorteil bringen, indem die kräftige Refle
welche das Mitpressen erzwingt, geschädigt würde.

Ist die Schwangerschaftsanschwellung der Musch
besondere der unteren, so hochgradig, dass das Or
Septum narium ganz oder teilweise anliegt, oder kommt
Septum selbst durch eine Verkrümmung entgegen, so
durch ein bedeutender Reiz entstehen, der besondere
hervorbringt. Einen solchen Reflex muss ich nach 3 be
Erfahrungen in der Hyperemesis gravidarum sehen.

In diesen Fällen — beileibe nicht in allen von uns
Erbrechen — hat es sich zweifellos um eine nasale Refle
gehandelt. Die dauernde Verkleinerung der unteren
brachte sofortige Heilung der Hyperemesis zustande.
(l. c. S. 207) lässt eine solche Argumentation zu: „Es k

t werden, dass das Verschwinden der Störungen nach des Nasenleidens und noch mehr bei der blossen ierung der Nase hierzu ein gewisses Recht gibt." „Hack, diese Erscheinungen zuerst in ihrer Bedeutung erfasste, e Füllung der Blutgefässe und die Schwellung des kaver- Gewebes als das erregende Moment angenommen. nann hatte die Hypothese aufgestellt, dass die Reibung, geschwellte Partien der Schleimhaut bei ihrer Berührung ler erleiden, den (mechanischen) Reiz abgeben könnte, in Betracht käme. Man kann sich auch ganz gut vor- lass chemische Stoffe, welche in einer erkrankten Schleim- ildet werden, die Erreger sein könnten." Solche Stoffe auch ein Eierstockssekret sein. Im übrigen neige ich Heymannschen Erklärung zu, weil bei unseren vielen tungen von Füllung der Blutgefässe und Schwellung des en Gewebes niemals ein chronisches Erbrechen bestand. 3 Fällen von Hyperemesis lag eine untere Muschel senseptum eng an. Das ist allerdings, wie die obige zeigt, auch bei Schwangeren vorgekommen, die kein be- heftiges, manchmal gar kein Erbrechen hatten. Es ist ort die Einschränkung zu machen, dass noch eine be- Disposition (angeborene oder erworbene Magen- n, Chlorose, nervöse Belastung, Hysterie, andere Er- g etc.) dabei bestehen müsse, wenn es zum unstillbaren en kommen soll, eine Einschränkung, die fast alle Hypo- dieser Schwangerschaftskomplikation machen müssen. dessen vortreffliche Bearbeitung der nasalen Reflex- in dem Heymannschen Sammelwerk (l. c.) sich durch e Kritik besonders auszeichnet, bestätigt, dass nasale urosen nicht selten vorkommen und in der Pathologie wichtige Stellung einnehmen. Unmittelbare Veranlassung amentlich „die hypertrophischen Katarrhe" und die verbiegungen (S. 662). Ferner schreibt Jurasz: „Am sind noch die Wechselbeziehungen zwischen dem Genital- und der Nase besonders beim weiblichen Geschlecht." sitzen wir ja in den schätzbaren Mitteilungen von Fliess, ck, Schiff, Opitz, Linder u. a. über die nasale orrhoe gute Beweise.

r Fall 105 der Protokolle bot besonders interessante Einzel- Er betraf eine drittgeschwängerte Dame von 29 Jahren, schon 2mal entbunden hatte. Jedesmal hatte sie inner- ersten 4 Monate der Gravidität viel erbrochen, diesmal

aber kam es zum schwersten unstillbaren Erbrech
behandelnden Ärzte hatten alle möglichen Mittel und
ohne den geringsten Erfolg versucht. Pat. wurde endlic
erschöpftem Zustand nach Strassburg geschafft. Ich wil
Schilderung des allen bekannten Zustandes bei bed
Hyperemese nicht aufhalten und beschränke mich dar
zuteilen, dass die Temperatur unter der Norm, der
frequent, Schlaf mangelhaft und bei dem anhaltenden
fluss und Erbrechen der Allgemeinzustand schlecht war.
im Krankenhause, rein rektale Ernährung waren ohne
Es war mir bekannt, dass die übrigens durchaus nicht hy
sondern sehr ruhige Pat. früher oft an Krankheiten de
Rachenraums gelitten hatte und dass sie deshalb
operiert worden war. Auf Befragen gab sie jetzt an,
Schwierigkeiten habe, durch die Nase zu atmen und da
Gefühl von Trockenheit und Verstopftsein in der Nase
Schlund habe. Die Untersuchung durch Herrn Prof.
ergab: Links ziemlich starke Atrophie. Auf der unteren
eine Kruste. Beide Muscheln sind gut zu sehen. Recht
ist die untere Muschel etwas vergrössert, das Septum ve
Die Septumverkrümmung berührt mit ihrer Spitze di
Muschel. Hier liegt eine kleine Kruste. Die Schlein
Rachens ist stark atrophisch. Alle die genannten Atrop
entschieden zum Teil operative Effekte. — Im Einve
mit der Pat. wird nun durch Prof. Manasse nach vorausge
Kokainisierung die rechte untere Muschel auf g
kaustischem Wege zerstört. Pat. empfindet keine S
und blutet nicht. Wehen treten nicht auf. Die Hy
schwindet von Stunde an ohne den geringsten Rückf
erholt sich sehr rasch, trägt aus und kommt normal ni

In 2 weiter zurückliegenden Fällen von Hyperem
deren Behandlung ich den damaligen Leiter der Ohren- u
klinik Prof. Kuhn zugezogen hatte, lagen die Verhältniss
Nur bestanden hier die Septumverkrümmungen nicht, so
mechanische Reiz ging vom breiten Anliegen einer hypertr
unteren Muschel am Septum aus. Eine Suggestion
Richtung, durch ein Schnupfpulver von Ment
chronische Erbrechen zu beeinflussen, schlug fe
galvanokaustische Zerstörung der unteren Muschel füh
hier sofortige Heilung herbei. Wehen wurden nicht aus

Wer bei diesen mit allen Kautelen vorgenommen
nahmen nur die Wirkung einer Suggestion sehen will,

tlich bei den meisten Behandlungsmethoden, nicht bloss
eremesis annehmen. Ich glaube aber, dass meine sach-
funde und ihre Beurteilung bei Schwangeren, Gebärenden
hnerinnen die Bahn für eine wissenschaftliche Begründung
hriebenen auffälligen Heilwirkung zulassen und zwar in
wie sie Gaule, Hack, Jurasz, Heymann u. A. (s. oben)
lt haben.

e selten man in die Lage kommt, überhaupt die Fährte
len Reflexneurose bei unstillbarem Erbrechen zu ver-
eht daraus hervor, dass ich innerhalb 8 Jahren nur die
erten drei Fälle von der Nase aus behandeln konnte,
ich Hyperemesis nicht allzuselten beobachtet, gewöhnlich
der üblichen Weise (Anstaltsbehandlung, Isolierung,
nährung etc.) geheilt habe.

ess hat behauptet, dass andauernde Störungen des
von der Nase ausgehen können; es „konkurieren da
und Erbrechen, ja Dyspepsia acida mit leichteren
chen Beschwerden, Völle, Druck, Appetitlosigkeit". Eine
ng an anderer Stelle sagt, dass es eine „Magenschmerz-
n vorderen Drittel der mittleren Nasenmuschel gäbe, die
ypertrophieren könne, das würde auf die Hyperemesis
zuwenden sein.

ess berichtet von drei Vorkommnissen, bei welchen er
in unmittelbarem Anschluss an die Galvanokaustik der
treten sah. In meinen 3 Hyperemesisfällen traten nicht
ten Uteruskontraktionen auf, trotzdem doch gerade eine
nitalstellen" der Nase galvanokaustisch angegriffen wurde.
h auch nicht bestreiten möchte, dass bei besonders dis-
Frauen einmal jener Eingriff genügen könnte, um einen
zu provozieren, so weisen doch meine Erfahrungen darauf
man nach ausgiebiger Kokainisierung galvanokaustisch
n darf, ohne ein beklagenswertes Ereignis, wie es Fliess
r befürchten zu müssen, als bei anderen Eingriffen bei
eren. Die Verhältnisse scheinen mir hier demnach in
Weise ähnlich zu liegen, wie bei den Beziehungen
der Brustdrüse und den Genitalorganen. Ich habe ge-
lass, wenn man die Brustwarze hochschwangerer Frauen
it der Kathode eines mässig starken konstanten Stromes
esmal mässige Kontraktionen der Gebärmutter ausgelöst
Es gelang, dieselben mit Hülfe des „elektrischen Schröpf-
zu verstärken.

Deutsche Zeitschr. für Chir. XXXI, S. 455.

So sehr diese positiven Befunde für die nervöse Ve
der Brustdrüsen mit den Genitalien zu sprechen schi
schloss ich doch, dass diese Art des Konnexes nicht die
liche, normale sei, und begründete die Anschauung der Ve
durch das Blut noch spezieller.

Auch die Erfahrung, dass nach Kokainisierung de
schleimhaut die galvanokaustische Zerstörung der unteren
bei Schwangeren keine Uteruskontraktionen auszulösen
bestätigt jene Anschauung.

Eine probatorische Kokainisierung, also die Ents
ob durch Kokain das unstillbare Erbrechen vorüb
wenigstens beeinflusst werden kann, habe ich bei meinen
nicht vorgenommen. In Zukunft wäre vielleicht zur noch
Indikationsstellung bezüglich der Berechtigung einer
Behandlung davon Gebrauch zu machen. Ob die Ät
Genitalstellen, analog den Erfahrungen bei der nasalen Dysm
die ich übrigens bestätige, genügen könnte, bleibt weit
obachtungen vorbehalten. —

Um nicht missverstanden zu werden, wiederhole
ausdrücklich, dass ich in einigen Fällen von Hyperemesis gr
eine nasale Reflexneurose anzunehmen geneigt bin, i
Schwellungszustände mit oder ohne Verkrümmung des
einen als Reiz wirkenden Kontakt zwischen Septum un
Muschel herbeigeführt haben und anderweitige äti
Momente und Behandlungs-Methoden als unwirksam
worden sind.

Die leicht zu exekutierende Galvanokaustisk stellt
unter den genannten Bedingungen wirksames Bekämpfu
gegen das unstillbare Erbrechen der Schwangeren dar,
genügender Vorsicht unschädlich ist.

Für die Praxis wird man daraus die Lehre zi
Prophylaxe der Hyperemesis, auf deren Pflege und B
ich an anderer Stelle[1]) ausführlicher zurückgekomm
auch auf eine sorgfältige Beachtung des Verhaltens
auszudehnen. Frauen mit nasaler Dysmenorrhoe oder
nasalen Reflexneurosen, mit chronischen rhinologisch
änderungen, sollen auch ohne direkteste Veranlassung rhin
untersucht werden. Die Untersuchung des Nasenrach
bei Schwangeren, welche seitens des Magens erheblic
schwerden leiden, rückt damit in den Kreis derjenig

[1]) Siehe v. Winckel, Handbuch d. Geburtsh. II, 1.

die der Arzt nicht ausser Acht lassen darf. — Weiterhin
n akuten und chronischen Veränderungen des Nasen-
nmes, die schon vor der Schwangerschaft bestanden, eine
Aufmerksamkeit und planmässige Behandlung während
nwangerschaft zuwenden müssen. —
Sokolowski[1]) teilt als Erfahrung mit, dass Ozaena
der Schwangerschaft bedeutenden Modifikationen unter-
e verliert viel an Intensität oder aber der Fötor wird
etranter. Ferner hatte er wie Baumgarten Gelegenheit,
nanchmal bedeutender Atemnot, mitunter selbst wirkliche
nfälle während der Schwangerschaft zu beobachten, welche
ellungen der Muscheln und dadurch bedingte Verstopfungen
e zurückzuführen waren. „Die gewöhnliche allgemeine
le Therapie war erfolglos. Erst in den späteren Monaten
vangerschaft verschwanden sie spurlos.“ Man sieht aus
Äusserungen eines Fachmannes, dass einerseits ältere
den durch die Schwangerschaft modifiziert werden, anderer-
were Störungen hervorufen können.
erblicken wir noch einmal unsere positiven Erfahrungen, so
Ähnlichkeit der Veränderungen mit denen bei der Men-
auf. Jurasz[2]) hat „Veränderungen der Nasenhaut,
eine flüchtige Rötung beschrieben, die mitunter zusammen
chwellung der Muscheln während der Menstruation sich
lt“, v. Sokolowski (l. c. S. 757) bestätigt
gaben und fügt noch eine Reihe von Beobachtungen
Pathologie dazu. Fliess (l. c.) schreibt: „Wenn man
en während der Menstruation die Nase untersucht, so
dass bei den meisten eine oder beide untere Muscheln
geschwollen sind, als in der übrigen Zeit des Monats.
der Grad der Schwellung . . . . . eine Untersuchung
höher gelegenen Teile, so kann man ein ähnliches für
er beide Tubercula septi konstatieren.“
nasalen Vorgänge sind sich demnach während der Men-
und der Schwangerschaft durchaus ähnlich, nur graduell
len und verdanken wohl in beiden Zuständen der be-
Kongestion ihre Existenz. In dieser Übereinstimmung
nts Auffälliges und kein Grund zur Aufstellung neuer
sen, denn der Kongruenzen während der Menstruation
wangerschaft im gesamten Organismus gibt es eine grosse

---

[1]) Bei Heymann l. c. S. 758.
[2]) Die Krankheit. der ob. Luftwege; Heidelberg 1891.

Weiter aber fällt doch auf, dass die genannten Sc
schaftsveränderungen tatsächlich an denjenigen Stellen vo
etabliert sind, welche ungefähr mit den von Fliess so g
Genitalstellen der Nase zusammenfallen: Sept
untere Muschel. Ob wirklich die Spitze der letzteren
Tuberculum des ersteren noch ganz spezielle Prädilektio
darstellen, bin ich bei den Schwangerenuntersuchungen
Sicherheit zu erkennen in der Lage gewesen. Aber bis
gewissen Grade berechtigen auch unsere Befunde dazu
Bedeutung jener beiden Punkte, welche durch prakt
fahrungen bei der Dysmenorrhoe etc. erkannt ist, fes
und insofern dürfen dieselben als eine Stütze der Lehre
nasalen Reflexneurosen herangezogen werden.

Veränderungen des Rachens bei Schwange

Bei sämtlichen in der obigen Tabelle rhinoskopis
suchten Schwangeren wurde auch eine sorgfältige Inspe
Rachens vorgenommen. (Wo in den Protokollen Bemerku
rüber fehlen war der Befund ein normaler.) Ich kann
sammenfassend angeben, dass im allgemeinen be
Veränderungen im Rachen, die einen Einfl
Schwangerschaft erkennen liessen, fehlen. Aus
aber kommen vor.

Bei den 105 Schwangeren konnten Rachenverä
überhaupt nur 14 mal notiert werden; hier sind aber 5
Fälle auszuscheiden, bei denen die bekannten atrophischen
und die Borkenbildungen auf der Schleimhaut auffielen
bestand gewöhnliche Pharyngitis chronica, einmal granu
Zahl, die wohl auch sonst bei der Untersuchung von
liebigen Individuen gefunden werden wird. Ein Rest vo
trophischen Rachenmandeln fand sich einmal (Fall
auch hier unterschied sich der Zustand in nichts von
zierten Fällen.

Den Übergang zu den positiven Befunden scheint
darzustellen, dort fanden sich die Gefässe in der Sc
der hinteren Rachenwand so stark injiziert, dass ma
Einheitlichkeit dieses Prozesses und der starken Hyper
Hypertrophie der linken unteren und mittleren Mus
zweifeln konnte.

Die Gaumentonsillen fanden sich 5mal in
hypertrophiert, die der Schwellung der Nasenmuscheln

, sodass man jedenfalls die Möglichkeit eines kongestiven,
e Schwangerschaft unterhaltenen Zustandes zugeben muss.
den Muscheln fand sich die Hypertrophie der Mandeln
in sonst atrophischer Schleimhautumgebung, wie dort
auch nur einseitig. Erhebliche Grade der Veränderung
nnenswerte Beschwerden als Folge waren nicht zu kon-
.

ie stark in Ausnahmefällen die Hyperämie und Hyper-
der Rachengebilde werden kann, habe ich einmal beob-
Bei einer 28jährigen, gesunden I para trat während der
enden Wehen ohne alle Vorboten ein schwerer Erstickungs-
in. Die Frau sass, nach Atem ringend, im Bett, griff
den Mund und deutete an, dass ihr etwas im Halse sitze.
ufühlen fand ich einen länglichen, prallelastischen Tumor,
der Zunge auflag und sich bei Beleuchtung als die
al angeschwollene hyperämische Uvula heraus-
Beim Berühren platzte sie und entleerte blutig-schleimige
keit in geringer Menge, wobei Pat. erbrach. Auch die
len waren bedeutend hyperämisch. Nach rascher
ung der Geburt schwollen sie und die Uvula schnell zur
b, Erstickungsanfälle traten nicht wieder auf.

einer ähnlichen Beobachtung hat Scanzoni[1]) beider-
Anschwellung der Submaxillardrüsen und der Zunge intra
gesehen; die Organe detumeszierten nach der Geburt
eiteres.

kommt demnach auch im Rachen, wenn auch viel seltener
er Nasenhöhle, der zur lokalen Hyperämie und Hyper-
führende kongestive Einfluss der Schwangerschaft zur
. Er äussert sich an den Gaumentonsillen mehr als an
gebenden Schleimhaut.

ssen wir die Ergebnisse unserer Untersuchungen kurz zu-
, so dürfen wir schliessen:

Es bestehen physiologische Beziehungen zwischen den
en Geschlechtsorganen und der Nase;

die Beziehungen dokumentieren sich in der Schwanger-
ei etwa 66 von 100 Frauen in Hyperämie der Rachen-
haut und Hypertrophie der Muscheln, vorwiegend der
seltener der mittleren;

die Graviditätsveränderungen in der Nase sind nicht
che, sondern anhaltende, klinisch machen sie sich oft durch
uten (25 pCt.) geltend;

[1]) Beitr. z. Geb. I. S. 28.

4. sie sind vorwiegend durch das Blut und den Zirk
apparat vermittelt;

5. während der Geburtswehen ist ein mächtiges Ans
der Muscheln ein physiologisches Phänomen, welches
seitens der Atmungsorgane auslöst;

6. die nasalen Schwangerschaftsveränderungen best
auch noch während des Wochenbettes fort. Der Saugrei
Brustwarzen ist darauf ohne Einfluss;

7. bei disponierten Personen kann von dem Aneinan
hypertrophischer Muscheln am Septum narium ein be
Reflex ausgelöst werden, der das Bild der Hyperemesis gra
hervorbringt. Dann ist der Zustand durch galvanokaustis
störung der angeschwollenen Muschel heilbar;

8. im Rachen kommt es seltener zu Hyperämie un
trophie während der Schwangerschaft, und zwar vorwie
den Tonsillen.

Berichte und Referate.

I.

Neuere Arbeiten über die mesonephrischen Geschw

Sammelbericht

von

Dr. A. HARTZ
in Karlsruhe.

Dieser Bericht stellt eine Fortsetzung meiner früheren
in Band IX und XIII der Monatsschrift dar und erstreckt sic
von November 1900 bis Ende März 1904 erschienenen und mi
gewordenen Arbeiten.

In einer Fortsetzung seiner früheren Arbeiten bespricht
Meyer (1) noch einzelne im Myometrium gelegene Drüsen u
und leitet die Abkunft der meisten derselben von postfö
schnürungen der Uterusschleimhaut oder bei den in der Nähe d
liegenden durch Einstülpung dieser bei chronischen Prozessen
einen kleinen Teil der Drüsen und Cysten möchte er auf en
Verlagerung zurückführen.

Sichere morphologische Unterscheidungsmerkmale für die
Arten von Versprengung hat Meyer trotz seiner zahlreiche
suchungen nicht gefunden. Auch das cytogene Stroma wil
dann als differentialdiagnostisches Merkmal für die Schleimhau

ssen, wenn die pathologische Stromabildung gänzlich ausge-
ist; die Ausdehnung der Drüsen sei dabei nicht massgebend.
ssell (2) fand bei der mikroskopischen Untersuchung eines bei
rpation des cystischen Adenocarcinoms des linken Ovarium
ommenen rechten Ovarium Bezirke, welche völlig mit Uterin-
vebe und Zwischendrüsengewebe übereinstimmten. An der
he des Ovariums befand sich eine Grube, die sich nach der
e hin öffnete und teilweise mit diesem Gewebe von uterinem
gefüllt war. Das Ganze bildete eine genaue Wiedergabe eines
es von uteriner Schleimhaut und Muskulatur.

v. Babo ist der Ansicht, dass der Russellsche Fall meso-
er Herkunft sei. Die Beteiligung muskulöser Elemente dürfte
latten Muskelzellen zurückzuführen sein, die in der Markschicht
ockes vorkommen.

der Schwarzschen Privatheilanstalt in Halle beschreibt
athes (3) Adenome beider Tubenwinkel mit doppelseitiger
pinx bei einer 30jährigen Frau. Die beiden Tumoren sind
elnussgross und unterscheiden sich schon durch ihre weisse
n der rötlichen Uterus- und Tubenwand. Die Untersuchung
ren ergab, dass sie von zahlreichen adenomatösen Herden
waren, die bis an die äusserste Peripherie heranreichten.
t der Drüsenräume bestand meist aus frischem oder altem
wenigen weissen Blutkörperchen, spärlichen Epithelzellen,
ume waren leer. Die Adenomherde waren entweder in kern-
Muskelgewebe oder in cytogenes und faseriges Bindegewebe
t.

reffs der Abstammung der drüsigen Elemente hält es Chrisos-
für ausgeschlossen, dass sie von Abschnürungen der Tuben-
nt abstammen; er ist vielmehr der Ansicht, dass sie vom
en Körper oder vom Müllerschen Gange herstammen. Auch
menstruation glaubt Verf. an diesem Präparate beweisen zu

ndler (4) beschreibt in einer grösseren Arbeit 8 selbst beob-
ermoide des Ovarium und 1 Hygroma colli cysticum aus der
n Frauenklinik und zitiert eine Anzahl anderer Beobachtungen,
Beweis zu liefern, dass nicht nur die Dermoide und Teratome
en sondern auch die der anderen Körperregionen von ver-
Resten der Urniere entstehen. Er sucht besonders die
von Wilms und Pfannenstiel, dass die Dermoide und
der Ovarien und des Hodens aus Geschlechtszellen entstehen,
egen. Auch das Kystoma glandulare und papillare führt er
Wolffschen Körper oder auf von diesem mitgeschleppte
zellen zurück.

einer anderen Arbeit (5), die hauptsächlich polemisierend gegen
gerichtet ist, spricht Bandler die Ansicht aus, dass der
e Gang aus dem Ektoderm entsteht, wie dies Graf Spee und
g schon behauptet haben. Weiter behauptet Bandler, dass
renkanälchen aus dem Wolffschen Gang entstehen, und dass
Wolffschen Gang Ektodermzellen bis zum Coelom gebracht

werden, welche Zellen später die Keimfalten bilden. Ist dies der
auch das Ovarium nach ihm teilweise ektodermalen Ursprun

Aus dem pathologischen Institut in Würzburg beschreibt W
einen durch Carcinom der Portio und septische Peritonitis z
gekommenen Fall, wobei sich ausser einigen intramurale
Adenomyome bei der Tuben- und Drüsenbildung in iliacal
knoten fanden.

Die Tubenadenomyome hatten die schon vielfach b
Beschaffenheit. Die Umgebung derselben war eitrig infiltri
einer chronischen Entzündung, die vom Mastdarm aus das ga
zellgewebe ergriffen hatte. Was die Herkunft der Drüs
Adenomyomen anlangt, so neigt Verf. mehr der Ansicht
sich um Abnormitäten der Müllerschen Gänge als um H
Urniere handle. Die Drüsen in den iliacalen Lymphknote
dagegen von versprengten Keimen des Wolffschen Körpers

A. v. Babo (7) beschreibt die unter dem Bilde der klei
Entartung sich präsentierenden Ovarien einer 64jährigen
Untersuchung ergibt ein ganzes System von Drüsenschlä
Cystenbildungen, die vom Hilus in die Ovarialsubstanz bis zur
eindringen. Verf. kommt zu dem Schlusse, dass die in
adenokystomatöse Neubildung in diesem Falle in all und jed
ein getreues Spiegelbild der v. Recklinghausenschen A
des Uterus und der Tubenwandungen abgibt und von M
abstamme.

In einer Monographie zeigt Leop. Landau (8) an
von schönen Präparaten, dass die von der Uterusschleimhaut a
Adenomyome sowohl von der gesamten Mucosa corporis al
einem beliebigen mehr oder weniger umschriebenen Bezirk
ihren Ausgang nehmen, ohne dass bisher ein Prädilektions
stellen wäre. Die Anwesenheit einer cytogenen Bindegeweb
die Drüsengänge an irgend einer Stelle im weiblichen Geschle
hält Landau für ein ganz sicher positives Reagens der A
der Drüsen vom Müllerschen Gang oder genauer von dem
corporis uteri entsprechenden Abschnitt derselben. Histolog
greifende Unterschiede zwischen epoophoralen und pa
Adenomyomen bestehen nicht oder zum mindesten nicht reg

Weiter sucht Landau nach dem Beispiele von W. A
ein klinisches Bild der Adenomyome zu konstruieren. Er ha
Materiale gefunden, dass die Adenomyome sich von den ander
in Bezug auf klinische Erscheinungen nicht unterscheiden
zubeben wäre vielleicht nur, dass durch die innige Verwa
Adenomyome mit dem Mutterboden günstigere Lebensverhältnis
als bei den histioiden Myomen und deshalb ausgebreitetere
Metamorphosen nicht zur Beobachtung kommen.

Bei den Gebärmutteradenomyomen hält L. die Totale
für das technisch und prognostisch sicherere Vorgehen.

Kroenig (9) beschreibt einen Tumor, der hinter dem
und frei von den Adnexen war. Nur rechterseits bestan
den unteren Partien des Lig. latum und dem Tumor eine
klebung. Die Serosa der hintern Uteruswand schlägt sich ku

n Muttermundes auf den Tumor über. Die Geschwulst selbst im Douglas und hatte das S. romanum nach hinten und oben porgedrängt. Es war eine bindegewebige Verwachsung mit rus vorhanden. Neben einer grösseren Cyste befanden sich ılreiche kleinere Hohlräume, die bienenwabenartig neben- gelagert waren. Die Drüsen und Cysten zeigten ganz den Recklinghausen beschriebenen Bau, waren in cytogenes ebe eingebettet, hatten zylindrisches Epithel, das an manchen schöne Flimmern zeigte. Kroenig ist der Überzeugung, Tumor von der Uteruswand ausging und sich erst später von trennte.

oenig zieht nun Vergleiche zwischen seinem Tumor und dem in Band IX d. Monatsschrift beschriebenen Kystadenom an der Bauchwand. Was zunächst die Entstehung und die Lage der umoren anlangt, so ist dieselbe himmelweit verschieden. Der sche Tumor lag hinter dem Uterus tief im Douglas, und der berzug der hintern Uteruswand ging direkt auf den Tumor er von mir beschriebene Tumor lag entfernt vom Genital- und liess denselben vollständig intakt. Er lag an der linken Bauch- und Beckenwand und war, sozusagen, durch eine doppelte Serosa vom Uterus und seinen Adnexen getrennt; wenigstens der Geschwulst, der oberhalb der Umbiegungsstelle der Serosa tern Blatt des Lig. latum auf der Beckenwand lag. Der Tumor ie mit Teilen des Genitalapparates in Zusammenhang gewesen ging von Resten des Wolffschen Körpers aus, die am Rande des Lig. latum lagen, und verbreitete sich von da nach gen den Douglas und nach oben gegen das Mesocolon des S. . In meinem Falle wurde das Colon descendens durch die st nach vorn und oben geschoben und nicht, wie im Falle , nach hinten und oben. Trotz des Kroenigschen Falles r von mir beschriebene immer noch als ein Unikum da und er Ansicht nach neben dem Falle von Pick die sicherste Stütze v. Recklinghausensche Theorie der Entstehung gewisser ome aus Resten des Wolffschen Körpers. Ich hoffe, dass bei en Interesse für diese Geschwülste bald ein zweiter, dem meinen Tumor gefunden wird.

hrer (10) beschreibt ein riesiges multilokuläres Ovarialkystom, em sich glatte Muskulatur und ein Schleimgewebe fand, das ertigen Bindegewebe des Nabelstranges glich. K. hält es für inlich, dass der Tumor eine Kombination eines Kystadenoma re proliferum ovarii mit einem intraovariellen mesonephrischen ofibromyom darstellt.

einem wegen Syncytioma malignum exstirpierten Uterus nebst fand Vassmer (11) sowohl in der vorderen Seite, rechts und erhalb der Kuppe in der Nähe der Serosa am Uterns wie auch und in der Parenchymschicht des Ovariums zahlreiche, z. T. erweiterte epitheliale Schläuche, die er auf Urnierenreste zurück- u müssen glaubte.

der Saengerschen Klinik in Prag beobachtete Lichtenstern (12) omyom des rechten Uterushorns. Die drüsigen Teile leitet er

von versprengten Teilen des Müllerschen Ganges ab. Ge
Ausstülpung der Uterusschleimhaut spricht ihm die Lage de
die durch eine dicke und derbe Muskulatur von der Uterussc
getrennt sind. Für eine Herkunft aus Urnierenresten konnt
auch nicht entschliessen, da nach seiner Ansicht die Drü
Ähnlichkeit mit den von v. Recklinghausen gefundenen ha
Myom fanden sich Tuberkelbazillen.

L. Landau und L. Pick (13) beschreiben einen ru
apfelgrossen Tumor, der an Stelle der Cervix sass, die Gebärmu
nach unten vollständig abschloss und diffus in den Gebärmut
überging. Bei der Untersuchung ergab sich, dass die indurie
muskuläre Grundsubstanz des Tumors mit epithelialen Kanäl
Cysten in allen Teilen durchzogen wurde, die teils einzeln
Gruppen auftraten, sodass die Autoren die Diagnose auf
mesonephrisches Adenomyom stellten.

Robert Meyer bezweifelt die Annahme von Landau u
dass dieser Tumor vom Wolffschen Körper abstamme, er neig
der Ansicht zu, dass die epithelialen Gebilde auf den Gart
Gang zurückzuführen sind.

Josephson (14) beschreibt ein Präparat aus der Lan
Sammlung. Es handelt sich um einen Uterus unicornis, dessen
Cervix in ein mesonephrisches Adenomyom eingebettet ist. V
an diesem Falle, wie eine einseitige Hyperplasie des Wolffsche
zur Bildung eines Uterus unicornis führen kann. Der hyper
untere Pol hindert die Ausbildung des gleichseitigen Müllersche
drängt ihn an den Müllerschen Gang der andern Seite an u
mesodermale Mantelgewebe; dieses nimmt das mesonephrisch
gewebe des atrophischen Ganges auf, welches die Ursache d
nephrischen Adenoms abgibt.

Im Falle von Szili (15) handelt es sich um einen
grossen Tumor des rechten Lig. rotundum, der vom ober
der grossen Schamlippe gegen den Leistenkanal hin liegt. D
substanz des Tumors besteht aus derbfaserigem Bindegewebe,
gruppenweise Drüsen eingebettet sind. Die Frage nach der G
Tumors lässt Verf. offen; am meisten Ähnlichkeit zeigten die
Gebilde noch mit den bei Urnierentumoren gefundenen.

In der Fehlingschen Klinik untersuchte Schickele
vom oberen Drittel der rechten kleinen Labie entferntes ki
grosses Knötchen, das im Innern drüsigen Bau zeigte. Die
stellte er auf Adenom, hervorgegangen aus Resten des W
Ganges.

Weiter beschreibt Schickele ein Adenom im Septu
vaginale. Der Tumor sass oberhalb der Mitte der hintern Va
und war wallnussgross. Bei der Untersuchung fanden sich Drüsen
in charakteristischer Anordnung. Cytogenes Gewebe umgab al
Diesen Tumor führt Verf. auf versprengte Teile des distalen
Urniere zurück.

In einer andern Arbeit (17) führt Schickele 16 ve
grosse intraligamentäre Cysten auf, die er sämtlich für Epo
cysten hält.

vier weiteren Fällen fand Verf. zahlreiche Drüsenschläuche in
nwand, ohne dass von einer Tumorbildung die Rede sein konnte.
anderen Fällen handelte es sich um kleine, etwa hanfkorngrosse
mit drüsigen Bildungen. Die Gebilde aller sieben Fälle lagen
len Abschnitt der Tuben. Die Drüsenschläuche waren mit
n Gewebe umgeben. Schickele führt sie auf Urnierenreste

eth (18) beschreibt ein Adenom der hinteren Uteruswand, das
as unter dem Fundus bis zum äusseren Muttermund erstreckt.
auch die seitlichen Teile des Uterus ein und ging längs des
ii proprium bis an das Ovarium. Verf. glaubt, dass in diesem
drüsigen Elemente von den Müllerschen Gängen abstammen.

einer sehr interessanten Arbeit berichtet Walthard (19) über
suchung von 80 Ovarien aus den verschiedensten Lebensaltern.
fand er Urnierenreste in wechselnder Entwicklung. W. suchte
len, ob das Ovarialepithel (Keimepithel), das Follikelepithel und
hel der Markstränge an der Bildung der Drüsenschläuche und
der Ovarien sich beteilige. Betreffs des Entstehens von
n aus Urnierenresten kommt er zu negativem Resultate. Trotz-
auch die Epoophoronreste im Hilus ovarii in lückenlosen Serien
konnte und vielfach kleine Cystchen und Papillenbildung ge-
t, so glaubt er dieselben doch nicht als matrix der Flimmer-
hläuche ansehen zu dürfen und zwar einmal nicht, weil er
einen Zusammenhang zwischen den Urnierenresten und jenen
pithelschläuchen, die er vielfach in Ovarien fand, nachweisen
und zweitens aus den nämlichen Gründen, die v. Franqué an-
weil gerade bei den ectatischen Drüsenschläuchen und kleinen
der Urnierenreste das Epithel nirgends Zeichen einer activen
tion zeigte; im Gegenteil, es fand sich meist ein niedriges Epithel,
die Cystchen als Retentionscysten aufgefasst werden mussten.
nd zwischen den Oberflächenepithelien und im Stroma liegend
ammenhang mit dem Follikelepithel oder den Epoophoronresten
ovarii kleine Gruppen von 5—6 Epithelien, welche er als Vor-
on Oberflächenepithel ansah. Aus diesen Gruppen können sich
zeit des extra uterinen Lebens Drüsenschläuche in die Tiefe
ln oder sie bilden im Stroma adenomatöse Wucherungen.
rde von Flimmerepithelinseln fand er an der Oberfläche, von
rüsenschläuche von Flimmerepithelien in die Tiefe dringen

dem Falle von Nebesky (20) handelt es sich um eine Neu-
vom typischen Bau der Adenomyome, die nierenförmig vom
Tubenwinkel bis herab zur Cervix sich erstreckte und hier in
sse Cyste mit bräunlichem Inhalt überging. Der Uterus war
fgross und besass noch mehrere Kugelmyome von verschiedener
Die Drüsen des Adenomyoms lagen in den äusseren Schichten
usmusculatur, waren in cytogenes Bindegewebe eingebettet und
cirten nicht mit den Schleimhautdrüsen des Endometrium.
st sie von Resten der Urniere abstammen. Die Patientin hatte
n bei der Menstruation und starke Blutungen.

In einer Monographie, die als Beigabe zur Festschrift Prof. Orth bestimmt war, berichtet Cullen (21) über die Unt von 19 Adenomyomen des Uterus. Er kommt zu dem Resu alle Adenomyome des Uterus, bei welchem die Drüseneleme der Uterusschleimhaut gleichen und von einem Stroma umg wie es für das, die normalen Uterusdrüsen umgebende chara ist, den Ursprung ihrer drüsigen Elemente der Uterusschleim den Müllerschen Gängen verdanken, ganz gleich ob sie i subperitoneal, interligamentös fest oder cystisch sind.

Nach Cullen ist die diffuse myomatöse Geschwulst de Factor; die Uterusschleimhaut ergiesst sich gewissermassen in d der diffusen myomatösen Geschwulst.

Auch für die Adenomyome der Tubenwinkel und der es Cullen für wahrscheinlich, dass, wenn auch nicht alle, Mehrzahl derselben ihre Drüsenelemente der Uterus- und Tub haut verdanken.

Zum Schlusse beschreibt Verf. noch ein doppelseitiges A der Lig. rotunda, das er ebenfalls, wie die meisten Adenomyo Ligamente auf den Müllerschen Gang und nicht auf den W Körper zurückführt.

In der Sitzung der Berliner geburtshilflichen Gesell 12. Dezember 1902 demonstrierte Rob. Meyer (22) Präpa sehr interessanten, noch nicht bekannten Adenofibromyoms. geht vom rechten Uterushorn aus und hat das Uterushorn kurzen breiten Stiel ausgezogen, so dass das uterine Tubenen Stiel inseriert und der intramurale Tubenteil in den Stiel ist. Der Tumor besteht aus sehr dickwandigen Kanälen, de merkmale eine ausserordentliche Schlängelung und eine Schic zwei oder drei Lagen, meist spindeliger Zellen sind.

Als zweiter Bestandteil finden sich Cysten mit intraca Fibromentwickelung von mikroskopischer bis Pflaumengrösse und Cysten sind mit einschichtigen oder zylindrischen Epit kleidet. Meyer (23) lässt es auch in einer späteren ausfü Arbeit zweifelhaft, ob die epithelialen Gebilde in diesem T den Urnierenkanälchen oder von dem Wolffschen Gange a Letztere Arbeit ist mehr eine kritische Besprechung der v. H hausenschen Merkmale der Urnierentumoren. Verf. besprich die Lokalisation des Vorkommens von Urnierenresten und d stehenden Tumoren, dann die Morphologie. Besonders letzt wirft er einer scharfen Kritik und erklärt die Morphologie bekannten Adenomyome für unbrauchbar als Beweismittel für kunft von der Urniere. Nach seiner Ansicht sind die Drüsenfo nur abhängig von dem mechanischen Einflusse fremden Gewe

In einer späteren Sitzung der Berliner geburtshilflichen G am 27. März 1903 demonstrierte Rob. Meyer (24) mikr Präparate von einem ungewöhnlich stark verzweigten, mit drü stülpungen versehenen Gartnerschen Gange in der Cervix Vagina eines achtmonatlichen Foetus. Solche Fälle betrach congenitale Adenomyome. Bei Erwachsenen sind Adonomyo Gegend, wenn sie nicht mit der Schleimhaut zusammenhänge

erschen Gang und nicht auf den Wolffschen Körper zurück-
n.

Emanuel (25) berichtet über vier Fälle von Tumoren am Lig.
um. Im ersten Falle fanden sich drüsige Gebilde, die Emanuel
ersprengten Resten des Wolffschen Körpers ableitet. Er hebt
ers hervor, dass die meisten Adenomyome des Lig. rotundum an
distalen Ende beobachtet sind, während am Lig. ovarii proprium,
doch in früher Zeit der Entwicklung dem Wolffschen Körper
näher liegend und vielgeeigneter scheinen müsste, Teile oder
e Zellen in sich aufzunehmen. Emanuel teilt noch einen Fall
denomyom des Lig. ovarii proprium mit, den Rob. Meyer unter-
und ihm schriftlich mitgeteilt hat. Opitz bezweifelt, dass in
alle von Emanuel die drüsigen Gebilde vom Wolffschen Körper
men. Emanuel selbst wurde durch eine Arbeit von Foederl
Prager Zeitschrift für Heilkunde stutzig, ob seine Annahme, dass
rüsigen Bestandteile in seinem Tumor des Lig. rotundum von
des Wolffschen Körpers herrühren, richtig sei.

In einer Arbeit, die v. Winckel gewidmet ist, bespricht Franke (26)
twicklung der weiblichen Genitalien und sucht auf entwick-
eschichtlichem Wege die Missbildungen an den Genitalien zu
n. Interessant ist hier nur für unsere seitherige Anschauung,
las Lig. ovarii propr. entwicklungsgeschichtlich mit dem Lig.
um nichts zu tun habe, dass das Vorkommen von Adenomyomen
g. ovarii propr. nur durch sekundäres Einwachsen von Drüsen-
des Epoophoron in das Ligamentum entstehen könnte.

In der Hallenser Frauenklinik fand Manteufel (27) mehrmals
Cysten in den bei Carcinoma uteri exstirpierten iliacalen Lymph-
. Die Deutung dieser Gebilde, sagt Manteufel, ist unsicher;
nen, wie Ries, halten sie für versprengte Reste des Wolffschen
s, während Wertheim und andere sie als Adenocarcinome deuten
ls Metastasen des Uteruskrebses ansehen.

Funke (28) wendet seine Aufmerksamkeit hauptsächlich den
hen Symptomen der Adenomyome des Uterus zu. Er beschreibt
ast ein kleines Adenomyom der rechten Tubenecke des Uterus bei
35jährigen Mehrgebärenden. Das Adenomyom machte der Frau
lers bei der Menstruation heftige Beschwerden. Nach der Lehre
W. A. Freund stellte Funke bereits vor der Operation die
ose auf Adenomyom des Tubenwinkels und zwar aus folgenden
en: 1. aus der Lokalisation des Tumors; 2. aus der diffusen
erenden Beschaffenheit; 3. aus der Schmerzhaftigkeit bei der
ung; 4. aus den heftigen Beschwerden, die der kleine Tumor
r Regel verursachte; 5. aus der vollkommen normalen Beschaffen-
er rechten Tube; 6. weil das Vorkommen circumscripter Ent-
ng des Uterus bei gesunder Umgebung nicht bekannt ist. Auf
erkunft der Drüsen in diesem Adenomyom geht Funke hier
ein, er sagt nur, dass ein Zusammenhang dieser Schläuche mit
terusschleimhaut nirgends nachweisbar sei.

Weiter beschreibt Verf. noch zwei Fälle von vorgeschrittenen
omyomen bei Frauen von 42 und 43 Jahren mit virilem Habitus.

Auch hier machten die Tumoren starke Blutungen und schwerden.

Die dysmenorrhoischen Beschwerden im ersten Falle erk durch die starke Blutfüllung des an sich schmerzhaften Tumo der Menstruation.

Überblicken wir zum Schlusse noch einmal diese A müssen wir zugestehen, dass sie uns in der Erkenntnis der A des Uterus und der Adnexe, namentlich in der, für uns s Frage der Abstammung der drüsigen Gebilde in denselben, n gebracht haben. Die schon in meinen früheren Refera gehobenen Zweifel und Unsicherheiten bestehen auch jetzt n ich möchte sagen, sie haben sich noch vermehrt. Während auf die Morphologie der drüsigen Gebilde ein grosses Ge betreffs der Unterscheidung in der Abstammung derselben, Rob. Meyer, der gewiegteste Kenner dieser Tumoren, dass logie der bisher bekannten Adenomyome unbrauchbar sei mittel für ihre Herkunft von der Urniere; die Formation in den Adenomyomen sei nur abhängig von den mecha flüssen fremden Gewebes.

Während Leop. Landau die cytogene Bindegeweb für ein sicher positives Reagens des Ursprungs der M Müllerschen Gange oder von der Schleimhaut des corp erklärt Rob. Meyer das cytogene Stroma für nicht mehr für die Herkunft der Drüsen, was früher schon von ande selbst gefunden wurde. Rob. Meyer lässt es nur meh differential diagnostisches Merkmal für Schleimhautderivate g pathologische Stromabildung gänzlich ausgeschlossen ist. Die der Drüsen sei nicht massgebend.

Auch die Herkunft der Adenomyome der Lig. rotunda der Urniere, die früher mit einer gewissen Sicherheit behau wird jetzt mehr und mehr in Zweifel gezogen.

Wülfing, Ries und andere leiten die drüsigen Geb iliacalen Lymphdrüsen bei Uteruscarcinom von Resten der Manteufel lässt ihre Herkunft unsicher, Wertheim und a sie als Metastasen des Uteruskrebses an, was wohl das sein wird.

Während Funke bestimmte diagnostische Merkmale myome des Uterus hervorhebt, erklärt Leop. Landau k schiede der klinischen Erscheinungen zwischen Adenom andern Myomen wahrgenommen zu haben.

Literatur.

1. Meyer, Rob., Über Drüsen, Cysten und Adenome im My Erwachsenen. Zeitschr. f. Geb. u. Gyn. Bd. 44.
2. Russell, W., Zersprengte Keime des Müllerschen Ganges in stock. Centralbl. f. Gyn. 1900. No. 10.
3. Chrisospathes, Doppelseitige reine Hämatosalpinx infolge weissen Adenomyomen beider Tubenwinkel. Zeitschr. f. Bd. 44.
4. Bandler, W. S., Die Dermoidcysten des Ovarium, ihre Wolffschen Körper. Arch. f. Gyn. Bd. 61.

r, W. S., Zur Ätiologie der Dermoidcysten und Teratome. Monat-
t f. Geb. u. Gyn. Bd. 14.
g, H., Zur Pathologie der Geschwulstbildung im weiblichen
lechtsapparat. Zeitschr. f. Geb. u. Gyn. Bd. 44.
A. v., Über intraovarielle Bildung mesonephrischer Adenome und
denome. Arch. f. Gyn. Bd. 61.
, Leop., Anatomische und klinische Beiträge zur Lehre von den
ien. Urban und Schwarzenberg. Berlin-Wien.
g, B., Ein retroperitonealgelegenes voluminöses Polykystom, ent-
en aus Resten des Wolffschen Körpers. Beiträge z. Geb. u. Gyn.
.
, E., Beitrag zu den glandulären Ovarialtumoren und zur Hydro
feminina. Beiträge z. Geb. u. Gyn. Bd. 4.
r, W., Über Adenom- und Cystadenombildung mesonephrischer
unft im Ovarium und Uterus. Arch. f. Gyn. Bd. 64.
nstern, Beitrag zur Lehre vom Adenomyoma uteri. Monatsschr.
b. u. Gyn. Bd. 14.
, L., und Pick, L., Über die mesonephrische Atresie der Müller-
Gänge, zugleich ein Beitrag zur Lehre von den mesonephrischen
omyomen des Weibes und zur Klinik der Gynatresien. Arch. f.
Bd. 64.
son, Über die Neoplasmen der missbildeten Gebärmutter. Arch.
n. Bd. 64.
Ein Fall von Adenofibrom des Lig rotundum. Monatsschr. f.
u. Gyn. Bd. 16.
ele, G., Weitere Beiträge zur Lehre der mesonephrischen Tumoren.
äge z. Geb. u. Gyn. Bd. 6.
e, Über die Herkunft der Cysten der weiblichen Adnexe, ihrer
ngsgebilde und der Adenomyome des lateralen Tubenabschnittes.
. Arch. Bd. 169.
Beitrag zur Kasuistik der Adenomyome. Zeitschr. f. Gyn. 1903.
1.
ard, M., Zur Ätiologie der Ovarialadenome. Zeitschr. f. Geb. u.
Bd. 49.
ky, O., Kasuistischer Beitrag zur Kenntnis der Adenomyome des
s. Arch. f. Gyn. Bd. 69.
, Th., Adenomyome des Uterus. A. Hirschwald. Berlin 1903.
, Rob., Berliner geburtshülfliche Gesellschaft, 12. Dezember 1902.
chr. f. Geb. u. Gyn. Bd. 49.
e, Eine unbekannte Art von Adenom des Uterus mit einer kritischen
rechung der Urnierenhypothese von Recklinghausen. Zeitschr. f.
u. Gyn. Bd. 49.
e, Berliner geburtshülfliche Gesellschaft, 27. März 1903. Zeitschr.
b. u. Gyn. Bd. 49.
el, Über Tumoren des Lig. rotundum uteri. Zeitschr. f. Geb. u.
Bd. 48.
, Osc., Über Missbildungen der Gebärmutter und Tumoren der
sligamente im Lichte embryologischer Erkenntnisse. Sammlung
Vorträge. No. 363.
ufel, Untersuchungen über Metastasenbildung in den iliacalen
phdrüsen bei Carcinoma uteri. Beiträge f. Geb. u. Gyn. Bd. 8.
, Beitrag zur klinischen Diagnostik der Tubenwinkel-Adenomyome
Bemerkungen über die voluminösen Adenomyome. Deutsche
Wochenschr. 1903. No. 49.

II.

Sammelbericht über die geburtshülflich-gynäkol Literatur Dänemarks 1903.

Von

Dr. M. Le MAIRE
in Kopenhagen.

1. Albeck, V.: Om Desinfektion af Champétier de Ribes' Formoldamp. — Bibliothek for Laeger. H. 1—2. p. 34—
2. Esmann, V.: Tilfalde af fortidlig Lösning af den normal Placenta. — Bibliothek for Laeger. H. 5—6. p. 339—46.
3. Godskesen, N.: Strubetuberkulosen under Svangerskab o Hospitalstidende. No. 19. p. 493—503. No. 20. p. 526-
4. Howitz, Fr.: Om Behandling af cancer med Frysning. 1902. 39 S.
5. Kaarsberg: Behandling af Barselfeber. Hospitalstidend p. 813—20.
6. Kjelgaard: Et Tilfaelde af Konception sine immissio penis for Lageer. No. 49. p. 1159.
7. Levy, Fr.: Ventrofixatio uteri vom Hjalpe operation ved M og andre Laporatomier. — Nord Kirnig. Forenings. V. Mö havn. August 1901.
8. Lützhöft: Et Tilfaelde af medfödt Morfinisme. Hospitalstid p. 1219—23.
9. Maag: Meddelelser fra Praestö Amts Sygelrus. Hospitalstide p. 781—89.
10. Meyer, Leopold: Stadfeldt's Larebog i fordemoderkünster bejdede Udgave. Köbenhavn. 1903. 327 S.
11. Derselbe: Kasuistiske Meddelelser fra Födselsog Pl Bibliothek fra Laeger. H. 3—4. p. 221—41.
12. Derselbe: Paternitets spörgsmaalet. Bibliothek for Laege p. 46—50. (Pontoppidan: Paternitets spörgsmaalet. H. 3—4 Meyer Leopold: Bemaerkninger til ovenstaaende. p. 24
13. Muus, N.: En Farae ved Indlaeggelsen af Champétier de Ril Hospitalstidende. No. 8. p. 218—21.
14. Maire, M. le: Endnu et Par Bemaerkninger om Indlaeggelse Ribes' Ballon. Hospitalstidende. No. 12. p. 341—42.
15. Muus: Svar paa ovenstaaende Bemarkninger. Hospitalstiden p. 271.
16. Schon, S.: Om de desmoide Serelster in den blöde Bugvae aponeuroteska Lag. Disputats. Köbenhavn. 1902. 157 S
17. Trolle: Et Tilfaelde af Graviditas tubo-abdominalis. Hos No. 24. p. 629—34.
18. Vogelius, L. S.: Om ovariale dermoider. Ugtskrift frae La p. 601—14.
19. Beutning fra den Kgl. Födsels-og Plejestiftelsen i Köbenha

Albeck, V.: Über Desinfektion des Ballon von ier de Ribes durch Formoldampf.

wesentliche Unannehmlichkeit bei dem Gebrauche des Ballon petier de Ribes ist es, dass er sich nicht leicht sterilisieren gleichzeitig mürbe zu werden. Die Methode von Dr. Albeck esem Mangel abgeholfen zu haben. Aus seinen Versuchen or, dass man eine genügende Desinfektion beschaffen n man den Ballon, in einem leinenen Sacke eingepackt, npfen von 50—60 ° $^1/_2$—1 Stunde lang aussetzt. Der Ballon vor 24 Stunden nach der Desinfektion benutzt werden, Formol vollständig verdampfen kann. — Da die Temperatur fest zu sein braucht, ist ein Thermoregulator nicht nötig, ann mit einem gewöhnlichen Dobbertkasten mit Thermometer pe auskommen.

Esmann, V.: Fall von frühzeitiger Lösung der normal en Placenta.

asser hat Gelegenheit gehabt, eine Frau zu behandeln, die te Geburtskomplikation 2 mal in einem Jahre durchgemacht ünstigem Resultat. Trauma war nicht vorhanden; Symptome netritis auch nicht. Dagegen hat man bei beiden Geburten tende Albuminurie nachgewiesen, die doch gewiss sekundär ist.

odskesen, N.: Die Laryngealtuberkulosis während erschaft und Geburt.

asser hat 46 Fälle sammeln können, davon 20 nicht früher ! Die relativ geringe Häufigkeit kommt davon, dass die bei Frauen verhältnismässig selten ist, und davon, dass die t dieser Krankheit nicht so häufig schwanger werden. Die ist in einer grossen Anzahl von Fällen höchst ungünstig. empfiehlt, dass man bei Stenosesymptomen während der schaft nicht die Tracheotomie verschiebt, bis die Symptome end werden, und dass man ausserdem in den Fällen, wo er letzten Hälfte der Schwangerschaft schwere oder schnell e Laryngealtuberkulose findet, die Operation macht, selbst osesymptome noch nicht da sind. In allen Fällen, wo die wartet wird, darf man tracheotomieren, auch bei sehr Stenosesymptomen, weil die Kranke sonst lebensgefährliche sanfälle während der Geburt bekommen kann. Wenn die nie ohne Erfolg bleibt, kann die Laryngotissur indiziert Diese Operation ist während der Schwangerschaft nur 3 mal worden, darunter 2 mal in Dänemark (Tage-Hansen); Kranken starben kurz nachher an ihrer Krankheit.

rtus provocatus darf, dem Verf. zufolge, nur in den ersten ausgeführt werden, und zwar nur da, wo man in unkompli- len auf eine jedenfalls relative Heilung hoffen könnte. Partus aturus kommt nur selten in Gebrauch, wenn man es sich zur ht, in guter Zeit die Tracheotomie vorzunehmen.

muss Kranken mit Laryngealtuberkulose schwanger zu ergisch abraten.

4. Howitz, Fr.: Über die Gefriermethode als C
behandlung.

Wir haben früher Gelegenheit gehabt, die Versuche vo
zu besprechen. Es ist wohl recht zweifelhaft, ob man
Methode etwas erwarten kann, und der Zweifel wird durch
liegende Arbeit nicht vernichtet.

5. Kaarsberg, J.: Über Puerperalfieber-Behand

Viele Geburtshelfer kommen zu den Gebärenden
Instrumente. Kaarsberg hebt mit Recht hervor, dass es
laktischer Beziehung von grosser Bedeutung ist, dass der Ge
nicht nur steriles, sondern auch genügend vollständiges Instru
mit sich nimmt, um jeder Eventualität vorbereitet begegnen

Die Hauptsache bei der Behandlung liegt darin, eine
Diagnose wie möglich zu haben und so bald wie möglich.
eine septische Retention diagnostizieren zu einem Zeitpunk
Infektion sich noch nicht weiter verbreitet hat, so ist natürli
dieselbe Behandlung anzuwenden, wie bei einem septischen Abo
nicht Kurette). Leider geht Verf. auf diese diagnostischen F
weiter ein.

6. Kjelgaard: Ein Fall von Konzeption ohne
penis.

27jährige Frau, verheiratet, 6 Monate. Gravida m
Hymen wird intakt gefunden und kann den explorierenden F
passieren lassen.

7. Levy, Fr.: Ventrifixatio uteri als Hilfsoper
Myomotomien und anderen Laparotomien.

Die Ventrofixatio kann mit gutem Resultat benutzt w
Infektion vom Uterinstumpf zu vermeiden in Fällen, wo es nic
ist, den Stumpf ordentlich mit Peritoneallappen zu decken
man eine Infektion des Cervikalkanals vermuten muss.

In einem sehr alarmierenden Fall von Blutung wähi
Myom-Operation, von einem Riss im Peritoneum stammend
stechung u. s. w. vergebens versucht worden ist, hat Levy
dadurch gerettet, dass er den Uterus ventrofixiert hat; wirk
ist nicht nur die Kompression gegen die Bauchwand, sondern
Antepositio des Uterus.

8. Lützhöft: Ein Fall von Morphinismus conge

Kind gut entwickelt und sonst gesund, aber vom erst
an sehr agitiert, schlaflos, immer schreiend, mit gequältem
ausdruck. In den ersten $2^1/_2$ Tagen hat das Kind keine
behalten können und ist immer schlimmer geworden. Dan
versucht, $^1/_2$ Tropfen Tinctura thebaica 2—3 mal täglich
alle Symptome haben sich schnell verloren, und das Kind
gut gediehen — auch ohne Morphium.

9. Maag: 1. Stieltorsion bei Ovarialcyste.

Verf. teilt 2 Fälle mit. Im ersten Falle handelt es sic
26jährige Ipara mit doppelseitiger Dermoidcyste. Im V
bekommt sie eine linksseitige Phlebitis; das linksseitige Der

ation und das rechtsseitige torquiert sich. Die Torsion fand en Reprisen statt. Bei der Operation (5—6 Wochen nach r Torsion) fand man merkwürdigerweise gar keine Adhärenzen.

zweiten Falle hat sich eine rechtsseitige Ovarialcyste im nat der Schwangerschaft einer 33jährigen IVgravida torquiert). Die Cyste war von Kindskopfgrösse. Laparotomie, Heilung.

nversio uteri.

ch einen Kolpeurynter — also ohne Operation — hat Maag chen alte Inversio bei einer 35jährigen VIIIpara reinvertiert. eurynter wurde täglich gewechselt und mit 200—400 g füllt. Am 6. Tage hat die Frau bemerkt, dass die Geschwulst g emporgestiegen ist. Kein Rezidiv.

Uterus septus mit Hämatometra.

15jährige Mädchen hat Hämatometra-Symptome dargeboten. —6 mal, sparsam, schwarzbraun (vielleicht also ursprünglich ige Atresie). Uterinsonde kann nach rechts eingeführt werden; t man eine ziemlich grosse Geschwulst. Punktur. Entleerung.

Meyer, Leopold: II. umgearbeitete Ausgabe des Lehrder Hebammenkunst von Stadfeldt.

I. Ausgabe ist von 1891 und war also jetzt ziemlich veraltet. opold Meyer gelungen, die ganze Anordnung und Umfang en und das Buch dennoch so durch und durch zu modernisieren, jetzt in Dänemark im Besitz eines Lehrbuches ist, das vollf der Höhe der Zeit ist. Die innere Untersuchung ist natürlich eschränkt worden, und die äussere wird genau beschrieben. edesinfektion: Energische Waschung mit sehr heissem Wasser 5 Minuten, Nagelreinigung, Abspülung mit Spiritus und 2 proz. Karbolwasser 2 Minuten lang; Bürste wird die ganze Zeit et. Es wird nicht ausdrücklich angegeben, dass diese Zeith nur durch eine Uhr kontrollieren lassen. Der Nabelschnurrd doppelt unterbunden und am besten in sterile Watte ein- Die Hebamme hat die Erlaubnis, die Nachgeburt ad modum exprimieren, wenn sie nicht nach ¾ Stunden spontan sich lernt auch, kleine Perinealrisse zu machen. Man kann h die Wöchnerin bis 24 Stunden liegen lassen, ohne die katheterisieren, wenn die Wöchnerin nicht Schmerz oder fühlt. Salzwasserklysmata werden bei der Behandlung der ämie empfohlen. Ausdrücklich wird dagegen gewarnt, die sofort nach der Wendung bei Placenta praevia vorzunehmen, Orificium nicht ungefähr verstrichen ist. Eine beginnende nn oft mit Erfolg durch Ausmelken coupiert werden.

Meyer, Leopold: Kasuistische Mitteilungen.

Ovarialtumor, das Wochenbett komplizierend. Ein or kann im Wochenbett Symptome geben durch Suppuration h Stieltorsion. L. M. teilt einen interessanten Fall letzterer 24jährige IIpara. ¾ Stunden nach der Geburt bekommt die eine Ohnmacht. Man denkt an Blutung. Nachgeburt wird miert: keine Blutung. Pat. erholt sich nach und nach, aber

sehr langsam. Am nächsten Tage wird das Abdomen empfi
gespannt, und Erbrechen stellt sich ein. Temperatur normal
Trotz Klysmata keine Abführung. Am 3. Tage reichliche
die Symptome verlieren sich aber nicht. Die Temperatur st
Am 6. Tage deutliche Resistenz im linken Hypogastrium. T
vermutet. Die ileusähnlichen Symptome schwinden, aber T
steigt über 39°. In der rechten Fossa iliaca eine diffuse
Negative Punktur im Lacunar post. et dext. Abmagerung.
links hält sich unverändert. Das Exsudat wird kleiner un
75. Tage p. p. verschwunden. Pt. leicht febril. Jetzt lap
man und findet den Tumor stark adhärent, besonders mit de
Fötider Eiter quillt hervor. Die Hauptmasse der Geschw
entfernt. Als Rest des erwähnten grossen Exsudats fand
gebreitete Adhärenzen, wodurch glücklicherweise die Perito
grösstenteils abgeschlossen war. Der Eiter war steril. Heilun
Operation wurde so lange ausgesetzt, damit das Exsudat sich
und der Eiter, den man in der Cyste erwarten musste, ste
konnte. Es ist also nicht nur die Gefahr in der Schwanger
bei der Geburt, sondern auch im Wochenbett, die dazu
einen Ovarialtumor in der Regel in der Schwangerschaft zu

2. Wiederholter Kaiserschnitt.

In der skandinavischen Literatur sind diese 2 Fälle von
Meyer die ersten. Im ersten Falle war es eine 20jähr
Rachitisch, allgemein verengtes, plattes Becken. Diag. conj
Temperatur 38,2. Wasser geht ab. Schwache Wehen. Ko
Am 14. X. 1897 Sectio caesarea. Zu allen Suturen wir
sterilisiertes Katgut angewendet. Hohes Fieber und peritonit
ptome. Die Bauchwand öffnet sich, sodass der Uterus und
schlinge entblösst liegen. Auch die Uteruswunde hat sic
Schliesslich Heilung. Lebendes Kind. Verf. bemerkt, das
Operation hier besser gewesen wäre; auch benutzte er nicht
schliesslich Katgut, sondern zum Uterus Katgut und Seide,
wand Katgut und Fishgut. — Am 15. XI. 1899 wird sie zu
Mal durch Kaiserschnitt entbunden. Merkwürdig ist es, dass
Uterusnarbe garnicht nachweisen kann. Uterus war aber so
dass er sich nicht vorziehen lässt. Heilung. Lebendes Kin

Die zweite Patientin war eine 22jährige Ipara
lumbosacralkyphosis und kyphotisch quer verengtem Becken.
transv. inf. = 6 cm. Kaiserschnitt 3. II. 1898. Katgu
Lebendes Kind. — Wieder aufgenommen 1. XII. 1902. Keine e
Wehen. Bekommt ein warmes Bad; hier Wehen und Schmerz
caesarea 2. XII., 1 Uhr vormittags. Omentum stark adhärent
Blut quillt vom kleinen Becken hervor, stammt von einer R
alten Narbe mit Placentarprolaps. Uterus wird mit 9 se
turen vereinigt. Heilung. — Die Ruptur ist wahrscheinlich
entstanden. Man hat nicht Porros Operation gemacht, da
plikation nicht vorauszusehen war und man also nicht mit
darüber gesprochen hatte.

Fibromyom als Geburtskomplikation. Letale Hä-
ie, vom Stiele ausgegangen.

ler in dem Falle von Reinprecht (Wien. klin. Wochenschr.,
784), noch im Falle von Schmorl (Centralbl. f. Gyn., 1902,
handelt es sich um eine eigentliche Stiel-Blutung. Der Fall
old Meyer ist gewiss ziemlich alleinstehend und verdient
e mehr ausführliche Besprechung:

entin war 34 Jahre alt. Sie hatte 1891—95 4 spontane
gehabt. In 1897 ein Abort im 4. Monat. Danach in mehreren
Blutung, weshalb Kurettage (in Deutschland). Danach Ame-
n 3 Jahren und dann regelmässige Menstruation bis Anfang
1901. Die Geburt wurde erwartet Medio Septembris. In
n 4 Monaten unbestimmte Unterleibsschmerzen; sonst Wohl-
6. X. 1902 kam die Frau, von der Hebamme begleitet, zur
ntbindungsanstalt in Kopenhagen, nachdem sie auf einem ge-
n Wagen ca. 30 km gefahren war. Die Hebamme gab an,
über 5 Tage in Geburt wäre und dass sie und der Arzt über
ältnisse nicht klar wären. Geringe Blutung per vaginam.
r 37,6, Puls 102. Vesica leer. Abdomen wird ganz von
üllt, gespannt. I. Querlage mit Rücken nach vorn. Herztöne
In Fossa Douglasii, Vagina ausfüllend, ein grosser Tumor
einend cystischem Charakter. In Narkose kann man Collum
Symphyse erreichen. Cervikalkanal ist für einen Finger durch-
nd man fühlt Placentargewebe. Danach sehr starke Blutung.
sst sich leicht reponieren und man fühlt ihn jetzt in rechter
a. Champétier de Ribes-Ballon wird angelegt, extraovulär.
ng steht. Pat. war vom Blutverlust sehr angegriffen. Kräftige
Wieder Blutung, indem der Ballon abgeht. Narkose. Placenta
talis. Sprengung der Blase. Wendung und Extraktion. Ex-
er Nachgeburt. Uterus kontrahiert sich schlecht; die Blutung
gering (Pat. stark anämisch). Trotz energischer Behandlung
n Anämie starb die Frau 2 Stunden später. Bei der Autopsie
600 ccm Blut im Cavum peritonaei. In Fossa iliaca dextra
skopfgrosse solide Geschwulst, die mit einem kurzen breiten
der Hinterwand von Cervix uteri in Verbindung steht. Die
tammte von einer Vene (so gross wie V. mediana z. B.) in
. Diese Vene und der Peritonealüberzug waren geborsten. —
Meyer glaubt, dass die Läsion während der Entbindung und
rend der Reposition stattgefunden hat. Die Frau hatte ja sehr
nfalls per vias naturales geblutet; Verfasser glaubt doch, dass
intraperitoneale Blutung nicht unterschätzen muss. — Von
st noch für die Läsion, dass das Kind (totgeboren) eine aus-
ne Osteochondritis dargeboten hat; sonst keine luetischen Sym-
l nichts in der Anamnese.

Leopold Meyer: Die Paternitätsfrage.

M. kritisiert die kleine Abhandlung von Pontoppidan, die
n vorigen Sammelbericht (Bd. XVII, No. 3) kurz besprochen
r meinte, dass das dänische Kollegium die Grenzen zu weit
l dass man dadurch die Gefahr läuft, ungerecht gegen den

zu sein, der als Kindesvater angegeben wird. Er mein
dass man in diesen Fragen nicht ein einfaches Schema be
sondern dass man in jedem Falle die speziellen Umstände be
muss und auf feste Grenzen renoncieren.

In den folgenden zwei Fällen wird die Frage weite

13. Muus, N.: Eine Gefahr bei der Einlegung
pétier de Ribes-Ballon.

31jährige Ipara mit Placenta praevia. Schäd
stehendem Wasser wird Ballon eingelegt. Kurz nach de
stirbt die Frau, und bei der Autopsie findet man Peritoniti
Uterusperforation (durch den Ballon) ausgehend. Verfass
Ursache darin zu finden, dass der Kopf fest gestanden hat, u
in ähnlichen Fällen erst den vorliegenden Kindesteil,
Narkose, in die Höhe zu heben.

14. Maire, M. le: Noch einige Bemerkungen
Einlegung von dem Ballon von Champétier de Rib

Verfasser glaubt, dass die Hauptursache zur Perforat
erwähnten Falle die gewöhnliche gewesen ist, nämlich
genügend vertikale Richtung der Ballonzange.

Der Griff der Zange kann ja, praktisch gesehen, nich
gesenkt werden; darum ist es auch empfehlenwert, besond
mit straffem Perineum, das Speculum, das man zur Desi
Portio benutzt hat, zu entfernen, bevor man den Ballon ei

Dr. Muus hebt in seiner Antwort hervor, dass e
war, den Ballon in der richtigen Richtung einzuführen, w
zu grossen Widerstand leistete.

15. Schön, S.: Über die desmoiden Geschw
Bauchdecken.

Nach einer historischen Übersicht wird die Ätiologie
Verfasser schliesst sich der Theorie von Herzog in etwas
Form an, indem er meint, dass die Desmoiden in einer üb
Anzahl der Fälle im Anschluss an ein Trauma entstehe
Solutio continui in den musculo-aponeurotischen Schichten h
hat. Die Geschwulst entwickelt sich in der hiervon re
Narbe. Die Grundsubstanz ist fibrös, aber sarkomatöse
kommen sehr oft vor. Sie metastasieren nicht, sind aber
nicht wenig geneigt. Die Diagnose ist nicht immer so
die meisten Verfasser behaupten; besonders kann die
diagnose gegen intraabdominale Geschwülste recht schwieri
Prognose ist nicht so günstig wie früher angenommen.

Die Totalexstirpation betrachtet Verfasser als indizi
den Fällen, wo man meint, genügende Integumente z
zu haben.

Die Abhandlung schliesst mit 32, nicht früher
Krankengeschichten und mit einem Literatur-Verzeichniss.

. Trolle: Fall von Graviditas tubo-abdominalis.
t. hatte in den letzten zwei Wochen mehrere Anfälle von
en und Ohnmacht gehabt und stirbt 14 Stunden nach der
mie an Anämie.

. Vogelius, L. S.: Über ovariale Dermoiden.
rf. teilt einen Fall mit und knüpft dazu einige allgemeine
ngen.

. Bericht aus der Kgl. Entbindungsanstalt Kopen-
1902 (Direktor: Prof. Dr. Leopold Meyer).
fgenommen wurden 2207 Fälle, Zahl der Gebärenden 2153
para, 951 Multipara; 439 Verheiratete, 1714 Ledige). Die
r Geburten betrug 2181 (28 mal Zwillinge). Die puerperale
ität war 26,8 pCt. (38° rektal). An Puerperalfieber sind
estorben; die puerperale Mortalität war also 1,85 ‰. Die
(puerperale und nicht puerperale) Mortalität war 7,5 ‰:
tarben an akuter Anämie; 3 Pat. an Embolia pulmonum; 5 an
Ursachen.
n Eklampsia wurden 11 Fälle beobachtet (10 Ipara); alle
geheilt entlassen.
acenta pravia 18 mal (4 Ipara); von diesen starben 5 (3 an
, 1 an Peritonitis nach Perforation des Uterus und 1 an
puerperalis). Von den Kindern wurden 9 abends geboren.
llon von Champetier de Ribes wurde 16 mal benutzt.
nge ist 76 mal zur Anwendung gekommen. (Eklampsie 6,
Ruptura uteri 1, Asphyxia intrauterina 28, Temperatur-
ng 10, protrahierte Geburt 1, Prolapsus funiculi 5, Morbus
1, Pyelonephritis 2, Hämatomesis 1, Tuberculosis pulmonum 1,
ommender Kopf 1).
rtus arte pramaturus 12 mal (kleiner Ballon von Cham-
de Ribes); 4 von den Kindern starben.
rforation 5 mal.
trauteriner Ballon (Ch. d. Ribes) kam im ganzen 36 mal
endung (Placenta praevia 16, tiefsitzende Placenta 1, frühzeitige
derselben 1, Eklampsie 2, Erweiterung des Orifizium 1, Wehen-
2, Partus praematurus 12).
ssis Dilatator 12 mal (Morbus cordis 3, Eklampsie 4, Placenta
2, Pyelonephritis 2, septischer Abort 1).
rniers Dilatator 9 mal (Partus arte praematurus 2, Temperatur-
ng 3, Asphyxia intrauterina 1, Rigidität des Collum 1, cicatricielle
ung 1, Wehenschwäche 1).
e Placenta ist 7 mal manuel gelöst.

Personalien und Tagesnachrichten.

Prof. Dr. Franz-Berlin ist an Stelle von Prof. Krönig a
licher Professor nach Jena berufen.

Dr. Fabre in Lyon wurde zum Professor der geburtshülflic
ernannt.

Als Nachfolger von Prof. Franz ist Priv.-Doz. Dr. Stoe
Erlangen zum Oberarzt an der Universitäts-Frauenklinik der k
Charité in Berlin ernannt worden.

In Wien habilitierte sich Dr. Heinr. Peham als Privatd
Geburtshülfe und Gynäkologie, in Kiel Dr. Ottomar Hoehne, Ob
Universitäts-Frauenklinik, in Jena Dr. Otto Pankow, in Odessa I
jemsky.

76. Versammlung Deutscher Naturforscher und Ärzte in B

Vom 18.—24. September 1904.

19. Abteilung: Geburtshülfe und Gynäkologie.

Nachtrag.

39. Baisch-Tübingen, Indikationen und Resultate der Sekundärop
40. Flatau-Nürnberg, 1. Über abdominale Exstirpation des Uterus
2. Über die Grenzen der Brauchbarkeit der Vaporisatio uter
41. Foges-Wien, Kolposkopie.
42. Fromme-Halle, Über die mechanische Sterilisation der Gummihs
43. u. 44. Kleinhaus und F. Schenk-Prag, Experimentelles zu
luteum-Frage.
45. Preiss-Kattowitz, Demonstration neuer Instrumente.
46. Schaeffer-Heidelberg, 1. Über die typischen Lokalisationen d
und Schmerzempfindungen, welche von den einzelnen T
Genitalapparates ausgelöst werden; 2. Über den Kontraktions
mus der Gebärmutter.
47. Sellheim-Freiburg, Urethralsphincteroplastik.
48. Schenk-Prag, 1. Vergleichende Untersuchungen des Blutes im
bett, ein Beitrag zur Theorie der Hämagglutination; 2. Übe
kokken im Lochialsekret und über Versuche, dieselben zu diff
(gemeinsam mit Scheib-Prag).
49. Ziegenspeck-München, 1. Naht bei Scheidendammwunden; 2.
toneum der Excavatio vesicouterina.
50. Gaszinski-Warschau: a) Neue Methode der Beckenmessung mi
Petrimeter; b) zur Behandlung der Asphyxie.
51. Gottschalk-Berlin, Zur Lehre von der Blasenmole.
52. Bauer-Wien, Neuer Heisswasserzirkulationsapparat für gynäk
Zwecke.

eins- und Literaturbeilage.

I.

Original-Sitzungsberichte

aus

tshülflich-gynäkologischen Gesellschaften.

Gynäkologische Gesellschaft in Breslau.

Sitzung vom 21. Juni 1904.

rr E. Fraenkel führt die Anwesenden durch die Räume des aelitischen Krankenhauses und demonstriert dessen Einrichtungen. dabei eine Kranke mit Puerperalfieber vor, aus deren Uterus grossen Ascaris lumbricoides entfernt hat, dessen Anwesenheit rsache für die Infektion ansprechen möchte.

chirurgischen Operationssaale demonstriert Herr L. Fraenkel **perationstisch.** Derselbe verbindet die Vorzüge des Tisches , besonders seine leicht bis zum Winkel von 60° herzustellende chlagerung mit dem Prinzip der Ölpumpe, welche die Ent- der Tischplatte vom Fussboden durch eine Tretvorrichtung 85—108 cm variieren lässt. Auch eine mässige Beckentief- sowie vollkommene Drehung der Tischplatte in horizontaler um den die Ölpumpe enthaltenden einfachen Fuss sind leicht rken. Die Beine liegen sowohl bei der abdominalen, wie Operation in den Goepelschen Beinhaltern, welche den Ober- erschenkeln beliebige Stellungen zu geben gestatten. Die 45 cm breit, 90 cm lang und besteht aus drei Teilen: der ange Kopfteil mit einem verschieblich-fixierbaren, metallenen olster kann für sich allein bis 60° gehoben werden, während m lange Mittelstück herausgezogen (zwecks eventl. Anlegung de) und auf seiner Unterseite mit einem Thermophor zur Heizung es beschickt werden kann. Ein Gefäss zum Auffangen von it ist 25 cm unter dem Endteil der Platte verschieblich an- — Der Tisch hat sich in längerem Gebrauch sehr gut bewährt. s einfach vollzieht sich der Übergang vom vaginalen zum alen Weg, auch kann die vaginale Operation in beliebiger Becken-

hochlagerung vorgenommen werden. Der Tisch wurde von H
Haertel, Weidenstrasse, gefertigt und kostet ca. 500 Mark.

Herr Weyl a. G.: **Mammacarcinom und Portion bei Schwangerschaft.** Gestatten Sie mir, über einen Fall zu der in den Monaten Februar bis Juli 1903 im Allerheiligenho Beobachtung gelangte und wegen der Häufung seiner Komp und ihres Zusammenhanges untereinander Beachtung verd 13. II. 03 wurde die 42jährige Frau P. auf die chirurgische des Krankenhauses aufgenommen. Die rechte Mamma wa bereits in einem vollständig ausgebildeten, fest mit der Unte wachsenen Canzer en cuirasse verwandelt, dessen Entstehung noch nicht ärztlich behandelte P. auf über Jahresfrist zurüc Auch bestand zur Zeit der Aufnahme bereits eine deutliche S der Supraclavicular- und Axillardrüsen sowie des ganzen recht Gleichzeitig befand sich P. ihrer eigenen Angabe nach im 2.— ihrer bis dahin absolut symptomlos verlaufenen Schwa (letzte Periode: 8. Dezember 1902). Genital wurde P., da Grund dazu vorlag, zunächst nicht untersucht. — Da ein Vorgehen z. Z. bereits erfolglos bleiben musste, beschränkte — in der Hoffnung, P. bis zum normalen Ende der Schwa erhalten zu können — auf eine roborierend konservative The den nächsten Monaten bildeten sich allmählich ein entsprechend der linken Mamma, sowie zahlreiche Tumorknoten in der Rückens aus. — Ein ganz neuer Gesichtspunkt ergab sich v als P. plötzlich am 3. Juni über periodische, ziehende Schm Leibe zu klagen begann, die zunächst als Wehen gedeutet wu ein zugezogener Gynäkologe bei vaginaler Untersuchung ein in Carcinom der Portio bei bestehender Gravidität im 6. Monat weswegen Verlegung auf die Frauenabteilung am 4. Juni Nach diesem Befunde musste es besonders bei der rasch fortsch Cachexie der P. recht zweifelhaft erscheinen, ob P. sich zum der normalen Schwangerschaft halten würde. Wenigstens aber wollte man P. am Leben zu erhalten suchen, bis man u wendung einer der in Betracht kommenden Operationsmeth lebendes Kind zu erzielen hoffen konnte, was — ceteris p etwa 8 Wochen nach der Aufnahme auf die Frauenabteilu geschehen können. Alle Bemühungen, durch Roborantien etc. z blieben erfolglos. Denn das Befinden der P. verschlechterte sehends, bis am 4. Juli Exitus subitus erfolgte. Die am näch vorgenommene Sektion ergab ein ausgebreitetes Carcinom de mit Metastasen in der Haut, dem Pericard, Drüsen, Pleura, l etc. etc. Die Genitalien zeigten folgendes Verhalten: Die H der Blase war durch gleichmässige, derbe Tumoreinlagerunge stellenweise über 1 cm dicke starre Wand verwandelt. In der Sc der Vagina fanden sich einige erbsen- bis fünfpfennigstückgro flach prominente Tumoreinlagerungen von intensiv weisser Fa Portio vaginalis war in einen derben, tuberös sich vorwölbend verwandelt, der sich gleichmässig fast 1 cm auf den ganzen Cer fortsetzte. Im ganzen war der Tumor etwa gänseeigross zylindrischer Form. In den äussern Muttermund liess sich

les Zeigefingers einführen. Das linke Parametrium gleichmässig iltriert. Im Uterus von den intakten Eihäuten umhüllt eine dem 7. Monat entsprechend (Länge: 37 cm, Gewicht: 1150 g). tion bot, von einer Atelektase der Lungen abgesehen, keine rheiten. Das linke Ovarium war etwa hühnereigross, derb und Schnittfläche von weisslichen Tumormassen durchsetzt. Ähnlich sich das rechte. Auch beide Tuben waren von denselben derben nlagerungen durchsetzt. Mikroskopisch repräsentierte sich der umor als ein typisches, klein-tubuläres Carcinom, das sich nach bis in den Papillarkörper dicht unter das Epithel, soweit dasselbe rch Ulceration zu Grunde gegangen, fortsetzte, und nach unten M. pectoralis durchsetzte. Ein Schnitt durch die Portio zeigte, ren Muskulatur in ihrer ganzen Ausdehnung von grösseren und n Krebstubulis durchsetzt war, deren Bau und Anordnung dem umor, wie übrigens auch dem der andern carcinomatösen entsprach. Einige Gefässe durch Krebsmassen vollkommen aus- Die Tumorinfiltration setzte sich von der Muskulatur auch in eimhaut fort, erschöpfte sich aber nach der Oberfläche hin igkeit insofern, als sie hier ganz spärlich, so dass hier die isierte Schleimhaut zum Vorschein kommt. P. kam also mit ehr weit fortgeschrittenen Mammacarcinom in die Behandlung pitals. Im Gegensatz zu den örtlich fortgeleiteten Carcinom- ungen (Haut, Pleura, Lungen), die naturgemäss auf das Mamma- zurückzuführen sind, lässt der klinische Verlauf die Folgerung chtfertigt erscheinen, dass die Carcinomherde im Abdomen als oder unabhängig vom Mammatumor entstanden kaum aufzufassen lit Rücksicht auf das seltene Auftreten einer Schwangerschaft ehendem Portiocarcinom ist zunächst wahrscheinlicher, dass in Falle die Portio erst bei bestehender Schwangerschaft erkrankt h weist die überaus schwere Erkrankung der Ovarien darauf s die Schwangerschaft z. Z. der Erkrankung dieser Organe ustande gekommen war, eine Annahme, die durch die derben nlagerungen der zwar noch durchgängigen, aber wahrscheinlich ehr mit normalem Flimmerepithel ausgekleideten Tuben unter- ird. Die Annahme, dass das Mammacarcinom der primäre wird durch die mikroskopischen Bilder noch wahrscheinlicher. ichartige Bau der Tumoren der Mamma und der Portio weist nahe Verwandtschaft der beiden hin. Dafür, dass es sich Metastase an der Portio handelt, spricht die Verbreitung inoms in der Tiefe der Portio bei relativ wenig veränderter aut. — Zum Schluss nur noch eine Bemerkung zu unserem tischen Vorgehen: Beim Exitus waren Herztöne der Frucht ehr hörbar, sodass eine Störung der kindlichen Lebensfunktionen m Momente recht wahrscheinlich war und die Sectio caesarea bunda infolgedessen wenig aussichtsvoll. Die Sektion ergab , dass das Kind seiner Länge und seinem Gewicht nach kaum ig gewesen wäre. 2—3 Wochen später wäre das Kind als ig anzusprechen gewesen.

Anschluss hieran stellt Herr Dienst einen Fall von Portio- mit doppelseitigen Mammatumoren nach Puerperium vor.

Sitzung vom 19. Juli 1904.

1. Herr Robert Cohn. **Akute gelbe Leberatroph**
partum. (Ersch. im Centralblatt für Gynäkologie, No. 34, 1

Diskussion:

Herr Dienst glaubt, dass ein Fall von akuter gelber Lebe nach Eklampsie beschrieben sei.

Herr Asch: Mir ist ein Fall von akuter gelber Leberatrophi geworden, bei der die ältere Erstgebärende nach Entbind Zwillingen innerhalb der ersten 3—5 Tage zugrunde ging, der ab nirgends veröffentlicht worden ist. In dem von uns beobachteten wohl nicht allein die Infektion an sich, sondern gerade die au Thrombenbildung, die sich bis fast zur Einmündung der Lebervenen liess, als ätiologisches Moment heranzuziehen.

2. Herr Pollack a. G.: **Demonstration von Präparaten** gynäkologischen Abteilung des israelitischen Krankenhauses). 1. 3 sarkome: a) Sektionsbefund: kolossale Tumormassen im ganzen A besonders das Becken und die rechte Unterbauchgegend ganz a 30jährige Frau, vor 2 Jahren linke Ovariotomie, dann noch Gravidität und Laktation; b) mannskopfgrosser Tumor mit I verwachsen. Ovariotomie mit Darmresektion; a) und b) Fi sarkom; c) mannskopfgrosser, weicher, glatter Tumor mit Erweichungscysten und Hämorrhagieen bei einem 19jährigen Ovariotomie. Sarkom mit Wucherung der Adventitiazellen de bei Intaktheit des Endothelioms, alveolärer Bau und Cyste Peritheliom.

2. Ein doppelseitiges Dermoid.

3. Cylindrom des Beckenbindegewebes. Seit 6 Jahren des Leibes. 2mannskopfgrosser, sehr unregelmässiger, lappig stark zerklüftet, von bröcklig morschem Gewebe, nicht von Pe umgeben, geht von den Beckenorganen aus. Nach vorläufiger A der Hauptmasse des Tumors zeigt sich dasselbe aus einem dem Bindegewebe der Parametrien neben der Cervix herausge Hinterfläche des Uterus und oberer Teil der Vagina von restierenden Tumorauflagerungen bedeckt, Tumor ins rechte ins linke Lig. latum gewuchert, beide Tuben, Ovarien, Ute intakt. Bei Wechsel der Drainagetamponade in der Rekonvales abundante Blutungen. Mikroskopisches Cylindrom: Der grö der überaus zahlreichen Gefässe hyalin degeneriert, zum Teil i Stränge umgewandelt, sodass das Präparat (grosszelliges Ru sarkom) von zahllosen leuchtenden Strängen und Kugeln vo durchsetzt ist. Bisher einziger Fall in der Literatur.

Diskussion Herr E. Fraenkel.

3. Herr L. Fraenkel: **Demonstration zweier geheil fisteln.** I. Rechtsseitige Ureterscheidenfistel nach schwerem Transperitoneale Einpflanzung nach Fritsch. Glatte Heilung trotz dicker Dilatation des Ureters und Pyonephrose (zeitweilig Fiebe Operation). Chromocystoskopische Untersuchung ergibt Einhei deutliche, aber sehr träge Funktion des Ureters.

Blasen-Fornixfistel nach vaginaler Radikaloperation. Vaginale
n erfolglos wegen der allseitigen radiären Spannung des Scheiden-
s. Daher a) ausgedehnte Trennung von Scheide und Blase,
tion des Scheidengewölbes, quere Naht der Scheide; b) Sectio
ht des Blasenloches von oben. Heilung. F. empfiehlt diese
kombinierten Vorgehens für manche Fälle hochsitzender, be-
Gewölbsfisteln.

Diskussion:

aumm: Ob man nach der Sectio alta erst von der Blase oder von
ide aus die Fistel nähen soll, wird nach der jeweiligen Sachlage zu
len sein. Ich habe vor Jahren, als die vaginalen Methoden noch
f der Höhe wie heute standen, auch die Sectio alta als Weg zur
ng unzugänglicher Blasenfisteln gewählt, nach dem Vorgange von
lenburg, habe nur von der Blasenseite genäht und Heilung erzielt.
bin ich nicht mehr in die Lage gekommen, diese Operation zu ge-
Zwecke zu machen. Ich glaube auch schwerlich, bei der Leistungs-
unserer heutigen vaginalen Methoden je wieder auf die Sectio alta
eifen zu müssen. Indessen, ich will nicht leugnen, dass es hie und
einmal notwendig sein kann.

sch: Grade in den Fällen von Blasenscheidenfisteln nach Uterus-
ion scheint mir der vaginale Weg ausreichend zu sein. Sowohl bei
n mir Operierten, der ich wegen des auf die Blase übergegriffenen
ns ein Stück der Blasenwand resezieren musste, als auch bei andern
Fisteln, die mir zur Behandlung kamen, fand ich, dass man hier
ie bei puerperalen Fisteln die Blase bis zur vollen Beweglichkeit
arieren kann. Man muss nur nicht davor zurückschrecken, eventl.
ig, den Scheidenwundtrichter wieder zu öffnen. Die Unzugänglichkeit
puerperalen Fistel beruht doch auf den retrahierten, verwachsenen
der Nekrosen, die zur Fistelbildung geführt haben. Gerade dieses
fehlt doch in den postoperativen Fällen.

en Ureter kann man von der Scheide oder vom Bauch aus ein-
je nach Lage des Falles. Mich hat auch die Trichterumstülpung
heidenlappens, wie sie Mackenrodt ausbildete, zum Ziele geführt.
t aber eine andere Gefahr vor; eine von mir wegen Carcinom mit
n des unteren Ureterendes und Einnähen des zentralen Stumpfes
o von ihrer Ureterfistel geheilte Patientin starb einige Jahre später
rcinom-Rezidiv an einem paranephritischen Abszess, der in den
lraum durchgebrochen war. Pflanzt man den Ureter in die Blase,
nt mir die Hauptsache, dass man eine Methode wählt, bei der der
elbst nicht von zuviel Nähten getroffen wird. Grade die scheinbar
ge Naht bringt das einzuheilende Ende zur Nekrose mit erneuter
dung. Man kann ihn mit ein bis zwei Fadenzügeln ins Blasenlumen
lie man ungeknüpft zur Harnröhre herausleitet und nach Einheilung
ht.

err Küstner bestätigt nochmals, dass er wiederholt schwierige,
zugängliche Fisteln von der Sectio alta aus in Angriff genommen
dass ihm wiederholt von hier aus der Verschluss gelungen sei, wo
den damals üblichen Methoden von der Scheide aus ein Ding der
chheit war. Auch heilten die Fisteln gelegentlich, wenn der Naht-
s in höchst wenig befriedigender Weise wegen allzugrosser Ent-
der Fistel von der Sectio alta-Wunde sich vollzog. Dennoch möchte
diese Methode nicht mehr empfehlen; sie ist wohl verdrängt durch
eren Verfahren von der Scheide aus. Besonders die Heranziehung
leren Cervixwand zum Fistelverschluss, wie sie K. vor zwei Jahren

in der Gesellschaft vortrug, stellt in der Besiegung von Schwi
wohl alle anderen Methoden in den Schatten.

Dagegen glaubt K., dass die Ureterfisteln im Prinzip alle
in Angriff genommen werden sollen. Die Operationen von der S
sind zu unsichere, sowohl die Schedesche, als die Macke
Methode. Die Entscheidung der Frage, ob extra- oder tran
operiert werden soll, hängt davon ab, wieviel Übung der betreffende
mit der extraperitonealen Methode hat.

S. Fraenkel: Schlusswort. Zu I. Die vaginalen Met
Heilung von Ureter-Scheidenfisteln, speziell die Mackenrodtsche
erwiesen sich als undurchführbar, weil die Fistelöffnung dicht
lacerierten Collum an der Beckenwand in starre Narbenmassen einge

Zu II. Die Anlegung einer zweiten Etage von Nähten wird
manchen Fisteln durchaus zweckmässig sein, besonders solchen,
die vaginale Fistelnaht nach der Reposition der vorgezogenen Sch
erhöhter Spannung steht, wie das besonders bei den Scheidengew
der Fall ist. Doch dürfte es dann zweckmässiger sein, von unten
und mit der Sectio alta zu schliessen, weil bei Vorziehung d
leichter die Nähte durch die weiche Blasenschleimhaut durchsch
umgekehrt die vaginalen Fäden bei nachfolgender Sectio alta.

4. Herr Küstner stellt einen Fall von geheilter **kompletter ruptur** vor, die 30jährige rachitische IVpara K.

Kompletter, sehr umfänglicher Querriss im Bereiche d
Cervixsegmentes (unteren Uterinsegmentes). Grosser Riss der
dass die Hand in denselben eindringen konnte. Die Ruptur w
halb Bredows zustande gekommen, die Frau mehrere Kilo
Achse in die Klinik transportiert worden; Kind querliegend, zu
der Bauchhöhle, Wendung, Extraktion per vias naturales, La
sorgfältige Reinigung des Peritoneums, Naht der Blase, Naht d
risses, Mikulicz-Tamponade nach oben, Dauerkatheter. Hei
Zwischenfällen (Peritonitis, Pyelitis, Pneumonie). Jetzt bes
eine kleine Blasencervixfistel, welche in den nächsten Tagen g
werden soll. (Ist zwischendurch geschehen.)

Im Anschluss an diese Demonstration betont K., dass,
Therapie erörtert wird, man scharf die kompletten Uterusrup
den inkompletten trennen muss. Weiter erörtert er, dass die
Statistiken, aufgestellt, um eine bestimmte therapeutische M
motivieren, irre führen können. Im allgemeinen wird jetzt die
nach der Scheide zu bevorzugt, von der Laparotomie und
daran schliessenden Verfahren abgesehen. Für erstere berec
37 pCt. Genesungen, für letztere 25 pCt. K. hat 7mal bei
Uterusruptur die Laparotomie gemacht mit 2 Genesungen =
Wenn man aber von den 7 Fällen 2 abzieht, wo die Laparotomie
Tage nach der Katastrophe gemacht wurde, wo andere Verf
bis dahin als unzureichend erwiesen hatten und K. bei der La
auf eine frühere Streptokokkenperitonitis traf, so erhält man
nesungen von 5 Fällen = 40 pCt.

Diskussion.

Dienst: Im Anschluss an die Ausführungen des Herrn
Küstner dürfte es vielleicht von Interesse sein, wenn ich mir erla
eine Frau, die in den nächsten Tagen zur Entlassung kommt, v

aus der Krankengeschichte und der Behandlungsweise dieser Frau
Wert des soeben vom Herrn Vorredner auseinandergesetzten, bei
Uterusruptur einzuschlagenden Verfahrens deutlich hervorgehen,
eit, was die Drainage und die Unterlassung der Ausspülung des
mit antiseptischen Lösungen anlangt.
andelt sich um eine 31jährige, stark ausgeblutete Frau, die ihren
h. 5. Partus, am 13. V. dieses Jahres ohne ärztliche Hilfe durch-
ie Placenta soll nach Angabe der Hebamme nicht vollständig
in, doch habe sie es unterlassen, deshalb einen Arzt zu Rate zu
sei auch weiter keine Komplikation, in Sonderheit keine Temperatur-
im Wochenbett eingetreten. Plötzlich, 36 Tage später, sei dann
e Blutung erfolgt, so dass ein Arzt gerufen werden musste. Der-
die stark heruntergekommene, anämische Frau mit 116 Pulsen
. Temperatur; im ballonartig aufgetriebenen Cervikalkanal, durch
rkstückgrossen äusseren Muttermund z. T. in die Scheide hinein-
en wallnussgrossen, schwammig sich anfühlenden Tumor, den er
m Placentarcotyledo entsprechendes Stück der Placenta ansprach.
digitalen Entfernung desselben, was ohne jede Schwierigkeit vor
en sein soll, habe sich gezeigt, dass der darüber gelegene innere
für die Kuppe des Zeigefingers gerade Raum geboten habe. Da
ende Kollege vermuten musste, dass in dem darüber gelegenen
vielleicht noch weitere Placentareste vorhanden sein könnten,
die Ausräumung der Corpushöhle mit Abortlöffel und Kurette
er innere Muttermund soll der Einführung des Abortlöffels einige
iten entgegengesetzt haben. Darauf sei der Abortlöffel mit einem
enitalschlauch verschwunden.
diesen Anzeichen musste der betreffende Kollege annehmen, dass
ation des Uterus stattgefunden habe, und dieser Verdacht ward
Gewissheit, als beim vorsichtigen Herausziehen des Löffels eine
chlinge im inneren Muttermund sichtbar wurde. Deswegen hielt
eraten, die Frau schleunigst der Klinik zu überweisen.
wird nun sofort die Laparotomie ausgeführt. Im Abdomen finde
/2 Liter teils frischen, teils geronnenen Blutes. Nach der sorg-
fernung desselben bekommt man die mit dem Abortlöffel gefasste
chlinge zu Gesicht, welche nur eine unbedeutende, auf die
mit dem Abortlöffel zurückzuführende Rötung, sonst aber keine
keine pathologische Beschaffenheit des zugehörigen Mesenteriums
sst. Auch sonst finden sich im Abdomen keine, auf eine bereits
Infektion hindeutende Veränderungen des Peritoneums oder der
. Die 3½ cm breite Perforationswunde im äusserst brüchigen
s wird durch 6 Katgutnähte geschlossen, der retroflektiert liegende
niert und in dieser Wundpartie ausserdem an die vordere Bauch-
t. Darauf wird nach sorgfältiger Toilette des Abdomens, ohne
antiseptischer Spülungen, ein Mikulicz-Tampon aus prophy-
Gründen in den hinteren Douglas eingelegt. So war bei der mit
ahrscheinlichkeit bereits erfolgten Infektion des Bauchraumes —
die Frau 124 Pulse und 37,7 Temp. — am ehesten zu hoffen, einer
iffusen Ausbreitung der möglicherweise erst zirkumskript lokali-
tonitis Einhalt zu tun. Diese Hoffnung hat mich nicht betrogen.
en ersten 3 Tagen nach der Operation bot die frisch Operierte
r Peritonitis: Erbrechen, hohen, leicht unterdrückbaren Puls, auf-
Abdomen, trockene Zunge und Temperatursteigerungen bis 39° C.
n noch am Abend des 3. Tages nach der Operation die Flatus ab,
n auch die Temperatur allmählich zur Norm abfiel.
7. Tage nach der Operation ab blieb Patientin dauernd fieberfrei.
Tagen der Mikulicz-Tampon entfernt wurde, fand sich derselbe

durchtränkt mit 60 ccm grün-gelblichen, dünnflüssigen Eiters, d Mikroskop gebracht, massenhaft Diplokokken aufwies. Seitde mehreremale Jodoformgazestreifen eingeführt worden.

Jetzt ist Patientin als genesen zu betrachten.

Nach alledem möchte ich glauben, dass die Frau nich den Lebenden wäre, hätte man sofort nach der Laparotomie di anstatt zu drainieren, geschlossen, und wer weiss, wie auch j Erfolg gewesen wäre, wenn man ausserdem mit der üblichen lösung das Abdomen ausgespült hätte.

II.

Referate

aus

geburtshülflich-gynäkologischen Gesell

Referent: Ph. Jung-Greifswald.

I. Gesellschaft für Geburtshülfe und Gynäkologie zu

Sitzung vom 27. Mai 1904.

Henkel zeigt 3 Monate alte Graviditas interst Blasenmole.

(Genaue Schilderung des Präparates.)

Diskussion: Heinsius.

Henkel: Beitrag zur konservativen Myomchirurg in Zeitschr. f. Geb. u. Gyn. Bd. 52.)

II. Gynäkologische Gesellschaft zu Dresden.

Sitzung vom 19. November 1903.

v. Holst zeigt 1. Handfessel zur Narkose. (Erschei in Münch. med. Wochenschr.)

2. Uterus einer am 12. Tage des glatt verlaufenen Woch lich an Peritonitis erkrankten Wöchnerin.

Es ergab sich bei der Sektion ein geplatzter Ovarialabsz eine ältere Perforationsöffnung in der hinteren Muttermundslippe war mit Forceps bei Tympania uteri beendet worden.

Diskussion: Kaiser, Goedecke, Osterloh.

Leopold zeigt Röntgenbild, an einer Hochschwangeren bei der man die Einstellung des Kindesschädels deutlich erken

Diskussion: Albert.

Peters: Zur Anwendung des Adrenalins und ähnli nierenpräparate in der Gynäkologie. Nach allgemeinen über Wirkung der Nebennierenpräparate hebt P. die gute Wirku sierung, z. B. vor intrauteriner Ätzung, Kurettage, Atmokausis Urethritis gonorrhoica und ganz besonders bei Vulvitis und P

Bericht über 2 sehr gut beeinflusste Fälle von Pruritus, resp. 37jähr. Virgines.

Diskussion: v. Holst, Leopold, Goedecke, Oste

ner: Über Ileus nach Laparotomien (nicht näher berichtet).
ussion: Osterloh, Peters, Goldberg, Wagner.

Sitzung vom 17. Dezember 1903.

er berichtet über einen Fall von inoperablem Carcinoma vaginae
26j. Gravida mens. II. Auslöffelung, Paquelin und künst-
ort; weil angeblich Geburt eines lebenden Kindes nicht mehr zu
ar.
ussion: Leopold, Osterloh, Peters.
old zeigt 1. Präparat von Extrauteringravidität mit Fötus
war ein Jahr vorher wegen desselben Leidens auf der anderen
ert worden.
ar operativen Behandlung des Puerperalfiebers. (Er-
führlich.)
ger: Chorionepithelioma malignum. (Demonstration von
)
ussion: Osterloh.

nkische Gesellschaft für Geburtshülfe und Gynäkologie.

Sitzung vom 30. April 1904.

meier zeigt 2 Präparate wiederholter Schwangerschaft in der-
be.
8 Monate nach der ersten Operation (Unterbindung und Ab-
Tube) erneute Schwangerschaft im Stumpf mit äusserer Über-
des Eies.
ckel zeigt das retrograde Cystoskop von Nitze.
on zeigt 3 Myompräparate.
uss zeigt Tubenhämatome.
hold zeigt Tumor des kleinen Beckens.
ckel: Über Blasensteinoperationen bei der Frau.
ation der Harnröhre und Operationscystoskop werden so ziemlich
et. Für Operation von Blasentumoren empfiehlt sich die Sectio
asensteine die Colpocystotomie. Bemerkungen über die Vorteile
nden Operationen und Mitteilungen eines einschlägigen Falles.
ckel: Über Bauchdeckennaht.
pricht sich gegen jede durchgreifende Naht aus, auch wenn
Kombination mit der Etagennaht verwendet wird. Er begründet
die Anschauung durch anatomische Präparate und Zeichnungen,
dass durch Massenligaturen die einzelnen Schnitte der Bauchdecken
umgekrempelt werden.
mpfiehlt folgende Bauchnaht:
rtlaufend Katgut im Peritoneummuskel;
–3 locker geknüpfte Katgutnähte;
olierte Fasciennaht. 2—3 Silkwormknopfnähte, dazwischen fort-
tgut;
lkwormknopfhautnähte.
heint ausführlich.)
ussion: Hofmeier, Flatau.

IV. Geburtshülfliche Gesellschaft zu Hamburg.

Sitzung vom 12. April 1904.

thaei zeigt: 1. submuköses verjauchtes Myom, durch Lapa-
d trotz bestehender Infektion mit gutem Erfolg operiert;
ch ein submuköses Myom, von einer ausgebluteten Patientin
Erfolg gewonnen.
ussion: Falk, Seiffert, Grube, Deseniss, Matthaei.

Falk berichtet über Ileus nach Laparomyomoton Sekundärlaparotomie fand sich Abknickung des Darmes durch strang. Exitus.

Diskussion: Grube, Calmann, Seiffert, Lome Roesing, Falk.

Sitzung vom 26. April 1904.

Lomer berichtet 1. über einen Fall von Cervixriss n Geburt, die bei einer 32jährigen Ipara in 1/4 Stunde verlief. in das Corpus uteri hinauf. Anfrischung, Vernähung unter Blase. Heilung.

Diskussion: Falk, Seeligmann.

2. Fall von allgemeiner Splanchioptose bei 39jäh mit Mastdarmprolaps, Prolaps der Vagina, doppelseitigem Dehiszenz der Recti. L. machte vordere und hintere Kolporr fixur und Vernähung der Fascien.

Diskussion: Rose, Falk, Lomer.

3. Tubenpräparat in einem Fall von allgemeiner adhä peritonitis. In der Tube fand sich eine ganz alte Dehiszenz, von einer Tubenschwangerschaft herrührend.

Diskussion: Seeligmann, Mond, Staude, Lomer.

4. L. zeigt gonorrhoische Tuben. In einem Fall scheinend normalen Adnexen Kurettage gemacht; im Anschluss ein einseitiger Adnextumor, der durch Laparotomie mit gutem wurde.

Der 2. Fall bietet keine Besonderheiten.

Diskussion: Falk, Seeligmann, Mond, Lomer.

5. L. zeigt ein 3 Monate retiniertes taubes Ei von mit Vaginismus.

Diskussion: Rüder, Lomer, Matthaei, Mond.

V. Gesellschaft für Geburtshülfe zu Leipzig.

Sitzung vom 16. Mai 1904.

Menge zeigt einen Fall von operierter grosser Blas fistel, die er durch den Uterus gedeckt hat.

Kroenig zeigt: 1. Neue elektrische Beleuchtungs für Operationssäle.

2. Narkosenapparat für Chloroform-Äthermisch verbesserter Dosierung des Narkotikums.

3. Elektrisch heizbaren Operationstisch.

Die mit vielen technischen Einzelheiten ausgestatteten müssen im Original nachgelesen werden, da sie sich zu kurzen eignen.

Kroenig: Abdeckung der kleinen Beckenhöh Bauchhöhle durch einen Fascien-Peritoneallappen.

K. hält die Abdeckung der Bauchhöhle durch einen Pe allein für nicht sicher genug (wie sie Mackenrodt, Amann u. da durch den Peritoneallappen Infektion durchdringen kann deshalb Peritoneum und oberflächliche Bauchfaszie um und n am Douglas fest. K. empfiehlt diese Methode besonders geschrittene Carcinome.

Diskussion: Littauer, Goepel, Zweifel, Menge,

VI. Niederländische gynäkologische Gesellsch

Sitzung vom 14. Februar 1904.

Josselin de Jong zeigt: 1. Uterus mit malignem frühem Stadium.

räparate eines Chorionepithelioma malignum.
ätz zeigt: 1. Foetus papyraceus.
ervixcarcinom mit Vaginalmetastasen.
kussion: Kouwer, Stratz.
Tussenbroek zeigt ein degeneriertes Ei, nach 11 monatiger
e spontan ausgestossen.
kussion: Kouwer, van de Poll, Mende, de Leon, van Tussen-

Sitzung vom 13. März 1904.

wer zeigt linksseitiges schwangeres Uterushorn mit Foetus
aten. Pat. war gleichzeitig im rechten Uterushorn im 4. Monat
Linkes Horn amputiert, Schwangerschaft blieb erhalten.
selin de Jong zeigt Präparate von Chorionepithelioma
n atypicum.
er Diskussion, an der sich Stratz, van der Hoeven, Driessen,
van Tussenbroek und Shoemaker beteiligen, wird die Deutung
rates bestritten.
melink: Adenomyom der weiblichen Genitalien. Bericht
Fall, in welchem ausser den Tuben alle Teile des Genitaltraktus
satös degeneriert waren.
kussion: Kouwer, Semmeliuk, Stratz, van der Hoeven.

Sitzung vom 10. April 1904.

hoff: 12 Fälle von Sectio caesarea, alle wegen verschiedener
de von engem Becken gemacht.
utter, 4 Kinder tot. 1 mal Medianschnitt, 1 mal querer Fundal-
n einem Fall II. Kaiserschnitt mit Tubenresektion.
kussion: Selhorst, Stratz, Nijhoff, Meurer.

Sitzung vom 15. Mai 1904.

hoff zeigt Beckenorgane einer 18jährigen Gravida mit inoperablem
arcinom. (Wird ausführlich veröffentlicht.)
ub zeigt: 1. Foetus mit enorm ausgedehnter Harnblase;
sgetragenen Foetus im linken rudimentären Uterushorn;
ongenitale Missbildung: Bei Uterus unicornis dexter
ige blind endigende Tube und Beckenniere;
chwangerschaftspsychose. (Erschien im Centralbl. f. Gyn.,
9).
kussion: Oidtman, Treub, van Tussenbroek, Holleman,
Barnow.

VII. Britische gynäkologische Gesellschaft.

Sitzung vom 12. Mai 1904.

lor zeigt 1. Stück gangränösen Darms aus einer Bauchhernie
vor 23 Jahren gemachten Myomotomie.
yste des Ligamentum latum, vaginal enukleiert.
uboovarialcyste, durch Colpotomia posterior gewonnen.
kussion: Smith, Macnoughton-Jones, Taylor.
noughton-Jones zeigte die Formung von Celluloid-Ringen
ltze und sprach über Gefahren der Pessare.
kussion: Smith, Routh, Snow, Hodgson, Moullin, Bishop,
Macnoughton-Jones.

VIII. Geburtshülfliche Gesellschaft zu London.

Sitzung vom 4. Mai 1904.

Horrocks zeigt ein sarkomatös degeneriertes Myor operiert.

Diskussion: Handfield-Jones, Doran, Eden, Horr

Doran: Hämatom und Hämatocele. Studie üb früher Tubarschwangerschaft. D. bespricht die Entsteh Gefahren der Hämatocelen bei Tubargravidität und empfiehl Operation.

Diskussion: Horrocks, Cullingworth, Taylor, Rout Doran.

IX. Geburtshülflich-gynäkologische Gesellschaft zu G

Sitzung vom 17. April 1904.

Kerr zeigte 2 Myome und tuberkulöse Tuben.

Mc. Bryde zeigte eine aus einem Schamlippenab 15jährigen Mädchens entfernte Feder.

Pany zeigte Dermoid des linken Ovarium.

Cameron zeigte Spina bifida.

Jardine: 1. Rezidivierende Eklampsie. Bei der 1900 Eklampsie, bei der V. 1903 wiederholte Anfälle. Beide M J. glaubt, dass chronische Nephritis die Ursache ist.

2. Hydrocephalus mit Atonie des Uterus.

Kelly: 2 Fälle von primärem Ovarialcarcinor geschichten).

X. Geburtshülfliche Gesellschaft zu New York.

Sitzung vom 8. März 1904.

Boldt: 1. Gynatresie, Uterus bicornis vortäusche kulöse Salpingitis und Peritonitis. Abdominale T pation.

2. Akute doppelseitige Salpingoophoritis, dif tonitis, abdominale Totalexstirpation und Appendekt

3. Bauchwundeneiterung infolge übersehenen (Kasuistische Mitteilungen, die in breitester Ausführlichkeit beric

Taylor: 1. Malignes Papillom beider Ovarien. Mitteilung.)

2. Peritoneale Drainage. (Erschien im Am. Jou Juni 1904. S. 721.)

Diskussion: Harrison, Vineberg, Goffe, Wylie, J

XI. Geburtshülflich-gynäkologische Gesellschaft zu Wa

Sitzung vom 19. Februar 1904.

Carr: Beziehungen des Verdauungstraktus z erkrankungen. (Erschien im Am. Journ. of Obst. S. 7 u. 9.

Diskussion: Sprigg, Cook, Ballock, Miller, Carr.

XII. Gynäkologische Gesellschaft in Chicago.

Sitzung vom 23. März 1904.

De Lee: Beckenmesser. Das Instrument und seine weise werden genau beschrieben. Besonders die Quermasse si genau damit zu nehmen. (Einzelheiten im Original.)

Webster zeigt 1. chronisch entzündeten Eierstoc stielten Cysten.

2. Schwangerschaft im linken Uterushorn. (Kasuistische Mitgen.)
Diskussion: Ries, Webster.
3. Vaginaler Kaiserschnitt im VII. Monat, wegen Nephritis und nder Eklampsie bei einer Ipara ohne Narkose ausgeführt. Guter ; für Mutter.
Diskussion: Kolischer, Bacon, Webster.
Kolischer: Nasale Dysmenorrhoe. (Erschien im Am. Journ. of Juni 1904. S. 804.)
Diskussion: Shambough, Kolischer.
Webster: Lokalanästhesie bei gynäkologischen Operationen. näher berichtet.)
Diskussion: De Lee, Edwards, Kolischer, Ries, Williams, ter.
Findley: Cystische Degeneration der Ovarien. (Erschien im ournn. of Obst. Juni 1904. S. 762.)
Diskussion: Brown, Hemotin, Goldspohn, Ries, Webster.

III.

burtshülflich-gynäkologische Mitteilungen aus anderen Gesellschaften und Vereinen.

Referent: Ph. Jung-Greifswald.

I. Berliner medizinische Gesellschaft.

13. VI. 04. Kossmann zeigt
1. Pat., bei der er wegen Ileus einen Anus praeternaturalis angelegt Es war das Rectum am Uterus verwachsen und abgeknickt und liess icht lösen ohne Eröffnung einer Abszesshöhle im Douglasschen Raum. ubt, dass der Prozess nach artifizieller Perforation vom Cervikalkanal reten sei;
2. zwei Pat. wegen vorgeschrittenem Collum-Carcinom vaginal operiert. eit 2½ Jahren rezidivfrei.
Bei der anderen hat K. ein Rezidiv nach Mackenrodt exstirpiert und nd nach noch eine Anzahl von Impfrezidiven. Pat. ist dabei gesund rbeitsfähig.
K. hebt die guten Resultate hervor, die man auch mit vaginaler Operation teruscarcinom erzielen kann.

II. Verein der Ärzte in Halle a. S.

3. Februar 1904. Franz zeigt cystoskopisch einen bei einer Myomotomie zten und in die Blase implantierten Ureter.
Vahlen: Über Mutterkorn. Nach eingehender historischer Erng über die verschiedenen Ansichten über die Wirkungen des Mutter- bespricht V. die neueren Untersuchungsergebnisse, mit denen es bisher gelungen ist, einen chemisch einheitlichen Stoff als das wirksame im Mutterkorn zu finden. V. glaubt, selbst aus wässerigen Mutterkorn-

auszügen einen einheitlichen Stoff vorgestellt zu haben, der oh
wirkung den trächtigen Uterus zu Kontraktionen anregt.

III. Ärztlicher Verein in Hamburg.

28. Februar 1904. Matthaei zeigt submucöses verjauch
per laparotomiam mit gutem Erfolge entfernt.

Nonne zeigt 47jährige Frau, bei der durch Wendung un
des Kindes eine Peroneuslähmung, entstanden durch Druc
auf die Nerven an der Linea innominata.

Seeligmann zeigt mehrere Fälle von Appendicitis
logischen Affektionen.

Fall I. Übergang der eiterigen Entzündung der Appen
rechten Adnexe.

Exstirpation der Appendix und der Adnexe rechts. Heilu

Fall II. Tuberkulöser, rechtsseitiger Adnextumor, der auch
fortsatz mit ergriffen hatte.

Exstirpation beider Organe. Heilung.

Buchanzeigen.

Mandl, L., und O. Bürger, Die biologische Bedeutung
stöcke nach Entfernung der Gebärmutter. Mit 6
und 14 Kurven im Texte, sowie 13 Tafeln im Anhang.
Fr. Deuticke.

Verf. haben sich der ebenso mühevollen als dankenswe
unterzogen, die Bedeutung der Eierstöcke im Gefolge der En
Gebärmutter an einer Zahl von 405 Fällen des Schautaschen
materiales nach allen Richtungen zu studieren. Es sei voraus b
die Untersuchungen an Exaktheit und Extensität nichts zu wün
lassen, weshalb die aus denselben gewonnenen Schlüsse allen A
Beachtung verdienen.

Wird es auch nicht leicht, der Fülle des Gebotenen in ei
gerecht zu werden, so sei im folgenden doch versucht, eine gedr
des Wesentlichsten der gemeinsamen Arbeit M.-B.s zu geben. —
zu dieser gaben zunächst die klinischen Beobachtungen der s
erscheinungen, deren Bedeutung nach frühzeitig vorgenommen
hinlänglich bekannt sind. Doch fehlt es auch keineswegs an
welche die von M. und B. bearbeitete Spezialfrage behandeln. D
die Verf. selbst in einleitender Weise an der Hand der bezüglic
gesichteten Literatur. Um das gestellte Thema einerseits in
und andererseits in wissenschaftlich gültiger Weise zu behandel
Arbeit in drei grosse Abteilungen gegliedert, von denen zwei ex
Abschnitte den umfassendsten, klinischen Teil einleiten und er
erste Reihe von Versuchen befasst sich mit den unter wechse
suchsanordnung an Tierovarien nachzuweisenden histologischen Ve
als deren Hauptergebnis, soweit es sich um degenerative Proze
Verminderung der Primordialfollikel, Blutungen in die grossen
cystische Entartung derselben gefunden wurden. Bezüglich der
interessanten Experimente muss auf das Original verwiesen w

m Anschluss an das eben Erörterte auch einige in dieser Richtung
rsuchung gelangte klinische Fälle besprochen.
er klinische Teil, 405 Fälle von Uterusexstirpation, wegen Myom,
Prolaps oder wegen Erkrankung der Adnexe umfassend, bringt in
ten wie zusammenfassend mit entsprechenden Epikrisen das Er-
er Nachuntersuchungen bei den Operierten, so weit dies tunlich war,
Daten der Beantwortung von Fragebögen über das eventuelle Vor-
in und Verhalten von Ausfallserscheinungen, neben deren bekannten
en besonders Beginn, Dauer und Intensität derselben in Berück-
g gezogen wurden. Weitere Fragen betreffen die Körpergewichts-
hrungsverhältnisse, sowie die intellektuelle und psychische Sphäre.
Frauen, welche sich persönlich vorzustellen kamen, wurden auch
er das Geschlechtsleben seit der Operation gesammelt und durch
aue Untersuchung festzustellen gesucht, inwieweit anatomische Ver-
en in den restierenden Abschnitten der Genitalien nachweisbar waren.
Weise werden nach der vorhin angedeuteten Einteilung vier grosse
für sich und Fall für Fall, in Tabellen geordnet, durchgenommen,
eben der Ausführlichkeit und Gründlichkeit der Bearbeitung des
Stoffes die strenge Sichtung der Verwertbarkeit der Daten hervor-
zu werden verdient. Allerdings ist Ref. der Überzeugung, dass die
urch kürzere Fassung und Vermeidung der bei dieser Art der An-
t zu umgehenden, steten Wiederholungen nur gewonnen hätte.
sprochen werden: Die supravaginale Amputation und die Total-
ion des myomatösen Uterus per abdomen mit Entfernung der Ovarien,
Operationen mit Belassung eines oder beider Ovarien, die vaginale
irpation des Uterus wegen Myom mit Entfernung der Ovarien, das-
rfahren wegen Adnexerkrankungen mit Belassung der Eierstöcke,
nale Totalexstirpation der Gebärmutter mit Erhaltung beider Eier-
ieselbe Operation mit Belassung eines Ovarium.
e Zusammenfassung der Resultate ergibt unter 309 Frauen, welchen
us unter Entfernung der Ovarien exstirpiert worden war, in der
79,3 pCt. mit Symptomen von Ausfallserscheinungen. Bei Er-
eines oder beider Ovarien erhob sich die Zahl der beschwerdefrei
nen auf 32,3 pCt. Bemerkenswert erscheint der Umstand, dass bei
n Gruppe in 48,5 pCt. die Ausfallserscheinungen unmittelbar oder
n der Operation eintraten, was bei der zweiten Reihe nur in 30,2 pCt.
war. Desgleichen zeigte sich eine gesteigerte Intensität der Beschwerden
sten der zweiten Gruppe im Verhältnisse 19 : 13 pCt. und eine unver-
Schädigung der Geschlechtsempfindungen. Wenig auffallend sind die
iede bezüglich der Ernährungs- und Gemütsverhältnisse. Dagegen
ich der trophische Einfluss der Ovarien auf das äussere Genitale
bemerkbar, weil den konservativen Verfahren zweifellos Vorteile
chen werden müssen, deren Verwertung dem Operateur insoweit in
l gegeben ist, als er imstande ist, den Forderungen Werths und
ens gerecht zu werden, für eine gute Gefässverbindung der bei
ation zurückgelassenen Ovarien zu sorgen. Einer der interessantesten
te der Bücher ist das Kapitel „Untersuchungen über die Energie
nsfunktionen des Weibes nach Entfernung der Gebärmutter mit und
hänge“. Hier wird das Ergebnis genauer Untersuchungen an einer
14 Frauen, welche seinerzeit teils mit Erhaltung, teils unter Ent-
der Eierstöcke operiert worden waren, in übersichtlicher Weise,
urven veranschaulicht, dargestellt.
eprüft wurden, zweimal täglich, Temperatur, Puls, Blutdruck und
raft. Hierbei ergab sich die bemerkenswerte Tatsache der Nach-
eit der Goodmannschen Welle bei allen jenen Fällen, wo die
lassenen Ovarien sich funktionsfähig erhalten hatten.

M.-B's Arbeit wird für alle jene, welche sich mit ähnlich befassen werden, eine wertvolle Grundlage bilden. Im übrigen nachstehenden allgemein beachtenswerten Schlussfolgerungen geführt am besten die gewonnenen Resultate charakterisierend wörtlich angef

I. Als sichtbarer Ausdruck der Tätigkeit des normal funkti Ovarium besteht beim geschlechtsreifen Weibe 1. die Menstruati Menstruationswelle.

II. Erlischt die Funktion des Ovarium oder werden die O fernt, so erlischt sowohl die Menstruation, als die Menstruationswel den Mangel der für das Gleichgewicht des Organismus notwend können Symptome auftreten, die unter dem Namen der klimakteri Ausfallserscheinungen bekannt sind.

III. Wird der Uterus entfernt und werden die Ovarien er erlischt zwar zunächst die Menstruation als sichtbarer Ausdruck d tätigkeit, die Welle aber bleibt erhalten (wenigstens in einer Fällen und durch eine kürzere oder längere Zeit) „als Ausdruck d funktionierens des Ovarium, als Ausdruck der inneren Menstru diesen Fällen sind keine Ausfallserscheinungen zu konstatieren, die für das Gleichgewicht nötigen Stoffe produziert werden. Wo sich auch in manchen Fällen Molimina menstrualia bemerkbar m wir ja aber auch als Symptome des Weiterfunktionierens des Ov fehlendem Uterus auffassen.

IV. Das Verschwinden der „Welle" in diesen Fällen könn Ausdruck des Funktionstodes der Keimdrüsen deuten. Dass in diese Fällen in der Regel mehr oder weniger heftige Ausfallserschein treten, hängt nach dem Vorhergesagten mit der durch das allmäh hören der Ovarialfunktion bedingten geringeren resp. sistierenden der für den Gesamthaushalt des geschlechtsreifen Weibes nötigen sammen.

Stevens, Thos. G., The fate of the ovum and Graefian fo praemenstrual life. Journ. of Obst. and Gyn. of B Januar 1904.

Stevens untersucht an der Hand eines grossen Materials halten der Graefschen Follikel wie der Ovula in der präm Lebensperiode, ihre Reifung und Rückbildung. Die von Kind 10 Jahren herrührenden Eierstöcke wurden in toto gehärtet, zuerst in dann in allmählich stärker werdendem Alkohol, und in Serienschnit

In diesem Lebensabschnitt bersten die Follikel nicht, und sich kein Corpus luteum.

Ei und Follikel reifen bis zu einem gewissen Grade, dann Art Phagozytose ein, durch welche das Ei verschwindet. Zuletzt ganze Follikelinhalt durch Granulationsgewebe, welches in der Follikels sich bildet, absorbiert. Aus diesem Granulationsgewebe neues Bindegewebe, welches die Höhle allmählich ausfüllt, um auf eine, nur wenige zellige Elemente enthaltende Narbe zu sc Alle diese, zum Teil bereits bekannten Vorgänge beschreibt Steven und erläutert sie durch naturgetreue Abbildungen. Die Zona scheint der widerstandsfähigste Teil des Ovulum zu sein und b Eigenschaft, Farbstoffe aufzunehmen, lange nachdem die Hauptm Eis aufgelöst worden ist.

Zu bemerken ist noch, dass das reifende Ei niemals eine G bei Erwachsenen erreicht. Die Follikel können einen Durchm 0,8—1 mm und mehr erlangen, ausnahmsweise auch in grösserer Za zeitig auftreten. Solche Eierstöcke sind irrtümlich als cystisch d beschrieben worden: die grossen Follikel zeigen indessen dieselb tümlichkeiten wie die andern, bersten nicht und bilden sich in Weise zurück.

W. Nagel

Literatur-Verzeichnis.

I. Geburtshülfe.

Allgemeines.

J., La fécondité de la femme dans les pays. Annales de Gyn. et Obst. Juli.

n, A., Organisation des Hebammenunterrichts. St. Peterb. Wochenschr. . 29.

J., Observations on the midwives act and the teaching of midwifery students. Brit. med. Journ. 16. Juli.

tus. — Geburtshülfliche Operationen. — Operationen im Wochenbett.

ann, F., Zur mikroskopischen Diagnose des Abortus. Centralbl. f. yn. No. 32.

, A., Die Extraktion des hochstehenden Kopfes mit der gewöhnhen Zange. Münch. med. Wochenschr. No. 28.

r, H., Über die unmittelbaren und späteren Resultate der künsthen Frühgeburt, eingeleitet wegen Beckenenge. Beiträge zur Geb. Gyn. Bd. 9. H. 1.

., Luftembolie infolge künstlichen Abortus. Prager med. Wochenschr. o. 26.

The use and abuse of midwifery forceps. Brit. med. Journ. 23. Juli.

F. W., Caesarean section and serious dystocia following ventroation and suspension. Bulletin of the Johns Hopkin's hospital. Mai.

ier, L. E., Die Resultate von 40 Frühgeburtseinleitungen mittels hautstichs. Beitr. z. Geb. u. Gyn. 9. Bd. H. 1.

Velde, Th. K., Zur Hebotomie. Centralbl. f. Gyn. No. 30.

ologie und Pathologie der Schwangerschaft, der Geburt und des Wochenbettes.

haw, J. H., The fever of the puerperium (Puerperalinfektion). New ork med. Journ. and Phil. med. Journ. 25. Juni.

E. B., Pyelitis complicating pregnancy. Med. Record. 16. Juli.

nd *Oui*, Anatomie pathologique du polype placentaire. Annales de yn. et d'Obst. Juli.

H., Beitrag zum Studium der menschlichen Placentation. Beitr. z. eb. u. Gyn. 9. Bd. H. 1.

O., Spontane Ventrifixation des Uterus als Ursache schwerer Nachburtsstörung. Centralbl. f. Gyn. No. 29.

wsky, E. M., Der Geburtsakt am isolierten Uterus beobachtet. drenalin als ein Gebärmuttermittel. Arch. f. Gyn. 73. Bd. H. 2.

., Occipitoposterior positions. Med. Record. 9. Juli.

K., Beitrag zur spontanen Uterusruptur in der Schwangerschaft. eitr. z. Geb. u. Gyn. 9. Bd. H. 1.

Die wichtigste Behandlung und Prophylaxe während der Schwangerhaft. Deutsche Praxis. 15. Juli.

, *F.*, Über intrauterine Skelettierung. Münch. med. Wochenschr. o. 28.

G. C., A case of quintuplets. The Journ. of Obst. and Gyn. of the rit. Emp. Juli.

F., Über einen Fall von puerperaler Infektion, geheilt unter Anendung des Aronsohnschen Antistreptokokkenserums. Deutsche med. Vochenschr. No. 33.

nn, Ein Fall von Selbstentwicklung einer ausgetragenen Frucht. eutsche med. Wochenschr. No. 30.

de Paoli, *G.* und *de Gioletti*, *P.*, Klinisch-bakteriologische Unters über Icterus gravis bei einer Schwangeren. Arch. f. Gyn. A. 73.
Polak, *J. O.*, Brief note on the management of occipitoposterior of the vertex. Med. Record. 9. Juli.
Scipiades, *E.* und *Farkas*, *G.*, Über die molekularen Konzentrationsve des Blutserum der Schwangeren, Kreissenden und Wöchneri des Fruchtwassers. Beitr. z. Geb. u. Gyn. 9. Bd. H. 1.
Sturmer, *A. G.*, Forty-one cases of puerperal eclampsia treated b extract. The Journ. of Obst. and Gyn. of the Brit. Emp. J
Thélin, *R.*, Report of results of nursing dispensary tubercular Bulletin of the Johns Hopkin's hospital. Mai.
Wille, *O.*, Ein Fall von intrauterinem Luftatmen. Beitr. z. Geb 9. Bd. H. 1.

Fötus. — Neugeborenes.

Atkinson, *S. B.*, Separate existence in the child. Journ. of Obst. of the Brit. Emp. Juni.
Bauer, *F.*, Zur Ätiologie der Melaena neonatorum. Münch. med. Wo 5. Juli.
Brüning, *H.*, Vergleichende Studien über den Wert der natürli künstlichen Säuglingsernährung bei Tieren. Wiener klin. No. 27.
Döbeli, *E.*, Zur Kenntnis der primären Peritonitis im Säuglingsalter. f. Schweizer Ärzte. No. 14.
Kirschgessner, *P.*, Über einen Fall von subkutanem Emphysem b geborenen. Beitr. z. Geb. u. Gyn. Bd. 9. H. 1.
Lammers, *H.*, Zur Frage der Entstehung des Promontoriums wä Fötalperiode. Beitr. z. Geb. u. Gyn. Bd. 9. H. 1.
Rommel, *O.*, Sterilisierte Milch? Deutsche Praxis. 1. Juli.
Selter, *P.*, Die Gerüche der Säuglingsfaeces. Münch. med. Wo No. 30.

Extrauterin-Schwangerschaft.

Prüsmann, *J.*, Zur sekundären Bauchhöhlenschwangerschaft. Zeitsch u. Gyn. 52. Bd. 2. H.

II. Gynäkologie.

Allgemeines.

Bettmann, *S.*, Zur Abortivbehandlung der akuten Gonorrhoe. Mü Wochenschr. No. 28.
Dobbert, *Th.*, Über einige gynäkologische Operationen. St. Pete Wochenschr. 26. Juni.
Keilmann, *A.*, Hyperämie als Heilmittel in gynäkologischem St. Petersb. med. Wochenschr. No. 28.
Pankow, Über das Verhalten der Leukozyten bei gynäkologischen Erkr und während der Geburt. Arch. f. Gyn. 73. Bd. 2. H.
v. Ramdohr, *A.*, Hygiene in gynecology. Med. Record. 2. Juli.

Uterus und Operationen an demselben.

Bauereisen, *A.*, Ein Fall von Cystadenoma uteri. Beitr. z. Geb 9. Bd. H. 1.
Le Bec, Utérus didelphe dont le gauche ne communique ni avec ni avec l'utérus droit. Revue de Gyn. et de Chir. abdominal
Bürger, *O.*, Zur Ätiologie des Prolapsus uteri. Arch. f. Gyn. 73.
Duret und *Besson*, *A.*, Resultats opératoires immédiats et éloi interventions totales dans le traitement du cancer utérin. Gyn. et de Chir. abdominale. No. 3.
Hammerschlag, Klinische und anatomische Beiträge zur Lehre vom epitheliom. Zeitschr. f. Geb. u. Gyn. 52. Bd. 2. H.

us, F., Beitrag zur Lehre von den Adenomyomen des weiblichen enitaltraktes. Zeitschr. f. Geb. u. Gyn. 52. Bd. 2. H.
chter, J., Einige Worte zu Menges intraperitonealer Ligamentrkürzung mit ausschliesslicher Verwendung von Katgutfixationsaterial. Centralbl. f. Gyn. No. 29.
, *J. A.*, The relation between carcinoma cervicis uteri and the adder and its significance in the more radical operations for that. sease. Bulletin of the Johns hopkins hospital. Mai.
Neue Technik der Cervixkatarrh-Behandlung. Münch. med. Wochenschr. . 28.
A. P., Notes on curettage with report of a case of accidental rforation of the uterus. Journ. of Amer. med. Assoc. 18. Juni.
D., Über histologische Indizien des Chorioepithelioma „benignum". itschr. f. Geb. u. Gyn. 52. Bd. 2. H.
B. H., Acute thyroidism following curettage. Pacific. med. Journ. Juni.
m, E., Bericht über die von der erweiterten Uteruskrebs-Operation erwartenden Dauererfolge. Wiener klin. Wochenschr. No. 28.

Ovarien. — Tuben. — Ligamente.

R, Torsion of the pedicle in hydrosalpinx and other morbid nditions of the fallopian tube. Journ. of Obst. and Gyn. of Brit. mp. Juli.
worth, Ch. J., Notes on a case of hydatids of, or connected with, th ovaries, right broad ligament, Liver, omentum mesentery and other rts. Journ. of Obst. and Gyn. of Brit. Emp. Juli.
, A plea for exploration in suspected malignant disease of the ovary ith illustrative cases. Journ. of Obst. and Gyn. of Brit. Emp. Juli.
W., A case of primary hydatid disease of the fallopian tube. urn. of Obst. and Gyn. of Brit. Emp. Juli.
öller, E., Doppelseitige Ovariotomie im Anfange der Schwangerschaft. usgetragenes Kind. Centralbl. f. Gyn. No. 28.
ius, G., Ein Fall von Endothelioma lymphaticum ovarii. Arch. f. Gyn. d. 73. H. 2.
n, F., Zur Einwirkung der Kastration auf den Phosphorgehalt des eiblichen Organismus. Arch. f. Gyn. Bd. 73. H. 2.
F. A., und *Bender, X.*, Sur la torsion du pédicule des tumeurs lides de l'ovaire. Revue de Gyn. et de Chr. abdominale. No. 3.
nn, W., Über Eibildung in Carcinomen des Ovariums. Zeitschr. f. eb. u. Gyn. Bd. 52. H. 2.
A., Contribution à l'étude des kystes papillaires et des tumeurs apillaires des ovaires au point de vue du pronostic et du traitement. evue de Gyn. et de Chir. abdominale. No. 3.
C., Beitrag zum Studium der Cysten an den breiten Mutterbändern. rch. f. Gyn. Bd. 73. H. 2.
W., Zur Frage der Tubenmenstruation. Centralbl. f. Gyn. No. 32.
as, Ein Riesenovarialkystom. Münch. med. Wochenschr. No. 31.

Vulva. — Scheide. — Damm. — Beckenbindegewebe.

d, Ph. D., Pelvic abscess. A case report with comments. Journ. f Amer. med. Assoc. 23. Juli.
ch, G., Chorio-epithelioma malignum vaginale post partum maturum. s etiology and its relation to embryonal tumors. Journ. of. Amer. ed. Assoc. 4. Juni.
J. D., Retroperitoneal sarcoma. Amer. Journ. of med. Sciences. Juni.

auchhöhle. — Bauchschnitt. — Scheidenbauchschnitt.

St. E., Remarks on the prevention of ventral hernia as a sequel to bdominal section. Brit. med. Journ. 9. Juli.

Pankow, Zur Behandlung der postoperativen Darmparalyse mit Ph
Centralbl. f. Gyn. No. 31.
Tweedy, E. H., Some of the newer methods of opening and
abdomen. Journ. of Obst. and Gyn. of Brit. Emp. Juni.
Webster, J. C., An analysis of 1000 consecutive celiotomies fo
conditions in the female pelvis. Journ. of Amer. med. Asso

Harnorgane. — Fisteln.

Gusseff, W. J., Über ein einfaches Verfahren zur sicheren Ka
lisierung. Centralbl. f. Gyn. No. 29.
Halban, J., und *Tandler, J.*, Zur Anatomie des periurethralen
beim Weibe. Arch. f. Gyn. Bd. 78. H. 2.
Moynihau, B. G. A., A note on the intravesical separation o
from nach kidney. Brit. med. Journ. 2. Juli.
Kolischer, G., und *Schmidt, L. E.*, The problems of the technic
catheterization. Journ. of Amer. med. Assoc. 4. Juni.
Rosenstein, P., Zur Prophylaye der postoperativen Cystitis b
Centralbl. f. Gyn. No. 28.
Thomas, J. L., A note on Dr. Cathelin's urine separator. Brit. m
2. Juli.
Wagner, P., Neuere Beiträge zur Nierenchirurgie. Schmidt's
Bd. 282. H. 6.
Wildbolz, H., Über funktionelle Nierendiagnostik. Corr.-Bl. f.
Ärzte. 1. Juli.

Darm. — Hernien.

Anderson, W., The stump in appendectomy. Pacific med. Journ.
Brick, J. C., The diagnosis and treatment of fistula in and. New
Journ. and Ph. med. Journ. 23. Juli.
Collier, M., A clinical demonstration on the radical cure of he
med. Journ. 9. Juli.
Martin, E., Ein Fall von inkarzerierter Zwerchfellhernie. Beitra
Therapie der Hernia diaphragmatica. Münch. med. W
19. Juli.
Mauclaire, Epiploite herniaire avec torsion intra-sacculaire du
Revue de Gyn. et de Chir. abdominale. 10. Juni.
Scheen, W., Traumatism and hernia. Brit. med. Journ. 9. Juli.
Schilling, F., Die Prokto-Sigmoideskopie. Wien. klin. Rundsch.

Mamma.

Anspach, B. M., Primary tuberculosis of the breast. Amerc. Jour
Sciences. Juli.
Keibel, E., Zwei Fälle von Cystadenoma mammae. Berl. klin. Wochens
Manley, Th. H., Clinical notes on the mammary gland with rep
cases of somewhat unusual interest. Med. Record. 23. Juli

Narkose. — Anti- und Asepsis.

Gwatmey, J. F., Improvements in Anaesthetic apparatus and
Med. Record. 16. Juli.
Korff, B., Weitere Erfahrungen zur Scopolamin-Morphium-Nark
klin. Wochenschr. No. 33.
Simon, O., Erfahrungen mit Lokalanästhesie durch Eucain u
Adrenalin. Münch. med. Wochenschr. 19. Juli.

Technisches. — Akiurgie.

Fuchs, H., Über Jod-Katgut. Münch. med. Wochenschr. No. 29.
Jeannel, M., Des ligatures et des sutures métalliques perdues.
prov inç. chir. No. 7.
de Seigneux, Ein neuer Untersuchungsdivan. Centralbl. f. Gyn.

Verantwortlicher Redakteur: A. Martin in Greifswald.

Lieber Herr KARGER!

Begriff, das Material für den 20. Band
dnen, stehen wir vor der anscheinend
rwindlichen Schwierigkeit, eine lange
von hervorragenden Arbeiten, welche
n Ermanglung disponiblen Platzes von
zu Monat haben zurückstellen müssen,
en Lesern vorzuführen. In dem vollen
stsein der Schwierigkeiten, welche
en Abonnenten aus der Ausgabe von Er-
ngsheften erwachsen, finden wir doch
n anderen Ausweg als den, auch in
m Jahre ein solches einzufügen.
r ersuchen Sie, unserer Auffassung
timmen und das Supplementheft bis zum
tober unseren Lesern zuzustellen.

Mit freundlichem Gruss

A. MARTIN. A. v. ROSTHORN.

ifswald, 30. Juli 1904.

Sehr geehrte Herren!

ch Empfang des mir übersandten über-
en Materials kann auch ich mich nicht
insicht verschliessen, dass wir den
en der Monatsschrift nur auf dem Wege
Ergänzungsheftes gerecht werden
n.

gänzungshefte legen mir naturgemäss
unerhebliche Opfer auf. Durch Ihre
ige Beurteilung der Arbeiten lasse

ich mich aber gern bestimmen, auch
Mal der Monatsschrift dieses Opfer
bringen, in der Überzeugung, dass u
Autoren den guten Willen meinerseit
erkennen wollen.

Gestatten Sie mir bei dieser Gel
heit, Sie darauf hinzuweisen, dass z.
Jahrgang 1899 ca. 120 Bogen umfasst
statt der vertragsmässigen 96 Boger
Jahrgang 1900 ca. 124 Bogen mit 1984
Text. Dabei waren im ersteren Jahr
46½ Seiten Tabellen, 27 Tafeln und
bildungen im Text. Der Band 19, ers
Semester 1904, umfasst 924 Seiten mit
bildungen im Text und 5 Tafeln. Die
und 2 von Band 20, zweites Semester
umfassen schon 310 Seiten mit 7 Abbil
und 11 Tafeln.

Es liegt mir fern, zu betonen, inw
ein derartiger Umfang der einzelnen
und Jahrgänge die Kalkulation umstö
welche in den ersten Jahren seit Be
dung der Monatsschrift zur Festlegu
Abonnementspreises geführt hat. Die
an dem Gedeihen der Monatsschrift i
für das damit verbundene Opfer voller

Ich gehe sofort an die Herstellu
Ergänzungsheftes und werde dasselbe
Oktoberheft zusammen zur Ausgabe br

Mit bester Empfehlung

Hochachtungsvoll

Berlin, 3. August 1904. S. KAR

Originalarbeiten.

XXI.

eine Methode, den geraden Beckeneingangs-nesser mittelst einer Skala von Winkelhebeln unmittelbar zu messen.

Von

Dr. LADISLAUS v. BYLICKI,

Dozent an der Universität in Lemberg.

r 134 Jahren hat ein englischer Arzt William Smellie Abhandlung, betitelt „Cases and observations", eine angegeben, mittelst der Hand den Abstand vom unteren senrande bis zur Mitte des Promontorium zu messen und e Weise das weibliche Becken auf dessen Weite zu prüfen. nf Jahre später liess Georg Wilhelm Stein (benannt re), Professor in Cassel, zu demselben Zwecke einen ab mit darauf eingeritzter Zollskala anfertigen, und gleich-it ihm erfand der berühmte Pariser Geburtshelfer Johann Baudelocque den nach ihm benannten „Compas eur".

der Wiege der nun erstehenden Lehre von der Unter- des weiblichen Beckens, die sich später so glänzend als von den pathologischen Beckenformen entwickelt hat, sich drei Nationen die Hand.

ieviel Anlockendes der Gedanke an ein exaktes Messen enschaftliche Grundlage für die Diagnose, Prognose und e bei der Geburt mit engem Becken enthalten haben beweist die weitere Geschichte der Pelikologie und vor ie bis heutzutage fortdauernden Bestrebungen, auch diesen geburtshülflichen Diagnostik so genau wie möglich aus-ten.

i einem solchen Mangel von Grundlagen für eine wissen-he Beurteilung des ärztlichen Handelns überhaupt gab h der Hoffnung hin, durch die Beckenmessung ein untrüg-Resultat von mathematischer Genauigkeit zu erhalten und kenuntersuchung zu einer rein technischen Prozedur zu n.

ie man auf sehr einfache und sichere Weise erfahren b ein Schrank oder eine Kommode in den Türen Platz

finden wird oder nicht, ebenso glaubte man durch ein Messen des Beckens ganz scharfe Grenzen ziehen zu k denen gewisse therapeutische Indikationen und Massr hören und andere beginnen.

Es hat sich aber nur zu bald herausgestellt, dass Becken, wenn es auch noch so genau gemessen werd nur ein „messbarer Faktor" ist und andere wichtige wie die Grösse des kindlichen Kopfes und seine Ar fähigkeit in den Beckeneingang, sowie die Grösse der aus Kräfte, nicht messbare Unbekannte darstellen und im G eine ungemein wichtige Rolle spielen und von oft un und wunderbarer Leistungsfähigkeit sind.

Da versuchte man auch, an den ersten dieser d. h. an den Kindskopf, mit einem Massstabe heranzutr der Länge des Fötus in der Gebärmutter, in normale lehrte man seine Gesamtlänge bestimmen und mit der so Zahl eine Tabelle zu Rate ziehen, aus der ersich welche Kopfdurchmesser einer gegebenen Kindeslänge en Man versuchte auch, den Längendurchmesser des Beckeneingang stehenden Kopfes durch die Bauchd einem „gewissen" Abzuge zu messen und die Konfi fähigkeit desselben durch das Einpressen von den Ba aus in den Beckeneingang zu ermitteln.

Trotzdem die oben erwähnten Mittel als Ausflus strebens, der Wahrheit näher zu kommen, uns mit Be und aufrichtiger Achtung erfüllen, sind sie doch weit e fernt, eine wissenschaftliche Grundlage für unser Tun und können höchstens einen Schein dessen geben, was sie zu erlangen hoffte.

Zur Beurteilung der dritten Unbekannten, nämlich treibungskräfte, steht uns nur die Anamnese über d vorangegangener Geburten zur Verfügung, welche, wi so oft zu trügerischen Schlüssen Anlass bietet.

Es versagte nun alles, was man ausser der Beck zur Diagnose, Prognose und Therapie des Verlaufes der Entbindung zu Hülfe heranzuziehen so eifrig bestrebt es blieb uns wiederum nur ein einziges „wirklich" Objekt: das Becken.

Stellen wir uns nun die Frage, ob wir der Au Durchmesser der inneren Beckenräume richtig messen und als Grundlage unseres Handelns zu verwerten, gere können.

wohl viel über die verschiedenen Beckenräume und deren quere und schiefe Durchmesser, sowie auch über alles, skelettierten Becken noch zu messen ist, veröffentlicht getragen wird und obwohl es noch Lehrer und Schüler einen Sport damit zu treiben scheinen, alle die „mittleren" der verschiedenen Durchmesser länger oder kürzer im nis zu behalten, müssen wir uns doch offen gestehen, Becken lebender Frauen für uns nur ein einziger von neren Durchmessern, nämlich der gerade des Becken-, den grössten Wert hat, da er nämlich für die meisten erengerungen, ausgenommen die asymmetrischen und eltenere, ganz richtig als ein messbares Zeichen jenes isses angesehen wird, welches das enge Becken der Geburt ofes eines ausgetragenen Kindes von „mittlerer" Grösse nsetzen wird. Deswegen zielen alle Bestrebungen darauf nigstens diesen einzigen von den vielen Durchmessern „schätzen" zu können.

agen wir nun, ob wir den geraden Beckeneingangs-Durch- unmittelbar oder mittelbar richtig zu messen verstehen uns Mittel, die diesen Zweck gut und sicher erfüllen, sind.

st unmittelbar, mit einem „geringen Abzuge", kann in mefällen an frisch entbundenen Frauen mit sehr dünnen, n Bauchdecken die Conjugata vera obstetrica von den ecken aus durch Einlegen eines richtig zugeschnittenen ckes gemessen werden. Solche Fälle sind aber selten, Möglichkeit, so zu messen, kommt erst nach der Ent- vor. Diese Messung liesse also nur Schlüsse „ex post" en zu und könnte eventuell erst bei der nächsten gerschaft und Geburt als richtig verwertet werden.

wir sonst kein Mittel kennen, welches uns in normalen erlauben würde, die Conjugata obstetrica unmittelbar zu so müssen wir uns mit einem mittelbaren „Schätzen" richtigen Durchmessers begnügen.

s Baudelocque seinen Beckenzirkel und die nach ihm e Conjugata externa erfunden hatte, glaubte er damit die Aufgabe der sicheren Bestimmung der Conjugata vera u haben. Es schien ihm nämlich, dass zwischen seiner ta externa und der vera ein ganz unveränderliches Ver- besteht, und dass man aus dem äusseren Durchmesser inen Abzug von etwa 9 cm mit Sicherheit die Länge des erhalten kann. Abgesehen davon, dass diese beiden

Durchmesser in verschiedenen Ebenen liegen, dass
längere nicht in der Verlängerung des kürzeren lieg
sich mit der Zeit herausgestellt, dass das Verhältnis
diesen Durchmessern ein sehr wandelbares ist; dass
niemals aus dem Grade der Verkürzung des äusseren
der Verkürzung des inneren beurteilen kann, und dass,
haupt eine Beckenverengerung im geraden Durchme
handen ist, unzweifelhaft aus dieser Messung erst dann g
werden kann, wenn das Mass der Conjugata externa Ba
auf 17 und sogar auf 16 cm sinkt. Diese Messung
also im Stich, und der Zirkel von Baudelocque ist
zum Messen der äusseren Beckendurchmesser, beso
queren, in allgemeiner Verwendung.

Später kamen Pelvimeter zum Vorschein, welche
grössere Genauigkeit berechtigte Ansprüche hatten.
also solche, welche nach dem von Aitken ausges
Grundsatze angefertigt waren. Der Grundsatz lautet
wenn man den Abstand zweier Punkte von einander
mittelbar messen kann, diese Punkte aber einzeln erreic
so wählt man einen dritten, der in der Verlängerun
verbindenden Linie liegt, und misst die Entfernung
zwei Punkte von dem neugewählten. Man bekommt
Weise zwei Zahlen, und indem die kleinere von der
abgezogen wird, bekommt man den Abstand der Pu
einander, um welche es sich eben handelt.

Das ausgezeichnete Instrument von van Huev
mit einer Verbesserung von Kiwisch (1846), fusste a
Prinzip, und man kann sich nur wundern, dass es so
in Vergessenheit geraten ist. Die Notwendigkeit, einen
selben in die Blase einführen zu müssen, konnte k
nügenden Grund zum Verwerfen dieses Instrumentes a

Auf demselben Prinzip beruht auch die durch
eingeführte Modifikation des Baudelocqueschen Zirke
Arm aus biegsamem Kupfer ausgeführt war, der spä
einen Bleistab ersetzt wurde.

Es fehlte auch nicht an Versuchen, solche, meis
förmige Instrumente zu konstruieren, deren Arme unter
der Finger gleichzeitig die zwei Endpunkte des g
Durchmessers berühren, also unmittelbar die Länge
messen sollten. Aber nur ein sehr ephemeres Dasein
von Lazarewitsch, Greenhalgh, Earl, Aveling u
angegebenen Instrumenten beschieden.

er Gedanke an die Möglichkeit einer genauen Messung wiederum durch das sehr geistreich erdachte und aus- Prinzip von Küstner wachgerufen. Wenn man nämlich Spitzen eigens konstruierter Hebel die Endpunkte eines senden Durchmessers, und zwar jeden besonders unter der Finger berührt, und dabei die Winkel, unter denen hehen ist, abliest, so kann man diesen Hebeln dieselbe n Raume erteilen, welche sie im Becken inne hatten, und fernung ihrer Spitzen ganz einfach ausmessen.

s ist zweifellos, dass dem Erfinder dieses Pelvimeters ein Messen der Beckendurchmesser oft gelungen war, aber nze Vorrichtung ist zu kompliziert und gab Anlass zu ehr erwünschten Vereinfachung, in welcher die Hebel biegsame Bleistäbe ersetzt wurden. Diese Bleistäbe sind em Brett fixiert und bleiben es solange, bis man mit der eines derselben den entsprechenden Endpunkt des ge- en Durchmessers berührt hat. Ist das geschehen, so wird b aus seiner Befestigung so behutsam befreit, dass keine erung in seiner Biegung eintreten kann. Dasselbe wird m zweiten Punkte und Stabe wiederholt, und die Stäbe nach der Beseitigung des untersuchten Beckens wiederum gemeinschaftlichen Basis fixiert und geben so die Ent- der berührten Punkte an.

ie eine wie die andere dieser Vorrichtungen gibt uns sch die Möglichkeit einer genauen Messung, und zwar ur des geraden Durchmessers des Beckeneingangs, sondern nderer. Im Grunde aber können dieselben keineswegs für gehalten werden, welche zum unmittelbaren Messen dienen, weisen nur, dass man die Lage, welche die Hebel resp. istäbe im Becken hatten, im Raume wiederholen kann, ider auch das, dass dieselbe eine falsche sein kann.

it diesen Versuchen enden fast die Arbeiten in dieser g, und verstummen weitere Bestrebungen, durch neu- ne Instrumente und Vorrichtungen, die Beckenmessung zu präzisieren. Meines Wissens wird auch auf keiner ausser dem Beckenzirkel für die äusseren Maasse irgend eres Instrument methodisch zur Untersuchung des Beckens det. Es wird überall mit der Hand untersucht und auf entale „Genauigkeit“ verzichtet, da dieselbe nicht zuver- ist. Man zieht also einer instrumentellen eine lle Ungenauigkeit vor.

Ist nun die manuelle Schätzung der Conjugata ver
wir alltäglich ausüben, für unsere Zwecke so ausreich
wir uns damit begnügen und nichts besseres zu wünsch
oder ist es vielmehr die Resignation der Enttäuschten,
mehr zu hoffen haben?

Die manuelle Messung der Conjugata vera beruht
kannt, auf dem Messen eines anderen sagittalen Dur
nämlich des sogenannten geraden, schiefen Durchmesser
an dem Becken einer lebenden Frau nur einen sicher zu b
den Punkt besitzt, nämlich die Mitte des Promontor
welchem die Kuppe des untersuchenden Fingers ruht.
Punkt aber muss nach dem Drucke, welchen der untere Sy
rand auf die Rodialfläche des Zeigefingers ausübt, bestimm
Wäre nun dieser Rand so scharf, das er auf der an ihn an
Hand einen sichtbaren Punkt oder eine Furche eindr
wäre die Sache leicht und man könnte diesen zweiten
nach dem Herausnehmen des Fingers aus der Scheid
genau bestimmen. Die Sache verhält sich aber gan
Der untere Symphysenrand hinterlässt an der Hand —
so einem starken Andrücken derselben, dass es die Ur
sehr schmerzhaft empfinden würde — keine Furche, un
fühl des Druckes am Finger, an welches wir uns auss
halten sollen, verteilt sich auf einen Raum von wenigst
Je mehr wir aber drücken, desto breiter wird der
Weichteile unter dem Symphysenrande, und desto grö
dadurch der Durchmesser mit dem Nagel der ande
markiert.

Wir können also genau diesen Durchmesser mit
nicht messen. Geübte machen einen kleineren, Unget
grösseren Fehler, besonders wenn es sich um Frauen ha
zum ersten Mal schwanger sind. Diesen Fehler kleine
kann nur grosse Übung, welche man heutzutage schw
stichhaltigen Probe unterziehen kann, als es ehemals, i
antiseptischen Epoche, möglich war. Damals füllten si
Museen mit Exemplaren hübscher und seltener Beckens
und die Befunde beim Untersuchen konnten leicht kontr
berichtigt werden, aber leider — am Kadaver.

Aber auch eine grosse Übung wird uns nie zu e
kommen fehlerfreien Messung dieses Durchmessers führ
hatte ja viele Male Gelegenheit gehabt, die Erfahrung z
dass, wenn eine und dieselbe Frau mit engem Becken
gleich Geübten untersucht wird, die Resultate der Me

a diagonalis, geschweige denn der vera, fast nie ganz gleich
n werden. Es hat sich auch gezeigt, dass eine und die-
au, von demselben Arzte zu verschiedenen Zeiten unter-
rschiedene Beckenmasse zeigte.

s einem so unsicheren Masse, wie es die Conjugata diagonalis
n wir nun die Grösse der Conjugata vera ausmitteln. Wir
lass die letztere durchschnittlich um 2 cm kürzer ist als
re. Damit man aber nicht nach der Schablone diesen
nacht, werden wir durch alle Handbücher in erbaulicher
elehrt, die Stellung, welche das Promontorium der Symphyse
er (ob höher oder niedriger) einnimmt, und die Neigung der
e zur Beckeneingangsebene, oder noch wissenschaftlicher
ckt: zum Horizont, richtig zu würdigen. Denn wenn das
orium niedrig steht und die Symphyse eine starke Neigung
nnen beide Durchmesser gleich und in Ausnahmefällen
Conjugata diagonalis kleiner als die vera sein. Ziehen wir
liesen Fällen von der Conjugata diagonalis 2 cm ab, so
lann die Conjugata vera, die in Wirklichkeit z. B. 8 cm
nter 6 cm berechnet werden, was ja Ursache eines folgen-
Fehlers sein könnte, oder es könnten Fälle spontaner
eines ausgetragenen Kindes bei 6 cm Conjugata vera
t werden. Im entgegengesetzten Falle würde die Länge
jugata vera zu hoch geschätzt.

d wir aber imstande, uns über den Stand des Promon-
und Neigung der Symphyse in dem Grade zu orientieren,
dadurch die Resultate unserer Untersuchung, d. h. die
les zu machenden Abzuges, wirklich verbessern können?
wort lautet: „In gewissen Grenzen ja, wenn man eine
bung in dieser Richtung erlangt hat."

s wird nun aus der ganzen Beckenmessung werden, und
schon daraus geworden? Das Ganze reduziert sich ja zu
rsönlichen Eigenschaften des Messenden, wird also ganz
ll, subjektiv. Anders gesagt, kann die Beckenmessung
em angelernt werden und niemandem bewiesen werden,
ganz richtig ausgeführt wurde. Wenn aber zwei Unter-
über ihre Messresultate nicht einig sind, so hat immer
recht, dessen Name der bekanntere ist, d. h. der, welcher
terarischen Hierarchie eine höhere Stufe einnimmt. Sagt
h Sellheim[1]) ganz offen: „Ich halte es auch für natür-
nn aus einer Klinik Beckenbefunde publiziert werden, zu

[1]) Centralbl. f. Gyn. 1904. No. 20.

wissen, wer sie aufgenommen hat, der Chef oder vie
junger Volontärarzt. Das kann man, glaube ich, un
aller ‚Hochachtung' vor dem einen oder anderen tun."

Messen aber wirklich alle Geübte die Conjugata v
gut, d. h. wirklich genau? Wenn dem so wäre, war
gerade die „Verlässlichen" darüber einig sein, um der
französischer Schule folgend — schablonenmässig von
jugata diagonalis 2 cm abzuziehen, um die Vera zu erhal
Ursache ist ganz klar. Man hat die Erfahrung gem
die möglichen Fehler bei dieser Art, die Conjugata ve
stimmen, nicht so oft vorkommen, als dies bei Berück
obenerwähnter Umstände geschieht. Man hat zugestan
zur Bestimmung der Conjugata diagonalis eine gute S
zur genaueren Individualisierung der Conjugata vera
Meisterschaft gehört, die man sich selten in solche
aneignen kann, dass man sagen könnte: „Und wenn
nur selbst vertraut, vertrauen euch die anderen Seelen.

Es lag aber eine Inkonsequenz darin, diese Sakra
von 2 cm abzuziehen. Das kann ja jedermann tun,
ihm nur die Grösse der Diagonalis angibt und ihm di
wortlichkeit über den Abzug auf sich laden lässt. Es
die Conjugata diagonalis zum Ausdruck der Beckenveren
sagittaler Richtung dienen. Man misst sie und gibt ih
an, ohne sich darum zu kümmern, was man damit anf
was man dabei denken soll.

Wir sind nun bei dem Punkte angelangt, an welchem
vor 134 Jahren angefangen hat. Es hat sich zwar in dies
Zeitperiode aus der Messung des Beckens die ganze
ausgebildet, aber den Resultaten dieser Messung stehe
einem ganz blasierten und hoffnungslosen Kritizismus g
Und was anderes kann in diesem Verzichten auf etwas „
erblickt werden als ein Zeugnis, welches wir uns sell
dass wir die Conjugata vera nicht genau messen kö
kennen. Wir haben ganz einfach verzweifelt an einer
sierung der seltenen Kunst des richtigen Messens, de
dasselbe fast durch jeden ausgeführt, einwandlos eine
Grundlage für gewisse Schlüsse und Folgerungen bilde
ohne den so oft gerechtfertigten Verdacht zu erwecken,
gegebenen Falle alles auf ein fehlerhaftes Messen zurückzuf

So lange diese letzte Forderung nicht erreicht ist,
gelangen wir auf vielen Gebieten unseres Handelns z
Übereinkommen.

hat doch die Leipziger Schule den besten Ausweg ge-
nd sich vom unzuverlässigen Beckenmessen zu emanzipieren
indem sie das Prinzip als bestes erachtet und konsequent
rt, dass nämlich jene Indikationen für unser Handeln bei
urt mit engem Becken als beste und rationellste zu be-
sind, welche aus dem Beobachten des Geburtsverlaufes
gen. Und was konnte besseres erfunden werden bei einer so
enden Richtung, wie sie die ganze Sache angenommen hat.
swegen finde ich es eben jetzt an der Zeit, eine neue
zum unmittelbaren Messen der Conjugata vera zu ver-
nen, welche wegen ihrer Einfachheit und damit Hand in
ehenden sehr einfachen und leichten Anwendung meiner
nach geeignet ist, in Zukunft ein genaueres Messen zu
meinern.

r Richtschnur diente mir der Gedanke, auf dieselbe Weise
jugata vera von der Scheide aus messen zu können, wie
manchmal bei frisch Entbundenen, wie oben erwähnt,
las Einlegen eines richtig zugeschnittenen Holzstäbchens
Bauchdecken aus messen kann. Zu diesem Zwecke liess
Instrument von der Gestalt anfertigen, wie aus der Fig. 1
ch ist.

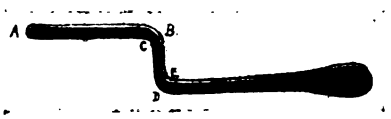

Fig. 1.

der einzelne von diesen Winkel-Hebeln besteht aus einem
abe von 4 mm Dicke und 8 mm Breite und ist zweimal
echtem Winkel gebogen. Der Teil A B hat die Länge
ormalen Conjugata, 110 mm. Am nächst kleineren Winkel-
st dieser Arm nur 105 mm lang; am dritten 100 und so
an jedem nächsten sich um 5 mm verkürzend bis etwa
r Länge von 50 mm, was bei der 13. Nummer erreicht
Der Arm B E des Hebels entspricht fast genau der Höhe
teren Schossfugenwand.

ie Anwendung dieser Hebel ist ganz einfach: sie kommen
eitung der Finger so zu liegen, wie es die Fig. 2 zeigt.
er ganze oben erwähnte Satz von Winkel-Hebeln befindet
einem Metall-Etui, in welchem er ausgekocht wird. Ausser
erwähnten Nummern befinden sich darin noch 4 grössere,

nämlich von 115, 120, 125 und 130 mm. Ehe ma
passende Länge zum Messen der Conjugata wählt, wi
eines längeren Hebels in der umgekehrten Lage, wie
die Conjugata diagonalis gemessen, und wenn man

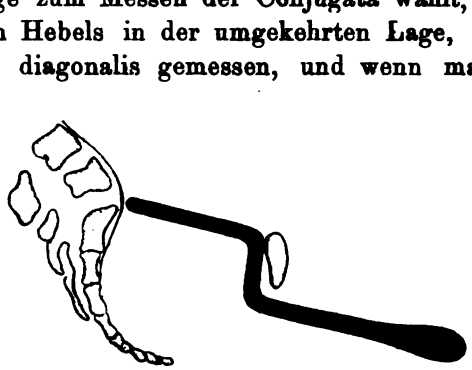

Fig. 2.
Lage des Winkelhebels beim Messen der Conjugata ve

derselben kennt, werden 2 cm abgezogen, um die
richtige Nummer zum Hineinpassen in die Conjugata ve
zunehmen. Passt sie nicht hinein, so ist der Abzug falsc
worden, und die richtige Nummer wird leicht gefunden

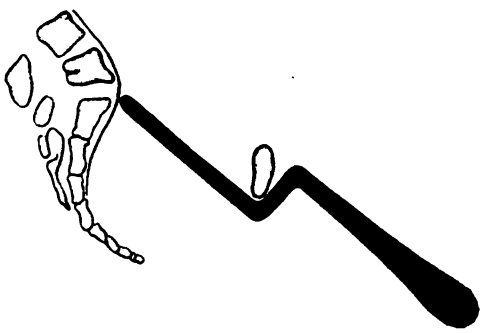

Fig. 3.
Lage des Winkelhebels beim Messen der Conjugata diago

Um wieviel leichter und genauer als vermittelst
man mit dem Winkelhebel den geraden Durchmesser d
enge und des Beckenausgangs messen kann, zeigt Fig.
natürlich als Mass A E in Fig. 1 dient.

Aber auch zum äusseren Messen des queren Du
des Beckenausgangs können sie leicht verwendet wer
man mit der mit 100 mm bezeichneten Nummer be
dieselbe zwischen die Sitzknorren einzudrücken versuc

an sieht also, dass man imstande ist, mit diesen ganz
n Instrumenten 4 gerade und einen queren Durchmesser
kens zu messen, und zwar so leicht und so sicher, wie
em anderen.

s jetzt habe ich leider nur an 3 Mehrschwangeren Gelegen-
abt, diese Hebel zu erproben, und zwar bei 2 aus meiner
axis und 1 an der hiesigen Klinik des Prof. v. Mars.



Fig. 4.
Winkelhebels beim Messen des geraden Durchmessers der Becken-
enge und des Beckenausgangs.

deren zu Gebote stehenden Erst- und Mehrschwangeren
schon einen Tiefstand des Kopfes, was natürlich das
unmöglich, aber auch überflüssig macht. Aus diesen
en Versuchen kann ich aber schon sicher behaupten, dass
endung meiner Winkelhebel auf keine Schwierigkeit stösst
s dieselbe sehr erleichtert wird durch das Auseinander-
ler grossen Schamlefzen, was auf einem Untersuchungs-
der auf einem Querbett von einer Hebamme oder einem
ten besorgt wird.

as für Veränderungen notwendig sein werden, um das
ent vollkommen zweckentsprechend zu machen, wird sich
der Zeit, wenn die Sache reifer geworden ist, zeigen.
odifikationen können zuerst die Spitze A betreffen, welche
gerundet oder kugelförmig werden kann, obwohl ihre
Gestalt sich als ganz passend erwiesen hat.

as die Winkel anbelangt, so sind dieselben in der Zeichnung
rundet ausgefallen, besonders die Rundung bei B. Ich
s erste Instrument so machen lassen, dass der Winkel C
Stande des Promontoriums der Symphyse gegenüber
tsprechend — ein offener wird, bin aber zum rechten
aus wichtigen Gründen zurückgekehrt. Denn wenn man
ndgriff des Instrumentes senkt, um mit der Spitze A das

Promontorium zu erreichen, wird diese Bewegung, v
Winkel C ein rechter ist, um einen einzigen Punkt b
geführt, welcher dann als Hypomochlion dienend — wi
Fig. 2 ersichtlich — mehr in die Weichteile eingedrü

Der Arm B E misst auf meinem Instrumente 4,5
einem Versuche, den ich an der Leiche in der anatomis
logischen Anstalt des Prof. Obrzut ausgeführt habe, h
gezeigt, dass der Winkelhebel, richtig eingelegt, mit dem
kaum den oberen Symphysenrand erreicht. Vielleicht
Arm B E, damit mit dem Instrument wirklich nur die C
vera obstetrica gemessen wird, in der Zukunft noch
5 mm kürzer sein müssen.

Ich habe auch den Plan gehabt, diese Winkell
einer einzigen, gemeinschaftlichen Handhabe zu vers
aber davon abgestanden, weil sie so und so billig und k
sind und jedes ganz aus einem Stück angefertigt, bes
aseptischen Untersuchung entspricht[1]).

XXII.

(Aus der Kgl. Universitäts-Frauenklinik zu Greifswald.)

Untersuchungen über den Gefrierpunkt des während Schwangerschaft, Geburt und Woc

Von

Dr. MARTIN E. SIMON, San Francisco, Cal., U.
Volontärarzt der Klinik.

(Hierzu Tafel XIX.)

Wie Koranyi zuerst feststellte, schwankt der
punkt Δ der in 24 Stunden sezernierten Urinmengen, v
mit dem des destillierten Wassers, zwischen — 1,3 un
Es lässt sich daraus folgern, dass wenn der Δ der in 24
sezernierten Urinmenge diese Höhe nicht erreicht, seine m
Konzentration, verglichen mit der des Urins einer gesun
ungenügend ist. Auf Grund der Tatsache, dass die N
sonders in den späteren Monaten der Schwangerschaft
deutend vermehrte Arbeit zu leisten haben, ist anzuneh

[1]) Die Winkelhebel werden von der hiesigen Firma: C
& Trepczyński fabriziert (Lemberg, Russische Gasse 1).

kulare Konzentration des Urins während der Schwanger-
edeutend höher sein muss als ausserhalb derselben. Um
llen, wie weit diese theoretische Erwägung den Tatsachen
t und um überhaupt ein genaues Bild von der funktionellen
der Nieren während der späteren Monate der Schwanger-
gewinnen, erschien eine systematische Durchführung von
rsuchungen als der gegebene Weg. Es wurde damit
bei 4 Frauen in den späteren Monaten der Schwanger-
Die gesamte Urinmenge von 24 Stunden wurde gesammelt
ich um 4h p. m. untersucht.

Zahl der Untersuchungen bei dieser 1. Gruppe (Gruppe A)
folgt:

		ante	intra	post partum	
1. F.	47	35	2	10	
2. S.	41	38	2	1	
3. T.	41	36	2	3	
4. B.	40	27	3	10	
Sa.	169	136	9	24	Untersuchungen.

thode der Untersuchung:

1. Bestimmung der in 24 Stunden ausgeschiedenen Urinmenge;
2. Bestimmung des S. G.;
3. Untersuchung auf Eiweiss;
4. Untersuchung auf Zucker;
5. Bestimmung des Gefrierpunktes Δ.

1. Urinmenge in 24 Stunden.

e Schwankungen sind bei ein und demselben Individuum
erordentlich hoch, dass die Ziffern nicht alle als zuver-
nzusehen sind, namentlich die Minimalziffern. Es ist
nicht mit Sicherheit die Möglichkeit auszuschliessen, dass
Defäkation Urinmengen verloren gehen. Obwohl die be-
en Individuen streng angewiesen waren, vor der Defäkation
se zu entleeren, wurde doch nicht selten durch Ausfragen
llt, dass Urin mit dem Stuhlgang zusammen noch ab-
n war. Folgende Werte wurden erhalten:

	Maximum	Minimum	Durchschnitt
1. F. IIp.	2300 ccm	300	1347
2. S. Ip.	2200 „	700	1322
3. T. IIIp.	2000 „	500	1275
4. B. Ip.	1900 „	500	1247

Zweifellos ist für diese ausserordentlich hohen Sch
der oben erwähnte Übelstand wenigstens teilweise in
zu setzen. Heinrichsen gibt in Winkels Handbuc
burtshülfe die Tagesmenge des Urins in den letzten
Schwangerschaft wie folgt an:

Erstgeschwängerte 1138,
Mehrgeschwängerte 1323.

Zangemeister gibt an als Maximum 4024, als
464, Mittel 1447.

Für Mehrgebärende beträgt die Durchschnittsmer

nach Mosler 1488
„ Bocker 1481
„ v. Winkel 1796
„ Kehrer 1782
„ Koranyi 1391

Es lässt sich hieraus schliessen, dass die Quanti
und demselben Individuum von einem Tag zum anderen
lichen Schwankungen unterworfen ist. Welchen Ein
normierte Diät auf die Tagesmenge ausübt, soll an
einer anderen Untersuchungsreihe gezeigt werden.

2. Spezifisches Gewicht.

Das S. G. wurde mittelst Aräometers bestimmt.
Werte wurden erhalten:

	Maximum	Minimum	Mittel
1. F.	1035	1012	1023,3
2. S.	1034	1010	1020,9
3. T.	1036	1013	1021,5
4. B.	1028	1005	1016,2

Mittel von allen 4 Fällen 1020,4.

Es würde zu weit führen, die einzelnen bei den
Untersuchungen erhaltenen Werte aufzuführen. Es mög
als Resultat derselben anzugeben, dass, wenn auch im a
bei den kleinen Tagesmengen das spezifische Gewicht
war, doch von einem festen Verhältnis zwischen Qua
S. G. absolut nicht die Rede sein kann, im Gegentei
Schwankungen im S. G. mit Bezug auf die Menge des
ein und demselben Individuum ganz ausserordentlich h

Zangemeister gibt als Mittelwert 1020 an. B
dem sich Mosler u. A. anschliessen, hat das S. G. des
Schwangeren nie über 1011 gefunden. v. Winckels
etwas höher: 1012—1016, Mittelwert 1014,4, aber imm

ich geringer als bei Nichtschwangeren. Meine Untersuchungen igen diese Angaben über das niedrige S. G. bei Schwangeren Bei 159 Untersuchungen, die an den erwähnten 4 Fällen ommen wurden, betrug das S. G. nur 10 mal 1014 und zwischen 15 und 20, 92 mal zwischen 20 und 30 und 11 mal 30. Dass hierbei grosse individuelle Verschiedenheiten vor-en, illustriert sehr klar ein Fall, der 13 Tage lang unter-wurde. Bei ihm betrug das Maximum des S. G. 1012, das um 1007, der Durchschnitt 1009. Bezüglich des Einflusses iät verweise ich auf einen späteren Teil meiner Arbeit.

3. Untersuchung auf Eiweiss.

Es wurde zum Nachweise die Kochprobe mit nachträglichem äurezusatz verwandt. Eiweiss liess sich nur in Spuren nach-, ausgenommen in Fall 3, wo es zu ausgesprochenen Ödemen n unteren Extremitäten kam und eine 5 tägige Bettruhe an-net wurde. Zangemeister (Arch. f. Gyn., Bd. 66, p. 416) n, dass Spuren von Eiweiss vorübergehend bei 79 pCt. von Schwangeren nachweisbar sind. Seine Gegenwart erhöht G., ohne jedoch irgend welchen Einfluss auf den Δ aus-n. Bestätigt wird dies durch Gaetano. Er gibt als Resultat Untersuchungen an, dass der Δ des Harnes durch Eiweiss iter nicht beeinflusst wird, und dass das S. G. unabhängig emselben ist.

4. Untersuchung auf Zucker.

Zum Nachweise wurden die Proben von Trommer und nder angewandt. Vorübergehend wurde Zucker gefunden en Fällen 1 und 2. Um den Einfluss von Zucker auf den rpunkt festzustellen, wurde eine 3 proz. wässerige Lösung raubenzucker hergestellt und ihr Δ bestimmt. Es stellte eraus, dass derselbe — 0,29 war. Sodann wurde Urin, Gefrierpunkt bereits bestimmt war, mit Traubenzucker zt und dann auf seinen Δ untersucht. Zunächst wurde eine z. Lösung von Traubenzucker in Urin hergestellt. Es stellte eraus, dass der Δ der vorher — 0,43 betrug, sich auf 0,48 rigte. Erhöhte man den Zusatz von Traubenzucker auf ., so fiel der Gefrierpunkt auf 0,53. Es hat somit den An-, als ob für je 1 pCt. Zuckergehalt der Gefrierpunkt des sich um $^1/_{10}$ Grad erniedrige. Während sich in dieser nung der Zucker vom Eiweiss unterscheidet, findet sich

bezüglich des S. G. eine Übereinstimmung, insofern beide selbe verändern.

Nachstehende Tabelle diene zur Veranschaulichung Wirkung des Zuckergehaltes.

Urin	S. G.	Δ
200 ccm	1008	— 0,43
200 + 1 g Traubenzucker	1011	— 0,48
200 + 2 „ „	1014	— 0,53

5. Bestimmung des Gefrierpunktes.

Alle Untersuchungen wurden mit dem Beckmann Apparat ausgeführt. 5 ccm. des zu untersuchenden Urins w zunächst mit 50 ccm. destillierten Wassers verdünnt, um das fallen von Salzen speziell Uraten beim Abkühlen zu verhinder bei einigermassen konzentrierten Harnen leicht eintritt (Z meister). Die Temperatur der Gefriermischung wurde zwi — 6° und — 9° C. gehalten. Der Urin wurde abgekühlt einem Punkte, der $^1/_2$ bis 1° unterhalb seines Gefrierpunkt und wurde dann zum Gefrieren gebracht durch Hinzufügen e Eiskristalle des zu untersuchenden Urins. Es wurde zu Zwecke vorher eine geringe Quantität dieses Urins in Reagenzrohr gefroren.

Zur sicheren Kontrolle wurde der Δ immer zweimal best und im Falle, dass sich hierbei eine $^1/_{100}$ Grad überstei Differenz fand, wurde die Bestimmung als ungenau angesehe ein drittes Mal wiederholt. Grosse Sorgfalt wurde nach Untersuchung auf die Reinigung der Röhren verwandt, u verhindern, dass durch etwa an den Wandungen haften gebli Salze das Resultat der nächsten Untersuchung beeinflusst w Sehr häufig konnte man die Wahrnehmung machen, dass wenn die Gefriermischung nicht kalt genug war, beträch Unterschiede bei der Gefrierpunktsbestimmung ergaben. dürfte darauf zurückzuführen sein, dass die Wärmezufuhr, w durch das konstante Umrühren mit dem Platindraht herbeig wird, bei nicht genügender Kälte der Mischung sich beme macht. Ist dagegen die Temperatur der Kältemischung gen niedrig, so findet ein Höhersteigen der Quecksilbersäule den wirklichen Gefrierpunkt hinaus nicht statt, sondern s nachdem derselbe erreicht ist, beginnt sie wieder zu fallen.

Die Resultate sämtlicher Untersuchungen bei den 4 Fällen Gruppe A sind wie folgt:

Filaska, II para, 18 Jahre.

m	Menge	S. G.	Δ	Albumen	Zucker	Bemerkungen
ar						
	1500	1.026	1.595			
	2300	1.019	1.045			100 g Milchzucker bekommen
	1150	1.028	1.595		+	
	850	1.028	1.540		+	
	1400	1.025	1.480		−	
	1050	1.030	1.705			
	2000	1.015	0.440			
	1800	1.015	0.935			Muttermund für einen Finger durchgängig, Kopf beweglich im Beckeneingang
	2100	1.017	0.605			
	1500	1.021	1.100			
	2000	1.024	1.210		+	
	1950	1.017	0.990		−	
	1900	1.020	1.040			Status idem
	1350	1.025	1.100			
	1600	1.015	1.100			
	1500	1.018	0.880			
	2000	1.020	1.055			
	1300	1.024	1.210			
	1330	1.030	1.045			Status idem
	1100	1.028	1.595			
	1600	1.020	1.325			
ar						
	1320	1.020	0.880			
	1380	1.022	1.155		+	
	900	1.032	1.595		−	
	1300	1.022	1.210			
			Urin weggeschüttet			
	1700	1.020	1.100			Status idem
	1430	1.022	1.375			
	1800	1.020	1.100			
	1100	1.024	1.210			
	1100	1.027	1.320		+	
	800	1.030	1.595		−	
	1700	1.023	1.100			Status idem
	1600	1.016	0.880			
	800	1.012	1.320			
	1400	1.018	1.100			
PM	600	1.019	0.440			Wehen
.16.	85	1.020	1.210			Spontane Geb., Dauer 10 Stunden
	1000	1.023	1.045			
	1000	1.024	1.320			
	500	1.035	1.595			
	300	1.033	1.815			
	1400	1.033	1.705			
	1300	1.025	1.025			
	1900	1.025	1.485			
	900	1.029	1.540			
	1600	1.028	1.375			
	1100	1.022	1.265			Entlassen

Sommnitz, 18 Jahre, Ipara.

Datum	Menge	S. G.	Δ	Albumen	Zucker	Bemerkung
Januar						
18.	1500	1.020	1.210			
19.	1600	1.020	1.045		+	
20.	1500	1.025	1.430		—	
21.	1450	1.020	1.100			
23.	1400	1.020	1.100			
24.	700	1.020	0 935			
25.	700	1.025	1.650			
26.	1090	1.022	1.430			
27.	900	1.019	1.100			
28.	2200	1.019	1.210			
29.	1400	1.020	1.100			
30.	1500	1.020	1.265			
31.	550	1.019	0.990		+	Muttermund fü
Februar						Finger durch
1.	1050	1.017	1.000		—	Kopf beweglic
2.	1550	1.020	0.880			dem Becken
3.	1120	1.022	1.210		+	
4.	750	1.026	1.375		—	
5.	1000	1.030	1.100		+	
7.	1800	1.021	1.320	Spur +	—	
8.	900	1.024	1.595			
9.	1600	1.021	1.320		+	
10.	1000	1.022	1.320		—	Status idem
11.	1850	1.018	1.100			
12.	1400	1.016	1.300			
13.	2000	1.019	1.265			
14.	1700	1.017	1.155			
15.	1600	1.017	0.825			
16.	1680	1.015	0.990			
17.	1000	1.024	1.320			
18.	750	1.034	1.980			Status idem
19.	1000	1.030	1.870			
20.	1700	1.016	0.770			
21.	1400	1.021	0.880			
22.	1200	1.010	0.550			
23.	1900	1.014	0.715			Status idem
25.	1500	1.023	0.880			
26.	1400	1.022	1.21			
3 AM. 27.	250	1.025	1.980			Geburt spontan
4 PM.	800	1.012	0.710			
28.	900	1.023	1.430			

Tack, 40 Jahre, IIIpara.

Januar						
18.	1900	1.015	0.880			
19.	1700	1.015	0.770		+	
20.	1900	1.013	0.550		—	Muttermund fü
21.	1500	1.015	0.825			Finger durch
22.	1320	1.019	0.770			Kopf beweglic
23.	1200	1.019	0.935	Spur		dem Becken
24.	1700	1.020	1.210	Spur		
25.	800	1.022	1.485			
26.	1150	1.015	0.990			
27.	700	1.031	1.815			

Tack, 40 Jahre, III para.

n	Menge	S. G.	Δ	Albumen	Zucker	Bemerkungen
ır	500	1.030	1.650			
	900	1.020	1.210			
	1120	1.021	0.715	+	—	
	1120	1.017	1.500		+	
ar	700	1.026	1.430			
	1180	1.020	1.100			Status idem
	1200	1.021	1.210			
	1600	1.021	1.045			
	1300	1.025	1.320	Spur+		Ödem
	1800	1.025	1.430	+		
	500	1.036	1.760	+		
	900	1.036	1.870	Spur		Status idem
	1100	1.030	0.880	+		
	1400	1 021	1.430			
	1000	1.030	1.320			
	1875	1.015	0.880			
	1900	1.016	0.935			
	1400	1.018	1.155	Spur		
	1200	1.021	1.210			Status idem
	1200	1.019	1.210			
	1400	1.024	0.935	+		
	2000	1.015	0 995			
	1900	1.015	0.880			
	1700	1.014	0.715			Status idem
	1400	1.017	0.935			
	1400	1.020	1.155			
24.	150	1.017	0.990			
I.	500	1.015	0.770			Geburt spontan
	600	1.029	1.540			
	350	1.035	1.870			
	800	1.015	1.100			

Brandt, 20 Jahre, I para.

ar						
	1780	1.015	0.770			
	1100	1.020	1 265			
	1210	1.017	0.990			
	1200	1.020	1.375			
	1800	1.018	0.990			
	1400	1.015	0.660			
	1300	1.015	0.880			Mutterm. geschlossen.
	1400	1.012	0.660			Cervix 1 cm lang.
	1700	1.020	0.880			Kopf beweglich im
	1040	1.022	0.770			Beckeneingang
	1400	1.016	0.880			
	1600	1.015	0.990			
	1350	1.020	1.100			
	1100	1.014	0.990			Status idem
	1480	1.020	0.880			
	1400	1.013	0.990			

Brandt, 20 Jahre, I para.

Datum	Menge	S. G.	Δ	Albumen	Zucker	Bemer
Februar						
17.	1500	1.020	1.100			
18.	1740	1.020	0.935			
19.	1300	1.022	1.100			
20.	900	1.028	1.100			
21.	1380	1.019	0.880			
22.	1240	1.020	0.880			
23.	830	1.025	1.265			
24.	800	1.025	1.320			
26.	1900	1.013	0.750			
27.	950	1.020	0.605			
28.	1200	1.018	1.100			
März						
12 PM. 1.	150	1.005	0.330			
3^{30} AM. 2.	160	1.016	0.385	Spur		
9^{30} AM.	115	1.021	0.770	Spur		Geburt sp
4 PM. 3.	500	1.019	0.770	Spur		
4.	1300	1.020	1.320	Spur		
5.	1800	1.020	1.100			
6.	1000	1.015	0.990			
7.	800	1.012	0.605			
8.	1300	1.017	0.935			
9.	1200	1.015	0.770			
10.	600	1.019	1.155			
11.	1000	1.025	1.430			
12.	700	1.024	1.155			
13.	1700	1.026	1.375			
14.	900	1.019	0.990			Entlassen

Der Gefrierpunkt schwankte fortwährend bei ein
selben Individuum, und zwar so sehr, dass er selbst
Tage zum anderen Differenzen bis zu 1^{0} zeigte. Zuers
ich, dass dieses jähe Aufsteigen resp. Abfallen mit de
der Geburt in irgend einem Zusammenhang stände,
Annahme stellte sich als irrig heraus. Ebensowenig
irgend eine andere Ursache für diese Erscheinung
machen. Es lässt sich daraus folgern, dass, wie die
des Urines, ebenso seine molekulare Konzentration bei
Funktionsfähigkeit der Nieren sehr erheblichen Schw
unterliegt — fanden sich doch Gefrierpunktserniedrigu
zu — 0,3 — und dass die im Beginn der Arbeit ausge
Vermutung, dass die molekulare Konzentration des Urin
der Schwangerschaft entsprechend der vermehrten Täti
Nieren eine erhöhte sein müsse, den Tatsachen nicht
Der Gefrierpunkt, welcher uns über die molekulare Kon
des Urins Aufschluss gibt, zeigt in diesen 4 Fällen

g. Die Durchschnittshöhe beträgt — 1,176, was als normal hnet werden muss. Im einzelnen sind die Ergebnisse lgt:

	Maximum	Minimum	Mittel
1. F.	— 1,815	— 0,440	— 1,402
2. S.	— 1,980	— 0,550	— 1,186
3. T.	— 1,870	— 0,550	— 1,155
4. B.	— 1,430	— 0,330	— 0,964

Verglichen mit den von Koranyi als normal angegebenen n: — 1,3 — 2,2 erscheinen die von mir gefundenen Zahlen ch niedrig. Zangemeister gibt als den niedrigsten Δ, den hrend der Schwangerschaft gefunden hat, 0,312 an. Da ich rin zu meinen Untersuchungen aus der gesamten Tages- entnommen habe, so dürfte der Einwand, dass der niedrige rpunkt eventuell von der Aufnahme grosser Flüssigkeits- n herrühre, unzulässig sein. Handelte es sich um den einer einzelnen Miktion, so wäre es schon möglich, dass re, kurz zuvor aufgenommene Flüssigkeitsmengen diesen hätten, aber bei dem von mir eingeschlagenen Weg der suchung glaube ich diese Fehlerquelle vollständig ausschalten rfen.

Irgend welcher ersichtliche Einfluss der Geburtstätigkeit en Gefrierpunkt des Harns liess sich nicht nachweisen. hier finden wir die grössten Unterschiede. Während bei der Gefrierpunkt intra partum — 1,98 betrug, erreichte Fall 4 nur eine Höhe von — 0,25. Hinsichtlich der Urin- liegen die Verhältnisse ähnlich. Dagegen zeigt sich bei 4 Fällen ein ausgesprochenes Ansteigen des Δ nach Be- ng der Geburt, und zwar ist dieser Anstieg um so hervor- nder, je tiefer der Δ vor der Geburt war.

Weiterhin konnte ich auf Grund meiner an Gruppe A an- lten Untersuchungen konstatieren, dass gewisse Beziehungen en dem SG und dem Δ vorhanden waren und dass das en und Fallen derselben in einem direkten Verhältnis zu der stand. Allerdings zeigten sich bei den erwähnten llen manchmal Unregelmässigkeiten in diesem Verhalten, ch jedoch der Untersuchungsmethode zur Last legte, insofern, mir schien, als ob die zur Probe entnommenen 5 ccm Urin immer allen Bedingungen entsprächen. Grund zu dieser me gab die Tatsache, dass fast regelmässig bei der tunden lang aufgesammelten Urinmenge Sedimente aus-

gefallen waren. Dass dies das SG des Urins erheblich flussen konnte, ist klar. Ich beschloss daher eine neue von Untersuchungen zu beginnen und zwar nach folgender Me

7 Frauen im 10. Schwangerschaftsmonat wurden angew von 12 Uhr mittags bis nachmittags 4 Uhr den Urin anzuh Der dann um 4 Uhr gelassene Urin wurde zur Untersu benutzt. Er wurde in derselben Weise wie bei den an Fällen untersucht, nur mit dem Unterschied, dass der diesmal nicht verdünnt wurde. Alle Fälle wurden untersuch zum Beginn der Geburt.

Die Ergebnisse waren wie folgt:

(Siehe die Tabelle auf S. 463.)

Die Durchschnittshöhe des S. G. und des Δ war wie

	S. G.	Δ
1.	1023	1.212
2.	1018	0.955
3.	1027	1.425
4.	1015	0.828
5.	1026	1.357
6.	1022	1.159
7.	1021	1.030
Durchschnitt sämtlicher Fälle	1021	1.138

Bei Fall 3 war am 2., 3., 4. und 7. Tage Zucker vorha Bei Fall 7 trat eine Cystitis auf, die bis 2 Tage vor Eintrit Geburt anhielt. Der Urin wurde dann wieder klar und en nur noch sehr wenig Leukozyten. Bei den übrigen Fällen der Urin frei von Eiweiss und Zucker. Bei diesen Fällen äus sich der Eintritt der Geburt ebensowenig wie bei den frü in irgend einer charakteristischen Änderung des Gefrierpun Derselbe hielt sich bei den einzelnen auf einer Höhe zwis — 0,54 und — 1,58.

Von den beigefügten Kurven (Taf. IX) gibt zunächst Kurve klares Bild von den Schwankungen des Δ und seinen Beziehu zum S. G. Sie stellt die bei Fall 1 vorgenommenen U suchungen dar. Ein Blick auf die Kurve zeigt, in welch e Beziehung die Höhe des Δ zur Höhe des S. G. steht.

Die Höhe des Δ korrespondiert bis zu einem derar Grade mit der des S. G., dass sich erstere leicht bestimmen l indem man die beiden letzten Stellen des S. G. durch 20 divid z. B., das S. G. beträgt 1025, so ist die Höhe des Δ — Natürlich kann diese Methode nicht als exakt angesehen we

März	26.	1035	1.755	1011	0.590	1022	1.05	1020	1.030	1025	1.330	1026	1.495	1080	1.550
	27.	1032	1.560	1012	0.550	1036	1.37	1022	1.165	1017	1.030	1031	1 500	1035	1.675
	28.	1015	0.330	1012	0.680	1020	0.88	1017	0 970	1015	0.700	1026	1.455	1080	1.390
	29.	1023	1.080	1023	1.160	1034	1.54	1022	1.200	1012	0.900	1012	0.900	1022	1 205
	30.	1012	0.720	1024	1.260	1021	1.15	1022	1.190	1024	1.230	1031	1.560	1014	0.830
	31.	1023	1.050	1014	0.930	1028	1.47	1024	1.330	1023	1.095	1031	1.660	1014	0 900
April	1.	1031	1.570	1016	0.915	1030	1.40	1015	0.860	1024	1 140	1029	1.500	1020	0.880
	2.	1030	1.610	1008	0.540	1020	1 00	1024	1.210	1016	0.850	1037	1.670	1030	1.310
	3.	1029	1.485			Am 27., 28.,		1021	1.060	1014	0.750	Ungenügend Urin		1024	1.030
	4.	1027	1.410			29.März; 1.April		1035	1.580	1017	0.940	1020	1.050	1020	0.860
	5.	1015	0.775			Zucker vorhand.				1024	1.220	1027	1.460	1014	0.725
	6.	1030	1.450			Am 27. ½ pCt.				1024	1.285			1008	0.440
	7.	1025	1.255							1020	1.040			1012	0.585
	8.	1023	1.250							1017	1.010			Cystitis	
	9.	1035	1.810							1011	0.695				
	10.	1014	0.780							1022	1.600				
	11.	1038	1.850							Ungenügend Urin					
	12.	1032	1.790							1011	0.600				
	13.	1032	1.560							Kathet. Urin					
	14.	1035	1.520							post partum					
	15.	1019	0.910												
	16.	1014	0.820												
	17.	1014	0.700												
	18.	1017	0.870												
	19.	1026	1.280												
	20.	1018	0.980												
	21.	1014	0.680												
	22.	1018	0.805												
	23.														
	24.														
	25.														
	26.														
	27.														
	28.														

aber sie genügt vollständig, um eine ziemlich genaue T
der Höhe des Δ zu machen. Denn nur selten hat
höhere Differenz als 0,2 zwischen dem durch diese Ka
gewonnenen und dem experimentell festgestellten Δ herau
vorausgesetzt, dass der Urin frei ist von Albumen od
einer anderen Beimischung, welche das S. G. und nich
beeinflusst. In diesen Fällen haben wir nicht derartig
ziehungen zwischen S. G. und Δ wie sich deutlich aus
ersehen lässt, welche die Untersuchungen bei Fall 7 veranso
bei dem eine Cystitis vorhanden war. Zwar laufen a
die beiden Kurven ziemlich parallel, jedoch lässt hierbei
angegebene Kalkulationsmethode im Stich.

Ähnliche Beobachtungen bezüglich des engen Verh
zwischen S. G. und Δ machte Strubell. Er fand mit
Pulfrichschen Refraktometers, dass bei normalen wie
logischen Harnen ein Parallelismus zwischen S. G. Br
exponent und Δ-Erniedrigung besteht.

Kiss kommt zu dem Resultat, dass das mit exakten M
bestimmte S. G. mit eben demselben Recht zur Harnunte
benutzt werden könne, wie der Δ.

Korányi hat bei seinen Untersuchungen gefunden,
Gefrierpunktserniedrigung in normalen Fällen zwischen —
— 2,2 beträgt. Bei Erkrankungen der Nierenepithelien
sich die Gefrierpunktserniedrigung dem Δ des Blutes od
ihm gleich, jedoch kann bei reichlicher Wasseraufnahme
frierpunktserniedrigung ebenfalls geringer werden. Die
punktserniedrigung ist demnach nur als pathologisch an
wenn keine erhöhte Wasseraufnahme stattgefunden hat.

Nach den Untersuchungen von Kövezi und Roth
sinkt die Δ-Erniedrigung nach reichlichem Trinken seh
und sehr stark ab, hört jedoch nach 2—3 Stunden auf,
mählich zu dem Δ eines mittelkonzentrierten Harns zurückz

Auf Grund dieser Resultate war nun anzunehmen,
gelingen müsse, künstlich einen niedrigen Gefrierpunkt
zuführen durch Verminderung des S. G. des Urins. Letz
bekanntlich leicht zu erreichen durch vermehrte Flüssigkei
Die Versuche wurden in der Art vorgenommen, dass 4 Sch
angehalten wurden, um 1 h. p. m. die Blase zu entleer
$^1/_2$ Liter Salzbrunner Oberbrunnen erhielten. Um 4.
wurde dann die Blase entleert und der Urin in der
Weise 10 Tage lang untersucht. Nachstehende Tabelle
das Ergebnis.

Treuse 20 J., II para		Krüger 23 J., II para		Rinnow 30 J., III para		Drews 18 J., II para	
spezif. Gewicht	Δ	spezif. Gewicht	Δ	spezif. Gewicht	Δ	spezif. Gewicht	Δ
1026	1.310	1015	0.880	1018	0.960	1009	0.560
1017	0.900	1018	0.880	1028	1.190	1018	0.840
1023	1.135	1016	0.830	1017	0.910	1008	0.485
1007	0.750	1022	1.280	1008	0.420	1002	0.210
1015	0.875	1012	0.720	1031	1.360	1021	1.020
1024	1.200	1014	0.720	1010	0.550	1011	0.690
Urin weggeschüttet		1022	1.015	1026	1.210	1009	0.440
1015	0.720	1019	0.860	1020	1.020	1010	0.580
1015	0.710	1010	0.510	1011	0.475	1005	0.405
1026	1.340	1025	1.080	1021	1.320	1010	0.605
1026	1.34	1025	1.280	1031	1.360	1021	1.020
1018	0.982	1017	0.857	1019	0.9415	1010	0.583
1007	0.710	1010	0.510	1008	0.420	1002	0.210

Wie die Tabelle zeigt, hielt sich im Durchschnitt bei allen der Gefrierpunkt unter — 1,0. Der Mittelwert von sämt- 4 Fällen beträgt — 0,84. Es ist somit bedeutend niedriger i den früheren 7 Fällen, wo er im Durchschnitt — 1,138 , somit eine Differenz von — 0,298. Es ist somit eine kung der relativ geringen Flüssigkeitszufuhr auf die Höhe nicht zu verkennen. Um Einwänden, die vielleicht im ck auf vereinzelte hohe Werte wie 1,36 und 1,34 erhoben n könnten, zu begegnen, möchte ich auf die viel bedeuten- Maximalwerte, die sich bei den früheren Fällen vorfinden, sen und glaube mit vollem Recht behaupten zu dürfen, auch jene relativ hohen Werte verglichen mit diesen die ng der Flüssigkeitszufuhr zeigen. Da somit selbst geringe gkeitsmengen einen deutlichen Einfluss auf die Höhe des üben, wurde es für zweckmässig erachtet, eine weitere von Versuchen in der Weise anzustellen, dass die Schwangeren eine ganz bestimmte Diät gesetzt wurden und der Auf- weiterer Flüssigkeitsmengen vorgebeugt wurde. Auf diese war es auch möglich, ein ganz klares Bild der Nierentätig- u erhalten. Es wurden zu dem Zweck 3 Schwangere im onat ausgewählt, in einem besonderen Raume isoliert und der Diät unterworfen:

6^{30} a. m. $^1/_2$ Liter Milchkaffee, 1 Semmel,
9^{00} a. m. $^1/_2$ Liter Milch, $^1/_2$ Scheibe Brot,
12^{00} a. m. $^1/_2$ Liter Milch, 2 gekochte Eier, 1 Semmel,
3^{00} p. m. $^1/_2$ Liter Milchkaffee, 1 Semmel,
6^{30} p. m. $^1/_2$ Liter Milch, 1 Scheibe Brot.

Die Tagesmenge des Urins wurde gesammelt und um
untersucht. Nachstehende Tabelle zeigt die Ergebn
Untersuchung:

Tagen	Kollof, 20 J., I para			Kohn, 22 J., II para			Mei 21 J., II	
	Menge	spezif. Gewicht	Δ	Menge	spezif. Gewicht	Δ	Menge	spez Gewi
1	1240	1026	1.310	1220	1020	1.035	600?	103
2	1700	1017	0.870	1470	1017	0.890	1240	102
3	1240	1021	1.150	1360	1020	1.070	1200	101
4	1220	1023	1.180	1230	1017	1.050	1020	100
5	1600	1020	1.110	1340	1020	1.100	Urin wegg	
6	930	1022	1.100	1100	1020	1.110	1300	102
7	1220	1022	1.060	1200	1020	1.050	1150	102
8	1800	1020	0.965	950	1022	1.030	900	102
9	1130	1025	1.190	1100	1026	0.970	1320	102
10	1040	1030	1.450	1000	1022	1.240	1080	102
Maximum	1800	1030	1.450	1470	1026	1.240	1320	103
Mittel	1320	1022	1.138	1177	1020	1.054	981	102
Minimum	930	1017	0.870	950	1017	0.970	600	100

(~~~~ = Partus.)

Fassen wir die Ergebnisse der Untersuchungen zus
so zeigt sich zunächst, dass der Durchschnitt der Tagesm
den 3 Fällen 1159 ccm betrug. Der Mittelwert des S.
1020, der des Δ — 1,097. Bei der durchschnittlichen
Verpflegung war als Mittelwert der Tagesmenge 1279, d
1020 und des Δ — 1,176 gefunden worden. Ich halte m
Grund dieser Befunde zu dem Schluss berechtigt, dass im
schnitt die Tagesurinmenge während der letzten Schwanger
monate 1200 ccm und das S. G. 1020 beträgt.

Auch bei diesen Fällen waren keine Beziehungen z
der Höhe des Gefrierpunktes und dem Eintritt der Gebu
zustellen. Trotz der vollkommen gleichmässigen Diät ha
bei den 3 Fällen bei Eintritt der Geburt derartig vers
Werte wie —1,450, —1,050 und —0,705. Ebensowenig
Einfluss der gleichmässig durchgeführten Diät auf die t
Schwankungen der Δ-Kurven zu konstatieren. Trotzdem
der Untersuchungszeit tagaus, tagein genau dieselben Na
und speziell Flüssigkeitsmengen zugeführt wurden, sehen
einem Tage zum anderen erhebliche Differenzen in d
des Δ.

m Schluss möchte ich das Gesamtergebnis meiner Unter-
en kurz dahin zusammenfassen:

Die Urinmenge in den späteren Monaten der Schwanger-
eträgt 1200 ccm pro die und ihr S. G. 1020.

Der Δ des Urins während der Schwangerschaft schwankt
und zwar zwischen —0,2 bis —1,85. Es besteht ein
smus zwischen seiner Höhe und der des S. G. Beide
leicht beeinflusst durch Flüssigkeitsaufnahme.

. Das Vorhandensein von Eiweiss und Eiter hat keinen
auf den Δ. Zucker beeinflusst sowohl das S. G. als
n Δ.

. Bei Urin, der frei ist von abnormen Bestandteilen und
Salze in Lösung vorhanden sind, kann das S. G. mit
el Zuverlässigkeit zur Bestimmung der molekularen
ration des Harns benutzt werden als der Δ.

Für diagnostische Zwecke hat die Bestimmung des Δ
eck, wenn gleichzeitig das S. G. berücksichtigt wird.

. Soweit die Tätigkeit der Nieren in der Höhe des Δ
ns zum Ausdruck kommt, ist ein Einfluss des Geburts-
s auf die Nierenfunktion nicht zu konstatieren.

Literatur.

ni, U., Importanza del momento nella ricerca del peso specifico
le orine. Riv. crit. di clin. med. 1901, No. 7; ref. Ann. des mal.
org. gén.-ur. Bd. XX, S. 1020; ref. Jahres-Bericht für Geburtshilfe
l Gyn. XVI, S. 516.

G., Über den Wert der Beckmannschen Gefrierpunktbestimmung
Harn. Zeitschrift für angew. Chemie, S. 1072, ref. Jahres-Bericht
Geburtshilfe und Gyn. XVI, S. 501.

G., u. Santi, P., Kryoskopie des Harnes und Blutes bei chirurgi-
en Nierenkrankheiten. Rif. med. 1901, Dec. 12, ref. New-York
d. Journal, Bd. LXXV, S. 476; ref. Jahres-Bericht für Geburtshilfe
l Gyn. XVI, S. 514.

, Sul valore clinico della crioscopia Gazz. degli osped. delle clin.
. 75; ref. Zentralbl. f. inn. Med., Bd. XXIII, S. 1166; ref. Jahres-
richt für Geburtshilfe u. Gyn. XVI, S. 513.

, Der Ureterenkatheterismus im Dienste einiger neuerer Methoden
Nierendiagnostik. Deutsche Zeitschrift für Chir., Bd. LXI, S. 377;
. Jahres-Bericht für Geburtshilfe u. Gyn. XVI, S. 516.
, Berliner klin. Wochenschrift 1901, S. 736.

G., u. Róth-Schulz, Münchener med. Wochenschrift, Bd. IL
1350.

nyi, Zur Diskussion über die wissenschaftliche Begründung der
n. Anwendung der Kryoskopie. Orvosi Hetilap No. 5; ref. Pester
d. chir. Presse, Bd. XXXVIII, S. 210: ref. Jahres-Bericht für Ge-
rtshilfe u. Gyn. XVI, S. 515.

Kiss, J., Zur Diskussion über die Kryoskopie. Pester med.
Bd. XXXVIII, S. 193; ref. Jahres-Bericht für Geburtshi
Bd. XVI, S. 515.
Mathes, P., Was leistet die Methode der Gefrierpunktbestimmu
schrift für Geburtshilfe und Gyn., Bd. XVI, S. 787.
Neumann, Arch. für Gyn., Bd. LI, S. 130.
Rumpel, O., Erfahrungen über die praktische Anwendung der
bestimmungen von Blut und Harn bei Nierenerkranku
Verein Hamburg, Sitzg. v. 7. Oktober. Deutsche med. W
Bd. XXVIII, Vereinsbeilage S. 338; ref. Jahres-Bericht
hilfe u. Gyn., XVI, S. 513.
Schroeder, H., 9. Verhandl. d. deutsch. Gesellschaft f. Geb. u.
1901, S. 707. Beiträge zur Geburtshilfe u. Gyn., Festschrif
Zangemeister, Münchner med. Wochenschrift 1903, S. 216.
für Geburtsh. u. Gyn., L, 1903, 3. Heft. Archiv für Gy
LXVI, S. 413.

XXIII.

Kasuistischer Beitrag zur Indikation der Auss der Bauchpresse während der Gebur

Von

Dr. med. W. RÜHL

in Dillenburg.

Es kann in manchen Fällen von Geburts-Kom von hohem Werte sein, die Bauchpresse möglichst aus wie z. B. bei bestehender Peritonitis, abgesackten intrap Exsudaten, gewissen Erkrankungen der Adnexe u. s bei allen solchen Fällen, wo durch die starke Anstre Bauchpresse perforative Vorgänge in der Bauchhöhle kommen können.

Auch die Anwendung des Credéschen Handgr in manchen Fällen ähnliche Gefahren bringen, z. B. Fundus uteri mit in entzündliche Vorgänge hineingez mit pathologisch veränderten Darmpartien verwachs Hier kann das kräftige Umgreifen des Fundus uteri, aber das oft nicht zu umgehende Kneten und Drücken die verhängnisvollsten Folgen haben. Das therapeut fahren ist in solchen Fällen oft sehr schwierig und vera Vor kurzem hatte ich Gelegenheit, einen sehr interess der Art zu beobachten, dessen Veröffentlichung ich für halte. Der Fall war kurz folgender:

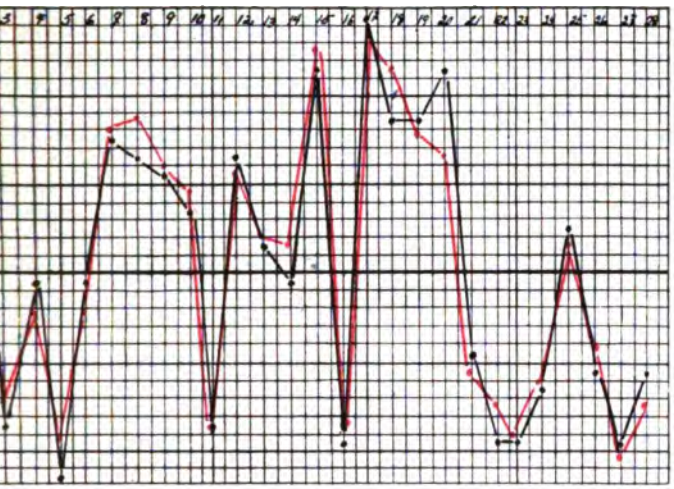

Kurve I.
H. 20 J. IIpara. Graviditas mens. X.

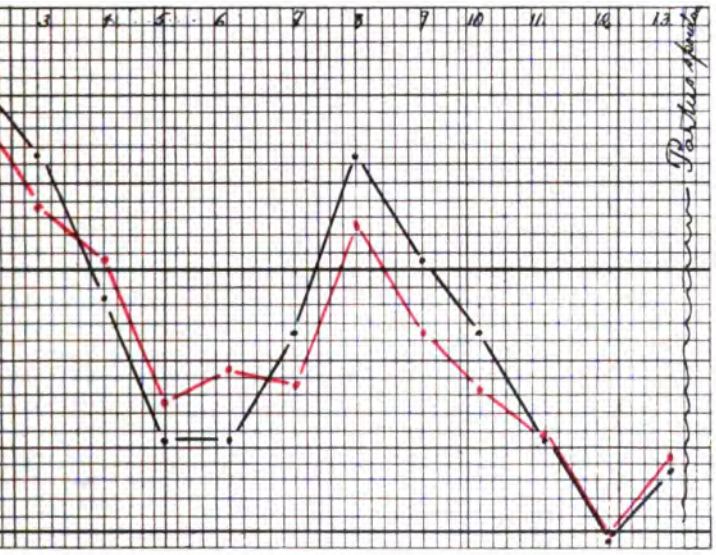

Kurve II.
O. 23 J. Ipara. Graviditas mens. X. (Cystitis.)

über den Gefrierpunkt des
wangerschaft, Geburt und

Verlag von S. Karger in Berlin NW. 6.

10. II. 1903 wurde ich von Herrn Kollegen Dr. Braune in Herborn
dlung einer Frau Sch . . . . aus Ziegelhütte bei Herborn zuge-
e 30 Jahre alte Frau hatte 3mal — das letzte Mal vor 2 Jahren —
d war stets ziemlich gesund gewesen. Vor 4 Wochen war die-
ner „schmerzhaften Anschwellung“ in der linken Seite des Bauches
vomit zugleich zeitweise auftretendes Erbrechen, Schmerzen und
ge beim Stuhle, sowie Fieber in wechselnder Höhe verbunden

fand bei der Untersuchung in der linken Regio iliaca einen zirka
rossen, harten, unbeweglichen Tumor, welcher vorn von Darm
r. Nach hinten und oben ragte der Tumor bis in die Gegend
Nierenpoles, nach unten erstreckte sich die Geschwulst bis zum
gang. Der Uterus war etwas vergrössert, nach links dislociert
enig beweglich, da der Fundus mit dem Tumor anscheinend ver-
ar.
e Diagnose lautete: „Abgekapseltes peritonitisches Exsudat, wahr-
ausgehend von einem perforierten Darmgeschwür.“
Fall schien mir zum operativen Eingreifen nicht geeignet, und
shalb zu der für solche Fälle passenden konservativen Behandlung.
hatte ich Gelegenheit, die Patientin wiederzusehen. In dem Be-
elben war inzwischen eine wesentliche Besserung eingetreten. Es
enge Eiter durch den Stuhl fortgegangen, der Tumor war wesent-
r geworden, auch hatte das Fieber nachgelassen. Am 20. III. sah
tin nochmals. Dieselbe war inzwischen wieder genesen und
e sich als gesunde, verhältnismässig gut aussehende Frau. Die
ng ergab, dass der Tumor fast vollständig verschwunden war.
war bimanuell nicht gut zu umgreifen, da der Fundus links mit
ischen, mässig beweglichen Gewebe verwachsen zu sein schien.
tzteres für Darm und zwar für das Colon sigmoideum. — Die
ng bereitete der Frau nur wenig Schmerz; sonstige Beschwerden
überhaupt nicht.
Juni v. J. teilte mir Kollege Braune mit, „dass die Frau seit
wieder schwanger sei und dass mit zunehmender Schwangerschaft
lich steigernde Beschwerden bezw. Schmerzen in der linken Seite
hätten. Die Beschwerden hätten in der letzten Zeit einen bedenk-
rakter angenommen, sodass es ihm ratsam zu sein schiene, die
chaft zu unterbrechen“.
konnte mich jedoch von der absoluten Notwendigkeit der Abortus-
nicht überzeugen und riet deshalb, vorläufig abzuwarten. Am
nsultierte mich Patientin wieder mit der Angabe, „dass die Be-
kaum zu ertragen seien, sie habe sowohl bei Bewegungen, wie
Ruhe stets Schmerzen; auch beim Stuhlgang beständen bedeutende
n in Form heftiger zerrender Schmerzen im Leibe“.
Untersuchung ergab den Uterus vergrössert, entsprechend einer
chaftzeit von 18 Wochen. Die Cervix stand auffallend tief.
che, den Uterus etwas nach oben zu schieben, entstanden heftige
und das Gefühl, „als ob an dem Darm gezerrt würde“. Eine
des Fundus uteri wurde wegen heftiger Schmerzen nicht er-
genaue Abtastung und möglichst präzise Diagnose war deshalb
ich. Den ganzen Umständen nach musste man eine Zerrung des
steigenden Uterus an einen mit ihm verwachsenen Darm annehmen
nit dem Colon sigmoideum.
richtige Therapie wäre zu dieser Zeit gewesen, die Bauchhöhle
und den Uterus aus seinen Verwachsungen zu befreien. Ich
Leuten dies auch vor, jedoch wollte der Ehemann hierzu seine
nicht geben. — Zur Einleitung des Abortus konnte ich mich

auch jetzt noch nicht entschliessen, da das Allgemeinbefinden d
z. Z. nicht gerade schlecht war und ich die Hoffnung hatte, dass sch
doch noch spontane Lösung bezw. Dehnung der Verwachsungen
könne. Ich entliess deshalb die Frau mit passenden Verhaltungsma

Am 27. IX. v. J. erschien die Patientin wieder in meinem K
hause in einer erbärmlichen Verfassung. Die Frau war sehr abgeze
elend, dabei stöhnte sie fortwährend infolge heftiger Schmerzen. I
war etwas meteoristisch aufgetrieben, aus dem Uterus entleerte si
weise ein äusserst übelriechender Ausfluss. Kindesbewegungen ware
8 Tage lang nicht mehr gespürt worden. Die Berührung des Leibes b
der Frau unerträgliche Schmerzen, ebenso der Versuch, die auffall
stehende Cervix nach oben zu schieben. Der Stuhl war von
Schmerzen begleitet und enthielt öfters Beimischungen von etwas B
eiterähnlichen Massen.

Die Temperatur betrug bei der Aufnahme 37,6, der Puls 120 per
Nach meiner Auffassung musste die bedeutende Verschlimmerung
Zustande der Patientin durch die Steigerung der Zerrung des aufste
Uterus an dem mit ihm verwachsenen Darme bedingt worden sein.
eine absolut sichere Diagnose der Lage der Verhältnisse nach un
war, so beschloss ich, den Zustand der Patientin noch einige Tage z
achten, und liess inzwischen Ichthyol-Umschläge und Narcotica in Anw
bringen. — Plötzlich verschlimmerte sich der Zustand der Frau i
bedeutender Weise, der Meteorismus steigerte sich, es stellte sich
neigung ein, der Puls wurde sehr frequent und elend (140—150 per
die Temperatur erreichte 38,7, kurz, die Person sah total verfall
kollabiert aus. Der Zustand erschien mir ausserordentlich bedrohli
einzig richtige Therapie schien mir — wie ich dies unten näher be
werde — die sofortige Entleerung des Uterus durch die Hysterotomia v
anterior zu sein.

Die Operation, welche ich am 29. IX. ausführte, verlief in ty
Weise und war wegen dem Tiefstande der Cervix verhältnismässig
Trotz absolut unentfalteter und geschlossener Cervix war die Entw
des Kindes in 5 Minuten beendet.

Nach Entwicklung des Kindes blutete es stark aus dem Uterus,
ich mich zur sofortigen Entfernung der Placenta entschloss. Diese
von dem oberen Schnittwinkel aus durch Eingehen mit der halbe
leicht erreichbar, was mir von grossem Werte zu sein schien. Die P
welche partienweise mit dem Uterus fest verwachsen war und stü
ausgeschält werden musste, konnte auf diese Weise leicht entfernt
ohne dass irgend welche Zerrung des Uterus oder Umgreifung de
notwendig wurde. Zur genauen Kontrolle vermochte ich sogar dur
führung von drei Ecarteuren vom oberen Schnittwinkel aus die Placent
direkt freizulegen.

Die Operation wurde nun in der üblichen Weise beendet (Na
Uteruswand mit Katgut, Herunterziehung der nach oben geschobene
und Naht derselben an die normale Insertionsstelle, Schluss der Sc
Inzision mittels Seide) und die Uterushöhle mit Jodoformgaze tam

Der weitere Verlauf war ein sehr guter. Schon nach dem Er
aus der Narkose erklärte die Frau, dass die Schmerzen in der linke
nachgelassen hätten, und dass es ihr bedeutend wohler sei. — Der
Puls hob sich noch im Laufe des Tages, Temperatursteigerungen bis
bestanden dagegen noch 3 Tage lang. Die weitere Genesung war eine ta

Betrachtet man in kritischer Weise den Krankheits-V
so muss vor allem betont werden, dass eine absolut klare

reie Diagnose des Falles nicht möglich war, denn die höhle war ja nicht eröffnet worden. — Das ganze Krankheits-ber spricht mit grösster Wahrscheinlichkeit für eine chsung zwischen Uterus und Darm. Die am 20. März vor-mene Untersuchung ergab, dass der Fundus uteri mit einem be zusammenhing, welches als Darm angesehen werden e; — differential-diagnostisch kämen allenfalls Netz oder terium in Betracht. —

Die stets zunehmenden Beschwerden in der Schwangerschaft en sich durch die allmählich sich verstärkende Zerrung der chsenen Stelle. Bemerkenswert ist ferner, dass der Uterus ohne lebhafte Verschlimmerung der Schmerzen von der a aus nach oben geschoben werden konnte; es musste also ieser Gelegenheit eine Zerrung an dem fixierten Darm en. Der mit dem Fortschreiten der Schwangerschaft auf-de, nicht von Fieber begleitete Meteorismus, der zunehmende verfall infolge Störung der Verdauung u. s. w. sprechen lls für eine stets zunehmende Funktionsstörung des Darms e des sich verstärkenden Zuges. —

Auch das Verhalten des Uterus hat etwas Charakteristisches. atte sich häufiger Ausfluss eingestellt, auch war das Kind storben. Da eine andere Ursache hierfür nicht nachweisbar so kann man als wahrscheinlich annehmen, dass von dem em Uterus verwachsenen Darme aus Infektionserreger in Uterus gedrungen und die Veranlassung zu Placentitis, metritis decidua etc. geworden waren. Durch die zunehmende ng litt die Wand des Darmes und wurde für Bakterien ässig.

Am Abend des 28. September trat plötzlich eine auffallende hlimmerung des an sich schon bedenklich erscheinenden ndes ein.

Diese Verschlimmerung bestand

1. in dem Auftreten von Fieber,
2. starkem Meteorismus und
3. sehr elendem, frequentem Pulse und hochgradigem Verfall atientin.

Diese Erscheinungen schienen mir dadurch bedingt zu sein, die Zerrung des Darmes nunmehr ihr höchst mögliches erreicht hatte, dass also die Ruptur des Darms direkt tand. Das Fieber und der Meteorismus zeigten eine in der bung der zerzerrten Darmpartie beginnende zirkumskripte nitis mit Darmlähmung an. Den tiefen Verfall der Patientin

und den elenden Puls erklärte ich mir als eine Shokw
bedingt durch die Läsion bezw. beginnende Lähmung des D

Der Zustand war ein äusserst bedrohlicher, die Pa
sah aus wie eine todkranke.

In therapeutischer Beziehung kamen in Betracht:

1. Laparotomie (abdominelle) und Lösung des Darm
seinen Verwachsungen,

2. Entleerung des Uterus von seinem Inhalte in der V
setzung, dass mit der Verkleinerung des Uterus die Darmz
wegfallen würde.

Die Laparotomie schien mir ein höchst gefahrvolle
nicht empfehlenswertes Unternehmen zu sein und zwa
folgenden Gründen: Der Versuch, nach Eröffnung der Baucl
den Darm aus seinen Verwachsungen zu lösen, würde mit gr
Wahrscheinlichkeit zu einer Ruptur des Darms geführt,
gerade das unglückliche Ereignis herbeigeführt haben, da
hütet werden sollte. Dem ganzen Symptomenbild nach n
doch angenommen werden, dass der Darm an der zerz
Stelle entzündet und vielleicht in unberechenbar grosser
dehnung brüchig, mürbe und ödematös geschwollen war.
leiseste Versuch der Lösung konnte also die Zerreissung
Darmes bedingen. — Die Ruptur eines sonst gesunden, d.
seiner Struktur nicht erheblich veränderten Darmes gibt
kein besonders schlechtes Resultat, wenn die rupturierte
sofort zugenäht wird. Um so schlechtere Resultate ergibt
die Ruptur eines entzündeten, brüchigen und ödematös
schwollenen Darmes trotz der gegebenen Möglichkeit sofo
Naht. Unter diesen Verhältnissen lässt sich überhaupt eine si
Naht nicht anlegen. Wohl hätte man daran denken kö
durch eine ausgedehnte Resektion den brüchigen, kranken
event. zu entfernen, die Prognose eines derartigen Eing
wäre aber unter den obwaltenden Umständen sicherlich
recht schlechte gewesen. Man muss nur einmal unter so
Umständen einen derartigen Versuch gemacht haben, um
niemals wieder — mit Ausnahme zwingender Gründe — zu e
solchen zu entschliessen. —

Die Entleerung des Uterus mit konsekutiver Ausschal
der Zerrung schien mir dagegen eine weit bessere Prognos
geben. Die Entbindung musste aber möglichst schnell
schonend geschehen. Hierzu standen mir zwei Verfahre
Gebote:

die Erweiterung der Cervix durch Quellmittel oder stumpfe
on und nachfolgende Colpeuryse,
der vordere Uterusscheidenschnitt (vaginaler Kaiserschnitt).
ie Entleerung des Uterus unter Zuhilfenahme der Colpeuryse
ıch nicht ohne wesentliche Gefahren gewesen. Durch die
nden Wehen, namentlich aber durch die starke Mit-
der Bauchpresse wäre eine Kompression des Bauch-
entstanden und damit die Möglichkeit der Darmruptur
worden. Wohl hätte man der Frau das Mitpressen ver-
und nach voller Erweiterung der Cervix das Kind extra-
können; theoretisch erschien dies ja möglich. In praktischer
t musste aber dagegen eingewendet werden, dass die Er-
ng der gänzlich unentfalteten rigiden Cervix vielleicht
henbar lange Zeit in Anspruch nehmen würde, während
jeden Augenblick die gefürchtete Katastrophe eintreten
und dass ferner die Bauchpresse trotz aller Vorsicht
egs mit Sicherheit auszuschalten wäre.
erner kamen auch noch besonders die Gefahren der Nach-
periode in Betracht. Auf einen normalen Verlauf der-
konnte unter den obwaltenden Umständen nicht gerechnet
vielmehr mussten in Ansehung des jauchigen Ausflusses,
dometritis decidua usw. mit Wahrscheinlichkeit Schwierig-
erwartet werden. — Schon unter normalen Verhältnissen
r eine regelrechte Leitung der Nachgeburts-Periode ohne
fung des Fundus kaum möglich und ratsam. Sobald sich
chwierigkeiten einstellen, ist eine Umgreifung und kräftige
ssion des Fundus in der Regel kaum zu umgehen.
un durfte bei der Patientin schon wochenlang nicht der
Versuch gemacht werden, den Fundus zu umgreifen, ohne
an von der sonst sehr geduldigen Frau unter den leb-
n Schmerzensäusserungen zurückgestossen wurde. Die ge-
Darmpartie resp. die gefährdete Stelle musste sich mithin
Fundus uteri befinden. — Jede Umgreifung oder gar
ssion des Fundus erschien in Anbetracht der bestehenden
nisse somit als ein höchst gefährliches Unternehmen, da
ch die Ruptur des kranken Darms sehr leicht bedingt
konnte. —
h entschloss mich daraufhin unter Zustimmung der be-
Kollegen zu dem vorderen Uterus-Scheidenschnitt.
en Verlauf der Operation habe ich oben bereits beschrieben.
olg derselben war der denkbar günstigste, wie ich dies wohl mit
nur auf Grund sorgfältigster Erwägung erwartet hatte.

Die Vorteile, welche der vaginale Kaiserschnitt den
Operations-Methoden gegenüber hat, waren aber auch
wichtige und bedeutende. Es gelang nämlich, durch den v
Uterus-Scheidenschnitt:

1. die Bauchpresse gänzlich auszuschalten,

2. den Uterus in der denkbar kürzesten Zeit
halb 5 Minuten) zu entleeren,

3. die Nachgeburtsperiode ohne jede Umgr
des Uterus mit der denkbar grössten Sicherheit
enden. Die Placenta war sehr leicht zu erreichen, ja es
die Placentastelle dem Auge direkt sichtbar gemacht werd

In Ansehung von Obigem stehe ich nicht an, den vagi
Kaiserschnitt bezw. vorderen Uterusscheidenschni
derartige schwere Fälle als die geradezu ideale Oper
zu bezeichnen und zu empfehlen. —

Leider muss ich aber hinzusetzen, dass diese Empf
keine allgemein gültige sein kann. Nur in der Hand
vaginalen Operationen sehr geübten Spezialisten kan
vaginale Kaiserschnitt als eine sichere und ungefährliche Op
gelten. Für den Praktiker kann er nicht empfohlen w
Ich stimme keineswegs mit den Kollegen überein, die auf
eines glücklich verlaufenen Falles den vaginalen Kaiser
als „leichten" Eingriff hinstellen. Im Gegenteil, ich mu
Grund meiner nicht unbedeutenden Erfahrungen dringend
aufmerksam machen, dass im Laufe der Operation ung
und technisch ganz bedeutende Schwierigkeiten sich ein
können. Es ist dies in Rücksicht auf den für manche Fälle
Wert der Operation sehr zu bedauern. — In Ansehung
Schwierigkeiten muss aber dem Praktiker für solche
empfohlen werden, sich auf möglichst ausgiebige Erweiteru
Cervix durch Colpeuryse event. in geeigneten Fällen auch
Dilatation nach Bossi zu beschränken und der vollen
Erweiterung die sofortige Extraktion des Fötus
schliessen. Gerade durch die sofortige Extraktion
die Presswehen doch mit einer ziemlich grossen Sicherhei
geschaltet, wenn auch bei weitem nicht mit der Vollkomm
wie durch den vaginalen Kaiserschnitt.

XXIV.

der Königlichen Universitäts-Frauenklinik zu Königsberg i. Pr.).

Die Eklampsie in Ostpreussen.

Von

Privat-Dozent Dr. HAMMERSCHLAG,
Oberarzt.

n der neunten Versammlung der Deutschen Gesellschaft
näkologie (Giessen 1901) teilte Döderlein mit, dass er
einen seiner Schüler[1]) eine Enquête habe veranstalten
um zu erfahren, in welcher Häufigkeit die Eklampsie in
emberg vorkäme. Harig hat durch Fragebogen bei den
ntsärzten Württembergs ein Material von 644 567 Geburten
ln können, auf welche 181 Eklampsiefälle kamen, also eine
keit von 1 : 3561 gegenüber einem angenommenen durch-
lichen Häufigkeitsverhältnis in Deutschland von 1 : 500.
r Durchsicht des Materials der Tübinger Frauenklinik vom
855 ab auf die autochthonen Fälle der Klinik fand Harig
von Eklampsie auf 12 149 Geburten, also 1 : 1349 gegen-
dem von Löhlein in den deutschen Frauenkliniken ge-
en Verhältnis von 1 : 278.

Döderlein konstatierte demgemäss eine gewisse Immunität
embergs gegen die Eklampsie und wies darauf hin, dass
h besondere Ausblicke in Hinsicht der Ätiologie der
psie sich ergeben könnten, indem Lebensweise, Wohnungs-
rnährungsverhältnisse, alles Dinge, die bei der vorwiegenden
evölkerung in Württemberg entschieden günstiger lägen,
i der Volksmasse in grossen Städten, eine Rolle spielten.
Dieser interessanten Anregung durch Aufstellen von Landes-
ken der geographischen Verbreitung der Eklampsie näher
ten und eventuell ätiologische Anhaltspunkte in oben-
ntem Sinne zu gewinnen, ist bisher nur Büttner[2]) gefolgt,

---

1) Walter Harig, Ist Württemberg relativ immun gegen Eklampsie? Diss. Tübingen. 1901.

2) Büttner, Die Eklampsie im Grossherzogtum Mecklenburg-Schwerin in der Zeit vom 1. VII. 1885 bis 31. XII. 1891. Habilitationsschrift. Gyn. 1902. 65.
Derselbe, Statistik und Klinik der Eklampsie im Grossherzogtum Mecklenburg-Schwerin. Arch. f. Gyn. 1903. 70. II.

der in 2 Arbeiten über die Eklampsie in Mecklenburg be sowie ganz neuerdings Meyer-Wirz[1]), der die Eklamp Kanton Zürich bearbeitet hat.

Büttner hat die Geburtslisten, die infolge der Bemü von Schatz in Mecklenburg obligatorisch geführt werde nach Revision der zuständigen Aufsichtsärzte der Grossl lichen Medizinalkommission eingereiht werden, vom 1. VI bis 31. XII. 1899 durchgesehen. Er verfügt auf Grund Geburtslisten über ein Material von 255 147 Entbindunge findet darunter 510 Fälle von Eklampsie, die mit weniger nahmen ärztlich konstatiert sind. Unter Berücksichtigu möglichen und wahrscheinlichen Fehlerquellen stellt Bü fest, dass in günstigen Jahren die Eklampsiefrequenz in Me burg ca. 1 : 600 beträgt, in ungünstigen Jahren ca. 1 Eklampsie ist demnach in Mecklenburg relativ häufig.

Meyer-Wirz hat bei sämtlichen Hebammen des K Zürich eine Enquête betreffs des letzten Jahrzehnts des 19. hunderts veranstaltet. Er bekam Bericht über 113 596 Geb unter denen sich 223 Eklampsiefälle befanden, das gibt ei hältnis von 1 : 509.

Über die Einzelheiten dieser Arbeiten soll weiter noch gesprochen werden.

Mein hochverehrter Chef, Herr Professor Dr. Winter, mich noch vor Erscheinen der Büttnerschen Arbeiten a unsere Provinz Ostpreussen die einschlägigen Fragen zu bear Mancherlei Schwierigkeiten stellten sich hierbei in den Eine derart bequeme Form, in der Büttner sein Materi der Medizinalkommission entnehmen konnte, gab es leid mich nicht. Anstatt von einer Zentralstelle das diesbezü Material erheben zu können, musste ich mich an die Kre der Provinz wenden und von denselben das bei ihren vorhandene Material — abschriftliche Listen der Heba Tagebücher — erbitten. Hiermit konnte ich jedoch nur geringen Teil meiner Untersuchungen bestreiten, zum allergr Teil habe ich mir von den einzelnen Hebammen die Or tagebücher einsenden lassen müssen und danach mein M zusammengestellt.

Meiner Arbeit liegen die Geburten zu Grunde, 5 Jahren (1. I. 1898 bis 1. I. 1903) in der Provinz Ostpr von 1024 Hebammen geleitet sind, unter Zurechnung der

[1]) Meyer-Wirz, Klinische Studie über Eklampsie. Arch. f. Gyn.

chen Frauenklinik zu Königsberg und der Provinzial-
nenanstalt zu Gumbinnen registrierten Entbindungen.
nfolgedessen kann ich über ein Material von 240 536 Ge-
berichten, unter denen 291 Eklampsiefälle vorgekommen
ine Frequenz von 1 : 826,6.

Dieser Zahl von 240 536 Entbindungen steht nach der
schen Statistik[1]) die Zahl der in Ostpreussen 1898—1902
nen mit 376 357 entgegen. Diese beträchtliche Differenz
t für unsere Provinz zum grössten Teil dadurch, dass eine
Anzahl von Entbindungen von Pfuscherinnen geleitet wird,
ers in Littauen und Masuren[2]), zum kleineren Teil dadurch,
ine Anzahl von Entbindungen ohne jede Hülfe verläuft,
dass die mehrfachen Geburten in den Hebammenlisten
ne Nummer repräsentieren, in den standesamtlichen Listen
hl der Geborenen entsprechen. Die Anzahl der Eklampsien
n dürfte eine nahezu vollständige sein. Bei dem alarmierenden
omenbild der Eklampsie ist es leicht erklärlich, wenn hierbei
Aberglauben und Dummheit der Bevölkerung zurücktreten
e Hülfe einer einigermassen sachverständigen Person, der
ame, in Anspruch genommen wird.

Eine Fehlerquelle könnte sich daraus ergeben, dass eine
ame bei einem nachlässig geführten Tagebuch eine Kom-
on der Geburt mit Eklampsie fortgelassen hat. Während
Umstand bei den meisten anderen Geburtskomplikationen
in Rechnung zu ziehen ist, glaube ich wiederum wegen der
erenden Eklampsiesymptome, dass gerade hierbei dies am
ten zu befürchten ist.

Eine Verwechselung der Eklampsie mit Epilepsie oder
rie wäre ja in einem Einzelfalle denkbar, erstens aber sind
Erkrankungen in der Gestationsperiode bekanntlich selten,
ns ist die grosse Mehrzahl der Eklampsiefälle in Gegenwart
Arztes vor sich gegangen, sodass die Diagnose nach dieser
ng hin wohl korrigiert worden wäre.

Klimatologisches.

Es ist bekannt, dass eine Reihe von Autoren einen gewissen
menhang zwischen dem Ausbruch der Eklampsie und be-
ten Faktoren der Witterung anzunehmen geneigt ist.

[1]) Preussische Statistik, die Geburten im preussischen Staate während
re 1898—1902. Königl. Preuss. Statistisches Bureau.

[2]) Dohrn (Zustände des Hebammenwesens in Ostpreussen) fand noch
lass in Ostpreussen nicht einmal 50 pCt. aller Geburten in den
menlisten verzeichnet waren, und konstatierte demnach, dass über die
aller Entbindungen in nicht sachgemässen Händen ruhte.

Zwar lehnt Olshausen[1]) einen Zusammenhang ab, W
jedoch fordert direkt eine besondere Rubrik in den Ekl
journalen, die sich mit Witterungs- und Temperaturverhä
beschäftigt. Nagel[2]) gibt einige summarische Daten, aus
hervorgehen soll, dass Umschläge in der Witterung Hä
von Eklampsie bedingen. Zangemeister[4]) hat versucht,
Berliner Kliniken die Eklampsiefälle eines halben Jahres
sammenhang mit Witterungsfaktoren zu bringen, und glau
Resultat ziehen zu können, dass plötzliche Tagesschwan
der Witterung den Ausbruch der Eklampsie befördern.

Büttner[5]) kommt zu dem Resultat, dass bei nass
kühler Witterung häufiger Eklampsie ausbricht, als bei s
Wetter.

Meyer-Wirz[6]) kommt nach genauer Zusammenstellu
Witterungsfaktoren an den Eklampsietagen selbst, sow
vorangehenden und folgenden Tagen zu dem Resultat
keinerlei sichere Anhaltspunkte vorhanden sind, aus welch
Einfluss der Witterung auf die Entstehung der Eklampsie
gehen würde.

Da nun die Summe aller Witterungserscheinungen, d
an einem Punkt der Erdoberfläche während eines unbegr
Zeitraumes abspielt, das Klima des betreffenden Punktes da
so würde die scheinbare geographische Verschiedenheit
Verbreitung der Eklampsie ebenfalls auf diese Faktoren z
greifen und ein Zusammenhang zwischen Klima und Ekl
erkennbar sein müssen. Um diese Verhältnisse für unsere P
untersuchen zu können, werde ich zunächst in Kürze
Bemerkungen über das Klima derselben anführen.

Vielleicht[7]) nach keiner anderen Seite hin herrsche
Ostpreussen ausserhalb seiner engen Grenzen so falsche
stellungen als gerade über das Klima, und gerade so unbeg
sind dieselben. Allerdings, gegen das Klima des westliche

---

[1]) Olshausen, Über Eklampsie. Volkmannsche Vorträge. 18
[2]) Wyder, Giessener Kongress. p. 276.
[3]) Nagel, Giessener Kongress. p. 454.
[4]) Zangemeister, Zeitschr. f. Geb. u. Gyn. XLII. 3.
[5]) Büttner, l. c.
[6]) Meyer-Wirz, l. c.
[7]) Bludau, Oberland, Ermeland, Natangen und Barten. Stuttga
Thiele, Deutschlands landwirtschaftliche Klimatographie.
Ambrassat, Die Provinz Ostpreussen.

ichen Deutschlands besteht bereits ein erheblicher Unter-
indessen von russisch-sibirischen Temperaturen, wie sie
eussen angenommen werden, ist durchaus nichts zu spüren.
chend seiner Lage zwischen rund dem 53—55° n. Br.
n Einfluss des Ozeans bereits ziemlich entrückt, hat es
in sehr mildes oder ozeanisches, noch kontinentales Klima.
e bildet die Übergangsstufe von dem mehr ozeanischen
der Lande westlich der Weichsel zu dem kontinentalen
renzenden Polens und Litauens. Es gibt Jahre, die ganz
hen Typus zeigen, während andere einen kontinentalen
n. Die verhältnismässig unbedeutenden Höhenunterschiede,
in den engen Grenzen von 0—300 m bewegen, bewirken,
osse Unterschiede zwischen entfernt gelegenen Orten des
s, soweit Mittelwerte auftreten, nicht in Frage kommen,
die Einzelwerte freilich oft bedeutend von einander ab-
und vielfach den Einfluss lokaler Faktoren wie Höhenlage
ezw. Haffnähe oder -Ferne, Nachbarschaft von Seen oder
n deutlich erkennen lassen.

n Grossen und Ganzen also ist das Klima Ostpreussens
gemässigtes zu bezeichnen. Die vier Jahreszeiten wechseln
ssig mit einander ab, und die Niederschläge sind ver-
h. Mit der ganzen norddeutschen Tiefebene teilt Ost-
n die Eigentümlichkeit, dass es sich durch strenge Winter
sse Sommer, durch kurzen Frühlingsübergang und lange,
Herbste auszeichnet. Auf die Höhe der Temperatur hat
tland den grössten Einfluss, eine Einwirkung der Ostsee
sich nur in einer geringen Herabminderung der Frühjahrs-
mmertemperatur und einer Abschwächung der Winter-
eltend. Selbstverständlich ist diese Einwirkung an der
am stärksten zu spüren, je weiter in das Innere der
hinein, desto mehr macht sich das Landklima bemerkbar,
tlichsten zeigt sich dies auf dem masurischen Höhenlande.
nter ist hier schon der Einfluss der Höhenlage zu merken,
Frühling hält das Schmelzen der starken Eisdecke auf
hlreichen Seen das Steigen der Temperatur auf. Am
ndsten am ostpreussischen Klima ist die grosse Veränder-
der Witterung, besonders zeigt sich dies im Frühjahr
n Winter. Jedenfalls hängt dieser Umstand mit den
kungen des Luftdrucks zusammen, die sich hier um so
emerkbar machen, als unsere Provinz in der Nähe der
trasse der barometrischen Minima liegt.

Die 291 Eklampsiefälle verteilen sich nun auf die e
Monate wie folgt:

	Januar	Februar	März	April	Mai	Juni	Juli	August	Septbr.	Oktober	Novbr.	Dezbr.
1898	5	3	2	6	4	5	6	3	3	5	1	5
1899	4	9	6	4	5	3	3	5	9	9	1	0
1900	2	7	6	3	6	6	5	5	5	8	6	5
1901	5	3	7	5	5	6	2	3	4	5	5	4
1902	5	5	8	6	3	4	7	3	4	4	11	7
Summa	21	27	29	24	23	24	23	19	25	31	24	21

Während Olshausen[1]) eine Häufung der Eklam
in den Monaten Oktober—Februar fand, berichtet Bü
dass nach seinem Material gerade die Zeit von Mai bis
eine gewisse Prädilektionszeit bildet. Glockner[2]) be
gleichfalls die wenigsten Fälle vom Oktober bis Februar.

Nach meinem Material kann ich einen bestimmten
typus nicht herauserkennen, allenfalls liesse sich eine
Steigerung zum März und zum Oktober hin ersehen.

Die Provinz Ostpreussen zerfällt in folgende klima
trennende Landschaften: Samland, Oberland, Ermeland, N
Barten, Masuren und Littauen.

Es wäre nun zu untersuchen, ob im Auftreten der Ek
sich ebenfalls ein Unterschied erkennen lässt.

Das Samland[4]) umfasst im wesentlichen die Kreise:
berg Stadt und Land, Fischhausen, Labiau und Wehlau.

Die Ausdehnung beträgt ca. 3500 qkm mit etwa 345(
wohnern.

Die klimatischen Verhältnisse sind den Durchschnitt
für Ostpreussen ziemlich gleich. Das Samland hat vor
den Vorteil einer geringeren Bodenerhöhung voraus und
hältnis zu Litauen eine niedrigere Breite.

Im Herbst hindert die allmähliche Abkühlung der G
den frühen Eintritt des Frostes, umgekehrt erwächst a
selben Grunde die Vegetation im Frühjahr erst spät. Di
Verdunstung der Wasserfläche bedingt einen hohen Feuch

[1]) l. c.
[2]) l. c.
[3]) Glockner, zur Behandlung und Statistik der Eklampsi
f. Gyn. 63.
[4]) Zweck, Samland, Pregel und Frischingthal.

der Luft und infolgedessen bedeutende Niederschläge, Winde und Stürme sind häufig bei der freien Lage.

us dem Samland habe ich Bericht über 62646 Geburten e aus nebenstehender Tabelle hervorgeht, 141 Eklampsien, eine Frequenz von 1 : 444,3.

ehe ich jedoch davon Stadt Königsberg mit 29185 Ge- und 103 Eklampsien ab, so erhalte ich 33461 Geburten mit ampsien, das ist 1 : 880,6.

Samland.

	Januar	Februar	März	April	Mai	Juni	Juli	August	Septbr.	Oktober	Novbr.	Dezbr.	Summa
	1	1	0	4	2	4	3	2	2	2	1	2	24
	1	6	3	1	1	1	1	3	2	3	1	0	23
	2	4	3	3	4	4	3	1	2	4	4	2	36
	4	1	3	4	2	3	1	1	1	2	0	2	24
	1	2	6	3	1	2	4	2	0	2	7	4	34
	9	14	15	15.	10	14	12	9	7	13	13	10	141

as Oberland[1]), Ermeland, Natangen und Barten, umfasst lgende Kreise: Osterode, Mohrungen, Pr. Holland, Brauns- Heilsberg, Allenstein, Rössel, Heiligenbeil, Pr. Eylau, Fried- erdauen und Rastenburg.

as Klima ist ungefähr dem des Samlandes gleich, die chnittstemperatur um ein weniges geringer, im ganzen sich ein wenig mehr kontinentaler Anstrich wie im Samland.

us dem Oberland habe ich Bericht über 80 524 Ent- gen mit, wie aus nachstehender Tabelle hervorgeht, ampsien. Dies ist eine Frequenz von 1 : 1045,8.

	Januar	Februar	März	April	Mai	Juni	Juli	August	Septbr.	Oktober	Novbr.	Dezbr.	Summa
	3	1	1	2	0	0	0	0	0	1	0	3	11
	2	3	1	1	3	1	1	1	5	3	0	0	21
	0	1	1	0	2	1	1	2	2	2	1	1	14
	1	2	4	2	1	2	1	1	2	0	3	1	20
	2	0	1	1	0	1	1	0	1	1	2	1	11
	8	7	8	6	6	5	4	4	10	7	6	6	77

lasuren[2]) umfasst ungefähr folgende Kreise: Oletzko, Neiden- Ortelsburg, Sensburg, Lötzen, Angerburg, Goldap, Lyck

[1]) Bludan, Oberland, Ermeland, Natangen und Barten. Stuttgart 1901.
[2]) Zweck, Masuren. Stuttgart 1900.

und Johannisburg mit einem Gebiet von ca. 10 380 428 000 Einwohnern.

Auf das Klima Masurens wirkt in ganz bedeuten die Höhenlage ein, infolgedessen ist die Durchschnitts sogar geringer wie die des viel nördlicheren Memel.

Die wechselnde Höhenlage bedingt aber auch in Landschaft einen oft erheblichen Unterschied im Klima, rasche, grelle Wechsel in der Temperatur sind zu Niederschläge sind häufig, besonders Gewitter.

„Heisse Sommer, kalte Winter, später und kurze mit schnellem Übergange zu hohen Temperaturgraden Herbst mit sehr unsteter, stürmischer Witterung", so Klima in Masuren charakterisiert[1]).

Aus Masuren habe ich Bericht über 29 650 Geb wie aus nachstehender Tabelle ersichtlich, 29 Fällen von das ist eine Frequenz von 1 : 1022,4.

	Januar	Februar	März	April	Mai	Juni	Juli	August	Septbr.	Oktober	Novbr.	Dezbr.
1898	1	0	0	0	2	1	1	0	0	1	0	0
1899	0	0	0	1	0	0	0	0	0	0	0	0
1900	0	0	1	0	0	1	1	1	0	0	1	1
1901	0	0	0	0	1	0	0	1	1	0	0	1
1902	0	3	1	1	0	0	1	0	2	1	2	1
Summa	1	3	2	2	3	2	3	2	3	2	3	3

Litauen[2]) umfasst etwa folgende Kreise: Mem Insterburg, Gumbinnen, Stallupönen, Pillkallen, Ragnit, D Heydekrug und Niederung.

Litauen bildet den nordöstlichsten Teil der Pro preussen, umfasst einen Flächeninhalt von ca. 11 430 ca. 650 000 Einwohnern.

Das Klima hat bereits einen stark nordischen Anst kurze Frühling geht fast unvermittelt in den heissen über, und der früh eintretende, oft von rauhen Stürm tobte Herbst macht einem kalten Winter Platz, der ni einen schroffen Wechsel in der Witterung aufzuweisen

Heftige Winde sind häufig, der Niederschlag ist

Aus Litauen habe ich Bericht über 67 716 Geb

[1]) Kanzow, Der exanthematische Typhus im Regierungsb binnen. Potsdam.

[2]) Zweck, Litauen. Stuttgart 1898.

nachstehender Tabelle ersichtlich, 44 Eklampsien, das ist quenz von 1 : 1539.

Januar	Februar	März	April	Mai	Juni	Juli	August	Septbr.	Oktober	Novbr.	Dezbr.	Summa
0	1	1	0	0	0	2	1	1	2	0	0	8
1	0	2	1	1	1	1	1	2	2	0	0	12
0	2	1	0	0	0	0	1	1	2	0	1	8
0	0	0	0	1	1	0	0	0	3	1	0	6
2	0	0	0	2	1	1	1	1	1	0	1	10
3	3	4	1	4	3	4	4	5	10	1	2	44

dem Vergleich der Eklampsiefrequenz in den einzelnen aften unter Berücksichtigung der klimatischen Verschieden- habe ich durchgreifende Unterschiede nicht feststellen Mit Ausnahme der Verhältnisse in Stadt Königsberg, besondere Würdigung erheischen, nähert sich die Eklampsie- in den einzelnen Landschaften durchaus dem Durch- für die Provinz. Ein Anstieg für Februar-März und er-Oktober ist fast überall deutlich.

ttner hat nun, nur um die Rückwirkung der Witterung Frequenz der Eklampsien im Lande festzustellen, eine t der monatlichen Eklampsiezahlen, der monatlichen hlagshöhe und des Monatsmittels der Lufttemperatur ge- nd hat daraus für sein Material die Folgerung gezogen, nasser Witterung häufiger Eklampsie ausbricht, als bei Wetter.

demselben Zwecke habe ich für unsere Provinz Unter- en angestellt.

it Hilfe der Veröffentlichungen des Königl. Preussischen logischen Institutes[1]), der Arbeiten von Kienast[2]), sowie direkte Auskünfte, die ich von den meteorologischen en II. und III. Ordnung in Ostpreussen (Altstadt, Heils- nsterburg, Klaussen, Königsberg, Marggrabowa, Memel, e, Tilsit) erbat, habe ich versucht, Relationen zwischen sie und Witterung aufzufinden.

ei den Durchschnitts- und Mittelwerten, die ich dabei die durch rein lokale Zustände bisweilen recht wesentlich

a) Ergebnisse der Beobachtungen an den Stationen II. und III. Ordnung im Jahre 1898.
b) Ergebnisse der Niederschlagsbeobachtungen. 1898, 1899, 1900.
Kienast, Die klimatische Forschung in Preussen und Beiträge zur ogie in der Provinz Ostpreussen (Ostdeutsche Monatshefte. I).

beeinflusst sind, war es mir nicht möglich, die Ergeb
einzelnen Stationen für das Auftreten der Eklampsie in
teilen zu verwerten.

Ich musste mich schliesslich darauf beschränken,
Stadt Königsberg genauere Daten zu erheben.

Solche Aufstellungen für kürzere Zeit liegen schon
oben erwähnt, von Nagel und Zangemeister; diese b
jedoch nur die klinischen Fälle, während, wie Büttner r

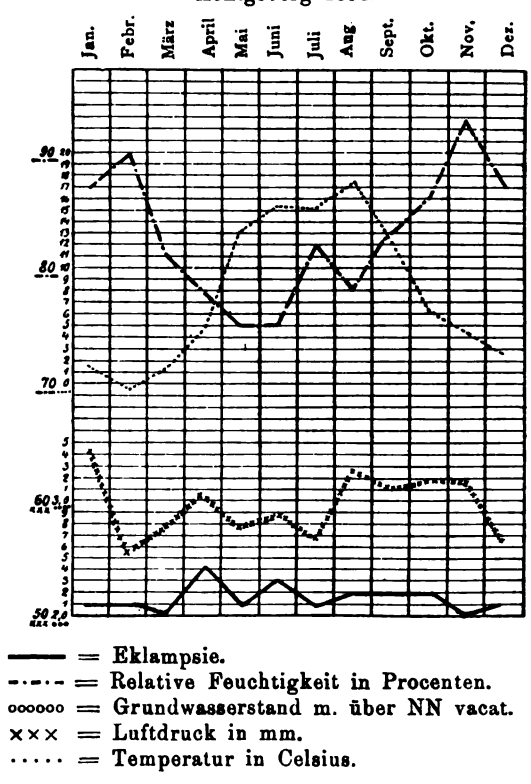

hervorhebt, verlangt werden muss, dass sämtliche in de
zum Ausbruche gekommenen Fälle berücksichtigt werden.
Meyer-Wirz hat nur die klinischen Fälle verwertet.

Der Übersichtlichkeit halber habe ich die Resul
Kurven ausgedrückt, indem ich einmal monatliche Mit
der Witterungsfaktoren mit der monatlichen Eklampsief
in Vergleich brachte, zweitens, indem ich Mittelwerte alle
Faktoren im 5jährigen Durchschnitt zusammengestellt ha
eventuelle Beobachtungsfehler zu verringern. Wie der
schein lehrt, ist eine bestimmte und durchgreifende Be
irgend welcher Art dabei nicht zutage gekommen.

sberg 1899.

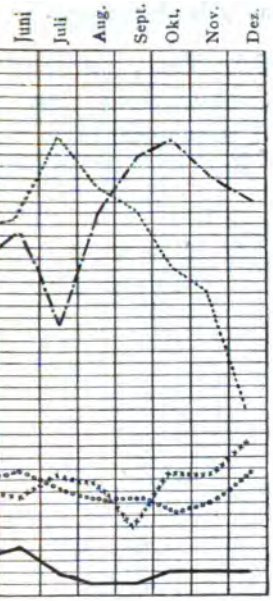

htigkeit in Procenten.
tand m. über NN.
mm.
n Celsius.

sberg 1900.

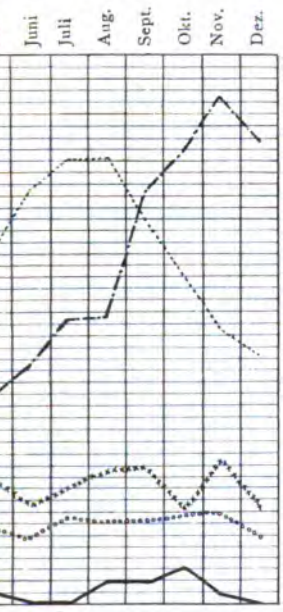

chtigkeit in Prozenten.
stand m. über NN.
mm.
n Celsius.

Königsberg 1901.

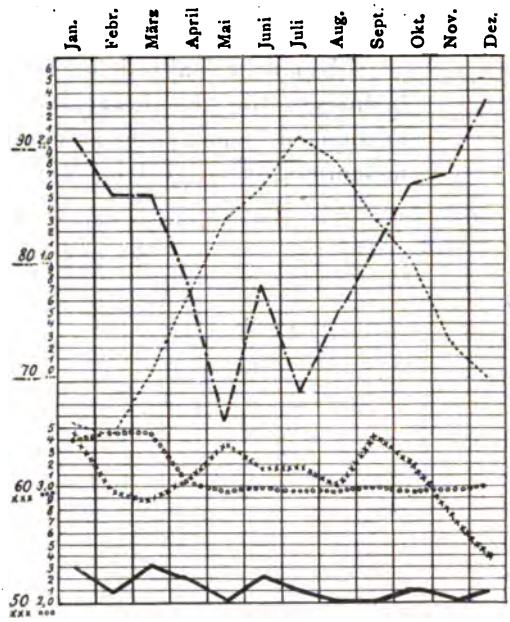

——— = Eklampsie.
-·-·- = Relative Flüssigkeit in Prozenten.
oooooo = Grundwasserstand m. über NN.
××× = Luftdruck in mm.
····· = Temperatur in Celsius.

Königsberg 1902.

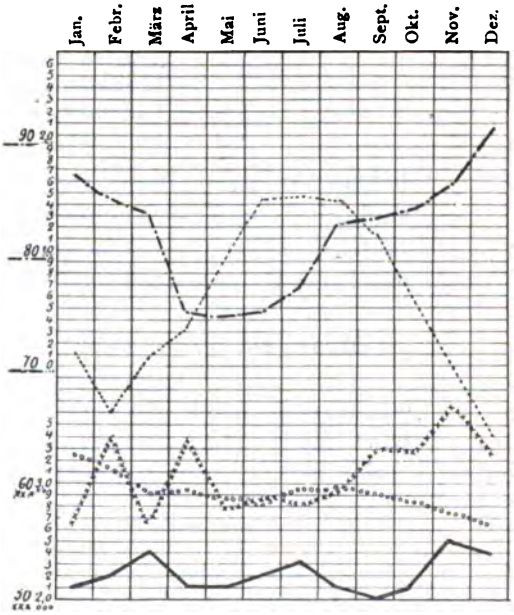

——— = Eklampsie.
oooooo = Grundwasserstand m. über NN.
××× = Luftdruck in mm.
····· = Temperatur in Celsius.

Nunmehr habe ich für sämtliche Tage, an d
5 Jahren, die ich bearbeitet habe, Eklampsien zu
gekommen sind, die gesamten Witterungsfaktore
meteorologischen Tafeln, die Herr Professor Kie

5jährige Kurve. Königsberg 1898—1902.

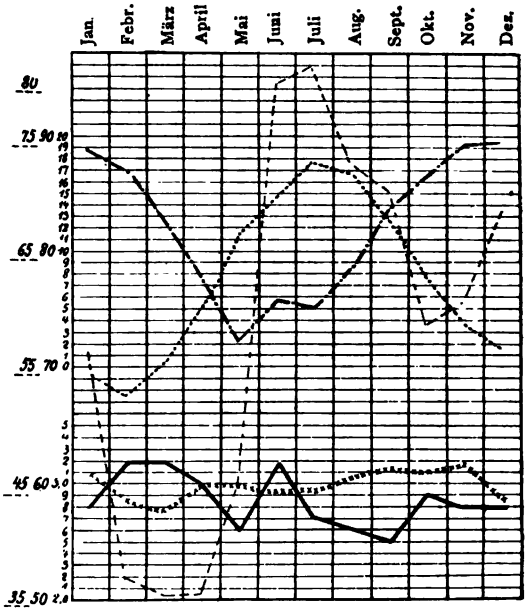

——— = Eklampsie.
-·-·- = Relative Feuchtigkeit in Prozenten.
- - - - = Niederschlagshöhe.
××× = Luftdruck in mm.
····· = Temperatur in Celsius.

liebenswürdigster Weise zur Verfügung gestellt hat,
zugleich dabei Bemerkungen über die Beziehungen der
faktoren dieser Tage mit den vorhergehenden und fo
geführt. Es ergeben sich folgende Werte:

Meteorologische Angaben an den Eklamps
in Königsberg 1898—1902.

Zur Erklärung: C = Windstille, N = Nord, E = Ost, W = W
Windstärke 0—12 (abgelesen 7 a. m., 2 p. m., 9 p. m.): 0 = still
4 = mässig, 6 = stark, 8 = stürmisch, 10 = voller Sturm, 1
Bewölkung 1—10: Heitere Tage unter 2,0,
trübe Tage mehr als 8,0.
a = ante meridiem, p. a = post meridiem.
Barometer = mm Quecksilberdruck.
Temperatur = Celsius.
Absolute Feuchtigkeit = mm Quecksilberdruck.
Relative Feuchtigkeit = Prozentziffer.

1898.

25. Januar = 1 Eklampsie.

rometer = stark steigend (von 759,6 auf 772,5).
mperatur = sehr tief (Minimaltemperatur des Monats — 12,6).
solute Feuchtigkeit = Minimum des Monats 1,5.
lative Feuchtigkeit = mittel (73,3).
wölkung = 7.
ind-Richtung und -Stärke = NNE_5, E_2, SW.
ederschlag — mittel (4,5) — es folgt an diesem Tage eine Trockenheitsperiode auf eine Niederschlagsperiode.
rösste Schneehöhe des Monats: 15 cm, Schnee erst seit 24. liegend.
mperaturfall = 3° 2—3 p.

20. Februar = 1 Eklampsie.

rometer = steigend (747,9 auf 751,0).
mperatur = Monatsmittel — 2,9 bis + 2,5.
solute Feuchtigkeit = Monatsmittel 4,1.
lative Feuchtigkeit = Monatsmittel (20,0).
wölkung = 9.
ind-Richtung und -Stärke = NNW_3, WSW_3, S_5.
ederschlag = gering (0,8), es folgt eine Trockenheitsperiode auf eine Niederschlagsperiode.
cm Schnee.

13. April = 1 Eklampsie.

rometer = steigend (758,8 auf 763,9).
mperatur = Monatsmittel (0,9—9,0).
solute Feuchtigkeit = gering (3,7).
lative Feuchtigkeit = sehr gering (38).
wölkung = 5,3.
ind-Richtung und -Stärke = ENE_5, ENE_6, N_3.
ederschlag = gering (0,5), es folgt eine Trockenheitsperiode auf eine Niederschlagsperiode.
mperatur = schwankend a.

19. April = 2 Eklampsien.

rometer = steigend (752,2 auf 759,5).
mperatur = mittel (4,0—11,4).
solute Feuchtigkeit = Monatsmaximum (8,5).
lative Feuchtigkeit = sehr gross (92).
wölkung = 8,3.
ind-Richtung und -Stärke = ESE_6, S_3, W_4.
ederschlag = mässig (3,1), es folgt eine kleine Niederschlagsperiode auf eine kleine Trockenheitsperiode.
mperatursturz = 4° $2^1/_4$—3 p.

25. April = 1 Eklampsie.

rometer = fallend (770,0 auf 765,5).
mperatur = Monatsmaximum (15,2).
solute Feuchtigkeit = Monatsmittel (5,4).
lative Feuchtigkeit = Monatsminimum (36).
wölkung = 5,7.
ind-Richtung und -Stärke = NE_3, ESE_6, ENE_3.
ederschlag = Trockenheit.

16. Mai = 1 Eklampsie.

rometer = hoch, aber fallend (764,2—762,7).
mperatur = hoch (8,3—22,7).

Absolute Feuchtigkeit = mittel (8,3).
Relative Feuchtigkeit = mässig (59,0).
Bewölkung = 5.
Wind-Richtung und -Stärke = ESE_4, S_6, SW_1.
Niederschlag = Trockenheit.

20. Juni = 1 Eklampsie.
Barometer = niedrig, aber steigend (749,7—755,2).
Temperatur = niedrig (10,3—17,7).
Absolute Feuchtigkeit = gering (9,0).
Relative Feuchtigkeit = ziemlich gross (79,7).
Bewölkung = 8,3.
Wind-Richtung und -Stärke = NNW_4, NNW_5, NW_1.
Niederschlag = gering (0,5).

22. Juni = 2 Eklampsien.
Barometer = fallend (757,2—755,1).
Temperatur = hoch (11,1—25,4).
Absolute Feuchtigkeit = mittel — hoch (12,7).
Relative Feuchtigkeit = hoch (82,0).
Bewölkung = 8.
Wind-Richtung und -Stärke SSE_3, WSW_1, C.
Niederschlag = gering (0,6).
Nachmittags Gewitter, Temperaturabsturz $2^1/_2{}^0$ 5 p. m., 1

25. Juli = 1 Eklampsie.
Barometer = steigend (752,4—756,0).
Temperatur = niedrig (10,1—13,9).
Absolute Feuchtigkeit = gering (9,4).
Relative Feuchtigkeit = gross (88,3).
Bewölkung = 10.
Wind-Richtung und -Stärke = SSW_7, SW_3, W_7.
Niederschlag = mässig (9,6).
Sturmböen = a auf p.

1. August = 1 Eklampsie.
Barometer = steigend (754,1—755,5).
Temperatur = mittel (12,6—17,8).
Absolute Feuchtigkeit = mittel (10,3).
Relative Feuchtigkeit = mittel (81,3).
Bewölkung = 8,3.
Wind-Richtung und -Stärke WSW_7, WSW_6, WSW_5.
Niederschlag = mässig (5,7), es folgt eine Trockenheitsp
Starke Sturmböen = nachts zum 1. Wetterleuchten aben

25. August = 1 Eklampsie.
Barometer = steigend (761,0—762,3).
Temperatur = mittel (14,1—17,9).
Absolute Feuchtigkeit = gering (10,3).
Relative Feuchtigkeit = mittel (76,0).
Bewölkung = 9,3.
Wind-Richtung und -Stärke = WSW_3, W_3, WSW_3.
Niederschlag = Trockenheit.

9. September = 1 Eklampsie.
Barometer konstant (761,3).
Temperatur hoch (12,0—23,2).

solute Feuchtigkeit = Monatsmaximum (14,3).
ative Feuchtigkeit gross (90,0).
wölkung = 5,7.
ndrichtung und -Stärke = WSW_1, WSW_4. C.
derschlag = Trockenheit.
nperatur in Absätzen stark fallend.

15. September = 1 Eklampsie.

rometer steigend (762,3—764,1)
nperatur = mittel (10,5—16,4).
solute Feuchtigkeit = mittel (9,6).
lative Feuchtigkeit = mittel (77,7).
wölkung = 5,3.
ndrichtung und -Stärke = WSW_6, W_7, WNW_4.
derschlag sehr gering (0,8).
lgt eine Trockenheitsperiode.
rmböig p.

17. Oktober = 1 Eklampsie.

rometer sehr niedrig und fallend (752,5—751,8).
mperatur fast Monatsminimum (1,1 bis —2,2).
solute Feuchtigkeit = gering (3,4).
lative Feuchtigkeit = mittel (78,3).
wölkung = 8,7.
ndrichtung und -Stärke = NNE_4, ENE_4, ENE_6.
derschlag = Trockenheit.

20. Oktober = 1 Eklampsie.

rometer fallend (767,8—762,4).
mperatur = Monatsminimum (3,9).
solute Feuchtigkeit = Monatsminimum (2,8).
lative Feuchtigkeit = mittel (85,0).
wölkung = 9,7.
ndrichtung und -Stärke = ENE_6, ENE_7, ESE_6.
derschlag = Trockenheit
(es folgt auf eine Trockenheitsperiode eine Niederschlagsperiode).
atteis. Böig bis stürmisch. Schneehöhe mittags 6 cm.

23. Dezember = 1 Eklampsie.

rometer = steigend (769,3—774,1).
mperatur = mittel (2,0).
solute Feuchtigkeit = mittel (5,0).
lative Feuchtigkeit = maximum (100).
wölkung = 9,7.
ndrichtung und -Stärke = WSW_1, SW_1, W_1.
derschlag mässig (5,8).
Es folgt eine Trockenheitsperiode auf eine Niederschlagsperiode.
össte Schneehöhe des Monats 10 cm.
mlich starker Nebel früh.

1899.

10. Januar = 1 Eklampsie.

rometer fallend (759,9—756,4).
nperatur = mittel (0,7—4,5).
solute Feuchtigkeit = mittel (4,9).
lative Feuchtigkeit = gross (98).
wölkung = 7.

Windrichtung und -Stärke = S_8, SE_3, ESE_4.
Niederschlag = Trockenheit.
1 cm Schnee, ziemlich starker Nebel in der Nacht zum

2. Februar = 1 Eklampsie.

Barometer = Monatsminimum (741,7).
Temperatur = mittel (—2,7 bis 1,1).
Absolute Feuchtigkeit = mittel (3,9).
Relative Feuchtigkeit = gross (90,7).
Bewölkung = 9,7.
Windrichtung und -Stärke = SSW_1, SSW_3, SSW_3.
Niederschlag = Trockenheit.
2 cm Schneehöhe.

4. Februar = 1 Eklampsie.

Barometer steigend (752,4—755,6).
Temperatur = mittel (—1,0 bis —4,4).
Absolute Feuchtigkeit = gering (2,4).
Relative Feuchtigkeit = gering (63,7),
Bewölkung = 7,7.
Windrichtung und -Stärke = NNW_4, WNW_4, S_5.
Niederschlag = gering (1,9).
4 cm Schneehöhe.

6. Februar = 1 Eklampsie.

Barometer steigend (755,7—763,6).
Temperatur = niedrig (—1,3 bis —7,5).
Absolute Feuchtigkeit = gering (2,4).
Relative Feuchtigkeit = Monatsminimum (59).
Bewölkung = 5,3.
Windrichtung und -Stärke = N_6, NNW_6, W_5.
Niederschlag = mittel (3,2).
6 cm Schnee, Sturmböen nachts.

22. Februar = 1 Eklampsie.

Barometer steigend (761,8—765,1).
Temperatur mittel (2,9 bis —2,1).
Absolute Feuchtigkeit = mittel (3,9).
Relative Feuchtigkeit = mittel (80,3).
Bewölkung = 8,0.
Windrichtung und -Stärke = NNW_7, N_6, N_4.
Niederschlag = gering (1,0).

27. Februar = 1 Eklampsie.

Barometer fallend (766,9—764,6).
Temperatur = mittel (2,6 bis 1,8).
Absolute Feuchtigkeit = mittel (4,4).
Relative Feuchtigkeit = gross (90,3).
Bewölkung = 7,3.
Windrichtung und -Stärke = WNW_4, WNW_6, W_4.
Niederschlag = Trockenheit.

3. März = 1 Eklampsie.

Barometer fallend (753,4—752,0).
Temperatur = mittel (—0,6 bis 5,5).
Absolute Feuchtigkeit = mittel (4,7).
Relative Feuchtigkeit = gross (85,7).
Bewölkung = 8,0.

drichtung und -Stärke = WNW_2, W_6, SW_4.
derschlag = Monatsmaximum (7,8).
neeflecke, Sturmböen anfangs nachts (zum 3.).

8. März = 1 Eklampsie.

ometer fallend (754,3—751,7).
nperatur = niedrig (—4,3 bis 2,4).
olute Feuchtigkeit = gering (3,7).
ative Feuchtigkeit = mittel (80,3).
völkung = 9,7.
drichtung und -Stärke = S_3, SW_4, SW_3.
derschlag = trocken.
m Schnee.

18. März = 1 Eklampsie.

ometer = niedrig, aber steigend (746,4—748,1).
nperatur = mittel (— 1,9 bis 6,3).
olute Feuchtigkeit = gering (3,8).
ative Feuchtigkeit = gering (72,0).
völkung = 7,3.
nd-Richtung und -Stärke = WSW_4, SW_7, WSW_7.
derschlag = trocken.
rm nachts, anfangs a., Sturmböen a., anfangs p. Temperatur stark schwankend.

16. April = 1 Eklampsie.

rometer = fallend (751,9—750,6).
nperatur = mittel (4,4—10,7).
olute Feuchtigkeit = gross (7,0).
ative Feuchtigkeit = gross (90,3).
völkung = 10.
nd-Richtung und -Stärke = ENE_2, ENE_3, W_1.
derschlag = reichlich (4,1).
tter = sehr schlecht.

6. Mai = 1 Eklampsie.

rometer = Monatsmaximum (768,9).
nperatur = hoch (5,9—18,6).
olute Feuchtigkeit = mässig (6,8).
lative Feuchtigkeit = gering (62,0).
völkung = 8,0.
nd-Richtung und -Stärke = NE_5, E_6, NE_6.
derschlag = trocken.
nd = teilweise böig, Temperatursturz = 5^0 12—$1^3/_4$ p.

13. Juni = 1 Eklampsie.

rometer = Monatsminimum (741,0).
nperatur = mittel (10,3—13,9).
olute Feuchtigkeit = mittel (9,1).
lative Feuchtigkeit = gross (92,0).
völkung = 10.
nd-Richtung und -Stärke = WSW_4, W_3, NNW_1.
derschlag = Monatsmaximum (23,1).
ginn einer Niederschlagsperiode nach Trockenheit.
chnebel vor den Toren.

9. August = 1 Eklampsie.

rometer = konstant (761,1).
nperatur = hoch (8,6—22,1).

Absolute Feuchtigkeit = gering (9,1).
Relative Feuchtigkeit = mittel (71,3).
Bewölkung = 3,3.
Wind-Richtung und -Stärke = NE_1, N_2, N_3.
Niederschlag = trocken.
Temperatursturz = 2^0 2—$2^3/_4$ p.

28. August = 1 Eklampsie.

Barometer = steigend (758,0—760,5).
Temperatur = niedrig (8,5—15,7).
Absolute Feuchtigkeit = gering (8,8).
Relative Feuchtigkeit = gross (93,0).
Bewölkung = 6.
Wind-Richtung und -Stärke = N_3, NW_4, W_1.
Niederschlag = gering (0,4).

10. September = 1 Eklampsie.

Barometer = konstant (753,3).
Temperatur = mittel (11,5—18,5).
Absolute Feuchtigkeit = mittel (10,1).
Relative Feuchtigkeit = gross (90,3).
Bewölkung = 8,3.
Wind-Richtung und -Stärke = S_3, SSE_1, E_1.
Niederschlag = mässig (5,8).

26. September = 1 Eklampsie.

Barometer = konstant (755,0).
Temperatur = niedrig (8,5—15,7).
Absolute Feuchtigkeit = gering (8,8).
Relative Feuchtigkeit = mittel (82,3).
Bewölkung = 7,3.
Wind-Richtung und -Stärke = SSE_2, SSE_6, SE_6.
Niederschlag = trocken.

19. Oktober = 1 Eklampsie.

Barometer = fallend (769,0—765,7).
Temperatur = mittel (4,5—12,1).
Absolute Feuchtigkeit = gering (7,5).
Relative Feuchtigkeit = Monatsmaximum (100).
Bewölkung = 6,7.
Wind-Richtung und -Stärke = C, W_6, WNW_4.
Niederschlag = gering (1,7).
Es folgt eine Trockenheitsperiode.
Hochnebel früh.

26. Oktober = 1 Eklampsie.

Barometer = steigend (760,3—763,7).
Temperatur = niedrig (0,8—6,0).
Absolute Feuchtigkeit = gering (5,0),
Relative Feuchtigkeit = gross (88,7).
Bewölkung = 6,3.
Wind-Richtung und -Stärke = NW_5, NW_4, WSW_1.
Niederschlag = mittel (4,4).
Am 25. starker Sturm.

29. Oktober = 1 Eklampsie.

Barometer = steigend (756,6—759,0).
Temperatur = mittel (7,5—11,8).

Absolute Feuchtigkeit = gering (8,4).
Relative Feuchtigkeit = Monatsmaximum (100).
Bewölkung = 8,0.
Wind-Richtung und -Stärke = SW_1, W_7, WSW_2.
Niederschlag = mittel (5,9).
Wind = böig, mittags auf p.

1. November = 1 Eklampsie.

Barometer = steigend (757,2—766,6).
Temperatur = mittel (4,8—10,3).
Absolute Feuchtigkeit = mittel (6,1).
Relative Feuchtigkeit = mittel (76,7).
Bewölkung = 6,3.
Wind-Richtung und -Stärke = W_3, WNW_6, W_5.
Niederschlag = mittel (9,5).
Nachts zum 1. Gewitter. Stürmisch und böig a.

1900.

7. Januar = 1 Eklampsie.

Barometer = konstant (772,3).
Temperatur = tief (— 3,8 bis — 7,2).
Absolute Feuchtigkeit = gering (2,3).
Relative Feuchtigkeit = gering (76,0).
Bewölkung = 6,7.
Wind-Richtung und -Stärke = ESE_3, SE_3, ESE_5.
Niederschlag = trocken.
Fast wolkenlos mittags, nachmittags.

29. Januar = 1 Eklampsie.

Barometer = konstant (755,3).
Temperatur = hoch (0,5—1,6).
Absolute Feuchtigkeit = gross (4,4).
Relative Feuchtigkeit = gross (93,7).
Bewölkung = 10,0.
Wind-Richtung und -Stärke = ENE_3, ENE_6, ENE_2.
Niederschlag = trocken.
Windig a, anfangs p.

9. Februar = 1 Eklampsie.

Barometer = steigend (759,7—764,1).
Temperatur = niedrig (— 1,7 bis — 8,4).
Absolute Feuchtigkeit = gering (2,9).
Relative Feuchtigkeit = gross (90,3).
Bewölkung = 7,7.
Wind-Richtung und -Stärke = WSW_5, WSW_6, SW_1.
Niederschlag = gering (0,2).
3 cm Schnee, windig a.

11. Februar = 1 Eklampsie.

Barometer = fallend (758,6—751,7).
Temperatur = niedrig (— 2,7 bis — 6,4).
Absolute Feuchtigkeit = mittel (3,0).
Relative Feuchtigkeit = gross (90,3).
Bewölkung = 10,0.
Wind-Richtung und -Stärke = NNE_2, ENE_5, ENE_6.
Niederschlag = mässig (1,5).
4 cm Schnee, böig abends.

18. Februar = 1 Eklampsie.

Barometer = fallend (750,9—747,8).
Temperatur = niedrig (1,0 bis — 11,9).
Absolute Feuchtigkeit = gering (2,8).
Relative Feuchtigkeit = gross (85,7).
Bewölkung = 10,0.
Wind-Richtung und -Stärke = E_5, ESE_5, SSW_4.
Niederschlag = mittel (2,2).
14 cm Schnee, Temperatur $5^1/_2$—$9^3/_4$ p. um 8° gestiegen

25. März = 2 Eklampsien.

Barometer = fallend (756,0—752,7).
Temperatur = niedrig (1,2 bis — 6,0).
Absolute Feuchtigkeit = mittel (2,9).
Relative Feuchtigkeit = mittel (71,0).
Bewölkung = 7,7.
Wind-Richtung und -Stärke = E_3, SSE_1, SE_1.
Niederschlag = trocken.

14. April = 1 Eklampsie..

Barometer = sehr niedrig, aber steigend (747,7—753,0).
Temperatur = mittel (4,4—7,3).
Absolute Feuchtigkeit = mittel (5,8).
Relative Feuchtigkeit = gross (86,3).
Bewölkung = 9,0.
Wind-Richtung und -Stärke = SSW_5, WSW_8, W_8.
Niederschlag = Monatsmaximum (5,1).
Sturmböig a. p.

18. April = 1 Eklampsie.

Barometer = steigend (762,1—768,5).
Temperatur = mittel (0,5—9,6).
Absolute Feuchtigkeit = mittel (5,0).
Relative Feuchtigkeit = mittel (78,3).
Bewölkung = 4,0.
Wind-Richtung und -Stärke = SW_4, WSW_5, WNW_3.
Niederschlag = reichlich (3,3).
Es folgt eine Periode der Trockenheit.
Wind = stark bis frisch.

3. Mai = 2 Eklampsien.

Barometer = Monatsmaximum = fallend (767,3).
Temperatur = mittel (— 1,5 bis 16,9).
Absolute Feuchtigkeit = gering (5,5).
Relative Feuchtigkeit = gering (66,0).
Bewölkung = 1,7.
Wind-Richtung und -Stärke = ENE_3, ESE_5, E_3.
Niederschlag = trocken.
Wind = teilweise stark.

20. Mai = 1 Eklampsie.

Barometer = steigend (753,1—759,7).
Temperatur = mittel (1,4—11,2).
Absolute Feuchtigkeit = gering (5,4).
Relative Feuchtigkeit = mittel (73,7).
Bewölkung = 8,0.
Wind-Richtung und -Stärke = S_6, SW_7, W_4.
Niederschlag = mittel (1,4).
Sturmböig a, anfangs p.

2. Juni = 1 Eklampsie.
Barometer = fallend (765,8—764,1).
Temperatur = hoch (11,0—24,8).
Absolute Feuchtigkeit = mittel (8,9).
Relative Feuchtigkeit = mittel (68,0).
Bewölkung = 0,7.
Wind-Richtung und -Stärke = NNE_3, NNW_3, NW_1.
Niederschlag = trocken.
Wind = teilweise stark.

10. Juni = 1 Eklampsie.
Barometer = steigend (762,8—765,7).
Temperatur = mittel (10,0—18,2).
Absolute Feuchtigkeit = mittel (8,6).
Relative Feuchtigkeit = mittel (72,7).
Bewölkung = 4,0.
Wind-Richtung und -Stärke = WNW_3, WNW_6, NW_1.
Niederschlag = trocken.
Wind = steif a, bis Mitte p.

11. Juni = 1 Eklampsie.
Barometer = steigend (fast Maximum) (766,0—767,5).
Temperatur = hoch (5,8—19,3).
Absolute Feuchtigkeit = mittel (9,3).
Relative Feuchtigkeit = gross (80,0).
Bewölkung = 3,7.
Windrichtung und -Stärke = NNW_4, NNE_4, NNW_3.
Niederschlag = trocken.

21. Juni = 1 Eklampsie.
Barometer = steigend (754,5—755,4).
Temperatur = hoch (12,0—20,0).
Absolute Feuchtigkeit = gross (9,4).
Relative Feuchtigkeit = mittel (76,3).
Bewölkung = 9,7.
Windrichtung und -Stärke = C, SW_3, W_1.
Niederschlag = trocken.

21. Juli = 1 Eklampsie.
Barometer = konstant (764,2).
Temperatur = sehr hoch (17,9—28,6).
Absolute Feuchtigkeit = mittel (13,4).
Relative Feuchtigkeit = mittel (65,7).
Bewölkung = 0,3.
Windrichtung und -Stärke = WSW_4, NW_3, N_2.
Niederschlag = trocken.

25. Juli = 1 Eklampsie.
Barometer = steigend (758,6—760,1).
Temperatur = hoch (18,1—23,4).
Absolute Feuchtigkeit = gross (13,5).
Relative Feuchtigkeit = mittel (77,7).
Bewölkung = 7,3.
Windrichtung und -Stärke = NW_5, NW_7, C.
Niederschlag = trocken.
Ferngewitter abends.

18. August = 1 Eklampsie.
Barometer = hoch, aber fallend (767,1—765,2).
Temperatur = hoch (13,2—27,1).
Absolute Feuchtigkeit = mittel (11,5).
Relative Feuchtigkeit = mittel (68,7).
Bewölkung = 1,0.
Windrichtung und -Stärke = E_2, SE_2, C.
Niederschlag = trocken.
Wind zum Teil steif.

25. September = 1 Eklampsie.
Barometer = fallend (756,9—755,0).
Temperatur = hoch (12,1—21,4).
Absolute Feuchtigkeit = gross (12,2).
Relative Feuchtigkeit = gross (87,3).
Bewölkung = 8,3.
Windrichtung und -Stärke = SSE_2, WSW_1, SSE_1.
Niederschlag = trocken.
Mittags Gewitter (1 p.).

10. Oktober = 1 Eklampsie.
Barometer = fallend (756,0—755,4).
Temperatur = hoch (9,5—16,0).
Absolute Feuchtigkeit = mittel (9,9).
Relative Feuchtigkeit = Maximum (100).
Bewölkung = 10,0.
Windrichtung und -Stärke = SSW_3, NW_2, C.
Niederschlag = gering (0,2).

18. Oktober = 1 Eklampsie.
Barometer = steigend (755,9—756,5).
Temperatur = mittel (2,7—10,0).
Absolute Feuchtigkeit = gering (6,1).
Relative Feuchtigkeit = gross (86,7).
Bewölkung = 8,3.
Windrichtung und -Stärke = S_3, WNW_1, SW_1.
Niederschlag = mässig (3,6).
Temperatursturz = 3° ($11^1/_2$ a—$12^1/_4$ p.).

12. November = 1 Eklampsie.
Barometer = steigend (760,2—762,6).
Temperatur = mittel (3,4—5,0).
Absolute Feuchtigkeit = mittel (5,6).
Relative Feuchtigkeit = gross (92,0).
Bewölkung = 10,0.
Windrichtung und -Stärke = SSE_4, SSE_2, SSE_1.
Niederschlag = trocken.

18. November = 1 Eklampsie.
Barometer = niedrig, aber steigend (758,9—762,7).
Temperatur = mittel (3,4—6,0).
Absolute Feuchtigkeit = mittel (5,9).
Relative Feuchtigkeit = Maximum (100).
Bewölkung = 10,0.
Windrichtung und -Stärke = N_3, NNE_4, NNE_2.
Niederschlag = mässig (3,3).
Starker Nebel, nachts Sturm 18.

8. Dezember = 1 Eklampsie.

Barometer = Monatsmaximum (772,1).
Temperatur = hoch (— 1,8 bis 3,2).
Absolute Feuchtigkeit = mittel (4,3).
Relative Feuchtigkeit = gross (87,7).
Bewölkung = 7,0.
Windrichtung und -Stärke = N_2, WNW_1, SSW_1.
Niederschlag = mässig (2,1).

22. Dezember = 1 Eklampsie.

Barometer = steigend (753,8—756,2).
Temperatur = hoch (4,2—5,7).
Absolute Feuchtigkeit = mittel (5,4).
Relative Feuchtigkeit = gross (83,7).
Bewölkung = 9,3.
Windrichtung und -Stärke = SSW_5, WSW_3, W_7.
Niederschlag = gering (0,5).
Sturmböen frühe.

1901.

3. Januar = 1 Eklampsie.

Barometer = steigend (776,4—777,8).
Temperatur = fast Monatsminimum (—14,5 bis —19,0).
Absolute Feuchtigkeit = fast Monatsminimum (1,0).
Relative Feuchtigkeit = gross (87,3).
Bewölkung = 1,0.
Windrichtung und -Stärke = ESE_2, ESS_1, ESE_1.
Niederschlag = trocken.
8 cm Schneehöhe seit Monatsbeginn, starker Rauhreif in der Nacht zum 3.; 1 cm lang.

22. Januar = 1 Eklampsie.

Barometer = fallend (759,8—756,1).
Temperatur = fast Monatsmaximum (0,0—4,9).
Absolute Feuchtigkeit = Monatsmaximum (5,5).
Relative Feuchtigkeit = gross (95,7).
Bewölkung = 10,0.
Windrichtung und -Stärke = W_4, WNW_6, WSW_7.
Niederschlag = mässig (2,0).
3 cm Schnee, Sturmböen abends, nachts zum 23.

31. Januar = 1 Eklampsie.

Barometer = steigend (745,6—754,6).
Temperatur = hoch (0,0 bis —3,8).
Absolute Feuchtigkeit = mittel (3,5).
Relative Feuchtigkeit = gross (87,3).
Bewölkung = 9,3.
Windrichtung und -Stärke = S_4, WSW_3, SSE_1.
Niederschlag = gering (0,6).
4 cm Schnee.

28. Februar = 1 Eklampsie.

Barometer = steigend (748,6—753,4).
Temperatur = Monatsmaximum (4,0).
Absolute Feuchtigkeit = Monatsmaximum (5,0).
Relative Feuchtigkeit = gross (84,0).
Bewölkung = 10,0.

Windrichtung und -Stärke = SSW_5, SSW_6, W_5.
Niederschlag = trocken.
28 cm Schnee, böig.

7. März = 1 Eklampsie.

Barometer = konstant (753,1).
Temperatur = mittel (—1,5 bis 3,5).
Absolute Feuchtigkeit = mittel (4,6).
Relative Feuchtigkeit = gross (90,0).
Bewölkung = 9,0.
Windrichtung und -Stärke = ESE_4, SE_5, ESE_4.
Niederschlag = gering (1,9).
7 cm Schnee, Wind bisweilen stark p.

28. März = 1 Eklampsie.

Barometer = konstant (754,5).
Temperatur = fast Monatsminimum (1,4 bis —6,3).
Absolute Feuchtigkeit = fast Monatsminimum (2,6).
Relative Feuchtigkeit = mittel (72,3).
Bewölkung = 1,7.
Windrichtung und -Stärke = NNE_2, W_5, C.
Niederschlag = trocken.
Schneeflocken.

29. März = 1 Eklampsie.

Barometer = steigend (756,5—758,7).
Temperatur = tief (2,5 bis —5,6).
Absolute Feuchtigkeit = gering (3,0).
Relative Feuchtigkeit = mittel (74,0).
Bewölkung = 8,0.
Windrichtung und -Stärke = SE_4, SSE_4, ESS_3.
Niederschlag = trocken.
Schneeflocken, Wind bisweilen stark.

13. April = 1 Eklampsie.

Barometer = niedrig, aber steigend (750,7—752,1).
Temperatur = mittel (2,8—8,3).
Absolute Feuchtigkeit = mittel (6,0).
Relative Feuchtigkeit = gross (93,0).
Bewölkung = 7,3.
Windrichtung und -Stärke = WSW_4, WNW_5, NW_5.
Niederschlag = mittel (4,8).
Es folgt eine Trockenheitsperiode.

29. April = 1 Eklampsie.

Barometer = fallend (764,9—763,3).
Temperatur = fast Monatsmaximum (6,7—21,4).
Absolute Feuchtigkeit = mittel (6,7).
Relative Feuchtigkeit = mittel (58,3).
Bewölkung = 1,0.
Windrichtung und -Stärke = ENE_4, ENE_6, ENE_5.
Niederschlag = trocken.

18. Juni = 2 Eklampsien.

Barometer = steigend (758,9—760,4).
Temperatur = mittel (9,6—18,4).
Absolute Feuchtigkeit = gering (7,9).
Relative Feuchtigkeit = mittel (67,3).
Bewölkung = 4,3.

Windrichtung und -Stärke = NNW_4, NNW_5, NNW_3.
Niederschlag = trocken.
Abends starker Hochnebel.

1. Juli = 1 Eklampsie.

Barometer = fallend (762,7—759,0).
Temperatur = mittel (10,8—20,0).
Absolute Feuchtigkeit = gering (9,5).
Relative Feuchtigkeit = (72,3).
Bewölkung = 7,7.
Windrichtung und -Stärke = NNW_4, NNW_5, NNW_3.
Niederschlag = trocken.

25. Oktober = 1 Eklampsie.

Barometer = fallend (770,8—768,0).
Temperatur = mittel (3,7—9,7).
Absolute Feuchtigkeit = gering (6,6).
Relative Feuchtigkeit = Maximum (100).
Bewölkung = 8,3.
Windrichtung und -Stärke = ESE_2, SE_3, SE_3.
Niederschlag = trocken.

1. Dezember = 1 Eklampsie.

Barometer = steigend (747,4—753,4).
Temperatur = hoch (—2,1 bis 3,9).
Absolute Feuchtigkeit = gross (4,5).
Relative Feuchtigkeit = gross (93,0).
Bewölkung = 10,0.
Windrichtung und -Stärke = SW_3, NE_3, NNE_3.
Niederschlag = mässig (3,4).
cm Schneehöhe. Sehr schlechtes Wetter.

1902.

10. Januar = 1 Eklampsie.

Barometer = fallend (756,7—755,0).
Temperatur = hoch (2,2—6,1).
Absolute Feuchtigkeit = gross (5,4).
Relative Feuchtigkeit = gross (88,0).
Bewölkung = 9,3.
Windrichtung und -Stärke = SW_6, WSW_7, WSW_5.
Niederschlag = gering (1,0).
Sturmböen nachts, früh, Böen a, etwas p.

23. Februar = 1 Eklampsie.

Barometer = fallend 770,4—769,5).
Temperatur = niedrig (0,7 bis — 11,5).
Absolute Feuchtigkeit = mittel (2,5).
Relative Feuchtigkeit = gross (84,3).
Bewölkung = 1,7.
Windrichtung und -Stärke = ENE_1, SE_4, C.
Niederschlag = trocken.
cm Schnee.

28. Februar = 1 Eklampsie.

Barometer = steigend (758,5—759,3).
Temperatur = Monatsmaximum (3,3).
Absolute Feuchtigkeit = Monatsmaximum (4,8).

Relative Feuchtigkeit = gross (89,7).
Bewölkung = 9,0.
Windrichtung und -Stärke = SE_4, SSE_4, SE.
Niederschlag = trocken.
8 cm Schnee.

4. März = 1 Eklampsie.

Barometer = steigend (768,0—769,9).
Temperatur = mittel (0,9 bis — 0,4).
Absolute Feuchtigkeit = mittel (4,2).
Relative Feuchtigkeit = gross (91,3).
Bewölkung = 10,0.
Windrichtung und -Stärke = NW_4, NW_3, NE_1.
Niederschlag = gering (0,3).
Schneeflocken.

5. März = 1 Eklampsie.

Barometer = fallend (770,7—769,8).
Temperatur = mittel (— 0,1 bis — 1,6).
Absolute Feuchtigkeit = mittel (3,6).
Relative Feuchtigkeit = gross (82,0).
Bewölkung = 10,0.
Windrichtung und -Stärke = ENE_3, SSE_3, SSE_3.
Niederschlag = gering (0,3).
Schneeflocken.

16. März = 1 Eklampsie.

Barometer = steigend (753,7—754,4).
Temperatur = mittel — höher (0,7—7,8).
Absolute Feuchtigkeit = mittel (4,7).
Relative Feuchtigkeit = gross (81,3).
Bewölkung = 8,7.
Windrichtung und -Stärke = S_4, SSW_5, SE_2.
Niederschlag = trocken.
Schneespuren, vielfach heiter bis Mittag.

31. März = 1 Eklampsie.

Barometer = steigend (vom Monatsminimum [742,2—750,1]
Temperatur = mittel (1,6—4,3).
Absolute Feuchtigkeit = mittel (4,7).
Relative Feuchtigkeit = gross (87,3).
Bewölkung = 70.
Windrichtung und -Stärke = NE_3, ENE_3, NNW_4.
Niederschlag = mässig (2,3).

24. April = 1 Eklampsie.

Barometer = fallend (768,3—765,1).
Temperatur = mittel (— 2,1 bis 12,4).
Absolute Feuchtigkeit = mittel (4,9).
Relative Feuchtigkeit = mittel (76,3).
Bewölkung = 4,0.
Windrichtung und -Stärke = NNW_3, WSW_6, NNW_3.
Niederschlag = trocken.

26. Mai = 1 Eklampsie.

Barometer = fallend (762,7—761,4).
Temperatur = hoch (7,6—13,9).
Absolute Feuchtigkeit = mittel (6,8).

lative Feuchtigkeit = mittel (66,7).
ewölkung = 5,7.
indrichtung und -Stärke = WSW_5, WSW_6, WSW_5.
ederschlag = trocken.

24. Juni = 1 Eklampsie.

rometer = steigend (754,2—759,0).
mperatur = mittel (8,7—15,9).
bsolute Feuchtigkeit = mittel (10,3).
lative Feuchtigkeit = gross (89,3).
ewölkung = 10,0.
indrichtung und -Stärke = NNE_5, NNE_5, N_5.
ederschlag = mässig (4,9).
was wolkenbrechend.
folgt eine Trockenheitsperiode.

30. Juni = 1 Eklampsie.

arometer = fallend (764,4—762,7).
emperatur = hoch (8,4—23,9).
bsolute Feuchtigkeit = gering (7,8).
elative Feuchtigkeit = gering (51,3).
ewölkung = 1,7.
indrichtung und -Stärke = ENE_3, SSE_1, SSE_1.
iederschlag = trocken.

4. Juli = 1 Eklampsie.

arometer = Monatsmaximum (765,0).
emperatur = steigend vom Monatsminimum (6,4—20,4).
bsolute Feuchtigkeit = Monatsminimum (6,1).
elative Feuchtigkeit = gering (63,3).
ewölkung = 4,3.
indrichtung und -Stärke = WNW_4, WSW_5, WNW_3.
iederschlag = gering (1,6).
s folgt Trockenheit.

12. Juli = 1 Eklampsie.

arometer = steigend (751,8—757,5).
emperatur = mittel (10,1—16,6).
bsolute Feuchtigkeit = gering (8,7).
elative Feuchtigkeit = mittel (74,3).
ewölkung = 6,3.
indrichtung und -Stärke = WNW_6, WNW_6, WNW_4.
iederschlag = mässig (5,4).
s folgt Trockenheitsperiode.

24. Juli = 1 Eklampsie.

arometer = steigend (759,6—760,8).
emperatur = mittel (9,4—20,9).
bsolute Feuchtigkeit = mittel (10,6).
elative Feuchtigkeit = gross (84,3).
ewölkung = 6,7.
indrichtung und -Stärke = SSW_3, NW_3, NNW_2.
iederschlag = mittel (7,9).
s folgt Trockenheitsperiode.

14. August = 1 Eklampsie.

arometer = konstant [fast Monatsminimum] (754,0).
emperatur = mittel (8,7—16,4).

Absolute Feuchtigkeit = mittel (9,6).
Relative Feuchtigkeit = gross (89,3).
Bewölkung = 9,3.
Windrichtung und -Stärke = SW_5, WSW_4, WNW_3.
Niederschlag = gering (0,1).

7. Oktober = 1 Eklampsie.

Barometer = fallend (759,0—756,5).
Temperatur = mittel (2,3—6,5).
Absolute Feuchtigkeit = mittel (6,2).
Relative Feuchtigkeit = gross (94,7).
Bewölkung = 10,0.
Windrichtung und -Stärke = ESE_5, ESE_3, SE_1.
Niederschlag = gering (0,4).

6. November = 1 Eklampsie.

Barometer = steigend (772,0—773,4).
Temperatur = mittel (—0,3 bis 3,0).
Absolute Feuchtigkeit = mittel (4,1).
Relative Feuchtigkeit = gross (79,0).
Bewölkung = 9,3.
Windrichtung und -Stärke = SSE_2, ESE_2, ESE_4
Niederschlag = gering (0,6).
Temperatursturz 2° $10^1/_2$ p.
Es folgt eine Trockenheitsperiode.

12. November = 1 Eklampsie.

Barometer = steigend (771,2—774,3).
Temperatur = mittel (2,3—4,5).
Absolute Feuchtigkeit = gross (5,7).
Relative Feuchtigkeit = Maximum (100,0).
Bewölkung = 10,0.
Windrichtung und -Stärke = C, C, C.
Niederschlag = trocken.
Sehr starker Nebel früh.

16. November = 1 Eklampsie.

Barometer = steigend (775,6—779,0).
Temperatur = mittel (—4,3 bis 2,4).
Absolute Feuchtigkeit = gering (2,9).
Relative Feuchtigkeit = gross (80,0).
Bewölkung = 6,7.
Windrichtung und -Stärke = ENE_4, NE_3, ENE_4.
Niederschlag = trocken.
Wind bisweilen stark.

18. November = 2 Eklampsien.

Barometer = Monatsmaximum (786,0—784,2).
Temperatur = Monatsminimum (—10,6 bis —4,7).
Absolute Feuchtigkeit = Monatsminimum (1,7).
Relative Feuchtigkeit = gross (78,3).
Bewölkung = 0,3.
Windrichtung und -Stärke = ESE_4, E_2, ENE_3.
Niederschlag = trocken.

2. Dezember = 1 Eklampsie.

Barometer = konstant (763,0).
Temperatur = fast Monatsminimum (— 12,9 bis — 21,4)

bsolute Feuchtigkeit = sehr gering (1,0).
lative Feuchtigkeit = Maximum (100).
ewölkung = 2,0.
indrichtung und -Stärke = C, ESE_2, ENE_2.
iederschlag = gering (0,8).
cm Schnee.
lche Temperaturminima nicht im Dezember seit 1879.

3. Dezember = 1 Eklampsie.
arometer = steigend (764,0—769,8).
mperatur = Monatsminimum (— 14,7 bis — 21,6).
bsolute Feuchtigkeit = sehr gering (1,1).
elative Feuchtigkeit = Maximum (100).
ewölkung = 5,7.
indrichtung und -Stärke = NE_6, NE_4, ENE_4.
iederschlag = trocken.
cm Schneehöhe.

7. Dezember = 1 Eklampsie.
arometer = fallend (773,3—771,4).
emperatur = tief (— 7,7 bis — 16,3).
bsolute Feuchtigkeit = gering (2,0).
elative Feuchtigkeit = Maximum (100).
ewölkung = 7,7.
indrichtung und -Stärke = NE_2, NE, ENE.
iederschlag = trocken.
cm Schneehöhe.

10. Dezember = 1 Eklampsie.
arometer = steigend (776,3—779,8).
emperatur = tief (— 2,6 bis — 11,6).
bsolute Feuchtigkeit = gering (2,5).
elative Feuchtigkeit = Maximum (100).
ewölkung = 5,7.
indrichtung und -Stärke = C, C, SSW_1.
iederschlag = gering (0,1).
tarker Rauhreif nachts, starker Nebel früh, Temperatursturz 4°, 8—8¾ a, 2° 2p.

iehe ich nun aus den detaillierten meteorologischen An- sowohl wie aus den in Kurvenform dargestellten Mittel- im Verhältnis zum Auftreten der Eklampsie einen Schluss, es unzweifelhaft der, dass sich irgendwie bestimmte nen zwischen Eklampsie und Witterung nicht auffinden jedenfalls nicht mehr, als etwa in Beziehung zu anderen heiten. Vergleiche ich damit die in der Literatur nieder- n, oben erwähnten Angaben anderer Autoren, so glaube dem Satze berechtigt zu sein, dass die Eklampsie un- gig von der Witterung auftritt. Die positiven Angaben Autoren (s. oben) kommen auch nicht über Wahrscheinlich- und einen gewissen Anschein eines Zusammenhanges hin- en ich ablehnen zu müssen glaube.

Mortalität.

Unter 240 536 Entbindungen in Ostpreussen sin
fälle an Eklampsie verzeichnet, also eine Mortalität v
an Eklampsie, während Hegar für Baden und B
Mecklenburg 0,05 pCt. Mortalität erhalten.

Unter 291 Eklampsiefällen befinden sich 75 To
ist eine Mortalität von 25 pCt.

In den verschiedenen Landesteilen ergeben sich
wie folgt:

Samland:	141	Eklampsien,	25	Todesfälle	= 1
Oberland:	77	„	25	„	= 3
Masuren:	29	„	12	„	= 4
Litauen:	44	„	13	„	= 3

Für die Stadt Königsberg bekomme ich nur ein
von 12 pCt. Es stellt sich also die Mortalität am ni
grossen Städten und deren Umgebung mit leichter Er
eines Arztes, am höchsten in ländlichen Distrikten, ei
welches für den günstigen Einfluss der schnellen Geburt
bei Eklampsie spricht.

Die Todesfälle ereigneten sich:

24 mal nach spontaner Geburt,
24 mal nach Forceps,
6 mal nach Extraktion,
6 mal nach Wendung und Extraktion,
1 mal nach kombinierter Wendung,
1 mal nach Bossi-Dilatation,
2 mal nach Perforation und Kranioklasie,
2 mal nach Sectio caesarea,
5 mal nach Kunsthülfe (Hebammen-Angabe)
4 Frauen starben unentbunden.

Nach der preussischen Statistik der Sterbl
preussischen Staate starben in den Jahren 1898—1
preussen 114 226 weibliche Personen, davon 1558 in

Der Eklampsietod beträgt demnach in Ostpreuss
der weiblichen Gesamtmortalität und 5 pCt. der Ster
Kindbett.

Für die einzelnen Landesteile ergeben sich folge

Samland:

Gesamtmortalität der weiblichen Personen	= 2
Sterblichkeit im Kindbett	=
„ an Eklampsie	=

er Eklampsietod beträgt also:
0,11 pCt. der Gesamtmortalität und
14 „ der Sterblichkeit im Kindbett.

Oberland:

Gesamtmortalität der weiblichen Personen = 32777,
Sterblichkeit im Kindbett = 430,
„ an Eklampsie = 25.

er Eklampsietod beträgt also:
0,08 pCt. der Gesamtmortalität und
6 „ der Sterblichkeit im Kindbett.

Masuren:

Gesamtmortalität der weiblichen Personen = 24844,
Sterblichkeit im Kindbett = 433,
„ an Eklampsie = 12.

er Eklampsietod beträgt also:
0,05 pCt. der Gesamtmortalität und
2,8 „ der Sterblichkeit im Kindbett.

Litauen:

Gesamtmortalität der weiblichen Personen = 33915,
Sterblichkeit im Kindbett = 515,
„ an Eklampsie = 13.

Der Eklampsietod beträgt also:
0,04 pCt. der Gesamtmortalität und
2,5 „ der Sterblichkeit im Kindbett.

Wir sehen also, wie in den ländlichen Distrikten der psietod gegenüber den anderen Ursachen des Todes im Kind- bedeutend zurücktritt und erkennen daraus, dass bei iteren sanitären Verhältnissen die Anzahl der anderen Todes- en intra et post partum bedeutend zunimmt.

Um Vergleiche mit den Zahlen, die ich für Ostpreussen be- des Eklampsietodes festgestellt habe, zu erhalten, habe ich emüht, entsprechende Aufzeichnungen, besonders für andere r, zu erhalten. Mein Material bekam ich vom kgl. preussischen ischen Bureau in Berlin, der kgl. Regierung zu Königsberg, tatistischen Amt der Stadt Königsberg, sowie durch die e Vermittlung eines früheren Volontärarztes unserer Klinik merika.

Die Ausbeute war keine besonders grosse, in den meisten ischen Jahrbüchern ist die Eklampsie nicht speziell er- z. B. auch nicht in den Veröffentlichungen des preussischen

Staates. Nur einzelne Städte haben diesbezügliche Angaben ergeben interessante Aufschlüsse.

Aus dem statistischen Jahrbuch der Stadt Berlin e sich für die Jahre 1898—99 eine weibliche Gesamtmort von 30356 Personen bei einer Eklampsiemortalität von 32 F = 0,1 pCt.

Aus den „Annuaire statistique de la ville de Paris" er ich für die Jahre 1898, 1899, 1900 eine weibliche Gesamtmort von 72566 Personen bei einer Eklampsiemortalität von 95 F = 0,13 pCt.

Das statistische Jahrbuch der Haupt- und Residenz Budapest ergibt für die Jahre 1896—98 eine weibliche Ges mortalität von 19690 Personen bei einer Eklampsiemortalität 17 Fällen = 0,09 pCt.

Die „Dati statistici di Municipio di Milano" ergeben die 4 Jahre 1898—1901 eine weibliche Gesamtmortalität 18054 Personen bei einer Eklampsiemortalität von 16 F = 0,08 pCt.

Für Amerika stellen sich die Zahlen wie folgt:

Chicago:

Weibliche Gesamtmortalität 1897—98	=	20121	
Eklampsiemortalität	=	37	= 0,19

San Francisco:

Weibliche Gesamtmortalität 1898—1901	=	8056	
Eklampsiemortalität	=	23	= 0,29

Boston:

Weibliche Gesamtmortalität	=	5405	
Eklampsiemortalität	=	13	= 0,24

New-Orleans:

Weibliche Gesamtmortalität für Weisse 1901	=	1887	
Eklampsiemortalität	=	12	= 0,63
Weibliche Gesamtmortalität für Neger 1901	=	1463	
Eklampsiemortalität	=	5	= 0,34

Wir haben also in Europa überall ziemlich die gleiche hältniszahl, etwa 0,1, während dieselbe in Amerika zum Tei deutend steigt.

An den 75 Todesfällen, die bei den 291 registri Eklampsiefällen in Ostpreussen sich ereigneten, beteiligten

ebärende mit 45 Todesfällen = 23 pCt. und 93 Mehr- mit 30 Todesfällen = 32 pCt.

demselben Resultat, dass nämlich die Gefährdung der enden durch die Eklampsie eine grössere ist, als der nden, kommt auch Büttner.

seinen beiden Arbeiten berechne ich:

Erstgebärende mit 76 Todesfällen = 22 pCt.
Mehrgebärende „ 53 „ = 33 „

ben Zahlen, die sich bei mir ergeben.

anderen Eklampsiestatistiken, die nur auf klinische utieren, ergeben auch meist dasselbe Resultat. Ols- Zweifel[2]) und Bidder[3]) dagegen behaupten, dass bärenden stärker gefährdet seien. Wyder[4]) versucht erenz zu erklären, indem er annimmt, dass nur die rsten Fälle von Eklampsie der Mehrgebärenden in en gebracht würden, infolgedessen die Mortalitätsziffern ehrgebärenden scheinbar höher werden müssten. Des- Wyder die Behauptung, dass die Sterblichkeit der enden eine grössere sei als der Erstgebärenden, für n.

eisen lassen sich diese Verhältnisse nur durch Landes- , nicht durch klinische, die von vielerlei Imponderabilien sind. Durch die völlige Übereinstimmung zwischen und meinen Zahlen halte ich in der Tat für erwiesen, rgebärende eine bedeutend höhere Eklampsiemortalität als Erstgebärende.

Zusammenstellung der Mortalität an Eklampsie aus seren Statistiken verschiedener Länder ergibt folgende

(Prag 1896)	4,5 pCt.
noff (Petersburg 1901)	6,3 „
el (München 1889)	10 „
zik (Breslau 1898)	10,7 „
nerschlag (Stadt Königsberg 1903) . .	11,6 „
(Rostock 1895)	12 „
(Petersburg 1893)	16,5 „

shausen, Volkmannsche Vorträge 1892, 39.
eifel, Centralblatt für Gynäkologie 1895.
dder, Archiv für Gynäkologie 44.
yder, Verhandlungen der Deutschen Gesellschaft für Gynäko-

Leske (Leipzig 1895) . . . . . .
Hammerschlag, autochthone Fälle (s. später)
Goedecke (Berlin 1901) . . . . . .
Olshausen (Berlin 1901) . . . . . .
Glockner (Leipzig 1901) . . . . . .
Bidder (Petersburg 1892) . . . . . .
Herzfeld (Wien 1901) . . . . . .
Seeger (Berlin 1890) . . . . . .
v. Breitenberg (Innsbruck 1902) . . . . .
Dührssen (Berlin 1892) . . . . . .
Hammerschlag (Klinik Königsberg 1903) .
Löhlein (Sammelstatistik 1890) . . . . . .
Eskelin (Helsingfors 1897) . . . . . .
Schreiber (Wien 1896) . . . . . .
Kopetsch (Klinik Königsberg 1891) . . . .
Paupertow (Moskau 1891) . . . . . .
Feustell (Berlin 1888) . . . . . .
Ostrčil (Prag 1902) . . . . . .
Zweifel (Leipzig 1895) . . . . . .
Geuer (Köln 1894) . . . . . .
Bayer (Köln 1900) . . . . . .
Charles (Lüttich 1896) . . . . . .
Goldberg (Dresden 1892) . . . . . .
Krönig (Leipzig 1894) . . . . . .
Moran (Columbia 1900) . . . . . .
Olshausen (Berlin 1892) . . . . . .
Green (Amerika 1893) . . . . . .
Auvard (Paris 1889) . . . . . .
Hammerschlag (Provinz Ostpreussen 1903)
Nagel (Berlin 1901) . . . . . .
Meyer-Wirz (Zürich 1904) . . . . . .
Büttner (Mecklenburg 1903) . . . . . .
Lautos (Budapest 1888) . . . . . .
Gettkant (Klinik Königsberg 1884) . . . .
Schnabel (Klinik Königsberg 1899) . . . .
Ahlfeld (Marburg 1901) . . . . . .
Solowieff (Moskau 1891) . . . . . .
Löhlein (Berlin 1879) . . . . . .
Hugenberger (Petersburg 1878) . . . . . .
Schauta (Wien 1881) . . . . . .
Kerr (Glasgow 1902) . . . . . .
Brummerstädt (Rostock 1865) . . . . . .

Aus dieser Statistik lässt sich nicht erkennen, ob die psie in bestimmten Ländern schwerer auftritt als in anderen, Angaben aus denselben Gegenden zum Teil stark differieren. l erkenntlich ist dagegen die Besserung der Mortalität in er Zeit gegenüber älteren Zahlen derselben Provenienzen, was ür den Erfolg der beschleunigten Entbindung zu sprechen t, da dieser Grundsatz jetzt grösstenteils befolgt wird.

Desgleichen geht aus dieser Statistik hervor, dass die drei sstatistiker Büttner, Meyer-Wirz und ich fast identische bringen, so dass man wohl nicht fehl geht, wenn man die psiemortalität im Lande auf ca. 25 pCt. veranschlägt.

Hieran gliedere ich das Auftreten der Eklampsie in verenen Geburtsstadien, sowie die Operationsstatistik mit der konstatierten Mortalität.

Unter 291 Eklampsiefällen ist 56 mal angegeben, dass die psie erst post partum ausgebrochen ist = 19 pCt.

Nach Pollak (l. c.) stellen sich hierbei die Zahlen der iken, die ich vervollständige, wie folgt:

	6,6	pCt.,	Hammerschlag	19	pCt.,
	12,0	„	Meyer-Wirz	19,7	„
ısen	14	„	Bayer	20	„
	14	„	Schweder	20,2	„
ll	14,25	„	Kopetsch	22,5	„
ıer	15,07	„	Rosthorn	22,72	„
ld	16,8	„	Löhlein	23,69	„
erg	16,88	„	C. Braun	24	„
s	16,98	„	Schauta	26,4	„
el	17	„	Bidder	29	„
cke	18,2	„	Büttner	32	„

Wir erhalten also eine mittlere Frequenz, ebenso wie r-Wirz, während Büttner für Mecklenburg eine ausserlich hohe Prozentzahl erhält.

Unter 56 post partum-Eklampsien sind 5 Todesfälle veret = 9 pCt.

Andere Statistiken geben hierüber folgende Zahlen:

	5,2	pCt.,	Schröder	20,2	pCt.,
	6,6	„	Kopetsch	22,5	„
nerschlag	9	„	Rosthorn	22,72	„
ll	14,25	„	Löhlein	23,3	„
l	15,4	„	Büttner	24,07	„

Leopold	16,8	pCt.	Schauta	27,2 resp
Lantos	16,9	„	Kaufmann	

Unsere Mortalitätsziffer ist also diesbezüglich
Unter meinen post partum-Eklampsien finde ich
späten Ausbruch der Erkrankung verzeichnet, einmal
einmal am 9. Tage post partum (siehe Kasuistik
Autoren berichten:

Goedecke 1 Fall am 7. Tage p. p.,
Büttner je 1 Fall am 5., 12., 14. Tage p. p.,
Legroux „ „ „ 14. Tage p. p.,
Olshausen „ „ „ 15. „ „
Löhlein „ „ „ 15. „ „
Lumpe „ „ „ 24. „ „
Goetz, Simpson je 1 Fall 8 Wochen p. p.

In einem Falle verzeichne ich den Ausbruch ei
Eklampsie im IV. Graviditätsmonat (siehe Kasuistik)

Von 291 Frauen kamen 107 spontan nieder,
künstlich entbunden, 4 Frauen starben unentbunden.

Von 107 spontan Gebärenden starben 24 = 22
Von 180 künstlich Entbundenen starben 47 =

Ziehe ich jedoch von den spontan Gebärenden die
bettseklampsien mit 5 Todesfällen ab, so erhalte ich

51 spontan Gebärende mit 19 Todesfällen = 37

Berücksichtigt man ausserdem, dass unter diese
leichten, mit wenigen Anfällen schnell verlaufenden s
so erkennt man wiederum den segensreichen Einfluss
Geburtsbeendigung auf die Eklampsie.

Von geburtshülflichen Operationen wurden aus

Forceps	102	mal mit	24	Todesfällen
Wendung und Extraktion	14	„ „	6	„
Extraktion	13	„ „	6	„
Kombinierte Wendung	8	„ „	1	Todesfall
Kristellers Expression	1	„		
Perforation und Kranioklasie	6	„ „	2	Todesfällen
Kolpeuryse	10	„		
Metreuryse	4	„		
Bossi-Dilatation	7	„ „	1	Todesfall
Sectio caesarea	2	„ „	2	Todesfällen
Manuelle Placentarlösung	4	„		
Kunsthülfe (Hebammenangabe)	12	„ „	5	„
Künstliche Frühgeburt	1	„		

rst- und Mehrgebärende. Altersverhältnisse.

nter 291 Eklampsien befinden sich 198 Erstgebärende
Ct. und 93 Mehrgebärende = 32 pCt.

ach Pollak[1]) verhalten sich die Angaben in der Literatur
iesen Punkt wie folgt: Es notieren Primiparität bei
sie:

	72	pCt.	Glockner	80	pCt.
	72,7	„	Brummerstädt I. St.	80,5	„
en	74	„	Seeger	81,7	„
	74,3	„	Schauta	82,6	„
II. St.	75	„	Feustel	83	„
ch	75	„	Geuer I. St.	84	„
e	75,4	„	Geuer II. St.	84,4	„
tow	75,4	„	Gettkant	85,1	„
l	76,8	„	Löhlein	85,4	„
jor	77	„	Bayer	86	„
erstädt II. St.	79,2	„	Braun	86,3	„
ni	79,4	„	Goldberg	86,4	„
	80	„			

iese Zahlen sind jedoch die Ergebnisse der Kliniken, und
bekannten hauptsächlichen Zusammensetzung des klinisch
hülflichen Materials aus Erstgebärenden sind dieselben zu
Dementsprechend findet Meyer-Wirz (l. c.) für den
Zürich 62,8 pCt. Iparae, und Büttner (l. c.) für Mecklen-
7 pCt. Iparae, woran sich dann meine Zahl 68 pCt. an-
würde.

Was das Alter der Eklamptischen anbetrifft, so erhalte ich
4 Fällen folgende Ergebnisse:

15—20 J.	21—25 J.	26—30 J.	31—35 J.	36—40 J.	41 etc.	Summa
39	98	44	11	3	3	198
3	7	23	22	21	10	86
42	105	67	33	24	13	284

iese Zahlen habe ich in Prozenten auf eine Kurve gebracht
it der entsprechenden Kurve von Büttner, sowie von
ta verglichen. Dabei zeigt sich völlige Identität zwischen
ers und meinen Zahlen (Landesmaterial), während Schautas

[1]) Pollak, Kritisch-experimentelle Studien zur Klinik der puerperalen
sie. Leipzig und Wien. 1904.

klinische Zahlen wieder durch das Überwiegen von Er
etwas anders lauten.

——— = Provinz Ostpreussen.
- - - - = Mecklenburg.
- - - - = Wiener Klinik (Schauta).

Diese Kurve gibt jedoch nur ein absolutes
Altersverhältnissen bei Eklampsie und kein relativ

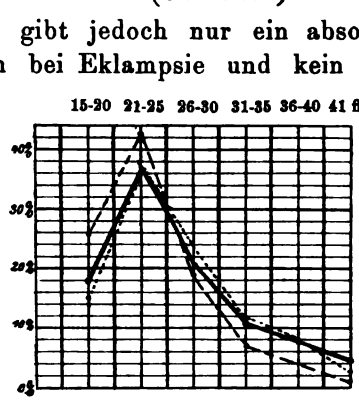

diesem Zwecke mit der Frequenz der Entbindunge
nach Altersklassen verglichen werden müsste.

Deshalb habe ich diese Kurve aufgelöst in Kur
und mehrgebärende Eklamptische und habe dieselb
der Frequenz der Erst- und Mehrgebärenden üb
glichen.

Die Kurve der erstgebärenden Eklamptischen

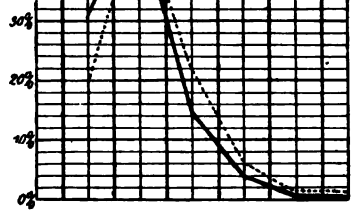

mit 1261 Erstgebärenden der Klinik aus demselben
gibt folgendes Bild:

——— = eklamptische Erstgebärende in Provinz
- - - - = I parae der Kgl. Frauenklinik zu Köni
bis 1902).

Aus dieser Kurve ist ersichtlich, dass im grosse
die Kurve der Eklampsie genau der allgemeinen Alte

n Unterschied, dass ganz jugendliche Erstgebärende etwas
zur Eklampsie disponieren, während ältere Erstgebärende
etwas mehr Chancen haben, eklamptisch zu werden, als
gemeinen Geburtenfrequenz in dem betreffenden Zeitraum
cht.

ergleicht man die Kurve der Mehrgebärenden mit 1257 Mehr-
den der geburtshülflichen Poliklinik der Kgl. Frauenklinik
mselben Zeitraum, so erhält man folgende Werte:

—— = eklamptische Mehrgebärende in Provinz Ostpreussen.
- - - = Mehrgebärende der geb. Poliklinik der Kgl. Frauen-
zu Königsberg 1898—1902.

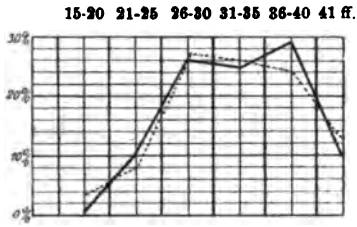

Hier sehen wir eine fast völlige Identität beider Kurven, die
bei 36—40 kann durch Zufälligkeit entstanden sein.

iehungen der Eklampsie zum Wohnort und Beruf.

Wie schon eingangs erwähnt, ist bislang in Deutschland ein
keitsverhältnis der Eklampsie von 1 : 500 angenommen.
iesbezüglichen Arbeiten von Harig, Büttner, Meyer-
(allerdings für die Schweiz) und meine vorliegende Unter-
g ergeben die Zahlen für

Württemberg	1 : 3561
Mecklenburg	1 : 480
Zürich	1 : 509
Prov. Ostpreussen	1 : 826,6.

Weiteren Untersuchungen muss es vorbehalten bleiben,
slich für Deutschland eine genaue Karte der Eklampsie-
nz aufstellen zu können, sodann wird sich auch ergeben,
ographische Verhältnisse im grossen auf die Häufigkeit der
psie Einfluss haben.

Für unsere Provinz habe ich diese Punkte mehr im Detail
gt und besonders Untersuchungen darüber aufgestellt, wie
und Land, Berufsarten und Volksschichten sich gegenüber
klampsiefrequenz verhalten.

Die Bevölkerungsdichte der Provinz Ostpreuss
ziemlich geringe, für ganz Ostpreussen kommen 54
auf den Quadratkilometer; für den Regierungsbezi
berg 57. Damit bleibt die Provinz erheblich hinter
schnitt im preussischen Staate mit 86 und dem Reichs
mit 97 für 1 qkm zurück.

Die Siedelungen sind hauptsächlich ländlicher A
mit mehr als 20000 Einwohnern sind Königsberg, Til
burg und Allenstein, daneben eine Reihe kleinerer St

Die Grundlage des gesamten wirtschaftlichen Le
Ackerbau, Viehzucht, Forstwirtschaft und eventuell F
grösseren Städten überwiegt natürlich die Industrie.

Die Bevölkerung besteht teils aus Deutschen,
polnischen Masuren und Litauern.

Nach dem amtlichen Quellenwerk des preussisch
sind an den Geburten in der Provinz Ostpreussen be

das Land mit 78 pCt.,
die Sädte mit 22 pCt.;

demgegenüber fallen von 291 Eklampsien

an das Land 106,
an die Städte 185;

das heisst, auf dem Lande ereignet sich 1 Eklamp
ca. 1800 Geburten, während in den Städten das Verhä
beträgt. Man sieht also ein ganz unverhältnismässig
Auftreten der Eklampsie in den Städten. In Königs
beträgt das Verhältnis 1 : 283.

Nach dem oben erwähnten Quellenwerk des p
Staates sind nach meiner Berechnung in der Provinz
die Berufe an den Geburten prozentual etwa mit folgen
beteiligt, neben welche ich die prozentuale Beteiligu
Eklampsiefällen setze:

Berufe	Prozentuale Beteil an d. Geburtsziffer	an de
Gelehrte Berufe etc.	1,5 pCt.	
Handelsgewerbe	2,3 „	1
Soldaten- und Beamtenfrauen	6,7 „	1
Arbeiter- und Handwerkerfrauen	55,5 „	5
Land- und Forstwirtschaft (ausgenommen Arbeiter, Tagelöhner)	34,0 „	1

Hieraus geht mit grosser Deutlichkeit zunächst h
die in Land- und Forstwirtschaft tätigen Frauen im

eichlich viel seltener von Eklampsie befallen werden, als
leren Berufe, bei denen stets die prozentuale Beteiligung
Eklampsie höher ist, als der prozentualen Beteiligung an
urtenziffer entspricht.
ieselben Verhältnisse habe ich an dem geburtshülflichen
l der königlichen Frauenklinik zu Königsberg noch einmal
et und erhalte dort folgende Werte:

Berufe	Prozentuale Beteiligung an d. Geburtsziffer	Prozentuale Beteiligung an der Eklampsie
nädchen (meist vom Lande)	46,5 pCt.	7,2 pCt.
rinnen, Schneiderinnen etc.	27,5 „	35,0 „
er- und Handwerkerfrauen	19,0 „	38,0 „
aten- und Soldatenfrauen	3,5 „	8,7 „
Kaufmannsfrauen	2,5 „	12,0 „
ndliche Besitzerfrauen	1,6 „	—

Wiederum erkennt man mit grosser Deutlichkeit das seltenere
ten der Eklampsie bei vom Lande kommenden Personen,
d bei den übrigen Berufen die prozentuale Beteiligung an
lampsie verhältnismässig gross ist.
us der preussischen Statistik berechne ich ferner die Be-
g der unehelichen Geburten in Ostpreussen an der Ge-
burtenziffer mit 10 pCt., während Eklampsie bei ledigen
en in 25 pCt. der Fälle auftrat. Wir erhalten also folgende
:

Geburten	Prozentuale Beteiligung an d. Geburtsziffer	Prozentuale Beteiligung an der Eklampsie
ehelich	90 pCt.	75 pCt.
unehelich	10 „	25 „

in bedeutend häufigeres Auftreten der Eklampsie bei
Personen, als ihrer Beteiligung an der Geburtsziffer
cht.
Hieran anschliessend möchte ich über die autochthonen
der Klinik berichten. Von 69 in der Klinik beobachteten
psien wurden 57 wegen der Eklampsie eingeliefert, 12 ent-
n in der Klinik selbst. Es ist nun meiner Ansicht nach
richtig, diese auf die Gesamtzahl der Entbindungen zu
nen, denn die dabei erhaltene Zahl gäbe kein richtiges
on der Häufigkeit der autochthonen Eklampsie. Deshalb
ch für die in Rede stehende Zeit von 5 Jahren die Haus-
ngeren der Klinik zusammengezählt und als solche nur

Personen gerechnet, die mindestens 3 Tage ante pa
Klinik waren. Dann erhalte ich unter 938 Haus
12 Fälle von Eklampsie = 1 : 78 = 1,3 pCt. In der S
berg beträgt die Eklampsiefrequenz nur 0,34 pCt.,
die Frequenz der autochthonen Fälle nicht unbeträc
Die höhere Prozentziffer wird nun zum Teil wieder
dingt, dass das Material der Hausschwangeren haup
Erstgebärenden besteht. Mir sind keine Zahlen
Statistiken bekannt, die in dieser Weise die Frequenz
thonen Eklampsie feststellen, ich glaube aber, dass
der richtige ist und sich auf diese Weise festst
müsste, ob wirklich in den Gebäranstalten die
höher ist als ausserhalb derselben.

Sexualproportion und Placentargröss

In seiner zweiten Arbeit berichtet Büttner ein
die Studien, die er bezüglich dieser beiden Fakto
Eklampsie gemacht hat.

Er findet aus verwertbaren Statistiken folgende

	Knaben
Schauta, Wiener Klinik, 1834—1880	187
Schreiber, Wiener Klinik, 1880 - 1895	85
Lantos, Budapester Klinik, 1862—1867	25
Dührssen, Charité-Klinik, 1880—1892	79
Roman, Kieler Klinik, 1876 - 1899	18
Scholl, Münchener Klinik, 1892—1895	11
Büttner, Mecklenburg-Schwerin, 1885—1899	282
Summa:	687

Demnach Sexualproportion:
100 : 114,5 statt 100 : 106.

An meinem Material finde ich in 297 Fällen da
angegeben, und zwar 161 Knaben und 136 Mädchen =

Es scheint demnach wirklich bei der Eklampsie
proportion zu Gunsten der Knaben verschoben zu
Verschiebung kommt, wie Büttner gezeigt hat,
Rechnung der alten Erstgebärenden, bei denen bek
Knabenüberschuss ein grösserer ist als im Durchsch

Des ferneren macht Büttner auf die Czempin
der Eklampsie aufmerksam, welche behauptet, dass
epithel in seiner Gesamtheit dazu diene, regressiv
das Kind ausscheide, zu vernichten, und dass bei ev

ız des Chorionepithels der mütterliche Organismus mit Eklampsie erregenden Stoffen überschwemmt werde.

ın findet Büttner neben dem Überschuss an Knaben-n, den auch ich bestätige, eine relative Kleinheit der ·ta bei Eklampsie und glaubt daraus im Sinne Czempins e auf leicht eintretende Insuffizienz machen zu können. us dem Material unserer Klinik finde ich für das argewicht verwendbare Fälle: 35 am Ende der Gravidität. ieselben sind folgende:

			1898.					
25	jähr.	II p.,	lebendes Mädchen,	52	cm,	2800 g,	Placenta	500 g,
22	„	I p.,	totes Mädchen,	51	„	2950 „	„	800 „
24	„	I p.,	lebender Knabe,	53	„	3000 „	„	600 „
19	„	I p.,	„ „	52	„	3000 „	„	700 „
23	„	I p.,	„ „	48	„	2800 „	„	400 „
			1899.					
25	jähr.	I p.,	totes Mädchen,	50	cm,	2350 g,	Placenta	700 g,
26	„	II p.,	lebendes Mädchen,	52	„	3000 „	„	450 „
21	„	I p.,	„ „	54	„	3400 „	„	600 „
19	„	I p.,	lebender Knabe,	50	„	3500 „	„	500 „
23	„	I p.,	„ „	52	„	3400 „	„	700 „
19	„	I p.,	„ „	50	„	3230 „	„	720 „
			1900.					
22	jähr.	I p.,	lebender Knabe,	50	cm,	2700 g,	Placenta	450 g,
22	„	I p.,	totes Mädchen,	52	„	2800 „	„	600 „
20	„	I p.,	lebendes Mädchen,	52	„	2850 „	„	500 „
22	„	I p.,	totes Mädchen,	49	„	2080 „	„	420 „
19	„	I p.,	lebendes Mädchen,	51	„	3200 „	„	550 „
43	„	I p.,	toter Knabe,	58	„	3450 „	„	430 „
21	„	I p.,	lebendes Mädchen,	52	„	2550 „	„	500 „
24	„	I p.,	lebender Knabe,	56	„	3750 „	„	600 „
26	„	I p.,	„ „	51	„	2700 „	„	500 „
21	„	I p.,	„ „	51	„	3050 „	„	600 „
20	„	I p.,	„ „	55	„	3400 „	„	600 „
			1901.					
24	jähr.	I p.,	lebender Knabe,	48	cm,	2300 g,	Placenta	570 g,
17	„	I p.,	„ „	52	„	3550 „	„	600 „
22	„	I p.,	„ „	52	„	3200 „	„	600 „
24	„	I p.,	totes Mädchen,	55	„	3650 „	„	700 „
20	„	I p.,	lebendes Mädchen,	52	„	3050 „	„	600 „
24	„	I p.,	„ „	53	„	3430 „	„	700 „
24	„	I p.,	lebender Knabe,	50	„	2730 „	„	550 „
			1902.					
30	jähr.	I p.,	totes Mädchen,	48	cm,	2520 g,	Placenta	620 g,
24	„	I p.,	lebendes Mädchen,	49	„	2780 „	„	620 g
30	„	I p.,	lebender Knabe,	55	„	3660 „	„	650 g
33	„	I p.,	„ „	55	„	3230 „	„	690 „
22	„	I p.,	„ „	53	„	2510 „	„	560 „
39	„	VI p.,	„ „	50	„	3000 „	„	550 „
				Summa		106170 g,	Placent.	20430 g

Aus diesen 35 Fällen resultiert ein mittleres Fruc
3033,4 g, ein Placentargewicht von 583,7 g,
Proportion 5,2 : 1
und zwar:
von 20 Knaben im Mittel pro Knabe 3138 g, Plac
Proportion 5,42 : 1,
von 15 Mädchen im Mittel pro Mädchen 2894 g, Pla
Proportion 4,9 : 1.

Büttner berechnet aus 31 Fällen die Proportio
5,696 : 1 für Knaben,
5,32 : 1 für Mädchen,
wogegen nach Viereck die normale Proportion sic
5,58 : 1 für Knaben,
5,326 : 1 für Mädchen,
er erhält also ein wenn auch kleines Minus auf
Eklampsieplacenta, ein Verhältnis, welches ich
Zahlen nicht bestätigen kann, da in meinen Fällen
der Eklampsieplacenta die Norm übersteigt.

Kinder.

Von 287 Müttern wurden 298 Kinder geboren, da
Gemini und 1 mal Trigemini, also 6,6 pCt. mehrfac

Es finden mehrfache Geburten:

Meyer-Wirz	4,27 pCt.	Bidder
Dührssen	4,5 „	Schauta
Löhlein I	4,85 „	Olshausen
Goldberg	4,9 „	Lantos
Goedecke	5 „	Brummerstädt
Löhlein II	5,53 „	Geuer
Hammerschlag	6,6 „	Winckel
Glockner	6,8 „	Bayer

Unsere Zahl ist also eine Mittelzahl in der bek
Frequenz der mehrfachen Geburten bei Eklampsie.

An Kindslagen sind verzeichnet:

Schädellage	270 mal
Steisslage	19 „
Querlage	5 „
Gesichtslage	2 „
Stirnlage	1 „
Vorderhauptslage	1 „

ir erhalten also eine relative Häufigkeit von Becken-
n, eine Tatsache, die auch aus anderen Statistiken hervor-
scheint.

starben Kinder:

nach spontaner Geburt 33 = 31 pCt.,
nach operativer Geburt 76 = 42 „

02 Forceps-Operationen starben 32 (2 nach Bossi-Dilatation) = 31 pCt.
14 Wendung und Extraktion „ 10 = 71 „
13 Extraktionen „ 11 = 85 „
8 kombinierten Wendungen „ 8 = 100 „
6 Perforationen „ 6 = 100 „
2 Sectiones caesareae „ 2 = 100 „
4 Metreurysen „ 1 = 25 „
12 Kunsthülfen „ 6 = 50 „

(Hebammenangabe.)

Rechtzeitig wurden 232 Kinder geboren = 78 pCt.
Frühzeitig „ 64 „ „ = 22 „

ndere Autoren geben für Frühgeburten folgende Zahlen:

Schauta	14 pCt.
Hammerschlag	22 „
C. Braun	24 „
Büttner	27,3 „
Olshausen	30 „
Bidder	30 „

98 Erstgebärende hatten 73 tote Kinder = 37 pCt.
93 Mehrgebärende „ 36 „ „ = 39 „

Besonderheiten.
Kasuistik.

Geb. Stat. 1899, 233.

uguste Z. 34jährige III para,
Aborte im VI. und VII. Monat durchgemacht (totfaule
e).
ues mariti.
n der III. Gravidität im III. Monat antiluetische Behandlung.
n der Gravidität völliges Wohlbefinden. Im 9. Monat
he Amaurose von $^1/_2$ Stunde Dauer. Mehrere Stunden
1. eklamptischer Anfall, dem 4 weitere folgten.
,03 M. subkutan, später 2 g Chloral per clysma. Danach
Aufhören der Eklampsie. Beginn von maniakalischen
men.

Patientin wird entlassen, die Schwangerschaf
Über den Partus nichts bekannt.

2. Geb. Stat. 1900, 275.

Auguste A., 23 jährige I para.

Im X. Monat der Gravidität 4 eklamptische Anf
formnarkose ausserhalb der Klinik.

In der Klinik 0,03 M.

Danach Aufhören der Eklampsie. Die Sch
geht weiter.

Patientin wird entlassen.

Über den Partus nichts bekannt.

3. Geb. Stat. 1901, 77.

Margarethe S., 41 jährige I para.

Im IV. Monat der Gravidität wegen Hyperemesi
in die Klinik aufgenommen, bekommt nach 10 Ta
4 eklamptische Anfälle, bevor zur Entleerung des Uteru
werden kann, stirbt Patientin.

Sektionsdiagnose: Nephritis parenchymatosa, Ö
gravidus, Otitis media, Blutungen und pseudomelanot
im Magen und Darmkanal, starke Fettembolie der l

4. Geb. Stat. 1901, 243.

Johanne F., 27 jährige I para.

Im VIII. Monat der Gravidität plötzlich 5
Anfälle.

Behandlung mit Jaquetschen Einpackungen.
hören der Eklampsie.

II. Monat später spontaner Partus, in der Pla
1 eklamptischer Anfall. Mutter und Kind gesund e

5. Geb. Stat. 1895, 296.

Geb. Polik. 1898, 58.

Luise B., 29 jährige I para.

I. Partus: In der 39. Woche der Gravidität 15
Anfälle.

Status gravis. Es wird der Eihautstich au
danach spontan ein totes Kind geboren. Im Puerper
Anfälle (total 21). Patientin mit geringem Eiweissgeh

II. Partus: 1897, spontan ohne Eklampsie.

III. Partus: 1898, spontan, am nächsten Tage 3
Anfälle.

. Stadt Königsberg 1900.
0 jährige I para.
pontaner Partus in Schädellage mit lebendem Kinde weib-
Geschlechts am rechten Ende der Gravidität.
Tage post partum 3 eklamptische Anfälle.

. Kreis Fischhausen 1902.
rbeiterfrau F.
1 jährige VI para.
pontaner Partus am Ende der Gravidität in Schädellage
endem Knaben.
m 9. Tage post partum 1 Anfall von Eklampsie.

ls Hauptergebnisse meiner Arbeit betrachte ich folgende

. Zwischen Eklampsie und Witterung besteht **kein**
nmenhang.
. Die Eklampsie ist auf dem Lande bedeutend
er als in der Stadt.
. In Land- und Forstwirtschaft tätige Personen
nken selten an Eklampsie.
. Die prozentuale Beteiligung der Altersklassen
r Eklampsie folgt der allgemeinen Geburtenfrequenz
betreffenden Klassen; jugendliche Erstgebärende
etwas weniger, ältere Erstgebärende etwas mehr
klampsie disponiert.
. Die Mortalität der Eklampsie in Norddeutschland
gt ca. 25 pCt.
. Mehrgebärende zeigen eine höhere Mortalität als
gebärende.
. Die Mortalität ist auf dem Lande höher als in
tadt.
. Die Eklampsiemortalität in Bezug zur gesamten
lichen Mortalität beträgt in europäischen Städten
Ct.; in Beziehung zur Geburtenziffer 0,03—0,05 pCt.

XXV.

Aus der gynäkol. Abteilung des Krankenhauses München
Vorstand: Prinvatdoz. Dr. Amann jr.

Beitrag zur Kenntnis der urämischen Lähm

Von

Dr. OFFERGELD,
Volontärarzt der Abteilung.

Bekannt ist jedem Gynäkologen, dass Kranke operablem Carcinom der weiblichen Genitalorgane g ihres Lebens einen Symptomkomplex darbieten, w urämischen zu bezeichnen man gewöhnt ist. Solch liegen zeitweise in halbbenommenem, schläfrigem Zust geweckt geben sie nicht ganz vernünftigen Bescheid, ä mannigfachsten Klagen und fallen, sich selbst überl schnell wieder in ihren Dämmerzustand zurück. Wi uns ja dieses Krankheitsbild durch die Annahme, wachsende Carcinom zu einer Kompression der Urete sodass es zu einer Stauung von Harn und Resorption Bestandteile kommt, als deren Folge das Bild der U Beobachtung gelangt.

Diese alte Anschauung besteht aber nicht mehr Recht, denn einwandfreie Experimente am Tier und Beobachtung am Krankenbett in Fällen, wo die Nat Experimente unterstützt, haben gezeigt, ein wie gross schied zwischen der Aufhebung der Harnsekretion, d und der im Gefolge von Nierenerkrankungen auftrete gemeinen Schädigung des ganzen Organismus, de besteht. Alle Autoren stimmen darin überein, dass die Unterbindung der Ureteren viel länger ertragen al stirpation der Nieren oder eine künstlich erzeugte schon Brown-Séquard (1) berichtet, dass die mittler dauer der Tiere mit Unterbindung der Ureteren das Do nephrektomierten beträgt; und das gleiche hat Ascoli achtet. Noch günstiger liegen die Verhältnisse beim es ist erstaunlich, wenn Koenig (3) berichtet, dass

[1]) Nach einem in der gynäkolog. Gesellschaft gehalte (17. II. 1904).

gesunden Menschen, wo plötzlich beide Ureteren durch unwegsam wurden, 4 Tage lang absolute Anurie bestand dass nach operativer Entfernung des Hindernisses der e sich sehr schnell erholte, ja noch wunderbarer der von rts (4) mitgeteilte Fall: Bei einem Kranken, wo wegen Tumor eine Niere entfernt war, wurde nach Jahren die gebliebene im Hilus plötzlich durch einen Stein verlegt; perativer Eingriff wurde verweigert, und erst nach einer ten Anurie von 10 Tagen starb der Kranke; die Sektion an der Niere normalen Befund. Eine urämische Attacke, e tagelang dauert, ist mit dem Weiterbestande des Lebens einbar.

Auch das klinische Bild der Anurie ist durchaus von dem Urämie verschieden. Wir erhalten im Experiment eine Anurie durch Unterbindung der Ureteren; alle Tiere er- den Eingriff nur etwa 2—3 Tage, sie gehen, wie zuletzt Strubell (5) hervorhob, unter Lähmungserscheinungen zu- le; schon v. Limbeck (6) hat es treffender Weise mit einer ose verglichen; Krämpfe, wie sie im Verlaufe einer Urämie eten, werden bei einfacher mechanischer Versperrung der bleitenden Apparate vermisst. Der Mensch jedoch, wie ngs erwähnt, ist lange nicht so wenig resistent gegen eine che Harnstauung wie die Tiere; es sind ja Fälle bekannt, wo ute Anurie über eine Woche ruhig ertragen wurde, ja wo Kranke nach Entfernung des Hindernisses, sei es durch liche Vorgänge oder des Chirurgen Hand, sich auffallend ll erholte. Solch glückliche Fälle erlebt der Gynäkologe nie, denn wenn die Ureteren durch das wachsende Carcinom gt werden, so treten die durch die Anurie gesetzten digungen nicht in einem sonst gesunden Körper auf, sondern nden sich mit der Carcinomkachexie; und so ist es er- ch, dass die Anurie nicht in ihrer ganzen, prägnanten fe hervortritt, und dass, selbst wenn durch den Zerfall des noms vorübergehend die Passage freier wird, die Kranke nicht ganz erholt.

In den Fällen, wo es nicht gelingt, die meist durch Steine onst gesunden Menschen unwegsam gewordenen Ureteren r durchgängig zu machen, tritt ein ganz typischer Krank- erlauf ein, so wie ihn Roberts in dem oben erwähnten schildert:

Die ersten 6 Tage wurden gut ertragen; die Energie und elkraft waren zwar etwas verringert und der Schlaf schlecht,

aber die vegetativen Vorgänge mit Ausnahme der Ha
waren normal und das Sensorium intakt; erst am 7.
die typischen Erscheinungen auf: fibrilläre Zuckunge
Muskelgruppen und Sehnenhüpfen, trockene Zunge
starke Muskelschwäche, schreckhafter, unruhiger Halbsc
der Temperatur, dann sub finem vitae enge, fast r
Pupillen, grosse Schwäche, Steigen der Herzaktion,
Zahl der Atmung, welche den Cheyne-Stockesso
annahm; unter stetigem Grösserwerden der Pausen
Tod, indem zuletzt überhaupt keine Atembewegung m

Bemerkenswert ist, dass entgegen dem Expe
zuletzt das Sensorium frei bleibt, dass zuerst grosse
Unruhe, dann Ruhe und zuletzt als signum pess
Unruhe des Kranken auftritt. Besonders Fowler (7)
hingewiesen, dass die einfache Aufhebung der Ha
auffallend leicht von Gesunden ertragen wird und
überhaupt, erst nach langer Dauer bedrohliche Er
oder gar Lebensgefahr auftritt. Es wird also die r
anstandslos von sonst Gesunden eine Zeit ertragen
zu lange, so haben wir vor uns einen körperlich g
Menschen, welcher das Gefühl schwerster Krankhei
Kranke schläft nur infolge seiner körperlichen Sch
Sensorium ist frei; aufgerüttelt, gibt er vernünftige
sich selbst überlassen, fällt er durch seine Schwäche
in Schlaf zurück.

Findet man, wie in dem Falle von Roberts, bei
die Nieren ohne Erkrankung und ist durch genaue Ü
des Kranken eine Täuschung ausgeschlossen, so hat
einer reinen Anurie zu tun; deren Folge ist eine Reso
oder einzelner Harnbestandteile und durch sie eine
des Körpers. Am schädlichsten wirken nach den An
Autoren [Landois (8), Senator (9), Salaskin (10), A
die Nhaltigen (Ū, Harnsäure, Kreatin, Kreatinin, H
Alloxurbasen) und die Kalisalze. Senator (12) nimmt
andere Abbauprodukte der Eiweisskörper an, welche
die Niere in ungiftige Verbindungen umgesetzt werd
wie sie aus Glycocoll und Benzoesäure die Hippurs
und wie ja die Leber den Harnstoff bereitet, und d
stufe der im Harne ausgeschiedenen im Blute kreis
sonders giftig für den Organismus sind. Die Umwand
Vorstufen erfolge nicht mehr, wenn es zu einer Har
den Nierenkanälchen komme.

n schroffem Gegensatze zu diesem immerhin einfachen
neitsbilde der Anurie steht das sehr komplizierte urämische.
e Urämie, wie später noch näher begründet wird, eine
echselerkrankung darstellt, so ist es einleuchtend, dass sie
n Organen Veränderungen schaffen kann.

Schon die äussere Bedeckung des Körpers erkrankt in
gfacher Weise. Einmal findet man auf geröteter Basis
ornngrosse, durch Einfliessen von Blut zu Petechien sich
ndelnde Papeln, andererseits Erytheme am ganzen Körper,
ch einigen Tagen kleienförmig abschuppen; mitunter auch
etrisch auf den Extremitäten sitzende Blasen und Quaddeln;
durch Urämie entsteht Purpura, Ekzem, Akne, Lichen
soriasis.

Vom Intestinaltraktus erkrankt die Schleimhaut des Mundes,
als katarrhalische Stomatitis mit starker Salivation oder
zeröse mit zahlreichen Ulcera, deren aufgeworfener Rand
chmierig-eitrig belegten Boden umwallt; weiterhin die des
ns und Darmes in Form von Ulzerationen, besonders im
m und Ileum, welche sich weder makroskopisch noch histo-
n vom Ulcus rotundum unterscheiden; ihre Heilung mit
er zirkulärer Stenose ist möglich. Neben diesen anatomisch
eisbaren Störungen kann es aber auch zu unstillbaren
fällen kommen, wo man bei der Autopsie keine Veränderungen
arm findet; dieser Umstand und die Machtlosigkeit unserer
pie legen die Vermutung nahe, dass sie durch nervöse Ein-
bedingt sind, wie solche sicher zugrunde liegen dem oft
baren Erbrechen der Urämischen.

Durch die gleiche Ursache entstehen die asthmatischen
e dieser Kranken, die meist nach ein paar Stunden ver-
, und wo die Perkussion die inspiratorische Verschiebbarkeit
nteren Lungengrenzen vermissen lässt; Bartels (13), der
dieser Fälle sah und bei der Sektion Herz und Lungen
l fand, sucht die Ursache in einem Bronchialkrampf durch
ng der Nerventätigkeit im urämischen Anfalle. Erwähnt
r Vollständigkeit wegen noch die Pupillenverengerung, die
hermie, das Fieber, Änderung im Pulse und Blutdruck,
einungen, welche alle dieser Gruppe zuzurechnen sind und
la die Gegensätze sehr schnell wechseln, durch schnelle
ng der Antagonisten bedingt sind; und zuletzt der urämische
chmerz, der, meist als typische Migräne auftretend, sehr
s erste Symptom ist, welches Nephritiker zum Arzte führt.

Von den Sinnesorganen erkrankt mit Vorlieb
bekannt ist ja die Retinitis albuminurica und d
Amaurose, welch letztere, meist urplötzlich auft
kurzer Zeit wieder zur normalen Funktionsfähig
genesenden Partien führt. Der Befund am Fundus ist
noch Pal (14) berichtet, völlig negativ; selten finde
Paresen der Aussenmuskulatur Hemianopsie und Far
Bedingt sind diese Störungen nicht allein durch ei
Opticusfasern, sondern in einzelnen Fällen d
Hemianopsie wird ein symmetrischer Angriff auf
des optischen Rindengebietes geführt, da zuweilen no
reaktion der Pupille erhalten ist, die Schädigung d
vom Meynertschen Bündel liegen muss; es wird
wahrscheinlich um eng abgegrenzte, durch lokalen C
bedingte Ödeme handeln.

Im Gebiete des Acusticus findet man neben e
Vorgängen sowohl Reiz- wie Lähmungszustände,
selbst bei hochgradiger Funktionsstörung, sehr oft die
Grundlage abgeht; so ist man in ihrer Deutung ers
blosse Vermutungen angewiesen und hat, als man in de
scheide keine Ödeme fand, Druckschwankungen der
Perilymphe beschuldigt.

Von den urämischen Erkrankungen der niede
organe kennen wir durch die Arbeiten von Dieulafo
genauer die des Gefühls, bei welcher die Kranken
Jucken und Parästhesien klagen, während der Ta
intakt ist; zu den Parästhesien gehört auch der
Gefässkonstriktion der Hand durch Reizung der Vasok
beruhende „tote Finger"; ob der Pruritus, ähnlich
Ikterus, seine Ursache im Kreisen N-haltiger Substan
unwahrscheinlich, weil das Aufstreuen und die Inje
Substanzen den Pruritus vermissen lassen; die Hau
hierbei nur sekundär durch Kratzeffekte verändert.

Gegenüber diesen ziemlich bekannten Schädig
unsere Kenntnisse über die Störungen der anderen
lückenhaft. Ganz vereinzelt findet man in der Lit
zeichnungen über Störungen des Geschmackes und
meist treten sie bei Delirien als Halluzinationen auf.

Delirien sind die häufigste Form, unter welcher be
die Psyche erkrankt. Urplötzlich bei einem bis dahin
stets gesunden Menschen auftretend, haben sie sch
Aufnahme eines Nephritikers in eine Irrenanstalt ver

rperlichen urämischen Symptome ganz in den Hintergrund und die akute Geistesstörung das klinische Bild beherrschte; d es auch, die körperlich hinfällige Kranke zu unglaublichen nstrengungen veranlassen und zu gefährlichen machen. Neben en treten ziemlich häufig Anfälle von Tobsucht auf, deren ng Besserung oder Coma ist. Im ersten Falle kehren sie nlich periodenweise wieder, und es herrschen in der nenzeit depressive Zustände, sodass bei längerer Dauer das des manisch-depressiven Irreseins vorgetäuscht wird; sehr fehlt die manische Phase in diesem Zyklus; selten ist die gemischt mit Katalepsie und Katatonie. Aus dieser menstellung folgt, dass die urämische Geistesstörung ihrer form nach in reizbarer Schwäche besteht, dass sie eine öpfungspsychose ist, ähnlich wie die Psychosen im Puerperium n der Rekonvaleszenz nach Infektionskrankheiten; befallen n nur krank Veranlagte, weil die Psychosen vorherrschen, ch mit degenerativen Vorgängen verbinden. Eine durch ie bedingte progressive Paralyse existiert nicht; die als gedeuteten Fälle sind von Bischoff (16) so erklärt n, dass durch allgemeine körperliche Schwäche leicht ungserscheinungen und durch gleichzeitige Erkrankung der a eine reflektorische Pupillenstarre vorgetäuscht wird.

Was das Sensorium angeht, so kann es plötzlich aufgehoben n, sei es mit oder ohne Vorboten im Coma, das unter hen Vergiftungserscheinungen zum Tode führt, oder nach nieden langer Dauer mit Erwachen aus der tiefen Bewusstheit in Genesung übergeht; andererseits kann es nur so g ergriffen werden, dass nur ein leichter Schwindelanfall tt; nach den Angaben von Dieulafoy (17) ist er ziemlich g und bessert sich nur bei genügender Therapie des itischen Grundleidens, während man ihn sonst mit allen ln vergeblich zu bekämpfen sucht.

Die letzte Gruppe von Störungen im urämischen Anfalle st die motorische Sphäre. Zur Differentialdiagnose zwischen eklamptischen und urämischen Anfalle hilft uns nur der nmenhang des letzteren mit einer anatomischen oder funklen Schädigung der Nieren; vom epileptischen unterscheidet h einmal durch das Fehlen der Aura, welche ja oft bei der psie auftritt, allerdings hat Rosenstein (18) ständig eine nce vor Eintritt der Krämpfe in einem Falle beobachtet; kann gelegentlich bei urämischen Anfällen das Sensorium t sein, welches ja stets bei der Epilepsie geschwunden ist;

sonst fehlt jegliches Unterscheidungsmerkmal. Selt
die Krämpfe denen des Tetanus; Riellet (19), d
genaueste Beschreibung dieser Form verdanken, b
einem Falle neben tetanischen Zuckungen eine Reihe
Bewegungen der oberen Extremitäten und trennte sch
tetanischen die ataktische Form. Diese Trennung i
angenommen worden, jedoch hat Ascoli (20), da die
lange nicht so ausgiebig und schleudernd wie die eine
sind, die Bezeichnung der choreatischen angeraten, i
in Parallele setzt mit den hüpfenden und tanzenden
wie sie uns das Krankheitsbild der Chorea minor vor

Die urämischen Krämpfe sind garnicht so selt
seitig oder treten nur in einzelnen Muskeln und Mu
auf, sodass das Bild einer Rindenepilepsie vorgetä
es sind Fälle bekannt, wo man auf diese verhängni
diagnose hin die Trepanation machte, sodass man
Jacksonscher Epilepsie an die Möglichkeit eines
Grundleidens denken muss. Neben Erregungszustän
Apparaten des Motilitätsvermögens kann es bei
auch zu Lähmungen kommen; Frerichs' (21) An
die Krämpfe pathognomonisch seien, und Wagners
„Motorische Lähmungen haben in kapillären Apopl
anatomischen Grund", sind einer besseren Kenntni
Raymond (23) und Tenneson (24) zeigten, dass
ein Symptomkomplex auftreten kann, wie er ganz de
Apoplexie entspricht; man findet eine typische Her
Beteiligung des Facialis und Hypoglossus und Erlos
Sensorium; Rosenstein (25) und andere Kliniker
rechtsseitiger Hemiplegie zuweilen eine motorische
obachtet. Da aber die urämischen Lähmungen sel
dürfte ein Fall Interesse erregen, der auf der gyn
Abteilung des Krankenhauses letzten Jahres zur Beoba

Es traf sich, dass ich, angeregt durch Herrn Pr
Dr. Amann, gerade mit der Untersuchung der
angesprochenen Symptome bei unseren Carcinomk
schäftigt war, als folgender Fall zur Beobachtung
ständigen, liebenswürdigen Unterstützung meines h
Chefs verdanke ich seine Publikation und Bearbeitu

Krankengeschichte.

Anamnese: Noll, Therese, 59 Jahre. Zugeherin
stammt aus gesunder Familie und war nie ernstlich krank.
waren regelmässig und normal, in den zwanziger Jahren ma

geburten und einen Abortus durch; alle Wochenbetten waren normal. Jahren begannen die Menses unregelmässig zu werden, und nach n trat die Menopause ein. Seit Ostern 1902 hatte Patientin starke, mässige Blutungen, Kreuzschmerzen und Ausfluss. Mitte August er- ihre Aufnahme auf die II. gynäkologische Klinik, wo man ein in- es Cervixcarcinom mit diffuser, harter Infiltration der Parametrien ne geringe Schmerzhaftigkeit der Nierengegend, ein blasendes systo- Geräusch über der Spitze und eine Verstärkung des II. Aortentones; einer Nephritis wurden nicht entdeckt. Nach Exkochleation und sation besserte sich ihr Zustand, sodass sie Mitte September ent- wurde; seit Neujahr 1903 wiederauftretende profuse Blutungen führten ang Februar unserer Abteilung zu. Die Herzveränderungen waren ichen, im Harn war nichts Abnormes zu finden; ihr Ernährungszustand rch das wachsende Carcinom ein reduzierter. Durch Verabreichung cale und Chlorzinkausspülungen trat eine Besserung auf, sodass sie pril entlassen wurde. Am 7. XI. 1903 erfolgte wegen starker Blutung iederaufnahme.

Status praesens: Mittelgrosse, stark abgemagerte Person von tischem Aussehen; sichtbare Schleimhäute sehr blass.

Lunge: Rechts hinten unten absolute Dämpfung, sonst Perkussion ; über der ganzen Lunge feinblasige Rasselgeräusche; rechts hinten kein Atemgeräusch.

Herz: Nicht verbreitert oder verlagert; Töne rein, mit Ausnahme des chen Geräusches an der Spitze, welches den Ton vertritt; II. Aortenton iert: Spitzenstoss hebend, aber nicht verbreitert. Herzaktion regel- 92 in der Minute; Puls gespannt; Arterien leicht geschlängelt und t.

Zentralnervensystem und Unterleibsorgane normal.

Genitalien: Es ist unmöglich, die veränderten Partien sicher zu heiden. Uterus in toto nach rechts verlagert; an der linken Seite hm ein praller Tumor. Parametrien weit infiltriert, Uterus vergrössert merzhaft.

Harn: Durch den Katheter entnommen, zeigt er nur Spuren von n; im zentrifugierten ist kein Sediment zu erhalten.

Es wurde dann die vaginale Tamponade gemacht, und unter ständiger eichung von Secale und Stypticin hörten die Blutungen auf. Pat. sich etwas, die tägliche Harnmenge betrug im Mittel 1450 ccm; n war nur zeitweise in Spuren vorhanden.

Bei der Abendvisite am 12. wurden keine Beschwerden geäussert. Am Morgen lag die Kranke in tiefem Koma, ihre Mitkranken wussten n Vorgängen in der Nacht nichts zu berichten.

Die objektive Untersuchung liess eine schlaffe Lähmung der ganzen Körperhälfte mit Beteiligung des unteren Facialisastes erkennen; lexe waren erloschen; die erhobenen gelähmten Extremitäten fielen sen der Schwere folgend nieder; Blasen- und Mastdarmstörungen Tagsüber hatte Patientin einige lichte Augenblicke, die zur weiteren chung benutzt wurden; dabei zeigte sich, dass die gesunde Seite für lkürliche Bewegung gebrauchsfähig war, die gelähmte aber nicht; ersuche, die Zunge vorzustrecken, wich sie nach rechts ab; Sensibilitäts- en fehlten. Sprechen konnte Pat. nicht, auch nicht Vorgesprochenes olen, dagegen verstand sie alles, da sie die Befehle ausführte; es war troffen die linke Capsul. intern. und das Brocasche Sprachzentrum. l bald wieder in Bewusstlosigkeit und starb am 14. XI. 1903 mittags. nische Diagnose lautete, da wir nichts für Nephritis Charakteristisches en hatten: Carcin. cervic. uteri; Apoplexia cerebri. Klargestellt erst der Fall durch die Obduktion.

Schädel: Entsprechend der Körpergrösse, symmetrisc
Form; Nähte verstrichen, Oberfläche glatt; das Dach schneidet
ist leicht mit der Decke verwachsen; es enthält wenig Diploe
Furchen der Meningea sind ziemlich tief. Die Dura ist im
scheinend, ihr Blutgehalt gering. Im Sin. longitudinal. ist
Innenfläche der Dura glatt. Desgleichen die Schädelbasis;
versus rechts Speckhaut bis in den Bulbus, im linken Cruo
Basis ist glatt, die arteriellen Gefässe sind stellenweise etwa
verdickt; einzelne enthalten lockeres Gerinnsel; die Art.
beiderseits unverändert. Im III. Ventrikel ein paar Tropfen
hellen Flüssigkeit; Tela chorioidea normal. Beide Seitenve
weit mit glatter Wandung, enthalten einige Tropfen Liqu
Aquaedukt und IV. Ventrikel keine Flüssigkeit; Ependym ohn
Der Saftgehalt des ganzen Gehirns ist etwas erhöht, die
mindert. Kleinhirn ödematös durchtränkt, ohne Herderkra
Grosshirnhemisphären normal, Parenchym der linken Zentra
etwas feucht. Pons und Medulla oblongata sind von normaler

Brust: Nach Eröffnung des Thorax sieht man das
tellergross. Rechte Lunge gut retrahiert, linke fest in den
verwachsen; in der rechten Pleurahöhle einige Kubikzentimet
getrübten, eitrigen Flüssigkeit; gleichfalls im Pericard. Z
beiderseits an der IV. Rippe.

Herz: Der Grösse entsprechend hat auf der Vorders
Fettauflagerung. Im rechten Vorhof Speckgerinnsel, For. ova
Rechter Ventrikel gut, Papillarmuskeln kräftig entwickelt, z
reichliche Speckgerinnsel. Klappen intakt. Linker Vorhof
flüssiges Blut und zeigt nichts Abnormes. Der linke Ventrikel
Wandung kräftig entwickelt, die Chordae tendineae nur schw
Klappen der Mitralis und Aorta sind spärliche Auflageru
dickungen. Die Herzmuskulatur ist von blass grau-roter Far
erkrankungen. Im Anfange der Aorta einige Kalkeinlagerung

Lungen: Linke Lunge ist in den oberen Partien vo
der Unterlappen von dunkelroter Farbe. Der Oberlappen
knistert beim Durchschneiden; aus ihm lässt sich etwas
Flüssigkeit ausdrücken; er enthält mässige Einlagerung vo
Der Unterlappen ist derb mit nur wenig Luftgehalt. In den
linken Lunge ist schleimige Flüssigkeit; in der linken Art. p
reichliche Mengen von Blut und Fibringerinnsel.

Die rechte Lunge ist voluminöser; Ober- und Mittellap
grauer Farbe, Unterlappen cyanotisch, sehr blut- und saftre
total aufgehoben. Die Bronchien und Arterien verhalten sic
andern Seite.

Zunge, Pharynx, Kehlkopf, Trachea und Oesophag
sonderheiten.

Bauch: Nach Eröffnung der Bauchhöhle liegt das C
Netz vor, Darmschlingen etwas aufgetrieben; im Abdomen e
Flüssigkeit.

Milz stark reduziert im Volumen, von weicher
Kapsel verdickt, nicht ohne Substanzverluste abziehbar. Ober
mit weisslichen Flecken. Die Farbe ist blass-bräunlich, i
undeutlich; in der Rinde einzelne dunkle Herde von derber K
Masse 11 : 7 : 2,5.

Nieren: Nebennieren ohne Befund.

Linke Niere schneidet sich derb, die Kapsel ist nur sch
da sie mehr oder weniger mit der Rinde fest verwachsen ist

reduziert, Oberfläche fleckig, mit einzelnen unebenen Einsenkungen. sistenz ist sehr hart, die Schnittfläche blass, im Hilus reichliches inde von unregelmässiger Dicke, stark reduziert, im Mittel nur reit; die Pyramiden sind nicht scharf abgegrenzt. Die rechte Niere ich im ganzen wie die linke.

agen und Darm ohne Besonderheiten.

eber nicht vergrössert; rechter Lappen auffallend hoch, mit einigen onen, in der Mitte eine flache, breite Schnürfurche. Ober- und äche glatt. Das Gewebe ist derb, Parenchym saftreich, acinöse g nicht deutlich. In der Gallenblase etwa 2 Esslöffel Galle von schwarzer Farbe; keine Steine.

lase, etwa kleinfaustgross, enthält 1 Weinglas trüben Harn. Schleim- ss, Muskulatur trabekulös entwickelt.

enitalien: Vagina von geringer Weite, aus ihr entleert sich ger, dickbreiiger Inhalt.

teruswandung dünn; im Cervix sitzt ein hühnereigrosser Tumor, e scharfe Grenzen in die Muskulatur und Parametrien übergeht, von d weicher Beschaffenheit. (Histologisch: Medullarcarcinom.) Der ist durch bindegewebige Pseudomembranen angefüllt. In der des linken Ovar sitzt eine citronengrosse Cyste, deren oberer m Lig. rotundum verdeckt ist; beim Aufschneiden zeigt es sich, die veränderte Tube ist. Gegen das Ovar hin sind noch einige Cysten; aus allen entleert sich eine dickflüssige, grünlich-gelbe Die Lymphdrüsen am Beckeneingang sind leicht geschwellt, aber rcinomatös verändert; beide Ureteren sind frei.

nkes Ovar atrophisch; im rechten 2 Corp. lutea.

ie von mir vorgenommene Untersuchung der mit Osmiumsäure ge- Nierenschnitte zeigt bei schwacher Vergrösserung, dass die Er- g fleckweise aufgetreten ist; das interstitielle Gewebe ist verbreitert, enchym nur spärlich. Die ergriffenen Partien sind im ganzen nd homogen gefärbt, besonders die Glomeruli; in einzelnen Harn- n sind hyaline Zylinder. In den gesunden Partien findet man eine atorische Hypertrophie der Glomeruli und Kanälchen mit platt- en Epithelien. Die starke Vergrösserung lässt eine Verdickung der ise mit dem Glomerulus verwachsenen Kapsel erkennen, in welche degewebige Kerne eingelagert haben. Das Glomerulusepithel ist iert, teils fettig degeneriert, teils aber auch vermehrt mit Kern- Die erkrankten Harnkanälchen sind verengert, ihre Epithelien ellenweise fettige Degeneration, in einzelnen sekundär erweiterten n homogene Kugeln von geschichtetem Bau an. Das interstitielle zeigt Vermehrung und Vergrösserung der fixen Elemente mit klein- Infiltration und spärlichen Rundzellen; reichlicher findet man ovale oder unregelmässig längliche Kerne, wie sie den fixen Binde- llen entsprechen.

e Arterien haben eine verdickte Muscularis und Intima mit zahl- Kernen (Endarteriitis obliterans), die Venen sind periphlebitisch .

die klinische Beobachtung auf eine Läsion der linken Capsula nit Beteiligung des Brocaschen Sprachzentrums hinwies und bei tion das Parenchym der linken Zentralganglien feucht gefunden benutzte ich auch diese zur histologischen Untersuchung. Die be- n Präparate wurden in Müllerscher Flüssigkeit gehärtet, nach Ab- n Wasser 6 Stunden in Chloroform-Paraffin gelegt und dann in eingebettet. Hierauf wurden mit dem Mikrotom Schnitte angefertigt e serienweise so untersucht, dass je 20 aufeinander folgende in

entsprechend signierte Schälchen gelegt und von ihnen 5 bi
messen auch mehrere teils nach der Weigertschen Met
Hämalaun und der Kontrastfärbung nach van Gieson g
Das Ergebnis war folgendes: An einzelnen Stellen der innere
sich an den Arterien und Kapillaren verschiedene grosse, gl
lichtbrechende Tröpfchen, die auch hier und da konfluiert si
ist die Intima homogen durchsichtig und farblos. Miliare A
die von Jores (26) beschriebene, für Arteriosklerose so ch
Anordnung der elastischen Lamellen und Fasern werden verm
fehlt im histologischen Bilde jede Spur eines frischen Blutextrava
Zerfalles der Nervenelemente mit beginnender Resorption: die sch
doppelt konturierten Myelintropfen, die varicös aufgequollenen
polynukleäre Leukozyten und die grosskernigen Phagozyten
gelagerten Fetttröpfchen sind nicht vorhanden; desgleichen ist i
Fibringerinnseln oder an der Gefässwand keine Spur eines Em
Läsion der Wand zu erkennen. Corpus striatum und Thalam
nur spurweise vorhandenes Ödem auf: die Gliafasern s
angeordnet, die nervösen Elemente scheinen etwas auseina
haben sich aber normal tingiert und lassen keine grobe Verände
womit jedoch nicht gesagt sein soll, dass funktionelle S
geschlossen sind. Im Bereich des Brocaschen Zentrums fi
erweiterte Lymphscheiden der Gefässe; diese selbst sind
gefüllt und nicht verändert. Die Nervenelemente und Glia
hinteren Teiles der unteren Stirnwindung sind nicht nachwe
jede Spur ödematöser Durchtränkung der Gewebe fehlt.

Fasst man nach dem Ergebnis der Sektion di
eine urämische, hemiplegische Lähmung mit Bet
motorischen Sprachzentrum auf, so ist noch he
dass es der einzige unter den bisher publizierten
motorischer Aphasie, durch Urämie bedingt, ist, wo
störung bestehen blieb, offenbar weil die Allgeme
des Körpers eine so eingreifende war, dass das
Tod überging. Die apoplektischen Symptome
wollen durch eine Embolie der endokarditischen A
dürfte etwas Gekünsteltes an sich haben, denn es
bedenken, dass keiner der publizierten Fälle so e
obachtet und untersucht ist und von keiner Seite
gegen seine urämische Natur, selbst bei bestehender
erhoben wurde.

Sei es noch einmal gestattet, um die Trennung
und Urämie zu charakterisieren, zu wiederholen, s
bei ersterer ein ziemlich eintöniges Krankheitsbi
Zuckungen, grosse körperliche Schwäche, intaktes
so dass die Kranken noch geistig tätig sein können;
unter Zunahme des körperlichen Zerfalles ohne st
scheinungen. Dem gegenüber steht das wechselvo
Urämie: Krämpfe, Lähmungen, maniakalische Anfäll
gastro-intestinale Beschwerden, schnelles Koma, of

Tod; alle Symptome zeigen gewisse Remissionen, selten tritt der Tod im ersteren Anfalle ein.

Diese Gegenüberstellung sagt schon zur Genüge, dass Urämie und Anurie zwei verschiedene Erkrankungen sind, dass erstere nur teilweise durch eine Retention von Harn bedingt sein kann.

Ehe man aber über genaue Krankenbeobachtungen verfügte, beschuldigte man für den Ausbruch der Urämie die verschiedensten im Harn vorkommenden Stoffe, zunächst den Harnstoff, aber schon das Experiment widerlegte die Vermutung, denn während Tiere einen plötzlichen Anstieg in ihrem Blute auf 2 pCt. ertragen, fand man bei Urämischen in maximo nur 4‰; dann zeigte die physiologische Chemie, dass bei Nephritis kein N zurückgehalten wird, sondern dass sein Stoffwechsel sich nur unregelmässiger als in gesunden Tagen verhält, indem Perioden, wo mehr N aufgenommen als ausgeschieden wird, abwechseln mit solchen, wo das Gegenteil stattfindet, und die Erfahrung lehrt, dass die Urämie unabhängig vom Werte des N ausbricht. Das Gleiche gilt für die anderen N haltigen Substanzen: Harnsäure, Hippursäure, Leucin, Tyrosin, Kreatin, Kreatinin; letztere haben sicher mit der Urämie nichts zu tun, weil ihr Gehalt im Blute Urämischer nur 2‰ beträgt, während experimentell eine Überflutung des Blutes bis zu 8 pCt. ertragen wird, und weil sie, wie Landois (27) selbst zugibt, nur Krämpfe erzeugen, wenn man sie auf die motorische Rindenregion aufstreut. Auch keine Fermente, welche nach Frerichs (28) Ansicht die Bildung des Ü aus kohlensaurem Ammonium hindern oder ihn unter Wasseraufnahme wieder zurückverwandeln sollten, sind die Ursache für den Ausbruch der Urämie, da die quantitative Chemie keine Vermehrung der Ammoniumverbindungen gefunden hat. Für die besondere Schädlichkeit der anorganischen Substanzen fehlt der Beweis; ihr Verhalten ist, wie die Kryoskopie lehrt, ein sehr wechselndes, und irgend eine Gesetzmässigkeit zwischen ihren Werten und einem urämischen Anfalle besteht nicht; besonders ist den Kalisalzen keine Schuld beizumessen, weil ihre Giftwirkung ganz andere Erscheinungen macht. Dass auch nicht rein physikalische Vorgänge der Osmose ausschlaggebend sind, beweist die wechselnde Erniedrigung des Blutgefrierpunktes, und alle Methoden der funktionellen Nierenprüfung (Methylenblau-, Indigkarminprobe, biologische Methode) brachten den Beweis, dass der Ausbruch der Urämie unabhängig vom jeweiligen Zustand des Nierenfilters erfolgt. Exaktere Beobachtungen

legten die Vermutung nahe, dass das Wesen der Urä
Störung des intermediären Stoffwechsels liege, indem
des normalen Zelllebens in den pathologischen Rah
Als man dann, angeregt durch Senator (29), die im
handenen Vorstufen der regressiven Stoffmetamorphose
fand zunächst Baginsky (30) eine Steigerung der W
Purinkörper, während die für die Harnsäure sinken.
sehr nahe dem Koffein verwandt sind, so liesse sich d
des Blutdruckes bei der Urämie als eine Intoxikation
basen erklären; dann ist es aber erstaunlich, dass bei d
wo man die höchsten Werte für die Purinkörper findet, di
steigerung ausbleibt; weiter beschäftigte man sich mit
Produkten des Abbaues der Eiweisskörper und fand s
im gesunden Harn, aber merklich vermehrt bei N
aber auch sie sind nicht ausschlaggebend für den A
Urämie, da letztere erfahrungsgemäss unabhängig vo
der Eiweissschlacken auftritt.

Nach allen diesen Misserfolgen hat die modern
ganz andere Wege eingeschlagen. Da alles darauf h
wir es mit Stoffen zu tun haben, welche in enormer
schon ihre Wirksamkeit entfalten und als albumin
den Gefrierpunkt unbeeinflusst lassen, und man als
Wirkung der Auszüge aus Pankreas, Thyreoidea und
die nicht reflektorisch, sondern chemisch durch inne
wirken, kennen gelernt hatte, suchte man nach dies
stoffen der Niere. Man schritt wie beim Studium
Substanzen in andern Organen zur doppelseitigen
und fand zunächst die schon Brown-Séquard (3
gewesene Tatsache, dass diese unendlich viel besser er
wenn man gesunden Nierenbrei dem Tiere einverleibt;
die physiologische Chemie, dass es im Blute der
Eiweisskörper gibt, welche den Blutdruck erhöhen;
die das nach Nierenexstirpation auftretende Cheyne-
Atmen bei Einverleibung von Nierensubstanz wieder zun
bringen, da ja die schlechte Blutversorgung der lebe
Zentren der Med. oblongata den häufigsten Grund
lahmen der Atemtätigkeit abgibt. Diese Tatsachen
Kenntnis der doppelten Funktion der Niere, der inneren
Sekretion. Italienische und französische Forscher [
Anzilotti (33), Albarran (34)] haben in jüngster
direkte Versuche bewiesen, dass der krankhafte Abb
gesteigerte Resorptionsfähigkeit des geschädigten Nie

spezifisch giftige Eiweisskörper — Nephrolysine — entstehen lässt, die imstande sind, in den Parenchymzellen von Leber, Milz und Niere fettige Degeneration hervorzurufen; die gleichen Körper entstehen bei intraperitonealer oder subkutaner Einverleibung von Nierengewebe. Nephrolysine, in etwa 10 ccm Serum gesunden Hunden beigebracht, rufen bei ihnen in kurzer Zeit eine Albuminurie mit Zylinderausscheidung hervor, die ihren Grund in einer histologisch nachweisbaren Nephritis hat; subdural beigebracht, bewirken sie den Tod des Tieres unter Krämpfen, während normales Serum ohne Einwirkung bleibt. Diese Eiweisskörper sind ein Gift für den gesamten Organismus; Nephrolysine irgend einem Organbrei zugesetzt, bilden Niederschläge, welche am stärksten sind bei Zusatz von Nierenbrei, sie ähneln also den Toxinen der Bakterien, da ja bekanntlich die Widalsche Reaktion auch positiv ausfällt bei allen zur Typhusgruppe gehörigen Bakterien, kurz, die Nephrolysine dokumentieren sich als ein allgemeines Gift. Nun ist es sehr interessant, dass man bei einer künstlich erzeugten Nephritis im Tierkörper die gleichen Eiweisskörper wie bei Einverleibung von Nierengewebe — Autonephrolysine — gefunden hat; überstehen Tiere den Eingriff, ohne der Nephritis zu erliegen, so bilden sie in ihren Zellen Antikörper, die, gleichzeitig mit Nephrolysinen injiziert, bei den Versuchstieren die Erkrankung hintanhalten oder wesentlich abschwächen, so dass die Erscheinungen in viel kürzerer Zeit und viel milder abklingen.

Soweit die Tatsachen! Es ist also so ziemlich sichergestellt, dass wir in der Nierenpathologie mit der Entstehung und Wirkung spezifisch giftiger Eiweisskörper zu rechnen haben, welche die im Verlaufe einer Nephritis auftretende allgemeine Giftwirkung besitzen und die zumindest ein Glied in der Kette der Schädlichkeiten darstellen, die den Allgemeinstörungen bei Nephritis, der Urämie zugrunde liegen.

Dann hätte man die Ursache für die Urämie zu suchen vielleicht in der Retention von Harn, sicher in der Bildung dem gesunden Organismus fremder Eiweisskörper, die bei Nephritikern durch Zerfall des Nierengewebes sich bilden infolge eines abnorm angeregten Stoffwechsels. Diese Erkenntnis lässt uns auch die Ohnmacht der internen Therapie begreifen, aber auch hoffen, dass eine neue Aera in der Behandlung der Urämie anbrechen wird, indem wir dem schwer bedrohten Organismus helfen durch die Einverleibung der Antikörper und uns zum Muster nehmen die erfolgreiche Behandlung einzelner Infektions- und Auto-

intoxikationskrankheiten durch ihre spezifischen Ant
Produkte.

Nachtrag bei der Korrektur: Zu erwähnen i
Publikation von Castaigne und Ferrand über
Lähmungen und lakunäre Erweichungen im Gehirn" (S
No. 26, 1904). Die Verfasser untersuchten bei e
Nephritiker post mortem das Gehirn und fanden in a
wo bei Lebzeiten Gehirnsymptome bestanden hatten, in
inter. lakunäre Erweichungsherde, während diese feh
die Urämie ohne cerebrale Erscheinungen verlaufen w
die Befunde und Experimente, welche das Gleiche erga
sie zu dem Schlusse, dass die urämischen Lähmung
Läsionen der inneren Kapsel ihr anatomisches Subst
sie gaben zu, dass bei älteren Leuten diese Herde sich
finden, und glauben, nur ihre Kleinheit verursache i
Übersehen.

Demgegenüber kann ich nur folgendes sagen:
lakunären Erweichungsherde so oft vorkommen, ist es
dass nicht häufiger ältere Individuen zeitweise Symptom
Lähmung zeigen und besonders bei Urämischen diese
Als ich diesen Aufsatz las, habe ich den Rest der
handenen Präparate von neuem untersucht und habe
funden, was mich hätte von meiner Ansicht abwend
können; die betreffenden Hirnpartien unterscheiden si
von unversehrtem Gehirn, sowohl in Bezug auf Nerv
und Bindegewebe als auch Gefässe; Erweichungshe
mikroskopische, fehlen, die Gefässwand ist absolut int
lässt sich nichts finden, dass irgendwo auch nur vor
ein Embolus gesessen habe und fortgeschwemmt word
übrigen sind gerade die Gefässe in der inneren Ka
logisch nicht als verändert zu bezeichnen; die im Ver
Nephritis auftretenden Lähmungen werden also wah
nicht mechanisch durch eine primäre Behinderung des
Blutzuflusses zur Capsul. int. entstehen, sondern
Nephrolysine bedingte Vergiftung der Nervenfasern
wird das Moment abgeben, durch welches auf chemisc
die urämischen Lähmungen entstehen, wobei zugegeb
muss, dass bestimmte Partien des Zentralnervensyste
ergriffen werden als andere.

Literatur.

1. Brown-Séquard, Arch. de Physiol. 1893.
2. Ascoli, Vorlesungen über Urämie. 1903.
3. Koenig, Deutsche Zeitschr. f. Chir. 1901.
4. Strubell, Wiener klin. Wochenschr. 1901.
5. v. Limbeck, Arch. f. experim. Pathol. XXX.
6. Roberts, On urin. and renal diseases. London 1885.
7. Fowler, Med.-chir. Soc. New-York 1880.
8. Landois, Die Urämie. Wien 1891.
9. Senator, Erkrankungen der Nieren. 1896.
10. Salascin, Zeitschr. f. physiol. Chemie. XXV.
11. Ascoli, Ball. Acad. med. Genua 1899.
12. Senator, l. c.
13. Bartels, Handbuch der Lungenkrankheiten.
14. Pal, Centralbl. f. inn. Med. 1903.
15. Dieulafoy, Cpts. R. de l'Acad. de méd. 1893.
16. Bischoff, Wiener klin. Wochenschr. 1898.
17. Dieulafoy, l. c.
18. Rosenstein, Pathologie und Therapie der Nephritis. 1894.
19. Rillet, Traité clinique et pract. des malad. des enf. 1854.
20. Ascoli, cf. 2.
21. Frerichs, Die Brightsche Krankheit. 1852.
22. Wagner, Morb. Brightii. 1882.
23. Raymond, Rev. de méd. 1885.
24. Tenesson, Rev. de méd. 1885.
25. Rosenstein, l. c.
26. Jores, Wesen und Entstehung der Arteriosklerose. 1903.
27. Landois, l. c.
28. Frerichs, l. c.
29. Senator, l. c.
30. Baginsky, Zeitschr. f. physiol. Chemie. VIII.
31. Brown-Séquard, l. c.
32. Fiori, Gaz. Osped. e Clin. 1903.
33. Anzilotti, Clin. moder. 1903.
34. Albarran und Bernard, Arch. génér. de méd. 1903.

XXVI.

Über die puerperale Blase und die puerperale Ischurie.

Von

Dr. med. CARL RUGE.

Fortschritte in der Geburtshülfe und Gynäkologie werden sich vielfach dadurch erreichen lassen, dass Erfolge anderer Fächer, namentlich die wissenschaftlichen Ergebnisse der sog. „Grenz-

gebiete“ für unser Spezialfach verwertet werden. — Nic
beantwortete Fragen werden ganz besonders zu ein
nach neuen Untersuchungsmethoden anregen, die a pri
und der Benutzung wert erscheinen, ohne doch bis
worden zu sein.

Derartige Gedanken drängten sich mir besonders
in der Erlanger Universitäts-Frauenklinik Gelegenheit
unter Leitung des Herrn Oberarztes Privatdozenten D
in die Cystoskopie einzuarbeiten.

Die Erfahrungen der verschiedenen Autoren [wie
Kolischer (2), Knorr (3), Mirabeau (4), K
Wertheim (6), Halban (7), Stoeckel (8)] haben
cystoskopische Diagnostik viele neue Gesichtspunkte
schaftlichem und praktischem Wert ergeben. Die
zusammenfassendste Darstellung gibt Stoeckel[1]).
sich damit direkt an die Gynäkologen und sucht sie
gehende Beschreibung der Untersuchungstechnik, s
Mitteilung seiner eigenen Erfahrungen für die Cys
gewinnen. Die Lektüre dieses Buches gab mir di
einer Aufforderung Stoeckels zu folgen und die
der Blase im Wochenbett zu studieren. — Stoecke
das Cystoskop nicht nur dazu verwendet, schwierige
bei Blasenaffektionen der Frau sicher zu entscheid
auch dazu, Aufschlüsse über das Verhalten der
erkrankten Blase zu gewinnen. So stellte er
suchungen an Schwangeren, Wöchnerinnen, an gy
erkrankten und gynäkologisch operierten Frauen an.
Untersuchungen Stoeckels interessierten mich die der
Blase am meisten, weil sie eine neue, auf anatom
fundierte Erklärung über die Harnverhaltungen der W
brachten.

Bisher waren die Ansichten über den Grund d
verhaltung geteilt. Die älteren Autoren meinten,
Innervationsstörung der Blase, eine Lähmung des Det
oder ein Krampf des Sphincter vesicae vorhanden
Gegen diese Auffassung opponierte zunächst Matte
glaubte, dass es im Verlaufe der Schwangerschaft zu
dehnung der Harnröhre komme, die nach erfolgter
nicht schnell genug wieder ausgleichen könne. Dadu

[1]) Die Cystoskopie des Gynäkologen. Leipzig, Breitkopf &

eine Knickung der Harnröhre, ein mechanischer Verschluss gegen die Blase hin. Dieser Argumentation schlossen sich viele Autoren an, ganz besonders Olshausen, andere traten gegen sie auf. Von den erhobenen Einwänden war der von Schroeder (11) erbrachte Nachweis, dass die puerperale Blase sich durch Druck auf die Bauchdecken leicht entleeren lasse, jedenfalls der gewichtigste. Es war damit bewiesen, dass eine mechanische Verlegung des Harnröhrenlumens sicherlich nicht bestehen konnte. Die nach Art des Credéschen Handgriffes ausgeübte Evacuatio vesicae müsste natürlich, falls eine Harnröhrenabknickung überhaupt bestände, dieselbe noch verstärken. Schroeder selbst stellte sich das Zustandekommen der vorübergehenden Blasenstörung folgendermassen vor: durch den wachsenden Uterus wird die Blase gehindert, sich frei zu entfalten, und gezwungen, sich der Raumbeengung im Becken anzupassen. Wenn nun die Beobachtung lehrt, dass die Blasenkapazität bei der schwangeren Frau nicht abnimmt, so muss eine kompensatorische Überdehnung der Blasenwand stattfinden. Nach der Geburt ändern sich die Verhältnisse. Die Hindernisse für die allseitige Blasenausdehnung fallen zum grossen Teile weg. Die Blase wird so lange, bis die Überdehnung der Blasenwand sich ausgeglichen hat, mehr fassen können, als vor der Geburt. Da nun der Urindrang durch die Füllung der Blase ausgelöst wird, so wird er sich in den ersten Tagen des Wochenbetts ungewöhnlich spät einstellen. Trotz der Autorität Schroeders konnte sich diese Ansicht nicht einstimmiger Anerkennung erfreuen, man suchte nach neuen, weniger komplizierten, plausibleren Erklärungen. F. v. Winckel (12) und Scanzoni (13) griffen auf die Lähmung des Sphinkters zurück, Schwarz (14) meinte, die den Wöchnerinnen mangelnde Kraft der Bauchpresse, welche sich bei Rückenlage besonders bemerkbar machen werde, sei schuld an der Urinretention. In ähnlichem Sinne äussert sich Ahlfeld, wenn er die ungewohnte Rückenlage als das wichtigste, sogar einzigste Moment zur Klärung dieser Frage anführt. Weiterhin wäre noch zu erwähnen, dass viele Geburtshelfer die Unfähigkeit des Urinlassens auf reflektorische Hemmung zurückzuführen geneigt sind. Ist bei der Geburt ein Dammriss erfolgt, sind Clitoris oder Harnröhrenwulst lädiert, entstanden beim Durchtritt des Kopfes Schrunden und kleine Epitheldefekte auf den Labien, so soll die Benetzung all dieser Wunden mit Urin so schmerzhaft sein, dass die Wöchnerin unwillkürlich die Miktion anhält, sobald die ersten Urintropfen aus der Urethra hervorgerieselt sind. Der dabei entstehende Schmerz zeitigt einen reflektorischen Sphinkterkrampf.

Unterwerfen wir die hier kurz skizzierten Erklär
einer Kritik, so können wir keinen als ausreiche
befriedigend ansehen. Dass die Harnröhre nicht imm
ist, hat bereits Schroeder bewiesen. Dass sie zuweil
sein könnte, ist eine Annahme, die theoretisch nic
zu sein scheint, aber bisher durch keine anatomisch
belegt werden konnte.

Die Vorstellung Schroeders, dass durch die H
der Blasenwand, also durch die Mehrfüllung der Bl
alles erklärt sei, ist deshalb wenig befriedigend
Wöchnerinnen nicht allein verspätete Miktion ha
überhaupt unfähig sind, spontan zu urinieren. Wäre
Erklärung richtig, so müsste die Harnentleerung
wenn die übervolle Blase den Harndrang auslöst;
nicht, so muss die Ursache eine andere sein.

Unsere neueren Erfahrungen haben uns zudem
geklärt, dass die Blasenfüllung durchaus nicht die ei
für den auftretenden Urindrang ist und dass ders
fast immer durch andere Momente ausgelöst wird.
es heute als erwiesen gelten, dass der Druck der
nicht die Rolle spielt, die Schwarz ihr zuschreibe
beschleunigt und verstärkt wohl den bereits eingetr
abfluss, sie leitet ihn aber keinesfalls ein. Endli
die reflektorische Urinverhaltung nur für gewisse F
allerdings jeder erfahrene Geburtshelfer aus eigener
kennen wird, zugelassen werden. Sie lässt aber
Stich, wenn die Wöchnerin angibt, dass nicht ein
trotz eifrigen Bemühens aus der Urethra entleert
Müssen wir somit konstatieren, dass eine ungezwu
alle Fälle passende Erklärung nicht gefunden werde
sind wir auch über die Ursache dieser ungenügende
theorien nicht im Zweifel. Es sind eben nur Theorien
Theorien bleiben, weil der Beweis nur durch anato
suchungen zu erbringen ist und bisher nicht erb
konnte.

Sektionsbefunde unmittelbar post partum oder
Tagen des Wochenbettes sind natürlich wertlos und
daher nicht weiter. Die postmortalen Veränderun
uns, irgendwelche Rückschlüsse auf die Lage von B
Blase zueinander, wie sie bei der Frischentbundenen od
vorhanden sein kann, zu ziehen.

Es war ausserordentlich naheliegend, von der Cystoskopie eine definitive Antwort zu erwarten. Das Cystoskop gestattet uns, die Innenfläche der Blase zu belichten, uns über ihre anatomische Struktur zu vergewissern; es gestattet uns, das direkt zu sehen, was bisher in so widerspruchsvoller Weise diskutiert wurde. — Stoeckel hat als erster versucht, die Blase von Wöchnerinnen auf etwaige Veränderungen hin zu durchforschen. Seine Resultate, die sich auf das grosse Material der Bonner Universitäts-Frauenklinik gründen, will ich in Folgendem kurz vorführen. Er wies nach, dass die Blase jeder Frau, die eine Geburt überstanden hat, Spuren eines Geburtstraumas zeigt. Vergegenwärtigen wir uns den Geburtsmechanismus, so ist es ja ohne weiteres klar, dass eine starke Kompression der Blase, insbesondere des Blasenhalses und Trigonums, bei jeder Geburt erfolgen muss. Passiert der Kopf die Scheide, stemmt sich das Hinterhaupt unter der Symphyse an, so müssen die genannten Teile gedrückt und gequetscht werden. Verläuft die Geburt schnell, so wird die Blase nur einen kurzen Moment wirklich komprimiert zu werden brauchen; dauert die Geburt lange, so kann die Kompression eine intensivere und extensivere sein. Daraus ergibt sich, dass die Enge oder Weite des Beckens, die Lage des Kindes, die eventuelle Notwendigkeit, operativ einzugreifen, von Bedeutung für die Blasenschädigung sein müssen.

Das Verhältnis vom Kindskopf zum Becken, die Zeit, während welcher der Kopf in der Beckenhöhle und besonders auf dem Beckenboden steht, werden von ganz besonderem Einfluss und deshalb auch ganz besonders für unsere Frage zu berücksichtigen sein. Im allgemeinen kann man sagen, dass mit der Länge der Austreibungsperiode die Gefahr der Blasenschädigung wächst.

Die spezielle Art der Blasenveränderungen erklärt sich aus der anatomischen Struktur der Blase. Wir müssen daran festhalten, dass die Blase auf die Insulte der Geburt ebenso reagiert, wie ein beliebiges anderes Organ oder eine beliebige Stelle eines Körpers, wenn sie einem Stoss, einem Schlag, einem Druck oder einer Quetschung ausgesetzt werden. Erhält nämlich jemand einen Schlag auf den Arm oder eine Quetschung der Bauchmuskulatur, so werden die verletzten Teile vorübergehend funktionsuntüchtig gemacht. Zwischen den Muskelbündeln entstehen Blutaustritte durch Ruptur kleiner Gefässe, und es bilden sich kleine und grössere Sugillationen. Die ganze durch das Trauma getroffene Partie des

Körpers schwillt an, weil durch die Zirkulations
ödematöse Durchtränkung der Gewebe hervorgerufe
geschwollene Teil schmerzt heftig, sowie die in Frage
Muskeln in Tätigkeit gesetzt werden, weil die Nerve
durch die Sugillationen und durch das Ödem gere
geschädigt sind. Die Folge davon ist ein unbewusstes
oder eine bewusste Ruhigstellung der durch das Traum
Körperregionen. Die Quetschung macht also Zirkulatio
die Zirkulationsstörung erschwert die Funktion;
Worten: die versuchte Funktionsleistung verursacht
und die Schmerzen wiederum sind der Grund für
gehende Funktionsuntüchtigkeit. Wir vermeiden die
mit dem schwer getroffenen Arm, weil er uns weh
vermeidet die Wöchnerin die willkürliche Harnentl
sie bei den ersten Versuchen merkt, dass sie Schmerz
Die Urinverhaltung im Wochenbett erklärt sich also
übergehenden anatomischen Schädigung der Blase
Quetschung der Blase zeitigt zwei nachweisbare Ve
Blasenwandblutungen und Blasenödem, also genau d
eine Kontusion an anderen Organen auch zustande
diesen beiden Veränderungen entsteht das Ödem eher
als die Blutungen. In der relativ locker der Mus
liegenden Blasenschleimhaut kann eine Zirkulationsstö
zum Ausdruck kommen, dass die obersten Schicht
blasenförmig abgehoben werden. Dadurch entste
Kolischer eingehend gewürdigte Bild des Oedem
Es ist stets zirkumskript auf kleine Abschnitte der Bl
haut beschränkt und beansprucht für die puerperale
besonderen Wert. Wir finden vielmehr stets eine zw
Ödem, die Stoeckel als Blasenwandödem — im G
dem bullösen Schleimhautödem — bezeichnet. Hi
gesamte Blasenwand diffus ödematös, diffus gesch
diese Schwellung hebt nicht die obersten Sc
Blasenschleimhaut bläschenförmig ab, sondern ver
Faltung der Schleimhaut. Cystoskopisch imponieren di
hautfalten als mehr oder weniger prominente Wül
oft kissenartig aneinander und übereinander schieben
fläche dieser Bildungen lässt den typischen Glanz d
Schleimhaut vermissen, erscheint matt, stumpf und z
ein sammetartiges Aussehen. Wir finden dieses Öd
Wöchnerinnen. Seine Ausdehnung hängt, wie ber
von dem Verlauf der Geburt ab. Nach leichten, schne

ohne Kunsthülfe verlaufenen Geburten Mehrgebärender beschränkt es sich häufig auf den Blasenhals und hier ganz speziell auf den Sphincter vesicae internus. Dieser Muskel bildet einen Ring, dessen untere Hälfte in der nicht puerperalen normalen Blase ohne erkennbare Niveaudifferenz in die Blasenwand übergeht, während seine obere Hälfte sich als glattrandige Sichel zwischen Harnröhre und Blasenlumen hineinschiebt. Das Ödem ändert das Aussehen im cystoskopischen Bilde. Der untere Sphinkterabschnitt macht für den unerfahrenen Untersucher häufig den Eindruck eines vielknolligen Tumors. Man erblickt ein Konglomerat von dunkelroten Höckern und Wülsten, die gedrängt aneinander liegen und durch flache und tiefere Furchen voneinander getrennt sind. Auf diesen Wülsten liegt manchmal ein zarter, spinnwebenähnlicher, grauer Belag. Die obere Sphinktersichel verliert ihren glatten Rand, wird massiger und zeigt polypenähnliche Hervorragungen. Das ist Sphinkterödem in seiner vollen Ausdehnung. Je früher man cystoskopiert, um so deutlicher tritt es zutage; es verschwindet relativ langsam und ist auch noch nach 4—6 Wochen angedeutet. War die Blase intensiver oder länger komprimiert, so breitet sich das Ödem auch über den Blasenboden zunächst auf das Trigonum Lieutandii, dann auf den Blasenfundus, unter Umständen auch auf die tieferen Partien der Blasenhinterwand aus. Diese Abschnitte sind es ja, die beim Durchtritt des Kindes gehoben, verschoben, zwischen Knochen und vorliegendem Kindesteil gedrückt, kurz, direkt von einem Trauma getroffen werden.

Die Blutungen sind der Ausdruck einer tiefergehenden und schwereren Blasenschädigung. Sie beweisen, dass Gefässe in der Blasenwand entweder direkt zerdrückt oder infolge einer lang anhaltenden Zirkulationsstörung rupturiert sind. Ihre Lokalisation ist die gleiche wie die des Ödems, d. h. die cystoskopisch sichtbaren Blutaustritte finden sich vom Sphinkter bis zur Blasenhinterwand über den Blasenboden hin zerstreut. Sie liegen nicht auf, sondern unter dem Epithel der Schleimhaut und nehmen die verschiedensten Formen an: viereckig, länglich, rund, zackig. Sie sehen leuchtend rot aus in den ersten Tagen des Wochenbettes und werden dunkler in der späteren Zeit. Nach einigen Wochen sind einige bereits verschwunden, andere noch sichtbar; diese letzteren haben dann häufig ein braunrotes, von einem hellroten Hofe umsäumtes Zentrum. Die Grösse der Blutaustritte schwankt in weiten Grenzen. Manche sind kaum nachweisbar, andere füllen einen grossen Teil des cystoskopischen Gesichtsfeldes aus.

Wir können cystoskopisch nur die Veränderunge
haut nachweisen, können aber aus diesen Rückschl
änderungen der Muskulatur ziehen. Vereinzelte kle
Blutungen der Blasenschleimhaut geben uns nicht die
Gefässrupturen auch innerhalb der Muscularis anzu
gegen werden wir aus zahlreichen, flächenhaft sich
einen grossen Teil des Blasenbodens einnehmenden Blu
dürfen, dass sich grössere und kleinere Blutextrav
den tieferen Schichten der Blasenwand etabliert ha

Die Blutungen der Blasenschleimhaut kombini
mit dem vorhin geschilderten Ödem, dagegen brau
stärkere ödematöse Schleimhautschwellung nicht mit
gesellschaftet zu sein. Wir können, wenn wir die
schiedenheit der Blasenveränderung schematisch ausd
als die drei Formen dieser Veränderungen aufstelle

1. Sphinkterödem;
2. Sphinkterödem und Ödem des Trigonum;
3. Ödem des Sphinkters und Trigonum mit
   blutungen.

Bei der ersten Form ist spontane Urinentleeru
möglich, bei der zweiten hören wir oft von
Urinieren, gelegentlich auch von Urinretention, b
stellt sich stets Harnverhaltung ein, die nur durch
behoben werden kann.

Das sind die Resultate, zu denen Stoeckel
habe sie bei meinen Untersuchungen, die ich unt
Anleitung ausführen konnte, bestätigt und in Einzel

Die nachfolgenden Fälle sind mir von Herrn
zur cystoskopischen Untersuchung freundlichst z
gestellt worden.

Fall I. M. S. No. 210. 21jährige I p.

Sp. J. 22½
Cr. J. 25½
D. B. 18½
} Beckenmasse.

		Dauer
Wehenbeginn 9. X. 03.	12 Uhr nachts	I.
Blasensprung 10. X.	7 „ früh	II
Spontangeburt des Kindes in 1. H.-H.-L. 10. X.	7,50 „ „	
Kindeslänge 53 cm.		
Kopfumfang 36 cm.		

Kein Dammriss.
Keine Urinbeschwerden. Kein Katheterismus.
Das Wochenbett nimmt, abgesehen von leichten Temperatursteigerungen in den ersten Tagen, einen normalen Verlauf.

Cystoskopischer Befund am 24. X. 1903.
(Am 14. Tage post partum.)

Die Blase ist etwas nach rechts verdrängt, die Schleimhaut weist keinen pathologischen Befund auf. Die Gefässe des Trigonums sind stark injiziert. Im Blasenfundus ist ein deutlicher Schatten sichtbar. Der Sphinkter ist mässig ödematös.

Fall II. M. W. No. 211. 30jährige III p.
Beide Wochenbetten normal.
Sp. J. 24
A. J. 27½ } Beckenmasse.
D. B. 18½

		Dauer der Geburtsperioden:
Wehenbeginn 12. X. 1903	9 Uhr abends	
Blasensprung 12. X. 1903	11 „ „	I. 2 Stunden
Spontangeburt des Kindes in 1. H.-H.-L. 13. X. 1903	1,55 „ früh	II. 2 Stunden

Kindeslänge 55 cm.
Kopfumfang 37 cm.
Kein Dammriss.
Keine Urinbeschwerden. Kein Katheterismus.
Wochenbett nimmt normalen Verlauf.

Cystoskopischer Befund am 23. X. 1903.
(Am 10. Tage post partum.)

Im grossen und ganzen weist die Blase keine Abnormitäten auf. Am Trigonum und Blasenhals sind die Venen stark entwickelt. Vom Lig. interuretericum bis zum Orificium urethrae ist die Gefässinjektion streifig. Die Ureteren agieren lebhaft und normal. Der Uterus lastet auf der Blase. Die obere Blasenwand ist nahe an die untere herangebracht, so dass ein spaltförmiger Raum entsteht, in dem man beide Wände cystoskopisch zu Gesicht bekommt. Die Blasenschleimhaut zeigt ein rotgelbliches Kolorit. Der Sphinkter erscheint derb, stark gewulstet, mit starker Venenentwicklung am unteren Rande, während der obere Rand eine stark prominierende Falte bildet.

Fall III. A. M. No. 212. 18jährige I p.
Sp. J. 26
Cr. J. 30 } Beckenmasse.
D. B. 21

		Dauer der Geburtsperioden:
Wehenbeginn 13. X. 1903	2,30 Uhr nachm.	
Blasensprung	9,30 „ abends	I. 7 Stunden
Spontangeburt des Kindes in 1. H.-H.-L.	10,30 „ „	II. 1 Stunde

Kindeslänge 50 cm.
Kopfumfang 35 cm.
Dammriss 3 Nähte.
Keine Urinbeschwerden. Kein Katheterismus.
Wochenbett nimmt einen normalen Verlauf.

Cystoskopischer Befund am 26. X. 1903.
(Am 18. Tage post partum.)

Die Blase fasst bequem 250 ccm. Das Trigonum wei
injektion auf. Blutungen in der Blasenwand sind nicht
Ureterenmündungen sind beide gross und dicklippig.
selbst spritzen ausserordentlich lebhaft. Das Ödem des
deutlich ausgeprägt.

Fall IV. M. Sch. No. 216. 19jährige I p.
Sp. J. 26½
Cr. J. 29
D. B. 19
} Beckenmasse.

			Dauer
Wehenbeginn 20. X. 1903	7 Uhr	vorm.	
Blasensprung	12,30 „	nachm.	I.
Spontangeburt des Kindes in 2. H.-H.-L.	3 „	nachm.	II.

Kindeslänge 50 cm.
Kopfumfang 34 cm.
Kein Dammriss.

Das Wochenbett nimmt einen normalen Verlauf.
beschwerden. Kein Katheterismus.

Cystoskopischer Befund am 28. X. 1903.
(Am 8. Tage post partum.)

Puerperale Hyperämie der Blasenschleimhaut; besonder
injektion des Trigonum; mässiges Ödem des Sphincter v
Die Ureteren liegen symmetrisch rechts und links am
interuretericum auf einem deutlich prominierenden Wulste
in lebhafter Aktion klaren Urin. Blutungen in der Blasens
nicht vorhanden.

Fall V. Th. H. No. 217. 18jährige I p.
Sp. J. 25½
Cr. J. 28¼
D. B. 20
} Beckenmasse.

			Dauer
Wehenbeginn 20. X. 1903	2 Uhr	nachm.	
Blasensprung	6,40 „	nachm.	I. 4
Spontangeburt des Kindes in 1. H.-H.-L.	7,50 „	nachm.	II. 1

Kindeslänge 53 cm.
Kopfumfang 35 cm.
Kein Dammriss.

Während der ersten Tage des Wochenbettes leichte Ab
steigerungen bis 38. Keine Urinbeschwerden. Kein Katheter

Cystoskopische Untersuchung am 30. X. 19
(Am 10. Tage post partum.)

Die Blasenschleimhaut hat einen dunkel gelbroten Farbe
Blasenboden ist von starken Gefässen durchzogen, die sich a
büschelartigen Gefässstreifen vereinigen. Die beiden Ureterenw
hypertrophisch. Auf ihrer Höhe münden die Ureteren in
Schlitzen. Die Harnleiteraktion ist sehr lebhaft, der entle
An dem Blasenboden fällt eine starke Faltung der Schleimh
die gitterartigen Leisten einer Balkenblase erinnert. Ein Bel
schleimhaut ist nirgends nachweisbar. Blasenblutungen fehlen.
vesicae internus zeigt eine geringe ödematöse Anschwellung.

Fall VI. P. L. No. 218. 30jährige II p.

Sp. J. $27^1/_2$
Cr. J. $29^3/_4$
D. B. $19^1/_4$
} Beckenmasse.

		Dauer der Geburtsperioden:
Wehenbeginn 22. X. 1903	4 Uhr nachm.	
Blasensprung	11,85 „ nachm.	I. 7 Std. 35 Min.
Spontangeburt des Kindes in 2. H.-H.-L.	11,50 „ nachm.	II. — 15 Min.

Dammriss I. Grades: 2 Katgutnähte.
Kindeslänge 51 cm.
Kopfumfang $33^1/_2$ cm.
Im Wochenbett tritt am 2. Tage eine leichte Temperatursteigerung bis 38,2 auf.
Keine Urinbeschwerden. Kein Katheterismus.

Cystoskopische Untersuchung am 2. XI. 1903.
(Am 12. Tage post partum.)

Die Blase lässt sich bequem mit 200 ccm füllen und würde auch eine stärkere Anfüllung zulassen, ohne dagegen zu revoltieren. Die Blase ist von vorn nach hinten stark abgeplattet durch den auf ihr lastenden puerporalen Uterus. Derselbe treibt die hintere Blasenwand buckelförmig vor. Die Einbuckelung, die durch Druck auf den Fundus von den Bauchdecken her sich verstärken lässt, bedingt eine Schattenbildung bei der Belichtung. Die Blasenschleimhaut ist sehr blutreich; an dem besonders viel Gefässe führenden Trigonum fallen stark geschlängelte, prall gefüllte Venen durch ihre mehr bläuliche Färbung auf. Die beiden Ureterenöffnungen liegen beiderseits symmetrisch hart am Rande des Blasensphinkters, wodurch das Trigonum eine plumpe stumpfwinklige Gestalt erhält. Der Sphincter vesicae internus zeigt nur Spuren von ödematöser Schwellung.

Fall VII. M. D. No. 221. 39jährige I p.

Beckenmasse sind im Geburtsjournal nicht verzeichnet, da Betreffende als Kreissende eingeliefert wird.

		Dauer der Geburtsperioden:
Wehenbeginn 25. X. 1903	abends	
Blasensprung 26. X. 1903	6 Uhr abends	I. ca. 12 Stunden
Zangengeburt des Kindes in 2. H.-H.-L. 27. XI. 1903	8,20 „ früh	II. 14 Std. 20 Min.

Die Zange wurde wegen sekundärer Wehenschwäche angelegt und veranlasste einen rechtsseitigen Scheidenriss, der genäht wurde. Der Damm blieb intakt.
Kindeslänge $56^1/_2$ cm.
Kopfumfang 38 cm.
Im Wochenbett traten während der ersten 6 Tage leichte Temperatursteigerungen ein (die höchste 38,7). Dieselben beruhten auf Lochienzersetzung und verschwanden nach mehrmaligen Scheidenspülungen. Während der ersten beiden Tage konnte die Wöchnerin nicht spontan urinieren und musste daher täglich 2 mal katheterisiert werden.

Cystoskopische Untersuchung am 7. XI. 1903.
(Am 14. Tage post partum.)

Die Blase mit 200 ccm gefüllt. Auffallend ist zunächst, dass der Blasenboden stark in die Höhe gedrängt erscheint, als wäre er gegen das Blasenlumen hin erhoben. Bei genauerer Ableuchtung und verschiedener Cystoskopeinstellung ergibt sich, dass diese Empordrängung eine nur scheinbare ist und auf einem starken Ödem der Blasenschleimhaut beruht. Es lässt

sich nachweisen, dass besonders im Bereiche des Trigonums, aber a den angrenzenden Partien des Blasenfundus dickwulstige Falten ins K kavum prominieren. Auf diesen Falten sieht die Schleimhaut nicht w wöhnlich spiegelnd, sondern matt und stumpf aus. Es handelt si ödematöse Auflockerung und Schwellung der Blasenwand. Dieses Öde sich nach vorn auf den Blasenschliessmuskel fort, an dem es ganz bes stark in die Erscheinung tritt.

Fall VIII. A. M. No. 222. 18jährige I p.
Sp. J. 23
Cr. J. 26
D. B. 19½ } Beckenmasse.

		Dauer der Ge perioden:
Wehenbeginn 27. X. 1903	11 Uhr abends	
Blasensprung 28. X. 1903	1,20 „ früh	I. 2 Std. 20
Spontangeburt des Kindes in 2. H.-H.-L. 28. X. 1902	1,50 „ früh	II. — 30

Kein Dammriss.

Vom 4. Tage abends begann die Wöchnerin zu fiebern, und de wurde frequent. Dieser Zustand hielt 3 Wochen an. Die Tempe steigerungen und Pulserhöhung sind auf eine nachweisbare Lungenaff zurückzuführen. Vom 23. Wochenbettstage an blieb die Wöchnerin frei, auch kehrte der Puls zur Norm zurück.

Keine Urinbeschwerden. Kein Katheterismus.

Cystoskopische Untersuchung am 28. XI. 1903.
(Am 26. Tage post partum.)

Die Blase fasst bequem 300 ccm. Die Blasenschleimhaut ist bla lange nicht mehr so blutreich, wie es gewöhnlich in der ersten Ze Puerperiums der Fall ist. Die Ureteren liegen symmetrisch ziemlich am Sphinkterrande, agieren lebhaft und entleeren klaren Urin. Blasen und Basenhintergrund lassen eine ausgesprochene Faltung erkennen, di nicht auf Blasenhypertrophie, als vielmehr auf ungenügende Entf zurückzuführen ist. Der Sphinkterrand lässt kleine spitze Hervorrag erkennen; Reste einer ödematösen Schwellung der Sphinkterschleimhau noch nachweisbar. Blasenblutungen fehlen. Von besonderer Wichtigk die Gestalt des Blasenkavums, die als durchaus normal bezeichnet w muss. Abgesehen von der durch den anteflektierten Uterus bedingte buckelung sind irgendwelche Unebenheiten der Blaseninnenfläche nich zufinden. Insbesondere fehlen partielle Verziehungen zirkumskripter B partieen, wie wir sie bei entzündlichen Vorgängen in der Blasennachbar (Parametritis, Paracystitis, Perimetritis und Pericystitis) sehr gewö finden. Infolgedessen kann die Annahme, dass die Temperatursteiger im Wochenbett auf exsudative Prozesse puerperalen Ursprungs zu zuführen seien, schon aus dem Blasenbefunde widerlegt werden. In einstimmung damit erweist sich bei der kombinierten Palpation, das Uterus frei beweglich in Anteflexionsstellung liegt, und dass die Param völlig intakt sind.

Fall IX. K. Sch. No. 224. 18jährige I p.
Sp. J. 25¾
Cr. J. 27¾ } Beckenmasse.
D. B. 18

		Dauer der Ge perioden:
Wehenbeginn 30. X. 1903	6 Uhr nachm.	
Blasensprung 31. X. 1903	7,40 „ früh	I. 13 Std. 40
Spontangeburt des Kindes in 1. H.-H.-L. 31. X. 1903	8,05 „ früh	II. — 25

Kindeslänge 49 cm.
Kopfumfang 33½ cm.
Kein Dammriss.
Wochenbett fieberfrei.
Urinieren spontan. Kein Katheterismus.

Cystoskopische Untersuchung am 10. XI. 1903.
(Am 11. Tage post partum.)

Die Blase fasst 200 ccm. Die Gefässbildung ist nicht sehr stark. In der Umgebung des linken Ureters fällt sogar eine blasse Farbe der Schleimhaut auf. Das Ödem des Sphincter vesicae internus ist sehr gering. Keine Blutungen.

Fall X. M. B. No. 225. 26jährige IV p.
Sp. J. 28
Cr. J. 25 } Beckenmasse.
D. B. 20½

		Dauer der Geburtsperioden:
Wehenbeginn 6. XI. 1903	2 Uhr früh	
Blasensprung	5,30 „ früh	1. 3 Std. 30 Min.
Spontangeburt des Kindes in 1. H.-H.-L.	5,55 „ früh	II. — 25 Min.

Kindeslänge 55 cm.
Kopfumfang 36 cm.
Kein Dammriss.
Das Wochenbett nimmt einen durchaus normalen Verlauf.
Keine Urinbeschwerden. Kein Katheterismus.

Cystoskopischer Befund am 20. XI. 1903.
(Am 14. Tage post partum.)

Die Blase fasst bequem 350 ccm. Mässiges Ödem des Sphincter vesicae internus. Blasenschleimhaut blutreich, von typisch brünettem Farbenton. Die Ureteren liegen symmetrisch im gefässreichen Trigonum. Im linken Ureter ist ein kleiner, hirsekorngrosser, knopfartiger, hellgelber, polypöser Vorsprung sichtbar, von dem sich zunächst nicht entscheiden lässt, ob es sich um einen Eiterpfropf oder um ein Bläschen im oder am Ureter handelt. Eine länger fortgesetzte Beobachtung lässt erkennen, dass bei der Ureteraktion das kleine, eben erwähnte Gebilde in der Ureteröffnung untertaucht und nach dem Abklingen der Aktion im Lumen wieder sichtbar wird. Das abwechselnde Untertauchen und Wiederhervorquellen wiederholt sich bei jeder neuen Ureteraktion. Öffnet sich das Ureterlumen weit, wie es bei besonders starker Aktion zuweilen der Fall ist, so lässt sich nachweisen, dass der gelbe Knopf am unteren Rande der Harnleitermündung festsitzt. Eine Ortsveränderung findet nicht statt. Es kann sich demnach nicht um einen Eiterpfropf handeln, der durch den Strom des Ureterurins schliesslich fortgeschwemmt oder wenigstens gelockert worden wäre. Die Diagnose wird daher auf ein kleines, mit trübem Inhalt gefülltes Cystchen der Ureterschleimhaut gestellt.

Diese Annahme bestätigt sich bei einer zweiten, zwei Tage später vorgenommenen cystoskopischen Untersuchung. Aussehen, Lage, Form der kleinen Cyste waren unverändert geblieben. Bei scharfer Einstellung des Ureterostium unter möglichster Annäherung des Cystoskopprismas lässt sich immer dasselbe Phänomen nachweisen: der sich kontrahierende Harnleiter zieht die Cyste in das Ureterlumen zurück und stösst sie dann mit dem Ureterurin in das Blasenlumen soweit vor, als es ihre offenbar breitbasige Verbindung mit der Harnleiterschleimhaut gestattet. Es kommt immer nur die Kuppe der Cyste zum Vorschein. Da die Blase gesund ist, Urin-

beschwerden irgend welcher Art vollkommen fehlen, wird von ei
fernung der Cyste, die etwa halb so gross wie eine Erbse sein mag,
genommen.

Die cystoskopische Untersuchung veranlasste eine genaue Unter
des Urins; derselbe enthält Albumen ($^1/_4$ ‰ Esbach).

Leider lässt sich die Wöchnerin nicht bewegen, länger in de
zu bleiben, so dass es unmöglich ist, einen etwaigen Zusammenh
Uretercyste mit dem Eiweissgehalt des Harnes nachzuweisen.

Fall XI. A. Sch. No. 227. 23jährige I p.

Sp. J. $26^1/_2$
Cr. J. $28^1/_2$ } Beckenmasse.
D. B. $19^3/_4$

| | | Dauer der
periode |
|---|---|---|
| Wehenbeginn 8. XI. 1903 | 3 Uhr früh | |
| Blasensprung 8. XI. 1903 | 6 „ nachm. | I. 15 Std. |
| Spontangeburt des Kindes in | | |
| 1. H.-H.-L. 9. XI. 1903 | 9,05 „ abends | II. 15 Std. |

Kindeslänge 49 cm.
Kopfumfang $34^1/_4$ cm.
Kein Dammriss.

Die Wöchnerin hatte nach der Entbindung Schmerzen beim
lassen, wurde aber nicht katheterisiert. Während der ersten 7 Woch
tage Temperaturerhöhungen bis 38,7, weiterhin normaler Verlauf.

Cystoskopische Untersuchung am 20. XI. 1903.
(Am 11. Tage post partum.)

Die Blase fasst bequem 200 ccm. Bei der Einführung des Cyst
fällt bereits auf, dass der Cystoskopschnabel nach links abweicht. I
einstimmung damit erweist die Blasenableuchtung, dass die Blase voll
schief steht, und zwar auf der linken Seite weit zurücktritt. Infolg
ist auch das Trigonum schief gestellt. Der rechte Ureter, dessen M
auffallend gross, lang und schmal ist, liegt der Harnröhrenöffnung u
vis-à-vis, während der linke nach links und hinten verlagert erschein
Ligamentum interuretericum verläuft statt von rechts nach links, von
vorn nach links hinten. Auf ihm finden sich in der Nähe des
Ureters kleine strichförmige Ecchymosen, herrührend von ungeschickt
führen des Blasenkatheters. Das ganze Trigonum ist gewulstet, das Spl
ödem deutlich ausgesprochen, die Ureterenwülste erscheinen hypertro
ebenso wie das Ligamentum interuretericum. Der Uterus liegt, na
Konfiguration der hinteren Blasenwand zu urteilen, offenbar in Ant
(was durch die bimanuelle Tastung bestätigt wird).

Fall XII. K. B. No. 228. 21jährige I p.

Sp. J. $28^1/_2$
Cr. J. 31 } Beckenmasse.
D. B. 20

| | | Dauer der G
periode |
|---|---|---|
| Wehenbeginn 12. XI. 1903 | 4 Uhr früh | |
| Blasensprung 11. XI. 1903 | 10,15 „ abends | I. ? |
| Spontangeburt des Kindes in | | |
| 1. H.-H.-L. 12. XI. 1903 | 11,05 „ vorm. | II. 7 Stunde |

Kindeslänge im Journal nicht verzeichnet.
Kopfumfang $32^1/_2$ cm.
Dammriss 1. Grades, der durch eine Naht geschlossen wird.
Wochenbett normal.
Keine Urinbeschwerden. Kein Katheterismus.

Cystoskopische Untersuchung am 24. XI. 1903.
(Am 12. Tage post partum.)

Die Blase fasst bequem 300 ccm und zeigt die übliche puerperale Hyperämie der Blasenschleimhaut, die in der Umgebung des rechten Ureters besonders stark ausgesprochen ist. Die Ureteren, deren Gestalt nicht ganz gleich ist, liegen nahe dem Sphincter vesicae internus, dessen Schleimhaut mässige ödematöse Schwellung aufweist.

Fassen wir nochmals die Resultate zusammen, die sich aus den vorstehend mitgeteilten Befunden ergeben, so kommen wir zu einer Bestätigung der Stoeckelschen Anschauung. Wir konnten Schädigungen der Blasenstruktur in allen Fällen nachweisen. Allerdings sahen wir in der überwiegenden Mehrzahl nur den leichtesten Grad dieser Schädigung, das Ödem des Sphincter vesicae. Ich untersuchte sämtliche Wöchnerinnen ohne Auswahl, wie der klinische Betrieb sie mir zur Verfügung stellte. Fast alle hatten vom ersten Tage des Wochenbetts an spontan uriniert. Nur eine hatte über anfängliche Schmerzen beim Wasserlassen zu klagen gehabt, bei einer anderen war der Katheterismus notwendig geworden (Fall XI und Fall VII). Diese beiden letzteren zeigten demgemäss auch stärkere Blasenveränderungen im cystoskopischen Bilde als die übrigen. Schwerere operative Eingriffe waren bei keiner der in Frage kommenden Geburten notwendig gewesen. Nennenswerte Beckenverengerungen fehlten gänzlich. Infolgedessen sah ich die schwereren Folgezustände der Blasenquetschung, der Blasenwandblutungen in keinem der Fälle. Die kleinen, streifigen Ecchymosen (in Fall XI) waren in ihrem Aussehen und ihrer Lokalisation typisch für eine Katheterläsion, wie sie einem ungeübten Cystoskopiker gelegentlich passiert. Der erfahrene Untersucher kann sie selbstverständlich leicht vermeiden.

Ich möchte mich also nach dem, was ich cystoskopisch habe feststellen können, der Stoeckelschen Behauptung anschliessen, dass eine anatomische Schädigung der Blase durch die Geburt stattfindet, dass die leichteren Grade derselben keine klinischen Symptome zeitigen, während die schwereren die Ursache des schmerzhaften Urinierens, respektive der Harnverhaltung bei Wöchnerinnen sein dürften.

Die Harnverhaltung der Wöchnerinnen ist also die Folge der durch die Geburt erfolgten Blasenveränderung.

Es verdient vielleicht noch hervorgehoben zu werden, dass in solchen Fällen nicht von puerperaler Cystitis gesprochen werden darf. Ödeme und Blutungen sind allerdings cystoskopisch bei wirklichen Blasenentzündungen ebenfalls zu finden, aber stets vereint mit noch anderweitigen Veränderungen, insbesondere durch

krankhafte Sekretion der entzündeten Schleimhaut. dann schleimigen und eitrigen Belag der Blasenwand Schleimfetzen oder Eiterbröckelchen in der Blasenfl umherschwimmen. Davon ist in unseren Fällen keine natürlich Infektion zu den Geburtsveränderungen der treten kann, dass die Blasenschleimhaut sogar dur sichtliche Auflockerung und Schwellung besonders für die Aufnahme und Ansiedelung pathogener Keir keinem Zweifel. Nachlässigkeit und Unsauberkeit beim K werden daher eine Überführung der mehr oder mi quetschten in die akut entzündete Blase veranlassen k aber ist die Cystitis stets eine sekundär hinzutreten und es ist grundfalsch, jede Störung der Urinsekretion bett auf eine Cystitis zurückzuführen, die bei der ph Urinretention der Wöchnerinnen keine ätiologische Selbstverständlich kann neben der Blasenquetschu Quetschung der Harnröhre, wie dies bereits Winte auftreten. Ödem der Schleimhaut, Blutungen unter in der Muscularis werden sich gelegentlich wohl über internus hinaus bis in die Harnröhre hinein verfolgen Schwellung der Harnröhre könnte also als weiteres un ätiologisches Moment für die Harnverhaltung der W hinzutreten. Es wäre zu wünschen, dass durch uret Untersuchungen festgestellt würde, ob und wie of Harnröhrenabschnitt durch das Geburtstrauma in M gezogen wird. Die Harnröhrenspiegelung ist gerade ausserordentlich einfach und leicht. Das gleiche, technische Einfachheit, gilt auch von der Cystoskop ist bei einiger Geschicklichkeit völlig schmerzlos au ansprucht nur kurze Zeit und schädigt bei richt Antiseptik nicht im Geringsten. Ich verweise in dies auf das schon genannte Werk von Stoeckel, im s das Kapitel V: Antisepsis und Asepsis bei der Wegen der leichten Infizierbarkeit der p Blase werden wir also die strengste Desinfe Katheterismus walten lassen müssen. So i ständlich die hier verschiedentlich beobachtete Unsit ammen zu verwerfen, welche den Frischentbunden verhaltung den Rat geben, sich für zehn Pfennige ein kaufen zu lassen und sich damit dann selbst den Uri Der Katheterismus erfolgt bei strengster Sauberkei und des Katheters am besten mit einem ausgeko

katheter. — Der Katheter darf natürlich weder die Schamhaare berühren noch mit Lochialsekret in Berührung kommen, indem er, statt in die mit den Fingern der einen Hand freigelegte Urethralmündung, in die Vagina gleitet. Am besten wäre es überhaupt, wenn der Katheter nur vom Arzt angewendet würde, was leider, besonders auf dem Lande, nicht immer durchführbar ist.

Kurz nur möchte ich noch einige Eigentümlichkeiten der puerperalen Blase hervorheben, die keine pathologische Bedeutung haben. Besonders auffallend ist der ausserordentliche Blutreichtum der Schleimhaut, die zahlreiche grössere und kleinere, stark geschlängelte Arterien, vor allem aber auch prall gefüllte, blau durchschimmernde Venen erkennen lässt. Die letzteren treten gewöhnlich im cystoskopischen Bilde der normalen Blase ganz zurück und werden erst sichtbar, wenn die Graviditätshyperämie im kleinen Becken sich geltend macht. Sie sind also der Ausdruck nicht nur eines vermehrten Blutaffluxes, sondern auch eines etwas gehemmten Blutrückflusses, einer Stauung, und diese Stauung eben ist es, welche unter der Geburt so leicht das Schleimhautödem entstehen lässt und eine Disposition für grössere und kleinere Blutaustritte schafft. Nur langsam klingt diese Hyperämie im Wochenbett ab; während der ersten Woche nach der Geburt ist sie noch ausserordentlich deutlich ausgesprochen und gibt dem Grundton der Schleimhaut eine dunklere Färbung. Ich schliesse mich daher Stoeckel vollkommen an, wenn er von einem brünetten Ton der Blaseninnenfläche bei Wöchnerinnen spricht im Gegensatz zu dem blonden, gelblich-weissen Aussehen der Blasenschleimhaut bei nicht graviden und nicht puerperalen Frauen.

Weiterhin ist ein ausserordentlich starkes Hervortreten der Ureterwülste und des Ligamentum interuretericum bemerkenswert und auch in den voranstehenden Fällen von mir beobachtet worden (Fall III, IV, V). Man hat dabei von einer Hypertrophie der genannten Gebilde gesprochen, ohne dass dieser Ausdruck gerade als glücklich bezeichnet werden kann. Zutreffender würde man diese nachweisbare Vergrösserung der Ureterwülste und des Ligamentum interuretericum mit Stoeckel als Turgeszenz kennzeichnen, weil offenbar keine wirkliche Vergrösserung und Vermehrung von Zellen, sondern eine vermehrte Vaskularisation vorliegt.

Erwähnenswert sind sodann die Kapazitätsverhältnisse der puerperalen Blase. Wie aus den vorstehenden Berichten ersichtlich ist, fassten die zur Cystoskopie angefüllten Blasen der von

mir Untersuchten häufig 200—300 ccm, ohne dass die Bet
den über die geringste Blasenspannung geklagt hätten.

Besondere Erwähnung verdient endlich Fall X, w
als zufälligen Nebenbefund ein kleines Cystchen im I
der linken Uretermündung wahrnehmen liess. Die beigeg
Abbildung ist nach einem farbigen Bilde angefertigt,

Entwurf ich der Liebenswürdigkeit und Geschicklichkei
Herrn Dr. Wille, Assistenzarztes der Frauenklinik, ver

Wir kennen Uretercysten als Produkte einer Entzü
des Ureters (Ureteritis cystica).

Es muss aber durchaus zweifelhaft gelassen werde
hier von einer wirklichen Entzündung mit Cystenbildun
sprochen werden darf. Diese Erkrankung ist an sich sehr
und findet sich vorwiegend bei älteren Personen. Meist
die Cystenbildung multipel auf, erstreckt sich bis ins N
becken hinein und wird in sehr verschiedener Weise ged
als Epithelabschnürung von Aschoff (Virchows Archiv,
138), als parasitärer Prozess von Kahlden (Zieglers Bei
Band XII), als Hervorragungen aus Schleimhautdrüsen
Schleimhautkrypten des Ureters von Litten (Virchows A
Band 66) oder aus Epithelvertiefungen respektive den Br
schen Epithelnestern hervorgegangen von Rona (Monatsb
für Urologie, 1902, pag. 321).

Wir haben zunächst keinen Grund, unsere Beobachtung mit diesen Erkrankungen der Autoren zu identifizieren, neigen vielmehr der Ansicht zu, dass es sich um eine ganz lokale, vereinzelte Cystenbildung handelt, bei deren Entstehung Schwangerschaft oder Geburt mitgewirkt haben können. Eine vorübergehende Kompression des Ureterostium hat vielleicht eine blasige Epithelabhebung bewirkt und so eine Pseudocyste entstehen lassen. Immerhin ist es bedauerlich, dass eine weitere exakte Beobachtung an der Weigerung der Wöchnerin, noch länger in der Klinik zu bleiben, scheiterte. Es hätte sich mit Hilfe des Ureterkatheters schnell und sicher entscheiden lassen, ob etwa der Albumengehalt des Urins von der linken Niere allein stammte. Nur wenn das der Fall wäre, könnte man hinter der gefundenen Cyste vielleicht noch andere ähnliche Bildungen vermuten und dem Befund eine grössere pathologische Bedeutung zuschreiben.

Die Wöchnerin wurde mit der Weisung entlassen, bei den geringsten Urinbeschwerden sofort die Klinik aufzusuchen und sich auch, falls solche ausblieben, von Zeit zu Zeit wieder vorzustellen.

Nachdem es also gelungen ist, die Ursache für die Ischurie im Puerperium, die so lange mit Theorien umschleiert war, nachzuweisen, und auch andere Veränderungen in der puerperalen Blase mit Hilfe des Cystoskopes zutage traten, ist es zu hoffen, dass uns dieses Instrument noch über manche bisher noch nicht recht erklärte pathologische und physiologische Dinge Aufschluss verschafft.

Zum Schlusse sei es mir gestattet, Herrn Professor Dr. Veit für die gütige Überlassung seines klinischen Materials und für sein reges Interesse, welches er meiner Arbeit entgegenbrachte, sowie Herrn Privatdozenten Dr. Stoeckel für die freundliche Anleitung und Unterstützung meinen verbindlichsten Dank auszusprechen.

Literatur.

1. Winter und Ruge, Gynäkologische Diagnostik.
Winter, Zeitschr. f. Geb. u. Gyn.
2. Kolischer, Krankheiten der weiblichen Blase. Wien. Deuticke. 1898.
3. Knorr, Verhandlungen der Gesellschaft für Geburtshilfe u. Gynäkologie. Berlin. Centralbl. f. Gyn. 1900/1901.
4. Mirabeau, Verhandlungen der geburtshilflichen Gesellschaft in München. Centralbl. f. Gyn. 1899. No. 11.
5. Krönig, Verhandlungen der geburtshilflichen Gesellschaft in Leipzig 1900. Centralbl. f. Gyn. 1900.

Krönig, Zur Diagnose der Tuberkulose in der weiblichen
Sammlung zwangloser Abhandlungen. Bd. III. H. 6.
Gyn. 1902. No. 19.
6. Wertheim, Verhandlungen der Gesellschaft deutscher Nat
Ärzte in München 1899. Centralbl. f. Geb. u. Gyn. No
7. Halban, Beiträge zur cystoskopischen Diagnostik. Wi
Wochenschr. 1902. No. 48.
8. Stoeckel, Ureterfisteln und Ureterverletzungen. Leipz
& Härtel. 1900.
Derselbe, Weitere Erfahrungen über Ureterfisteln und Urete
Arch. f. Gyn. Bd. 67. H. 1.
Derselbe, Die Cystoskopie des Gynäkologen. Leipzig. Brei
1904.
Derselbe, Beitrag zur Diagnose der Tuberkulose in der we
Centralbl. f. Gyn. 1901. No. 40.
Derselbe, Zur Diagnose und Therapie der Blasennierentuber
Frau. Bd. I. H. 2. Beiträge zur Klinik der Tuberkulose.
Derselbe, Die Veränderungen der Blase bei Cystitis disse
nescens. Monatsschr. f. Urologie. Bd. VII. H. 4. 190
9. Viertel, Lehrbuch der Frauenkrankheiten von H. Frits
10. Mattei, Arch. f. Gyn. II. 1871. Zur Atiologie des puerp
katarrhs.
11. Schroeder, Lehrbuch der Geburtshilfe. 8. Aufl.
12. v. Winckel, Arch. f. Gyn. II. 1871.
13. Scanzoni, Arch. f. Gyn. II. 1871.
14. Schwarz, Zur Ätiologie der Ischurie im Wochenbett et
Geb. u. Gyn. 1886. Bd. XII.
15. Ahlfeld, Lehrbuch der Geburtshilfe. Aufl. III.
16. Aschoff, Virchows Archiv. Bd. 138.
17. Kahlden, Zieglers Beiträge. Bd. XII.
18. Litten, Virchows Archiv. Bd. 66.
19. Rona, Monatsbericht für Urologie. 1902. S. 321.

XXVII.

Über die Beziehungen zwischen kindlich mütterlichen Elementen bei ektopischer und ihr Verhalten nach dem Fruchtt

Von

FRITZ HEINSIUS,

Frauenarzt in Berlin-Schöneberg.

Bei den Schwierigkeiten, die sich allein schon der der feineren Vorgänge bei uteriner Gravidität ent darf es nicht Wunder nehmen, dass unsere Anscha diese Vorgänge bei ektopischer Gravidität erst recht

Wandel begriffen sind. Feststehend sind indessen alle Ergebnisse der anatomischen Forschungen, so mannigfach auch ihre Deutung sein mag.

Unsere Aufgabe muss es daher sein, möglichst viele genaue Beobachtungen zu machen und dieselben zu beschreiben (Teil I).

Die Mannigfaltigkeit der bisherigen Befunde lässt ferner den Versuch, dieselben zu ergänzen und miteinander in Einklang zu bringen, gerechtfertigt erscheinen (Teil II).

Die Erledigung einer Reihe von Fragen wird freilich auf diesem Gebiete um so schwerer, als auch das klinische Bild ein ungemein wechselndes und labiles ist und die Anamnese oft, wo sie Aufschluss geben könnte, im Stich lässt. Immerhin müssen auch diese Faktoren eine gewisse Berücksichtigung erfahren, um Hand in Hand mit dem anatomischen Befunde uns wenigstens Fingerzeige für die Erkenntnis dieser Erkrankung zu geben. Schliesslich wird es nicht ohne Interesse sein, die Frage aufzuwerfen, inwieweit diese mehr theoretischen Beobachtungen und Erwägungen imstande sein können, unser praktisches Handeln zu beeinflussen.

Nachdem ich bereits vor 2 Jahren in dem geschilderten Sinne eine Reihe von Untersuchungen aus Breslau veröffentlicht habe[1]), sind dieselben in Greifswald weiter fortgesetzt worden. Zu meinen Studien stand mir das Material der Greifswalder Frauenklinik aus der Zeit vom 1. IV. 99 bis 1. IV. 03, sowie einige mir von Kollegen überlassene Präparate zur Verfügung. In dieser Zeit kamen 37 Fälle bei einer Gesamtfrequenz von ca. 2000 gynäkologischen Erkrankungen zur Operation. Dies ergibt eine Prozentzahl von 1,85 aller gynäkologischen Erkrankungen, die mit der in Tübingen[2]), 1,74 pCt., fast identisch ist.

Die ursprüngliche Absicht, alle diese Fälle nach jeder Richtung hin in anatomischer und klinischer Beziehung zu verwerten, war einerseits aus dem Grunde, dass die aus den ersten Jahren stammenden Präparate in ungeeigneter Weise konserviert waren, andererseits, weil die zu derartigen sorgfältigen Untersuchungen

---

[1]) Heinsius, Die Einbettung des menschlichen Eies in der Tube. Verhandlungen der Deutschen Gesellschaft für Gynäkologie. IX.

Derselbe, Wiederholte Tubargravidität. Allgemeine medizinische Centralzeitung. 1901. No. 30.

Derselbe, Beiträge zur Lehre von der Tubargravidität, insbesondere zur Lehre von der Einbettung des Eies in der Tube. Zeitschr. f. Geb. u. Gyn. Bd. 46. H. 3.

[2]) Sarwey, X. Kongr. f. Geb. u. Gyn. Ref. Monatsschr. f. Geb. u. Gyn. Bd. XVIII. H. 1.

notwendige Zeit mangelte, nicht möglich. Diejenigen bei deren Operation ich in den letzten anderthalb Ja lich zugegen war (**ca. 25**), habe ich einer sorgfältigen unterzogen. Auch alle anderen Präparate, sowie die präparate der Klinik haben, soweit als dies für die Fragen sich als möglich erwies, Verwertung gefunde

Teil I.

Die Einbettung des menschlichen Eies in der nach denselben prinzipiellen Grundsätzen wie im U das Ei, entsprechend der von Hubert Peters für aufgestellten Theorie und den von Graf Spee schweinchen beobachteten Vorgängen, in das mütter einsinkt. Diese zuerst von Füth[1]) und mir[2]) a Ansicht hat durch weitere Arbeiten von Füth[3]), Petersen[5]), Couvelaire[6]), Lindenthal[7]), Kröm und Anderen im wesentlichen Bestätigung gefunden

Der Unterschied in den Einzelheiten bei der E Uterus und in der Tube beruht in dem Unterschiede des Baues dieser beiden Organe.

Der gefässreichen, zellreichen, sich leicht re Schleimhaut des Uterus steht die Tube mit nur einf lage und spärlichem bindegewebigen Stroma ohn Charakter, der dicken, massigen Uterusmuskulatu mitunter von lockerem Bindegewebe, von Gefässen Epithelgängen durchsetzte Tubenmuskulatur gege gewissermassen gezwungen passt sich daher die Tub

---

[1]) Füth, Studien über die Einbettung des Eies in der schrift. 1898. Bd. VIII.

[2]) Heinsius, Wiederholte Tubargravidität. Allgemei Centralzeitung. 1901. S. 30.

[3]) Füth, Über die Einbettung des Eies in der Tube. Bd. 63.

[4]) Aschoff, Neue Arbeiten über die Anatomie und Ätiol schwangerschaft. Centralbl. f. allg. Path. u. path. Anat. 19(

[5]) Petersen, Beiträge zur pathologischen Anatomie der Berlin 1901. S. Karger.

[6]) Couvelaire, Études anat. sur les gr. tub. Paris, Stei

[7]) Lindenthal, Zur Entstehung der Tubarruptur. Wochenschr. 1901. No. 41.

[8]) Krömer, Untersuchungen über die tubare Eieinbe Gyn. Bd. 68. H. 1.

[9]) Voigt, Zur Bildung der Capsularis bei der Tubens Arch. f. Gyn. Bd. 68. H. 3.

gestellten Anforderungen als Fruchthalter an, und das Ei gerät naturgemäss anstatt in ein weiches Decidualager alsbald auf die spröde Muskelschicht der Tube. Bei weiterem Wachstum kommt das Ei in die Wand der Tube tief in die Muskulatur derselben zu liegen. Die Folge davon sind die mannigfachen Störungen, die bei der Entwicklung des Eies bei ektopischer Gravidität auftreten und meist zum Tode der Frucht führen.

Diesen Anschauungen gegenüber wurde bei Gelegenheit der Demonstration meiner Präparate in Breslau und Giessen wiederholt eingewandt, dass diese Präparate nicht einwandfrei seien, insofern als sie nicht den gewöhnlichen Typus, sondern gewissermassen eine pathologische Einbettung und ein pathologisches Wachstum des Eies in der Tube darstellten.

Wenn wir davon absehen, dass ja an und für sich die Tubargravidität, wie geschildert, etwas Pathologisches ist, dass wir hier also pathologische Veränderungen in Hülle und Fülle naturgemäss erwarten müssen, so blieb der Einwand immerhin bestehen, dass die Mehrzahl der Präparate, auf die ich mich damals stützen konnte, Fälle von Ruptur, die ja nach einer Reihe von Statistiken viel seltener als der tubare Abort auftreten soll, darstellten. Inzwischen ist von anderen Autoren, insbesondere von Füth und Krömer, einwandfrei gezeigt worden, dass auch an Präparaten von Abort die geschilderten Anschauungen sich darlegen lassen. Der Verlauf der Diskussion auf dem X. Kongress der Deutschen Gesellschaft für Geburtshülfe und Gynäkologie bestätigte im grossen und ganzen die Anschauung von dem tiefen Sitz des Eies bei ektopischer Gravidität.

Die genaue Schilderung der folgenden, zum Teil recht seltenen und ungewöhnlichen Fälle soll, soweit dies möglich ist, zeigen, wie mannigfaltig und kompliziert die Verhältnisse im Verlaufe der Tubargravidität werden können und wie sie sich trotzdem bei einiger Sorgfalt immer wieder auf das Prinzip der oben beschriebenen Eieinbettung zurückführen lassen. Ausser auf eine grosse Reihe anderer wichtiger Fragen, unter denen besonders die Mechanik des Tubenabortes sich an drei unserer Präparate sehr schön erläutern lässt, soll das Verhalten der fötalen und maternalen Elemente in verschiedenen Phasen der Gravidität, ihre Veränderungen nach Absterben der Frucht Berücksichtigung finden, Fragen, auf deren Erforschung bisher wenig Wert gelegt wurde, obwohl die Mehrzahl der zur Untersuchung kommenden Präparate darauf direkt hinweist.

I. Graviditas interstitialis (intramuralis) tub Blutmole.

Krankheitsgeschichte: Journ.-No. 125. 1902/03. 25 Jahre alt, aufgenommen 3. VI. 02, entlassen 24. VI. 02.

Erste Regel mit 15 Jahren; letzte Regel im Januar 19 Periode stets regelmässig, gering, von dreitägiger Dauer, ohn

Im Dezember 1898 Partus: Starke Blutung post partu ein Abort.

Im Februar 1902 traten starke Blutungen und der Abgan auf, sodass Patientin glaubte, abermals einen Abort durchgem Seitdem bestehen Schmerzen in beiden Seiten des Unterleibs fluss und zeitweises Senkungsgefühl.

Status: Grazile Person in gutem Ernährungszustan Lungen ohne Besonderheiten. Urin: Reaktion sauer. Kein Zucker. Blutdruck 130. Hämoglobin 43 pCt. Leukozyten 80

Scheide mässig weit und glatt. Starker Fluor. Die Por mit starken Einrissen und Erosionen bedeckt. Der Uterus lie und trägt an seiner Vorderfläche einen wallnussgrossen Tumo seröses Myom gedeutet wird. Im übrigen ist der Uterus sei nach weich. St empfindlichkeit d beider Adnexe. scheinen verwach

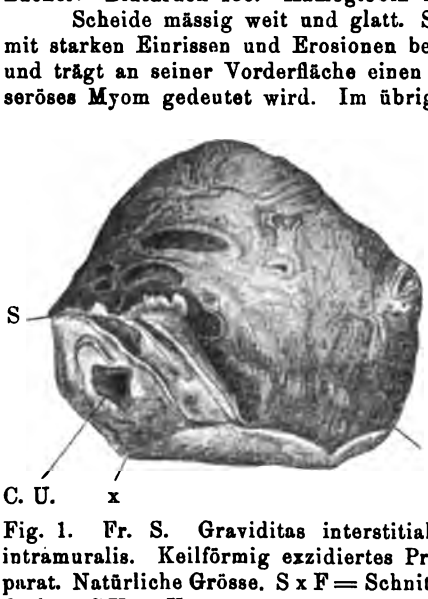

Fig. 1. Fr. S. Graviditas interstitialis intramuralis. Keilförmig exzidiertes Präparat. Natürliche Grösse. S x F = Schnittfläche, C U = Uteruscavum (Tubenecke).

Operation (Herr Prof. Mar tomia anterior. fundi uteri dextri. Die Abrasio Schleimhaut. Eröf ohne Schwierigk der Vorderseite d nostizierte Gesch sich als ein Tu in der Masse de nach rechts hin peritonealen Sch ist. Aus einer er fliesst eine brä heraus; eine gross licher Knoten sch

Es wird zur Exzision des Tumors geschritten: Der erst nach der Mitte hin in den Fundus uteri gemacht. Auf de präsentieren sich eine Anzahl Löcher in der Substanz des Uter mit Thromben angefüllte Gefässe. Das Cavum uteri wird hi Ein zweiter Schnitt wird weiter nach hinten und keilförm median von der Tubeninsertion gelegt und so der kleinapfel herausgeschnitten. Vernähung in Etagen. Die Adnexe sind mit Ausnahme einiger peritonitischer Schwielen, die sie einhül an der rechten Vorderseite des Uterus gelegenen weitklaff öffnung, welche angerissen wurde, kommt eine kräftige Blut derselben. Reinigung der Bauchhöhle. Vaginaefixur.

Verlauf: Am zweiten Tage Flatus. Am dritten und zehn Am fünften Tage Stuhlgang. Am siebenten Aufstehen. An Entlassung.

Entlassungsbefund: Uterus anteflektiert. Kolpotomiewunde glatt geheilt. Operationsnarbe zart und schmerzlos. Kein Exsudat. Allgemeines Wohlbefinden.

Beschreibung des Präparates. Das kleinapfelgrosse Präparat ist auf Fig. 1 dargestellt. Masse: Grösste Breite von rechts nach links 6 cm,

Fig. 2.

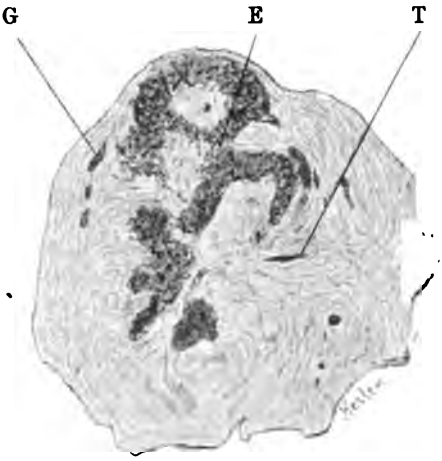

Fig. 3.

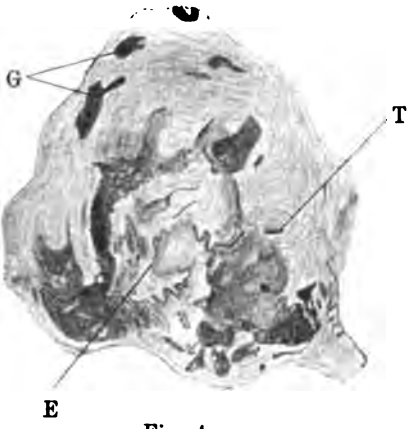

Fig. 4.

Fr. S. Graviditas intramuralis interstitialis. Sagittalschnitte durch das Präparat. Lupenvergrösserung. U = Uteruscavum, von dem das Tubenlumen (T) abgeht. Dasselbe rückt immer mehr nach der rechten Ecke hin. G = Gefässe. E = Eimole.

Höhe 5 cm, Dicke 5½ cm. Die Seiten S—x und x—F stellen die Schnittflächen dar, durch die der Tumor aus dem Uterus getrennt wurde. Sie stossen bei x zusammen. Auf der kleineren Schnittfläche S—x sieht man den dreieckigen Rest des Cavum uteri (C. u.), dessen Horn hier mitentfernt

ist. Ausserdem erblickt man auf der Schnittfläche zahlreich lich grosse, mit Blut gefüllte, vielverzweigte Hohlräume. D fläche des Präparates ist von tiefblauer Farbe mit zahlreiche teils schleierartigen, flächenhaften Schwielen und Adhäsione einzelte, mit Blut gefüllte Buckel ragen nach der Oberfläche

Behufs genauer Untersuchung wird das Präparat durch schnitte, die in ca. 8—10 mm Abstand gelegt werden, in ei resp. Blöcke zerlegt, die im ganzen oder in Teilen in Celloi werden. Von diesen Präparaten werden Schnitte aus den Abschnitten zur genaueren mikroskopischen Untersuchung mit Hämatoxylin-Eosin oder nach van Gieson gefärbt.

Während die von dem ersten Block angefertigten Prä Bild von gewöhnlicher Uterusmuskulatur zeigen, bieten dagege Querschnitte ein mannigfaches buntes Bild: Innerhalb einer gebildeten, mit zahlreichen Gefässen durchsetzten Schale sieh fach geschecktes, von dunkelroten Blutungen und weissen setztes, vielfach durchlöchertes Gewebe. Erst die genaue Untersuchung gibt über die Art der einzelnen Gewebspart

Fig. 2, 3 und 4 sind Skizzen von Querschnitten durch 4. Block, um die komplizierten Verhältnisse leichter an der klarlegen zu können.

Dasjenige, was zunächst das meiste Interesse bot, war der Lage der Eibestandteile in ihrer Beziehung zu Uteruslu Muskulatur.

Während in dem ersten Block weder Eibestandteile, lumen in den Schnitten zu sehen war, ist in den Schnitten (Fig. 2 U) das Cavum uteri getroffen. Die Abgangsstelle de serosawärts das erste Auftreten der Eibestandteile (E) ist de

In Block 3 (Fig. 3) haben die Eibestandteile (E) an Meng Das Uteruscavum verschwindet allmählich, und an Stelle des Tube (T), deutlich als solche kenntlich (bald quer, bald schr

Dieselbe rückt, wie Fig. 4 zeigt, immermehr nach rech

Die Eibestandteile rücken in Block 3 immer näher der einer kleinen, nur in wenigen Schnitten sichtbaren Stelle, an Elemente der Tube am nächsten liegen, eine Blutung und Unt Kontinuität des Tubenlumens erfolgt ist. Von dieser Stelle Eireste eine Strecke lang zu beiden Seiten des Tubenquersch fernen sich etwas von der Serosa, der sie ursprünglich sehr In Fig. 4 entfernen sie sich wieder von dem Tubenquerschni sich der Serosa, von dem Tubenlumen durch eine dicke L getrennt. In der Folge kommt das Tubenlumen immermehr Ecke der Schnitte zu liegen, bis es schliesslich ausserhalb sich befindet. Der von den fötalen Elementen eingenomm immer grösser und rückt immermehr serosawärts. Schliesslich und 7 die Eimole von der Serosa nur durch eine, kaum 1 mm schicht getrennt.

Dies sind die grob anatomischen Verhältnisse, d schematischen Frontalschnitt durch den Uterus (Abbildung erläutert werden.

Mikroskopischer Befund: Das Ei ist in eine Blutm deren grösste Ausdehnung auf der Schnittfläche in Block 6 befindet. Eine eigentliche Eihöhle oder Reste eines Foetus erkennen. Nekrotische, strukturlose Massen, deren Ursprung o lich ist, Blut aus den verschiedensten Zeiten, dicke braunrote zum Teil konzentrisch geschichtete Partien, Fibrin und Cho

ihrer Bekleidung stellen die Bestandteile der Mole dar. Das Ganze ist von kleinzelliger Infiltration, namentlich nach den Rändern hin, an einigen Stellen gleichsam übersät.

Die Chorionzotten zeigen ein ungemein mannigfaches Bild. Nach dem Rande der Mole zu, wo sie an mütterliches Gewebe grenzen oder in demselben liegen, sind sie am besten erhalten. Bald sind sie plump, ungemein gross, bald klein und vielverzweigt. An der Peripherie der Mole ist ihr Stroma meist kernreich und dicht; der Charakter des embryonalen Bindegewebes ist verloren gegangen. An anderen Stellen sind die Stromazellen gequollen, sehr saftreich, vielgestaltig, deciduaähnlich. Kern und Zellgrenzen sind oft verwaschen. Wieder an andern Stellen ist das Stroma streifig von langen, stäbchenförmigen, undeutlichen Kernen durchsetzt. Zuweilen besteht eine dichte kleinzellige Infiltration.

In den von der Peripherie weiter entfernt liegenden Zotten verwischt sich das Stromagewebe mehr und mehr. Die Stellen der Kerne werden nur noch durch homogene blaurote, schmutzige verwaschene Flecken angedeutet.

Schliesslich erscheint das Stroma als kernloses gestreiftes Gewebe oder in Gestalt gleichmässig blaugefärbter Massen, hyalin und vielfach verkalkt.

Der typische, wohl erhaltene Epithelbelag der Chorionzotten findet sich an der Peripherie der Mole nur an wenigen Stellen. Hier sehen wir auch noch das sonst geschwundene Syncytium zuweilen typisch erhalten. Meistens ist das die Zotten bekleidende, oft doppelte Epithel sehr klein, mager, endothelähnlich.

An anderen Stellen wird die Epithelschicht, oft nur die äussere, mitunter beide, verwaschen; zuweilen ist die äussere allein durch die dunklere Färbung und vereinzelte eingestreute Kerne kenntlich.

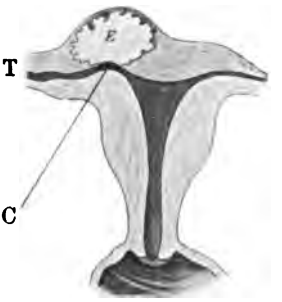

Fig. 5. Fr. S. Graviditas interstitialis intramuralis. Schematischer Frontalschnitt. E = Ei, T = Tubenlumen, C = Coagulum.

An manchen Stellen ist das Zottenstroma nur noch von einem oder 2 hyalinen Ringen bekleidet, die vielfach in Bändern und Streifen abgehoben sind und mit dem Stroma nicht mehr in Verbindung stehen, ähnlich dem Befund, den K. Hegar[1]) bei einem von einem uterinen Abort stammenden Präparate erhob. Schliesslich haben einige Zotten ihr Epithel vollkommen verloren.

Wir finden also alle Übergänge von normalen Zotten bis zu ihrem vollkommenen Untergang.

Abgesehen von den eben beschriebenen Bildern sieht man innerhalb der Mole innerhalb eines zum Teil aus Fibrin bestehenden glasigen Grundgewebes ganze Inseln von Langhansschen Zellen (Fig. 6) auftreten. Dieselben liegen ohne Zwischensubstanz in dichten Gruppen und haben schöngefärbte Kerne und deutliche Zellgrenzen. Diese im Verbande auftretenden Inseln haben meist ein etwas anderes Aussehen als die die Zotten noch bekleidenden Langhansschen Zellen: sie sind meist etwas grösser und besser gefärbt; indessen finden sich auch, wenn auch vereinzelt, an der Peripherie der Mole Übergangsformen. An manchen Stellen werden gleichsam Ausläufer

[1]) K. Hegar, Pathologisch-anatomische Beiträge zur Lehre vom Abort. Hegars Beitr. 6. Bd. H. 2. Fig. 2.

strahlenförmig nach dem mütterlichen Gewebe hin ausgeschickt gang lässt sich sehr schön an einzelnen Stellen beobachten, an d und Inseln der Muskulatur in die Mole hineinragen oder in ih liegen in unmittelbarer Nähe dieser Muskelspangen oft derartig schicken ihre Ausläufer zwischen die gequollenen und auseinand Muskelbündel (cf. weiter unten S. 565, Abs. 2).

Die Muskulatur bietet abgesehen davon, dass sehr viel innerhalb derselben befinden, in den von der Mole entfernter lieg

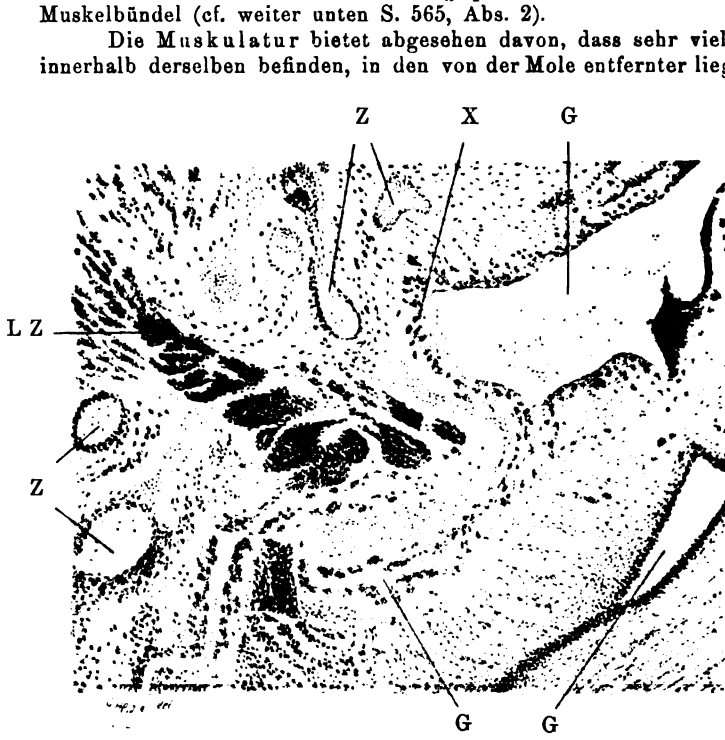

Fig. 6. Fr. S. Grenze zwischen Eimole und mütterlichem Gewebe. L Z = Langhanssche Zellinseln. M = Muscularis, G = Gefäss die Gravidität verändertes Gewebe in der Umgebung der Ein Gefässe.

keine Besonderheiten. Je näher der Mole, desto mehr tritt Fasern auseinanderdrängendes Ödem, sowie herdweise kleinzelli in der Umgebung der Gefässe auf. Plötzlich sehen wir an ein Stellen innerhalb der noch gut erhaltenen Muskulatur Zotten liegen Muskulatur an anderen Stellen allmählich nach der Eimole hin in ein kleinzellig infiltriertes Gewebe übergeht, inmitten dessen Chori finden. Die an der Peripherie der Mole gelegenen Zotten gehen ihren nach der Muscularis hin gelegenen Teilen in die nekroti ohne durch Epithel von ihr getrennt zu sein, über, während Mole hin gelegenen Teile von Blut umspült ihr Epithel ode selben noch tragen.

In der Regel tritt dort, wo sich die Muskulatur der Ei eine eigenartige Veränderung in ihr auf. Sie geht in ein ei glasiges, oft streifiges Gewebe über, innerhalb dessen unreg grenzte, zum Teil runde, zum Teil stern- und spindelförmig grossem verwaschen gefärbten Kern eingestreut sind (Fig. 6, X). artige Veränderung, die ich als deciduale Reaktion deuten möc

sonders auch in der Wand der Gefässe vor sich, und zwar besonders in der der Mole zugekehrten Wand, während die der Mole abgekehrte oft unverändert bleibt. An einzelnen Stellen sind grosse breite Strecken Gewebes in dieser Weise verändert.

In die gesamte Muskulatur ist durch die Mole eine von vielfachen ausgezackten Buchten begrenzte Höhle gegraben. Zwischen diesen Buchten springen einzelne breite Muskelbalken vor, an denen man oft besonders schön die beschriebene deciduale Reaktion sehen kann. Nach der Eimole hin liegen der Muskulatur zuweilen, wie schon oben beschrieben wurde, die geschilderten Langhansschen Zellinseln unmittelbar an. Diese Zellinseln schicken in die Interstitien der Muskulatur Fortsätze von Zellreihen. Oft treten mehrere einzelne Zellen zusammen und bilden scheinbar Riesenzellen mit mehreren Kernen.

Die zunächst durch Ödem auseinandergedrängten Muskelbündel fasern auf, wie es scheint, unter dem Einfluss der Langhansschen Zellen; sie quellen, zerfallen und bilden zunächst ein körnig scholliges, schliesslich ein gleichmässig kernarmes, von Streifen durchzogenes Gewebe.

An andern Stellen sehen wir in den Muskelinterstitien die Langhansschen Zellen überall derart reichlich auftreten, dass schliesslich der Eindruck eines zellreichen Gewebes mit viel Zwischensubstanz erweckt wird, dieses Gewebe also deciduaähnlich aussieht.

Die Schleimhaut der Uteruskante zeigt deutliche Verschorfung und Verätzung infolge von Liquor ferri, der bei der Operation nach vorangegangener Abrasio in das Cavum uteri eingespritzt wurde. Das submuköse Gewebe bietet das Bild einer Endometritis interstitialis. (Aus dem bei der Operation ausgeschabten Schleimhautmateriale des Uterus wurde von anderer Seite die Diagnose: Endometritis glandularis hypertrophica et interstitialis gestellt.) Ziemlich dicht unter der Oberfläche liegen zahlreiche enorm ektatische Gefässe, die zum Teil auch von dem Ätzmittel getroffen sind. Dort, wo das Epithel in den tieferen Partien erhalten ist, ist es hohes Zylinderepithel.

Je weiter entfernt von dem Uteruscavum, desto mehr nimmt die Schleimhaut allmählich den Charakter der Tubenschleimhaut an. Das Vorhandensein der sogenannten Uterindrüsen wird immer weniger. In dem sich formenden Tubenlumen tritt Blut auf, bis an einer Stelle, wie bereits erwähnt wurde, die kontinuierliche Epithelbekleidung nach einer Seite hin vollkommen unterbrochen ist durch eine nekrotische, mit Blut untermischte und von zahlreichen Leukozyten durchsetzte, in das Lumen sich vorbuchtende Masse, die die Peripherie der Eimole bildet und in der Reste von nekrotischen Zotten an einigen wenigen Stellen sich entdecken lassen.

Während bis wenige Schnitte vor dieser Stelle noch hin und wieder Drüsenquerschnitte zu sehen waren, hören dieselben nunmehr mit einem Male auf. Das Lumen der Tube erscheint auf dem Querschnitt sternförmig. In ihrem verhältnismässig gut entwickelten submukösen Gewebe ist wie im Uterus keine Spur von Deciduabildung zu sehen.

Die Serosa, die, wie oben erwähnt, der Blutmole in grosser Ausdehnung sehr nahe tritt, sodass nur wenige Muskelbündel dazwischen liegen, ist verdickt durch eine Menge sehr gefässreicher Adhäsionen. Sonst bietet sie keine Besonderheiten.

Fälle von Graviditas intramuralis sind sehr selten, wenn wir die Terminologie von Hennig[1]) durchführen; derselbe teilt von der eigentlichen interstitiellen Gravidität die intramurale ab

[1]) Hennig, Centralbl. f. Gyn. 1889. No. 12.

für die Fälle, in denen das Ei ins Uterusparenchym und von der Muskelschicht umgeben ist.

Während im Jahre 1896 Rosenthal[1]) nur Fälle in der Literatur fand, haben sich indess Zeit die Veröffentlichungen darüber erheblich Ulesko-Stroganowa. Monatsschrift. 1902. Tei Nach Werth beträgt das verwertbare Material von interstitieller Gravidität zur Zeit mehr als 4 mikroskopische Beschreibungen sind bis jetzt, so Literatur bekannt ist, nur von Leopold[2]) und Ule nowa[3]) veröffentlicht worden. Während es sich in Fällen um eine Ruptur einer derartigen Graviditä in unserm Falle eine Mole vorhanden, die an O liegen geblieben ist, nachdem Vorgänge, die gewiss Abort hätten führen können, vorausgegangen waren

Gerade Fälle von intramuraler Gravidität zeig tester Weise die Möglichkeit des Eisitzes mitten in de hier sogar des Uterus.

Die genaue mikroskopische Beschreibung legt de Einfluss der Zotten und ihrer Derivate auf den Boden dar. Ulesko-Stroganowa weist an ihre dass der Mechanismus der Ruptur im wesentlich Wachstum der Zotten und ihrer Derivate zustande k für die sich entwickelnde Frucht Nährmaterial su durch mechanische Ursachen, die natürlich nicht werden sollen. Dass das von Muskulatur umka durch aktive Tätigkeit seiner Elemente auch in me beschriebene Lokalisation innehaben kann, geht, g meiner Schilderung des Gesamtbildes des Präparate Schilderung des Zugrundegehens der Muskulatur, r dieses Vorganges, der sich noch an der Hand de Bilder der Mole rekonstruieren liess, zur Genüge h

Es ist wohl ohne weiteres klar, dass, wenn dringen des Eies hier in der dicken massigen Uterus annehmen müssen, die Möglichkeit einer

---

[1]) Rosenthal, Centralbl. f. Gyn. 1896. S. 297.

[2]) Leopold, Zur Lehre von der Graviditas inters Gyn. 1887. 18. Bd. 13. S. 355.

[3]) Ulesko-Stroganowa, Die anatomischen Veränd bettes bei der extrauterinen interstitiellen Schwangerscha u. Gyn. 1902. Teil I. S. 753.

der Einnistung in der Tubenwand noch desto weniger von der Hand gewiesen werden kann.

Findet nun in der Wand der Tube eine derartige Einnistung statt, hat also das Ei zunächst subepithelial gesessen und sich dann sekundär in die Wand hineingefressen, so muss auch späterhin die schwächste Stelle der Eikapsel nach dem Lumen hin an der Stelle der ursprünglichen Einnistung dort, wo die Reichertsche Narbe gesessen hat, gelegen sein. Kommt es nun zum Abort (innerer Fruchtkapselbruch nach Werth), so muss an dieser Stelle das Ei entweichen. Demnach müsste man bei allen Tubenaborten in frühen Monaten, so lange, als die Präparate noch nicht infolge von Blutungen und sekundären Veränderungen direkt unkenntlich sind, an den Seiten des Blutkoagulums oder der Blutmole Reste der ehemaligen Trennungsschicht resp. der Eikapsel, d. h. der Schicht, die das Ei von dem Tubenlumen trennte, und seien sie auch noch so gering, finden. Dass dies tatsächlich so ist, wurde wie bereits erwähnt, von Füth, der sogar einmal den abgesprengten Deckel finden konnte, Krömer, Voigt, mir (Präp. II meiner ersten Arbeit) und anderen gezeigt. Eine weitere Bestätigung liefert folgende Beobachtung.

II. Graviditas tubaria ampullaris dextr. mensis II—III. Abortus incompletus. Sactosalpinx haemorrhagica sin.

Krankengeschichte. Journ.-No. 281, 1902/03. Fr. F. M. 30 Jahre. Aufgenommen 26. IX. 1902.

Erste Menses mit 14 Jahren. Menses sehr unregelmässig; oft Pausen von 5 Wochen; sehr spärlich, ohne Schmerzen. Letzte Menses vor 8 Wochen. 1 Partus vor 7 Jahren ohne Kunsthülfe. Wochenbett o. B.

Seit Anfang September Schmerzen im Unterleib und den Leistengegenden; seit ca. 5 Tagen Blutungen.

Status: Mittelgrosse, gut genährte, sehr anämische Frau. Herz, Lungen o. B., Urin o. B. Leukozyten: 7500. In den Mammae Colostrum.

Geringer Descensus der vorderen Vaginalwand. Scheide mässig weit; blutiger Ausfluss. Muttermund geschlossen. Uterus anteflektiert, vergrössert, weich. An der rechten Seite hinter dem Uterus eine weiche, auf Druck sehr schmerzhafte, mannsfaustgrosse Geschwulst. Linke Adnexe o. B. In Narkose zeigt sich, dass der teils cystische, teils solide Tumor das hintere Scheidengewölbe vorbuchtet. Probepunktion ergibt flüssiges, altes Blut.

Diagnose; Graviditas extrauterina. Haematocele.

Laparotomie: 27. IX. 1902. Unterbauch voll frischer und alter Blutcoagula, die auf den Därmen zum Teil organisiert sind. Rechte Tube vom Uterus ab an Dicke gleichmässig zunehmend, enthält an ihrem Fimbrienende grosse koagulierte Massen, welche dasselbe weit offen halten. Diese Massen gehen in die Blutcoagula des Douglasschen Raumes über. Es wird die Tube unter Zurücklassung des rechten Ovariums entfernt. Jetzt zeigt sich, dass die linke Tube gleichfalls etwas verdickt ist und an ihrem peripheren Ende bis zu Daumendicke anschwillt. Ihr Inhalt scheint hämorrhagisch zu sein. Auch diese Tube wird entfernt. Darauf Beseitigung der massen-

haften, bis hinauf in die Lebergegend liegenden Blutcoag
wird eine Kornzange von der Scheide aus in den Douglas g
steriler Gaze drainiert. Ventrifixur. Schluss. Verband.

Als Patientin auf die Bahre gelegt wird, tritt eine
blutung auf. Umstechung der verletzten Uterina per
Kampher etc.

Heilungsverlauf: Glatt und fieberfrei.

Beschreibung der Präparate: Behufs genauer Unt
die gehärteten Präparate durch mehrere Sagittalschnitte
schnitte zerlegt und von diesen soweit als es nötig erschien
Präparate angefertigt.

Die an ihrem distalen Ende retortenförmig angesc
Tube misst in ihrer grössten Länge im frischen Zustande

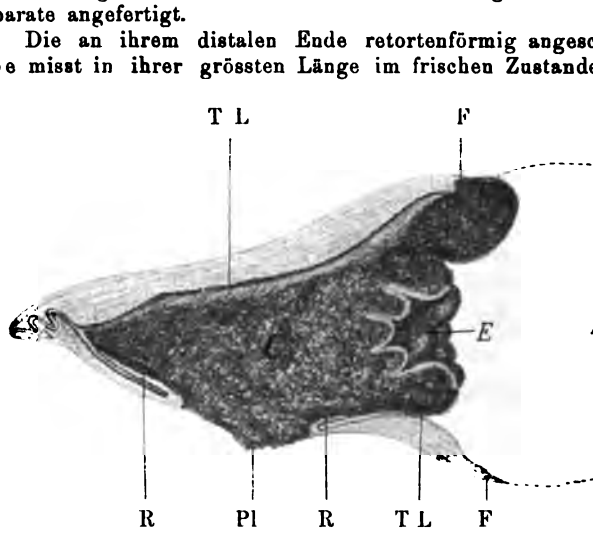

Fig. 7. Fr. M. Graviditas tubaria dextr. Sogenannter
tubarer Abort. Schematischer Längsschnitt. $^2/_3$ natü
Pl = Placentarstelle: vollkommene Nekrose und Durchblu
wand, R = Reflexa- oder Kapselreste, C = Blutcoagulum
pherem Ende die Eihöhle (E) liegt, TL = Tubenlumen, FF
H = Hämatocele.

und Höhe 4 cm. Sie ist nur wenig gewunden und an ihre
zahlreichen fest anhaftenden blutigen Gerinnseln bedeckt.
nach hinten stehenden Fimbrienende ragt ein Blutcoagulum

Das nur anfangs stark geschlängelte Tubenlumen erwe
vom uterinen Ende an gerechnet plötzlich und enthält ein
an einigen Stellen ein deutliches marmoriertes Aussehen auf
zeigt. Fig. VII stellt einen schematischen Horizontalschnitt
grobanatomischen Verhältnisse veranschaulichen.

Das Blutcoagulum ist in der Gegend, die auf de
Pl = Placentarstelle bezeichnet ist, mit der vorderen obere
fest und innig verbunden. Sagittalschnitte durch die Geg
das Coagel zu $^2/_3$ der gesamten Tubenzirkumferenz, d.
dehnung von 8—9 cm, mit der Tubenwand ein unentwirrba
Von der Wand der Tube her schlagen sich Schleimhaut
Coagulum um, so dass dasselbe in diesen Falten gleichs
Kelche liegt. In nächster Nähe der Umschlagsstelle best
aus Muskelfasern, die von der Wand der Tube her entspri

auf der dem Coagel abgewandten Seite der Falten. Je weiter von der Umschlagstelle entfernt, desto spärlicher und dünner werden diese mit dem Coagel fest verwachsenen Falten und hören schliesslich ganz auf. Die Länge desjenigen Teiles der Tube, in dem dies zu beobachten ist, beträgt etwa 5 cm.

Die der Wand der Tube angehörenden Schleimhautfalten sind durch das Gerinnsel nach der Peripherie hin zusammengedrängt. An manchen Stellen, an denen eine starke Dehnung der Tube stattgefunden hat, sind sie gleichsam wie die Cervikalfalten des Uterus am Ende der Gravidität verstrichen.

An dem abdominalen Ende sieht das Gerinnsel, das hier die Reste der ehemaligen Eihöhle, nach deren Innenseite buckelförmige Gerinnsel das auskleidende Chorion und Amnion vorwölben, im Zentrum erkennen lässt, aus dem weit geöffneten Fimbrienende hervor.

In der gesamten Wand der Tube bemerkt man eine starke Hyperämie und Dilatation der Gefässe, die nach der Serosa hin zunimmt. Die Muscularis ist am uterinen Ende und hinten unten ganz besonders dick (cf. schematische Zeichnung!) bis zu 0,7 cm. Die dem Blutcoagulum gegenüber liegenden Tubenfalten sind ödematös; ihre Gefässe erweitert. Durch den Druck des Blutcoagulums sind diese Falten oft platt gedrückt. Ihr Epithel ist Zylinderepithel. Inmitten ihres Stromas, nach dem Ende der Falten hin, liegen Nester von Deciduazellen. An der Stelle, an der vermutlich die Placenta gesessen hat, erscheint, wie erwähnt, die Tubenwand bereits makroskopisch vollkommen aufgebraucht. Hier sieht man unter dem Mikroskop nur ein leicht gestreiftes nekrotisches Gewebe; von Muskulatur ist nichts mehr vorhanden. Die Ausdehnung dieser Stelle beträgt der grössten Länge nach 3—4 cm, der grössten Breite nach 8—9 cm.

Innerhalb des Blutcoagulums liegen kernreiche Placentarzotten mit doppeltem Epithelsaum. Vereinzelt liegen grosse blasige Zellen (Langhanssche Zellen) in Haufen mitten in dem Gerinnsel; dies ist besonders nach dem Rande des nekrotischen streifigen Gewebes hin der Fall.

Linke Adnexe:

Das linke Ovarium hat etwa normale Grösse, ist stark fibrös und von höckeriger, unebener Oberfläche.

Die linke Tube hat etwa dieselbe Länge wie die rechte und ist an ihrem peripheren Ende zu Daumendicke angeschwollen. Ihr Fimbrienende ist geschlossen. Auf ihrer Oberfläche liegen zahlreiche Adhäsionen und Blutgerinnsel.

Zur mikroskopischen Untersuchung wird sie nach sorgfältiger Fixierung in Zenkerscher Flüssigkeit und Härtung in Alkohol in 11 gleiche Stücke durch Querschnitte zerlegt.

Das ursprünglich sehr enge Tubenlumen erweitert sich etwa 3 cm vom uterinen Ende der Tube entfernt. In der hier entstehenden, nach dem Fimbrienende zu sich ständig erweiternden Höhle liegt ein Blutgerinnsel, das gewissermassen einen Ausguss der Tubenhöhle darstellt.

Die Tubenfalten sind plump, von geringem Ödem durchsetzt. Ihre Spitzen sind zahlreich verwachsen, so dass abgetrennte Hohlräume in reichlichem Masse entstehen. Einzelne dieser Hohlräume liegen vom Hauptlumen vollkommen getrennt in der Muskulatur. Das anfangs mittelhohe Zylinderepithel wird, sobald die Erweiterung des Tubenlumens beginnt, kubisch und schliesslich endothelartig; die Falten werden spärlich, verstreichen gewissermassen. Die Wand der Tube ist von Ödem durchtränkt, so dass die Muskelfasern vielfach auseinandergedrängt werden. Dies ist namentlich in den peripheren Partien der Wand der Fall. Hier findet sich auch in der Umgebung der zahlreichen erweiterten Gefässe eine starke kleinzellige Infiltration.

Die Serosa ist verdickt; auf ihr liegen vielfach blutige Auflagerungen. An diesen Stellen ist sie ungemein gefässreich; in die blutigen Auflagerungen

gehen die Gefässe, von einem schönen Granulationsgewebe umg
förmig über. An der Stelle, bis zu der die ehemalige Se
Blutungen und ihre Organisation, die schrittweise an dem Pr
folgen ist, erfolgten, offenbar sich erstreckte, liegen der Obe
verlaufende, langgedehnte oder kugelige Hohlräume, die mi
drischen Zellen ausgekleidet sind. Diese Zellen erinnern lebh
bekleidung der Tubeninnenfläche. An anderen Stellen wir
auskleidung dieser verschieden grossen Cysten immer niedriger
endothelartig, ein Vorgang, der sich in derselben Cyste oft s
folgen lässt. Der Inhalt dieser oft mehrfach übereinander lie
ist eine körnige, strukturlose Masse. An manchen Stellen s
inmitten von frischen oder älteren Blutungen einzelne oder m
zylindrischen Zellen liegen. Zuweilen bilden dieselben inne
Granulationsgewebe aussehenden Gewebes Gruppen, die glei
perlen bilden.

Dieser Fall lehrt uns in einfachster Weise d
des tubaren Abortes. Ähnliche Fälle wurden vo
Krömer[2]) und anderen beschrieben. An der Placen
getretene Blutungen haben die ursprünglich vorhand
gesprengt und das Ei vor sich her nach dem Fim
getrieben. Die Reste der Eikapsel sind an den Sei
gerinnsels noch aus Epithel und Muskulatur beste
weisen. Das Präparat bildet einen Gegensatz zu
meiner ersten Veröffentlichung, wo wir ebenfalls das
pheren Ende weit entfernt von dem ehemaligen Sitz
dem eben beschriebenen Falle ist jedoch das Fimbr
geöffnet wie der Muttermund des Uterus und
Hämatocele, die sich gebildet hat, unmittelbar über,
dem erwähnten anderen Präparate sich das Fimbr
folge der Dehnung der vielgewundenen Tube ventil
und infolgedessen den Austritt des Eies nicht gest

Der Zustand der ehemaligen Placentarstelle,
nur nekrotisches Gewebe finden, sodass von einer
Tubenwand nichts mehr vorhanden ist, spricht für de
tiefen Sitz des Eies. Wäre die Peristaltik der Tub
wesentlich an dem Zustandekommen des Tubenabo
teiligt gewesen, so hätte an dieser nekrotischen
Placentarstelle eine Ruptur erfolgen müssen.

Interessant ist ferner an dem Fall die starke
Reaktion der anderen Seite sowie das Verhalten de
Tube.

---

[1]) Kühne, Beiträge zur Anatomie der Tubenschwang
burg 1899.

[2]) Cf. oben.

III. Graviditas tubaria sin. Abortus incompletus. Cystis corporis lutei ovarii sin.

Krankheitsgeschichte: Erste Regel mit 17 Jahren. Verlauf: alle 4 Wochen 5tägig; sehr starke Blutungen mit starken Rückenschmerzen. 2 Partus spontan. Wochenbett fieberfrei. 1 Abort.

4. März 1901 Operation wegen Endometritis, rechtsseitiger Follikelcyste des Ovarium, Perimetritis, Retroflexio: Abrasio, Kolpotome, Vaginaefixur, Hegarsche Dammplastik. Seit 3 Wochen klagt Patientin über ziehende Schmerzen im Unterleib, die seit 4 Tagen sehr stark geworden sind. Sehr starker Ausfluss.

Status: Leidlich ernährte Frau. Blutdruck 170. Hämoglobin 60 pCt. Herz, Lungen, Urin ohne Besonderheiten.

Introitus eng. In der Scheide vorn und hinten glatte Narben von der früheren Operation. Uterus gross, weich, sehr druckempfindlich. Die rechten Adnexe sehr schmerzhaft, sodass eine Narkosenuntersuchung notwendig wird. Dieselbe ergibt hinter dem Uterus einen etwa mannsfaustgrossen Tumor von prall elastischer Konsistenz. Die linken Adnexe normal.

Operation am 12. VIII. 02. Eine Abrasio liefert mässige Schleimhautmengen. — Colpotomia altera: Eröffnung der Plica gelingt ohne Schwierigkeiten. Der Uterus ist schwielig an der Oberfläche verändert, jedoch mit seiner Umgebung nicht verwachsen. Bei seiner Hervorleitung stürzt eine Masse dunklen Blutes hervor. Die Geschwulst der linken Adnexe besteht aus einer kleinfaustgrossen Cyste des linken Ovariums und der in ihrem ampullären Ende zu Daumendicke angeschwollenen Tube. Es quillt aus ihr das Blut hervor. Die Wand der Cyste ist sehr weich, sodass nur mit grosser Vorsicht ihre völlige Entwicklung gelingt. Die rechten Adnexen sind gesund bis auf hydropische Follikel, die punktiert werden. Abtragung der linken Adnexe, Schluss. Vaginaefixur.

Verlauf: glatt; am 17. Tage wird die Frau mit gut geheilter Kolpotomiewunde entlassen.

Beschreibung des Präparates (cf. schematische Zeichnung Fig. 8): Das Präparat besteht aus der nur sehr wenig gewundenen Tube, deren grösste Länge 4,9, Breite 1,5 und Höhe 1,8 cm beträgt, und der Ovarialcyste. Ca. 1 cm vom uterinen Ende der Tube entfernt beginnt eine deutlich gleichmässige Auftreibung. Die Serosa ist glatt, nur hie und da von Blutgerinnseln bedeckt, von blauroter Farbe, von einem Gitterwerk tiefblauroter Gefässe durchsetzt. Im ganzen kann man an der Tube 4 Windungen, von denen die 2 letzten in den Bereich der Auftreibung fallen, unterscheiden. Das Fimbrienende der Tube ist weit offen.

Mikroskopische Untersuchung: Nach sorgfältiger Härtung in Zenkerscher Flüssigkeit wird die Tube in einzelne Teile durch Querschnitte zerlegt, die in Celloidin eingebettet, geschnitten und gefärbt werden.

In den ersten Querschnitten, vom uterinen Ende der Tube an gerechnet, sieht man eine Anzahl Tubenlumina, die scheinbar nicht miteinander zusammenhängen, aber, wie sich bei genauem Verfolgen der Serienschnitte zeigt, schliesslich ineinander übergehen. Die Falten der Tube tragen hier hohes Zylinderepithel, sind miteinander vielfach verwachsen und bilden so Hohlräume, die scheinbar nicht miteinander in Zusammenhang stehen (Salpingitis pseudofollicularis). Der Inhalt der Lumina besteht aus frischem Blut und Detritus.

Schliesslich sieht man nur noch 2 Tubenlumina, in deren einem ein Blutgerinnsel sich zeigt, das mehr und mehr an Umfang zunimmt und das

Lumen endlich ganz erfüllt. Dieses Blutgerinnsel sitzt an einer Stelle der das Tubenlumen von Epithel entblösst ist, der Wand des Lumens mittelbar auf und erstreckt sich weit in die Muscularis hinein. Coagulum stellt sich in den Querschnitten als zu beiden Seiten seines sprungs von Epithel und Muskelfasern bekleidet dar. Ihren Ausgang neh dieselben von der Wand der Tube (Reste der ehemaligen Capsularis). Kuppe des Coagulum ist unbekleidet. Die Schleimhautfalten der Tube durch den von dem Coagulum ausgeübten Innendruck dicht an die Wand Lumens gedrängt, sodass sie derselben fest anliegen. Ihr Stroma zeig vielen Stellen starke kleinzellige Infiltration; ihr Epithel ist des öfteren folge der Dehnung ein niedriges und flaches.

Infolge davon, dass in den folgenden Querschnitten das nicht schwan Tubenlumen mit dem mit Blutcoageln gefüllten verschmilzt, werden Verhältnisse immer komplizierter, sodass eine stereometrische Vorstel ungemein schwer ist.

Durch beifolgenden schematischen Längsschnitt (Fig. 8) glaube ich dessen die Lage der Verhältnisse am l testen an Stelle einer ausführli Beschreibung klarlegen zu können

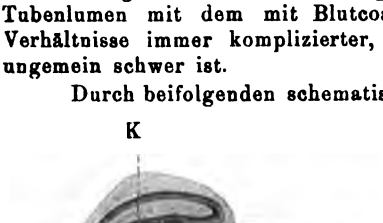

Fig. 8. Fr. H. Tubarer inkompleter Abort. Schematischer Längsschnitt. TL = Tubenlumen, K = Kapselreste, C = Blutcoagulum (Eimole). Der Austritt des Blutes ist infolge der zahlreichen Windungen der Tube behindert. Natürliche Grösse.

Die vorhin beschriebene schlagstelle und die Reste der maligen Fruchtkapsel sind auf schnitten noch lange Zeit deu erkennbar; das Blutcoagel sitzt hier gewissermassen wie die Blüt Kelch oder eine Eichel in ihrem Ei becher. Jenseits der Stelle, an de Coagulum mit der Tubenwand verbunden erschien, liegt dasselbe noch lose innerhalb der Tube, die gleichmässig nach allen Seiten hin dehnend.

Endlich fanden sich nur einzelne Gerinnsel im Tubenlu während nach dem Fimbrienend die vorher stark gedehnte Tube keinen oder nur noch spärlichen blu Inhalt enthält.

Die Falten der Tube sind namentlich an ihren Spitzen durch stark ausgedehnt, sodass oft nur noch wenig Stroma sichtbar ist, an and Stellen kleinzellig infiltriert. Die Entwicklung der stark hyperämischen fässe der Falten ist auffallend. Das Bild der Salpingitis pseudofollicu und die kleinzellige Infiltration ist in dem abdominalen Teil der Tube geringer als im uterinen.

Die Wand der Tube ist durch Ödem aufgelockert. Grosse Stre ödematösen, gequollenen Bindegewebes liegen zwischen den auseina gedrängten Muskelfasern. Die stark gefüllten und erweiterten Gefässe namentlich nach der Serosa hin reichlich entwickelt. In ihrer Umge findet sich vielfach kleinzellige Infiltration. Hie und da Blutungen. Wäl jenseits der beiden Eipole die Wand verdickt erscheint, ist sie an der S an welcher das Blutcoagulum sich befindet, bis auf wenige Millimet verschiedenen Stellen durch Dehnung verdünnt.

Auffallend ist, dass wir innerhalb der gesamten Wand in der Musku Fettgewebe finden. Dasselbe beginnt am uterinen Ende in der Mesosa als dünner Streifen, der immer grösser wird, um schliesslich die Musku in der ganzen Peripherie der Tube zirkulär zu durchsetzen, und nimmt

rienende hin wiederum an Ausdehnung ab, um endlich als kleines
im Hilus der Tube zu liegen. In der Mesosalpinx finden sich
ntwickelte Reste embryonaler Gänge.
Placentarstelle, d. h. diejenige Stelle des Coagulum, die mit der
s Tubenlumen fest verbunden ist, liegt zum Teil inmitten der
r. Die Gefässe sind hier stärker und reichlicher entwickelt als an
tellen und ad maximum gefüllt; an der Peripherie dieser Stelle
elne Gefässe obliteriert. Blutungen und Ödem haben die Muskel-
einandergetrennt. Balken zugrunde gehender Muskelfasern, von
liesslich nur ein streifiges Gewebe übrig bleibt, ziehen in die Blut-
in. Belegt und durchsetzt sind diese Streifen von grossen, hellen,
rmigen Zellen mit undeutlichem Kern (scheinbaren Deciduazellen,
hweis als Langhanssche Zellen in diesem Falle wegen der hoch-
Zerstörung des Gewebes allerdings nicht exakt möglich sein dürfte).
telbarer Nähe dieser Placentarstelle erblickt man innerhalb des
lums reichliche Zotten mit doppeltem Epithelsaum, deren degeneriertes
n helles glasiges Aussehen hat, und reichliche Reste des Syncytium.
en zeigt das Blutcoagulum konzentrische Schichtung und ist, wie
t, in seinem proximalen Teile von Resten der ehemaligen Capsularis
die schliesslich in einem streifigen, von Leukozyten durchsetzten
verliert.
verdickte Serosa ist von Blut überlagert, das zum Teil organisiert
ihr liegen Hohlräume, die teils von hohen zylindrischen, teils von
Endothelzellen ausgekleidet sind; zwischen diesen beiden Zellarten
h alle möglichen Übergänge.
dem stark hyperämischen Ovarium finden sich Blutungen und Ödem.
ist eine deutliche Corpus luteum-Cyste.

derselben Weise wie in dem vorigen Falle ist es zum
Abort gekommen: Blutungen an der Placentarstelle
ie Eikapsel gesprengt, deren Reste noch deutlich nach-
sind und ähnliche Bilder, wie die von Krömer in Fig. 2
eten darstellen. Die Mole liegt tief in der Muskulatur,
Teil aufgebraucht und an der Placentarstelle zerstört
ass auch hier der oben beschriebene Einbettungsmodus
men werden muss.

Gegensatze zum vorigen Falle liegt die Hauptmasse der
em kleineren Mole innerhalb der Tube. Von einer Ent-
des Fimbrienendes ist gar keine Rede. Die Ursache
st in dem fast unentwirrbaren Knäuel der mäandrischen
gen des Tubenlumens zu suchen, infolge deren bei
des Tubenlumens mit Blut an irgend einer Stelle ge-
ssen ein ventilartiger Verschluss des Tubenkanals am
und Ausgang durch das Zusammendrängen der Tuben-
n den Umknickungsstellen erfolgen muss. Eine Ver-
der Tubenwand erfolgt in solchen Fällen einerseits an
entarstelle infolge des Zugrundegehens der Muscularis,
eits direkt durch Dehnung, so dass nach stattgehabtem
ine Ruptur wohl noch erfolgen kann.

Bei nicht sorgfältiger Untersuchung hätte ma
Falle mit Sicherheit die Einbettung des Eis in einen
der Tube angenommen; erst durch sorgfältiges
des Verlaufs der Windungen wurde die eigentlic
aufgeklärt.

Als etwas Eigenartiges wäre noch die Fetteinl
der Muskulatur der Tube zu bemerken; ätiologische
wie Petersen[1]) meint, sind derselben jedoch nicht zu
In normalen und entzündeten Tuben konnte ich de
lagerungen ebenfalls wiederholt nachweisen.

IV. Krankheitsgeschichte: J. No. 98. Jahrg. 1902.
Fr. A. H., 36 Jahre alt. Aufgenommen 20. II. 1902.

1. Menses mit 16 Jahren. 6 Partus spontan. Wochenbet
letztes vor 2 Jahren. Mit 17 Jahren Bleichsucht. Früher vie
Ausfluss.

Vor 6 Wochen trat gelber eitriger Ausfluss auf ohne Sch
Wasserlassen. Vor 3 Wochen begannen mässige Kreuzschmer
vorn im Unterleib sehr heftige, drückende Schmerzen, die bei A
unerträglich waren.

Die Regel, die bis vor 6 Wochen regelmässig war, trit
des zur Zeit schwächer gewordenen Ausflusses alle 2 Woche
8 Tage und ist ungewöhnlich stark. Pat. ist durch die
Blutungen stark geschwächt.

Status: Kleine, gracile, anämische, schlecht genährte
Lungen, Urin ohne Besonderheiten.

Das hintere und vordere Scheidengewölbe ist stark de
ganze Beckenboden ist schlaff. Die Portio ist stark hyper
dunkelroten Erosionen versehen. Der Uterus ist nicht sonderlic
anteflektiert, nicht schmerzhaft. Rechte Adnexe o. B. Die li
besonders die Tube, sind in einen grossen über daumendicke
wandelt, der sehr druckempfindlich und mit der Umgebung v

Operation 21. II. 1903. Abrasio liefert massenhaft hy
Schleimhaut. Umschneidung und Exzision einer grossen vor
rhaphiewunde; leichte Eröffnung der Plica und Hervorleitung
Aus der Bauchhöhle entleeren sich ganz wenige alte Blutgeri
Adnexe normal. Im Ovarium ein Corpus luteum. Die li
spindelförmig angeschwollen und mit zarten perisalpingitische
bedeckt. Die Anschwellung hat eine dunkelblauschwarze Fa
äusserlich eine Perforationsöffnung nicht erkennen. Das Fim
verschlossen. Das linke Ovarium wird samt der Tube abgetra
Vaginaefixur. Vordere und hintere Kolporrhaphie.

Verlauf: Tod an septischer Peritonitis am 3. Tage post

Beschreibung des Präparates. (Cf. auch Fig. 9.)
besteht aus der in der Mitte stark aufgetriebenen Tube und
atrophischen Ovarium. Die Länge der Tube beträgt 5,4 cm,

---

[1]) Petersen, Beiträge zur pathologischen Anatomie
Tube. Berlin. 1902.

and ihre grösste Breite 2 cm. Ihre Gestalt ist spindelförmig; es ine auffällige Schlängelung; das Fimbrienende ist offen. Die Tube ist zum grössten Teil glatt, von blauroter Farbe und von en durchscheinenden Aderwerk durchzogen. An der hinteren te findet sich eine ca. markstückgrosse Auflagerung von Blut. Die Serosa ist an der hinteren Seite am Ansatz des Lig. rauh enigen haarfeinen Adhäsionen besetzt. An der vorderen unteren Tube, ungefähr in ihrer Mitte, liegt eine erbsengrosse narbige Delle. Ovarium hat eine Länge von 2,8 cm, Breite 1,4 cm und Höhe n der Oberfläche finden sich zahlreiche narbige Einziehungen, an en unteren Seite sind einige wenige haarfeine Adhäsionen vorhanden.

roskopische Untersuchung: Die Tube wird nach sorgfältiger n Zenkerscher Flüssigkeit durch Sagittalschnitte in 10 Teile von m Dicke zerlegt. Von Celloidin eingebetteten erden je nach Bedürfnis ge Serien von Schnitten oder aus einzelnen Partien usgewählt.

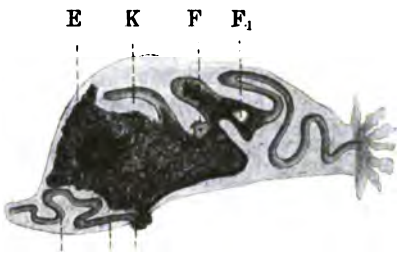

Fig. 9. Fr. W. Tubenabort (inkompl.). Sekundäre Tubenruptur. Schematischer Längsschnitt.
T L = Tubenlumen, E = Eimole, K = Kapselreste, R = Rupturstelle, F = vorspringende Falte, von der durch die erfolgte Blutung ein Stück (F_1) abgesprengt und verschleppt (deportiert) worden ist.

Uteriner Teil der Tube. Auftreten fötaler Ele- n den ersten Schnitten nen Ende an gerechnet das Tubenlumen stark lt derart, dass zuweilen enlumina nebeneinander ie Falten der Tube sind veigt; ihr Epithel ist ein linderepithel. Verkleb- Falten sind nur spär- nden. Sonst finden sich Kennzeichen einer Ent- n denselben. Im Lumen liegt etwas Blut. — laris ist stark ödematös ämisch. In der Umgebung der Gefässe finden sich stellenweise e Infiltrationen. — Auf der leicht verdickten Serosa liegen flagerungen.

Tube im Bereich der fötalen Elemente: Ca. 8—10 cm vom nde der Tube entfernt sehen wir plötzlich mitten in der Muskulatur nente von Blut umspült auftreten. Die Grenze der Muskulatur n Bluträumen hin sieht gezackt, wie ausgefressen aus, in der ich den Lakunen der Knochen, an denen durch Osteoklasten der selben erfolgt. In der Umgebung dieser Stelle, dem Beginne der nden sich zahlreiche grosse Gefässe, die in die Sinus placentares, e, mit Blut gefüllte Räume, in denen schön gebildete Chorion- doppeltem Epithelsaum liegen, münden. Die Sinus sind von gen Langhansscher Zellen, die sich bis zur Zotte verfolgen ichsam ausgekleidet. Diese Zellen dringen teilweise in die tubae ein, in deren Interstitien sie liegen. Die Muskelfasern er- der Umgebung der Placentarstelle gleichsam aufgequollen, ver- Es besteht eine reichliche kleinzellige Infiltration. — Das Stroma ist ödematös, kernarm; das Syncytium lässt sich vielfach nur als reifen um die Langhanssche Zelllage herum erkennen. — In der der Gefässe findet sich eine starke kleinzellige Infiltration.

Je grösser die Eihöhle wird und je näher sie der Se
Tubenlumen, von deren jedem sie schliesslich nur durch wen
Muskelfasern getrennt ist, kommt, desto kleiner wird das Tub
Falten werden immer ödematöser und grösser, die Stromazell
Grosse Lymph- und Blutgefässe werden in den Falten sic
Muskelfasern sind in der Folge durch Blutungen teilweis
gerissen. Die Zotten haften in diesem Gewebe durch Ve
Langhansschen Zellen. Ihre Befestigung erfolgt derart, da
eine Zotte an beiden Seiten durch in der Art der Sprosse
übereinander liegende Reihen Langhansscher Zellen innerl
Blut erfüllten Raumes aufgehängt ist. An der Plazentarste
innerhalb der mütterlichen Gefässe wandständig hin und wied
Zellen mit Kernteilungsfiguren, deren Deutung, ob es sich
Endothelien oder eingewanderte resp. verschleppte Langh
handelte, indessen nicht einwandsfrei möglich ist.

Die Eihöhle nimmt des weiteren an Umfang derart z
wärts die Wand der Tube enorm verdünnt wird, das Tuben
einen minimalen Spalt zusammengedrängt ist (dies ist leid
gefügten schematischen Zeichnung nicht recht zum Ausdru
In Block IV kommt die Mole allmählich in das Lumen der
nur mit einer Kuppe zu liegen. Wir sehen von den Seiten he
ehemaligen Eikapsel auf das Blutcoagulum sich umschlagen.
lich breite Basis, mit der das Ei der Wand des Tubenlumen
beim weiteren Verfolgen der Querschnitte immer dünner, sodass
schliesslich nur noch mit einem schmalen Stil, von dem
Kapselreste dasselbe kelchartig umschliessen, an der Wand de
befestigt ist. Diese Kapselreste bestehen zunächst aus einer
mit Muskelfasern und Langhansschen Zellen durchsetzte
Gewebes, das Zylinderepithel trägt. Im weiteren Verlaufe der
verschwinden die Muskelfasern und schliesslich auch die Epi
sodass das Blut alsdann (Block VII) frei in der Tube liegt.
seite der ehemaligen Capsularis oder Trennungsschicht ins
Langhansscher Zellen vielfach schöngefärbte Chorionzotten
abdominalwärts wir den Zustand der Chorionzotten verfolge
zeigen sie den Zustand der Degeneration und sind oft nur n
oder braungefärbten Ringen, in denen hie und da noch und
liegen, bekleidet.

Ca. 2,3 cm vom uterinen Ende der Tube entfernt, find
enorm gedehnten Tube an der unteren vorderen Wand eine we
dicke Rupturstelle, die oben erwähnte makroskopisch sichtb
offenbar durch Dehnung der Tubenwand hier entstanden is
der Serosa sind nach aussen umgeklappt. In der Ruptur
Tubenfalten, die der andrängende Blutstrom nach aussen v
sodass die Schleimhaut der Tube gewissermassen nach aussen
ist. Einzelne Tubenfalten sind aus ihrem Zusammenhange
Merkwürdigerweise ist an der Stelle der Ruptur die ehemal
Eies noch fast vollständig erhalten.

Überall im Bereiche der gedehnten Tube ist die mäc
lung der Falten auffällig: Auf einem aus Muskulatur gebildet
leistenförmig weit in das Lumen der Tube vorspringt, e
mächtiger vielverästelter Baum, dessen durch Ödem und E
grösserte feinste Zweigchen wie die Arme eines Polypen na
tungen hin sich erstrecken. Vielfach sind diese Äste durch
eng an die Wand der Tube angepresst.

Block VIII sieht man neben dem Tubenlumen, in welchem die egt, ein zweites Lumen auftreten, welches diesem Lumen immer mmt und schliesslich in dasselbe mündet. An der Stelle, an welcher t geschilderte Tubenlumen nach dem neu aufgetretenen Tubenlumen egt, sieht man auf einem muskulösen, in das Lumen vorspringenden nen Defekt der Schleimhaut und statt desselben ein von der Wand lutcoagulum hineinwachsendes Granulationsgewebe (reichliche Ent- von Gefässen und pigmenthaltigen Zellen).

nige Schnitte weiter distalwärts von dieser Stelle finden sich inmitten gulums ausser Zusammenhang liegende, zum Teil nekrotische, stark tete Tubenfalten, mit noch leidlich gut erhaltenem Epithel und füllten Gefässen. Es ist offenbar, dass an der vorhin beschriebenen es Gewebe losgerissen worden ist.

uf der Serosa sehen wir die schon wiederholt geschilderten, von epithel ausgekleideten Hohlräume sowie blutige, zum Teil organisierte

Ausserhalb des Teiles der Tube, die die Blutmole enthält, beginnt die Schlängelung der Tube wiederum. Ödem und Hyperämie. Geringe gerung in der Muscularis tubae.

urch die Untersuchung des Präparates erhalten wir wiederum orstellung von dem Vorgange des sogenannten tubaren s, dessen Bild hier noch mehr als im vorigen Falle durch enartigen Windungsverhältnisse der Tube kompliziert wird. bt sich ferner, dass auch beim tubaren Abort die Blutungen rdentlich gewaltsam und heftig sein können, derart, dass er Teile der Schleimhaut und der Tube aus ihrem Zu- nhang herausgerissen werden können. Die Einbettung des t auch hier in der Tiefe der Muskulatur, wie das Präparat erfolgt. Dasselbe ist auch noch für die Entstehung der ocelen, worauf in Teil 2 des näheren eingegangen werden on besonderer Wichtigkeit (cf. S. 605).

all 2, 3 und 4 stellen gewissermassen Typen des Vorganges baren Abortes für den Fall, dass nicht von vornherein die en Eiteile aus der Tube herausgeschwemmt werden und enannter vollkommener Abort zu Stande kommt, dar. Sie nter einer Reihe sorgfältig gemusterter Präparate als be- charakteristisch ausgewählt.

n der Mehrzahl der Fälle gestaltet sich das Bild jedoch ehr charakteristisch und kann, wenn einige Zeit nach der rophe verflossen ist, wenn vorher oder nachher Entzündungs- e hinzugetreten sind, bis zur Unkenntlichkeit verwischt :

Graviditas tubaria dextr: Tumor tubo-ovarialis.

-No. 340, Jahrgang 1902/03.
r. A. K., 26 Jahre alt, aufgen. 20. X. 1903.
rste Regel mit 14 Jahren. Menses alle 4 Wochen, regelmässig von Dauer, schmerzlos.

1 Partus vor 5 Jahren spontan. Wochenbett afebril; lang. Kein Abort. Früher stets gesund.

Seit August stärkere Blutungen zur Zeit der Regel und Ende September sind dieselben nach vorübergehender Unte Zeit, als die Regel wieder erscheinen sollte, besonders stark. neben den Blutungen starke stechende Schmerzen rechts unte

Status: Mittelgrosse leicht anämische, mässig genä Lungen, Herz, Urin o. B. Vulva geschlossen; Scheide eng un zapfenförmig. Äusserer Muttermund klein. Uterus klein, ante nach vorn gelegen, so dass der Fundus direkt hinter der Sym ist. Im hinteren Douglas und rechten Scheidengewölbe lieg masse, deren Oberfläche zum Teil hart ist, zum Teil partiel Konsistenz hat. Der Tumor geht aus der rechten Uteruskante, der Stile aufsitzt, hervor. Die Adnexe der rechten Seite sind nicht zu die der linken o. B. Im rechten Scheidengewölbe lebhafte Arteria uterina. Livide Verfärbung der äusserren Genitalien handen. In den Mammae reichlich Collostrum.

Operation den 23. X. 1902. Die Abrasio liefert reic hautmassen. Colpotomia ant. Nach Eröffnung der Plica präse lose mit der Umgebung verklebte Geschwulst. Sie reisst ei dickflüssiges Blut. Mit Mühe werden zunächst die linken A gemacht; sie sind gesund. Dann erfolgt nach Entleerung grös massen über dem eingeschobenen Stiltupfer die Entwicklun nachdem vorher der ganze Uterus nach aussen geleitet war. D wird wegen ihrer leichten Zerreisslichkeit mit kletternden K vorgeholt. In der Meinung, eine Kornzange zu lösen, löst der Tupferhalter. Es gelingt, den einen Tupfer zu fassen. Es ste nunmehr heraus, dass in dem Tupferhalter 2 Tupfer gelegen 2. Tupfer ist zwischen die Darmschlingen geglitten und kann holter Versuche nicht mehr hervorgeholt werden. Der üb Tubarsack wird aus der Umgebung gelöst und abgetragen. Im ist ein Corpus luteum. Schluss der Kolpotomiewunde.

Laparotomie. Der vermisste Tupfer liegt auf den Därm der Bauchwand.

Verlauf: glatt und fieberfrei.

Beschreibung des Präparates: Das 11 cm lange und 3 cm dicke Präparat besteht aus Tube und Ovarien, die d Adhäsionen derart fest mit einander verwachsen sind, dass sie sic differenzieren lassen. Das aus zahllosen Cysten bestehende O einen ca. faustgrossen, mit Blut gefüllten Sack, der bei der gerissen ist. Am Grunde desselben mündet die enorm verdi geschlängelte Tube, die an ihrem distalen Ende, kurz vor d den Sack spitzwinklig umbiegt. Sie gleicht an Konsistenz einer Wurst.

Sagittalschnitte zeigen, dass der grösste Teil des Präp Ovarium eingenommen ist, das zahlreiche, unregelmässig begren Cysten enthält. Das ca. 1,5 cm weite Tumenlumen ist über ausgedehnt. Die Tubenwand selbst ist verdickt, misst 3—5 m gerinnsel liegt der Tube mit Ausnahme einer Stelle an der M erwähnten Sack, woselbst dasselbe fest anhaftet und ein mar sehen zeigt, locker an.

Behufs mikroskopischer Untersuchnng werden Schnit schiedene Teile der Tubenwand, das Blutkoagulum, die Wand de Cyste und das Ovarium gemacht: Das Tumenlumen ist mit ausgekleidet. Die Spitzen der Falten sind ödematös und kleinz Die Wand der Tube ist stark hyperämisch; in ihr liegen einzeln epithel ausgekleidete Hohlräume. — An der Stelle, an wel gerinnsel der Tubenwand fest anhaftet, findet sich eine von

Stelle, von der aus eine Organisation des Gerinnsels beginnt. An der Tubenfalten in dieser Gegend finden sich vielfach Nekrosen. ht auch hier Ödem und kleinzellige Infiltration; die Muskelfasern vand sind durch reichliche Blutungen auseinandergerissen; in ihr ieser Stelle Einlagerungen von Fettgewebe.

itte durch die Wand des grossen Cystensackes zeigen, dass es anulationsgewebe handelt.

mit Blut gefüllten, oben erwähnten Ovarialcysten sind teilweise von , mit Zylinderepithel bekleideten, stark hyperämischen Falten aus- n ihrer Wand finden sich Ödem, Blutungen, kleinzellige Infiltration d da von Epithel ausgekleidete Gänge. An manchen Stellen sind n von nekrotischem Gewebe ausgekleidet; an andern von Epithel Stellen wächst Organisationsgewebe in das der Wand anliegende el hinein. Die Bindegewebszellen der Cystenwandungen sind viel- össert und zeigen decidualen Charakter.

em Blutkoagulum finden sich schliesslich, nachdem Schnitte verschiedensten Teile desselben gemacht worden waren und ng vergeblich gesucht worden war, spärlich vorhandene otten, deren Stroma und Epithelsaum die mannigfachsten Dege- rmen darbieten. Als letzte noch erkennbare Reste sieht man um gefärbten Inhalt schmale runde hyalin aussehende Ringe liegen. pathologisch-anatomische Diagnose der ausgeschabten Uterus- t lautete: Endometritis glandularis hyperplastica et hypertrophica. dua!

e schwere chronische Salpingo-Oophoritis ist mit einer nen Tubargravidität kombiniert. Die Veränderungen sind hochgradig, dass eine exakte Differenzierung nicht mehr st. Das Ei hat vielleicht ursprünglich an der Übergangs- r Tube in die Cyste gesessen. Letztere stellt eine cele, mit der das Fimbrienende zu einem einheitlichen verschmolzen ist, dar. Die erwähnten kleineren Cysten l zum grössten Teile als durch Entzündungsvorgänge gte und abgeschnürte Teile des Tubenlumen, in die es d der entzündlichen und reaktiven Hyperaemie geblutet ufassen.

Diagnose Tubargravidität liess sich nur auf Grund der chen Feststellung spärlicher Reste von Chorionzotten Wären diese nicht zufällig gefunden worden, so hätte man Haematocele ohne Tubargravidität glauben können, ein Beweis, wie vorsichtig man in der Stellung einer der- Diagnose sein muss.

e vollkommene spontane Rückbildung ist in einem Falle als ausgeschlossen zu betrachten.

rch Darstellung der 4 Fälle habe ich in systematischer lge die häufigsten Veränderungen, die durch und nach aren Abort eintreten können, zu schildern versucht.

e folgenden 2 Fälle, in denen das Ei sich im peripherstem r Tube angesiedelt hat, schildere ich ihrer Seltenheit und Besonderheiten wegen, die sich an denselben bieten.

VI. G. J.-No. 82. 1902/03. A. O., aufgen. 25. IV., 24 Jahre alt.

1. Menses mit 14 Jahren. Menses alle 4 Wochen; 3 geringer Blutverlust. — Kein Partus; kein Abort. Seit Kindh

Letzte Menses vor 3 Monaten. Seit 2 Monaten andaue vor deren Beginn Patientin ohnmächtig wurde. Bereits 14 Ta sie wegen heftiger Kreuz- und Unterleibsschmerzen das Bett

Status: Kräftige, etwas anämische, gut genährte F 186. Hämoglobin 50 pCt. 1. Herzton dumpf. 2. Pulmonal Sonst Harn o. B. Lunge, Urin o. B. Äussere Genitalien u geronnenen Blutes. Die virginelle Portio bläulich verfärb flektiert, etwas vergrössert. Die linken Adnexe scheinen etv sein, sind aber nicht schmerzhaft. Im Douglas findet sich an S Adnexe eine über apfelgrosse Geschwulst von festweicher Ko Pulsation der Arteriae uterinae.

Operation: Die Abrasio ergibt spärliche Massen. Eröffnung der Plica und Vorleiten des Uterus. Der rechtsseiti sack von Kleinfaustgrösse wird zusammen mit dem cystisc Ovarium mittels des Martinschen Handgriffs hervorgeheb massenhaft Blutcoagula entleeren. Abtragen der rechten linke Tube ist normal; im linken Ovarium ein frisches Schluss. Vaginaefixur.

Entlassung am 17. V. nach fieberlosem Verlauf mit leicht druckempfindlicher Resistenz in der rechten Seite.

Beschreibung des Präparates: Das kleinfaustgros steht aus Tube, Ovarium und dem sogenannten Fruchtsack, fest zu einem einzigen, mit braunroten Auflagerungen Adhäsionen bedeckten Tumor verwachsen sind.

Länge 9, Höhe 4, Breite 5 cm.

Der sogenannte Eisack, welcher eingerissen ist, enthäl teils geronnenes Blut; seine Wand ist 3 mm dick. Die s Tube lässt sich, nachdem sie aufgeschnitten ist, mittels eine den Eisack verfolgen. Sie misst 5, 6 cm. Die Mündung d Sack ist von einem Kranz feiner Falten umgeben, die strahle Öffnung herumliegen und, wenn man das Präparat in in eine Flüs Teil frei flottieren. Einzelne der Fimbrien liegen innerhalb und setzen sich deutlich erkennbar bis an die gegenüberlieg Das Ovarium liegt der Tube unmittelbar an, ist erheblich enthält zahlreiche Cysten, unter denen eine Corpus luteum- Stelle in den Eisack durchgebrochen ist.

Mikroskopische Untersuchung: a) Die Wand Gefässe der Tubenfalten in der Gegend des Fimbrienendes Blut gefüllt. Sehr starkes Ödem der Falten. Stromazelle und etwas vergrössert. Hohes Zylinderepithel. Keine Zei dosalpingitis. In der Wand zahlreiche Blutungen. In der Gefässe vereinzelte Leukozytenherde.

b) Wand des Sackes: In einem der eingebetteten F geglückt, gerade die Übergangsstelle von Fimbrien in Sack Zunächst findet sich hohes Zylinderepithel auf mit strotzen fässen versehenen Falten. Diese Epithelschicht erfährt Unterbrechung durch eine pilzförmige Erhebung, deren Kup und altem Blut besteht, in dem sich Reste ehemaliger Z unten). Aus der Tiefe strahlen Zellzüge in das Koagel hin als Luteinzellen kenntlich sind. Zwischen diesen Zellen li Leukozyten. Schnitte durch andere Teile der Cystenwa

teilweise durchblutetes Bindegewebe, das an der Innenseite von
en ausgekleidet ist. Muskelfasern sind nirgends erkennbar.
h die andern Cysten des Ovars erweisen sich als Corpus luteum-Cysten.
n dem Blutgerinnsel findet man nach längerem sorgfältigen
este ehemaliger Zotten (cf. auch unter b). Es fallen zunächst
sehende homogene Ringe auf; in einigen derselben sieht man ein
es, schlecht gefärbtes Gewebe, das als embryonales Bindegewebe
nzen Konfiguration nach angesprochen werden muss. An einer
telle sieht man ein derartiges Gewebe noch gut gefärbt und daher
stroma deutlich kenntlich, hier fehlen jedoch die umgebenden
Ringe. Vielfach sind auch mit Hämatin tiefblau gefärbte Chromatin-
tweder noch in Verbindung mit diesen Zottenresten stehend oder
Umgebung liegend zu finden, die wohl als Syncytiumreste anzu-
sind.
Die histologische Untersuchung des Endometrium ergibt: Endo-
nterstitialis haemorrhagica. Keine Decidua.

n Befund von Zottenresten und bis zu einem gewissen
ie Beschaffenheit des mütterlichen Gewebes, soweit dies
ot zu verwerten ist, sprechen dafür, dass es sich um
bargravidität gehandelt hat. Die Schwangerschafts-
liegen in einer Tuboovarialcyste, deren ovarieller Teil
tologischen Bilde nach eine Corpus luteum-Cyste dar-
ie Tube als solche bildet keine Anhaltspunkte dafür, dass
er Sitz der Gravidität ursprünglich gewesen ist.
e Erklärung des Präparates ist vielleicht folgende: Das
ete Eichen hat sich auf dem Fimbrienende irgendwo an-
. Das Fimbrienende hat sich an das Corpus luteum,
das Ei ausgetreten ist, vorher oder nachher angelegt
infolge des durch die Graviditätsreaktion bestehenden
nit demselben verwachsen. Infolge desselben Reizes hat
Corpus luteum-Cyste gebildet. — Die Stärke des Reizes
an übrigens auch aus dem Zustand des andern Ovariums,
n der zahlreichen Cystenbildung in dem Ovar derselben
d dem Zustand der Tube. Es ist selbstverständlich, dass
lenfolge auch eine umgekehrte gewesen sein kann, d. h.,
eits die Tuboovarial-Corpus luteum-Cyste vor Ansiedlung
nens bestanden hat oder dass es sich ursprünglich um
arialgravidität gehandelt hat. Unsere derzeitigen geringen
sse von diesen Vorgängen lassen zur Zeit ein sicheres
arüber nicht zu.
ne Restitutio ad integrum ohne Operation wäre hier eben-
geschlossen gewesen.

. J.-No. 395. 1902/03.
A. Gr., 25 Jahr alt, aufgen. 8. I. 03, entl. 28. I. 03.
ankheitsgeschichte: 1. Menses mit 13 Jahren. Letzte Menses
II. 02 wie gewöhnlich. Menses: alle 4 Wochen, ca. 5 Tage dauernd,
s mit unregelmässigem Blutverlust. 1. Partus am 15. V. 02 spontan.

Wochenbett fieberfrei, 9 Tage lang. Hat bis November ges
im 3. Monat vor diesem Kinde.

Seit der Geburt hat Pat. Schmerzen im Rücken und
Seite. Fluor. Vor 5 Tagen plötzliche Übelkeit und derarti
dass die Kranke das Bett aufsuchen musste.

Status: Kleine Brünette von mittlerem Ernährungszustan
Knochenbau. Haemoglobin 75. Blutdruck 120. Leukocyten
Dämpfung nicht verbreitert, Töne bis auf den 1. Mitralton
Urin o. B.

Brüste klein. Drüsengewebe mässig entwickelt. Colost
bar. Vulva geschlossen. Introitus nicht deutlich livide ver

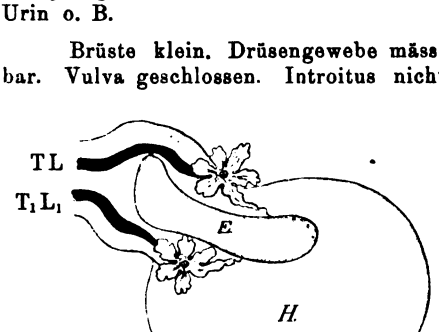

Fig. 10. Fr. N. Schematische Darstellung. TL = Tubenlumen, T_1 L_1 = Lumen der Nebentube, E = Eimole, welche zwischen den beiden gleich grossen Fimbrienenden liegt, H = Hämatocele.

mässig weit, glatt
konisch. Mutterm
förmig, von klei
umgeben. Uteru
flektiert.

Rechte Ad
nend frei. Link
dem Uterus füh
gänseeigrossen Tu
elastischer Konsi
unterer Pol das l
gewölbe etwas vo
im ganzen mit der
kante verbunden
Auf dem unteren
auffallend lebhafte
Arteria uterina.
tung während der
Auffallende Weich
und des Scheiden

Operation: 10. I. 03. Prof. Martin.

Die Abrasio ergibt nur sehr wenig Uterusschleimhau
ant. Im Augenblicke, da die Plica frei liegt, schimmern frei
höhle liegende Blutgerinnsel durch. Beim Hervorleiten de
sehr leicht ist, entleert sich eine kleine Menge Serum. Die
kleinen Uterus ist von altem, fest anhaftendem Blutgerinnsel
den Uterus stürzt altes Blut von links her hervor. Die
welche an ihrem Ende kolbig angeschwollen ist,
Vorschein. An derselben haftet ein etwa hühnere
rinnsel. Während der Abnahme desselben ergibt si
Gerinnsel nicht auf dem eigentlichen Fimbrienende s
auf einem klaffenden Spalt an der Aussenseite der T
seitlich von der Mesosalpinx sitzt. Dieser Spalt
Trichter, in welchem unverkennbar das ganze Ge
gehabt hat. Unterhalb dieses Spaltes findet si
Fimbrienende (cf. Fig. 10). Die Tube selbst erweist
Sonde durchgängig. Sie scheint durch eine feine Öffnung mit
zu kommunizieren. Der Inhalt des Sackes ist mit einer
Membran ausgekleidet. Sack und Nebentube werden exci
Wunde vernäht. Bei der Kontrolle mit der Sonde erweist
als wegsam. Beide Ovarien sind von normaler Grösse; ein
wird nicht gefunden. Beide Adnexe sind stark hyperaemisch.

sehr gründlicher Ausräumung der Gerinnsel und Feststellung des der Blutung wird die Operation in der üblichen Weise ab-

auf: Höchste Temperatursteigerung unmittelbar post op. 38,7. er Verlauf mit zeitweise abendlichen Steigerungen bis 37,9. Am atus; am 14. Tage aufgestanden, am 19. entlassen.
lassungsbefund: Uterus antefl. Linke Tube nicht nennenswert Rechte Adnexe normal. Kein Exsudat.

chreibung der Präparate:
histologischen Untersuchung waren durch die Operation folgende gewonnen: 1. Die Parasalpinx mit der derselben anliegenden wand. 2. Die Blutmole, welche in demselben gesessen hat. normalen linken Tube bei der Operation durch Auskratzung ge-chleimhautpartikelchen. 4. Das ausgeschabte Endometrium.

ie herausgeschnittene Parasalpinx (cf. Fig. 10) ist von derselben die zurückgebliebene Tube. Die Mündung ist von einem dicken reicher grosser Fimbrien umgeben. Neben diesem abdominalen Nebentube, die sich wie ein Blütenkelch öffnet, sieht man ein m im Radius messendes Loch, in dem das Ei gesessen hat. Der nittene Rand des Einganges des Loches misst 3—6 mm. Die desselben ist mit Blutgerinnseln bedeckt, während die Aussen-ist. Die Länge des herausgeschnittenen Teiles der Nebentube m. Unmittelbar neben ihr liegt nicht mit ihr kommunizierend iebene Höhle, in der das Ei gesessen hat. An der äussersten des Fimbrienendes der Nebentube finden sich leichte blutige gen (Ansatzstelle der Haematocele).

ndem das Präparat sorgfältig in Celloidin eingebettet worden ist, n dasselbe ein Längsschnitt gelegt, derart, dass zu gleicher Zeit enende und beide Seiten der Eihöhle getroffen werden. Hiervon roskopische Präparate (Färbung: Haematin, Eosin und van Gieson)

eigt sich nun, dass der Eingang der Öffnung, in der das Ei ge-an seiner Peripherie rings von Fimbrienfalten umgeben ist. Diese n Fimbrienfalten, wie auch die Falten der Fimbrien der Parasalpinx end gross, ödematös und gefässreich. Die Lymphgefässe, die be-der Mitte und am Ende einiger Falten sich als grosse, weite, gem Endothel ausgekleidete Lymphräume darstellen, sind ad rweitert derart, dass die anliegenden Gefässe und das anliegende r Falten gleichsam als Grenze dieser Lymphräume erscheint. ndet sich indessen deutliche Decidualbildung. — Sobald das thel aufhört, sehen wir die Öffnung der Eihöhle mit blutigen die teilweise eine Art Organisation zeigen, ausgekleidet.
Höhle, in der das Ei gesessen hat, ist ebenfalls von Blutgerinnseln t, in denen vereinzelte Chorionzotten liegen. Sie sind wenig ver-r Stroma ist stark ödematös. Ihre Bekleidung besteht in einem Epithelsaum. Das Syncytium ist von der Langhansschen cht immer deutlich zu unterscheiden; es scheinen Übergänge zu Die Langhanssche Zellschicht ist in mässiger Wucherung be-

ganze die Eihöhle umgebende mütterliche Gewebe ist enorm ge-Dieser Gefässreichtum tritt besonders in nächster Nähe der Ei-eutlichsten hervor. Die Gefässe sind erweitert und prall gefüllt. ch sehr fettreiche Gewebe ist durch Blutungen an einzelnen zur Unkenntlichkeit zerstört, während in der Peripherie der r Eihöhle resp. des Loches in der dieselbe gesessen hat, dort,

wo das hohe Zylinderepithel erhalten ist, von Zerstörung nichts zu b
ist. Hier findet sich gut erhaltene glatte Muskulatur.

In nächster Umgebung der Eihöhle zeigt das maternale Ge
eigenartiges Aussehen, das besonders deutlich in der Umgebung de
hervortritt; verfolgt man die am Fimbrienende gelegenen Muskelfa
zunächst nichts besonderes bieten, nach der Eihöhle hin, so bem
zuerst kleinzellige Infiltration und Ödem, das die einzelnen Fas
einanderdrängt. Des weiteren scheint es, als ob die Kerne dieser
fasern grösser, ihre Grenzen verwaschen werden (cf. Fig. XII,
Zuweilen sieht man 2 derartige grosse Kerne innerhalb einer verw
Protoplasmazone, die dieselbe Färbung wie die neben oder in eini
fernung befindlichen normalen Muskelfasern (auch mittels van Gie
Färbung) zeigen, liegen. Schliesslich findet man innerhalb eines
losen Gewebes nur noch diese grossen, hellen, eigenartigen Kerne
waschener protoplasmatischer Umgebung. Es macht dies Gewebe
den Eindruck einer Decidua. Diese Reaktion sehen wir einerseits
mittelbarer Nähe der Eihöhle auftreten, andererseits namentlich in
gebung der Gefässe und hier besonders an der der Eihöhle zuge
Seite derselben.

Wucherungen Langhansscher Zellen, die sich allmählich
mütterliche Gewebe verlieren, sind in geringem Grade zu bemerken

Schnitte durch die Parasalpinx zeigen, abgesehen davon, d
Wand stark ödematös und gefässreich ist und ihre Falten in derselbe
wie ich es oben von den Fimbrien in der Umgebung der Eihöhle b
verändert sind, nichts besonderes.

2. Die Eimole stellt eine ca. 5—6 cm lange, ca. 2 cm dicke W
Ihre Oberfläche ist knollig, runzlig, von blauroter Farbe. Auf de
schnitt zeigt sie ein marmoriertes Aussehen. Mikroskopisch sieht man
zotten, Langhanssche Zellen und Syncytium inmitten des Blutkoagulu

3. Die aus der normalen Tube ausgekratzten Schleimhauts
haben ein flimmerndes, zum Teil mehrschichtig erscheinendes Zylinde
das auf reich verzweigten Falten sitzt. Die Falten sind ödematös, d
gefässe sehr weit und strotzend mit Blut gefüllt.

4. Die histologische Untersuchung des Endometriums ergab:
Endometritis mit vereinzelten Deciduazellen.

Im vorliegenden Falle handelt es sich um eine Miss
der linken Tube, da hierselbst 2 Tuben und 2 Fimbrie
vorhanden sind. Zwischen diesen beiden Tuben liegt die
Diese hat eine kleine, gerade für eine Sonde zugängige
nach der Haupttube hin, eine grössere nach der Bauchhöl
und zwar liegt diese letztere Öffnung zwischen den beiden Fi
enden.

Es besteht nun die Frage, ob sich das Eichen in der
tube oder auf dem Fimbrienende eingebettet hat. Di
kleine Öffnung nach der Haupttube kann zunächst schon
Exzision des Fruchtsackes gemacht worden sein. Dafür
dass wir innerhalb der Tube keinerlei altes Blutgerinns
keinerlei Schwangerschaftsprodukte in dem ausgekratzten M
gefunden haben.

m mindesten hätte man nach Analogie mit andern ten nekrotische Massen, die an der Stelle der Eieinbettung haben, finden müssen. Die Öffnung nach der Bauchhöhle n ist eine für das nach Entwicklung der Zotten zu be-de Ei grössere, als man bei erfolgter Ruptur nach Analogie ern Präparaten zu finden pflegt. Es muss hier, zumal in teren Umgebung eine mehrere Millimeter dicke Lage von asern liegt, eine ganz besondere Schwäche und Zer-keit bestanden haben; denn sonst würden wir bei dem Gewebe, welches das Ei in den tieferen Partien umgibt eil lockeres Fettgewebe), eine viel stärkere blutige Durch-g desselben voraussichtlich gefunden haben. — Derartige liche Stellen finden sich nun an der Einbettungsstelle des .

ach diesen kurzen Ausführungen ist daher ein gewisser on Wahrscheinlichkeit vorhanden, dass die Einbettung im enende zwischen den beiden Tuben erfolgt ist. Indessen irlich auch hier es nicht möglich, eine sichere Entscheidung en bereits abgelaufenen Vorgang zu fällen.

as Präparat an und für sich bildet, abgesehen von seiner n Seltenheit, noch deshalb Interesse, weil es ebenfalls zeigt, as Eichen sich in der Tiefe unterhalb des Niveaus des s angesiedelt hat, und wegen der eigenartigen geschilderten gischen Befunde.

Teil II.

ach dem Versuch, von der reichen Mannigfaltigkeit der e bei ektopischer Gravidität durch Schilderung der aus grossen Reihe von Untersuchungen ausgewählten Fälle im Teil meiner Arbeit ein Bild zu geben, soll es Aufgabe des den sein, in zusammenhängender Weise unter Zugrunde-aller von mir gemachten Beobachtungen die feineren erungen zu besprechen und nach einer Erklärung für eine sich ergebender Fragen zu suchen.

Das Verhalten und das Schicksal der fötalen Elemente.

Über die Wucherung der Langhansschen Zellen, ihre deletäre ng auf das mütterliche Gewebe, das Vordringen und Zer-der Muskulatur, die Eröffnung von Gefässwänden durch en und die Entstehung der Tubenruptur ist in meiner

ersten Arbeit[1]) bereits ausführlich berichtet worden. Während es sich jedoch damals um frische, eben erst rupturierte Präparate handelte, liegen der folgenden Schilderung etwas ältere Fälle aus den ersten Monaten, in denen die Unterbrechung der Gravidität bereits einige Zeit zurückliegt, zugrunde.

In diesen mir zur Verfügung stehenden Präparaten waren Reste des Fötus nur in wenigen Fällen zu finden; derselbe war meistens bereits resorbiert. Nur einigemale konnte die Eihöhle mit Amnion — dies meist als strukturloses Gewebe — deutlich noch nachgewiesen werden. Die Eihöhle war oft vollkommen geschrumpft, ihre Wände durch die umgebenden Blutungen buckelförmig vorgewölbt in ähnlicher Weise, wie wir es bei den sogenannten Breusschen Hämatommolen finden, ein Umstand, auf den auch Micholitsch[2]) in letzter Zeit aufmerksam gemacht hat.

Blutungen sind überall zwischen die fötalen und mütterlichen Elemente erfolgt und haben insbesondere die ersteren weit aus ihrem Zusammenhange herausgerissen. Schon makroskopisch erkennt man des öfteren, dass die Blutungen zu verschiedenen Zeiten erfolgt sind. Die frischen Blutungen, deren Bild durch schön erhaltene rote Blutkörperchen kenntlich ist, liegen in der Regel in nächster Nähe der ehemaligen Insertionsstelle, zum Teil inmitten des mütterlichen Gewebes; allmählich treten Fibrinniederschläge und reichliche Leukozyten auf; schliesslich sehen wir strukturlose Massen, die an den von der Insertionsstelle entferntesten Stelle vollkommen schwarz und undurchsichtig (Hämatoxylin-Eosin-Färbung) aussehen. Die Blutungen sind demnach in verschiedenen Etappen erfolgt. Da die Eihöhle, wenn dieselbe noch erhalten ist, sich gleichfalls meistens an der von der Insertionsstelle entferntesten Stelle der Tube in den Fällen, in denen es zum Abort kam, befindet, so berechtigt dies zu der Annahme, dass die Blutung das Ei aus seiner Insertionsstelle gelöst und nach dem Fimbrienende vor sich hergetrieben hat (cf. No. 2 in Teil 1 und Fall 2 meiner ersten Arbeit).

Die fötalen Elemente selber bieten das allerverschiedenste Aussehen. Die am besten erhaltenen Chorionzotten mit gut gefärbtem embryonalen Bindegewebe und doppeltem Epithelsaum finden wir besonders in der Nähe der Placentarstelle. Weiter entfernt erscheint ihr Stroma ödematös gequollen, gestreift oder fibrös entartet; in anderen Fällen hat das Gewebe einen mehr

[1]) l. c.

[2]) Micholitsch, Zur Ätiologie der Tubarschwangerschaft. Zeitschr. f. Geb. u. Gyn. 49. Bd.

glasigen, hyalinen Charakter; oft ist das Stroma überhaupt kaum noch sichtbar, und als solches nur dadurch, dass man die verschiedenen Übergangsstufen verfolgen kann, kenntlich, oder es erscheint inmitten von nekrotischem Gewebe als blauer Flecken, in dem einzelne Kernreste liegen; relativ selten waren Verkalkungen.

Das Syncytium bildet um die Zotten oft blaue oder braune Ringe, die zuweilen sich bandartig abheben [1]), während die Langhansschen Zellen meist gut erhalten sind. Nur selten sehen wir, dass an Stelle derselben ein homogener Ring gebildet ist, so dass zwei Ringe die Stelle des ehemaligen doppelten Epithelsaumes ersetzen; oft liegt auch nur ein solcher Ring um das ehemalige Chorion gewebe herum; zuweilen liegt dieses allein, jeder charakteristischen Umgebung entblösst, inmitten des stagnierenden Blutsees. Hier und da findet sich auch inmitten desselben, von der Umgebung losgelöst, Syncytium mit seinen merkwürdigen charakteristischen Formen. Es würde zu weit führen, alle die mannigfachen Degenerationstypen und Kombinationen dieser Bilder, die ja zum Teil schon im 1. Teil dieser Arbeit geschildert worden sind, nochmals zu erläutern. Nur möchte ich wiederum betonen, dass wenn wir uns vergegenwärtigen, wie die Chorionzotten bis zur Unkenntlichkeit allmählich sich verändern, wir wohl erwarten dürfen, dass unter Umständen bei lange abgelaufenen Tubenschwangerschaften, insbesondere wenn die Gravidität in der allerersten Zeit unterbrochen worden ist, es ungemein schwer (cf. Fall 5 und 6), ja unter Umständen unmöglich sein kann, dieselben mikroskopisch exakt festzustellen. Diese Erwägung mahnt zur äussersten Vorsicht betreffs Stellung der Diagnose: Hämatocele ohne Tubargravidität, wenn natürlich auch ein derartiges Vorkommen nicht geleugnet werden soll.

Aus den erhobenen Befunden über den Zustand der Zotten ergeben sich des weiteren folgende Schlüsse:

Die Nekrose und die Möglichkeit des Erhaltenbleibens der Zotten ist offenbar zunächst abhängig von ihrem Zusammenhange mit dem mütterlichen Gewebe. In der Nähe desselben sind sie am besten erhalten; wo das mütterliche Gewebe nekrotisch geworden ist, sind es die Zotten auch. Dasselbe bestätigt Szass [1]), der die der Decidua uterina anliegenden Zotten in verhältnismässig

[1]) cfr. auch: Szass, Durch den Tod des Fötus bedingte histologische Veränderungen der Placenta. Hegars Beitr. Bd. 7. H. 1.

gutem Zustande fand und daher annimmt, dass sie wohl von der Mutter ernährt werden.

Zweitens ist das Erhaltenbleiben der Zotten von der Berührung mit lebendem Blute abhängig. Schon in meiner ersten Arbeit (S. 41) konnte ich zeigen, dass Gerinnung des Blutes und Nekrose der Zotten in Wechselbeziehung stehen; dies fand ich durch meine weiteren Untersuchungen bestätigt. Auch van der Hoeven[1]) erwähnt den Zusammenhang der Fibrinbildung und Degeneration der Zotten.

Bemerkenswert für die beschriebenen zwei Anschauungen ist der Befund der Zotten, deren eines nekrotisches Ende zwischen nekrotischem mütterlichem Gewebe lag, während ein anderer, gut gefärbter Teil derselben von frischem Blut umspült war.

Während wir indessen bisher nur von einem Zugrundegehen der fötalen Elemente gesprochen haben, so scheint es andererseits, als wenn auch nach Absterben der Frucht, ja nach Ausstossung des Eies oder Durchblutung desselben ein Fortbestehen gewisser Elemente erfolge. Während die Chorionzotten als solche zugrunde gehen, auch von dem Syncytium nur hier und da *noch* Spuren zu finden sind, scheinen die Langhansschen Zellen am längsten erhalten zu bleiben. Während bereits an den Zotten die äussere Deckschicht im Zugrundegehen begriffen ist, sieht man die Kerne der Langhansschen Zellen noch relativ lange erhalten. Hier haben sie ein anderes Aussehen als in der Nähe der Insertionsstelle, ein Umstand, auf den schon wiederholt (Kühne, Heinsius, Aschoff, Ulesko Stroganowa u. A.) hingewiesen worden ist. Über die Funktion, die sie als Zellsäulen oder Trophoblastschale zu versehen haben, ist viel in letzter Zeit gestritten worden. Während diese Zellwucherungen bei ganz jungen Präparaten, wie in Präparat I meiner ersten Arbeit, in der ganzen Umgebung des Eies vorhanden sind, erscheinen sie bei älteren mehr auf die Placentarstelle beschränkt. Sie sind alsdann grösser als in der Umgebung der Zotten; ihre Kerne sind heller, durchsichtiger; die Form der Kerne variiert. Übergangsformen zwischen den die Chorionzotten bekleidenden und den an der Placentarstelle liegenden Langhansschen Zellen glaube ich sogar in den schon etwas zerstörten Präparaten gefunden zu haben. Diese Zellen dringen zwischen die Muskelfasern in geschlossenen Gruppen, lösen sich an anderen Stellen aus ihrem Verbande und liegen mehr vereinzelt zwischen den Muskelfasern, die sie schliesslich

[1]) van der Hoeven, Junge menschliche Eier. Monatsschr. 1902. Teil I. Heft 2.

zum Schwunde bringen. Teilweise ist der das Ei beherbergende Raum mit Resten dieser Zellen ausgekleidet. Zuweilen, besonders schön in Präparat I, sieht man innerhalb der Mole ganze Gruppen dieser Zellen liegen; sie stellten hier gewissermassen richtige Epithelinseln ohne Zwischengewebe dar, in ähnlicher Weise, wie ich es an Präparaten von Placentarpolypen und im Uterus retinierten Abortresten, die zum Vergleiche herangezogen wurden, habe verfolgen können.

Bei der Betrachtung dieser mitten im Blutkoagel liegenden „Zellinseln" wurde ich unwillkürlich an die Worte van der Hoevens[1]) erinnert: „Die Langhansschen Zellinseln schienen mir mehr später entstandene Wucherungen der Langhansschen Zellen der Chorionzotten als Reste und Wucherungen der alten Trophoblastsäule, und in der Kraft, womit, und der Richtung, worin diese und die Elemente des Syncytium wuchern, liegt die Erklärung des Entstehens der Mola hydatidosa; die Langhansschen Zellen zeigen an jungen Abortiveiern ganz verschiedene Mengen ihres Auftretens." Van der Hoeven liefert nun den Beweis, dass sich alle Übergänge von normalen Eiern zu Molae finden und kommt zu dem Ergebnis, dass „von jedem Ei mehrere, von der Mola sehr viele Elemente maligner Natur" sind. „Nach Aufhören des Blutstromes, indem die Zotten degenerieren, ändern sich auch die Syncytiumschicht und die Reihe von Langhansschen Zellen der Eiblasenwand." Das Syncytium verschwindet, die Reihe der Langhansschen Zellen hingegen fängt an zu wuchern und wird mehrschichtig.

Ob nun in unseren Fällen ein Wuchern der das Chorion bekleidenden Langhansschen Zellen stattgefunden hat oder ein Bestehenbleiben der Trophoblastschale, lasse ich dahingestellt. Kernteilungsfiguren fand ich trotz wiederholten Suchens kein einziges Mal in meinen Präparaten. Bemerkenswert dürfte noch sein, dass K. Hegar[2]) bei der Untersuchung einer Reihe von Aborten die Degeneration der Langhansschen Zellen in allen denjenigen Fällen, in denen der Tod des Fötus als sekundär angenommen wurde, nicht so ausgesprochen fand, wie in den Fällen, in denen das Umgekehrte der Fall war.

Ähnliche Befunde erhob auch van der Hoeven in Eiern, bei denen es sich um Missed abortion gehandelt hatte.

Eine gewisse Übereinstimmung der Befunde und ihrer Deutung mit den unsrigen dürfte ohne weiteres einleuchten. Dass gewisse

[1]) cfr. oben.
[2]) Hegars Beitr. 1902. VI. Bd. Heft II.

Variationen bestehen, glaube ich auf Rechnung dreier Faktoren setzen zu dürfen, nämlich das Alter des Eies, die Verschiedenheit der nach dem Fruchttode abgelaufenen Zeit und individuelle Unterschiede. (Cf. weiter unten.)

Vor allem geht aber aus meinen Beobachtungen hervor, dass trotzdem wir ein derartig lebhaftes Wachstum der Langhansschen Zellen bei Tubargravidität beobachten, dass in den ersten Stadien die Muskulatur, ja die Gefässe zerstört werden, wir noch längst nicht berechtigt sind, die Tubargravidität mit einer malignen Neubildung anatomisch gleichzusetzen. Die Behauptung einzelner Autoren, dass auch noch lange Zeit nach dem Tode der Frucht fortdauernde Wucherung Langhansscher Zellen bei Tubargravidität erfolge, findet ihr Analogon an uterinen Befunden. Dass diese Zellen noch eine kurze Zeit am Leben bleiben werden, ist sehr wahrscheinlich, auch dass sie, wie erwähnt, noch eine Zeit lang wuchern werden; dass ihre Wucherungen aber wie ein maligner Tumor im weiteren Verlaufe nach Absterben der Frucht sich darstellen, ist kaum anzunehmen. Damit stimmt auch die Erfahrung überein, dass von den Eihäuten von in der Tube liegenden Eiern ausgehende Tumoren enorm selten sind. Mir sind aus der Literatur nur 3 Fälle bekannt, 2 Fälle von Blasenmolenbildung (Hennig, v. Recklinghausen) und 1 Fall von sogenanntem Deciduoma malignum (Marchand, Ahlfeld). Würden die Langhansschen Zellen noch lange Zeit fortwuchern, so liegt die Annahme nahe, dass man derartige Tumoren relativ öfter beobachten müsste.

B. Das Verhalten und das Schicksal der mütterlichen Elemente.

Viel mehr Interesse als das Verhalten der fötalen Elemente, ein Moment, auf das erst in letzter Zeit in intensiverer Weise die Aufmerksamkeit gelenkt worden ist, hat von jeher das der mütterlichen Elemente gehabt. Die auffallende Tatsache, dass abweichend von dem physiologisch für das Ei bestimmten Nährboden dasselbe sich an anderer Stelle des Genitaltraktus ansiedelte, musste den Anlass geben, nach ähnlichen Verhältnissen im Uterus und der Tube zu suchen, und zeitigte die Beschreibungen von ausgedehnten Deciduabildungen. Über diesen Punkt wird solange eine Verwirrung bestehen als eine Einigung über den Begriff, was wir unter Decidua zu verstehen haben, nicht erzielt ist. Verstehen wir unter Decidua ein Gewebe, wie wir es im Uterus anzutreffen gewohnt sind, bestehend aus einem dichten Lager von

Bindegewebszellen mit grossem aufgetriebenem Kern, ein Gewebe, dem die physiologische Funktion zukommt, für Ei und Mutter einen Schutz zu liefern, welches die gesamte Umgebung des Eis und das gesamte Organ, das das Ei beherbergt, auskleidet, so muss bei der Durchsicht der Literatur zugegeben werden, dass in diesem Sinne nur sehr wenige vergleichbare Fälle sich finden lassen. Die eine Beobachtung ist der bekannte Fall von v. Both[1]) bei einer achtmonatlichen Tubenschwangerschaft, bei der eine ausgedehnte Verabildung gefunden wurde. Lange[2]) beschreibt einen Fall, dessen Resumé er folgendermassen gibt: „Anatomische Diagnose: Frühes Stadium einer Tubargravidität; Eiinsertion im abdominalen Teile der Tube; keine Ruptur; Abort; herdweise Deciduabildung wahrscheinlich an der Insertionsstelle, herdweise und in grösseren, der uterinen Decidua vera ähnlichen Lagen ausserhalb der Insertionsstelle."

Zu einer zusammenhängenden Deciduabildung nach Art der uterinen kommt es also nur selten. Anders steht es mit der „fleckweisen" Deciduabildung. Diese findet sich sowohl bei uteriner (Mandl: unter 7 Fällen 1mal, Lange: unter 50 Fällen 5mal), wie extrauteriner Gravidität, bei letzterer, wie es scheint, häufiger (Lange: von 20 Fällen 12 mal). Ich selbst konnte freilich unter 20 Präparaten, deren Untersuchung zur Entscheidung dieser Frage Verwendung finden konnte, eine sichere typische fleckweise Deciduabildung nur 5mal nachweisen, Lange hingegen unter 20 Fällen eine solche mit Sicherheit 8mal.

Anders liegen diese Verhältnisse indessen, wenn wir unter Decidua lediglich das Gewebe des Fruchthalters verstehen; dann müssen wir allerdings zum Unterschied von einer Decidua uterina wenigstens von einer Decidua tubaria sprechen. Um Verwechslungen vorzubeugen, habe ich deshalb die der Decidua uterina reflexa entsprechende Schicht der Tube mit Trennungsschicht oder Eikapsel und die der sogenannten Decidua serotina einfach mit Placentarstelle bezeichnet; um darzulegen, dass das maternale tubare Gewebe auf den Reiz der Eiimplantation in gewissem Sinne überhaupt reagiert, habe ich diese Reaktion im folgenden als deciduale benannt.

Am mütterlichen Gewebe finden sich bei Tubargravidität zweierlei Vorgänge, ein aktiver und ein passiver Vorgang, eine

[1]) v. Both, Rechtsseitige Tubarschwangerschaft. Ruptur im 5. Monat. Entbindung des frei in der Bauchhöhle liegenden, lebenden Kindes.

[2]) Lange, W., Beiträge zur Frage der Deciduabildung in der Tube bei tubarer und intrauteriner Gravidität. Mon. f. Geb. u. Gyn. 1902. S. 48.

Zerstörung und Veränderung des Gewebes, die direkt durch das Ei oder die Folgen der Entwicklung desselben hervorgerufen werden.

Wie bei jeder Gravidität, finden wir auch bei extrauteriner Veränderungen, die sich nicht bloss auf den Ort der Einsertion beschränken, sondern den gesamten Organismus der Frau in Anspruch nehmen. Es ist das zunächst eine Hyperämie und eine Auflockerung der gesamten Genitalorgane; dieselbe zeigte sich in blauroter Verfärbung und Auflockerung der Genitalien 13mal. in deutlich fühlbarer Pulsation der Arteria uterina 8mal unter 22 Fällen, in denen darauf geachtet wurde. Der Befund von Collostrum in den Mammae fiel 13mal positiv, 3mal negativ aus; über den Befund in den übrigen Fällen fehlten die Notizen. Betreffs des Zustandes des Endometriums konnte folgendes konstatiert werden:

Endometrium nicht gewuchert und keine Deciduazellen	2mal,
„ stark verdickt	4 „
Endometritis glandularis oder interstitialis. Hämorrhagien	13 „
Deciduaähnliche Zellen	1 „
Decidua und kleinzellige Infiltration	4 „
Summa	24mal.

Abgesehen von einigen mehr oder weniger schweren entzündlichen Prozessen boten die Adnexe 19 mal keine Besonderheiten; eine cystische Degeneration eines oder beider Ovarien war 11mal, grössere Cysten 6mal (3 davon Corpus luteum-Cysten) und einmal eine Sactosalpinx haemorrhagica unter 37 Fällen vorhanden. Irgend welche Schlüsse können aus diesen Zahlen wohl kaum gezogen werden. Auch das Vorkommen von Corpus luteum-Cysten ist danach so gering, dass die Annahme eines ätiologischen Zusammenhanges, den einige Autoren zu glauben scheinen, mehr als zweifelhaft sein dürfte.

An der graviden Tube selbst beobachtet man in allen Fällen mehr oder weniger stark ausgesprochen eine Vergrösserung ihres Umfanges. Abgesehen von dem Inhalte der Tube, der Frucht und event. Blutgerinnseln, ist diese Vergrösserung durch hochgradiges Ödem und Hyperaemie, sowie bis zu einem gewissen Grade durch eine Schwellung, weniger eine Volumenzunahme sämtlicher die Tube zusammensetzender Elemente bedingt.

Am leichtesten ist dieser Prozess an den **Tubenfalten** zu verfolgen. Dieselben sind in allen Fällen mächtig hyperämisch und geschwollen. Fig. 11 stellt die Falte von einem Fimbrienende dar und gibt uns in exquisitester Weise von der Vergrösse-

rung derselben eine Vorstellung; indessen konnten derartige Vorgänge auch in allen anderen Teilen der Tube, am besten allerdings in den nach dem abdominalen Ende hin gelegenen Teilen beobachtet werden. Während in der Abbildung der Reichtum der Blut- und Lymphgefässentwicklung und die Hyperämie mehr in den Vordergrund tritt, spielt in anderen Fällen mehr das Ödem und die Auflockerung des Faltenstromas die Hauptrolle. Nach der Gegend der Einsertion hin sehen wir hie und da eine Vergrösserung der Bindegewebszellen, die manchmal (cf. oben!) nach den

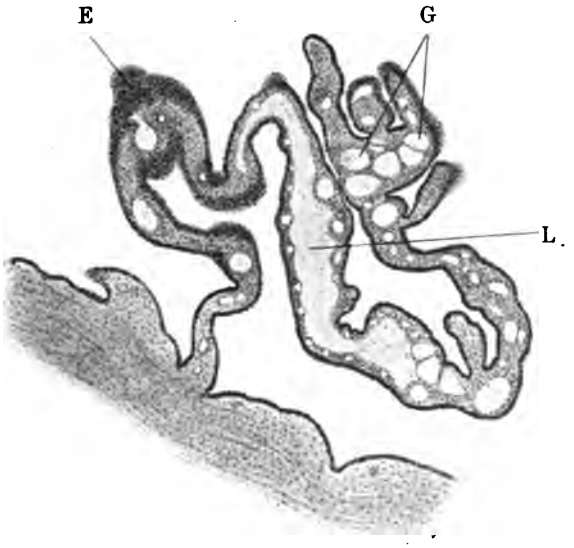

Fig. 11. Fr. N. Tubenfalten in der Nähe des Fimbrienendes bei Tubargravidität. G = Gefässe, L = Lymphgefässe, E = Epithel.

Spitzen der Falten hin decidualen Charakter annehmen. Sehr oft findet sich eine reichliche kleinzellige Infiltration, selten Blutungen, innerhalb der Falten. Das Epithel ist meistens ein hohes Zylinderepithel. Über Wucherungen und Abstossungsvorgänge desselben konnte ich in meiner ersten Arbeit ausführlich berichten.

Abgesehen davon, dass die Falten infolge ihres eigenen Ödems oft zusammengedrängt erscheinen, werden dieselben durch den Inhalt der Tube an die Wand derselben gepresst, und zwar in der Richtung, in der der Blutstrom, wenn ein Abort erfolgt, sich ergiesst, also nach dem Fimbrienende hin. Die kleineren Falten verschwinden bei dieser Gelegenheit infolge der Dehnung der Tube; sie verstreichen gewissermassen (cf. Teil I).

Die Eikapsel oder **Trennungsschicht** selbst resp. deren Ba bestehen aus Muskelfasern, die mit Langhansschen **Zellen** ver mischt sind und Zylinderepithel auf der dem **Lumen** der Tu zugewandten Seite; je weiter von der Insertionsstelle entfer desto geringer ist der Bestand an Muskelfasern, die **durchbl** und von Fibrin und kleinzelliger Infiltration durchsetzt, schlie lich ein nekrotisches, strukturloses Gewebe darstellen. In den bereits wiederholt erwähnten, in meiner ersten Arbeit beschriebe Präparate war in der Trennungsschicht die deciduale **Reaktion** a den Stellen am besten zu beobachten, an denen die fötalen Ele mente der Trennungsschicht am nächsten lagen.

In der Gegend der Einsertion legen sich die **Falten** de derart aneinander, dass gewissermassen Brücken und **Fäden** al eine Folge des Aneinanderlegens (Zedel) die Schicht der **Eikaps** stützen. Dass in diese Falten die fötalen Elemente hineinwachse können, so dass die Tubenfalten zur Kapselbildung schliesslich mit herangezogen werden können, ist wiederholt, insbesonder von Füth, gezeigt worden.

In späteren Stadien, wenn die Capsularis, da sie mit dem Ei nicht mitwächst, nekrotisch geworden ist, kann dieselbe auch fehlen und das Zottenepithel dem Tubenepithel direkt aufliegen und in dasselbe eindringen, wie Füth auf dem Gynäkologen kongress in Würzburg sehr schön und deutlich demonstrieren konnte.

Die **Muskulatur**[1]) der Tube ist allenthalben aufgelockert, von einer ödematösen Flüssigkeit durchfeuchtet. Die Gefäss sind bedeutend erweitert und hypertrophisch. Eine Endothelwucherung konnte ich an denselben nur 1 mal mit Wahrscheinlichkeit, mit Sicherheit keinmal wahrnehmen. Kleinzellige Infiltration ist zahlreich vorhanden, vielfach ist die Muskulatur von zahlreichen kleineren und grösseren Blutungen durchsetzt, namentlich dort, wo die Eihöhle an dieselbe grenzt. Ausser diesen Blutungen sieht man in der nächsten Umgebung des Eies an zahlreichen Stellen eine hellere Färbung der Muskulatur. In diesen Partien ist die Auflockerung der Muskelschicht ganz besonders ausgesprochen. Die Gewebsbestandteile sind durch ein mächtiges Ödem auseinander gedrängt und scheinen so gleichsam für das Einwachsen des Trophoblastes vorbereitet zu sein. Aus den hier besonders reichlich entwickelten weiten Gefässen sind rote und

[1]) Die Beschreibung ist zum Teil aus meiner ersten Arbeit entnommen.

isse Blutkörperchen ausgetreten und liegen zerstreut im Gewebe. e Bindegewebszellen sind gequollen und vergrössert, ohne jedoch) Grösse von uterinen Deciduazellen zu erreichen. Es entspricht ese geschilderte Schicht wohl der von Peters an seinem erinen Eichen beschriebenen Umlagerungszone.

Die Muskelfasern selbst erscheinen hier und da bis zu einem ewissen Grade hyperplastisch. Inwieweit eine wirkliche Hyperophie vorhanden ist, lässt sich natürlich nur sehr schwer nacheisen. Indessen muss bis zu einem gewissen Grade, wenn man die oft norme Ausdehnung der Tubenwandung, ohne dass wenigstens an en Stellen ausserhalb der Insertionsstelle eine Verminderung der Muskelmasse auffallend wäre, in Betracht zieht, eine Hyertrophie vorhanden sein.

An der Placentarstelle ist die Muskulatur geschwunden, derart, lass die Eihöhle von Buchten umgeben ist und die Muscularis vielfach wie ausgefressen erscheint. In sämtlichen von mir untersuchten Präparaten war die Muscularis soweit zerstört, dass an eine ernstliche Wirkung bei Kontraktion derselben in Bezug auf die Ausstossung des Eies bei Tubarabort nicht gedacht werden kann.

Das Zugrundegehen der Muskulatur beschrieb ich seiner Zeit folgendermassen: Die Muskulatur ist an der Stelle, an der die Eihöhle liegt, geschwunden. Das Schwinden kann man in den peripheren Schichten direkt verfolgen. Die Muskelbündel werden zunächst durch das Ödem, dann durch die wuchernden ektodermalen, fötalen Zellen ausandergerissen. Die Kerne der isolierten Fasern werden immer schlechter färbbar, bis schliesslich nur ein gleichmässig gefärbter Streifen die Stelle der ehemaligen Muskelfaser bezeichnet. Auch dieser verschwindet schliesslich, um den unaufhaltsam wuchernden Zellen Platz zu machen.

Diese Beschreibung bedarf einer Ergänzung, da wir an manchen Präparaten in der nächsten Nähe der Eihöhle, und namentlich in der Umgebung der Gefässe, und zwar an der der Eihöhle zugewandten Seite derselben Bilder beobachtet haben, die vielleicht ebenfalls als eine Schwangerschaftsreaktion zu deuten sind.

Das Gewebe der Tube hat an den bezeichneten Stellen einen eigentümlichen, homogenen, fast glasigen Charakter angenommen. Inmitten dieser hellen Gewebsmasse liegen grosse Zellen mit teils spindeligen, teils sternförmigen, grossen Kernen. Ihre Grenzen sind verwischt. Der Zellleib enthält Chromatinmassen, die dieselbe Tinktion wie die Muskelfasern zeigen, und geht allmählich

in das umgebende Gewebe über. Diese Gewebsveränderung findet sich jedoch, wie gesagt, an den Gefässen nur an der dem Schwangerschaftsprodukt zugekehrten Seite und erinnert an eine alte Decidua, wie wir sie auch in der Gefässumgebung von Abortresten sehen und woselbst sie als pathognomisch (Ruge, Opitz) für die Erkenntnis einer abgelaufenen Gravidität beschrieben worden ist. In Präparat VII konnte man noch eine andere Beobachtung machen. Hier sah man derartige Bilder, dass es den Anschein hat, als ob die Muskulatur als solche eine Decidua bilden könnte

Fig. 12. Fr. N. Ektopische Gravidität. Schwangerschaftsreaktion. M = Muscularis, G = Gefäss, X = grosse Zellen mit verwaschenen Grenzen unbekannter Herkunft.

(S. 584). Der Vorgang wäre dann folgender: Die Kerne der Muskelfasern quellen auf, nehmen bedeutend an Grösse zu; die Grenze der Muskelfasern selbst wird undeutlich, geht in das umgebende Gewebe unmerklich über, bis schliesslich von derselben überhaupt nichts mehr zu sehen ist, so dass nur noch ein grosser Kern, in dessen Umgebung sich Chromatinsubstanzen finden, inmitten eines zum Teil gleichmässig gefärbten Gewebes liegt.

Diese Bilder erinnern zuweilen an die Beschreibung, die

Krömer[1]) (S. 74, Fall II) liefert: „Es ist interessant zu beobachten, wie auch die Muskelfasern und die interstitiellen Bindegewebszellen decidual schwellen und grossblasige helle Gebilde neben syncytialen Massen liefern". Die deciduale Reaktion erzeugt endlich die gleichen Zellgebilde im Mantel wie in der Media der Venen und Arterien. Schambacher[2]) beschreibt einen Fall, bei dem Deciduazellen in der Umgebung der Gefässe gefunden wurden. Richard Freund-Halle[3]) spricht ebenfalls bei einer allerdings ausgetragenen ektopischen Gravidität davon, dass die Grenzen der Muskelfasern in der den Zotten zugekehrten Seite verwischt seien und das Plasma gegenüber den noch gut gefärbten Kernen ein verwaschenes gelbliches Kolorit angenommen habe, und bezeichnet dies als beginnende fettige Degeneration.

Es ist nun die Frage, wie wir diese eigenartigen Bilder wenigstens in unseren Fällen zu deuten haben. Folgende Gewebe kommen in Betracht: die Langhansschen Zellen, das Muskelgewebe und das Bindegewebe.

Was die Langhansschen Zellen betrifft, so muss bemerkt werden, dass dieselben ihre Färbbarkeit länger zu bewahren scheinen als die angrenzenden Muskelfasern. Wir sahen unmittelbar neben vollständigen Nekrosen der Muskulatur die Reihen und Gruppen dieser Zellen noch vollkommen erhalten. Andererseits ist zu berücksichtigen, dass diese Zellen, je mehr sie sich aus ihrem Verbande lösen, desto mehr ihre ursprüngliche Form verlieren. Ob wir ihre Relation zum mütterlichen Gewebe nun in der Weise auffassen, dass dieselben es gewissermassen aufzehren oder, wie Krömer sagt, in die Lücken des erweichenden mütterlichen Gewebes hineinwachsen, ist im wesentlichen gleichgültig. Jedenfalls wissen wir über das weitere Schicksal dieser aus ihrem Verbande gelösten Zellen nichts näheres, dürfen indessen annehmen, dass auch sie allmählich regressiven Veränderungen anheimfallen. Trotzdem glaube ich nicht, dass diese beschriebenen Bilder auf die Langhansschen Zellen zurückzuführen sind, weil wir unmittelbar neben diesem Gewebe nach der maternalen Seite hin vollkommen wohlerhaltene Zellen sahen und Übergangsbilder nicht gefunden werden konnten.

Auch das interstitielle Bindegewebe kann wenigstens allein

[1]) l. c.

[2]) C. Schambacher, Über wahre und vorgetäuschte Extrauteringravidität. Zeitschr. Bd. 48. H. 3.

[3]) Beitrag zur Anatomie der ausgetragenen Extrauteringravidität. Hegars Beitr. 7. Bd. H. 1. S. 108.

diese Bilder nicht liefern; wir würden alsdann wenigstens Reste von Muskelfasern reichlicher, nicht vereinzelt, in diesem Gewebe liegen sehen.

Übergangsbilder, die beweisend wären, waren hier auch nicht vorhanden.

Nach der Überlegung, dass die erwähnten Bilder sich nur an älteren Präparaten finden, dass sie nicht überall, sondern nur in der nächsten Nähe der Stelle, an der das Ei gesessen hat und da auch nur vereinzelt beobachtet werden, zusammengehalten mit der Beobachtung der Langhansschen Zellwucherungen bei älteren und jüngeren Präparaten und ihren Relationen zur glatten Muskulatur, ferner bei der Ähnlichkeit dieser Bilder mit den sogenannten Deciduaresten in der Umgebung von Gefässen nach uteriner Gravidität, komme ich zu der Überzeugung, dass es sich hier mit grosser Wahrscheinlichkeit um eine spezifische Reaktion der glatten Muskelfasern handelt, die unter der Wirkung der Schwangerschaftshyperämie und unter dem Einfluss der Langhansschen Zellen vor sich geht, die sich aber vielfach so schnell abspielt, dass sie in ihren Einzelheiten gar nicht zur Beobachtung kommt. Es spricht dafür die Tinktion dieser Zellen und die Übergangsformen zu glatten Muskelfasern, die vorhanden zu sein schienen. Da ausserdem neuerdings von Busse[1]) wiederum klargelegt worden ist, dass sogar aus quergestreiften Muskelfasern (bei Syphilis der Muskeln) sich Bindegewebe und Riesenzellen entwickeln können, so scheint es mir, ist theoretisch a priori nicht einzusehen, warum nicht auch glatte Muskelfasern sich nicht in ähnlicher Weise verändern können, zumal sie in ihrer Organisation als viel tiefer stehend gelten als die quergestreifte Muskulatur.

Trotz alledem muss aber nochmals betont werden, dass ich mit Sicherheit an der Hand meiner Präparate die Frage nach der Herkunft dieses eigenartigen Gewebes nicht habe entscheiden können; es wird diese Frage vielleicht trotz allen Fleisses ohne einen besonders glücklichen Zufall auch nicht so leicht zu klären sein. Es muss daher vorläufig genügen, auf diese Bilder hingewiesen zu haben.

Auf der **Serosa** gravider Tuben finden sich die mannigfachen Veränderungen, die man bei Entzündungen der Unterleibsorgane zu beobachten gewohnt ist. Dazu kommen als besonderes

[1]) Busse u. Hochheim, Über syphilitische Entzündung der äusseren Augenmuskeln und des Herzens. v. Graefes Arch. f. Ophthalm. Bd. 55. H. 2.

dement Blutungen: Die Serosa ist bald von frischem reinen Blut, bald von alten Gerinnseln bedeckt, die derselben mehr weniger fest anhaften oder untrennbar verbunden sind. Dort, wo sich keine gröberen Veränderungen finden, ist die gedehnte Serosa leicht gerötet; deutlich sichtbare Gefässe durchziehen sie nach allen Richtungen hin. An anderen Stellen ist das Aussehen der Serosa sammetartig, wie gekörnt; bald ist sie mit feinsten, kaum sichtbaren tuberkelähnlichen miliaren Knötchen bedeckt, bald liegen ihr stecknadelkopf- bis erbsengrosse Bläschen auf. Mit den umliegenden Organen ist sie nicht selten durch schleier-, band- oder strangförmige Adhäsionen oder feste Membranen, die sich an den stark gewundenen Tuben zuweilen von einer Windung nach der anderen ausspannen und auf diese Weise abgetrennte Hohlräume bilden, verbunden. Festere Verwachsungen, namentlich mit dem Lig. lat. (Graviditas pseudointraligamentaria), Ovarium, unter Umständen auch Darm, so dass oft ein unentwirrbarer Knäuel gebildet wird, sind nicht selten. Die der Serosa anhaftenden Blutgerinnsel bilden oft dicke, zum Teil oder vollkommen organisierte Membranen (Hämatocelenmembranen). Die verschiedenen Arten der Hämatocelen und ihre Anatomie ist wiederholt ausführlich (Werth, Sänger, v. Ott) beschrieben worden.

An den Stellen, an welchen eine Ruptur erfolgte, sieht man einen Defekt in der Serosa, oder, was das häufigere ist, diesen Defekt von besonders reichlichen aufgelagerten Blutgerinnseln bedeckt. Dieses Bild findet sich namentlich an der Placentarstelle, an den Stellen der sogenannten okkulten Rupturen von Aschoff.

Mikroskopisch fällt zunächst an den am wenigsten veränderten Partien der Serosa eine durch Hyperämie und Ödem bedingte Verdickung der Serosa auf. An einzelnen Stellen ist die Serosa teilweise nekrotisch. An solchen Stellen finden sich glasige, schollige, mit Blut untermischte Massen. Eine Blutung hat hier das Gewebe bis unter das Peritonealendothel durchsetzt. An den Stellen, an welchen Blutgerinnsel älteren Datums der Tubenwand anliegen, sehen wir von dem ursprünglich ödematös geschwellten, dann aus fibrillärem Bindegewebe gebildeten hyperämischen Grundgewebe der Tubenserosa einen direkten Übergang in das von frischen Granulationszellen und jungen Gefässsprossen bestehende Gewebe der Hämatocelenmembran. Je weiter entfernt von der Tube, desto spärlicher wird dieses jugendliche Gewebe, bis wir schliesslich nur noch von Leukozyten durch-

setztes Fibrin und Blut vor Augen haben. Zuweilen ist eine deutliche Schichtung zu erkennen.

Abgesehen von diesen Veränderungen der Serosa sind von jeher fast allen Autoren, die sich mit der Anatomie der Tubenschwangerschaft beschäftigt haben, Veränderungen am Peritoneum, die direkt als Wucherungsvorgänge zu deuten sind, aufgefallen.

Schmorl[1]) berichtet über deciduaähnliche Wucherungen bei uteriner Gravidität, die er in der Excavatio recto-uterina und an den Ovarien fand, ein Befund, der später vielfach bestätigt wurde. Er beschreibt ferner Hohlräume, welche dadurch, dass die sie auskleidenden, abgeschnürten Endothelzellen eine kubische Gestalt annehmen, ein drüsenähnliches Aussehen darbieten können. Es sind diese dadurch entstanden, dass Teile des Oberflächenendothels durch Einstülpung zwischen die deciduaähnlichen Zellen hineingelangt und vollständig abgeschnürt sind. An den Tuben fand er bei uteriner Gravidität nichts, bemerkt aber, dass bei extrauteriner Gravidität ähnliche Hohlräume, wie er in dieser Arbeit beschreibt, im Innern von deciduaähnlichen Wucherungen beobachtet worden, meist aber hier vom Endothel der Blut- und Lymphgefässe abgeleitet worden sind.

Deciduazellähnliche Wucherungen wurden von fast allen Autoren beobachtet, die von einem Teil derselben nach Kühne[2]) als gewucherte Peritonealepithelien aufgefasst worden sind.

Orthmann[3]), der derartige deciduazellähnliche Wucherungen ebenfalls vom Peritonealepithel ausgehen lässt und darstellt, gibt eine Abbilduug, bei der ebenso gut die Wucherungen als vom Bindegewebe ausgehend gedeutet werden können. Von Franqué beschreibt derartige deciduaähnliche Wucherungen am Ovarium bei Tubargravidität und demonstrierte sie in Giessen.

Während ich derartige bindegewebige Wucherungen verhältnismässig selten sah, fand ich Veränderungen des Peritonealepithels und Wucherungen desselben sehr häufig. Bereits Werth schilderte seiner Zeit lebhafte Wucherungen des Peritonealepithels, drüsenartige Einstülpungen und Abschnürungen, die Walker und Dobbert sogar als charakteristisch für Graviditas abdominalis hinstellen wollten, eine Anschauung, die zur Zeit natürlich nicht mehr bestehen kann.

---

[1]) Schmorl, Über grosszellige (deciduaähnliche) Wucherungen auf dem Peritoneum und den Ovarien bei intrauteriner Schwangerschaft. Monatsschr. f. Geb. u. Gyn. Bd. V. 1897. S. 46.

[2]) Kühne, Beiträge zur Anatomie der Tubenschwangerschaft. Marburg. 1899.

[3]) Orthmann, Martins Handbuch der Adnexerkrankungen.

Das ursprünglich flache Endothel der Tubenserosa kann kubische Gestalt annehmen. Zuweilen stellt es sich in der Form hoher Zylinderzellen dar (Fig. 13). Diese Formen nimmt es namentlich in abgeschnürten Hohlräumen, in denen man alle Übergänge finden kann, an. Die Entstehung dieser Hohlräume lässt sich mitunter, so zu sagen, direkt verfolgen. Die teils kugligen, teils länglichen, zuweilen verzweigten Hohlräume liegen inmitten eines Granulations- und späten Bindegewebes der Tubenserosa an der Stelle, an welcher die Grenze der Serosa, bevor dieselbe durch Auflagerungen verdickt wurde, sich befand. Zuweilen liegen mehrere derartiger, mit Zylinderzellen ausgekleideter

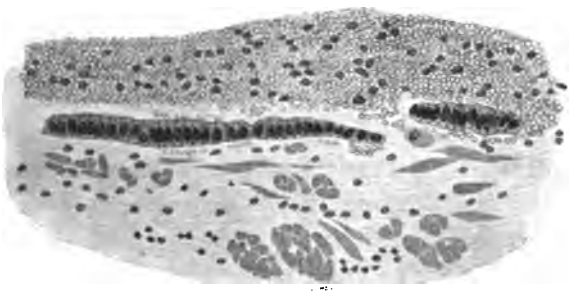

Fig. 13. Serosa bei Tubargravidität. Hohe Zylinderzellen, zum Teil abgehoben, von Blut bedeckt.

Hohlräume übereinander, so dass man den Eindruck eines drüsigen Baues erhält. Diese Bilder sehen alsdann den von R. Meyer[1]) beschriebenen ähnlich. Zieht man nun in Betracht, dass vielfach in dem Mesenterium der Tube Parovarialschläuche gut entwickelt sind, so kann man bei der Fülle drüsiger Schläuche wohl auf den Gedanken reichlich entwickelter Nebentuben kommen.

Zuweilen sieht man hohe Peritonealepithelien scheinbar verschleppt innerhalb einer Hämatocelenmembran liegen und hier in Wucherung begriffen, so dass es wohl möglich ist, dass innerhalb einer solchen Membran sich später gleiche Hohlräume bilden.

Unter Umständen wuchert das Peritonealepithel auch in die Tiefe bis in die Muskelschichten vor (Füth); es finden sich dann oft sogenannte Nagelformen (Uleskow-Stroganowa). Nicht selten sieht man auch direkte solide Kugeln und Zapfen, die von Peritonealepithelien gebildet werden und wie solide Zellschläuche aussehen. Reihenschnitte zeigen, dass es sich wirklich um solide

[1]) R. Meyer, Virchows Arch. Bd. CLXXI.

Zerstörung und Veränderung des Gewebes, die direkt durch das Ei oder die Folgen der Entwicklung desselben hervorgerufen werden.

Wie bei jeder Gravidität, finden wir auch bei extrauteriner Veränderungen, die sich nicht bloss auf den Ort der Eiinsertion beschränken, sondern den gesamten Organismus der Frau in Anspruch nehmen. Es ist das zunächst eine Hyperämie und eine Auflockerung der gesamten Genitalorgane; dieselbe zeigte sich in blauroter Verfärbung und Auflockerung der Genitalien 13mal. in deutlich fühlbarer Pulsation der Arteria uterina 8mal unter 22 Fällen, in denen darauf geachtet wurde. Der Befund von Collostrum in den Mammae fiel 13mal positiv, 3mal negativ aus; über den Befund in den übrigen Fällen fehlten die Notizen. Betreffs des Zustandes des Endometriums konnte folgendes konstatiert werden:

Endometrium nicht gewuchert und keine Deciduazellen	2mal.
„ stark verdickt	4 „
Endometritis glandularis oder interstitialis. Hämorrhagien	13 „
Deciduaähnliche Zellen	1 „
Decidua und kleinzellige Infiltration	4 „
Summa	24mal.

Abgesehen von einigen mehr oder weniger schweren entzündlichen Prozessen boten die Adnexe 19 mal keine Besonderheiten; eine cystische Degeneration eines oder beider Ovarien war 11mal, grössere Cysten 6mal (3 davon Corpus luteum-Cysten) und einmal eine Sactosalpinx haemorrhagica unter 37 Fällen vorhanden. Irgend welche Schlüsse können aus diesen Zahlen wohl kaum gezogen werden. Auch das Vorkommen von Corpus luteum-Cysten ist danach so gering, dass die Annahme eines ätiologischen Zusammenhanges, den einige Autoren zu glauben scheinen, mehr als zweifelhaft sein dürfte.

An der graviden Tube selbst beobachtet man in allen Fällen mehr oder weniger stark ausgesprochen eine Vergrösserung ihres Umfanges. Abgesehen von dem Inhalte der Tube, der Frucht und event. Blutgerinnseln, ist diese Vergrösserung durch hochgradiges Ödem und Hyperaemie, sowie bis zu einem gewissen Grade durch eine Schwellung, weniger eine Volumenzunahme sämtlicher die Tube zusammensetzender Elemente bedingt.

Am leichtesten ist dieser Prozess an den **Tubenfalten** zu verfolgen. Dieselben sind in allen Fällen mächtig hyperämisch und geschwollen. Fig. 11 stellt die Falte von einem Fimbrienende dar und gibt uns in exquisitester Weise von der Vergrösse-

rung derselben eine Vorstellung; indessen konnten derartige Vorgänge auch in allen anderen Teilen der Tube, am besten allerdings in den nach dem abdominalen Ende hin gelegenen Teilen beobachtet werden. Während in der Abbildung der Reichtum der Blut- und Lymphgefässentwicklung und die Hyperämie mehr in den Vordergrund tritt, spielt in anderen Fällen mehr das Ödem und die Auflockerung des Faltenstromas die Hauptrolle. Nach der Gegend der Einsertion hin sehen wir hie und da eine Vergrösserung der Bindegewebszellen, die manchmal (cf. oben!) nach den

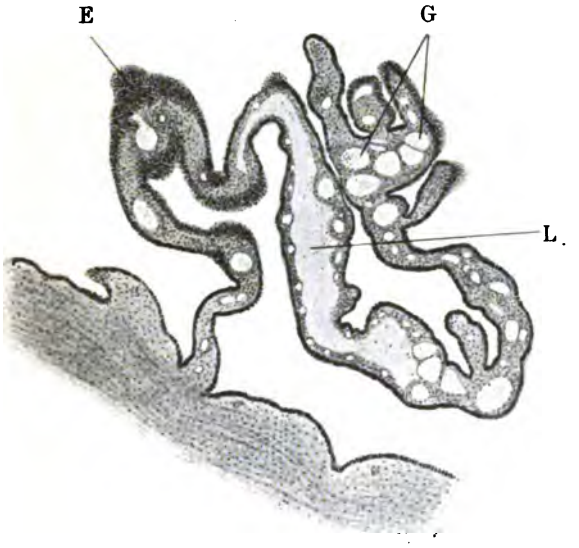

Fig. 11. Fr. N. Tubenfalten in der Nähe des Fimbrienendes bei Tubargravidität. G = Gefässe, L = Lymphgefässe, E = Epithel.

Spitzen der Falten hin decidualen Charakter annehmen. Sehr oft findet sich eine reichliche kleinzellige Infiltration, selten Blutungen, innerhalb der Falten. Das Epithel ist meistens ein hohes Zylinderepithel. Über Wucherungen und Abstossungsvorgänge desselben konnte ich in meiner ersten Arbeit ausführlich berichten.

Abgesehen davon, dass die Falten infolge ihres eigenen Ödems oft zusammengedrängt erscheinen, werden dieselben durch den Inhalt der Tube an die Wand derselben gepresst, und zwar in der Richtung, in der der Blutstrom, wenn ein Abort erfolgt, sich ergiesst, also nach dem Fimbrienende hin. Die kleineren Falten verschwinden bei dieser Gelegenheit infolge der Dehnung der Tube; sie verstreichen gewissermassen (cf. Teil I).

Die Eikapsel oder **Trennungsschicht** selbst resp. deren Reste bestehen aus Muskelfasern, die mit Langhansschen Zellen untermischt sind und Zylinderepithel auf der dem Lumen der Tube zugewandten Seite; je weiter von der Insertionsstelle entfernt, desto geringer ist der Bestand an Muskelfasern, die durchblutet und von Fibrin und kleinzelliger Infiltration durchsetzt, schliesslich ein nekrotisches, strukturloses Gewebe darstellen. In dem bereits wiederholt erwähnten, in meiner ersten Arbeit beschriebenen Präparate war in der Trennungsschicht die deciduale Reaktion an den Stellen am besten zu beobachten, an denen die fötalen Elemente der Trennungsschicht am nächsten lagen.

In der Gegend der Eiinsertion legen sich die Falten oft derart aneinander, dass gewissermassen Brücken und Fäden als eine Folge des Aneinanderlegens (Zedel) die Schicht der Eikapsel stützen. Dass in diese Falten die fötalen Elemente hineinwachsen können, so dass die Tubenfalten zur Kapselbildung schliesslich mit herangezogen werden können, ist wiederholt, insbesondere von Füth, gezeigt worden.

In späteren Stadien, wenn die Capsularis, da sie mit dem Ei nicht mitwächst, nekrotisch geworden ist, kann dieselbe auch fehlen und das Zottenepithel dem Tubenepithel direkt aufliegen und in dasselbe eindringen, wie Füth auf dem Gynäkologenkongress in Würzburg sehr schön und deutlich demonstrieren konnte.

Die **Muskulatur**[1]) der Tube ist allenthalben aufgelockert, von einer ödematösen Flüssigkeit durchfeuchtet. Die Gefässe sind bedeutend erweitert und hypertrophisch. Eine Endothelwucherung konnte ich an denselben nur 1 mal mit Wahrscheinlichkeit, mit Sicherheit keinmal wahrnehmen. Kleinzellige Infiltration ist zahlreich vorhanden, vielfach ist die Muskulatur von zahlreichen kleineren und grösseren Blutungen durchsetzt, namentlich dort, wo die Eihöhle an dieselbe grenzt. Ausser diesen Blutungen sieht man in der nächsten Umgebung des Eies an zahlreichen Stellen eine hellere Färbung der Muskulatur. In diesen Partien ist die Auflockerung der Muskelschicht ganz besonders ausgesprochen. Die Gewebsbestandteile sind durch ein mächtiges Ödem auseinander gedrängt und scheinen so gleichsam für das Einwachsen des Trophoblastes vorbereitet zu sein. Aus den hier besonders reichlich entwickelten weiten Gefässen sind rote und

[1]) Die Beschreibung ist zum Teil aus meiner ersten Arbeit entnommen.

weisse Blutkörperchen ausgetreten und liegen zerstreut im Gewebe. Die Bindegewebszellen sind gequollen und vergrössert, ohne jedoch die Grösse von uterinen Deciduazellen zu erreichen. Es entspricht diese geschilderte Schicht wohl der von Peters an seinem uterinen Eichen beschriebenen Umlagerungszone.

Die Muskelfasern selbst erscheinen hier und da bis zu einem gewissen Grade hyperplastisch. Inwieweit eine wirkliche Hypertrophie vorhanden ist, lässt sich natürlich nur sehr schwer nachweisen. Indessen muss bis zu einem gewissen Grade, wenn man die oft enorme Ausdehnung der Tubenwandung, ohne dass wenigstens an den Stellen ausserhalb der Insertionsstelle eine Verminderung der Muskelmasse auffallend wäre, in Betracht zieht, eine Hyertrophie vorhanden sein.

An der Placentarstelle ist die Muskulatur geschwunden, derart, dass die Eihöhle von Buchten umgeben ist und die Muscularis vielfach wie ausgefressen erscheint. In sämtlichen von mir untersuchten Präparaten war die Muscularis soweit zerstört, dass an eine ernstliche Wirkung bei Kontraktion derselben in Bezug auf die Ausstossung des Eies bei Tubarabort nicht gedacht werden kann.

Das Zugrundegehen der Muskulatur beschrieb ich seiner Zeit folgendermassen: Die Muskulatur ist an der Stelle, an der die Eihöhle liegt, geschwunden. Das Schwinden kann man in den peripheren Schichten direkt verfolgen. Die Muskelbündel werden zunächst durch das Ödem, dann durch die wuchernden ektodermalen, fötalen Zellen ausandergerissen. Die Kerne der isolierten Fasern werden immer schlechter färbbar, bis schliesslich nur ein gleichmässig gefärbter Streifen die Stelle der ehemaligen Muskelfaser bezeichnet. Auch dieser verschwindet schliesslich, um den unaufhaltsam wuchernden Zellen Platz zu machen.

Diese Beschreibung bedarf einer Ergänzung, da wir an manchen Präparaten in der nächsten Nähe der Eihöhle, und namentlich in der Umgebung der Gefässe, und zwar an der der Eihöhle zugewandten Seite derselben Bilder beobachtet haben, die vielleicht ebenfalls als eine Schwangerschaftsreaktion zu deuten sind.

Das Gewebe der Tube hat an den bezeichneten Stellen einen eigentümlichen, homogenen, fast glasigen Charakter angenommen. Inmitten dieser hellen Gewebsmasse liegen grosse Zellen mit teils spindeligen, teils sternförmigen, grossen Kernen. Ihre Grenzen sind verwischt. Der Zellleib enthält Chromatinmassen, die dieselbe Tinktion wie die Muskelfasern zeigen, und geht allmählich

zukommt, das Unterbleiben der Resorption des Blutes bei Tubenschwangerschaft und damit die Entstehung von Hämatocelen zurück.

Dazu kommt nun noch, dass das Blut zunächst wahrscheinlich gar nicht in flüssiger Form und unvermischt, sondern „vielmehr in Gestalt von festen Gerinnseln und untermischt mit allerlei fremdartigen Bestandteilen in die Peritonealhöhle“ tritt. Das Austreten des Blutes in die Bauchhöhle erfolgt ausserdem meist langsam, Schritt für Schritt, nicht plötzlich; daher entsteht eine Hämatocele bei Abort häufiger als bei Ruptur. Infolge der langsamen Blutung ist das durch die vielen Windungen fliessende Blut zur Gerinnung gewissermassen schon prädisponiert. Dazu kommt noch eine gewisse Neigung dieses Blutes zu gerinnen: Untersuchungen über die Gerinnungsfähigkeit des schwangeren Blutes gibt es meines Wissens bisher nicht. Wohl aber haben wir eine Möglichkeit, auf dieselbe zu schliessen, aus der Zahl der im Blute enthaltenen Leukocyten. Die Bildung des Fibrins erfolgt, wenn zu dem im Blute enthaltenen Fibrinogen Thrombin oder, was dasselbe ist, Fibrinferment hinzutritt; an der Bildung desselben aus dem Prothrombin scheinen nun die Leukozyten einen nicht unwesentlichen Anteil zu haben. Die Untersuchungen über den Leukocytengehalt Schwangerer sind zur Zeit noch sehr spärlich. Es scheint nach und während der Geburt eine gewisse Vermehrung, wenn ein Schluss überhaupt gestattet ist, zu bestehen. Vor allem fehlen uns jedoch Untersuchungen über den Leukocytengehalt in den frühen Monaten der Gravidität.

Untersuchungen des Blutes Gravider im 5.—10. Monate, die ich selbst vorgenommen habe, ergaben in einigen Fällen eine geringe Hyperleukocytose, ohne dass eine bestimmte Gesetzmässigkeit sich konstatieren liess. Von 3 gesunden Graviden im 1.—3. Monat zeigte eine auffallender Weise eine konstante Vermehrung der Leukocyten. Ein ähnliches inkonstantes Verhältnis fand ich bei den von mir nach dieser Hinsicht hin untersuchten Fällen von ektopischer Gravidität, so dass wenigstens nach meinen Befunden ein sicherer Schluss nicht möglich und weitere Klärung noch abzuwarten ist. Trotzdem glaube ich an eine Vermehrung der Leukocyten des bei erfolgtem Tubaraborte ausströmenden Blutes und zwar auf Grund des mikroskopischen Befundes. In allen Fällen von Tubargravidität, sei der Ausgang nun Ruptur oder Abort, fand ich eine herdweise und diffus auftretende Ansammlung von Leukocyten und zwar, wie wiederholt erwähnt wurde, vornehmlich an der Stelle der

Einsertion und in der Umgebung der Gefässe. Ferner finden wir eine vermehrte Fibrinbildung an der Placentarstelle (Nitabuchscher Fibrinstreifen) bei der Tubargravidität. Auch überall dort, wo eine Nekrose der Zotten sich findet, finden sich Gerinnungen.[1])

Nach Grawitz[2]) nimmt nun ferner nach wiederholten Blutverlusten die Gerinnungsfähigkeit des Blutes zu, so dass die letzten bei einer Verblutung ausfliessenden Partien unmittelbar nach der Entleerung gerinnen (Brücke). Auch dies trifft wohl bei der Tubargravidität, bei der wiederholte Blutungen nach aussen und innen gewissermassen zum klinischen Bilde gehören, bis zu einem gewissen Grade zu.

Nach alledem besteht also eine gewisse Reihe von Momenten, auf Grund deren eine vermehrte Gerinnungsfähigkeit des Blutes bei der Tubargravidität angenommen werden kann. Die Hauptsache ist und bleibt aber immerhin die starke Schädigung des Peritoneum und die dadurch verminderte Resorptionsfähigkeit desselben. Ausser den wenigen, in der Literatur niedergelegten, dies darlegenden Fällen konnte ich hierselbst ebenfalls eine dies demonstrierende sehr charakteristische Beobachtung machen.

Bei einer 35jährigen Frau M. war eine rechtsseitige sehr junge Extrauteringravidität, sowie eine kleine Hämatocele ohne Schwierigkeit per Colpotomiam ant. entfernt worden. Nach anfänglich glattem Verlauf traten, als Patientin bereits aufstand, erhöhte Temperaturen bis 39° auf. Die innere Untersuchung ergab eine kindskopfgrosse Resistenz im Douglas. Bei der Inzision entleerte sich flüssiges jüngeres und altes Blut. Glatte Rekonvalescenz.

In diesem Falle muss ein langsames Nachsickern von Blut aus den zum Teil stehengebliebenen Hämatocelenmembranen stattgefunden haben (irgend welche Zeichen einer akut auftretenden Anämie bestanden zu keiner Zeit). Bei der schweren Schädigung des Peritoneum erfolgte eine Resorption nicht, sodass es zur Bildung einer neuen Hämatocele kam.

Selbstverständlich ist es, dass eine Hämatocele sich auch ohne Tubargravidität bilden kann, da ähnliche Bedingungen auch durch andere Ursachen als eine Tubenschwangerschaft gegeben sein können; immerhin sollte die Diagnose: „Hämatocele ohne

---

[1]) Vergl. auch Hitschmann, Zentralbl. No. 44.

[2]) E. Grawitz, Klinische Pathologie des Blutes, Berlin 1902. S. 144.

Tubargravidität" wie Fall 6 und 7 beweisen, mit äusserster Vorsicht, was ich nochmals betonen möchte, gestellt werden.

Ziehen wir das **Fazit** aus der Summe der geschilderten Beobachtungen, so ergibt sich, dass sowohl fötale wie mütterliche Elemente einerseits eine Wucherung eingehen, andererseits zu Grunde gehen. Licht und Schatten sind durchaus verschieden verteilt. Bald sehen wir eine lebhafte Entwicklung der Langhansschen Zellen, die, einem malignen Tumor vergleichbar, das Gewebe zerstören, bald sehen wir eine gut ausgebildete Placentarstelle, die vollkommen der uterinen gleicht (Krömer); bald bildet sich eine Decidua, bald keine.

Bei der Beurteilung dieser Verhältnisse ist es natürlich oft ungemein schwer, an der Übergangszone, an der Stelle, an welcher maternales und fötales Gewebe zusammenstossen, diese beiden Gewebe unterscheiden zu können; indessen glaube ich doch genügend durch meine Schilderungen gezeigt zu haben, dass in manchen Fällen dies möglich ist. Die Bilder, welche ich in meiner ersten Arbeit (Beobachtung 1) beschrieben habe und die eine mächtige Entwicklung der Langhansschen Zellen, ihre aktive Tätigkeit, ihr Vordringen in die Muscularis, nach der Serosa hin, ja in die Gefässe darstellen, während das mütterliche Gewebe nur spärlich oder gar keine Reaktion zeigt, sind auch nach nochmaliger Durchsicht der Präparate in demselben Sinne zu deuten. Demgegenüber stehen die Beobachtungen, bei denen eine deciduale Reaktion, ja eine Beteiligung sogar der Muskelelemente beschrieben wird. Krömers Bilder stellen die Verhältnisse für die Tube in ähnlicher Weise wie im Uterus dar; sie gleichen vielen der meinen, obwohl ich mich nicht in allen Punkten seiner Deutung anschliessen kann; namentlich scheint mir auch an seinen Bildern, welche Zellen als maternale und welche als fötale zu betrachten sind, nicht so einfach, als er es darstellt.

Wie sind nun die vielen scheinbaren Widersprüche zu erklären?

Es ist selbstverständlich, dass, wie Krömer hervorhebt, die Einbettung des Eies und die schliessliche Ausbildung des placentaren Kreislaufes nach Analogie der uterinen Verhältnisse erfolgt. Es wäre ja auch eigenartig, wenn derartige prinzipiell wichtige Vorgänge plötzlich eine Umänderung erfahren würden. Immerhin bestehen gewisse Unterschiede, deren Ursache in dem Boden, in dem die Frucht Aufnahme findet, beruht; aus diesen Gründen

müssen wir den Moment der Aufnahme des Eies in diesen Boden und vor allem den ganzen Vorgang der Weiterentwicklung desselben zum mindesten als auf der Grenze des physiologischen und pathologischen stehend annehmen.

Die verschiedenen Beobachtungen in dieser Hinsicht dürften sich erklären, wenn wir die verschiedenen Faktoren, welche bei Vergleich der bisher beschriebenen Präparate von Tubargravidität ebenso wie bei Vergleich von uterinen Schwangerschaftsprodukten in Betracht gezogen werden müssen, uns vor Augen halten.

Als erster Faktor ist die Individualität des Eies und des mütterlichen Gewebes zu nennen. Die Wachstumsenergie der fötalen Zellen ist in der Mehrzahl der Fälle eine grössere als die der maternalen. Sie dringen in das mütterliche Gewebe vor, ehe dasselbe imstande ist, eine Reaktion zu zeigen und sich diesen Verhältnissen anzuschmiegen.

Dies ist namentlich in frühen Monaten der Fall; das schon physiologisch bei uteriner Gravidität stattfindende Eindringen des kindlichen Gewebes in das mütterliche wird bei der Tubargravidität in verstärktem Masse beobachtet. Es geschieht dies, wie gesagt, so schnell, dass eine Reaktion des mütterlichen Gewebes kaum beobachtet werden kann. Wenn wir in diesen Fällen die Eihöhle mit ihren ausgezackten Rändern, die abgebrochenen Bündel von Muskelfasern sehen, die Wand der Gefässe an einer Seite einfach durch die Langhansschen Zellen ersetzt, so liegt die Vorstellung nahe, dass das mütterliche Gewebe einfach von den andringenden fötalen Zellen zum Schwinden gebracht, vielleicht als Nahrung in ähnlicher Weise, wie dies nach den Beobachtungen Bonnets bei Tieren der Fall ist, verwendet wird. Die eigenartige Reaktion des maternalen Gewebes würde alsdann vielleicht als symplasmatische Umwandlung desselben aufzufassen sein.

Bei der Betrachtung der geschilderten Bilder von Tubargravidität aus den ersten Wochen kommt ohne weiteres der Gedanke, dass eine reichliche Menge abgerissener fötaler Zellen in den Blutstrom der Mutter gelangen muss; danach müsste alsdann, wenn Veits Eklampsietheorie richtig ist, eigentlich diese Erkrankung gerade bei jungen Tubengraviditäten beobachtet werden. Eklampsie bei Tubargravidität ist aber überhaupt eminent selten.

In den eben geschilderten Fällen ist, wie ich früher gezeigt habe, die Prädisposition für Tubenabort und Ruptur gegeben.

In anderen Fällen erfolgt das Wachstum der Langhansschen Zellen langsamer und die Reaktion des mütterlichen Ge-

webes schneller. Hier ist die Aussicht für die Erhaltung des Eies bereits eine bessere. In solchen Fällen sind zweierlei Möglichkeiten vorhanden. Entweder das Ei wechselt seinen ursprünglichen Sitz, es wandert gewissermassen: die Reaktion des mütterlichen Gewebes reicht noch nicht aus, um einen ordentlichen Fruchthalter abzugeben. Auf der Serosa bilden sich die mehrfach erwähnten okkulten Rupturen; das an diesen Stellen niedergeschlagene Blutgerinnsel wird organisiert und dient wiederum unter Umständen als Boden für die weitere Entwicklung des Eies. Es bilden sich Adhäsionen und Verwachsungen, die die Ernährung mit übernehmen können, bis schliesslich das Ei einen ganz anderen Nährboden erhält. Das Ei kann sich sogar, da Zerreissungen hier ebenfalls möglich sind, von der Tube loslösen und in der Bauchhöhle liegen.

Wir haben alsdann eine Abdominalgravidität. Der geschilderte Modus ist in letzter Zeit von Kamann[1]) an der Hand eines Präparates von Abdominalgravidität beim Kaninchen in sehr eingehender und exakter Weise beschrieben worden.

In anderen Fällen kommt das Ei in den Douglas zu liegen (pseudointraligamentäre Einbettung) oder in das Lig. latum.

Dadurch, dass das Ei die Tubenfalten nach und nach in sein Wachstum einbezieht, kann schliesslich auch das Lumen der Tube aufgebraucht und die Tube als solche nur noch an den Enden des zuweilen gestielt aufsitzenden Eies nachweisbar sein. Die Variationen sind natürlich sehr mannigfach.

Die andere Möglichkeit ist die, dass die Tube hinsichtlich ihrer Reaktion gleichen Schritt mit dem Wachstum des Eies hält. Wir haben alsdann dieselben Verhältnisse wie im Uterus, und die Bedingungen für das Austragen eines Kindes sind die denkbar günstigsten.

Ausser der Individualität des Eies und der Mutter ist als zweites Moment zur Erklärung der Verschiedenheit der von den Forschern gemachten Beobachtungen das Alter des Eies heranzuziehen. Die Wachstumsenergie der fötalen Elemente scheint mit fortschreitender Entwicklung der Frucht abzunehmen, die der maternalen Elemente zuzunehmen, wenigstens bei der Tubargravidität in den ersten Monaten; ein exakter Beweis dafür dürfte zwar kaum zu erbringen sein. Immerhin muss diese Annahme doch wohl zu Recht bestehen, da man sich z. B. das

[1]) Kamann, K., Scheinbare Abdominalgravidität beim Kaninchen nach primärer Uterusruptur. Centralbl. f. Gyn. No. 17. 1903.

Vorhandensein von reichlicher Muskulatur in den Fruchtkapseln ausgetragener Früchte nicht anders erklären kann, wenn man sieht, wie elend, spärlich und funktionsunfähig dieselbe bei Früchten aus den ersten Monaten ist.

Das dritte Moment, welches vielfach unberücksichtigt gelassen wird, liegt in der Zeit, die nach Absterben der Frucht verflossen ist, und in der Art, wie die Unterbrechung der Gravidität erfolgt ist. Bei ganz jungen Eiern, zumal wenn ein sogen. vollkommener Abort stattfand, werden die Spuren der Gravidität alsbald verwischt sein, während bei älteren Graviditäten, zumal wenn das Absterben des Eies gleichsam allmählich erfolgt, noch lange Zeit hindurch die Spuren der Schwangerschaft zu finden sein werden.

Es ist demnach eine Fülle von Momenten, die zu Unterschieden in den Beobachtungen und zu scheinbaren Unrichtigkeiten derselben führen können.

Fragen wir uns nun zum Schluss, ob sich aus den anatomischen Beobachtungen Gesichtspunkte für die Therapie herleiten lassen, so ergibt sich folgendes: Jedes lebende Ei ist bei ektopischer Gravidität eine ständige Gefahr für die Mutter. Ist die Gravidität unterbrochen, so ist in frühen Monaten bei sorgfältigster Schonung eine Rückbildung in manchen Fällen wohl möglich. Die Frau schwebt jedoch auch jetzt noch zunächst in ständiger Gefahr. Nicht etwa, weil, wie Krönig meint, auch nach Absterben der Frucht die Möglichkeit der weiteren Wucherung der Langhansschen Zellen gegeben und die damit verbundenen Gefahren, insbesondere die Bildung eines malignen Tumors, vorhanden wären, sondern deshalb, weil die Möglichkeit einer Blutung aus der Placentarstelle noch immer besteht. Reste der Placenta, die, wie wir gesehen haben, innig mit der Wand der Tube verbunden ist, können sitzen geblieben sein und bei irgend einem äusseren Anlass wieder losgerissen werden, so dass eine erneute Blutung erfolgt. In der Tube ist ausserdem keine derbe Muskulatur, die vermöge ihrer Kontraktion die arrodierten Gefässe zum Verschluss bringen könnte. Da die Tube jeder Bewegung schon allein der umliegenden Organe ausgesetzt ist, so ist der Möglichkeit einer Lösung der zunächst nur zarten Thromben an der Placentarstelle Tür und Tor geöffnet. Bei der Mehrzahl der Kranken, die sich in unsere Behandlung begaben, lag, wie der Operationsbefund zeigte, der Tod der Frucht schon längere Zeit zurück; trotzdem klagten sie noch aus letzter Zeit über die Symptome von Blutungen (plötzliche Ohnmacht, Augenflimmern etc.).

Selbst nach Ausbildung einer Hämatocele ist die Möglichkeit des Zerreissens derselben und der Blutung aus den Membranen durchaus nicht von der Hand zu weisen. Ich selbst operierte wegen akuter Verblutungsgefahr einen derartigen Fall in Breslau.

Ist nun aber, wenn diese Gefahren sich ausschalten lassen, die Möglichkeit einer Rückbildung in ähnlicher Weise, wie z. B. bei gonorrhoischer Adnexentzündung, gegeben? — Sicher, wenn auch nur in seltenen Fällen! — Sobald wir aber einen grösseren Tumor tasten können, ist die Hoffnung auf eine Rückbildung eine recht schwache. Ich habe gezeigt, dass, abgesehen von allen anderen Veränderungen die ganze Wand der Tube, die schon an und für sich gleichsam einen zerrissenen Mantel darstellt, an der Placentarstelle einer vollkommenen Nekrose anheimfallen kann. Im Gegensatz zu der vorhin angeführten gonorrhoischen Adnexentzündung, bei der die Wand durch einen flüssigen, nicht festen Inhalt nur überdehnt oder entzündlich verdickt erscheint, bildet bei der Tubargravidität in derartigen abgelaufenen Fällen der Inhalt samt der nekrotischen Wand gleichsam einen Sequester, der andauernd einen Reizzustand unterhält. Abgesehen von der Gefahr einer Infektion derartiger Tumoren haben wir daher im besten Falle nach langer, langer Zeit das Bild einer chronischen, alten Adnexentzündung und schweren Perimetritis, die schliesslich doch einmal wegen der schweren Symptome die Kranke zur Operation führen, nachdem ihr Jahre ihres Lebens durch ihr Leiden verbittert worden sind.

Alles dies beseitigt eine frühzeitige Operation, durch die vermöge neuerer Methoden nicht einmal eine Aufopferung der Adnexorgane in jedem Falle erforderlich ist, schnell und verhältnismässig sicher. Für die Fälle aber, bei denen eine Restitutio ad integrum auch ohne Operation möglich ist, ist die Gefahr der letzteren — die Kolpotomie vermeidet auch die unangenehmen Folgen einer Bauchwunde — wenn nicht ganz grobe Fehler vorkommen, keine grössere als bei expektativem Vorgehen. Auf Grund auch rein anatomischer Gesichtspunkte muss daher der Standpunkt einer frühzeitigen Operation bei allen diagnostizierten Fällen von Tubenschwangerschaft vertreten werden. Dies gilt namentlich für die ärmere Bevölkerung, der die Möglichkeit einer grossen und langdauernden Schonung nicht gegeben ist.

XXVIII.

Aus der Kgl. Universitäts-Frauenklinik in Königsberg i. Pr.

Ein Beitrag zur Ovarialgravidität.

Von

Dr. GEORGE BOESEBEEK,

Assistenzarzt der Klinik.

Die diesjährigen[1]) Verhandlungen der Deutschen Gesellschaft für Gynäkologie in Würzburg haben die Frage der Ovarialgravidität in feste, scharf umschriebene Bahnen gelenkt. Das Referat von Veit, und besonders das von Werth, haben den Stand der Frage so erschöpfend behandelt, dass kaum etwas hinzugefügt werden könnte, und haben für den Nachweis einer Ovarialgravidität wohl nun feststehende Grundsätze fixiert.

Werth meint, dass in den ersten Monaten der organische Zusammenhang zwischen Fruchtsack und Eierstock ohne weiteres nachweisbar sein wird, und fordert für weitere Fälle den Beweis per exclusionem: „Den ovariellen Ursprung eines Fruchtsacks, der nach der Art seiner Verbindung mit dem Lig. latum und dem Uterus nur von einem der Adnexorgane abgeleitet werden kann, müssen wir als bewiesen annehmen, wenn die Tube, einschliesslich der Fimbria ovarica, und unter gleichzeitigem Ausschlusse der Möglichkeit einer Nebentubenschwangerschaft, als völlig sicher an der Bildung des Fruchtsacks unbeteiligt nachgewiesen werden kann."

Der Nachweis von Ovarialelementen ist keine Bedingung, da letztere in späteren Stadien verloren gehen können, andererseits aber, trotz des Nachweises von Ovarialelementen in der Fruchtsackwand, der Eierstock in eine Tubenschwangerschaft einbezogen sein kann (Werth). Leopold, Füth u. A. verlangen den direkten Übergang des Lig. ovarii auf den Fruchtsack. Auch dies hält Werth, z. B. bei subseröser Entwicklung des Fruchtsacks, für nicht beweisend, ebensowenig wie den mikroskopischen Beweis durch Muskelbefunde, da einerseits bei Tubargravidität oft Muskelschwund vorkommt, andererseits bei Ovarialgravidität in der medianen Hälfte einstrahlende Muskulatur

[1]) 1903.

vom Lig. ovarii und kontraktile Elemente vom entfalteten Lig. latum nachgewiesen worden sind.

Leopold und Füth betonen besonders auch das Freibleiben der Plica infundibulo-ovarialis.

Wenn die Diskussion über das Vorkommen der Ovarialgravidität als geschlossen betrachtet werden kann, so tritt das Interesse für den Nachweis derselben an zweifelhaften Präparaten, wie diejenigen von Patenko, Schweninger, Kayser, Larsen, Brohl, Seligmann u. A. wohl zurück gegenüber dem näheren Studium unanfechtbarer Präparate.

Zurzeit sind 31 Fälle soweit beschrieben, dass man nach Anwendung der genannten Kriterien an deren Diagnose nicht zweifeln kann. Dieselben waren allerdings vielfach für subtilere Studien ungeeignet. Sei es, dass die Ovarialsubstanz in der Bildung der Fruchtkapsel aufgegangen und nicht mehr nachweisbar war (Sänger, Walter, Herzfeld, Leopold, Lumpe), oder dass die Präparate stark verändert waren, indem sie lange nach Ablauf des Prozesses mit Lithopädion-, Lithokelypopädion-Bildung, Verjauchung des Fruchtsacks in situ geblieben waren (Hein, A. Martin, Füth, Lumpe, Gottschalk, Fall 2), oder es waren nach Jahren entdeckte, ungeeignet gehärtete Präparate (Küstner-Fick), oder schliesslich solche, die so stark durchblutet und durch Rupturen so stark usuriert waren, dass feinere Untersuchungen ausgeschlossen waren (Mendez de Leon, Micholitsch).

Besonderes Interesse beanspruchen zurzeit 4 Punkte: die Ätiologie der Ovarialgravidität, der Ort der Befruchtung und Einbettung des Ovulum, die Form der Einbettung und die teils aktive, teils passive Beteiligung des mütterlichen Gewebes, der Ovarialsubstanz, an dem Prozesse.

Eine Aufklärung der Ätiologie haben wir bisher nicht. Es ist wohl denkbar, dass das Ovulum in dem geplatzten Follikel retiniert wird; sei es mechanisch, dass es infolge einer sehr kleinen, schräg oder gewunden verlaufenden Berstungsstelle (Kiwisch) oder infolge einer besonderen Lage des Discus proligerus, seitlich oder der Aufbruchstelle gegenüber, in Nischen und Buchten des Follikels sich verfängt (Leopold), sei es auch durch mangelnde Elastizität eines entzündeten Ovarialgewebes oder verspätete Lösung des Ovulums aus dem Keimhügel (Micholitsch).

Leopold denkt auch an ein Liegenbleiben des Ovulum in einem zweitnächst aufgebrochenen Follikel, der in der Tiefe an einen zuerst geplatzten grenzt.

Dass die Spermatozoen, zumal wenn sie zum Zeitpunkt der Berstung anwesend sind, durch die Rissstelle in das Cavum eindringen, ist dann leicht verständlich. Ob die öfter verlängerten, sonst normalen Tuben eine ätiologische Rolle bei der Ovarialgravidität spielen können (Füth), dafür fehlen bisher genügende Anhaltspunkte. Man könnte an den längeren Weg denken und dementsprechend an ein längeres Verweilen der Spermatozoen in der Tube, so dass letztere gewissermassen als Reservoir dient, und der Samen bis zu dem Moment vorrätig bleibt und an Ort und Stelle ist, wenn der Follikel platzt. Von diesem Gedanken ausgehend, würde der Befund von M. Robson, der gleichseitig eine atretische Tube fand, nichts widersprechendes in sich schliessen, wie Micholitsch meint, da in diesem Fall der lange Weg der Überwanderung für den sonst langen Tubenweg eingetreten sein könnte. Ebenso müssten auch stark geschlängelte, buchten- und faltenreiche Tuben dieselben Vorbedingungen schaffen; als Beispiel wäre Fall I von Micholitsch zu nennen.

Über den Ort der Eiansiedlung, Befruchtung und Einbettung sprechen des genaueren nur C. van Tussenbroek und Franz.

C. van Tussenbroek zeigt in dem Kouwerschen Falle, dass der Vorgang sich im Follikel abgespielt hat, indem sie in der den Fruchtsack umgebenden Wand (Theca interna) und speziell an der placentaren Stelle Luteinzellen nachwies. Auch Füth fand in seinem Falle in der Wandschicht der Placenta Luteinzellen, desgleichen berichten es Thompson, Anning und Littlewood, und schon Puech erwähnt makroskopisch eine gelbliche, offenbar dem Corpus luteum entsprechende Schicht in der Fruchtsackwand.

Gottschalk fand in seinem letzten (3.) Falle unter dem rupturierten Cavum ein frisches Corpus luteum. Die Innenwand der rupturierten Höhle war mit leicht palissadenförmig geschichteten Zellen ausgekleidet, die Gottschalk für nicht ausgebildete Luteinzellen hält.

Franz fand in seinem Falle ebenfalls ein Corpus luteum, dessen Zellen vielfach degenerativ verändert erschienen, jedoch lag es nicht in der Umgebung des Eisacks; dieser grenzte überall direkt an das Ovarialgewebe. Franz folgert daraus und aus der oberflächlichen Lage des Fruchtbettes die Möglichkeit der Einsenkung des Ovulums, nach erfolgtem Austritt aus dem Follikel, in eine Oberflächenfalte des Ovariums, eine Furche der Albuginea. — Ohne die Möglichkeit einer solchen epoophoralen Insertion von der Hand zu weisen, erscheint immerhin der Follikel als der üblichere, erklärlichste und gegebene Einbettungsort. Eine Ein-

bettung des Eies in die Rissstelle des Follikels, d. h. im Rissrande selbst, ist wegen der so dünnen und gefässarmen Wand nicht anzunehmen. Wenn es jedoch möglich ist, dass der Follikel bei verhältnismässig noch dicker Wand platzt und das entspannte Gewebe sich retrahiert, so wäre auch auf dem Querschnitt der Wand eine Einbettung denkbar. Das Ei würde sich in die proliferationsfähige Ovarialsubstanz eingraben, während der darunter liegende Follikel schrumpfen und sich zu einem Corpus luteum umbilden könnte. Endlich liesse sich bei einer sehr kleinen Rupturöffnung und einer Einbettung des Eies in die zusammengefallene Rupturstelle hinein eine Placentaranlage in der Form der Placenta praevia denken.

Auf die Art der Eieinbettung geht Franz des näheren ein. nach Analogie der tubaren Eieinbettung (Füth). Die aktive Tätigkeit des Trophoblasts bahnt den Weg zur notwendigen Blutversorgung und Nahrungsaufnahme des Ovulums. Wenn es auch auf weniger lockeres und geeignetes Gewebe stösst als in utero. so sehen wir trotzdem, wie die Trophoblastzellen zwischen die in der Wandschicht gequollenen, deciduaähnlichen Stromazellen des Ovariums eindringen. Wie in utero fressen sie sich auf Kosten des mütterlichen Gewebes in letzteres hinein, erzeugen Blutungen, eröffnen Gefässe, wuchern in dieselben ein und vermitteln die Bildung eines intervillösen Kreislaufs. Es bilden sich in der Zone der Blutungen fibrinöse Niederschläge, und ähnlich wie in utero entsteht ein Fibrinstreif (Tussenbroek, Franz, Micholitsch). Auch die Eihüllen zeigen den bekannten Bau. Die Chorionzotten sind gut entwickelt, von der Langhansschen Zellschicht und dem Syncytium umgeben. Zwischen den Zotten syncytiale Knospen mit Bürstenbesatz (Tussenbroek). Dass die Anwesenheit des Syncytium hierselbst seine fötale Abstammung beweist, hebt Franz mit Recht hervor, obwohl dieser Beweis durch die Arbeiten von Peters, Tussenbroek, Bonnet u. A. als erbracht angesehen werden dürfte.

Das Vorhandensein einer Decidua haben C. van Tussenbroek und Franz nicht nachweisen können. Es ist auch nicht einzusehen, woher sich eine solche bilden könnte, da ein derartig lockeres und proliferationsfähiges Material, wie das Endometrium eines ist, im Ovarium fehlt. In der einzelligen Epithelschicht des Follikels fehlen die für Deciduabildung geeigneten Stromazellen. Das Ei muss sich bei seiner Einbettung im Ovarium direkt in die Ovarialsubstanz eingraben. Das Stroma des letzteren ist viel widerstandsfähiger und fester als das Stroma

des Endometriums, die Auflockerung und Proliferation desselben durch die erhöhte Blutzufuhr nach erfolgter Befruchtung können nur wesentlich geringere sein.

Franz fand in der Wandschicht des Fruchtsacks in Gruppen auftretende, gequollene Stromazellen, die er als Deciduazellen-ähnlich bezeichnet. Jedenfalls erscheint die Annahme berechtigt, dass diese Stromazellen, obwohl sie nicht zu solch starker Entwicklung befähigt sind, wie die Stromazellen des Endometriums, doch physiologisch dieselben Funktionen erfüllen, das ist, einen relativ lockeren gefässreichen Boden für die eindringenden Trophoblastzellen abgeben.

Zur Frage der Bildung einer Reflexa, sagt Veit, ihr Fehlen beruhe darauf, dass die Untersuchungen an toten Eiern stattfanden, sie jedenfalls aber vorhanden sein müsste. Nach Couvelaire bildet sich eine richtige Reflexa als dünne Zelllage, die sich bald zurückbildet und eine fibrinöse „Membrana limitans" zurücklässt.

Das Ei senkt sich in das mütterliche Gewebe ein und wird von demselben ganz umgeben, und wir werden, nach bisherigen Kenntnissen, eine vollständig ausgebildete Trophoblastschale und ein allseitiges Anhaften derselben als Voraussetzung annehmen müssen. Bei beginnendem Wachstum des Eies wird die nach der Oberfläche stehende Schicht des mütterlichen Gewebes, die wohl ebenfalls aus mehr oder weniger gequollenen Stromazellen des Ovariums besteht, als Reflexa dienen. Diese Schicht wird, ebenso wie die als Serotina dienende, die Fähigkeit der Proliferation und Gefässvermehrung besitzen.

Dieser Vorgang muss aufhören, sobald das Trophoblast die dünne Schicht durchsetzt hat und dieselbe in eine Umlagerungszone resp. einen Fibrinstreif umgewandelt hat. Als solche möchte ich die bisher beobachtete Umhüllungsschicht sowie die Membrana limitans von Couvelaire deuten. Um diese natürliche Eiumhüllung hervorzubringen, bedarf aber das Trophoblast eines passiv invasionsfähigen, blutführenden Gewebes. Schon deshalb müsste eine ursprüngliche Reflexa als sicher vorausgesetzt werden.

Sobald eine solche Umwandlung der Reflexa in Fibrinstreif und Umlagerungszone erfolgt ist und eine zellige Proliferation daselbst aufhört, muss das weitere Wachstum des Eies mit der Dehnung dieser Schicht einhergehen. Ist nun die Einbettung des Eies in das mütterliche Gewebe sehr oberflächlich erfolgt und die zur Reflexa bestimmte Schicht sehr dünn, so wird die

Umwandlung in Fibrinstreif und Umlagerungszone sehr bald erfolgt sein, und letztere werden, bei wachsendem Ei, sehr bald die Grenzen ihrer Dehnungs- und Ausziehungsfähigkeit erlangt haben. Damit wäre an eine weitere Möglichkeit für das Zustandekommen der häufigen Rupturen in den ersten 2 Monaten zu denken (unter 13 Fällen 11 Rupturen).

Die Gefahr der Ruptur liegt um so eher vor, je oberflächlicher sich das Ovulum im Ovarium inseriert (Leopold, Veit, Franz). Die Ursachen einer frühzeitigen Ruptur sucht Franz im Einwuchern des Trophoblast in die dünne Wand des Ovarialgewebes und im Durchwuchern derselben bis zur Ruptur. Gegen diesen, als rein fressend und destruierend gedachten Prozess, wäre einzuwenden, dass im Rücken der vordringenden Trophoblastzellen sich durch die entstehenden Blutungen reichliche, wenn auch kleinste, fibrinöse Niederschläge bilden, in Form eines mehr oder minder gefestigten Fibrinstreifens, welcher wohl eine gleich feste Umhüllung des Eies abzugeben vermag, wie vorher die Schicht von gelockertem Ovarialgewebe. Diese fibrinöse Umhüllung dürfte in dem Zeitpunkt, da das Trophoblast die Wand durchwuchert hat, bereits soweit ausgebildet sein, dass eine Ruptur vermieden wird. Allerdings ist dies fibrindurchsetzte, zellarme, dünne Gewebe nicht imstande, zu proliferieren und sich entsprechend dem Wachstum des Eies zu kräftigen; es wird durch Dehnung dünner, bis schliesslich durch zunehmenden Innendruck die Ruptur erfolgt. War die Insertionsstelle des Eies auf einer derart dünnen Wand, wie in der Nähe der Rupturstelle eines Follikels, so wird man ferner annehmen dürfen, dass nach Durchwucherung der Wand durch das Trophoblast zwar keine Ruptur erfolgt, aber durch die allmählich unzureichende Blutzufuhr das Ovulum abstirbt.

Weitere Ursachen für eine Ruptur sucht Veit in einer plötzlichen Drucksteigerung innerhalb des Fruchtsacks, welchem die Wand sich nicht mehr durch Hypertrophie anpassen kann.

Veit ist der Ansicht, dass die Ursache für eine derartige Drucksteigerung durch Blutstauung in den venösen Gebieten erfolgen kann, sei es durch Torsion des Fruchtsacks oder durch Verstopfung der Venen durch verschleppte Zotten.

Eine durch plötzliche Drucksteigerung erfolgende Ruptur wird ferner auch öfter auf mechanische Insulte (Untersuchung u. a.) zurückzuführen sein.

Im Gegensatz zu den häufigen Rupturen in den ersten Monaten sehen wir bei fortlaufenden Ovarialschwangerschaften

ein häufiges Austragen (unter 17 Fällen 9). Bei diesen wird eine tiefe Implantation des Eies in die Ovarialsubstanz angenommen, so dass das ganze Organ als Matrix und Hülle verwendet werden kann.

Die Art der Verteilung der Ovarialsubstanz wird jedenfalls wesentlich von dem Niederlassungsort des Eies abhängig sein (Werth).

Ist dieselbe exzentrisch gelegen, so kann ein grösserer Teil des Ovariums unverändert bleiben, während der kleinere Teil desselben sich an der Kapselbildung des aus dem Ovarium herauswachsenden Fruchtsacks beteiligt (Wyder, Willigk, Kouwer-Tussenbroek, Franz, Micholitsch).

So sitzt ein grösseres Stück Ovarium im Fall Ludwig am äusseren, in den Fällen Granville und Muratoff am inneren Pol des Fruchtsacks. Hat die Niederlassung des Eies mehr in der Mitte des Ovariums stuttgefunden, so verteilt sich die Ovarialsubstanz mehr oder weniger gleichmässig über die Oberfläche des Fruchtsacks, so dass der gesamte Tumor die Form einer kugelrunden Ovarialcyste darbietet, — und bleibt schliesslich als dünne Kapsel erhalten (Gottschalk, Fall II), resp. wird bei der Kapselbildung des Fruchtsacks allmählich aufgebraucht (Sänger, Walter, Fick-Küstner, Herzfeld, Leopold, Lumpe).

In den letzteren Fällen konnte auch mikroskopisch keine Ovarialsubstanz nachgewiesen werden, während sonst in der Ovarialsubstanz auch stets Graafsche und Primordialfollikel gefunden worden sind.

Die Topographie der Ovarialgravidität entspricht im wesentlichen dem Verhalten der Ovarialcysten. Es besteht die natürliche Verbindung mit dem Lig. latum, das Lig. ovarii geht auf das Ovarium resp. die Fruchtkapsel über, manchmal verdickt, oft auch verlängert. Eine intraligamentäre Entwicklung des Fruchtsacks, ebenfalls in analoger Weise, wie bei Ovarialtumoren, ist nur im Falle Willigk beobachtet worden.

Von den 31 bisher bekannten, als einwandsfrei anzusehenden Fällen gehören die meisten dem 1. bis 2. Monat an. Es sind dies die Fälle von Puech, Kouwer-Tussenbroek, Gottschalk (Fall 1), Frank, Franz, Mendez de Leon, Cumma, Thompson, Anning-Littlewood, M. Robson, H. Gilford, Gottschalk (Fall 3) und Micholitsch (Fall 2).

Mit Ausnahme von Puech und Thompson, deren Präparate unverletzt blieben, fanden sich in allen Fällen eine oder mehrere

Rupturen. In seiner natürlichen Verbindung fand sich das Ei im Fruchtsack nur bei Puech, Kouwer-Tussenbroek und Thompson. In 4 Fällen wurde es, in Blutcoagula gehüllt, frei in der Bauchhöhle gefunden (Anning-Littlewood, Gottschalk [Fall 3], H. Gilford), resp. es entschlüpfte aus dem Fruchtsack in die Bauchhöhle bei der Operation (M. Robson).

Ferner sind unter den Fällen, wie schon Orthmann hervorhebt, auffallend viel ausgetragene Graviditäten. Es sind dies die Fälle von Walter, Küstner-Fick, Herzfeld, Leopold, A. Martin, Ludwig, Lumpe, Muratoff, J. Ollivier, Gottschalk (Fall 2). Als Erklärung hierfür wurde bereits die Annahme einer zentralgelegenen Eiinsertion genannt. Ferner erwähnt Werth das feste Gefüge der Rindenschicht des Ovariums, welche dem Ektoblast stärkeren Widerstand entgegenzusetzen vermag, und endlich die Befähigung der Ovarialsubstanz zu schnellem Flächenwachstum und Substanzvermehrung unter reichlicher Gefässentwicklung. Jedenfalls scheint der placentare Ernährungsverkehr genügende Ausbildung erlangen zu können, wie es die normal entwickelten Früchte in den Fällen Ludwig, Fick-Küstner, Herzfeld und J. Olivier beweisen (Werth).

Als Besonderheiten sind von diesen Fällen ein 35 Jahre getragenes Lithopädion (Leopold) und ein 30 Jahre getragenes Lithokelypopädion (Gottschalk) zu nennen. Ferner bestand in den Fällen Herzfeld und Ludwig neben der Ovarialgravidität eine normale ausgetragene Graviditas uterina. Im Falle Walter lag die Frucht in der Bauchhöhle, und im Falle Lumpe war der Fötus mazeriert, und der Fruchtsack enthielt 2 Liter dünnflüssiges verjauchtes Fruchtwasser.

Die übrigen Fälle verteilen sich auf die mittleren Schwangerschaftsmonate.

Im 2.—3. Monat Fall Hein, ein Lithopädion. Die Frucht war frühzeitig abgestorben und hatte sich im unverletzten Ovarium eingekapselt. Ferner die Fälle Wyder und Micholitsch (Fall 2).

Im 3.—4. Monat der Fall Willigk, mit intraligamentärer Entwicklung des Fruchtsacks.

Im 4.—5. Monat die Fälle Sänger (Austritt der Frucht in die Bauchhöhle, Lithokelypopädion), Croft, Granville (4 Rupturstellen des Fruchtsacks).

Im 5.—6. Monat der Fall von Füth (eine Lithopädion, frei in der Bauchhöhle liegend).

An diese Fälle anschliessend, möchte ich einen weiteren einwandfreien Fall von Ovarialgravidität beschreiben, der in der hiesigen Universitäts-Frauenklinik zur Beobachtung kam.

Eine 41jährige Förstersfrau, Journ.-No. 368, 9. VI. 1903. Als Kind und Mädchen gesund, Menses seit dem 12. Jahr regelmässig, 5—8tägig, mit geringen Kreuzschmerzen. Heirat mit 28 Jahren, 1891 und 1894 je ein normaler Partus, keine Aborte. Bis April 1901 normale Menstruationen, nur im Oktober 1900 profusere Menses von 14tägiger Dauer, die ohne Behandlung sistierten. Seither hatte Pat. jedoch dauernd, in Ruhelage und Bewegung, über leichte spickende Schmerzen in der rechten Unterleibsseite zu klagen, während sie vorher sich ganz gesund gefühlt hatte.

Von April bis August 1901 blieben die Menses ohne weitere Erscheinungen aus und traten dann wieder regelmässig alle 3 Wochen auf, 5 Tage anhaltend, unter ziehenden Schmerzen im Kreuz und beiden Unterleibsseiten, besonders rechts, und unter ziemlich reichlichem, mit Stücken untermischtem Blutabgang.

Diese sich gleichbleibenden dysmenorrhoischen Beschwerden blieben bestehen bis Anfang März 1903, dem Zeitpunkt der letzten Menses. Im April blieben dieselben zur erwarteten Zeit aus, dagegen traten am 15. IV., sowie am 26. V. 1903, das erste Mal bei einer Ausfahrt, das zweite Mal nach schwerem Heben, starke krampfartige Schmerzen in der rechten Seite des Unterleibs auf, von 3 resp. 5 Stunden langer Dauer und verbunden mit mehrmaligem Erbrechen. Beim letzten Anfall wurde Pat. ohnmächtig und hatte starken Schweissausbruch. Nach beiden Anfällen war der Leib angeblich aufgetrieben und druckempfindlich. Kein Fieber. Ferner traten 3 Tage nach dem ersten, sowie 3 Tage nach dem zweiten Anfall mässig starke, 4—5 Tage anhaltende Blutungen auf. Der Abgang einer Decidua wurde nicht beobachtet.

Am 9. VI. 1903 Aufnahme in hiesiger Klinik.

Allgemeinstatus ohne Besonderheiten. Nur an der Herzspitze ein leises systolisches Geräusch, keine auffallende Anämie. Puls und Temperatur normal.

Gynäkologischer Status: Vulva klafft, Scheide und Portio etwas aufgelockert. Portio steht tief, Cervikalkanal lässt die Fingerkuppe eindringen. Uterus in Sinistroversion an der linken Beckenwand, von normaler Grösse.

Rechts vom Uterus ein faustgrosser rundlicher Tumor von unregelmässiger Oberfläche, Konsistenz prall cystisch. Derselbe lässt sich vom Uterus nicht ganz abdrängen und scheint mit einem breiten Stiel mit der rechten Seitenkante des Uterus in Verbindung zu stehen. Genauere Palpation der Adnexe wegen Empfindlichkeit nicht ausführbar.

Diagnose: Ovarialtumor mit Stieltorsion.

Am 16. VI. 1903 Ovariotomie (Prof. Winter). Nach Eröffnung der Bauchhöhle erscheint eine faustgrosse Parovarialcyste ohne Adhäsionen und ohne Stieltorsion. Der bleistiftdicke Stiel bei leichtem Anspannen ca. 4 cm lang. Das an der Basis der Cyste liegende Ovarium ist auf das doppelte vergrössert und zeigt eine Rupturstelle, die mit einem Blutcoagulum bedeckt war und aus der blutiger breiiger Inhalt austritt. Abbinden der Cyste dicht an der Uteruskante, unter Mitnahme des Ovariums, in zwei Partien und zirkuläre Sicherung des Stiels. Links Tube von normalem Aussehen, im linken Ovarium eine taubeneigrosse Retentionscyste, die als solche nur angestochen wird. Schluss der Bauchhöhle in 3 Etagen.

Reaktionsloser Verlauf. Bauchwunde primär geheilt.
Am 8. VII. 1903 Entlassung.

Makroskopische Beschreibung des Präparats.

Die Übersichtszeichnung (Fig. 1) zeigt zunächst eine kleinkindskopfgrosse, kugelrunde, dünnwandige, prall gespannte Parovarialcyste. Umfang 33 cm. Durchmesser 10 cm. Dieselbe ist intraligamentär entwickelt und bietet eine spiegelnde, glatte Oberfläche, keinerlei Adhäsionen. Farbe gelb-

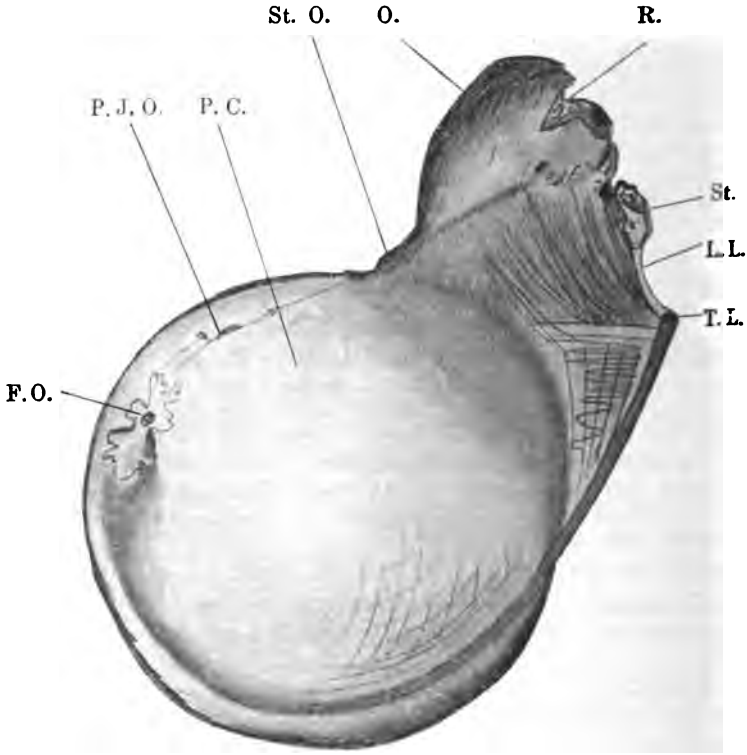

Fig. 1. Übersichtsbild (ca. 1/3 natürl. Grösse).
P. C. = Parovarialcyste; O. = Ovarium; St. O. = stielförmige Ausziehung des Ovarium; R. = Rupturstelle; St. = Absetzungsstelle des Stiels und des Lig. ovarii; T. L. = Tubenlumen an der Absetzungsstelle; L. L. = Lig. latum; F. O. = Fimbria ovarii; P. J. O. = Plica infundibulo-ovarialis.

lich opak, stellenweise etwas weisslich; überall schimmert der dünnflüssige seröse klare Inhalt durch.

Die beiden Blätter des Lig. latum, welche die Cyste umschliessen, laufen in eine viereckige zarte Falte aus, deren an der Cyste sitzende Basis 10 cm lang ist. Die zweite Kathete, die spitzwinklig von der Cyste abgeht (Länge 7 cm), zeigt die Umschlagsfalte des Lig. latum, unter welcher die dünne Tube verläuft und am freien Ende der Kathete (die Absetzungsstelle) mit offenem Lumen endet. Dort, wo die Blätter des Lig. latum auseinandergehen, um die Cyste zu umschliessen, legt sich auch die Tube eng an die Cyste an und verläuft in weitem 2/3 Kreisbogen etwas oberhalb der unteren

Kuppe der Cyste, überall als weisslicher Strang durchschimmernd und fühlbar. Schliesslich endet sie mit der offenen, der Cyste anliegenden, Fimbria ovarica, welche an sich ca. 5 cm in die Länge ausgezogen ist. Die Fimbrien sind frei und lassen sich schön entfalten, so dass das Lumen der Tube klar liegt. Mit einer zarten Sonde lässt sich die ganze 22 cm (inkl. der Ausziehung des Fimbrienendes 25 cm) lange Tube leicht sondieren und erweist sich als durchgängig.

Die der Basis gegenüberliegende Kathete (Absetzungsstelle) der besagten Ligamentfalte spannt sich zwischen dem freien Tubenlumen und dem Ovarium. Sie besteht aus der zarten dünnen Ligamentduplikatur, die in der Nähe des Ovariums festeres, fleischiges Gewebe zwischen sich fasst (Stiel).

Die 4. Kathete der Duplikatur entfaltet sich wieder, indem sie auf den Hilus ovarii übergeht und ihn, überall in gleichmässigem Übergang umschliesst. Genau dort, wo die Kathete die Cyste trifft, ist auch der Berührungspunkt des, hier stielartig ausgezogenen, Ovariums und der Cyste. Zieht man an dieser Stelle das Ovarium an, so schimmern die beiden Blätter des Ligamentes durch.

Die der Absetzungsstelle entsprechende Kathete klafft am Ovarium nach der Rückseite, unter geringer Entfaltung der Blätter, und zeigt das Ende eines fleischigen Stiels, welcher in Ruhe dreizackig verzogen ist und die Mündungen der Gefässe zeigt. Zieht man das Ende des Stiels leicht an, so formiert er sich zu einem ca. bleistiftdicken 2½ cm langen Strang, in dem man das Lig. ovarii deutlich durchfühlt, welches nach der Präparation auch deutlich auf das Ovarium übergeht.

Das Ovarium selbst hat die Grösse und Form einer Feige oder einer kleinen Birne. Dort, wo es die Cyste berührt, ist es spitz, stielartig ausgezogen, und nimmt dann in Kolbenform an Dicke zu. Diese stielartige Ausziehung muss als durch Andrängen der Parovarialcyste entstanden angenommen werden. Die Blätter des Ligamentes umfassen den Hilus ovarii ebenso wie die stielartige Ausziehung, die offenbar dem Hilus angehört, und gehen überall gleichmässig auf die Albuginea über. Die Ansatzstelle markiert sich durch einen etwas helleren Streifen.

Von der Berührungsstelle von Cyste und Ovarium zieht sich auf ersterer zum Fimbrienende ein feiner weisslicher Streifen mit einigen kleinsten faltenförmigen Erhebungen. Es ist die 5 cm lang ausgezogene Plica infundibulo-ovarialis.

Das Ovarium erscheint in toto vergrössert, eine besondere Vorbuckelung, die sich irgendwie von anderem Gewebe absetzt, ist nicht vorhanden. Die Oberfläche ist glatt, zeigt keinerlei Adhäsionen. Vorn ganz glatt, wie gespannt aussehend, hinten mit zahlreichen kleinen Einkerbungen. Hier ist die Konsistenz solide, während sie an der gespannt aussehenden Partie cystisch zu sein scheint. Die Farbe ist gelb-bräunlich, an den gespannten Partien braun-bläulich durchschimmernd.

Am kolbigen Ende des Ovarium, etwas hinter seiner dicksten Stelle, liegt die frei ins Abdomen sehende Ruptur. Bei der Operation lag auf derselben haubenartig ein ca. gut kirschgrosses Blutcoagulum und verdeckte sie völlig. Dieses fiel bei der Herausnahme der Adnexe ab und ist leider verloren gegangen. Aus der Rupturstelle ergoss sich dabei eine geringe Menge breiigen schwärzlichen Blutes.

Die 3 Risslinien der Ruptur (je 1½ bis 2 cm lang) treffen sich sternförmig in einem Punkt, so dass die 3 Zipfel sich unter Deckung der Rupturöffnung zusammenlegen lassen. Die Rissränder sind leicht gewellt. Neben dem vorderen Zipfel liegen membranartig der Ovarialoberfläche zwei ca. 5 Pf.-Stück grosse bräunliche Gerinsel auf.

In der Rupturöffnung erblickt man eine gut kirschgrosse Höhle, deren Wandungen zum Teil aus einem bröckelig-zottigen, weichflottierenden Ge-

webe bestehen, auf dem Grunde der Höhle ist die Wand glatt. Unter den Risswänden quillt das Gewebe stellenweise in kleinen zottigen Bröckeln hervor.

Von diesen Bröckeln wurde eines abgeschnitten zwecks mikroskopischer Untersuchung. Es bestand in der Hauptsache aus Blut, jedoch liessen sich in einer Reihe von Schnitten typische grosse Chorionzotten nachweisen, mit reichlichen Stromazellen, sehr klaren Langhansschen Zellenreihen und einer die Zotten verbindenden Zellschicht von Trophoblastgewebe.

Zur genaueren Untersuchung wird das Ovarium vertikal zur Parovarialcyste durchschnitten, so dass der Schnitt durch die Rupturöffnung geht und das Ovarium seiner Länge nach in zwei ziemlich gleiche Teile teilt. Ferner wird ein ca. 2 cm breites Stück Mesovarium mit Tube im Zusammenhang mit dem Ovarium abgeschnitten, und letzteres, unter vorsichtiger Umschneidung der Blätter des Lig. latum von seiner Berührungsstelle mit der Cyste getrennt. (Fig. 2.) Bei der Durchschneidung des Ovarium blieb das Mesovarium

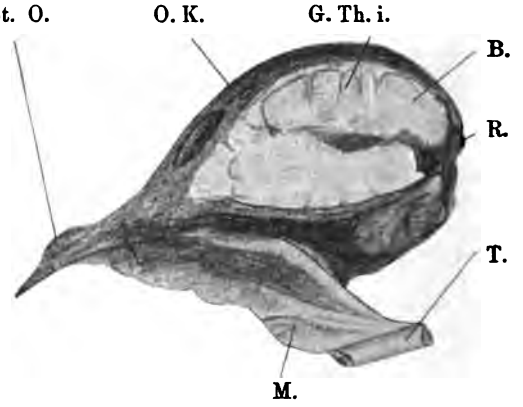

Fig. 2. Hintere Hälfte des Ovarium (ca. $^2/_3$ natürl. Grösse). O. K. = Ovarialkapsel; St. O. = stielförmige Ausziehung des Ovariums; B. = feste Blutmassen; G. Th. i. = arkadenförmige Gewebssprossen der Theca interna; R = Rupturstelle; M = Mesovarium; T = Tubenstück.

mit dem Lig. ovarii und den Gefässen an der hinteren Hälfte, während an der vorderen nur das vordere Blatt des Lig. latum haften blieb. Der Schnitt ging somit nicht genau durch die Mitte des Hilus ovarii.

Auf dem Durchschnitt sieht man nun im wesentlichen eine dünne, nach der Gegend der Ausziehung des Ovariums sich verdickende, weissliche Schale und einen grossen rot aussehenden Kern, oder vielmehr eine mit festen Blutmassen erfüllte Höhle. Wir haben somit eine Blutmole.

Die aus Ovarialsubstanz bestehende Kapsel hat makroskopisch ein ganz gleichmässiges Aussehen. Mit Ausnahme zweier glattwandiger Vacuolen und der zackigen Rupturstelle markieren sich in ihrer Wand nur verschieden grosse zahlreiche Gefässe. In der Gegend der Ruptur ist die Wand stark verdünnt und etwas dunkler verfärbt. Die Blutmassen sind dicht an der Kapselwand stark abgeblasst, weisslich rosa, und zeigen eine arkadenförmige Zeichnung, indem zarte Gewebsbalken von der Ovarialwand her in sie einzudringen scheinen. Nach dem Zentrum der Blutmassen hin wird die Tinktion kräftiger rot, bis zu einem längsverlaufenden Spalt, an dem kleinste weissliche Fetzen haften. Dieser Spalt setzt sich horizontal in die Rupturöffnung fort; vertikal kommt man in eine unregelmässige, ca. kirschgrosse, glattwandige Höhle, die ebenfalls mit der Rupturöffnung kommuniziert, resp. in dieselbe

übergeht. Offenbar war diese Höhle der Sitz des Eisacks, welcher bei der Ruptur in die Rissöffnung trat und wahrscheinlich erst bei der Operation in die Bauchhöhle gelangt ist. Leider ist das Blutcoagulum, welches auf der Rupturstelle sass, und in welchem höchst wahrscheinlich der Eisack eingebacken war, bei der Operation verloren gegangen.

Auf einem Parallelschnitt (Fig. 3) dicht an der Rupturöffnung, der die Höhle zur besseren Anschauung bringt, sieht man zentral eine anstossende, sich rundlich markierende Stelle, welche von rosa-weisslichem zottigem Gewebe ausgefüllt ist, welches durch einen schmalen Spalt geteilt erscheint. Nach Vorgang von Franz möchte ich diese Stelle als eine Eiinsel bezeichnen, da sie offenbar Residuen fötalen Gewebes birgt. Eine ebensolche Eiinsel, hart an die Höhle angrenzend, fand sich auch in der vorderen Hälfte des Ovariums. Ein Corpus luteum ist makroskopisch nirgends zu erkennen.

Kurz rekapituliert, handelt es sich somit um eine Gravidität innerhalb eines topographisch offenbar als Ovarium zu deutenden

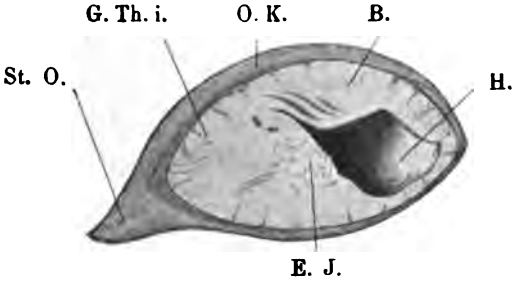

Fig. 3 (ca. $^2/_3$ natürl. Grösse).
O. K. = Ovarialkapsel; St. O. = stielförmige Ausziehung der Ovarialsubstanz; B. = Blutmassen; H. = Höhle innerhalb der Blutmassen, in der Nähe der Rupturstelle: E. J. = eine sog. Eiinsel; G. Th. i. = arkadenförmige Gewebssprossen der Theca interna.

Organs, da das Lig. ovarii direkt auf dasselbe übergeht und ein anderes als Ovarium anzusprechendes Organ fehlt. Die Tube ist in ihrem gesamten Verlauf frei und gänzlich unbeteiligt, ebenso wie die Fimbria ovarica und die Plica infundibulo-ovarialis. Das Parovarium ist cystisch entartet und vom Ovarium gut abgrenzbar.

Obwohl nun erst die weiter unten folgende mikroskopische Darstellung den überzeugenden Beweis führt, so muss schon nach dieser makroskopischen Beschreibung jeder Zweifel an der vorliegenden Ovarialgravidität fallen, indem das Präparat alle Bedingungen zu seiner Anerkennung, wie sie Werth u. A. stellen, erfüllt, sowohl direkt als per exclusionem.

Aus der Krankengeschichte ist zu ersehen, dass neben den seit 3 Jahren bestehenden Beschwerden einer wachsenden Parovarialcyste seit April 1903 Erscheinungen auftraten, die notwendig

auf eine Stieltorsion derselben gedeutet werden mussten, ebenso wie das zweimal um je 14 Tage verspätete Eintreten mässiger Blutungen (nach den Anfällen) auf die begleitende Dysmenorrhoe bezogen wurde Das anliegende Ovarium konnte der Empfindlichkeit wegen nicht für sich abgegrenzt werden und wurde für eine sich vorbuchtende Tochtercyste einer multilokulären Ovarialcyste angesehen.

Nach Erkennung des Falles erscheint es jedoch zweifellos, dass die Anfälle mit der Ovarialgravidität in Zusammenhang stehen und der Anfall am 15. April 1903 die erste Störung der Gravidität kundgibt. Da die letzten Menses Anfang März aufgetreten waren, würde es sich somit um eine Gravidität von 5 Wochen handeln, Jedenfalls fehlen für die Zeitbestimmung andere als die anamnestischen Anhaltspunkte. Ob dieser erste Anfall bereits zur Ruptur geführt hat, erscheint fraglich. Zunächst wegen seiner geringen Vehemenz im Vergleich zum zweiten Anfall. dann aber in Hinblick auf das Präparat. Die Höhle innerhalb der geformten festen Blutmassen spricht eher für eine stärkere Blutung in die Eiperipherie, mit starker Dehnung des Ovarialgewebes, so dass dieses wie ein Ballon aufgeblasen und zur vollständigen dünnen Kapsel umgewandelt wurde. Dabei hat sich der Eisack vom mütterlichen Gewebe losgelöst und ist an der Stelle der genannten Höhle liegen geblieben, und offenbar bedurfte es einer zweiten Störung, um ihn zum Verlassen dieser Höhle zu bewegen.

Für die zeitweilige Lage des Eisacks in der Höhle spricht neben ihrer Form und Grösse das Anliegen zweier Eiinseln.

Die Annahme des Ausbleibens der Ruptur beim ersten Anfall wird gestützt durch die ziemlich gleichmässige Verteilung der Ovarialsubstanz, so dass eine zentralgelegene Eiinsertion vorgelegen haben muss; endlich ist anzunehmen, dass die Elastizität des Ovarialgewebes bei eingetretener Ruptur nicht eine so starke Dehnung und Ansammlung so grosser Blutmassen geduldet hätte.

Obschon die vehementeren Erscheinungen des zweiten Anfalls auf die Ruptur hinweisen, scheint diese doch nicht besonders stürmisch vor sich gegangen zu sein. Da in der Bauchhöhle kein Blut gefunden worden ist, bis auf das bei der Operation von der Rupturstelle losgelöste und verlorene Blutcoagulum, so scheint zunächst keine grössere Blutung aufgetreten zu sein, und ferner ist der Eisack aus der ihn umschliessenden Bluthöhle offenbar nur bis zur Rupturstelle vorgerückt, wo er bis zur Operation, in Coagulis eingebacken, liegen blieb.

Wie schon aus der makroskopischen Beschreibung hervorgeht, ist das Präparat leider für feinere mikroskopische Forschungen wenig geeignet, da es zu stark durchblutet ist und der Eisack fehlt. Trotzdem ist versucht worden, wenigstens weitere Beläge für das bisher Bekannte zu finden.

Dazu wurden beide Ovarialhälften in einzelnen Teilen in Celluloidin eingebettet und in eine Anzahl von Serienreihen zerlegt. Färbung mit Hämatoxylin-Eosin.

Das Oberflächenepithel des Ovarium ist an einzelnen Stellen gut erhalten. Im besonderen fehlt es im ganzen Umkreis der Rupturstelle.

Die Albuginea ist schmal. Auch sie ist allseitig nur $^1/_2$ bis 1 cm bis vor die Rupturstelle zu verfolgen.

Auf der Oberfläche des Ovarium erheben sich an zahlreichen Stellen aus der Albuginea verstreute kleine hügelige Vorbuchtungen. Die Stromazellen sind daselbst gequollen, gross, deciduaartig, zeigen ein helles Protoplasma und einen grossen, bläschenförmigen gut tingierten Kern. An der Basis der kleinen Hügel werden diese Zellen von dem normalen Stroma der Albuginea abgegrenzt durch eine angedeutete Schicht verstreuter Hämatosiderinkörnchen. Diese Erhabenheiten mit den decidualen Zellen entsprechen den bei Gravidität oft vorhandenen „Schmorlschen Knötchen".

Die Rindensubstanz ist durch ihre Betätigung an der Kapselbildung überall verschmälert. Sie nimmt nach der stielartigen Ausziehung des Ovariums, bezw. nach dem Hilus hin an Dicke zu und ist deutlich zu unterscheiden von der zellarmen, vielfach ödematös-gequollen aussehenden Markschicht. Gegen die Rupturstelle hin und dort, wo die Rindensubstanz in die Nähe der im Blutgewebe liegenden kirschgrossen Höhle kommt, wird sie ausserordentlich dünn, nimmt aber an der Rupturstelle selbst ein kolbig verdicktes Aussehen an.

Die stielartige Ausziehung am Ovarium besteht aus reiner Ovarialsubstanz. Die Rindenschicht ist verhältnismässig breit, die Markschicht, welche schon dem Hilus angehört, ist von zahlreichen grösseren und kleineren Gefässen durchsetzt. Auch sonst ist das ganze Ovarialgewebe sehr reich an Gefässen, besonders an Venen. Geschlängelte Kapillaren und feine Lymphspalten durchziehen Rinden und Markschicht. Der Uebergang des Lig. ovarii ist ein kontinuierlicher. Feinste Muskelfasern (Färbung mit Picrocarmin und nach van Gieson) ziehen von letzterem in die Ovarialsubstanz hinein.

Die Zahl der Follikel ist gering. Primordialfollikel fanden sich in einer Anzahl zusammenliegend besonders in einer Gegend unfern der Rupturstelle. Graafsche Follikel ganz vereinzelt. In keinem derselben konnte ein Nucleus nachgewiesen werden. Die beiden makroskopisch erwähnten Vacuolen sind offenbar in Degeneration begriffene Follikel ohne Inhalt, jedoch mit noch gut erhaltenem Follikelepithel.

In der Nähe der stielartigen Ausziehung der Ovarialsubstanz fanden sich zwei Corpora albicantia. Ein typisches Corpus luteum war bei genauester Durchsicht nirgends zu finden.

Die Wand der grossen bluterfüllten Höhle besteht aus einem zellreichen, im wesentlichen zirkulär verlaufenden, streifig gewellten Bindegewebe. Dasselbe ist hauptsächlich an seiner äusseren Grenze durch besonders starke Gefässentwicklung ausgezeichnet. Diese Schicht grenzt in den dünneren Partieen der Wand direkt an die Rindenschicht. Dort, wo die Kapselwand dicker wird, also nach dem Hilus und der stielartigen Ausziehung hin, schiebt sich zwischen diese beiden Schichten sichelförmig die zellarme Markschicht ein, in welcher hier auch die schon von C. van Tussenbroek beschriebenen, hyalinen Schollen in Gruppen zu sehen sind.

Diese bindegewebige Wandschicht, die ich als eine Theca externa eines Corpus luteum anspreche, zeigt neben den zarten, spindelförmigen auch grosse, gequollene, deciduaartige Zellen, die vereinzelt, aber auch vielfach dicht gedrängt, in Gruppen zusammenliegen und in keinem der Präparate fehlen. Ferner sieht man zwischen den Zellen zahlreiche kleinste Blutungen und zarte, streifenförmige fibrinöse Niederschläge. Letztere liegen vielfach geschichtet, aber nicht soweit zusammengerückt, dass man von einem einheitlichen Fibrinstreifen sprechen könnte. Endlich finden sich, neben diffus verstreuten zahlreichen Leukocyten, in mässiger Menge Trophoblastzellen, die nach Form, Grösse und Tinktion deutlich als solche zu erkennen und vielfach am Rande der Blutungen sowie stellenweise in der Wand kleiner Gefässe zu sehen sind.

Die Theca interna ist gewuchert, jedoch zeigt sie sich nicht in der Breite, wie es bei einem Corpus luteum zu erwarten wäre. Sie ist offenbar stark gedehnt und verdünnt durch den Druck der stattgehabten Blutung. Ihre innerste und mittlere Lage ist fast durchweg von zahllosen kleinsten Hämatoidinkristallen durchsetzt. In gewissen, ziemlich regelmässigen Abständen erheben sich aus der inneren Wand der Theca in das

Blutgewebe hinein in Arkaden säulen- oder auch baumförmige Gewebszüge, die sich zentral in feinste Ausläufer zerfasern. Diese Balken bestehen aus denselben Zellen wie die ganze Theca interna. (Fig. 4).

Es sind grosse, polygonale, in der Wand selbst, und be-

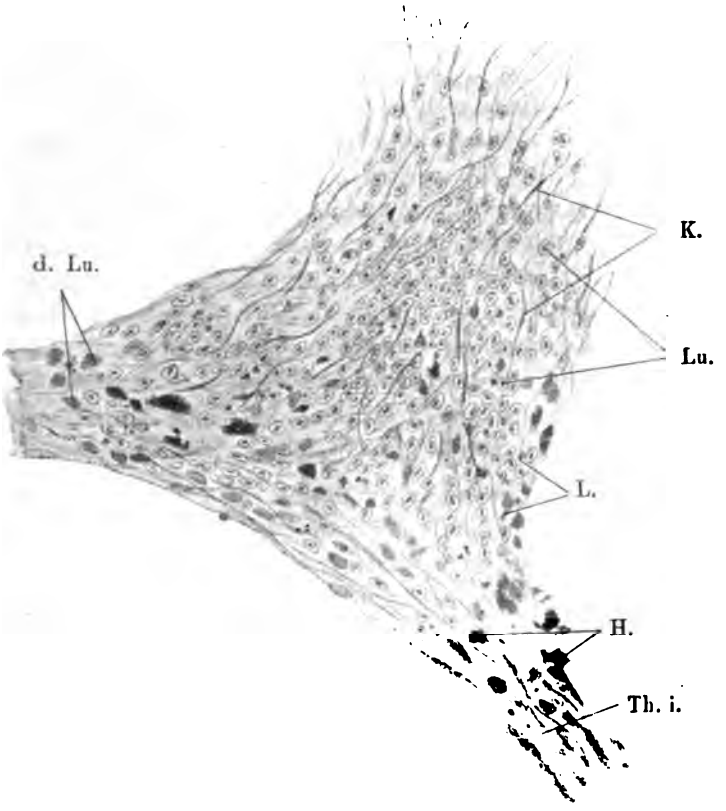

Fig. 4 (ca. 2/3 gezeichneter Grösse).
Von der Theca interna in die Blutmassen eindringendes Gewebsbüschel. Th. i. = zentrale Lagen der Theca interna; Lu. = Luteïnzellen; d. Lu. = degenerierte Luteïnzellen; K. = Kapillaren; H. = Hämatoidinkristalle; L. = Leukozyten.
Zeiss DD. Oc. 2.

sonders in ihren peripheren Lagen auch mehr länglich geschichtete, blasse deciduaartige Zellen, mit einem deutlichen, mässig stark tingierten, mittelgrossen Kern. In den zentralen Lagen der Theca interna und an der Basis ihrer säulenartigen Erhebungen sind diese Zellen vielfach degeneriert, so dass man sie nur

nach der Contur und Grösse als zugehörig erkennt. Die Kerne sind verschwunden, das Protoplasma ist homogen blassrosa gefärbt. Verstreut liegen daselbst zahlreiche Leukozyten und Hämatoidinkristalle. Letztere sind von den frischen, neugebildeten, in Büscheln und Säulen vorsprossenden, und die degenerierte Schicht durchbrechenden Zellen vielfach aufgenommen, so dass ihr Protoplasma rot-gelblich tingiert erscheint. Zwischen den weiter in das Blutgewebe hineinwuchernden Gewebszügen mit den grossen polygonalen Zellen finden sich zahlreiche verzweigte, zentripetal auslaufende, junge Kapillaren. Die Zellen folgen ihnen bis in die feinsten Ausläufer. In der ganzen Art der Anordnung der Zellen, nach ihrem so sehr an die Deciduazellen erinnernden Aussehen und nach der Richtung ihrer Vermehrung und Wucherung im Anschluss an die neugebildeten Kapillaren muss ich diese Zellen als Luteinzellen ansprechen. C. van Tussenbroek beschreibt im Kouwerschen Falle Zellenreihen, die, von einem Divertikel des Corpus luteum ausgehend, sich in die Wand des Fruchtsacks fortsetzen. Der Beschreibung und der Abbildung nach (cfr. Fig. 4) sind dies genau die gleichen Zellen und von einander nicht zu unterscheiden.

Dass in vorliegendem Fall ein ausgesprochenes Corpus luteum fehlt, wird dadurch erklärlich, dass die sich sonst vielleicht regelmässig bildenden Divertikel durch die starke innere Blutung ausgefüllt und ausgedehnt wurden, und so eine typische Ausbildung von Luteinzellen daselbst verhindert worden ist, resp. die bereits erfolgte Ausbildung durch Druck modifiziert wurde.

Mit Ausnahme einer kleinen zentral und dem Hilus zunächst gelegenen Stelle, wo diese Schicht nur angedeutet erscheint, findet sie sich sonst in ihrer ganzen beschriebenen Breite im gesamten Umfang der Höhlenwand und schiebt überall Gewebssprossen in die fibrinösen Blutmassen hinein. Offenbar hat die Blutung ursprünglich die zentralen Lagen der sich bildenden Luteinzellen geschädigt, so dass sie degenerierten; gleichzeitig entstanden daselbst, am Rande der Blutung die Hämatoidinkristalle. Sodann aber durchbrachen die noch intakten Zellschichten die durch die Blutung lädierten und sprossten durch diese hindurch unter teilweiser Aufnahme und Auflösung der Kristalle. Sie sprossten zentripetal in die Blutmassen hinein unter Neubildung zahlreicher, verzweigter, feinster Kapillaren.

Eine Membrana granulosa fehlt.

Das Blutgewebe selbst zeigt ein homogenes Aussehen und ist durch das Eosin blassrot gefärbt. Von diesem gleichmässigen Ton heben sich zahlreiche, weissliche, in Degeneration begriffene Leukozyten ab. Ferner finden sich, sowohl wandständig, jedoch nur vereinzelt der Wand direkt anliegend, als auch zentral gelegen, zahlreiche, in Degeneration begriffene, aber noch deutlich als solche zu erkennende Chorionzotten. Sie finden sich hauptsächlich in den makroskopisch als Eiinseln bezeichneten Stellen, sowie auch am Rande der kirschgrossen Höhle in den Blutmassen. Ihre Degeneration ist verschieden weit fortgeschritten. Neben solchen, die nur eine saumartige Begrenzung und stark abgeblasste Stromakerne zeigen, finden sich an anderen Stellen Zotten, die deutlichen Syncytialbelag, in unterbrochener Reihe die Langhanssche Zellschicht und noch kräftig gefärbte Stromazellen aufweisen. Trotzdem sind die Zotten offenbar in Degeneration begriffen. Ihre Peripherie erscheint leicht zerknittert, und die Kerne haben eine braunrote Mischfarbe von Hämatoxylin und Eosin angenommen. Typische und ganz frische Chorionzotten mit anliegendem Trophoblastgewebe fanden sich nur an der Rupturstelle. Sie unterscheiden sich in keiner Weise von gleichaltrigen Zotten in utero. Aus diesem Befund wird man auch beweiskräftig schliessen dürfen, dass der letzte Sitz des Eisacks in der Rupturstelle gewesen sein muss. Die Stelle seines ersten Sitzes nach erfolgter Graviditätsstörung, die kirschgrosse Höhle innerhalb der Blutmassen, zeigt keinerlei Besonderheiten und keine besondere Auskleidung. Die Wand besteht aus fibrinösem Blutgewebe, in welchem degenerierte Zottenreste versprengt und eingebacken liegen. Dort, wo die Höhle ganz nah an die Ovarialkapsel zu liegen kommt und nur ein schmaler, von zahlreichen degenerierten Zotten durchsetzter Blutstreif sie trennt, ist die Ovarialwand bis an die Rupturstelle hin stark verändert. Man sieht neben häufigen Gruppen grosser gequollener, deciduaähnlicher Stromazellen der Wand, neben zahlreichen kleinen Blutungen und Zügen aneinanderliegender Fibrinfasern sehr reichlich eingewucherte Trophoblastzellen. Dieselben durchsetzen die ganze dünne Wand nnd stauen sich an der peripheren Grenze in Haufen, so dass die Albuginea nicht mehr kenntlich ist. Um die Rupturstelle herum, aber auch an einer ca. $^3/_4$ cm davon entfernten, besonders dünnen Stelle sieht man die Trophoblastzellen in fortgeschrittener resp. beginnender hyaliner Degeneration. Die Kerne sind abgeblasst, die Zellgrenzen verwischen sich, oder

sie sind nur noch als hyaline Schollen von entsprechender Grösse kenntlich.

Über den Ort der ursprünglichen Implantation des Eies, ob derselbe zentral oder exzentrisch lag, gibt die mikroskopische Untersuchung keinen Aufschluss. Nur die ziemlich gleichmässige Verteilung der Ovarialsubstanz deutet auf eine zentral gelegene Eiinsertion. Dass dieselbe aber innerhalb eines Follikels stattgefunden hat, erscheint nach dem Befund der Theca interna als unzweifelhaft. Einerseits weil die als Luteingewebe angesprochenen Zellen den typischen Luteinzellen in Ansehen und Anordnung sehr nahe stehen und unter keine andere Zellform einzureihen sind, andererseits auch, da sich bei feststehender Gravidität, trotz genauester Durchsicht kein anderes Corpus luteum gefunden hat. Endlich ist die Erklärung für die Rückbildung resp. Bildungshemmung der Zellen durch die stark andrängende Blutung eine sehr greifbare.

Durch die Dehnung der Wand und das sich einwühlende Blut muss sich auch der Eisack von seiner Umgebung gelöst haben, so dass er an die Stelle der kirschgrossen Höhle zu liegen kam, während die abgerissenen und versprengten Zotten, vom Blut eingeschlossen, der Degeneration anheimfielen. Nur diejenigen Zotten, welche in die schmale Gasse zwischen Eisack und Ovarialwand gelangten, scheinen durch das ihnen anhaftende Trophoblast von Bedeutung geworden zu sein, indem dieses in die Ovarialwand eindrang, sie durchsetzte und dann selbst hyalin degenerierte. Es ist wohl denkbar, dass diese Degeneration ein vorbereitendes Moment für die Ruptur abgegeben hat, so dass ein geringer Insult für ihre Entstehung genügen konnte. Dass die Degeneration keine Folge der Ruptur ist, beweist die von letzterer wesentlich entfernte und im gleichen Sinne veränderte Stelle.

So gut sich die Wirkung und die Folgen der intraovariellen Blutung deuten lassen, so fraglich erscheint ihre Ursache. Zu denken ist vielleicht an die Eröffnung eines grösseren Gefässes durch das Trophoblast.

Für die Ätiologie dieses Falles von Ovarialgravidität haben sich zwar keine neuen Anhaltspunkte geboten, dagegen findet die von Füth aufgestellte Annahme eines ätiologischen Zusammenhanges mit der Länge der Tube resp. mit der Länge des Weges für die Spermatozoen, eine neue Stütze.

Zum Schluss spreche ich meinem hochverehrten Chef, Herrn Professor Winter, für die gütige Überlassung des Falles meinen verbindlichsten Dank aus.

Literatur.

van Tussenbroek, C., Un cas de grossesse ovarienne. Ann. de Gyn. 1899. S. 537.
Franz, K., Über Einbettung und Wachstum des Eies im Eierstock. Hegars Beiträge. Bd. VI. S. 70.
Füth, H., Über Ovarialschwangerschaft. Hegars Beiträge. Bd. VI. S. 314.
Werth, Beiträge zur Anatomie und op. Behandlung der Extrauterinschwangerschaft. Stuttgart. F. Enke. S. 54.
Derselbe, Über Extrauteringravidität. Verhandl. d. deutsch. Ges. f. Gyn. 1903. (Nachtrag.) S. 178.
Leopold, Ovarialschwangerschaft und Lithopädionbildung. Arch. f. Gyn. Bd. 19. 1882. S. 210.
Derselbe, Beiträge zur Graviditas extrauterina. Arch. f. Gyn. Bd. 58. 1899. S. 551.
Veit, Über die Anatomie der Extrauterinschwangerschaft. Verh. d. deutsch. Ges. f. G. 1903. S. 90.
Puech, De la grossesse de l'ovarie. Annales d. Gyn. 1878. Bd. X. S. 1.
Mendez de Leon (Hollemann), Revue de gynécol. Bd. VI. S. 387.
Mayo Robson, The Journ. of obst. of the Brit. Empire. Vol. II. S. 11.
Hastings Gilford, The Lancet. 1899. June 24. S. 1711.
Anning und Littlewood, London obst. Transact. Vol. XLIII. S. 14.
Thompson, Trans. americ. gyn. soc. 1902. S. 338.
Croft, Transact. of the obst. soc. of London. 1900. Vol. XIII.
Lumpe, Ein Beitrag zur Kasuistik der Eierstocksschwangerschaft. Monatsschrift f. Geb. u. Gyn. Bd. XV. S. 1.
Kayser, Zwei Fälle von Extrauteringravidität. Hygiea. Bd. 60, II. S. 883. Ref. im Centralbl. f. Gyn. 1899. S. 1423.
Gottschalk, Demonstration einer Ovarialgravidität mit Lithokelypopädion. Ref. im Centralbl. f. Gyn. 1893. S. 407. Kongr. f. Gyn. Breslau 1893.
Derselbe, Zeitschr. f. Geb. u. Gyn. Bd. XLVIII. S. 360.
Larsen, A., Ovarialgravidität. Bibl. for Laeger. 86. Jahrg. 7. Reihe. Bd. 5. H. 1. S. 1. Ref. Frommels Jahresber. VIII. 1894.
Fick-Küstner, Berl. kl. Wochenschr. 1867 u. Gyn. Kongr. III. S. 218.
Herzfeld, Wiener kl. Wochenschr. 1891. No. 48
Martin, A., Centralbl. f. Gyn. 1892. S. 16.
Patenko, Arch. f. Gyn. XIV. S. 156. Zur Lehre der Extrauterinschwangerschaft.
Frank, Centralbl. f. Gyn. 1895. S. 546.
Olliver, J., Ovarian pregnancy Lancet. July 25. 1896.
Muratoff, A., Etude sur la grossesse ovarienne. Ann. de Gyn. 1890. S. 81.
Brohl, C. f. G. 1894. S. 391.
Seeligmann, C. f. G. 1901. S. 518.
Ulesco-Stroganowa, Anatomische Veränderungen der schwangeren Tube im Bereich der Eiinsertion. Monatsschr. f. Geb. u. Gyn. Bd. XII.
Cumma, Seltene Komplikation von Appendectomie und Oophorectomie. St. Louis. Cour. of Med. 1900. Juni. S. 434. Ref. C. f. G. 1901. S. 761.
Walter, Mon. f. Geb. u. Gyn. Bd. XVIII.
Ludwig, Wien. klin. Wochenschr. 1896. S. 27.
Micholitsch, Über Ovarialgravidität. Zeitschr. f. Geb. u. Gyn. Bd. XLIX. H. 3. S. 508.
Couvelaire, A., Note sur l'anatomie de la réfléchie dans la grossesse tubaire Compt. rend. d. l. soc. d'obst. et gyn. de Paris. Tom. II. Mars. p. 50. Ref. Fromm. Jahresb. 1900. S. 806.
Derselbe, Thèses de Paris. 1901.

XXIX.

Aus der Universitäts-Frauenklinik in Heidelberg.

Beiträge zur Anatomie der Tubenschwangerschaft.

Von

Dr. FRITZ KERMAUNER,

Privatdozenten und Assistenzarzt an der Frauenklinik.

Die grosse Zahl von Publikationen auf dem Gebiete der Extrauterinschwangerschaft hat schon zu nicht ganz unberechtigten Klagen Anlass gegeben und die Kritiker haben kein leichtes Amt, wenn sie Spreu und Weizen sondern sollen. Allein gerade in Bezug auf die Anatomie sind unsere Anschauungen derzeit so sehr im Flusse, die alten Ansichten sind grösstenteils über Bord geworfen und die neuen noch nicht fest genug fundiert, dass weitere Untersuchungen immer noch Berechtigung haben. Deshalb habe ich es unternommen, meine an 40 Fällen, die zum Teil an der Grazer, zum Teil an der Heidelberger Frauenklinik unter der Leitung meines Chefs von Rosthorn operiert worden sind, vorgenommenen Untersuchungen ohne besondere Auswahl der Fälle zu publizieren. — Die 40 Fälle repräsentieren nicht alle überhaupt zur Operation gekommenen Extrauterinschwangerschaften. Einige sind schon früher von Anderen verarbeitet worden, andere sind zu besonderen Publikationen zurückgestellt; einige haben auch bei der Operation so sehr gelitten, dass sie für meine Zwecke unbrauchbar waren. Die brauchbaren Fälle habe ich jedoch unterschiedslos genommen, und stellen sie uns eine bunte Reihe der verschiedensten Stadien und Verlaufsarten der Tubenschwangerschaft vor.

Indem ich bezüglich der Details und der Protokolle auf meine im Erscheinen begriffene Habilitationsschrift verweise, will ich hier nur auszugsweise den Inhalt der Arbeit wiedergeben.

Zur Statistik: 25mal war die linke, 14mal die rechte Tube Sitz des Eies; 19mal war der Sitz als isthmisch, 18mal als ampullär bezeichnet worden. Von den isthmischen Eiern sind 10 durch Ruptur, 9 durch Abort ausgestossen worden, doch waren letztere stets schon in einem vom Uterus entfernteren mittleren Bezirk der Tube implantiert gewesen. Demselben Bezirk etwa gehörten auch die 3 als ampullär bezeichneten Eier an, deren Wachstum durch die Ruptur beendet worden war. Man kann demnach sagen, dass die Neigung zu Ruptur, bezw. Abort umso grösser ist, je näher bezw. weiter vom Uterus das Ei gesessen hatte.

Für den Zeitpunkt der Unterbrechung der Schwangerschaft sind die Angaben von 32 Fällen verwertbar. 13mal setzte dieselbe vor, 5mal mit dem Menstruationstermin ein; darunter 6 Rupturen (3 mit Haematocelenbildung), 12 Tubenaborte. 2mal hat sich die Blutung um wenige Tage verspätet, und nur 11mal war dem Beginn der

Blutung eine deutlich markierte amenorrhoische Periode vorausgegangen. Ich kann also die Angabe verschiedener Autoren (Leopold, E. Fraenkel, Martin, Lindenthal etc.) dass die Amenorrhoe bei weitem nicht den diagnostischen Wert hat, der ihr früher zugesprochen wurde, nur bestätigen.

Zur Diagnose: 16mal konnte die Schwangerschaft durch die mikroskopische Untersuchung sicher gestellt werden, und zwar 11mal durch den Befund eines Embryo, 2mal durch zweifellos als solches kenntliches Plazentagewebe, 3mal durch den Nachweis der unregelmässig spaltförmigen Eihöhle im Coagulum. Einmal musste jedoch eine solche Höhle, die allseitig von Blutmassen umgeben war, nach dem Ergebnis der mikroskopischen Untersuchung nicht als Eihöhle, sondern als eine von der Oberfläche einer Fimbrie ausgehende Serosacyste angesprochen werden.

In 25 weiteren Fällen musste die Diagnose erst durch den mikroskopischen Befund sicher gestellt werden. Vielfach war das ganz einfach; wenige Schnitte genügten, um Zotten auffinden zu lassen. In einigen Fällen machte jedoch der Nachweis foetaler Elemente recht grosse Schwierigkeiten. 5mal hatte sich z. B. die Tube ihres Inhaltes schon entledigt und war die Suche nach Bestandteilen des Eies lange Zeit ergebnislos; nur an der oft ganz kleinen Placentarstelle fand sich noch ein kleines Coagulum und in diesem konnten noch unzweifelhafte, wenn auch schon stark veränderte Zotten gefunden werden. In einem Falle gelang auch der Nachweis der früheren Insertionsstelle nicht mehr, die Tube war leer; der Fall muss also als kompleter Tubarabort angesehen werden. Das zerstörte Ei fand sich als derber Blutklumpen in der Haematocele. Der Fall zeigt uns wieder einmal, dass die Untersuchung der Tube allein nicht genügt, um die Diagnose einer abgelaufenen Tubenschwangerschaft zu stellen; wenn ich auch im Allgemeinen auf dem von Sauter, H. W. Freund, Schambacher vertretenen Standpunkt stehe, dass es Haematocelen ohne Schwangerschaft gibt, meine ich doch, dass derartige Fälle diagnostisch, klinisch nicht in Betracht kommen. Einen Fall, in welchem nach den klinischen und grobanatomischen Daten Verdacht auf Tubenschwangerschaft besteht, eine solche jedoch durch genaueste Untersuchung aller Teile absolut ausgeschlossen werden kann, habe ich nicht kennen gelernt.

In der Frage der Einbettung des Eies kann ich die modernen Anschauungen, die seit der Entdeckung des Grafen Spee für das uterine Ei des Meerschweinchens von Füth, Heinsius u. a. entwickelt worden sind, in 36 genügend erhaltenen Präparaten bestätigen. 35mal fanden sich Reste einer Capsularis, deren Fasern continuierlich in die Tubenwandfaserung übergingen und oft auch Muskelbündel enthielten. Meist war der Überzug nur kurz, höchstens 1 cm lang; offenbar war derselbe durch die Umwandlung der Eier in eine Mole zersprengt worden, wobei manchmal noch eine sternförmige Aufblätterung der Membran deutlich erkennbar war. Einen continuierlichen Überzug, wie ihn Kroemer abbildete, konnte ich in keinem Falle nachweisen.

Bei den grösseren, und namentlich bei den abdominalwärts in der Tube sitzenden Eiern deutet die Capsularis auf die tiefe Einbettung des Eies hin. Bei den kleinen, nahe am Uterus gelegenen Knoten,

die wir von den Fällen frühzeitig eingetretener Ruptur kennen, finden wir jedoch ein anderes, viel direkter darauf hinweisendes Moment, welches mit zu den ersten gehört hat, die unsere jetzigen Anschauungen begründet haben; das Tubenlumen verläuft hier mehr oder weniger intakt neben dem Ei. Offenbar ist die Lichtung der Tube zu eng, zu wenig dehnbar und elastisch, um einen grösseren Körper aufzunehmen, bezw. sich den dazu nötigen Veränderungen entsprechend schnell anzupassen. Solche Bilder, wie sie in die Literatur schon einigemale beschrieben sind, habe auch ich in einem Falle gewonnen.

Eine Folge der tiefen Einbettung des Eies in die Tubenwand ist auch die Verdünnung der Wand. Die isolierten Ausbuchtungen, Usuren u. s. w. späterer Stadien haben allerdings mit der Nidation selbst nichts zu thun, nur an den kleinen isthmischen Knoten kann man diese Wirkung beobachten, nur hier kann man die Verdünnung als primäre Bildung auffassen. Später spielen vielerlei pathologische Vorgänge mit, Durchblutung, Auffaserung und Zerstörung der Wand, Nekrose und Auflösung der Muskelbündel und Bindegewebslager, ausserdem mehr oder weniger ausgedehnte Wucherungen foetaler Elemente, die bis in und durch die Muscularis reichen.

Alle die letztgenannten Momente haben übrigens noch in anderer Hinsicht Bedeutung für uns; sie zeigen uns nämlich einen der wichtigsten anatomischen Unterschiede zwischen Uterus und Tube als Eibett, der darin begründet ist, dass der Tube die Schleimhaut fehlt, welche im Uterus das Ei aufnimmt und durch vorbereitende Hyperaemie sowie durch die spezifische Reaktion auf die Konzeption befähigt wird, den enorm gesteigerten Anforderungen zu entsprechen. Diese anatomischen und funktionellen Unterschiede äussern sich ausser der Wandverdünnung auch noch in der Ausdehnung der Deciduabildung, und in den Veränderungen des Peritoneum, und endlich kommen hier auch noch die Veränderungen des Uterus selbst in Betracht.

Welche Momente die Verdünnung der Wand bewirken, ist noch nicht ganz aufgeklärt. Speziell ist die Beteiligung der foetalen Elemente noch ein strittiger Punkt. Von Kühne und Aschoff war das Verhalten derselben als ein aktives hingestellt worden; die Trophoblastelemente sollten aktiv in das mütterliche Gewebe eindringen und dasselbe zerstören. Veit hält es hingegen für wahrscheinlicher, dass die Tubenwand infolge von Blutstauung (Verschluss von abführenden Venen durch eingeschleppte Zotten) durchblutet und dadurch verdünnt, usuriert werde. Ich selbst konnte die Frage nicht entscheiden; vielfach sah ich Bilder, welche eine Deutung im Sinne Veits ohne Weiteres zuliessen. Andererseits fand ich jedoch auch wiederholt Zellschichtwucherungen bis an den äussersten Rand des Blutherdes reichen, was sich vielleicht besser durch ein aktives Wuchern erklärt, jedoch die andere Deutung auch nicht ausschliesst. — Die von Veit beschriebene Deportation von Chorionelementen, die seither von verschiedenen Autoren auch für den Uterus nachgewiesen worden ist, habe ich auch wiederholt gesehen. Doch möchte ich mich gegen Veit aussprechen, wenn er alle grossen, epitheloiden Zellen und Zellverbände, die im Lumen von mütterlichen Blutgefässen gefunden werden, als verschleppte foetale Elemente auffasst. Mit Werth, Zedel, Klein, Webster und Mandl stehe ich auf dem

Standpunkt, dass es in manchen Fällen gewucherte Endothelzellen der Gefässwand sind; besonders spricht der Umstand in diesem Sinne, dass ich in Fällen von vorgeschrittener Schwangerschaft wiederholt ausgesprochene Verdickung und Sclerose der Intima fand, die nur durch chronische Endovasculitis erklärt werden kann. Wenn auch gegebenenfalls die Entscheidung schwer, ja unmöglich ist, so glaube ich doch für das Nebeneinandervorkommen beider Prozesse eintreten zu sollen.

Ein weiterer Unterschied zwischen schwangerem Eileiter und schwangerer Gebärmutter liegt in der Ausbreitung der Deciduabildung. Durch Lange, der unter 20 Fällen 8mal Decidua gefunden, ist diese Frage dahin entschieden worden, dass sich keine zusammenhängende deciduale Membran bildet und auch keine eigentliche Compacta und Spongiosa unterschieden werden kann; meist finden sich nur mehr oder weniger deutliche Anfangsstadien von decidualen Veränderungen. Ich konnte solche unter den 41 beschriebenen Fällen nur 4mal finden, und zwar stets nur auf die der Mole zunächst gelegenen Abschnitte der Tubenschleimhaut beschränkt. Möglicherweise hat die schon in Entwicklung begriffene Decidua unter dem Einfluss der sekundären Veränderungen des Eies gelitten, hat sich dieselbe wieder zurückgebildet; vielleicht sind die vorgefundenen Reste nur der Ausdruck einer Subinvolutio deciduae. Kroemer wollte das Auftreten von Deciduazellen mit der Art der Eieinbettung in Zusammenhang bringen; wenn das Ei intramuskulär sitzt, soll die Schleimhaut ganz unbeteiligt bleiben. Fellner hat hingegen den Verlauf der Tubenschwangerschaft von dem Auftreten oder Ausbleiben deciduale Reaktion abhängig gemacht; nur dann kann das Ei gedeihen, wenn Decidua gebildet wird; anderenfalls muss es zugrunde gehen. Beide Hypothesen lassen sich nicht beweisen, doch muss man zugeben, dass sie beachtenswerte Momente der Erklärung in sich bergen.

Meiner Ansicht nach ist die Straffheit und Starrheit der Tubenschleimhaut (s. u.) gerade in dieser Hinsicht viel zu wenig gewürdigt worden. Eine Schleimhaut, die sich in Decidua umwandeln soll, muss schon von vorneherein weich, ausdehnungsfähig sein, damit das vorangehende Ödem auch ausgiebig genug einsetzen kann. Je geringer die chronisch-entzündlichen Veränderungen, besonders die Starrheit der Schleimhaut, desto ausgeprägter wird die Schwangerschaftsreaktion ausfallen. Auf jeden Fall wird sie aber später und spärlicher auftreten als im Uterus, weil eben die entzündlichen Erscheinungen nie ganz fehlen. Für diese Ansicht spricht auch die Tatsache, dass man in den lockeren Adhäsionen nicht selten Deciduabildung findet, während die Schleimhaut eine solche ganz vermissen lässt.

Über die Ausdehnung der Schwangerschaftsreaktion an der Insertionsstelle sind die Ansichten noch nicht so geklärt. Abgesehen von den Autoren, welche Decidua- und Trophoblastzellen unbewusst verwechselt haben, sind andere, die den Unterschied kannten, in ihren Äusserungen unentschieden geblieben. Mandl meinte, dass das Vorkommen decidualer Veränderung in der Vera entschieden für das Vorhandensein derselben an der Insertionsstelle spreche, und ebenso Kreisch, Dobbert, Füth u. a., auch Aschoff, vor allem aber Veit. Ich selbst habe echte, unverkennbare Decidua stets vermisst; wohl fand ich vereinzelte

Zellen, welche an Deciduazellen erinnerten, und besonders eine ganz rudimentäre Gefässdecidua könnte ich eventuell zugeben, wie sie z. B. ähnlich Schambacher beschrieben hat, aber stets nur so mangelhaft, dass ihr für die Insertion, bezw. das Gedeihen des Eies keine irgend bedeutende Rolle zufallen kann.

Dass im Uterus regelmässig eine Decidua gebildet werde, ist wohl nach den Anschauungen der meisten Autoren als ganz feststehend zu betrachten, und doch hat schon Aschoff hervorgehoben, dass der Beweis dafür sehr schwer zu führen ist, und dass wir nicht wissen, wann sie gebildet wird und wie und wann sie zugrunde geht. Sehr oft war der Befund negativ (Leopold, Martin, Hofmeier, Gottschalk u. s. w.). Ich selbst habe wohl wiederholt ausgestossene Decidua untersuchen können, aber in den 6 untersuchten Uteri konnte ich nur einen durchaus negativen Befund erheben. Man kann also die Ausbildung einer solchen Decidua noch keineswegs als so zweifellos sicheren Befund hinstellen, wenn auch der Einwand, dass die Membran gegebenenfalls schon ausgestossen worden sei, möglich ist. Ein Fehlen einer solchen Decidua uterina könnte übrigens bei dem häufigen Fehlen der Decidua vera tubaria gar nicht besonders merkwürdig erscheinen.

Praktisch kommt die Gebärmutterschleimhaut noch in gewisser Beziehung in Betracht, nämlich als vermutete Quelle der nach aussen erfolgenden Blutung. Stets konnte ich an der Schleimhaut chronisch-entzündliche Vorgänge, zweimal sogar oberflächliche Nekrosen nachweisen, Veränderungen, die sicherlich mit Blutungen einhergehen können. Andererseits wird jedoch die Möglichkeit, dass das Blut auch aus der Tube stammt, dadurch näher gerückt, dass ich unter den 41 beschriebenen Tuben 25 mal Blut uterinwärts vom Eisitz in der Tube nachweisen konnte. Einigemale war die Tube so prall gespannt und ausgedehnt, dass sich das Blut beim leisesten Druck aus dem uterinen Ende entleerte. —

Die oben angeführten Momente lassen sich alle aus dem einen Gesichtspunkte erklären, dass die Tube für die Einbettung des Eies viel zu mangelhaft eingerichtet ist, dass sie den interimistisch an sie gestellten Anforderungen nicht genügt und teilweise auch sekundäre, entzündliche Vorgänge zum Nachteil des Eies mitspielen. Für die Frage der Ätiologie ist damit allerdings nicht viel gewonnen, aber der klinische Verlauf lässt sich in jeder Hinsicht aufklären. Ich verzichte jedoch darauf, an dieser Stelle auf die Details der Schilderung einzugehen, und will nur noch zwei Punkte einer kurzen Besprechung unterziehen, die in neuerer Zeit verhältnismässig viel Beachtung gefunden haben; es ist das die Frage der kolumnaren und interkolumnaren Einbettung und der Einbettung in Divertikeln der Tube.

Was die erste Frage betrifft, so wird die seinerzeit von Werth aufgestellte Unterscheidung auch heute noch als feststehend angenommen (Veit, Keller). Eine genaue Umschau in der Literatur liess mich jedoch ausser einigen zweifelhaften Fällen nur zwei Fälle (Werth, Kreisch) auffinden, die allgemein anerkannt werden. Die Beweiskraft von Werths Fall wird nun dadurch abgeschwächt, dass das Ei in seinem abdominalen Abschnitte in ausgesprochener Weise in die Tubenwand eingegraben war; und auch Kreisch spricht von einer Verdünnung

der Tubenwand an der Nidationsstelle. Diese Verdünnung lässt sich wohl auch nur mit der Annahme erklären, dass die Mole hier ursprünglich in der Wand gesessen hatte und durch die Ausstossungsbestrebungen gestielt worden war. Die kolumnare Einbettung ist also nur scheinbar, sie ist ein sekundäres Bild, und daher ist diese Einteilung wohl besser fallen zu lassen.

Ebensowenig ist die von Fritsch meines Wissens zuerst betonte Möglichkeit der Einbettung des Eies in einem Divertikel der Tube bewiesen. Die neuerdings beschriebenen Präparate von Kroemer, Opitz und Micholitsch sind nicht beweisend, und wenn ich auch zugebe, dass mancher Fall eine Deutung in dem Sinne zulässt und die Möglichkeit eines solchen Vorkommnisses nicht ganz wegzuleugnen ist, kommt es doch für die grosse Mehrzahl der Fälle ätiologisch kaum in Betracht.

Zur Ätiologie. Von ätiologischen Momenten konnte ich nur solche in Betracht ziehen, die anatomisch fassbar sind. Veränderungen des Eies selbst lassen sich nicht eruieren. Wenn auch die chronische Oophoritis uns irgend eine derartige Veränderung begreiflich machen würde, so beweist sie doch nichts dafür. Auch das Vorkommen von Corpus-luteum-Cysten (unter 16 Fällen 7 mal) beweist nichts, da sie eine sekundäre Bildung sein können. Die äussere Überwanderung des Eies kommt ebenfalls ernstlich nicht mehr in Betracht, seit Untersuchungen an Tieren ergeben haben, dass das Ei auf der Wanderung durch die Tube bis zum Moment der Nidation keine Vergrösserung erfährt.

Besser kann auf Grund des anatomischen Materiales der Weg untersucht werden, den das Ei zurückgelegt hat. — Früher sind mechanische Momente in den Vordergrund getreten (Knickungen, Polypen, Myome etc.), auch die Tubendivertikel und blindsackartigen Ausstülpungen haben eine grosse Rolle gespielt. Im allgemeinen nimmt jedoch gegenwärtig die Überschätzung der mechanischen Momente immer mehr ab, wozu nicht zum wenigsten der negative Ausfall der Tierexperimente beigetragen hat, und die Entzündung wird, zum Teil allerdings verquickt mit solchen mechanischen Vorstellungen, immer mehr betont. Über den genaueren Modus herrscht noch keine Klarheit. Eine Störung der Zilienwirkung ist ausgeschlossen, da Veit, Zedel, Engström u. A. einen ziemlich vollständigen, sogar lebhaft beweglichen Zilienbesatz nachweisen konnten; Schädigung der Peristaltik der Tube kommt auch kaum in Betracht, da von einer Wirkung derselben auf das kleine Ei kaum die Rede sein kann, sondern nur die Flüssigkeit bewegt zu werden braucht, eine Aufgabe, welcher wohl auch eine sehr atrophische Tube noch nachkommen wird. Als mechanische Momente wurden von Orthmann, Petersen und speziell Opitz Verwachsungen der Tubenfalten herangezogen.

Die Wertung aller entzündlichen Erscheinungen an der Tube ist nicht leicht. Da wir meist nur späte Stadien mit schweren pathologischen Folgeerscheinungen zu untersuchen bekommen, ist es nicht einmal leicht zu sagen, ob die Veränderungen nicht erst im Laufe der Schwangerschaft aufgetreten sind. Von Dührssen, Engström, Petersen ist eine Abnahme der Entzündung in ampullärer Richtung im Sinne Schautas als Beweis für das Übergreifen derselben vom Uterus her,

also das längere Bestehen, angesehen worden, Petersen hat mehr die gleichzeitige Erkrankung der anderen Tube betont; Opitz hält den Prozess durch die breiten Verwachsungen der Tubenfalten als älteren charakterisiert. Doch müssen wir uns sagen, dass alle diese Kriterien nicht genügen, um den Prozess verlässlich als schon längere Zeit bestehend ansprechen zu können.

Speziell hinsichtlich der Verwachsungen der Falten möchte ich darauf hinweisen, dass sie manchmal nur so ausserordentlich spärlich angetroffen werden, dass es entschieden der Einfachheit Gewalt antun heisst, wenn man sie zur Einnistung des Eies in direkte ätiologische Beziehung bringt. Ausserdem war es mir aber auch aufgefallen, dass diese Verwachsungen in Fällen von vorgerückter Schwangerschaft manchmal ganz kolossal ausgebildet waren; wenn auch die genauere Untersuchung keine vollständige Parallele aufstellen liess zwischen Dauer der Schwangerschaft und Stärke der Verwachsungen, so kann man doch einen Einfluss des Eies auf die letzteren nicht ganz abstreiten.

So wahrscheinlich also nach unseren heutigen anatomischen und klinischen Erfahrungen ein Zusammenhang zwischen Salpingitis und Tubenschwangerschaft ist, der unumstössliche Beweis dafür ist noch nicht erbracht.

XXX.

Die Behandlung der septischen Wochenbetterkrankungen in der Gebärmutterhöhle[1]).

Von

Dr. med. A. SITSINSKY,

Assistent des Kais. Klin. Gynäk. Institute in St. Petersburg.

Mit einem Vorwort von Professor D. v. Ott (St. Petersburg).

Vorwort.

Es sind nicht wenig Arbeiten, welche die Frage über die Behandlung der septischen Wochenbetterkrankungen erforschen sollen, in der russischen, sowohl wie in der ausländischen Literatur erschienen. Aber dennoch kann man bis jetzt nicht nur diese Frage als noch nicht allseitig gelöst betrachten, sondern muss sogar sagen, dass keine volle Übereinstimmung über die Summe der Forderungen, welche an eine Behandlung solcher Erkrankungen

---

[1]) Diese Arbeit enthält den Vortrag des Autors, den er unter demselben Titel während des I. Kongresses russischer Geburtshelfer und Gynäkologen zu St. Petersburg am 29. Dezember (n. St.) 1903 gehalten hat.

gestellt werden sollen, herrscht, und deshalb alle bestehenden Methoden mehr oder weniger grosse Nachteile aufweisen.

Deshalb kann ich nicht umhin, auf die von Dr. med. Sitsinsky, einem meiner Assistenten, ausgearbeitete Methode der Behandlung obengenannter pathologischer Formen hinzuweisen. Durch Anwendung derselben sind in einer grossen Anzahl von Fällen (jetzt über 210) Resultate erzielt worden, welche die Ergebnisse anderer angewandter Behandlungsweisen übertreffen. — Seit der Einführung dieser Methode in die Praxis ist — im Laufe der letzten 2 Jahre in dem meiner Leitung anvertrauten Kaiserlichen Klinischen Gynäkologischen Institut — die Sterblichkeit unter septischen puerperalen Kranken ganz verschwunden, und der Verlauf der Erkrankungen hat einen viel leichteren Charakter angenommen.

Die rationelle, theoretische Begründung der Methode von Dr. Sitsinsky, sowie die bei einer praktischen Anwendung derselben erzielten Resultate haben mich bewogen, die Aufmerksamkeit der Spezialisten auf diese Methode zu lenken, um eine Prüfung derselben am Krankenbett an einem möglichst grossen klinischen Material zu erzielen.

St. Petersburg, 16. März 1904.

D. von Ott.

Völlige Unbestimmtheit herrscht in der Frage über die Behandlung septischer, sich in der Gebärmutterhöhle abspielender Wochenbetterkrankungen. So verschiedenartig sind die Massregeln und Ratschläge der Autoren! Im Vertrauen auf die heilenden Naturkräfte raten einige zu abwartender Methode und schreiten erst beim Erscheinen drohenderer Symptome ein. Andere empfehlen einen möglichst frühen und radikalen Eingriff gleich am ersten Tage der Erkrankung und nicht später als am zweiten. Die dritten endlich, ohne die Zweckmässigkeit eines radikalen Eingriffs überhaupt abzustreiten, raten, ihn nicht in den ersten Tagen der Erkrankung zu unternehmen, sondern bedeutend später.

Selbst die Art des Eingriffs wird verschieden empfohlen: einfache Auswaschungen der Gebärmutterhöhle, permanente Irrigationen — intrauterin und vaginal, Curettage oder Ausschabung nach Pinard, écouvillonnage de l'utérus oder Auskratzung der Gebärmutterhöhle nach Budin, das Austrocknen derselben nach Matzejewsky, Capillardrainage nach Gusartschik, Vaporisation der Höhle nach Pincus u. s. w. Wernitz empfiehlt reichliche

Darminfusionen von Kochsalzlösung je stündlich wiederholt. Andere wieder, in der Absicht, durch das Blut zu wirken, empfehlen Einreibungen von Silberpräparaten, Einspritzungen von Anti-Streptococcus- und Staphylococcusserum unter die Haut; es gibt sogar einen sonderbaren Vorschlag von Dr. Schtschetkin („Zeitschrift für Geburtshülfe und Frauenkrankheiten" [russisch] 1901), die obengenannten Prozesse mit Sublimatwaschungen, in der Gebärmutterhöhle vorgenommen, bis zum Erscheinen von leichten Vergiftungssymptomen zu behandeln, um den Organismus mit Sublimat zu tränken; dieses Mittel wird von Dr. Schtschetkin für ein spezifisches Heilmittel gegen Wochenbettinfektion gehalten.

Der Nichtspezialist, der praktische Arzt steht vor der für ihn beinahe unlöslichen Frage: Wem soll man folgen? Welcher Methode den Vorzug geben?

I. Die Grundprinzipien der Behandlung.

Um der Lösung dieser Frage näher zu kommen, muss man feststellen: welcher Art sind die Prinzipien, die einer richtigen Behandlung der septischen Wochenbetterkrankungen der Gebärmutterhöhle zugrunde liegen sollen? Zu diesem Zweck muss man sich ins Gedächtnis zurückrufen, worin sich der Prozess der Infektion selbst äussert. Im Anfang hat der Prozess gewöhnlich den Charakter einer rein örtlichen Erkrankung. An der infizierten Stelle vermehren sich die Bakterien ausserordentlich schnell, sich zuerst über die Oberfläche der inokulierten Stelle verbreitend, aber bald dringen sie auch in die tiefer liegenden Gewebsschichten. Während ihrer Vermehrung erzeugen sie als Produkt ihrer Lebenstätigkeit besondere Stoffe, Toxine, welche starke Gifte für den lebendigen Organismus vorstellen. Da die Gebärmutter nach der Entbindung mit einer grossen Menge offener Venen und Lymphgefässe an ihrer inneren Fläche einer grossen frischen Wunde gleichkommt, so muss, infolge der ansaugenden Kraft des Herzens und der Brusthöhle auch von der Innenfläche der Gebärmutter ein Aufsaugen stattfinden. Von hier aus werden in die venösen und Lymphgefässe nicht nur die leicht lösbaren Toxine, sondern auch die Bakterien selbst hineingezogen. Indem wir die ausserordentliche Schnelligkeit der Vermehrung der Bakterien in Betracht ziehen, müssten wir unter solchen Umständen einen schnellen Untergang des ganzen Organismus infolge der eingesogenen Toxine in allen Fällen erwarten. In Wirklichkeit wird es nicht in so scharfer Form beobachtet, denn, obgleich die äusserste Schicht der Gebärmutterschleimhaut gleichzeitig mit der Vermehrung der

Bakterien abstirbt, erleidet die nächste Schicht nach ihr ein Entzündungsinfiltrat infolge des Reizes, den die Lebenstätigkeit der Bakterien hervorruft; es entsteht der „Granulationswall" (eine Benennung, die von deutschen Autoren ausgeht), welcher dem leichten Eindringen der Bakterien und Toxine in den Organismus ein Hindernis errichtet. Die Menge der Zellen dieses Walls besteht nach Bumm (1) aus eingewanderten weissen Blutkörperchen.

Wir stehen demjenigen Prozess gegenüber, welchen Metschnikoff (2) mit dem Namen der Phagocytose charakterisiert hat. Leukozyten, welche eine interzellulare Verdauung haben, greifen und verdauen eigene, schon abgestorbene und unnötige Gewebe und auch die pathogenen Mikroorganismen.

Es spielt sich eine Art Kampf ab zwischen den lebendigen Leukozyten einerseits und den Bakterien und den Produkten ihrer Lebenstätigkeit andererseits.

Der Organismus wird von den chemischen Produkten der Lebenstätigkeit der Mikroorganismen — den Toxinen vergiftet, die Bakterien selbst sind nur durch die Produktion dieser Gifte gefährlich.

Diese gegenseitigen Beziehungen sind durch die beiden Bezeichnungen: Intoxikation und Infektion charakterisiert (die zweite — im engeren Sinne des Wortes). Die Leukozyten, welche die grösste Bedeutung in der Masse des Granulationswalls haben, sind die entgegenwirkenden Elemente gegen die Intoxikation und gegen die Infektion des Organismus.

Was das Verhältnis des Granulationswalls zur Infektion des Organismus, d. h. einem Eindringen pathogener Mikroorganismen in denselben, betrifft, so stellt er einen verschiedenen Grad der Durchdringlichkeit für verschiedene Bakterienarten dar, unabhängig von der Intensität seiner Entwicklung. So unterscheidet sich in dieser Beziehung der Streptococcus bedeutend von den fäulniserregenden Bakterien. Widal (16) hat gezeigt, dass der Streptococcus durch den Granulationswall dringen kann, während die anderen Bakterien, die mit ihm zusammen auf der Schleimhaut der Gebärmutter anwesend sein können, ihn nicht zu passieren im stande sind; in dieser Weise übernimmt die Schleimhaut die Rolle eines Filtrums in Bezug auf auf alle anderen Bakterien, ausser dem Streptococcus.

Klein (17), ein russischer Arzt, ist, auf Grund seiner Untersuchungen des Granulationsgewebes des Menschen, des Hundes und des Kaninchens, auch zu der Überzeugung ge-

kommen, dass das typische Granulationsgewebe ein unüberwindliches Hindernis darstellt für die Versuche der fäulniserregenden Bakterien, durch dasselbe in den Organismus einzudringen.

Das oben Gesagte erklärt uns den relativ günstigen Krankheitsverlauf, welcher klinisch die puerperalen Fäulnisprozesse in der Gebärmutterhöhle auszeichnet. Sie enden gewöhnlich mit Genesung, und nur selten führen sie zur allgemeinen Vergiftung des Organismus. In Anbetracht solcher biologischen Eigenschaften des Granulationsgewebes könnte es scheinen, dass eine allgemeine Infektion durch fäulniserregende Bakterien überhaupt nicht vorkommen sollte, das wäre aber nur richtig in Bezug auf das Eindringen der Bakterien in die Lymphgefässe, und hier würde, wie Widal und Bumm sich übereinstimmend äussern, die Schleimhaut wirklich allen Bakterien, ausser dem Streptococcus, gegenüber die Rolle eines Filtrums übernehmen. Was die Blutgefässe anbetrifft, so kann hier die Schleimhaut samt ihrem Granulationswall eine schützende Wirkung nicht äussern, weil sie nach Bumms Meinung auf der Höhe der Thromben, welche den Inhalt der Gebärmutterhöhle unmittelbar berühren, nicht mehr existiert. Wenn septische Elemente in die Thromben eingetreten sind und sie zersetzt haben, können sie auf den Organismus übergehen und eine allgemeine Sepsis verursachen. So stellen sich in der uns interessierenden Frage die beiden feindlichen Partien in der Gestalt der Bakterien und ihrer Toxine und der mit ihnen kämpfenden Masse von Leukozyten dar.

Weiter will ich nur erwähnen, dass eine ganze Reihe von Umständen, welche das Aufsaugen aus der Gebärmutterhöhle begünstigen, eine wichtige Bedeutung für den Ausgang des Kampfes, für die mehr oder weniger intensive Entwicklung des Infektionsprozesses haben. — Solche Bedingungen sind vorhanden: 1. bei ungenügender Rückbildung der Gebärmutter, welche bei jeder septischen Erkrankung derselben eintritt; 2. beim Zurückhalten der Sekrete in der Höhle infolge von Knickungen der schlaffen Gebärmutter, von Verstopfungen des inneren Muttermundes durch Blutgerinnsel, Eihautreste u. s. w.; 3. bei allgemeiner Schwächung des Organismus infolge von grossen Blutverlusten, vorangegangenen schweren Krankheiten u. s. w.

Da diese Tatsachen allen bekannt sind, will ich nicht weiter bei ihnen verweilen.

Das oben Gesagte führt mich zu folgenden Schlüssen:

1. Man muss bestrebt sein, den Granulationswall in seiner ganzen Ausdehnung unversehrt zu erhalten und keinen Teil des-

selben zu zerstören. Damit wird die Grundregel der Medizin erfüllt: „Ne noceas!“

2. Man muss so viel wie möglich die Aufgabe der Leukozyten erleichtern, welche darin besteht, das Eindringen der Toxine und Bakterien in den allgemeinen Stoffkreislauf des Organismus zu verhindern. Das gelingt, indem wir die Bakterien und Toxine zu vermindern streben.

Dieses werden wir erfüllen, indem wir der ansaugenden Herztätigkeit einen gleichen Prozess, d. h. ein Absaugen aus der erkrankten Stelle und ein beständiges Ableiten der sich ansammelnden Ausscheidungsstoffe entgegensetzen.

3. Man muss nach Möglichkeit alle anderen Ursachen entfernen, welche eine Resorption aus der Gebärmutterhöhle begünstigen, indem man ihre ungünstigen Stellungen korrigiert, zu einer besseren Kontraktion beiträgt, die Kräfte des Organismus hebt u. s. w.

Das sind die 3 Hauptprinzipien, welche einer wirklich richtigen Heilmethode der septischen Wochenbetterkrankung in der Gebärmutterhöhle zu Grunde liegen sollen.

II. Kritik der jetzigen Behandlungsmethoden.

Nachdem die Prinzipien der Behandlung von septischen Wochenbetterkrankungen in der Gebärmutterhöhle von uns festgestellt worden sind, wird es nicht schwer sein, sich die richtige Beziehung zu all den empfohlenen, verschiedenartigen Behandlungsweisen dieser Leiden vorzustellen.

1.

Die Methode, welche in Russland und in anderen Ländern am meisten verbreitet ist — besteht in einfachen Auswaschungen des Cavum uteri.

Es schien, als sollten die ausgiebigen Auswaschungen unzweifelhaft alles, was auf diesem Wege entfernt werden konnte, aus der Gebärmutterhöhle abwaschen und herausführen können. Die Einführung derselben ergab sogleich ein glänzendes Resultat im Vergleich zu dem abwartenden Verfahren. Die Ausscheidung des Sekretes ging besser vonstatten, die Temperatur sank, und es geschah nicht selten, dass einige Auswaschungen genügten, um die Kranke schnell herzustellen. Man glaubte daher, in den Gebärmutterauswaschungen ein Heilmittel gegen das Wochenbettfieber gefunden zu haben, und fing an, sie allgemein anzuwenden.

Schon gleich zu Anfang zeigten sich jedoch auch unvorteilhafte Folgen der intrauterinen Auswaschungen. Ich übergehe die Fälle

von Luftembolie infolge ungeschickter Behandlungstechnik. Nicht selten traten starke Schüttelfröste mit ausserordentlicher Temperaturerhöhung ein, wobei nicht bloss der krankhafte Zustand schlimmer wurde, sondern auch Todesfälle eintraten.

Bald fand sich eine Erklärung für diese Erscheinung in der Verdünnung und dadurch erleichterten Aufsaugung des infektiösen Materials, besonders wenn der Druck in der Höhle erhöht war, was bei intrauterinen Auswaschungen so oft vorkommt. Eine Vermeidung dieser Übelstände erhoffte man von intrauterinen Auswaschungen mit desinfizierenden Flüssigkeiten, welche die mechanische Wirkung mit einer desinfizierenden vereinigen sollten. Nach Anwendung von verschiedenen Desinfektionsflüssigkeiten von ungleicher Stärke überzeugte man sich, dass beim Gebrauch schwacher Lösungen derselben ebensolche Schüttelfröste eintraten, wie sie früher beobachtet worden waren, da die geringen Mengen des Desinfektionsstoffes in eine chemische Verbindung mit den Eiweissstoffen der Lochien traten und die Lösungen selbst ihre Desinfektionskraft verloren. Beim Gebrauch starker Lösungen wurden die freigebliebenen Desinfektionsstoffe aufgesogen, und man erhielt als Resultat eine allgemeine Vergiftung des Organismus durch diese Desinfektionsmittel. Besonders gefährlich in dieser Hinsicht ist das Sublimat. Es wurden viele Todesfälle infolge von intrauterinen Sublimatauswaschungen (besonders in der Lösung von 1 : 1000) veröffentlicht.

Das rief eine Reaktion gegen den Gebrauch von starken Desinfektionslösungen für die Intrauterinauswaschungen hervor, besonders das Sublimat aber wurde von der Praxis ausgeschlossen. Wenn man es noch für diese Zwecke zu gebrauchen wagte, so nahm man die Lösung sehr verdünnt — 1 : 10000, öfter 1 : 6000 und nicht stärker als 1 : 4000, und das unter dem geringsten Druck des Wasserstrahls.

Die Experimente von Dmitrieff (18) haben bewiesen, dass die Desinfektionsmittel an und für sich, unabhängig von den oben angeführten Gründen, das Aufsaugen aus der Gebärmutterhöhle begünstigen, indem sie die Lebenskraft der nächsten Schichten der Gewebezellen abschwächen. „Es ist genug," so sagt er, „einmal eine granulierende Wunde mit einer 5 proz. Karbolsäurelösung oder 0,1 proz. Sublimatlösung auszuwaschen, um sogleich ihr Aufsaugevermögen zu erhöhen. Ohne die Möglichkeit einer Strukturveränderung der Wunde, die antiseptisch behandelt wurde, abzuleugnen, glaube ich doch, dass eine unmittelbare Wirkung

der Karbolsäure und des Sublimats nicht ohne Einfluss auf die Lebenstätigkeit der Granulationselemente bleibt."

Und überhaupt: „man vergesse nie," sagt Fehling, „dass die Uterusspülung nicht ungefährlich ist, schwere Kollapserscheinungen, selbst Todesfälle sind dabei beobachtet worden" (S. 91).

Dies sind die Schattenseiten der intrauterinen Auswaschungen.

Wenn wir das zuletzt Gesagte zusammenfassen, sehen wir, dass die intrauterinen Auswaschungen, an und für sich genommen, dem Grundprinzip einer richtigen Behandlung nicht genügen, nämlich einem beständigen Entfernen und Absaugen der Infektionselemente.

2.

Auch von der permanenten Irrigation der Gebärmutterhöhle, die besonders in Frankreich oft angewandt wird, kann man annähernd dasselbe sagen. Pinard (20), in dessen Klinik (la clinique Baudelocque) diese Methode oft Anwendung findet, stellt die Tatsache fest, dass eine systematische Anwendung derselben die Sterblichkeit bei Septikämie zwar verringerte, aber doch nicht ganz aufhob, und es wurden Fälle beobachtet, bei welchen die permanente intrauterine Irrigation den Eintritt des Todes vielleicht aufgehalten hatte, ihn aber doch nicht hatte verhindern können.

Auch hier sind, wie Pinard berichtet, Vergiftungen sogar durch schwache Lösungen von Karbolsäure, wie 1 : 300 oder 1 : 600 nicht ausgeschlossen, schon von den Quecksilberpräparaten abgesehen.

Ebenso wie bei den Auswaschungen werden hier nicht selten Schüttelfröste beobachtet.

Pinard weist auch auf die Möglichkeit einer Perforation der Gebärmutter vermittelst der Kanüle hin, welche zur Berieselung gebraucht wird, wenn die Kranke unruhig liegt.

Und ich setze noch hinzu, dass eine permanente intrauterine Irrigation nicht selten stellenweise Gangrän an der Gebärmutterhöhle infolge des Druckes der Kanüle hervorrufen kann, wie es vor kurzem (1898) an einem Präparat von Pourtalès gezeigt wurde.

Also befriedigt auch die intrauterine permanente Irrigation die Ansprüche einer rationellen Behandlung nicht ganz, abgesehen davon, dass man dabei eine Übermüdung des Pflegepersonals und der Kranken selbst bei der Anwendung derselben erzielt.

3.

Die permanente **Vaginal**irrigation findet hauptsächlich in Russland Anwendung. Der Schöpfer derselben ist der berühmte Moskauer Professor W. Sneguireff, dem die Gynäkologie viel in der Entwicklung der Frage über heisse Douchen und permanente Irrigationen verdankt. Die Übertragung der beständigen Vaginalirrigationen in die Praxis bildete einen grossen Fortschritt in der Behandlung der septischen Wochenbetterkrankungen der Gebärmutterhöhle, denn sie basiert auf dem richtigen Prinzip: dem Entziehen der Ausscheidungsprodukte aus dem Cavum uteri durch einen beständigen Strom der Flüssigkeit. In seinem Lehrbuch „Die Gebärmutterblutungen" (russisch) sagt Prof. Sneguireff: „Viele Provinzärzte haben die Wochenbetterkrankungen nach der Methode der permanenten Irrigation behandelt, und von allen Seiten höre ich dieselben guten Meinungen und von denselben günstigen Resultaten" (S. 237). Die von Prof. Sneguireff angeführten Krankheitsgeschichten zeigen uns klar „die zusammenziehende und absaugende Wirkung einer permanenten Irrigation durch eine 2proz. Karbolsäurelösung von + 37° R. auf die Gebärmutter, ein Aufhören der Resorption der Fäulnisstoffe unter ihrem Einfluss, eine Linderung des Schmerzes und den wohltätigen Einfluss derselben auf den Schlummer und die Kräfte der Kranken" (S. 233). Es ist denkbar, dass die hohe Temperatur der Flüssigkeit: + 37° R. — keine geringe Bedeutung für die obenerwähnte Wirkung hatte.

Aber auch diese Methode hat nicht wenig Schattenseiten.

Man darf nicht ausser acht lassen, dass bei der Anwendung derselben die infizierte Oberfläche der Gebärmutterhöhle stets feucht bleibt, und parallel mit der Absaugung aus der Höhle ein gleichzeitiges Aufsaugen von ihrer Oberfläche in den allgemeinen Blutkreislauf stattfindet, was die nicht seltenen Vergiftungsfälle durch Karbolsäure beweisen. Bei einem wunderbaren von Prof. Sneguireff angeführten Falle der Genesung erlitt die Kranke zweimal eine Karbolsäurevergiftung (die Temperatur fiel bis + 34° C., es traten Kollaps, Schwindel und hartnäckiges Erbrechen ein); darauf wurde die Irrigation eingestellt. Professor Sneguireff selbst hat in den letzten Jahren den Gebrauch von Karbolsäure aufgegeben, indem er sie durch eine Lösung von Kali hypermanganicum ersetzte.

Die Sterblichkeit bei Septikämie verschwand auch bei der Anwendung der beständigen Vaginalberieselung nicht. „Wenn," so sagt Prof. Sneguireff auf S. 236, „im Laufe von 1—2—3 Tagen

die permanente Irrigation mit 1 proz. Karbolsäurelösung keine Besserung des allgemeinen Zustandes und kein Sinken der Temperatur veranlasst, so wird die Prognose recht ernst, selbst bei einer Besserung der örtlichen Erscheinungen; alle Kranken, die ich unter solchen Zuständen gesehen habe, sind gestorben."

Das Absaugen der Ausscheidungen aus der Gebärmutterhöhle geschieht durch den beständig fliessenden Strom der Flüssigkeit nicht unmittelbar auf der kranken Oberfläche selbst, da der Apparat von Dr. Morosow, welcher zu diesem Zweck gebraucht wird, nur die Portio vaginalis uteri und die Scheide berieselt. Dieser Umstand kann nicht, umhin ceteris paribus die Absaugekraft zu verringern.

Die permanente Irrigation ist ferner kontraindiziert bei einer grossen Kategorie von Personen, nämlich bei solchen, die an einem Herzfehler, besonders mit Störung der Kompensation verbunden, an Fettdegeneration und starker Herzverfettung und Atheromatose leiden (S. 229). In einigen Fällen rief die Anwendung dieser Methode so starke Störung der Herztätigkeit hervor, dass man sich gezwungen sah, trotz aller Hilfsmittel und Vorsichtsmassregeln, die Irrigation einzustellen (S. 236).

Ich meinerseits setze hinzu, dass in Fällen einer stark ausgesprochenen Neigung der Gebärmutter zu Knickungen derselben, besonders bei langem Halse, die beständige Vaginalirrigation die Knickung nicht ausgleicht und deshalb hier nur eine sehr schwache Wirkung äussern kann.

Ich erwähne die Umständlichkeit dieser Methode schon gar nicht. Die ganze Zeit muss am Krankenbett eine erfahrene Person weilen, welche rechtzeitig die Irrigation unterbrechen kann — bei dem Anfang einer Vergiftung durch das Desinfektionsmittel, beim Kollaps der Kranken, bei Verstopfung der Abflussröhre des Apparates u. s. w.

Also trotz der hohen Achtung vor der Methode Dr. Sneguireffs darf man doch nicht die wichtigen Fehler derselben übersehen.

4 und 5.

Die ungenügende Wirkung der intrauterinen — der einfachen und beständigen — Irrigationen spornte zum Auffinden neuer Bahnen an. Und jetzt sehen wir, dass in Frankreich „le curettage" — das Ausschaben der Gebärmutterhöhle nach der Entbindung als die herrschende Behandlungsweise der septischen Wochenbettserkrankungen erscheint. Pinard (23) ist ein

eifriger Verehrer eines so radikalen Eingriffs, dessen Idee — alles Kranke auf einmal zu entfernen — recht verlockend ist, und fast ganz Frankreich folgt ihm. Diese Art der Behandlung ist im Buche „Traitement de l'infection puerpérale" (1896) von Pinard und Wallich ausführlich beschrieben.

Mir erscheint diese Behandlungsweise in ihrer Grundlage schon nicht rationell. Beim Ausschaben der Gebärmutterhöhle wird unumgänglich der Reaktionswall zerstört, welchen die Natur selbst zum Kampf mit der Krankheit verliehen hat und welcher, meiner Meinung nach, einen starken, heilenden Einfluss, besonders in Fällen von Erkrankungen der Gebärmutter, welche durch fäulniserregende Bakterien hervorgerufen sind, hat. Hören wir, was Pinard darüber sagt: „In der Praxis ist es unmöglich, die ganze infizierte Schleimhaut auszuschaben; nie kann die Kurette wirklich absolut die ganze infizierte Schleimhaut entfernen, wie sorgfältig man auch schaben möchte. Und das bietet keinen geringen Einwand gegen die Ausschabung ..." Und weiter: „Ein neuer und ziemlich gerechter Einwand, von den Gegnern derselben angeführt: während die Kurette den grösseren Teil der infizierten Stellen herunterschabt, öffnet sie beim Schaben der Innenfläche des Uterus die Venen und Lymphgefässe derselben, welche sogleich die infizierten Produkte, die den Löffel während der Operation beschmutzt haben, einsaugen; aus diesem Grunde können richtige Inokulationen stattfinden."

Alles Obenerwähnte kann auch von einer analogen Behandlungsweise der Puerperalinfektion gesagt werden, welche zur allgemeinen Benutzung von Budin (24) (1901) in einem Vortrag „Du traitement de l'infection puerpérale" vorgeschlagen wurde, an die Medizinische Akademie in Paris gerichtet und am 9. Juli während einer Versammlung derselben gehalten.

Seine Methode trägt den Namen „l'écouvillonage de l'utérus", d. h. das Ausfegen oder Auskratzen der Gebärmutter. Hier sind in Kürze die einzelnen Handgriffe: 1. unbedingt eine tiefe Narkose der Kranken, um die Bauchwand nachgiebig („absolument souple") zu machen, 2. curage oder eine Reinigung der Gebärmutterhöhle mit den Fingern, 3. eine Auswaschung der Gebärmutterhöhle, 4. recurage, dann 5. eine wiederholte écouvillonage — ein wiederholtes Ausfegen der Schleimhaut der Gebärmutter mit einem besonderen umfangreichen Besen, ähnlich denen, die zum Lampengläserputzen gebraucht werden, nur dass hier die Borsten durch Federkiele ersetzt sind; dabei wird 6. der Gebärmutterhals mit der

Zange von Museux angehakt und energisch zum Scheideneingang gezogen, sodass die Gebärmutter gerade gereckt wird.

Ausser Schüttelfrosten, welche einige Stunden nach dem écouvillonage beobachtet wurden, und bedeutenden Temperaturerhöhungen treten oft, nach Budins eigenen Worten, so starke Blutungen ein, dass sie durch Gazetamponade aufgehalten werden mussten.

Man sollte nur daran denken, was eine völlige Narkose der Kranken in der Wochenbettperiode bedeutet! Und noch dazu eine wiederholte! Alle Operateure vermeiden die Narkose, da sie dieselbe während dieser Zeit für gefährlich halten. Weiter haben die Experimente von Dmitrijew (28) über Chloroformierung und Ätherisation von granulierenden Wunden bewiesen, dass die Narkose die Lebenstätigkeit der Granulationselemente abschwächt und dadurch folglich die Resorption aus der Gebärmutterhöhle in hohem Masse befördert. Zu demselben Schluss führen uns die Experimente von Massarie und Bardet (3), welche einen Verlust der taktilen und chemischen Empfindlichkeit der Leukozyten bei Fröschen unter dem Einfluss anästhesierender Stoffe bewiesen haben. Endlich sagt Pinard: „Es ist eine in der Entbindungspraxis wohlbekannte Tatsache, dass Frauen, die eine Anästhesie erlitten hatten, viel leichter an Blutungen erkrankten", weshalb auch Pinard selbst bei Ausschabungen der Gebärmutter der Narkose entsagt hat (l. c. p. 55).

Von der Unvollkommenheit wie der Kurettage, so auch der Ecouvillonage zeugt auch der Umstand, dass man sie beide manchmal an ein und derselben Kranken je zweimal vornehmen muss und nicht selten doch fruchtlos.

Die Kurettage wie die Écouvillonage werden von ihren Autoren nur im Anfang der Erkrankung — bei der zweiten oder dritten Temperaturerhöhung der Kranken — empfohlen. Schwerlich kann man von denselben in späteren Tagen Heilung erwarten; im Gegenteil, ist eine Anwendung oben angeführter Methoden zu dieser Zeit gefährlich in Anbetracht der Möglichkeit einer sekundären Infektion der schon entstandenen und konsolidierten Tromben, wie das Pourtalès an seinen Präparaten bewiesen hat[1]). Pinard fordert ausserdem noch, dass die Aus-

[1]) In seinem Artikel „Untersuchungen über die puerperale Wundinfektion (1898)" führt Pourtalès die Geschichten einiger, infolge von septischen puerperalen Prozessen verstorbener Kranken und die Angaben des Sektionsbefundes eines jeden Falles an. Ein besonderes Interesse bieten die Fälle No. 1 und No. 5. Diese, durch die Sektionsresultate unterstützten Fälle bilden eine interessante Illustration zu dem von mir oben Angeführten über die Ausschabung der septischen puerperalen Gebärmutter, sowie über permanente intrauterine Irrigationen.

schabung nie vor dem 3. Tag nach der Geburt unternommen werde, um die Möglichkeit einer Luftembolie durch eine geöffnete Vene beim Strecken des Uterus zu vermeiden; solch einen Fall mit letalem Ausgang hat Pinard selbst erleben müssen.

Und das in den Händen solcher Koryphäen wie Pinard und Budin!

Wenn aber trotzdem, wie Pinard, so auch Budin verhältnismässig gute Resultate erzielt haben, so scheint es mir, dass dabei ein Umstand, den Pinard und Budin nur vorübergehend erwähnen, eine beträchtliche Rolle spielt, — nämlich die, dass sogleich nach der Ausschabung Pinard mit 5 pCt Karbolsäurelösung und Budin mit 5 pCt. Lösung von Kreosot in Glycerin die ganze Gebärmutterhöhle ausbrennen und die Höhle selbst drainieren. Die energische Ausbrennung zerstört die Infektionselemente, welche an der frischen Wunde hängen geblieben sind, die Wunde selbst aber bedekt sich mit einem Schorf, der die Resorption erschwert; die Drainage nun begünstigt die Entfernung und das Absaugen der Infektionselemente.

Aber schon in Frankreich selbst erheben sich Stimmen gegen eine allgemeine Anwendung der Ausschabung. Erst Auvard, dann Chaleix-Vivie und ganz vor kurzem — im Juni 1903 — Auderbert (25) weisen auf die Gefahr einer Ausschabung bei Gonorrhoekranken während des Wochenbetts hin.

Auch in Amerika wird jetzt energisch gegen Ausschabungen des septischen puerperalen Uterus Einspruch erhoben. Wetherhill (26), Professor der Gynäkologie in Denver (Colorado), äussert sich in seinem Vortrag (11. Febr. 1903) über die puerperale Infektion folgendermassen: „Ein grauenhafter Missbrauch wird noch immer mit der Gebärmutter bei dieser Krankheit betrieben, trotzdem sie von der Mehrzahl in dieser Frage kompetenter Mediziner verpönt wurde“, und die Mehrzahl der Geburtshelfer, welche bei diesem Vortrage anwesend waren, sprachen gegen die Anwendung der Kurette.

Veranlasst durch den Vortrag von Vineberg (Washington, 13. Mai 1903; im Sommer 1903 war er noch nicht gedruckt) über die Behandlung puerperaler Sepsis, sprach William Pryor (27) (New-York) gegen den Gebrauch der Kurette in Fällen örtlicher Infektion, da er der Meinung war, dass die durch die Kurette beigebrachte Wunde zur Dissemination der Infektion führe.

6.

Die Methode, welche (1899 in St. Petersburg) von einem russischen Arzt, Dr. Matzejewsky, vorgeschlagen wurde, besteht: 1. im Austrocknen der Gebärmutterhöhle mit Gaze, 2. in einem sehr kurze Zeit dauernden (5—10 Sek.) Abspülen der Gebärmutterschleimhaut mit Sublimatlösungen von 1 : 3000 bis 1 : 6000 unter schwachem Druck und endlich 3. in einem nachfolgenden Austrocknen des Cavum uteri.

Es ist zu bedauern, dass Dr. Matzejewsky in seinem Bericht weder Krankheitsgeschichten, noch überhaupt irgend welche statistischen Angaben mitgeteilt hat, ausser dem einzigen Hinweis darauf, dass nach dieser Methode 40 Kranke in der septischen puerperalen Abteilung (dem sogenannten Lazarett) des kaiserlichen klinischen gynäkologischen Instituts behandelt wurden. Das entzieht uns die Möglichkeit, diese Methode kritisch zu schätzen, ebenso wenig wie ihre Beziehung zu anderen Methoden festzustellen. Das erkannte auch augenscheinlich Dr. Matzejewsky selbst: „Ich hätte die Statistik der Fälle, die ich während meiner Leitung der septischen Abteilung behandelt habe, anführen sollen, aber konnte es zu meinem Bedauern nicht tun, da bei der Führung dieser Fälle keine einheitliche, leitende Idee verfolgt wurde (S. 145)".

Aber trotzdem basiert diese Methode, welche sich die Aufgabe stellt, ein Austrocknen der Gebärmutterhöhle zu erzielen (die sie aber doch nicht in vollem Masse erfüllen kann), auf dem richtigen Prinzip und stellt einen der ersten Schritte zur richtigen Lösung dieser Frage dar.

7.

Eine glücklichere Entwicklung der Idee eines Austrocknens der Gebärmutter bildet die Methode, bei welcher die Höhle der puerperalen septischen Gebärmutter mit Hilfe von Gaze drainiert wird — die sogenannte „Kapillardrainage der Gebärmutter", welche von Dr. Gusartschik (29) (St. Petersburg) ausgearbeitet und im Jahre 1898 veröffentlicht wurde, also ein Jahr vor der Publikation von Dr. Matzejewskys Methode. Bei dieser Methode wird ein ständiges Absaugen der Ausscheidungen aus der Gebärmutterhöhle nach aussen hin durch eine Mulldrainage zu Wege gebracht.

Es ist zu bedauern, dass Dr. Gusartschik in seine Behandlungsweise einige Handgriffe, welche den Wert derselben

vermindern, eingeführt hat. Sch. erwähne den Umstand, dass er, beim Einführen der Drainage, die Gebärmutter mit Hakenzangen herunterzieht und hiermit ihr die nötige Ruhe raubt. Er gibt aber den Rat, sorgfältig die ganze Innenfläche des Uterus mit Wattetupfern abzuwischen, in der Hoffnung, dass die Tupfer die Reste der Decidua und den Entzündungsbelag abreiben werden, ohne den Geweben ein besonderes Trauma durch ihre weiche Masse zuzufügen (S. 41).

Dabei zerstörte Dr. Gusartschik unbedingt den Zusammenhang des Granulationswalls und erzeugte so günstige Bedingungen für eine frische, neue Inokulation. Und, in der Tat, nachdem er zu der Drainage eine Abreibung der Gebärmutterhöhle durch feste Wattetupfer hinzugefügt hatte, konnte er öfter Temperaturerhöhungen, besonders nach der ersten Tamponade [bei jeder Kranken (S. 42)] beobachten; in einem Fall sogar stieg die Temperatur unmittelbar nach der Tamponade von + 38,5° C. bis + 41° C., und es trat eine Parametritis hinzu (Fall No. 75). Dr. Gusartschik hat in dieser Weise nur puerperale Endometritis behandelt und hat auf 110 Fälle 1 letalen Ausgang und 2 mal Komplikationen in Gestalt von Parametritis gehabt. Beim Durchlesen der Krankheitsgeschichte und des Protokolls des Sektionsbefunds des letalen Falls (No. 105) kommt man unwillkürlich zur Ansicht, dass die Verschlimmerung der Krankheit, welche den fatalen Ausgang herbeigeführt hat, leicht von der übermässigen, während der Behandlung erlittenen Traumatisierung der Gebärmutter habe abhängen können. —

8.

Jetzt noch einige Worte über „Vaporisation“ der Gebärmutterhöhle, welche von Pincus (30) erst 1895 und noch einmal 1897 ausschliesslich für die Behandlung putrider Aborte empfohlen und von ihm selbst nur in 11 Fällen angewandt wurde.

Es ist möglich, dass man entweder die Schleimhaut samt den Bakterien so verbrüht, dass späterhin keine Regeneration der ersteren zu erwarten ist, oder umgekehrt, dass man zu wenig ausbrüht und damit den unversehrt gebliebenen Bakterien eine fertige Fleischbrühe zu ihrer weiteren, bequemeren Vermehrung zur Verfügung stellt. Alles beides ist möglich, da Pincus, im Gegensatz zu Kahn, welcher eine vorausgehende, gründliche Reinigung der Gebärmutterhöhle von Blutgerinnseln und Eihautfetzen fordert — den Dampf wirken lässt, ohne den Inhalt der Höhle zu berücksichtigen.

Und dazu stellt Pincus noch die Bedingung: „Durchaus muss ich daran festhalten — es ist die Conditio sine qua non — dass die Vaporisation nur angewandt werden darf, wenn keine Komplikationen in den Adnexen etc. enthalten sind“ (S. 190)

Aber auch der Idee nach erscheint die Methode als höchst unvollkommen, da ja beim Verbrühen der Schleimhaut des Uterus zugleich der „Granulationswall“ zerstört wird.

Ein anderer Anhänger der Vaporisation der Gebärmutter in Fällen von septischer puerperaler Endometritis — der russische Arzt Dr. Emmanuel Kahn (Vilno) veröffentlichte im Jahre 1896 9 Fälle derartiger Behandlung. Dabei hat in 2 Fällen (VII und IX) der Dampf, wie Kahn selbst bekennt, gar keine Wirkung auf den Verlauf der Krankheit gehabt, und in einem (IV.) Falle (3 monatlicher Abort), ungeachtet der dreifachen (das zweite Mal nach 2 und das dritte Mal nach 13 Tagen) Anwendung des Dampfes von + 110°, + 115° C., erfolgte doch der Tod der Kranken an Septicopyämie. Die bakteriologische Untersuchung des letzten Falls, welcher letal endete, ergab eine Reinkultur des Gonococcus; indessen ist es bekannt, dass der Gonococcus, im Gegensatz zum Streptococcus, viel seltener eine allgemeine Infektion herbeiführt und deshalb quoad vitam gewöhnlich eine günstige Prognose stellen lässt.

Die Therapie der Puerperal-Infektion mit Antistreptococcus- und Staphylococcusserum kann jetzt noch nicht die lokale Therapie der puerperalen Infektion ersetzen, da ihr von allen Seiten eine bewiesene Wirkung abgesprochen wird.

Dasselbe kann man vom Gebrauch der Silberpräparate, wie z. B. Ung. Credé u. s. w. sagen.

Die Unzuverlässigkeit der Serumtherapie, wie der Behandlung mit Silbersalzen bei septischen Erkrankungen ist mit grosser Klarheit ein ausgezeichneter Vortrag des Herrn Dr. S. Goldberg auf dem IX. Pirogoffschen Kongress russischer Ärzte (St. Petersburg, Januar 1904) unter dem Titel: Die jetzigen Methoden der Therapie septischer Erkrankungen in der Chirurgie (Serumtherapie, Silbersalze u. s. w.), besprochen.

Dasselbe muss man auch von hohen, wiederholten, von der Kranken zurückgehaltenen Darmkochsalzinfusionen sagen, welche neulich vom russischen Arzt Wernitz (33) vorgeschlagen wurden. Nachdem ich mehreremal die hohen Darmkochsalzinfusionen nach Wernitz angewandt habe, sah ich doch kein einziges Mal den therapeutischen Effekt, auf den der Autor hingewiesen hat.

nichtet in dieser Weise den unerwünschten Effekt der Wirkung des Sublimats auf das Granulationsgewebe.

Das ist aber noch nicht genug. Dank der hohen Temperatur von 50° C. ruft das sterilisierte Wasser (oder die Borsäurelösung) eine aktive Hyperämie in der ganzen inneren Gebärmutterfläche hervor, wodurch wesentlich die Emigration der lymphoiden Elemente aus den Gefässen befördert wird, und die Heere der Leukozyten erhalten in dieser Weise eine schätzbare Unterstützung in ihrem Kampf mit der Infektion.

Endlich, dank derselben 50° C. hohen Temperatur und demselben starken Druck des Flüssigkeitsstromes, zieht sich der Uterus gleich energisch zusammen, was fast immer von den bei den Auswaschungen anwesenden Personen durch Palpation des Fundus uteri festgestellt werden konnte.

Das ist die Wirkung des heissen Wassers.

Dank dieser Vereinigung beider Momente wird die feststehende Annahme grosser Gefährlichkeit der Sublimatlösungen für Auswaschungen der Gebärmutter beseitigt. Zur Zeit findet das Sublimat wegen seiner angeblichen Gefährlichkeit für Spülungen in der Gebärmutterhöhle fast nirgends Anwendung. Man braucht sich nur ins Gedächtnis zurückzurufen, dass z. B. Fehling (34) sich so äussert: „Fernerer Gebrauch des Sublimats zur intrauterinen Therapie erscheint mir als Fahrlässigkeit." (Die Physiologie und Pathologie des Wochenbetts. 1897. S. 91.) Runge (35) warnt: „In keinem Fall eine Sublimatlösung" u. s. w. (S. 483, russische Übersetzung). Und doch liegt das wesentliche dabei nicht im Sublimat als solchem, sondern in der äusserst unvollkommenen Technik der Auswaschungen. Runge beschreibt noch jetzt eine Methode der Auswaschung des Uterus — auf einem Bett (wenn auch einem Querbett), längs dem Finger, ohne Fürsorge für einen guten Rückfluss der Flüssigkeit und ohne nachfolgendes Austrocknen der Gebärmutterhöhle. (S. 483 russ. Übersetz.)

III. Moment-Austrocknen der Gebärmutterhöhle mit Hülfe eines Streifens sterilisierter Gaze. Durch dieses Austrocknen wird die Innenfläche der Gebärmutter zu einer besseren Wirkung des nachfolgenden Alkohols vorbereitet.

IV. Moment-Auswaschung der Gebärmutterhöhle mit Äthyl-Alkohol von 90 pCt. Die Wirkung des Alkohols auf die Gebärmutterinnenfläche äussert sich in folgendem. Der 90gradige Alkohol, welcher stark hygroskopisch ist, vereinigt sich gierig mit der Feuchtigkeit der Gebärmutterhöhle, wodurch ein

Molekularstrom der Flüssigkeit in einer dem Resorbieren entgegengesetzten Richtung entsteht. Das erscheint sehr wünschenswert, weil dadurch die schädlichen Folgen der Resorption abgeschwächt werden. Der Alkohol selbst aber strebt in die Tiefe der Gewebe, in die Lymphgefässe und Venen einzudringen. Der Innenfläche der Gebärmutter, welche früher schon mit Gaze abgetrocknet wurde, wird durch den Alkohol noch mehr Feuchtigkeit entzogen, und sie schrumpft ein (Sawin, Landsberg, Reinicke, Richard Schäffer, Paul und Sarway u. s. w.)[1]), ein Umstand von grösster Wichtigkeit, „denn," wie Prof. Landerer (37) in seinem Handbuch der Chirurgie sagt, „wo keine Feuchtigkeit ist, ist auch keine Entwicklung der Bakterien möglich". Je nach dem Grade der Lockerheit und des Saftreichtums der Gebärmutter verdünnt sich der 90volumprozentige Alkohol mehr oder weniger infolge des Aufsaugens von Feuchtigkeit, die sich auf der Oberfläche und in der Wandung der Gebärmutter befindet. Wir wissen, dass Alkohol, bis zu 80—70°, sogar bis zu 60° verdünnt — weiter kann er sich in einer vorher ausgetrockneten Gebärmutter nicht verdünnen —, sehr bedeutende desinfizierende Eigenschaften zeigt, wie das die Untersuchungen von Sawin (50—70°), Minervini (50—70°), Epstein (50°), Bunge (50°), Tjaden (75°), Fürbringer (80°), Braatz (80—90°), Reinicke (90°), Tschirikoff (92—70°), Ahlfeld (96°) u. s. w. bewiesen haben[2]).

Alkohol in der angeführten Konzentration desinfiziert nicht nur die in der Gebärmutterhöhle sich ansammelnden Ausscheidungen, sondern auch die Masse der Schleimhaut selbst, indem er in Lymphgefässe, Venen und intercellulare Spalten dringt und dabei überall die Bakterien tötet.

Infolge des Schrumpfens des Gewebes und der Verengerung der Lumina der Lymphgefässe verringert sich das Resorptionsvermögen der erkrankten Teile der Gebärmutterinnenfläche. Indem der Alkohol auch in die Tiefe der Thromben, welche die Lumina der Blutgefässe verschliessen, eindringt, befördert er ihre Härtung, was in Bezug auf Arterien die Chancen einer möglichen Blutung infolge spontaner Ablösung eines Thrombes vermindert; und in Bezug auf Venen dem raschen Zerfall eines venösen, schon im Zersetzen begriffenen Thrombus und der Verschleppung in den allgemeinen Blutkreislauf vorbeugt.

---

[1]) Siehe bei A. Sitzinsky: „Sterilisation der Hände und die Gummihandschuhe in der Geburtshülfe." — Zeitschr. f. Geb. u. Gyn. zu St. Petersburg (russisch). März 1903.

[2]) Sitsinsky l. c.

Was aber diejenigen Teile der Gebärmutterschleimhaut, welche nicht erkrankt sind, betrifft, so ruft der Alkohol in ihnen eine arterielle Hyperämie hervor, die zu einer schärferen Abgrenzung des Gesunden vom Kranken, dank der Verstärkung des Granulationswalls an der Grenze des Erkrankten, beiträgt und in dieser Weise die Widerstandsfähigkeit des lebendigen Gewebes gegen die weitere Verbreitung des Krankheitsprozesses verstärkt.

Auf Grund dieser Erwägungen erscheint mir eine Resorption des Alkohols von der Gebärmutterfläche nicht nur ungefährlich, sondern gerade wünschenswert. Es ist anzustreben, dass der Alkohol in alle Spalten und Falten eindringen soll, dass er möglichst tief in die betroffenen Gewebsmassen gelangt. Nach einer einmaligen Auswaschung der Gebärmutterhöhle mit Alkohol lasse ich zu diesem Zweck neue Portionen desselben, aber unter Druck, hineintreten. Um letzteres zu erreichen, schliesse ich, während der Alkohol von einer Höhe von 1—1½ Meter aus einem Trichter durch einen speziellen Spiritusirrigator durchfliesst, gleichzeitig den äusseren Muttermund vollständig, indem ich die Vorderlippe des Mutterhalses auf die Unterlippe festdrücke (durch Zusammenschieben der in die Scheide eingeführten Rinnenspecula), damit kein Tropfen aus der Gebärmutterhöhle herausfliessen kann. Je nach der Grösse der Gebärmutterhöhle werden durchschnittlich 50—100 und mehr Gramm 90prozentigen Alkohols hineingelassen, welcher unter Druck 1—2 Minuten lang in der Gebärmutterhöhle verbleibt. Wenn man darauf den äusseren Muttermund wieder öffnet, schiesst der Alkohol im Strahl aus der Höhle hervor. Diese Prozedur wird 1- bis 2-, sogar 3mal nacheinander wiederholt, bis der Alkohol fast rein und geruchlos zurückläuft.

Die Frage über die Wirkung des Alkohols ist von mir ausführlich in meiner Arbeit: „Sterilisation der Hände und die Gummihandschuhe in der geburtshülflichen Praxis", welche in der „Zeitschrift für Geburtshülfe und Frauenkrankheiten" (russ.) im März 1903 veröffentlicht worden ist, erörtert worden. Hier will ich nur noch anführen, dass nach den Untersuchungen von Tschirikoff (38) Alkohol unter 50 pCt. keinerlei desinfizierende Eigenschaft besitze. 50 Grad sind für den Alkohol die Grenze, unter welcher er aufhört, ein Desinfektionsmittel zu sein. Ich mache darauf aufmerksam, weil in einigen Geburtsanstalten, so z. B. nach dem Zeugnis von Dr. Achscharumow (39) in der St. Petersburger Entbindungsanstalt, zwar nicht systematisch und nicht an allen Kranken, Auswaschungen der puerperalen, septischen Gebärmutter mit einfachem 40 proz. Branntwein neben Auswaschungen

mit Lysol, Kali hypermanganicum u. s. w. angewandt werden. Da dort die Gebärmutterhöhle vor der Auswaschung nicht ausgetrocknet wird, so muss die Verdünnung des Branntweins in derselben sehr bedeutend sein; als Folge davon entsteht ein so verdünnter Alkohol, dass er auf Grund vorhandener Untersuchungen als nicht desinfektionsfähig anerkannt werden muss, und bis zu einem gewissen Grade den Auswaschungen mit einfachem, destillierten Wasser gleichgestellt werden muss. Und in der Tat können wir aus den von Dr. Achscharumow angeführten Krankheitsgeschichten feststellen, dass die gewöhnlichen, während einer Reihe von Tagen angewandten Branntweinauswaschungen fast gar keinen Einfluss auf das Sinken der Temperatur ausüben, und dass manchmal nach ihnen Schüttelfroste beobachtet wurden (z. B. bei der 12. Beobachtung einer Kranken [No. 323], welche am 6. Tage eine Temperatur von + 37,0 und eiterige Ausscheidungen hatte, traten nach einer Branntweinauswaschung der Gebärmutterhöhle Schüttelfrost und eine Temperatursteigerung bis + 40,1° ein).

Carossa (40), welcher zuerst die Behandlung mit Alkohol (1897) vorgeschlagen hatte, irrigierte in die locker mit Gaze ausgefüllte Gebärmutterhöhle durch einen Uterinkatheter einen noch schwächeren Alkohol, nämlich 25 volumprozentigen, ein, welcher in kleinen Portionen (2—3 Esslöffel voll) jede Stunde Tag und Nacht appliziert wurde. Er bekennt, dass die Stärke des Alkohols in der Gebärmutterhöhle, dank der Verdünnung desselben durch das uterine Sekret, nicht 20° übersteigen kann (S. 22). Auf Grund einer mündlichen, ihm von Prof. Buchner gemachten Mitteilung, dass schon 15° Alkohol dem Wachstum von Hefezellen ein Ende setze, hielt Carossa den 20° und noch mehr den 25° Alkohol für ein sicheres Antiseptikum [S. 10][1]). Die Unrichtigkeit dieser Anschauung, und die Unvollkommenheit der darauf begründeten Therapie wird klar durch das Vorhergegangene gezeigt.

Ahlfeld (41) wäscht nur die Gebärmutterhöhle mit 50° Alkohol aus, ohne sie vorher auszutrocknen und später zu drainieren.

Wetherill (Amerika), dessen Schrift erst im Februar 1903 erschienen ist, behandelt nach einer etwas veränderten Methode

[1]) Carossas eigene Worte sind: „25 volumprozentiger Alkohol ist ein sehr gutes Desinfiziens. Herr Prof. Dr. H. Buchner teilte mir mit, dass bei 15 volumprozentigem Alkoholgehalt das Wachsen der Hefezellen aufhört, so dass wir 20 volumprozentigen und erst gar 25 volumprozentigen als ein sehr sicheres Antiseptikum betrachten dürfen." — Eine neue Methode der Behandlung des Kindbettfiebers. Zweite (Titel-)Auflage. München 1899. S. 10.

Carossas, indem er 50° Alkohol gebraucht. Aber in Amerika ist Wetherill beinahe der einzige Vertreter der Anwendung von Alkohol, wenn auch recht schwachem, für die Behandlung septischer puerperaler Prozesse.

Wetherill fasst den Mutterhals mit der Kugelzange, zieht ihn nach unten und fixiert ihn. Dann führt er in die Gebärmutterhöhle nach einem vorhergehenden Austrocknen derselben einen doppelt zusammengelegten Kautschuk-Drainageschlauch von möglichst grossem Kaliber (so gross er sich nur hineinführen lässt) mit einer Reihe Seitenöffnungen bis auf den Grund derselben ein. Eine gewisse Menge 50° Alkohols wird durch jeden Schenkel des Schlauches mit Hülfe einer Glasspritze gelassen, um denselben von Schmutz zu befreien. Die Scheide wird locker mit Gaze ausgefüllt. Nach kurzen Zeitabständen pumpt die Krankenwärterin jedesmal jj—jv 50° Alkohols in den Schlauch hinein. Derselbe, sowie die Gaze können an Ort und Stelle von 3 Tagen bis zu 2 Wochen (?!) verbleiben, wobei der Schlauch durch die starke Tätigkeit einer guten Klappenpumpe vor dem Beschmutzen bewahrt wird. Dafür (d. h. für das Reinmachen des Schlauches) ist der Druck des Esmarchschen Kruges nicht zureichend (!).

Wetherill gebraucht antiseptische Vaginal- und Intrauterindouchen überhaupt nicht. (Dieser Artikel ist im Mai 1903 in „The American Journal of Obstetrics and diseases of women and children", Vol. 47, No. 5, p. 590. unter dem Titel „The rational treatment of puerperal infection" gedruckt.

Was den 90 volumprozentigen Alkohol anbetrifft, so ist er für die Therapie septischer puerperaler Erkrankungen in der Gebärmutterhöhle, so viel ich aus der medizinischen Literatur entnehmen konnte, von niemand und in keinem Lande bis jetzt angewandt worden. Ich habe als erster eine Behandlung mit ihm bei einer langen Reihe septischer puerperaler Kranken systematisch durchgeführt. Deshalb scheint es mir, dass auch die Resultate einer solchen Behandlung grössere Aufmerksamkeit und Kritik beanspruchen.

Es ist lange nicht genug, die erkrankte Gebärmutterhöhle zu entleeren und auszutrocknen, es gilt noch, diese relative Trockenheit der Gebärmutter auf eine möglichst grosse Zeitdauer auszudehnen und den sich in ihr von neuem bildenden Ausscheidungen freien Abfluss zu gestatten.

Zu diesem Zwecke — das bildet den V. Moment — führt man nach der Alkoholauswaschung und einem wiederholten Austrocknen einen Streifen sterilisierter oder mit Jodoform durchtränkter Gaze locker in die Gebärmutter ein, welcher zur weiteren Drainage der Gebärmutterhöhle dienen soll. Die Gaze, welche in die Höhle trocken eingeführt wird, erleidet erst in der Höhle selbst eine reichliche Anfeuchtung durch den 90 proz. Alkohol mit Hilfe eines von mir speziell an-

gegebenen intrauterinen Alkoholirrigators, welcher auf der beiliegenden Zeichnung (siehe Figur) abgebildet ist; die Gaze in der Scheide aber wird trocken gelassen.

Dank der Alkoholtränkung der Gaze wird die Trockenheit der Gebärmutter unterhalten, wobei die drainierenden Eigenschaften der Gaze nur erhöht werden. Die Einführung einer vorher mit Alkohol durchtränkten Gaze in die Gebärmutterhöhle ist sehr schwierig, da oft während der Einführung Kontraktionen des inneren Muttermundes beobachtet wurden, wobei der ganze Alkohol aus der Gaze ausgepresst wird. Die Einführung ist



Intrauteriner Alkoholirrigator von Dr. Sitsinsky (angefertigt vom Mechaniker Schaplygin in St. Petersburg, Gorobowaja 31).

ausserdem unter diesen Umständen mit der Gefahr eines Trauma verbunden.

Alles oben Angeführte hat die Aufgabe, das Prinzip der Desinfektion, des Absaugens und Abführens der uterinen Ausscheidungen zu befriedigen.

Die Bestrebung, dem zweiten Prinzip — keine Verletzung beizubringen und das kranke Organ der Ruhe nicht zu berauben — Genüge zu leisten, bedingt jene Eigentümlichkeit, dass 1. alle Manipulationen in der Gebärmutterhöhle höchst sorgsam, ohne jede Gewalttätigkeit ausgeführt werden (eine gebogene Richellot-Klemme; kleine Wattetupfer; ein schmaler, nicht über 2—2½ querfingerbreiter Gazestreifen; keine Abreibungen) und 2. alle Manipulationen, wie die Auswaschungen, so auch die Tamponade, in situ uteri, ohne Herabziehen des Uterus und ohne Anwendung der Kugelzange ausgeführt werden.

Wie wichtig ein Befolgen dieses Grundprinzips ist, davon zeugen, ausser dem obenangeführten, folgende Worte Ahlfelds in seinem „Lehrbuch der Geburtshilfe“ (Verlag vom Jahre 1894, S. 433), wo er über die Therapie der von ihm so benannten gutartigen septischen, puerperalen Endometritis schreibt: „Von einer intrauterinen Therapie ist entschieden abzuraten, allein schon durch das eingeführte Mutterrohr wird der Grenzwall zwischen totem und lebendem Gewebe zerstört, und wenn sich ausser gutartigen Saprophyten auch noch Streptokokken im Uterus befinden, so kann sich eine sekundäre Einwanderung in die Uteruswand mit allen ihren schlimmen Folgen anschliessen“, und weiter: „Die Praxis wird jedem beschäftigten Geburtshelfer derartige Fälle gebracht haben, wo auf eine intrauterine Ausspülung zunächst eine Blutung, ein Schüttelfrost und dann eine Parametritis folgte, bisweilen sogar septische Peritonitis und allgemeine Sepsis“.

Die Vorteile, welche beim Befolgen des Prinzips, „keine neuen Verletzungen beibringen“, beobachtet werden, sind so handgreiflich, dass sie die einzige Grundlage der sogenannten abwartenden Methode bilden.

Im Gegensatz zu Ahlfeld sage ich auf Grund meiner reichen Erfahrung in Bezug auf Auswaschungen der Gebärmutter: „Es ist sehr gut möglich, die Gebärmutterhöhle zu reinigen und eine Drainage aus derselben herzustellen, ohne ihr dabei neue Verletzungen zuzufügen. Man soll nur sehr sorgsam und vorsichtig in situ uteri vorgehen, indem man die von mir vorgeschlagene Technik befolgt. Anschaulich lässt sich dies damit beweisen, dass man bei all den Manipulationen in der Gebärmutterhöhle keinen Tropfen, keinen Fleck frischen Blutes erhält.“

Es kommen jedoch, wenn auch sehr selten, Fälle vor, wo die Einführung des gebogenen Richellot in die Gebärmutterhöhle bedeutende Schwierigkeiten bietet und bei einem hartnäckigen Vorwärtsdrängen die Gefahr eines Trauma entsteht. Das sind am öftesten Fälle von solchen Aborten, wo ein langer Hals und ein verhältnismässig kleiner, sich scharf nach vorn beugender Körper der Gebärmutter vorhanden sind. In solchen Fällen muss man von zwei Übeln das kleinere wählen und manchmal zum Anhaken des Halses zu der Kugelzange greifen und die Gebärmutter mit ihrer Hilfe herabziehen, um ihren Kanal auszurecken.

Ich will nur noch erwähnen, dass alle Manipulationen in der Gebärmutterhöhle von mir nicht bei einer Lage der Kranken auf dem Bett, sondern unbedingt immer auf einem Tisch und mit einer durch Rinnenspecula erweiterten Scheide vorgenommen wurden, sodass die ganze Arbeit unter Kontrolle des Auges geschieht. Nur unter dieser Bedingung ist eine sorgsame und vollständig bewusste Arbeit möglich.

Die Verwirklichung des 3. Prinzips äussert sich nach dem Verband der Gebärmutter darin, dass der Kranken Eisbeutel auf den Unterleib, Secalis cornuti 2—3 mal täglich je 0,6, nährende Diäten, manchmal Wein u. s. w., je nach dem Falle, verschrieben werden.

Es ist selbstverständlich, dass ich in den Fällen, in denen mehr oder weniger bedeutende Placentastücke in der Gebärmutterhöhle zurückgehalten worden sind, diese durch Einführung eines Fingers in die Höhle entferne. Dagegen macht gewöhnlich ein Zurückhalten der Eihäute, besonders von Fetzen derselben, eine gewalttätige Entfernung derselben nicht unbedingt nötig: gewöhnlich gehen sie selbst heraus oder zerfallen und werden als Abfälle von den Lochien aus der Gebärmutter herausgetragen.

Kein einziges Mal habe ich während der Behandlung mit 90% Alkohol auch nur den geringsten Rausch der Kranken bemerken können.

Die Empfindung, welche die Kranken bei der Alkoholbehandlung haben, äussert sich in einem Gefühl des Brennens. In der Regel ist dieses Gefühl in der Gebärmutterhöhle fast immer fehlend, im Halse gering, in der Scheide immer fühlbar, wenn auch nur mässig, aber an den äusseren Genitalien ist es intensiv und unangenehm. Nach der Beendigung des Verbandes schwindet das Gefühl des Brennens recht schnell. Dabei ist zu beachten, dass sich nach wiederholtem Verbinden der Gebärmutter bei ein und derselben Kranken die Empfindlichkeit gegen Alkohol bedeutend abstumpft. Alkohol wird in den Fällen schmerzhaft empfunden, in denen eine ausgebreitete Vaginitis oder Vulvitis, besonders bei Vorhandensein von Gonorrhoe, angetroffen wird, aber in diesen Fällen wird nicht nur Alkohol schlecht vertragen, sondern schon die einfache Untersuchung oder die Einführung eines Spiegels in die Scheide ruft ein scharfes Schmerzgefühl hervor.

Trotzdem aber war auch in solchen Fällen die Alkoholtherapie nicht kontraindiziert, und sie wurden ebenso wie alle anderen behandelt.

Wenn wir also jetzt einen Überblick auf die ganze Methode werfen, müssen wir folgende Eigenheiten derselben verzeichnen: 1. den Gebrauch von starken Sublimatlösungen, 2. das Benutzen einer Temperatur von + 40° R., 3. den Gebrauch von 90% Alkohol, 4. die Vorsicht bei der Arbeit im Uterus in situ, ohne ein Herabziehen desselben. Diese Eigenheiten lassen meine Methode scharf von den sonst angewandten jetzigen Methoden der Therapie der

uninteressierenden Erkrankungen unterscheiden und machen sie zu einer ganz selbständigen.

Die Resultate der Anwendung meiner Methode an Kranken.

Im ganzen wurden in die septische, puerperale Abteilung (das sogen. Lazarett) des Kaiserlichen klinischen gynäkologischen Instituts vom 1. September 1902 bis zum 31. Dezember 1903 258 Kranke übergeführt. (Diese Liste stellt das klinische Material vor, welches dem I. Kongress der russischen Geburtshelfer und Gynäkologen zu St. Petersburg am 29. Dezember 1903 (11. Januar 1904) unterbreitet wurde. Das weitere Material — vom 1. Januar bis zum 3. April 1904 — siehe Anmerkung auf Seite 671.)

Von ihnen litten 191 an septischen puerperalen Erkrankungen. Das ergibt im Verhältnis zu 2539 Geburten und Aborten 7,5 pCt. der Erkrankungssumme an septischen Prozessen.

Diese 191 Kranke verteilen sich folgendermassen:

Endometritis	94	Pers.	oder	49,2	pCt.	der gesamten Anzahl septischer Kranken
Sogen. septisches Resorptionsfieber (nicht kompliziert und kompliziert mit puerperalen Ulzerationen) .	50	„	„	26,1	„	
Septische Lochiometra	16	„	„	8,4	„	
Exsudative Periparametritis (2 von ihnen waren mit Endometritis kompliziert)	3	„	„	1,6	„	
Puerperale Ulzerationen aller Arten, aber ohne Erkrankung der Gebärmutterhöhle	28	„	„	14,7	„	
Summa summarum	191	Pers.	oder	100	pCt.	

Aus der Anzahl der 94 Endometrites waren

unkomplizierte	37
komplizierte mit Ulzerationen . . .	26
mit Ulzerationen und einer Eiterung des Dammrisses	12
mit Ulzerationen, Cystitis und Pyelitis	4
mit gangränöser Colpitis, gangränöser Metritis des Cervix	6
mit Lochiometra	7
mit anderen Komplikationen	2

Aus der Anzahl der 50 Resorptionsfieberfälle waren
unkomplizierte 39
komplizierte mit Ulzerationen 7
andere Komplikationen 4
Aus der Anzahl der 16 Lochiometrafälle waren:
unkomplizierte 15
komplizierte mit Ulzerationen und Eiterungen des Dammrisses 1

Die Temperaturangaben waren:

für Endometritis: In den 94 Fällen von Endometritis stieg die Temperatur über 39° bei 63 Kranken oder bei 67 pCt. aller Fälle, nämlich in 3 Fällen über 41°, in 10 Fällen von 40° bis 41° und in 44 Fällen von 39° bis 40°;

für Lochiometra: Von 16 Fällen stieg die Temperatur in 6 Fällen von 39° bis 40° und in 5 von 40° höher hinauf;

für Resorptionsfieber: Von 49 Fällen stieg die Temperatur nur in 19 Fällen von 39° bis 40° und in 1 Fall über 40°.

Hier muss ich erwähnen, dass eine bakteriologische Untersuchung der Ausscheidungen nur in den schwierigeren Fällen ausgeführt wurde und dass ich deshalb die Endometritis hauptsächlich auf Grund des Krankheitsverlaufs von den anderen Formen getrennt diagnostizierte. Eine solche, auf den klinischen Verlauf der Krankheit gestützte Einteilung der septischen puerperalen Erkrankungen in der Uterushöhle in Endometrites, Lochiometrae und sogen. Resorptionsfieber wurde von mir nicht zu therapeutischen Zwecken gemacht, da die Therapie für alle Fälle dieselbe ist, sondern einzig nur in der Absicht, leichtere Fälle von den schwereren zu trennen. Die ausführlichste bakteriologische Untersuchung der Ausscheidungen in allen Fällen hätte doch nichts an unserer Handlungsweise in der Therapie geändert, sondern hätte vielleicht Bedeutung gehabt für eine genauere Klassifikation der Fälle, aber das letztere ist nicht das Ziel meines Berichtes gewesen.

Da infolge der noch nicht ganz festgestellten Terminologie leicht die Frage entstehen könnte, was ich eigentlich unter der Bezeichnung „sogenanntes septisches Resorptionsfieber“ verstehe, halte ich es nicht für überflüssig, dieses kurz durch einige Beispiele zu erläutern.

Beim Entstehen eines Infektionsprozesses in der Gebärmutterhöhle kann als primärer und vorzugsweiser Herd der Infektionsentwicklung entweder die Masse der Gebärmutterschleimhaut oder der Inhalt der Höhle der Gebärmutter dienen.

Dieser Inhalt kann nun 1. aus flüssigen, sich ansammelnden und am Heraustreten verhinderten gewöhnlichen puerperalen Effluvien, 2. aus in der Gebärmutterhöhle zurückgebliebenen Placentarresten, Fruchthüllen, alten Blutgerinnseln und 3. aus beiden zusammen bestehen.

Wenn zu mir eine Wöchnerin kommt mit hoher Fiebertemperatur, mit einem Uterus, der schlaff, erweitert und für den gegebenen Tag des Puerperiums zu gross ist, und wenn sich in der Gebärmutterhöhle eine mehr oder weniger bedeutende Ansammlung von pathologisch veränderten, gewöhnlich flüssigen, manchmal übelriechenden Lochien befindet, wenn weiter nach einer Reinigung, einer Desinfektion und einer Drainage der Höhle die Temperatur rasch bis zur Norm sinkt, der Uterus sich zusammenzieht und die Ausscheidungen im Laufe von 1—2 Tagen aus anormalen zu normalen dem äusseren Aussehen nach werden, stelle ich die Diagnose einer septischen Lochiometra.

Ein anderer Fall: Die Temperatur der Wöchnerin ist zwar bedeutend oder sehr erhöht, aber der Uterus ist für den gegebenen Tag nicht zu gross, sogar verhältnismässig hart; in der Uterushöhle sammeln sich die Effluvien zwar nicht an, aber sie haben einen septischen Charakter, welcher gewöhnlich durch die eiternde Zersetzung zerfallender Eihautreste bedingt wird; und wenn nach einer Reinigung, einer Desinfektion und einer Drainage der Gebärmutter nach meiner Methode die Temperatur auch rasch bis zur Norm sinkt, die Lochien sogleich und in auffallender Weise sich verbessern und dem Aussehen nach normal werden, so verlege ich diese Fälle in die Abteilung „der sogenannten septischen Resorptionsfieber".

Wie in den Fällen von Lochiometra, so entwickelt sich auch in Fällen von Resorptionsfieber die Infektion hauptsächlich im Inhalt der Gebärmutterhöhle und breitet sich infolgedessen auf die Masse der Uteruswand sekundär aus.

Wenn nun aber in den vorhergehenden Fällen nach der Reinigung, der Desinfektion und der Drainage der Gebärmutter die Fiebertemperatur nicht sogleich, sondern mehr oder weniger langsam, im Laufe einiger Tage, eine bestimmte Kurve beschreibend, sinkt, wenn die Ausscheidungen, ungeachtet der wiederholten, täglichen Erneuerungen des Verbandes und der Drainage der Gebärmutter, ihren septischen Charakter mehrere Tage lang beibehalten und nicht aufhören, immer wieder in bedeutenden, neuen Mengen zu entstehen, besonders, wenn sie, auch bei schon bis zur Norm gesunkenen Temperatur, ein eiteriges Aussehen haben,

so rechne ich diese Fälle in die Abteilung der eigentlichen Endometritis. Denn hier ist eine schon ziemlich standhafte und tiefe Zerstörung der Schleimhaut der Uterushöhle selbst vorhanden. Deshalb stellen die Endometritiden, trotzdem sie oft einen gemeinsamen Ursprung mit der septischen Lochiometrae und dem septischen Resorptionsfieber haben, überhaupt schwierigere und nicht selten vernachlässigtere Fälle der puerperalen Infektion in der Gebärmutterhöhle dar.

Wenn die Wöchnerin fiebert, wenn auf der Cervix mehr oder wenige tiefe, mit Belag bedeckte Risse, nekrotisierte Stellen und Ulzerationen zu sehen sind, wenn die Sekrete in der Vagina pathologisch verändert sind oder auch nicht, aber die Sekrete aus der Gebärmutterhöhle geruchlos sind und ein normales Aussehen haben, wenn der Uterus selbst nicht gross, schmerzlos ist und sich hart anfühlt, so nenne ich diese Fälle keineswegs Fälle von Resorptionsfieber, wenn auch die Kranke fiebert, sondern verlege sie in die Abteilung der puerperalen Ulzerationen ohne Erkrankung der Gebärmutterhöhle. Fälle dieser Kategorie bilden nach meiner Statistik ungefähr $^1/_6$—$^1/_7$ der ganzen Anzahl von septischen, puerperalen Fällen.

Beim Durchsehen der oben angeführten Zahlenangaben wird es klar, dass von der Zahl 191 puerperaler septischer Kranken nur 28 Wöchnerinnen oder 15 pCt. an puerperalen Ulzerationen ohne sichtbare Miterkrankung der Uterushöhle, aber von Fieber begleitet, gelitten haben. Bei 162 Kranken oder beinahe 85 pCt. aller septischen, puerperalen Fälle erwies sich die Höhle des puerperalen Uterus als vorzugsweise Erkrankungsstelle.

Da in allen unseren Fällen sehr sorgfältig auf einem Tisch untersucht wurde, wobei die äusseren Genitalien, die Scheide und der Hals, durch Rinnenspecula erweitert, dem Auge zugänglich gemacht wurden, manchmal auch der Cervixkanal dem Sehen zugänglich war, dabei jedesmal gleichzeitig die Effluvien des Cervixkanals, der unteren Abteilung der Gebärmutterhöhle und darauf der ganzen Uterushöhle, jede einzeln, untersucht wurden, — so gewinnen die auf diese Weise erhaltenen Zahlenangaben in Anbetracht des grossen Materials die Bedeutung einer klinischen Tatsache. Sie weisen darauf hin, dass überhaupt in Fällen septischer, puerperaler Erkrankungen mit Fiebertemperatur gewöhnlich auch die Uterushöhle sich als schon auf eine oder die andere Weise infiziert erweist, nämlich in mehr als $^4/_5$ aller solchen Fälle. Eine solche klinische Tatsache hat eine ungeheure praktische Bedeutung, denn

sie veranlasst uns, 1. eine Untersuchung des Inhalts der Höhle eines puerperalen Uterus in den Vordergrund zu stellen — das ist aber nur bei einer Untersuchung der Kranken auf einem Tisch, wobei ihre Genitalien durch Rinnenspecula geöffnet sind, möglich — und 2. viel öfter als bisher die intrauterine Therapie anzuwenden.

Aus der Zahl der 67 Wöchnerinnen, welche ins Lazarett[1]) übergeführt worden waren, sich aber als nicht septische Kranken erwiesen haben, sind während der Berichtszeit 2 gestorben, deren Tod aber in keiner Beziehung zu septischen Prozessen steht.

Eine Kranke ist an Deciduoma malignum gestorben.

Die Sektion wurde vom Professor N. Iwanovsky gemacht, eine mikroskopische Untersuchung des Uterus, der Drüsen und Lungen von Dr. N. Kannegiesser ausgeführt.

Daria G. (No. 129 der Gynäkologischen Abteilung, No. 953 [vom Jahre 1903] des Lazaretts) trat den 16./29. Sept. 1903 in die gynäkologische Abteilung des Kaiserlichen klinischen gynäkologischen Instituts wegen einer Blutung, die schon das zweite Jahr dauerte, ein. Im August 1903 kam ein starker Blutsturz; seitdem litt die Kranke an beständigem Blutfluss, welcher bis zu ihrem Eintritt ins Institut, den 16. Sept., fortdauerte. Die Kranke leidet an starker Anämie. In der rechten Lunge am Angulus scapulae Erscheinungen von Pneumonie. Es wurde ein Abortus incompletus vorausgesetzt. Den 18. Sept./1. Okt. wurde von Dr. R. Sliwinsky infolge der wiedergekehrten starken Uterusblutung eine Ausschabung lockerer, brüchiger Massen, welche sich hauptsächlich an der rechten Hälfte der Hinterwand der Uterushöhle konzentriert hatten, ausgeführt. Nach der Überführung der Kranken ins Lazarett wurde verzeichnet: Eine Unebenheit des Fundus uteri, endometritis gonorrhoica levissima (in den Ausscheidungen Gonokokken), Pleuropneumonia dextralobularis und Anaemia gravissima. Im weiteren Verlauf der Krankheit nahm man noch Symptome einer hypostatischen Pneumonie beider Lungen und Herzschwäche wahr (Konsultation mit Prof. W. Stange); Tod am 8. Oktober.

Resolution aus dem Sektionsprotokoll von Prof. N. Iwanowsky: Der Tod trat infolge zahlreicher Metastasen der primären Geschwülste des Uterus in den Lungen und Ödem des Lungengewebes ein.

Mikroskopische Diagnose von Dr. N. Kannegiesser: Deciduoma malignum.

Als der Grund des Todes im andern Fall (Eudoxie U. No. 1356, 16./29. XI. 1903), in welchem die puerperale Periode ganz normal verlief, was durch die Sektion auch bestätigt wurde,

[1]) Ins Lazarett wurden nicht nur septische puerperale Kranken, sondern auch solche mit einer normalen Wochenbettperiode, die aber an irgend einer akuten Infektionskrankheit, welche in keinem geraden Zusammenhang zum puerperalen Zustande stand, die z. B. an Influenza, Masern, Typhus abdominalis, Malaria, Lungentuberkulose, Angina follicularis u. s. w. erkannt waren und auch Kranke mit ganz normaler, puerperaler Periode, die aber während der Geburt eine Eklampsie überstanden hatten (zur Isolation der an Eklampsie Erkrankten), sowie Kranke, die an Herzfehler litten, übergeführt.

fand sich eine akute gelbe Atrophie der Leber, die während des Lebens von einer sehr intensiven Gelbsucht begleitet worden war, obgleich die Temperatur normal war; nur in den letzten $1^1/_2$ Tagen wurde die Temperatur fiebernd.

Zusammenfassung aus dem Sektionsbefund (23. XI. 1903), vom Prosektor Dr. W. Taranuchin zusammengestellt: Der Tod trat ein infolge von Lungenödem und hypostatischer Pneumonie beider Lungen, bei abgeschwächter Herztätigkeit infolge schwerer Gelbsucht, deren Grund durch eine mikroskopische Untersuchung festgestellt werden kann.

Die mikroskopische Untersuchung, von ihm selbst ausgeführt, zeigte unzweifelhaft eine akute gelbe Leberatrophie.

Alle septischen puerperalen Kranken genasen. Der Prozentsatz der Sterblichkeit infolge von Sepsis = 0 pCt.

Anmerkung: Vom 1. Januar 1904 bis zum 3. April 1904 wurden im Institut 608 Gebärende und Aborte entbunden. Von ihnen erkrankten an septischen puerperalen Formen 55 Kranke. Aus dieser Zahl waren: 31 Fälle von Endometritis und 18 Fälle von Resorptionsfieber. Alle Kranken genasen, ausser 4, welche das Institut noch nicht verlassen haben, sich aber auf dem Wege zur vollständigen Genesung befinden.

Also kommen während der Zeit vom 1./14. IX. 1902 bis zum 3./16. IV. 1904 auf 3147 Entbindungen und Aborte 246 septische puerperale Kranke, von denen keine einzige gestorben ist. Der Prozentsatz der Sterblichkeit an Sepsis bei puerperalen Kranken bleibt = 0 pCt.

Ausserdem verliefen die septischen, puerperalen Prozesse bei der Anwendung meiner Methode im grossen und ganzen sehr günstig, ohne irgendwelche Komplikationen bei meist gutem Befinden der Kranken.

Wenn wir die 4 Fälle mit Komplikationen in Gestalt von Typhus abdominalis, bilateraler Pneumonia catarrhalis, Lungentuberkulose ausschliessen, dann beträgt für die übrigen 90 Fälle der Endometritis die durchschnittliche Dauer, vom Entbindungstage bis zum Aufhören des fieberhaften Zustandes gerechnet, 8,1 Tage und die Durchschnittsanzahl der Fiebertage 5 Tage.

Für Lochiometra und Resorptionsfieber ist die Zahl der Fiebertage noch geringer.

Eine besondere Beachtung schenke ich dem Fehlen von Schüttelfrösten bei der Anwendung meiner Methode. Dieser Umstand spricht für die Richtigkeit der Behandlungsweise. Bei mehr als $^1/_2$ Tausend ausgeführter Uterusauswaschungen sind nur 4 Fälle scharf ausgeprägter Schüttelfröste nach den Auswaschungen beobachtet worden, davon 1 Fall nach einer von meinen ersten Auswaschungen und 3 Fälle, welche von meinen zwei Assistenten ausgeführt wurden und die ich als Folgen ungenügender Erfahrung

in der Auswaschungstechnik betrachte. Und dabei wurde ein Verbandwechsel des Uterus nach meiner Methode an einigen Schwerkranken 2- und 3 mal täglich vorgenommen.

Hier könnte man besonders auf die Kranke Thekla N. verweisen (No. 1404, 24. XII. [7. XII.] 1903). Diagnose der Erkrankung: Endometritis gravis, Ulcera colli et canalis cervicalis, Colpitis, Vulvitis. Die Temperatur erreichte am 4. Tage nach der Entbindung die Höhe von 40,6°; der Puls betrug 120 (einmaliger Verband des Uterus), am 5. Tage 41,0°, Puls 130 (einmaliger Verband der Gebärmutter), am 6. Tage 41,1°, Puls 118 (kein Verband). Von diesem Tage an wurde im Laufe der folgenden 9 Tage 21 mal der Verbandwechsel des Uterus an ihr ausgeführt, wobei während all dieser Tage weder Schüttelfröste, noch die geringsten Anzeichen von Sublimatvergiftung, noch Rausch infolge des Spiritus beobachtet wurden; und dabei waren die ganze Vagina und die Cervix der Gebärmutter (welche in den Erkrankungstagen ganz rein gewesen waren), der Canalis cervicalis auf der ganzen, dem Auge zugänglichen Ausdehnung, mit gräulichen, membranösen Belägen vollständig bedeckt, und aus der Gebärmutterhöhle kam durch den Tampon eine schwärzliche, schmutzige, beinahe geruchlose Flüssigkeit geflossen. Die Menge der Ausscheidungen aus der Gebärmutterhöhle war so gross, dass trotz des Verbandwechsels und der zwei-, sogar dreimal wiederholten Drainage derselben jedesmal nicht nur der Tampon selbst von flüssigen Ausscheidungen durchtränkt war, sondern auch die Ausscheidungen durch den Tampon hindurchsickerten, in Gestalt schwärzlicher Tropfen von der Farbe schmutziger Fleischabfälle. Interessant ist es, die Temperaturkurve zu verfolgen. Nachdem wir mit einem dreimaligen, täglichen Verbandwechsel des Uterus nach meiner Methode begonnen hatten, fiel die Temperatur im Laufe von $1^1/_2$ Tagen von 41,1° bis zu 36,7°, und dann ergab die Temperatur in den folgenden 4 Tagen bei zweimaligem Verbandwechsel pro Tag tägliche Schwankungen von 37,0° bis zu 38,6°. Dann stieg die Temperatur (am 12. Tage) wieder bis 39,6°. Ein neuer dreimaliger Verbandwechsel der Gebärmutter an einem Tage wurde ausgeführt und darauf trat ein Fallen der Temperatur im Laufe des Tages bis zu 36,3° ein; von der Zeit an schwankte die Temperatur zwischen 36,2 und 37,4°; der Verbandwechsel des Uterus geschah in den folgenden 2 Tagen je zweimal täglich und weiter einmal täglich fast bis zur Entlassung der Kranken aus dem Institut. Trotz des zweiten Fallens der Temperatur blieb die Sekretion aus der Gebärmutterhöhle fast bis zum Entlassungstage ziemlich bedeutend. Zur Erklärung der obenerwähnten Erscheinungen muss man den Umstand beachten, dass die Kranke ausser an einer massenhaften Sekretion aus der Gebärmutterhöhle, noch an übermässiger Neigung des Uterus zu Anteflexion litt. Infolge ausgebreiteter Vaginitis und Vulvitis rief der Alkohol eine bedeutende, schmerzhafte Empfindung hervor, aber trotzdem wurde er in vollem Masse angewandt. Die Kranke wurde am 19. Tage bei einer Temperatur von 36,6° und einem Puls von 76 gesund entlassen.

Was die Intensität der Infektionen betrifft, ist zuerst ein anderer Fall zu erwähnen (E. G., No. 1360, 19. XI. [2. XII.] 1902):

Die Diagnose war: Abortus incompletus septicus artificialis. Der Kranken war, nach ihrem eigenen Bekenntnis, von der Hebamme zu Hause ein künstlicher Abort eingeleitet worden. 2 Wochen nach dem Unterbrechen der Schwangerschaft trat die Kranke wegen permanenter Blutung in die Abteilung für Geburtshülfe des gynäkologischen Instituts ein, wobei es sich herausstellte, dass sie tamponiert worden war. Hinter dem Tampon fanden sich viele Blutgerinnsel; der Hals ist zwei Finger breit geöffnet. Im Institut wurde unter Berücksichtigung aller antiseptischen

Vorsichtsmassregeln auf gewohnte Weise die zurückgebliebene Plazenta entfernt, welche hauptsächlich an der Vorderwand des Uterus angeheftet war. Die Plazentarreste hatten einen faulen Geruch. Auswaschung und Drainage des Uterus (Dr. W. Preobrashensky).

1. Tag: Temperatur morgens 37,4°, Puls 100; abends 37,9° Puls 120.

2. Tag: Temperatur morgens 36,5°, Puls 100. Der Tampon ist herausgezogen worden; um 3 Uhr nachmittags 38,6°, Puls 140, Fülle unter normal; abends 39,4°, Puls 120.

Die Kranke ist bleich wie Linnen, die Haut ist trocken, die Zunge gleichfalls. Der Bauch itt nachgiebig und schmerzlos. Der ganze Uterus, in Anteflexion, befindet sich im kleinen Becken. Die Ausscheidungen der Gebärmutterhöhle haben eine blutige Färbung, sind in geringer Menge und geruchlos. Es werden Wein (Portwein), Klystiere von physiologischer Kochsalzlösung zu 34° R., 3stündlich zu je 2 Glas (damit sie zurückgehalten werden können), Eis auf den Unterleib, Sekale verschrieben.

3. Tag: Temperatur morgens 37,2°, Puls 120; abends 38,1°, Puls 112.

4. Tag: Temperatur morgens 41,1°, Puls 152, Schüttelfrost; mittags 40,9°, Puls 140. Um 10½ Uhr desselben Tages trat ein furchtbarer Schüttelfrost ein, die Temperatur war 40,3°, der Puls sehr schwach und betrug 164; die Zahl der Atmungen — 44 in der Minute, facies uterina, eine grelle Cyanose unter den Augen, halbgeöffnete Augenlider, nach oben gekehrte Augen, eine wie Holz trockene und gesprungene Zunge, ein oberflächlicher Atem, eine trockene Haut, fast vollständig gedrücktes Sensorium — alles das machte einen schweren Eindruck; es schien, als befinde sich die Kranke bereits in der Agonie. Im Laufe der Nacht und des folgenden Morgens trat 4mal Erbrechen ein, welches früher nicht vorgekommen war.

Ein Verbandwechsel der Gebärmutter nach dem Autor. In der Uterushöhle fand man eine Ansammlung von Ausscheidungen (ca. 2 Esslöffel voll) in Gestalt von reinem Eiter, ohne den geringsten Geruch. In den Ausscheidungen Streptokokken. Die Kranke genas und wurde am 18. Tage bei einer Temperatur von 37° und einem Puls von 86 entlassen.

Das sind die praktischen Resultate unserer Beobachtungsweise.

Folgende 3 Fälle von Periparametritis verdienen erwähnt zu werden:

I. Fall. Enteritis acutissima, Endometritis, Ulcera colli uteri, Metritis colli acuta, Colpitis gangraenosa, Vulvitis et ulcera vulvae, Abscessus parametritis sinistri.

Krankenbericht No. 659, I para, 22 Jahre alt, trat am 29. III. (11. IV.) 1903 ein. Normale Geburt. Dauer der Entbindung 33 Stunden 40 Minuten; Aufenthalt im Entbindungsraum 23 Stunden 50 Minuten. Einige Stunden vor dem Eintritt ins Institut fiel sie auf den Rücken und die 5 Stufen einer Eisentreppe hinunter; seit der Zeit leidet sie an schmerzhaftem Durchfall mit Blut.

Puerperialperiode:

1. Tag: Temperatur morgens 37,5°, Puls 78; abends 38,4°, Puls 110.

2. Tag: Temperatur morgens 38,8°, Puls 90; abends 39,1°, Puls 106. Lochien sehr ausgiebig, schmutzig-graubraun, riechend. Schmerzen im Unterleib. Der schmerzhafte Durchfall mit Blut dauert fort.

3. Tag: Temperatur morgens 37,9°, Puls 90; abends 38,8, Puls 88. Zum ersten Mal nach ihrer Überführung ins Lazarett war die Kranke auf einem Tisch untersucht worden. Es stellte sich folgendes heraus: am Rücken ein

breiter blauer Fleck in der Kreuzgegend; der Uterus ist sehr empfindlich: Vulva entzündet und auch empfindlich; lange Seitenrisse an den kleinen Schamlippen, mit Belägen und Fetzen nekrotisierten Gewebes bedeckt. Die Vagina ist auf ihrer ganzen Ausdehnung entzündet und sehr empfindlich. Ihre Seitenflächen stellen ununterbrochene Strecken oberflächlich nekrotisierten schmutziggrauen Gewebes vor. Die Seitenrisse des Cervix sind mit schmutziggrauen, geschwärzten Gewebsstücken bedeckt. Der ganze Hals ist entzündet, die Grenze zwischen der Serosa des Canalis cervicalis und der Aussenfläche des Halses ist fast verwischt. Die Ausscheidungen aus der Mutterhöhle sind übelriechend und schmutzig. Die Kranke stöhnt vor Schmerz bei allen Manipulationen. Ein Verbinden des Uterus nach des Autors Methode.

4. Tag: Temperatur morgens 38,1°, Puls 84; abends 40,2°, Puls 100. Verbandwechsel im Uterus. Die Ausscheidungen aus der Höhle desselben haben einen Leichengeruch, sind flüssig und von dunkelbrauner Farbe.

5. Tag: Temperatur morgens 38,2°, abends 37,9°. Verbandwechsel.

6. Tag: Temperatur morgens 37,4°, abends 38,6°. Verbandwechsel. Die Schmerzhaftigkeit des Uterus ist fast ganz verschwunden.

7. Tag: Temperatur morgens 36,5°, abends 37,5°. Kein Verbandwechsel.

8. Tag: Temperatur morgens 37,0°, abends 37,3°. Kein Verbandwechsel.

9. Tag: Temperatur morgens 36,5°, abends 38,4°. Der Uterus hat sich ganz in den Raum des kleinen Beckens gesenkt; die Cervix ist wieder ganz rein. Die Ausscheidungen aus der Gebärmutterhöhle sind in geringer Menge vorhanden, schleimig, schwach riechend, graubraun. Erscheinungen von Vulvitis und Vaginitis sind fast ganz verschwunden. Kein Verbandwechsel.

10. Tag: Temperatur morgens 36,6°, abends 39,6°. Erbrechen. Seit dieser Zeit schwankte die Temperatur im allgemeinen zwischen 38,0° und 40,1° (20. Tag). Dann wurde ein Exsudat bemerkt, welches die linke Hälfte der Höhle des kleinen Beckens einnahm und den Uterus nach rechts drängte. Wiederholte Schüttelfröste und Schweiss. Als eine ausgeprägte Fluktuation sich bemerkbar machte, wurde das Geschwür von mir am 26. Tage nach der Entbindung durch einen Querschnitt am hinteren Scheidengewölbe geöffnet. Ungefähr $^1/_2$ Liter sehr übelriechenden Eiters konnte herausgelassen werden. Die Behandlung des Abszesses bestand in einem Austrocknen seiner Höhle, einer Auswaschung mit 90% Alkohol und einer Drainage durch mit demselben Alkohol angefeuchtete Gaze. Nach der Entleerung des Abszesses sank die Temperatur sogleich und hob sich nun keinmal höher als auf 37°. 10 Tage nach der Eröffnung war die Höhle des Geschwüres fast verschwunden; nur die Spitze einer Sonde konnte in die Wunde des hinteren Scheidengewölbes eintreten; dabei scheidet die letztere so gut wie nichts mehr aus; das Allgemeinbefinden der Kranken ist gut. Ist am 5. (18.) V., am 36. Tage nach der Entbindung, bei einer Temperatur von 36,2° und einem Puls von 64 entlassen worden.

Im gegebenen Falle kann die Behandlungsmethode nicht in ein gerades, ätiologisches Verhältnis zum Auftreten eines Abscessus parametrii gestellt werden. Die Gesamtheit der Erscheinungen, welche am 3. Tage nach der Entbindung beobachtet worden waren (eine weitgehende Traumatisation und eine durch Fäulnisbakterien veranlasste Infektion des ganzen Sexualtraktus), bildeten an und für sich ein genügendes Moment zur Entstehung einer Metrophlebitis und Entwicklung eines ichorosen Geschwürs. Im Gegenteil wandten sich die örtlichen

Erscheinungen schnell zum Besseren, sobald der Verband nach meiner Methode ausgeführt wurde.

Über die zwei anderen Fälle will ich nur ein paar Worte sagen:

Die Kranke M. S. (Krankenbericht No. 1412, 27. XI. [10. XII.] 1902) zeigte Erscheinungen von Resorptionsfieber, welches aber rasch nach der Anwendung meiner Behandlungsweise verging. Ein zugenähter Dammriss heilte per primam intentionem.

Im andern Falle (F. F.; Krankenbericht No. 43, 7. [20.] I. 1903) wurden eine Endometritis gonorrhoica und Salpingitis, beim Kinde aber Blennorrhoea neonati diagnostiziert; in den Ausscheidungen der Mutter wie des Kindes fanden sich Gonokokken. Im ganzen wurde der Verband der Gebärmutter 5 mal erneuert, und die Erscheinungen von Endometritis verschwanden fast gänzlich.

Da aber bei beiden Kranken der fieberhafte Zustand doch noch andauerte, unterwarf ich beide zu verschiedenen Zeitabständen, vom Aufhören der intrauterinen Behandlung gerechnet, einer sorgfältigen, bimanuellen Untersuchung, wonach in den der Untersuchung folgenden Tagen die eine Kranke an umfangreicher Periparametritis, die andere an exsudativer Perimetritis erkrankten. Beide genasen aber. Diese Fälle haben in mir noch mehr die Überzeugung befestigt, wie gefährlich eine jede Traumatisation und jede Beraubung der dem kranken Organ so notwendigen Ruhe bei septischen puerperalen Erkrankungen ist.

Ich wende meine Behandlungsweise bei der Erscheinung der ersten Merkmale einer beginnenden Infektion der Gebärmutter an und fahre in dieser Weise nicht nur bis zum Aufhören des fieberhaften Zustandes, sondern bis zu der Zeit fort, zu welcher die Ausscheidungen ein normales Aussehen gewinnen, denn nur in diesem Fall kann man die Kranke für genesen halten. Ich halte einen möglichst frühen Eingriff für eine der Hauptbedingungen in der Behandlung solcher Erkrankungen.

Die praktischen Bequemlichkeiten einer Anwendung meiner Methode treten klar aus dem Vorhergehenden hervor. Dank der Vorsicht in der Arbeit und der Uteruslage in situ, ohne ein Herabziehen desselben mit der Kugelzange, ist eine Anwendung dieser Methode an jedem Tage der Krankheit möglich, sobald sich nur die Kranke an den Arzt wendet. Das hat eine besondere Wichtigkeit in der Privatpraxis, in der Landpraxis u. s. w.

Die Methode fordert keine Narkose.

Sie kann auch in der ärmsten Umgebung angewendet werden. Die dem Arzte nötige Assistenz reduziert sich auf ein Minimum: es kann von medizinischem Personal nur eine Hebamme anwesend sein, aber im Notfalle behilft sich der Arzt auch ohne sie.

Die Kranke gibt zu dieser Methode leicht und gern ihre Einwilligung.

Diese Eigenheiten meiner Methode machen sie besonders für einen Landarzt und einen jeden praktizierenden Arzt überhaupt höchst wertvoll.

Das ausführliche statistische Material der oben erwähnten 191 septischen puerperalen Kranken wird in Gestalt von Tabellen in den Berichten des I. Kongresses russischer Geburtshelfer und Gynäkologen und gleichzeitig in der „Zeitschrift für Geburtshülfe und Gyn. zu St. Petersburg" 1904 gedruckt, wo Interessierte alles Nähere darüber finden können.

Literaturverzeichnis.

1. Bumm, Histologische Untersuchungen über die puerper. Endometritis. Arch. f. Gyn. 1891. Bd. XL.
2. Metschnikoff, Annales de l'Institut Pasteur. 1895. IX. S. 369. — Russkaija Medizina. 1884. No. 1—6 u. 25—26.
3. Massarie und Bardet, Ref. der Militärärztl. Zeitschr. 1890. S. 123.
4. Salimbeni, Annales de l'Institut Pasteur. 1898. S. 192.
5. Garnier, Ann. de l'Instit. Pasteur. 1897.
6. Kantakusen, Ann. de l'Instit. Pasteur. 1898. S. 273.
7. Bukojemsky, Russky Wratsch. 1904. 7.
8. Denys und van der Velde, Sur la production de l'antileucocydine etc. Luvain. 1895.
9. Wissokowitsch. Wratsch. 1887. S. 667. No. 35—39.
10. Schtschegoleff, Die Ätiologie der akuten Eiterungen (russisch). Diss. S. Petersb. 1892.
11. Poljakoff, Die bakteriellen und nichtbakteriellen Eiterungen. Diss. Moskau. 1896.
12. Grawitz und de Bary, Virchows Archiv. Bd. 108. S. 97.
13. Steinhaus, Die Ätiologie der akuten Eiterungen. 1889. Leipzig.
14. Christmas, Annales de l'Instit. Pasteur. 1888. S. 477.
15. Buchner, Centralbl. f. Bakteriolog. 1890. Bd. 8. No. 11.
16. Widal, Etude sur l'infection puerpérale, la phlegmasia alba dolens et l'érysipèle. 1889. Paris. Steinheil, Editeur.
17. K. Klein (Moskau), Medizinische Rundschau zu Moskau. 1884. S. 1125.
18. Dmitrieff, Das Resorptionsvermögen des Granulationsgewebes und der Schorfe. Diss. St. Petersb. 1891. S. 42.
19. H. Fehling, Die Physiologie und Pathologie des Wochenbettes. 1897. S. 91. Stuttgart.

20. Pinard und Wallich, Traitement de l'infection puerpérale. Paris. 1896.
21. Pourtalès, Archiv f. Gynäkol. 1898. Bd. 57. H. 1. S. 36.
22. Sneguireff, Die uterinen Blutungen (russisch). Moskau. 1895.
23. Pinard und Wallich, l. c. Ausserdem: Fonctionnement de la clinique Baudelocque, publié depuis 1890.
24. P. Budin, Bulletin de l'Académie de médecine de Paris. 1901. Bd. 46. S. 106. Séance du 9 Juillet.
25. Audebert, Annales de Gynécologie. 1903. Juni. S. 423.
26. Wetherill, The Americ. Journal of Obstetr. and dis. of women and children. May. 1903. S. 590.
27. Vineberg — William Pryor, The Amer. Journ. of Obstetr. and dis. of wom. and childr. June. 1903. S. 765.
28. Matzejewsky, Zeitschr. für Geb. und Gyn. zu St. Petersburg. 1899. Februar. S. 93.
29. Gusartschik, Die Capillardrainage des Uterus als eine Behandlungsweise puerperaler Endometritis. Diss. 1898. St. Petersburg.
30. Pincus, Centralbl. f. Gynäkol. 1895. No. 11. S. 284 und 1897. No. 7. S. 190.
31. Em. Kahn, Centralbl. f. Gynäkol. 1896. No. 49. S. 1233.
32. Goldberg (siehe im Text S. 11, hier). 1904. Januar.
33. Wernitz, Russky Wratsch. 1902. No. 38. S. 1362.
34. Fehling, l. c. S. 91.
35. M. Runge, Lehrbuch der Geburthilfe. IV. russ. Aufl. 1902.
36. A. Sitsinsky, Sterilisation der Hände und die Gummihandschuhe in der Geburtshilfe. Zeitschr. für Geb. und Gynäkol. zu St. Petersburg. 1903. März.
37. Landerer, Handbuch der allgem. chir. Path. u. Ther. (russ. Aufl. 1890. S. 329).
38. Tschirikoff, Wratsch. 1898. S. 1023 und Die prakt. Bedeutung der Meth. d. Steril. d. Hände. Diss. (russ.). 1898.
39. Achscharumoff, Zeitsch. f. Geb. und Gynäkol. zu St. Petersburg. 1903. S. 507. April.
40. Carossa, Eine neue Methode der Behandlung des Kindbettfiebers. Zweite (Titel-) Auflage. München 1899.
41. Ahlfeld, Lehrbuch der Geburtshilfe. 1894.
42. Schtschetkin, Zeitschr. für Geb. und Gynäkol. zu St. Petersburg. 1901. April und Mai.
43. Schücking, Centralbl. f. Gyn. Bd. XXI. 1897. S. 329.

XXXI.

Aus Dr. Prochownicks Privatfrauenklinik zu Hamburg.

Kongenitale Nierenanomalien und Missbildungen der weiblichen Geschlechtsorgane.

Von

Dr. B. DANIEL,

ehemaligem Assistenten der Klinik, jetzt Frauenarzt in Elberfeld.

Die Entwicklungsstörungen des weiblichen Urogenitalapparates haben in den letzten Jahren eine eminent praktische Bedeutung gewonnen. Verschiedentlich sind im Becken liegende Tumoren bei Missbildung der weiblichen Genitalorgane als Ursache etwaiger Beschwerden angesehen worden; eine kongenital verlagerte Niere wurde dann entfernt, und zweimal hat es das Unglück gewollt, dass dabei die Patientinnen ihrer einzigen Niere beraubt und dem sicheren Tode entgegengeführt wurden [Fälle von Buss (8) und Polk (9)]. Die Ursache dieser üblen Zufälle war die Unkenntnis des Zusammenhanges der Missbildungen am weiblichen Geschlechtsapparate mit Entwicklungsstörungen der Niere. Dieser Zusammenhang hat bis jetzt in der Ätiologie der Hemmungsbildungen am weiblichen Genitalapparate noch nicht die gebührende Beachtung gefunden, liegt aber um so näher, wenn man die genetische Verwandtschaft des uropoetischen Systems und der Geschlechtsorgane in Betracht zieht.

Die Urniere mit ihrem Ausführungsgang, dem Wolffschen Gang, bildet den Ausgangspunkt für die Weiterentwicklung des Urogenitalapparates beim Embryo. Aus dem Wolffschen Gang entwickelt sich die Niere. An seinem distalen Ende, kurz vor seiner Einmündung in die Kloake, sprosst aus seiner dorsalen Wand eine seitliche Ausstülpung, der spätere Ureter. Dieser Gang wächst kopfwärts in die Länge, sprosst weiter und wird zum Nierenbecken und zur Niere[1]). Dem Wolffschen Gang entlang entwickelt sich, durch trichterförmige Ausstülpung des

[1]) Über die heute noch strittigen Punkte betreffs der Entwicklung der weiblichen Urogenitalorgane vergl.:

Waldeyer, Das Becken. Seite 637 ff.

Hertwig, Lehrbuch der Entwicklungsgeschichte des Menschen und der Wirbeltiere. Seite 409 ff.

Leibeshöhlenepithels entstehend, ein neuer Kanal, der Müllersche Gang, der ebenfalls in die Kloake mündet. Er verläuft zunächst etwas seitlich und vor dem Wolffschen Gang; weiter nach unten konvergieren die beiderseitigen Gänge, der Müllersche kreuzt den Wolffschen und legt sich an seine mediale Seite. Im kleinen Becken liegen dann die vier Kanäle zu einem Bündel, dem Genitalstrange vereinigt, zusammen. Unabhängig von diesen Bildungen entwickelt sich das Ovarium durch Wucherung des Epithels, welches die Urniere an ihrer medialen Seite auskleidet. Mit fortschreitender Entwicklung geht beim weiblichen Embryo der Wolffsche Gang zugrunde, der Müllersche Gang wird im abdominellen Teile zur Tube, im Genitalstrange verschmelzen die beiderseitigen Müllerschen Gänge zu einem Kanal und bilden Uterus und Vagina.

Bildungshemmungen in dieser regelrechten Entwicklung der Geschlechtsorgane, die sich mit Störungen im Aufbau des Harnapparates vergesellschaften, sind relativ gar nicht selten. In einer Reihe von Fällen findet man Missbildungen am Genitalsystem bei fehlender Niere auf der einen Seite, in anderen selteneren Fällen sind die Entwicklungsstörungen kombiniert mit kongenitaler Verlagerung der Niere im kleinen Becken. Beide Gruppen zeigen in der Entwicklung der Geschlechtsorgane ein ganz verschiedenes und für jede Gruppe charakteristisches Verhalten, bedingt und erklärt durch ihre verschiedene Entstehungsursache. Übereinstimmend in allen Fällen von Missbildung der weiblichen Genitalien und Dystopie einer Niere — sieben Fälle sind in der mir zugänglichen Literatur beschrieben, denen ich noch zwei Beobachtungen aus hiesiger Klinik anreihen möchte — betrifft die Missbildung die unteren Partien des inneren Genitalapparates. Meist sind beide Müllersche Gänge im Genitalstrange betroffen; ihre Anlage erfolgt regelrecht, in ihrem Weiterwachsen sind sie gehemmt, und zwar rein mechanisch durch die ihnen den Weg versperrende verlagerte Niere. Es ist gleichsam ein Kampf der Müllerschen Gänge gegen die entgegenstehende Niere, bei welchem die in der Entwicklung schon weiter vorgeschrittene Niere Siegerin bleibt. Die äusseren Genitalien sind regelrecht ausgebildet, die Ovarien vorhanden, da sie in ihrer Entwicklung durch die dystope Niere nicht behindert sind. Die ersten Ursachen allerdings, welche die Niere in ihrer Aufwärtswanderung hindern, sind in vielen Fällen vorläufig noch unklar. Die Lage der Niere, die Höhe, in der sie aufgehalten wird, sind natürlich ausschlaggebend für die Art der Entwicklungsstörung.

In vielen Fällen können sich die Müllerschen Gänge, ohne durch die verlagerte Niere gehindert zu sein, vollkommen entwickeln, das beweisen die zahlreichen Beobachtungen von Dystopie der Niere ohne irgendwelche Anomalien der Geschlechtsorgane. In manchen Fällen ist zwar die Niere der Ausbildung der Genitalorgane nicht hinderlich, ihre Lage im Becken verdrängt aber die Organe von ihrem gehörigen Platze. So beschreibt Boinet (1) einen Fall von Nierendystopie, bei dem der Uterus nach links und hinten verlagert war, die Niere lag hinter der Blase im kleinen Becken; und Müllerheim (2) erwähnt einen Fall, bei dem die linke Niere im Becken gefunden wurde; der Uterus war nach rechts verdrängt, das Rectum aus seiner Linkslage im Becken verschoben. Einen ähnlichen Fall mit genauem Lagebefund schildert v. Schumacher (3).

Nur ein stärkerer Effekt der mechanischen Behinderung sind die Fälle, in denen es zu Missbildungen am inneren Genitalapparate kommt. In einer der beschriebenen Beobachtungen sind die Müllerschen Gänge bis unten hin ausgebildet, sind aber insofern in der Entwicklung zurück, als es nicht zu einem Schwunde des Septums gekommen ist [Hepburn (4)].

Gelangt die Niere in ihrer Aufwärtswanderung noch relativ hoch, bis sie aufgehalten wird, so kann sich ihr hemmender Einfluss nur auf einen Müllerschen Gang beschränken; der andere entwickelt sich zu Tube, Uterus und Vagina. In einer Beobachtung Kussmauls (5) finden sich bei verlagerter linker Niere die Teile des rechten Müllerschen Ganges, rechte Tube, rechtes Uterushorn und Vagina, wohl ausgebildet, stehen allerdings auf kindlicher Stufe; die linke Uterushälfte ist nur als dünner schmaler Faserstreifen erkennbar, die linke Tube ist nur sehr dürftig angedeutet, im Grunde der Vagina eine leichte Zweiteilung. Luton (6) fand in der Leiche eines bald nach der Geburt gestorbenen Mädchens eine Dystopie der linken Niere mit Verkümmerung der Produkte des linken Müllerschen Ganges.

In der Mehrzahl der Fälle — von den neun Beobachtungen sechsmal — übt die in ihrer Aufwärtswanderung gehemmte Niere ihren schädigenden Einfluss auf den Genitalstrang aus, in dem ja beide Müllersche Gänge verlaufen. Die Folge davon ist, dass Uterus und Vagina fehlen. Die Schädigung kann sich auch noch auf die Tube der betroffenen Seite erstrecken [Fall von Boyd (7), wo beide Nieren dislociert sind und beide Tuben fehlen, Fälle von Prochownick, wo auf seiten der Dislokation die Tube fehlt, die andere Tube vorhanden ist, dagegen Fälle

Beobachtungen von	R. Niere	R. Ov.	R. Tub.	L. Niere	L. Ov.	L Tub.	Uterus	Vagina
Boyd	Disloc.	+	—	Disloc.	+	—	—	—
Prochownick	„	+	—	o. Bes.	+	+	—	—
„	„	+	—	„	+	+	—	—
Buss	fehlt	—	—	Disloc.	+	+	—	—
Polk	„	+	rud.	„	+	rud.	—	—
Müllerheim	Disloc.	?	?	o. Bes.	?	?	—	—

von Buss (8) und Polk (9), wo bei dislozierter linker Niere die linke Tube vorhanden ist]. Ob in der Beobachtung Müllerheims (10) — es handelte sich nur um die Untersuchung eines zwanzigjährigen Mädchens, keine Operation oder Autopsie — tatsächlich die Adnexe fehlen, muss auf Grund des einen von uns beobachteten und operierten Falles und in Analogie mit den übrigen Beobachtungen mindestens zweifelhaft erscheinen. Besonderes Interesse bieten noch die Fälle von Polk und Buss, weil sie die beiden Kombinationen von Nierenanomalie und Genitalmissbildung in sich vereinigen, auf der einen Seite Dystopie der Niere mit der entsprechenden Entwicklungsstörung, auf der anderen Seite Defekt der Niere mit den für diese Gruppe charakteristischen Hemmungsbildungen am Genitalapparate.

Diese Reihe von Missbildungen der Genitalien ist im Gegensatz zu der besonders hervortretenden Doppelseitigkeit der Erscheinungen bei Nierendystopie ausgezeichnet durch ihre konstante Beschränkung auf eine Seite. Stets ist nur die Seite der fehlenden Niere betroffen, mannigfache Variationen finden sich, doch lassen sie sich alle auf eine gemeinschaftliche Ursache zurückführen, eine Störung in der Vereinigung der beiderseitigen Müllerschen Gänge und eine Verkümmerung des Müllerschen Ganges auf der betroffenen Seite. Alle Übergänge von einer normalen Entwicklung der Genitalien bis zum vollständigen Zugrundegehen der Teile auf Seiten der fehlenden Nieren finden sich. In der gründlichen Zusammenstellung von Ballowitz (11) ist unter den Defektbildungen am häufigsten Uterus unicornis angegeben mit Verkümmerung resp. Fehlen des der Seite des Nierenmangels entsprechenden Hornes. Seltener kommt Uterus bicornis mit mehr oder weniger getrennten Uterushöhlen zur Beobachtung, und einzelne Autoren berichten über Uterus bifidus, Uterus didelphys, Uterus duplex mit einfacher und doppelter Vagina. Die Tube ist in einigen Fällen nur angedeutet, das Fransenende ist dann wohl ausgebildet, die peri-

pheren Teile fehlen. In einigen Fällen fehlt überhaupt jeglich Andeutung einer Tube. Auch Beobachtungen von Mangel des Ovariums im Verein mit völligem Fehlen von Tube und Uterushorn sind in der Literatur niedergelegt [cf. v. Winckel (12)].

Die Entstehung dieser Entwicklungsstörungen ist aller Wahrscheinlichkeit nach auch auf rein mechanische Momente zurückzuführen. Die Niere fehlt in diesen Fällen, der Ureter wird gleichzeitig in allen Fällen vermisst (Ballowitz, l. c., S. 380), die Ursache des Nierenmangels liegt also in einer Entwicklungsstörung des Wolffschen Ganges, resp. Wolffschen Körpers. Der Wolffsche Gang dient dem durch Einstülpung des Leibeshöhlenepithels entstehenden Müllerschen Gang als Wegweiser in seiner Weiterentwicklung. Ist der Wolffsche Gang selbst mehr oder weniger defekt, so ist es wohl erklärlich, wie dadurch eine Nichtvereinigung der Müllerschen Gänge möglich ist, wie die verschiedenen durch diese Nichtvereinigung charakterisierten Missbildungen zustande kommen und Teile, ja selbst der ganze Müllersche Gang zugrunde gehen können.

Dieser Gruppe sehr nahestehend sind noch drei in der Literatur mitgeteilte Beobachtungen, die dadurch ausgezeichnet sind, dass eine völlige Vereinigung der Müllerschen Gänge nicht erfolgt ist bei verlagerter, allerdings völlig atrophischer und verkümmerter Niere. In Rosenburgers (13) Falle handelt es sich um einen Uterus unicornis sinister, das rechte Uterushorn ist in einem derben, rundlichen Muskelfaserstrang angedeutet, die verkümmerte Niere liegt im kleinen Becken, rechts vom Mastdarm. In den beiden von Tangl (14) ausgeführten Untersuchungen ist die Niere atrophisch und verlagert. Es findet sich Uterus bilocularis unicollis. In dem einen Falle besteht noch die Eigentümlichkeit, dass der linke Ureter in den an beiden Enden blind endigenden persistierenden linken Wolffschen Gang mündet; der andere ist dadurch ausgezeichnet, dass das linke blinde Ureterende blasenförmig sich in die Harnblase vorstülpt. Die Nierenatrophie und die Besonderheiten im Verhalten der Ureteren sind vielleicht zurückführen auf frühzeitige embryonale Entzündungen an der Niere und deren Umgebung; es ist sehr wahrscheinlich, auch für die Entstehung der Missbildungen in den drei Fällen die Ursache in der stattgehabten Entzündung zu suchen. Sie bewirkte in Rosenburgers Falle die seitliche Verlagerung und Verkümmerung des Müllerschen Fadens, sie gab in den Tanglschen Beobachtungen die Veranlassung zum Stehenbleiben der Genitalien auf embryonaler Stufe.

Die beiden in unserer Klinik zur Beobachtung und Operation gekommenen Fälle gehören der Gruppe von Missbildungen an, bei welcher eine dystope Niere ihren hemmenden Einfluss auf die im Genitalstrange vereinigten beiderseitigen Müllerschen Gänge ausüben konnte.

Fall 1. Fräulein B., Blumenverkäuferin, 21 Jahre alt. Familienanamnese ohne Besonderheiten. Sie selbst hat in ihrer Kindheit Masern und Diphtherie durchgemacht. Seit dem 14. Lebensjahre stellen sich alle vier Wochen Schmerzen bei ihr ein, die von der Hüftgegend nach unten hin strahlen; niemals Blutabgang, häufig während dieser Zeit Übelkeit und Erbrechen. Jetzt präsentiert sich das Mädchen als hochgradig bleichsüchtige, fette, hydrämische Person mit einem Hämoglobingehalt von 50 pCt. Sie bietet ausgesprochen weiblichen Habitus dar mit runden Formen und gut ausgebildeten Brüsten. Schamberg und grosse Lippen normal behaart. Vulva anscheinend normal. Der Hymen reicht soweit an die Harnröhrenmündung heran, dass man nur mit einem Sondenknopf durchdringen kann. Die eingeführte Sonde gelangt in einen auf höchstens $1^1/_2$ cm dehnbaren Blindsack, von dem sich ohne Hymenspaltung nicht sagen lässt, ob er nur eine Vulva oder das unterste Ende einer dann völlig abgeschlossenen bezw. fehlenden Vagina darstellt. Die Untersuchung per rectum in tiefer Narkose zeigt, dass Scheide und Gebärmutter vollständig fehlen. An Stelle der linken Adnexe fühlt man lediglich ein Knöpfchen, kaum grösser als eine Linse; von ihm zieht ein feiner Strang nach einer Geschwulst, welche die rechte Seite des kleinen Beckens ausfüllt. Sie ist gut apfelgross, sehr hart, deutlich gelappt und wird beim Diktat des Befundes direkt als nierenförmig bezeichnet. Der untere Pol ragt rechts vom Rectum entschieden etwas ins Beckenbindegewebe hinein, eine genaue Differenzierung von Peritonealgrenzen ist unmöglich, ein Douglasscher Raum scheint völlig zu fehlen. Es wird angenommen, dass sich rechts aus einem rudimentären Genitale Hämatosalpinx und Hämovarium gebildet hätten, jedoch auch von vornherein mit der Möglichkeit gerechnet, auf eine kongenital verlagerte Niere zu stossen. Urin ohne pathologische Bestandteile. Cystoskopie und Ureterenkatheterismus wurden in diesem Falle nicht vorgenommen.

Koeliotomie in Chloroformnarkose 16. November 1897. Nach Emporwälzen der Därme wird sofort ein gut gänseeigrosser Tumor sichtbar. Er liegt retroperitoneal, füllt die rechte Hälfte des kleinen Beckens zum grossen Teil aus, ragt mit dem oberen Pole ins grosse Becken hinein und ist an einem darunter liegenden straffen Bindegewebe gegen den Knochen in ganz geringen Grenzen verschieblich. Seine Oberfläche ist deutlich gelappt. Mit dem Mesenterium des Dickdarms (Flexur und Rectum) bestehen Verwachsungen. Durch einen Probeschnitt in das hintere Bauchfell ganz leichte Losschälung der Geschwulst mit Tupfern, durch Nachweis eines ganz kurzen, nach der Blase ziehenden Ureters wird weiter sicher gestellt, dass es sich um die Niere handelt. Schluss des Bauchfellspaltes. Abtastung nach oben ergibt Fehlen einer rechten Niere, Vorhandensein der linken, diese ist nicht gelappt. Es ergibt sich weiter, dass links, oberhalb der Linea innominata, am oberen Ende des Psoasrandes, ein langgezogenes plattes Ovarium liegt. An seinem oberen Ende (nach der vorhandenen linken Niere zu) befinden sich einige wie Tubenenden aussehende Gebilde; vom unteren Ende geht ein bindegewebiger Strang, von dünnem Bauchfell überzogen, ins Becken hinein, schwillt etwa 2 cm jenseits des Ovariums zu einem bohnenförmigen Knöpfchen (Uterus?) an und verliert sich ausstrahlend in dem Bauchfell, welches die tiefliegende Niere überkleidet. Abtragung des Ovarium. Es gelingt schliess-

lich auch rechts, höher als links liegend, an der Stelle, wo gewöhnlich der rechte untere Nierenpol sitzt, das Ovarium zu finden. Es ist auch besonders der Länge nach vergrössert und mit dem Mesenterium verwachsen: die Adhäsionen werden gelöst, das Ovarium exstirpiert. Die Därme werden mit warmem Wasser abgespült, dann versenkt. Naht der Bauchdecken in Etagen.

Linkes Ovarium 7,5 cm lang, 3 cm breit. Rechtes Ovarium 8,5 cm lang, 2,5 cm breit.

Vier Monate nach der Operation stellt sich die Patientin mit gut geheilter Koeliotomiewunde und 17 Pfund Gewichtzunahme vor. Sie klagt über das Gefühl aufsteigender Hitze zur Zeit der Menstruation, die Schmerzen sind jedoch geringer als früher.

Fall 2. Fräulein S., Arbeiterin, 26 Jahre alt. Familienanamnese ohne Besonderheiten. Sie selbst hat sich in ihrer Kindheit regelrecht entwickelt, ist niemals krank gewesen. Ihre Regel ist niemals eingetreten. Sie klagt in der letzten Zeit häufig über Schmerzen im Leib, diese haben jedoch keinen menstruellen Typus. Sie kommt lediglich, weil der Verkehr mit ihrem Verlobten ihr Schwierigkeiten bereitet und sie sich vor der Heirat noch Rat holen möchte.

Die Narkosenuntersuchung per rectum ergibt, dass nichts von Gebärmutter und Ovarien zu fühlen ist. Die anscheinende Vagina bildet einen 2—2½ cm langen, blind endigenden Sack. Das kleine Becken wird von einer gut faustgrossen Geschwulst mit gelappter Form und geringer Verschieblichkeit ausgefüllt. Ein Versuch, in der Narkose etwa höher oben liegende Eierstöcke vom Rectum oder von aussen nachzuweisen, misslingt. Die Blase wird cystoskopisch und mit Kellyschen Spiegeln untersucht, bietet keine Abnormitäten; in den rechten Ureter hineinzugelangen, gelingt nicht. Es wird nach der Untersuchung mit Bestimmtheit die Diagnose einer kongenitalen Verlagerung der Niere mit Hemmungsbildung der Genitalien gestellt und der Patientin von einer Operation abgeraten. Nach mehrtägiger Überlegung besteht aber die Familie darauf, den Befund noch weiter sichergestellt zu sehen oder wenigstens die Patientin von den Schmerzanfällen befreit zu wissen. Die Operation am 26. November 1901 verläuft fast analog der ersten. Die rechte Niere liegt wie im ersten Falle; durch Spaltung des darüber liegenden Bauchfelles kann sie abgetastet werden; es gelingt in diesem Falle sogar, den kurzen, zweimal gewundenen Harnleiter vom Austritt aus dem Nierenbecken bis zur Einmündung in die Blase sichtbar zu machen. Die Ovarien liegen wie im ersten Falle, hoch oben, etwas vom Psoasrande bedeckt, ausserhalb des kleinen Beckens auf der Darmbeinschaufel. Beide Ovarien haben infantile Walzengestalt, kein Uterus, keine Ligamente vorhanden. Rechts fehlt die Tube, links ist ein Tubenrudiment vorhanden, welches zwecks mikroskopischer Untersuchung entfernt wird.[1]) Die Eierstöcke werden in diesem Falle mit voller Absicht belassen. Ungestörter Heilungsverlauf.

Nach eingeholten Erkundigungen ist die Patientin bis jetzt völlig beschwerdefrei und hat — unverheiratet — ihren regelmässigen sexuellen Verkehr aufrecht erhalten. Die erste Patientin hat sich trotz genauer Aufklärung über ihren Zustand verheiratet und ist beschwerdefrei.

Die häufige Kombination von Missbildungen der Geschlechtsorgane und des Harnapparates in ihren verschiedenen Variationen legt dem Kliniker die Verpflichtung auf, in jedem Falle von

[1]) Die mikroskopische Untersuchung ergibt keine Abweichung vom normalen Bau.

genitalen Hemmungsmissbildungen die eventuelle Ursache in Entwicklungsstörungen des Nierensystems zu suchen. Müllerheim (15) weist ausdrücklich auf diesen Zusammenhang hin. In dem oben zitierten Falle gelang es ihm, unter Zuhülfenahme des Ureterenkatheterismus die Diagnose der im Becken liegenden Niere zu stützen. Die Gesetzmässigkeit, mit der sich die Nierenanomalien und Missbildungen der Genitalien kombinieren, erleichtert die Diagnose und kann die Patienten oft vor unnötigen und gefahrvollen Eingriffen bewahren. Freilich wird sich in einer Reihe von Fällen eine Operation doch nicht vermeiden lassen, wenn man sich vor die Frage gestellt sieht, eventuell durch Exstirpation der funktionierenden Ovarien die Patienten von ihren Beschwerden zu befreien. Gradenwitz (16) ist der Frage der Kastration speziell bei rudimentärer Entwicklung der Müllerschen Gänge nähergetreten. Er stellt 23 Fälle zusammen, von denen 21 durch den Eingriff geheilt wurden. Die Indikationen für die Entfernung der Ovarien waren meist Kreuz- und Unterleibsschmerzen, Menstruationsmolimina, vikariierende Menstruation, Hysteroepilepsie, Erbrechen und Übelkeiten. Die Beseitigung der Ovarien erlöste die Patienten von ihren Leiden Die Folgeerscheinungen der Exstirpation der Ovarien lassen sich mit gutem Erfolge heute durch die Eierstockspräparate mildern. Besondere Beachtung verdienen dabei die von Fränkel aus den Corpora lutea der Kuh hergestellten Tabletten, die nach seinen Angaben bei Ausfallserscheinungen stets den gewünschten Erfolg hatten.

Literatur.

1. Boinet, Archives générales VII, 1835.
2. Müllerheim, Über die diagnostische und klinische Bedeutung etc. Berliner klin. Wochenschr. 1902. No. 48. (Sitzg. der Berliner med. Gesellsch. vom 5. Nov. 1902.)
3. v. Schumacher, Ein Fall von gekreuzter Dystopie der Niere mit Lageveränderungen an den Geschlechtswerkzeugen. Wiener klin. Wochenschr. 1903. No. 29.
4. Hepburn, Malformation of the female organs etc. Journ. of Anat. and Physiol. London. 1890/91. XXV.
5. Kussmaul, Von dem Mangel, der Verkümmerung und Verdopplung der Gebärmutter.
6. Luton, Comptes rendus de la Société de Biologie; 2. série. Tome 4. 1857.
7. Boyd, Medico-chir. transact. London. 1841.
8. Buss, Zur Dystopie der Nieren mit Missbildung der Geschlechtsorgane Zeitschr. f. klin. Med. Bd. 38. 1899.
9. Polk, Exstirpation of a single displaced kidney. Lancet. 1883. Vol. I. pag. 514.
10. Müllerheim, Cf. Verhdlg. d. Ges. f. Geb. u. Gyn. Zeitschr. f. Geb. u. Gyn. Bd. 38. S. 334.

11. Ballowitz, Über angeborenen, einseitigen, vollkommenen Nierenmange.. Virchows Arch. Bd. 141.
12. v. Winckel, Lehrbuch der Frauenkrankheiten.
Derselbe, Über die Einteilung, Entstehung etc. Samml. klin. Vortr. N. F. 1899.
13. Rosenburger, Sechs Fälle von Uterus unicornis etc. Monatsschr. f. Geburtskunde und Frauenkrankheiten. 1862. Bd. 19.
14. Tangl, Beiträge zur Kenntnis der Bildungsfehler der Urogenitalorgane. Virchows Arch. Bd. 118.
15. Müllerheim, Cf. 74. Nat.-Forsch.-Vers. Ref. in. Mon. f. Geb. u. Gyn. Bd. XVI. Ergänzungsheft.
16. Gradenwitz, Kastration wegen funktionierender Ovarien bei rudimentärer Entwicklung der Müllerschen Gänge. Monatsschr. f. Geb. u. Gyn. Bd. XVII. H. 5.

XXXII.

(Aus der Klinik Chrobak.)

Über das anatomische und funktionelle Verhalten der belassenen Ovarien nach Exstirpation des Uterus.

Von

Dr. HEINRICH KEITLER.

Seitdem Hegar in seiner Monographie „Die Kastration der Frauen“[1]) die Symptome des künstlich hervorgerufenen Klimax geschildert hat, sind seine Beobachtungen von einer grossen Reihe von Untersuchern bestätigt worden. Zugleich mit der genaueren Erforschung dieser „Ausfallserscheinungen“ gelangte man zur Erkenntnis, dass die Entfernung der funktionierenden Keimdrüsen bei einer nicht unbeträchtlichen Anzahl von Frauen eine dauernde Schädigung ihres Gesundheitszustandes nach sich zieht. Während man bei denjenigen Operationen, deren direkter Angriffspunkt die krankhaft veränderten Ovarien sind, die traurigen Folgen der Ovariotomie nicht vermeiden kann, ist man in neuerer Zeit bestrebt, denselben bei der Exstirpation des kranken Uterus dadurch zu begegnen, dass man die Mitentfernung der normalen Ovarien unterlässt.

Die Frage, ob die nach einer Hysterektomie zurückgebliebenen Ovarien geeignet sind, in normaler Weise weiter zu funktionieren

---

[1]) Volkmanns Sammlung klin. Vorträge 136—138.

und die Erscheinungen des antezipierten Klimax hintanzuhalten, ist bis jetzt noch nicht völlig geklärt. Von den Forschern, die sich mit diesem Thema beschäftigt haben, ist es in erster Linie Werth, dem wir wichtige Tatsachen verdanken.

Angeregt durch seine mustergültige Studie: „Untersuchungen über den Einfluss der Erhaltung des Eierstockes auf das spätere Befinden der Operierten nach der supravaginalen Amputation und vaginalen Totalexstirpation des Uterus“[1]) habe ich es unternommen, durch eigene Versuche und durch die Bearbeitung unseres klinischen Materiales einen Beitrag zur Lösung der schwebenden Fragen zu liefern.

Letztere gehen im allgemeinen dahin, ob infolge der Wegnahme des Uterus die zurückbleibenden Ovarien atrophieren oder in ihrer Entwicklung gehemmt werden; ferner, was die Ursache einer eventuellen Atrophie der Eierstöcke nach der Entfernung der Gebärmutter sein könnte und wie es möglich wäre, dieser Atrophie, falls sie auf Mängeln der Operationstechnik beruht, zu begegnen; ob die klinischen Erfolge zugunsten der Zurücklassung der Ovarien sprechen, und schliesslich, ob nicht auch ein Unterschied zwischen dem Effekt bei der Belassung eines Ovars oder beider Keimdrüsen besteht.

I.

Was nun die Beantwortung dieser Fragen betrifft, so stehen hier zwei Wege offen: der des Tierexperimentes und die Nachprüfung der klinischen Erfolge. Das Tierexperiment kann uns nur über den anatomischen Zustand der Ovars, bezw. der restierenden Abschnitte des Genitalkanales Auskunft geben; über das Wesentlichere, das Verhalten der Ausfallserscheinungen, muss uns die Nachprüfung der Operationsresultate aufklären.

Wir nehmen nach den Versuchen Knauers und Halbans an, dass dem Ovar eine innere Sekretion zukommt. Wenngleich es noch nicht einwandsfrei festgestellt ist, welcher Teil des Eierstockes der Träger dieser inneren Sekretion ist, so ist es doch mehr als wahrscheinlich, dass der Follikel, bezw. das Corpus luteum (Fraenkel) das Massgebende für seine Funktionsfähigkeit ist. Wir müssen demgemäss den Standpunkt festhalten, dass wir heute die Funktionsfähigkeit des Eierstockes aus der Masse und dem Entwicklungsstadium der Follikel bestimmen. Zweifellos ist auch die Menge des Ovarialgewebes nicht ohne Bedeutung;

[1]) Klinisches Jahrbuch 1902. Jena, Fischer.

und da ist es natürlich gleichgültig, ob man den Follikel oder das Corpus luteum als den Sitz der inneren Sekretion betrachtet. Unter Berücksichtigung dieses Umstandes können wir immerhin das Tierexperiment zur Lösung der Frage heranziehen.

Wir[1]) haben zu diesem Zwecke eine Reihe von Versuchen angestellt, die allerdings seither den Charakter von Kontrolluntersuchungen angenommen haben. Die Versuchsanordnung war folgende:

Einem jungen geschlechtsreifen Kaninchen wurde durch Laparotomie der Uterus exstirpiert. Nach durchschnittlich einem Jahre wurde das Tier getötet und das zurückgelassene Ovar in Serienschnitten (jeder 10. Schnitt) untersucht; auch die übrigen restierenden Teile des Genitales wurden der Besichtigung unterzogen.

Auf diese Weise wurden die Ovarien von fünf Häsinnen untersucht; die Daten sind folgende:

I. Junge Häsin. Laparotomie am 5. XII. 1902. Uterus klein. Nach Abligieren der Ligamente, Heraushebung des Uterus mit den Tuben. Absetzung desselben nach Ligierung der Scheide.

Die Inspektion der Ovarien ergibt, dass sowohl am rechten wie am linken Ovar deutliche Follikel zu sehen sind. Der Wurf verhältnismässig gut entwickelt.

Am 12. I. 1904 wurde das Tier getötet. Rechtes Ovar 8:3:4 mm, linkes 10:4:3. An der Oberfläche beider mikroskopisch zahlreiche Follikel zu sehen. Weder an den Zitzen noch am Wurf ist Atrophie zu bemerken.

Härtung der Ovarien in Müller-Formol. Ergebnis der mikroskopischen Untersuchung: reifende und sprungreife Follikel, zahlreiche Primärfollikel, wenige atretische Follikel.

2. Junge Häsin. Laparotomie 11. XII. 1902. Exstirpation des Uterus und der Tuben unter Zurücklassung eines Teiles der rechten Tube. Beide Ovarien klein, zeigen an ihrer Oberfläche sprungreife Follikel. Wurf mässig gut entwickelt.

Tötung des Tieres am 12. I. 1904. Wurf und Zitzen gut entwickelt. Masse der Ovarien (im gehärteten Zustande): Rechts 10:4:3 mm, links 9:4:3 mm. Beide Eierstöcke tragen an ihrer Oberfläche zahlreiche sprungfertige Follikel. Härtung in Müller-Formol.

Die mikroskopische Untersuchung ergibt, dass beide Ovarien zahlreiche grössere und kleinere Follikel, Primärfollikel und einige ältere Corpora lutea enthalten.

3. Junge Häsin. Laparotomie am 18. XII. 1902. Wurf und Zitzen gut entwickelt. Exstirpation des Uterus, der linken Tube und des linken Ovars, welches 8:4:3 mm misst. Das rechte Ovar, das belassen wird, zeigt die Masse 9:4:3 mm, trägt an seiner Oberfläche zahlreiche Follikel.

[1]) Die Tierversuche wurden gemeinsam mit Dr. Peham begonnen.

Tötung des Tieres am 12. I. 1904. Wurf und Zitzen gut entwickelt. Rechtes Ovar misst 11 : 4 : 3 mm, trägt an der Oberfläche zahlreiche Follikel, Härtung in Müller-Formol.

Beide Ovarien sind im mikroskopischen Bilde vollkommen identisch. Es finden sich Follikel in allen Stadien der Reifung, zahlreiche Primärfollikel, einige Corpora lutea älteren Datums.

4. Junge Häsin. Laparotomie 19. XII. 1902. Exstirpation des Uterus und der Tuben. Beide Ovarien gut entwickelt, tragen an ihrer Oberfläche zahlreiche Follikel, werden belassen. Uterus klein.

Tötung des Tieres am 12. I. 1904. Wurf nicht atrophisch; Zitzen mässig gut entwickelt. Linkes Ovar: 9 : 3 : 3 mm, rechtes 8 : 3 : 3 (in gehärtetem Zustande); beide tragen an ihrer Oberfläche zahlreiche Follikel. Härtung der Ovarien in Müller-Formol.

Die mikroskopische Untersuchung ergibt, dass die Ovarien zahlreiche Follikel jeden Altersstadiums enthalten, sehr viele Primärfollikel.

5. Junge Häsin. Laparotomie 27. I. 1903. Zitzen und Wurf gut entwickelt. Exstirpation des Uterus und der Tuben. Bei der Exstirpation entsteht ein Hämatom im rechten Ligament, das mehrere Unterbindungen nötig macht. Das Tier ging am 24. IX. 1903 ein. Linkes Ovar: 10 : 8 : 8 mm, rechtes Ovar: 10 : 4 : 3 mm (im gehärteten Zustand). Müller-Formol.

Die mikroskopische Untersuchung ergibt, dass beide Ovarien zahlreiche Follikel aller Entwicklungsstadien enthalten, ebenso zahlreiche Primärfollikel in der Rindenschicht.

Sämtliche zurückgelassenen Ovarien haben somit im mikroskopischen Bilde die Qualitäten normalfunktionierender Kaninchen-eierstöcke[1]). Allerdings sind die Ovarien weder besonders gross, noch ist die Zahl der grossen Follikel bedeutend. Diese Tatsachen aber beweisen wohl nichts, nachdem in dieser Richtung beim Kaninchen die verschiedensten Varianten vorkommen. Keineswegs aber machte eines der Ovarien den Eindruck, als ob es irgendwie geschädigt worden wäre.

Es ist ferner hervorzuheben, dass das Keimepithel überall intakt war.

Aus diesen Versuchen ergibt sich, dass bei jungen Kaninchen bis zu einer Zeit von einem Jahre (in einem Falle acht Monate) nach vollzogener Uterusexstirpation das Ovar die Funktion der Follikelreifung in gleicher Weise fortsetzen kann wie wenn der Uterus erhalten geblieben wäre.

[1]) Herr Prof. Rabl hatte die Güte, mir dies zu bestätigen.

Schon 1889 hat Grammatikati ähnliche Versuche angestellt[1]). Er exstirpierte gleichfalls den Kaninchen, und zwar „in normalem Zustande, sowie auch in anderen Phasen ihres physiologischen Lebens“ den Uterus.

Bei einem Teil der Kaninchen führte er die Totalexstirpation des Uterus aus, bei anderen wurden zugleich die Tuben entfernt, manchmal auch nur ein Horn des Uterus mit oder ohne die dazu gehörige Tube. Immer aber wurde ein Ovar exstirpiert, um das zurückgebliebene damit vergleichen zu können.

Nach Strassmann[2]) betrug die Beobachtungsdauer 4 bis 5 Monate. Grammatikati kommt zu folgenden Schlüssen: „Nach der Exstirpation des Uterus fahren die Ovarien fort, zu funktionieren. Der Prozess der Reifung und des Platzens der Graafschen Follikel, ebenso wie die Bildung der frischen Corpora lutea erleidet keine Veränderung. Die gleichzeitige Exstirpation des Uterus und der Tuben hat keinen Einfluss auf die Funktion der Ovarien.“

Während Abel anscheinend die Beobachtungsdauer für zu kurz hält, meint Altertum, dass 4—5 Monate bei einem Tier, bei dem die einzelnen Phasen des Geschlechtslebens so rasch auf einander folgen, wie beim Kaninchen, eine ziemlich lange Zeit bedeuten.

Die bei unseren Versuchen erzielten Resultate decken sich vollständig mit denen Grammatikatis. Ich habe zwar nur in einem einzigen Falle, bei der ersten Laparotomie ein Ovar behufs späterer Vergleichung mit dem zurückgelassenen exstirpiert; jedoch war in diesem Falle das zurückgebliebene Ovar nach mehr als einem Jahr keineswegs schwächer entwickelt als das vorher exstirpierte, und auch das mikroskopische Bild war bei beiden vollkommen identisch.

Auch wir möchten der Anschauung Altertums beipflichten, dass beim Kaninchen eine Beobachtungsdauer, wie die unseren Versuchen zugrunde liegende, vollkommen genügend sei, und folgern daraus, dass trotz Exstirpation des Uterus die Entwicklung des Eierstockes ungehindert vor sich gehen könne, dass somit eine trophische Abhängigkeit das Ovars vom Uterus keineswegs vorhanden ist.

Nun ist es immerhin aber wahrscheinlich, dass wir beim

---

[1]) Experimentelle Untersuchungen über das weitere Schicksal der Ovarien und Tuben nach Totalexstirpation des Uterus bei Kaninchen. Centralblatt f. Gyn. 1889. p. 103.

[2]) Arch. f. Gyn. Bd. LII.

Menschen unter anderen anatomischen Bedingungen operieren wie beim Kaninchen, und Werth, und vor ihm schon Glaevecke, hat die Vermutung ausgesprochen, dass durch die Uterusexstirpation das belassene Ovar in seiner Ernährung geschädigt würde. Um diese Angaben nachzuprüfen, habe ich eine weitere Reihe von Versuchen angestellt.

II.

Aus den im vorhergehenden Abschnitte angeführten Versuchen, die von Grammatikati und uns ausgeführt wurden, lässt sich der Schluss ziehen, dass eine trophische Abhängigkeit des Ovars vom Uterus nicht besteht. Wenn nun nach analogen, am Menschen ausgeführten Operationen Atrophie des Eierstockes eintritt, so muss man in erster Linie daran denken, dass das Ovar bei dem Eingriff entweder direkt geschädigt wird oder dass seine Blutversorgung leidet. Wir sind gezwungen, diese Annahme zu machen, da eine derartige Verschiedenheit in der Physiologie des Ovars beim Menschen und beim Kaninchen unwahrscheinlich ist.

Bevor ich nun Untersuchungen über die Blutversorgung des menschlichen Eierstockes nach Uterusexstirpation anstellte, musste ich mich davon überzeugen, wie sich die analogen Verhältnisse beim Kaninchen stellen.

Ich habe deshalb bei einer Anzahl von Kaninchen verschiedenen Alters die Aorta abdominalis mit Teichmannscher Masse injiziert. Aus allen Versuchen ergab sich in gleicher Weise:

1. dass die Arteria uterina nichts anderes zu versorgen hat als den Uterus;
2. dass das Ovar nur von der Spermatica versorgt wird;
3. dass von dieser ein Ramus tubarius abgeht, der die Tube selbständig versorgt;
4. dass zwischen diesem Ast und der Arteria uterina höchstens eine ganz feine Anastomose besteht.

Betrachten wir nun die an den Kaninchen geübte Operationsmethode, so zeigt sich, dass durch die Entfernung des Uterus und der Tuben die Blutversorgung des Ovars in keiner Weise tangiert wurde, ja dass durch die Entfernung des Uterus mit den Tuben für die Ovarien sogar noch das durch den Ramus tubarius geführte Blut dem Ovar zugeführt werden kann. Somit bleibt beim Kaninchen das Ovar nach Uterusexstirpation im vollen Bezug seiner zuführenden Gefässe.

Glaevecke hat die Ansicht geäussert, dass eine Atrophie der Ovarien durch Ernährungsstörung infolge der Operation selbst

zustande käme. Erst Werth hat sich näher über diese Frage ausgesprochen, und das, was wir bis heute über die uns interessierenden Verhältnisse der Uterina und Spermatica wissen, ist folgendes:

Die Blutversorgung des Ovars findet, wie die beigegebene, nach einem Injektionspräparat angefertigte Zeichnung zeigt, durch Vermittlung zweier Gefässe statt: durch den Ramus ovaricus der Arteria uterina und durch die Arteria ovarica von der Spermatica. Diese beiden Gefässe kommunizieren durch Anastomosen untereinander so ausgiebig, dass ihre Gebiete nicht zu differenzieren sind. Was ihre Grössenverhältnisse anbelangt, so ist der Ramus

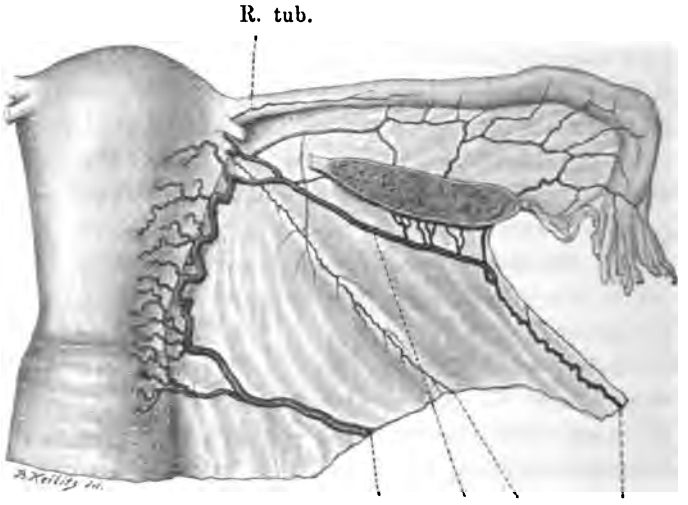

ovaricus der Uterina im allgemeinen stärker entwickelt als die Ovarica, eine Tatsache, die insofern von grosser Bedeutung ist, als durch die Ausschaltung des Ramus ovaricus der Uterina das Ovar seiner Hauptblutversorgung verlustig wird.

Über den Verlauf des Ramus ovaricus wissen wir aus den Arbeiten mehrerer Forscher genaueres. Nach den Untersuchungen von Kocks[1]), Broeckaert[2]), Nagel[3]) und Waldeyer[4]) verläuft die Arteria uterina bei jugendlichen Individuen am Seitenrande des Uterus $^1/_2$—1 cm weit von letzterem entfernt, und zwar

[1]) Über die Totalexstirpation des Uterus. Arch. f. Gyn. Bd. 14.
[2]) Contrib. à l'étude de l'artère utérine. Ann. de la soc. méd. Gent. 1892.
[3]) Die weiblichen Geschlechtsorgane. Jena, Fischer. 1896.
[4]) Das Becken. Bonn, Cohen. 1896.

nähert sie sich gegen das Uterushorn mehr der Gebärmutter, während sie an der Cervix mehr seitlich liegt. Bei Multiparen rückt sie angeblich immer näher an den Uterus heran und schlängelt sich. Letzteres ist ungezwungen daraus zu erklären, dass das Gefäss während der Gravidität hypertrophiert und nun für den rückgebildeten Uterus zu lang ist.

Es ist nun wohl von vorneherein anzunehmen, dass bei einer Operation, welche die Entfernung des Uterus zum Zweck hat, in der Regel eine Unterbindung des aufsteigenden Astes der Arteria uterina, beziehungsweise des Ramus ovaricus stattfindet.

Die Stellen, an denen eine derartige Unterbindung stattfinden kann, sind folgende:

1. Der Abgang des Ligamentum ovarii proprium und der Tube. Wird hier die Adnexligatur nicht knapp an den Uterus gelegt, so wird sicher der Ramus ovaricus, der sich gerade hier dem Uterus stark nähert, mitligiert.

2. Es besteht eine derartige Gefährdung für das ganze Ligament, insofern es hier wesentlich von der Schlängelung und von dem näheren oder entfernteren Verlauf der Arterie an der Uteruskante abhängt, ob es gelingt, das Gefäss zu schonen.

3. Auch bei der Umstechung der Uterina, und zwar des Uterinahauptstammes bietet sich Gelegenheit zur Unterbindung des Ramus ascendens, falls man nicht gegen den Uterus zu ligiert. Hier allerdings dürfte der Ramus ascendens der Uterina wohl am seltensten mitgefasst werden, da man sich bei denjenigen Operationsmethoden, die ohne vorherige Präparation des Ureters ausgeführt werden, schon aus dem Grunde, um letzteren zu schonen, möglichst nahe an die Cervix hält.

Schliesslich ist es noch möglich, dass durch das Zusammenknüpfen mehrerer Ligaturen einer Seite der Ramus ascendens entweder direkt ligiert oder wenigstens stark geknickt wird, oder dass er bei der Versorgung der Stümpfe mit in die Schlinge gefasst und so noch im letzten Moment die Absicht, ihn zu schonen, vereitelt wird.

Welches sind nun die Folgen, die die Unterbindung seines Hauptgefässes für das Ovar mit sich bringt? Sind wir berechtigt, eine postoperative Atrophie der Ovarien beim Menschen auf die Unterbindung der Uterina zurückzuführen?

Vor allem spricht für diese Befürchtung der Umstand, dass die zurückgelassenen Ovarien sich beim Kaninchen in guter Form befinden und dass die Gefässversorgung des Kaninchenovars durch die Operation nicht leidet.

Ich glaube, dass wir in dem Verhalten der transplantierten Ovarien eine Erklärung für jenes der zurückgelassenen menschlichen Ovarien finden können, insofern das transplantierte Ovar doch auch deutliche Zeichen partieller Atrophie zeigt. Allerdings wurde auch nach Transplantation des Eierstockes bei einer verhältnismässig kleinen Zahl von Experimenten eine spätere Befruchtung erzielt; auch waren keinerlei trophische Störungen an den restierenden Abschnitten des Genitaltraktes zu bemerken. Ganz abgesehen davon, dass die letzterwähnten Tatsachen fast mit Sicherheit schliessen lassen, dass der Follikel das Massgebende für die Funktionsfähigkeit des Ovars ist, können wir den Unterschied in dem Verhalten der beiden erwähnten Gruppen aus dem Verhalten der Blutversorgung mit einer gewissen Wahrscheinlichkeit erklären. Beim transplantierten Ovarium wird zunächst die Randzone vaskularisiert, während die Blutversorgung der zentralen Partien eine ungenügende ist[1]). Somit ist gerade die wichtigere Partie des Ovariums, nämlich diejenige, welche die Follikel enthält, in der günstigeren Situation. Nehmen wir aber an, dass das Ovar in situ bleibt, die zuführenden Gefässe aber ligiert werden oder die Blutzufuhr verringert wird, so wird gerade das Umgekehrte der Fall sein; die zentralen Partien und jene am Hilus werden besser versorgt sein als die Randpartie.

Ich habe, um nun der Frage näher zu treten, wie sich die menschlichen Ovarialgefässe bei den verschiedenen Methoden der Uterusexstirpation, beziehungsweise bei der supravaginalen Amputation verhalten, eine Reihe von Injektionsversuchen an Leichen, die der betreffenden Operation unterzogen wurden, angestellt. Der ursprüngliche Plan, die Operationen bei ein- oder beiderseitig injizierten Gefässen vorzunehmen, wurde bald fallen gelassen, teils aus äusseren Gründen, hauptsächlich aber deshalb, weil die Verhältnisse an nicht injizierten Leichnamen mir eher den an der Lebenden bestehenden zu entsprechen schienen. Die Injektion wurde zum Teil von der Hypogastrica, dann auch von der Uterina aus vorgenommen. In den meisten Fällen war eine separate Injektion von der Spermatica aus nötig. Als Injektionsmasse wurde die Teichmannsche verwendet.

Ich habe mich in der Operationstechnik im allgemeinen an die von Werth und Olshausen gegebenen Ratschläge bezüglich der Schonung des in Frage kommenden Uterinaastes gehalten. In wieweit sich derartige Operationen mit solchen in viva, wo

[1]) Vgl. Ribbert, Archiv für Entwicklungsmechanik, Band VIII.

es sich doch meist um krankhaft veränderte Genitalien handelt, vergleichen lassen, ist ziemlich klar. Man arbeitet an der Leiche — immer vorausgesetzt, es liegt ein halbwegs normales Genitale vor — viel leichter und typischer, kann daher auf die Schonung der betreffenden Gefässe viel eher Rücksicht nehmen, als bei der Lebenden, wo man einerseits häufiger bei atypischen Verhältnissen operiert, andererseits aber auch das Interesse der Patienten es erfordert, den Eingriff möglichst schnell zu erledigen. Soweit aber dürfte den Leichenversuchen eine gewisse Beweiskraft für die Praxis zukommen, als es auch hier, wie aus dem folgenden hervorgeht, kaum gelingt, bei aller Vorsicht dem Ovar seine ursprüngliche Gefässverbindung zu erhalten.

Die Versuche waren folgende:

I. Leiche einer ca. 40jährigen Multipara mit gut entwickeltem Genitale und geräumiger Scheide. Vor der Operation Injektion der rechten Hypogastrica und Spermatica. Typische supravaginale Amputation des Uterus mit retroperitonealer Stielversorgung, beide Adnexe belassen; dieselben werden knapp am Uterushorn abgetrennt. Vom Uterus selbst bleibt nichts am Adnexstumpf zurück. Hierauf Injektion der linksseitigen Gefässe. Es lässt sich konstatieren, dass die Uterina sich in einer Distanz von 1 cm seitlich vom Uterus hält und dass in gleicher Distanz der Ramus ovaricus von ihr abgeht. Er ist rechtsseits stärker als die Spermatica, links hat er ungefähr das gleiche Kaliber. Die nachträgliche Injektion der linksseitigen Gefässe war nach Zusammenknüpfung der Spermaticalligaturen glatt möglich[1]).

Der Ramus ovaricus verläuft links 7 mm, rechts 1 cm weit von der Uteruskante. Gefässe vom Ligamentum teres zur Ala vespertilionis füllten sich bei der Injektion nicht. Die ziemlich hochgradige Knickung des Ramus ovaricus der Uterina ist wohl durch das Zusammenknüpfen der Uterina- und Spermaticaligaturen noch verstärkt worden, so dass auch hier ein Hindernis für die Zirkulation eintreten würde.

Immerhin blieb der Ramus ovaricus der Uterina beiderseits geschont.

II. Leiche einer 48jährigen Multipara. Injektion der rechten Uterina. Die Ovarica füllt sich von der Uterina aus von selbst.

Hierauf vaginale Totalexstirpation nach der Ligaturmethode. Beiderseitig wird je eine Ligatur durch das Parametrium und eine zweite durch das Ligamentum latum gelegt. Absetzung des Uterus knapp an seiner Kante. Nachträglich müssen die Ligamente noch nachgefasst werden. Hierauf Verschluss der Peritonealwunde unter Einnähung der Stümpfe.

Nachträgliche Injektion der linken Uterina.

Die Ovarica füllt sich von der Uterina nicht und muss selbständig injiziert werden. Der Uterus ist pfirsichgross — Pyometra.

Beide Adnexe sind ziemlich gleich verändert; das abdominale Tuben-

[1]) Dieses Zusammenknüpfen der Adnexstümpfe und der Uterinaligatur jeder Seite wird an unserer Klinik regelmässig vorgenommen. Die Peritonealwunde wird hierdurch verkleinert, und die Wundverhältnisse des subperitonealen Raumes gestalten sich zugleich einfacher. Ausserdem wird dabei das Ovar fixiert, was sicher für seine Ernährung von Wichtigkeit ist.

ende verschlossen, das distale Ende fast kleinfingerdick. Die Ovarien stark atrophisch: rechts 15:5:8 mm, links 10:10:10 mm. Vom Ligamentum ovarii propr. rechts ein ca. 2 mm langes Stück ausserhalb der Ligatur. Links sitzt dieselbe knapp am medialen Ovarialpol. Die Ligatur umgreift rechterseits auch die Tube und eine Partie des Ligamentum teres.

Der rechte Ramus ascendens der Uterina in der Nähe der Teilungsstelle derselben in eine parametrane Ligatur gefasst und durchtrennt. Dieselbe Gefässschlinge findet sich in der nächst höher gelegenen Ligatur wieder, ebenso in der Ligatur der Adnexstümpfe.

Es ist also rechterseits der Ramus ovaricus der Uterina nicht weniger als dreimal in die Ligatur gefasst, trotzdem bei der Operation auf ein möglichst knappes Absetzen am Rande des Uterus geachtet wurde.

Der Hauptstamm der Uterina mässig stark. Der Ramus ovaricus gut entwickelt. Arteria ovarica sehr schwach und stark geschlängelt. Die Gefässe des Ligamentum teres in die Ligatur gefasst. (Bei der Injektion der Uterina hatten sich auch schwächere Gefässe am Peritoneum der Fossa iliaca gefüllt, die aber mit keinem grossen Stamm zusammenhängen.)

Links: Die Uterina, die gemeinschaftlich mit der Vesicalis inferior entspringt, ist vom Abgang von derselben an bis an den Uterus von einem harten Thrombus erfüllt, daher nicht injiziert. Ein Ramus vaginalis entspringt von der Pudenda communis und verläuft unterhalb des Ureters. Ein Ramus ovaricus der Uterina ist in diesem Fall nicht zu eruieren.

Es finden sich zwei Arteriae ovaricae, die isoliert von der Aorta entspringen. Die eine ist so schwach wie die Ovarica der rechten Seite, die andere bedeutend stärker. Diese entsendet einen Ast ins Ligamentum latum, der sich bis in die Blase verzweigt; sie setzt sich gegen den Uterus zu in ein ziemlich starkes Gefäss fort, das in der Adnexligatur verschwindet.

Der Uterus dürfte in diesem Falle links sein Blut aus der Ovarica bezogen haben. In dem gleichfalls in die Ligatur gefassten Ligamentum teres wurde kein Gefäss gefunden. Trotz Abbindung nahe der Uteruskante ist die Uterina abgebunden und das Ovar auf seine Versorgung von oben angewiesen. Allerdings ist die Versorgung ausnahmsweise ausgiebig.

III. Leiche einer 37jährigen Multipara. Typische supravaginale Amputation mit retroperitonealer Stielversorgung. Uterus und Adnexligatur nicht zusammengebunden. Nachträgliche Injektion beider Uterinae und Spermaticae am herausgenommenen Objekt. Adnexe nicht an den Uterusstumpf herangezogen; Stümpfe vom Peritoneum bedeckt. Die Adnexe beiderseits frei, die Tuben normal. Am rechten Ovar ein frisch geplatzter Follikel. Beide Ovarien sind nicht ganz 5 cm lang, scheinen normal zu sein.

Rechts: Der Ramus superior der Arteria uterina in die rechte Uterinaumstechung gefasst und samt dem Corpus entfernt, gut entwickelt; er verläuft offenbar ganz knapp am Uterus.

Arteria spermatica ziemlich gut entwickelt, geschlängelt. Am medialen Ende des Adnexstumpfes ist der Ramus ovaricus der Uterina von der Spermatica aus gefüllt nachweisbar, er ist an Kaliber etwas dicker als die Spermatica selbst.

Im Ligamentum teres hat sich bei der Injektion kein Gefäss gefüllt, da sein Abgang in der Ligatur liegt.

Links: Die Verbindung zwischen Uterina und Ovarica erhalten. Doch sind an diesem Ramus ovaricus der Uterina zahlreiche Seitenzweige ganz knapp abgeschnitten, so dass die Injektion nicht gelang. Doch

ist auch auf dieser Seite der Ramus ovaricus im Verhältnis zur Arteria ovarica als Hauptgefäss des Eierstocks zu bezeichnen.

In viva hätte es jedoch gewiss aus den Nebenästen des Ramus ovaricus so stark geblutet, dass er sekundär hätte ligiert werden müssen.

In der Ala vespertilionis ist kein Gefäss injiziert.

IV. Leiche einer 60jährigen Frau.

Vaginale Totalexstirpation. Nach Abbindung des unteren Teiles der Parametrien knapp am Uterus Spaltung desselben; hierauf Abklemmung der Ligamente und des Restes der Parametrien von oben her. Nachträgliche Injektion des herausgenommenen Präparates.

Adnexstümpfe in die Peritonealnaht hineingezogen. Rechtes Ovar in Adhäsionen eingehüllt, linkes mit der Tube verwachsen, Tuben atretisch.

Ovar rechts atrophisch, links ebenfalls.

Rechte Spermatica so kurz abgetrennt, dass die Injektion nicht möglich ist. Arterie sehr rigid und brüchig.

Rechts Injektion wegen Brüchigkeit der Gefässwände nicht möglich. Ramus ascendens der Arteria uterina durchtrennt.

Links: Ramus ascendens mitligiert und abgetragen.

Arteria spermatica ziemlich kräftig.

Arteria ovarica etwas stärker als der im Adnexstumpf nachweisbare Ramus ovaricus der Uterina.

Im Ligamentum latum links einige kleinere Arterien, die von der Uterina abgehen und gegen das Ovar hinziehen, aber nicht bis zum Ovar verzweigt sind.

Auch hier ist der Versuch, den Ramus ovaricus zu schonen, misslungen.

V. Leiche einer 27jährigen, an Tuberkulose verstorbenen Multipara.

Vaginale Totalexstirpation; Parametrien und Ligamente knapp am Uterus abgeklemmt. Ligaturstümpfe nicht zusammengebunden.

Uterus ziemlich gross.

Nachträgliche Injektion der Uterina und Spermatica.

Adnexe beiderseits normal bis auf eine Hydatide von Wallnussgrösse am linken abdominalen Tubenostium. Zu ihr ziehen erweiterte Gefässe in die Ala.

Die Adnexstümpfe extraperitoneal gelagert.

Rechts: Trotzdem der rechte Ramus ovaricus der Arteria ovarica durchtrennt und mit dem Uterus abgesetzt ist, haben sich bei der Injektion von der Uterina aus Gefässe am Hilus gefüllt (Anastomose im Ligamentum latum) und trat die Injektionsmasse aus dem am Adnexstumpf erhaltenen Ende des Ramus ovaricus der Uterina aus.

Wie die Präparation ergibt, entspringt von der Uterina knapp vor ihrer Kreuzung mit dem Ureter ein Gefäss von etwa Stricknadeldicke und verläuft geschlängelt gegen den medialen Pol des Ovars, wo es nach Abgabe einiger kleinerer Äste an dasselbe in den am Hilus verlaufenden Ramus ovaricus der Uterina einmündet.

Der Ramus ist mässig stark, die Spermatica sehr schwach.

Die arterielle Versorgung des Ovars erfolgt in diesem Falle durch drei Gefässe: durch zwei von der Uterina und eines von der Spermatica. Da die Spermatica nicht stärker als der im Ligament verlaufende Ast ist, erfolgt die Versorgung hauptsächlich durch den Ast des Ramus ovaricus der Uterina auch in diesem Falle.

Links: Ramus ovaricus der Uterina gleichfalls durchtrennt.

Im Ligamentum latum verläuft ein ähnliches, aber etwas schwächeres Gefäss wie rechts.

Der im Adnexstumpf befindliche, von einem Gefäss der Ala aus injizierte Ramus ovaricus ziemlich stark. Arteria spermatica sehr schwach und vielfach gewunden.

Auch hier wurde das Ovar hauptsächlich von der Uterina versorgt.

Auf beiden Seiten wurde also die Hauptversorgung des Ovars mit arteriellem Blut durch die Operation unterbrochen, doch stehen noch je zwei nicht ganz unbedeutende Gefässe für die Ovarien zur Verfügung.

Ligamentum teres beiderseits mitligiert, parallel mit ihm im Ligament, beiderseits ein weiteres kleineres Gefäss injiziert. Somit findet sich hier noch eine weitere accessorische Bahn, die von der Uterina aus injiziert werden konnte.

VI. Leiche einer 16jährigen, an Tuberkulose verstorbenen 0para.

Totalexstirpation per laparotomiam. Umstechung der Ligamenta rotunda und lata knapp am Uterushorn, Durchschneiden der Ligamente, Uterinaumstechung, Durchschneiden der Parametrien; Eröffnung der Scheide, Auslösen des Uterus, Umstechung der Scheide. Ligament- und Uterinaligaturen werden nicht zusammengeknüpft. Uterus sehr klein — hypoplastisch.

Nachträgliche Injektion beider Uterinae und der linken Spermatica; die rechte ist so schwach entwickelt, dass sie nicht injiziert werden kann.

Beide Adnexe frei. Ihre Stümpfe extraperitoneal gelagert. Ovarien mandelgross mit glatter Oberfläche. Auf dem Querschnitt sind einige unreife Follikel zu sehen. Tuben sehr dünn und kurz.

Rechts: Uterina sehr schwach, endet in der parametranen Ligatur.

Im Ligamentum latum einige feinere Arterien, die aber nicht bis an die Adnexe zu verfolgen sind.

Spermatica nicht injiziert, sehr dünn.

Links: Uterina ebenfalls sehr dünn; Ramus ovaricus erhalten: bei der Injektion tritt aus einigen kleinen Seitenöffnungen Injektionsmasse aus.

Im Ligamentum latum schwache, von der Uterina stammende Gefässe, die nicht bis an die Adnexe zu verfolgen sind.

Spermatica von demselben Kaliber wie der Ramus ovaricus uterinae.

Entlang dem Ligamentum teres einige feine Gefässe, die von der Uterina aus injiziert sind.

Rechts stehen in diesem Falle dem Ovar nur mehr unbedeutende Gefässe zur Verfügung. Links dagegen ist der Ramus ascendens erhalten; doch wäre er vermutlich wegen der Blutung aus den Seitenöffnungen unterbunden worden.

VII. Leiche einer an Vitium cordis verstorbenen 40jährigen Multipara.

Vaginale Totalexstirpation. Abbinden der Parametrien mit Ligaturinstrument, mediane Spaltung des Uterus; Abklemmung desselben. Nachträgliche Injektion der Uterina und Spermatica. Adnexstümpfe extraperitoneal versorgt. Besonders der linke Stumpf ist nahe gegen den Trichter herangezogen. Rechte Adnexe frei; linkes Ovar mit der Tube durch Adhäsionen verbacken. Rechtes Ovar stark gekerbt, atrophisch (25:15:10 mm). Makroskopisch keine Follikel nachweisbar; links ebenso.

Rechts: Uterina endet in der parametralen Ligatur.

Ramus ovaricus gut entwickelt.

Spermatica schwach und vielfach geschlängelt.

Im Ligamentum latum verlaufen von der Spermatica nach abwärts, von der Uterina aus nur unbedeutende Äste, die das Ovar nicht erreichten.

Im Ligamentum teres einige schwächere Gefässe in Verbindung mit den Gefässen am Ovarialhilus.

Links: Ligatur etwas näher dem Ovar gesetzt. Uterina in der parametranen Ligatur. Ramus vaginalis geht selbständig von der Hypogastrica ab und verläuft unter dem Ureter.

Einige feinere Äste von der Uterina gehen direkt an die Oberfläche des Ovars, das mit der seitlichen Bauchwand durch Adhäsionen verwachsen ist.

Die Arteria spermatica ziemlich stark und geschlängelt.

Der Ramus ovaricus ist in der Stumpfligatur und stärker als die Spermatica. Die kräftigere Ausbildung der Gefässe dieser Seite dürfte auf die entzündliche Erkrankung derselben zurückzuführen sein.

Im Ligamentum teres nichts injiziert, offenbar der weit lateral sitzenden Ligatur wegen.

Beiderseits wurde also auch hier durch die Operation das Ovar seiner Hauptgefässe beraubt.

VIII. Leiche einer 41jährigen, an Meningitis tuberculosa verstorbenen Multipara.

Totalexstirpation per laparotomiam. Es wird von vornherein, in der Absicht, den Ramus ovaricus der Uterina zu schonen, darauf ausgegangen, den Uterus noch in seiner Wand abzusetzen. Das Ligamentum ovarii proprium beiderseits ziemlich lang; Uterus kräftig. Es wird unter Beibehaltung der sonst üblichen Technik die Randpartie des Uterus zuerst mit starken Klemmen so komprimiert, dass eine Furche von ca. 1 cm medial vom Rande entsteht, entsprechend dieser Furche schrittweise Ligament und Parametrium in der Uterussubstanz abgeklemmt und in mehreren Partien ligiert. Adnexe frei, Ovarien ziemlich klein, doch sind auf ihrem Durchschnitte noch Follikel zu sehen.

Rechts: Ramus ovaricus der Uterina erhalten bis zu der am Uterushorn sitzenden Ligatur, welche ihn fasst und von der er medial durchtrennt ist. An seiner dem Uterus zugewendeten Seite zahlreiche kurz abgetrennte, klaffende Seitenäste. Von der Uterina geht beiläufig an der Kreuzungsstelle mit dem Ureter ein Ast in das Ligamentum latum, der zuerst stricknadeldick fast bis an das Ovar zu verfolgen ist. Dasselbe folgt dem proximalen Tubenanteil und der Ala vespertilionis und hängt mit der Arterie des Ovars durch eine ziemlich schwache Anastomose zusammen, welche in eine accessorische Arteria spermatica übergeht. Die letztere ist etwas schwächer als die typische, deren Kaliber wieder vom Ramus ovaricus der Uterina weit übertroffen wird.

Das rechte Ovar ist somit von drei Gefässen, nämlich von der Spermatica und dem Ramus ovaricus der Uterina, aber auch noch von einem allerdings schwächeren, von der Uterina stammenden Ast versorgt. Auch hier tut die Abbindung des Ramus der Ernährung des Ovars sicher Eintrag.

Links: Ramus ovaricus der Uterina mittelstark und schwächer wie die Spermatica, ist ebenfalls am Uterushorn in die Ligatur gefasst und zwar nicht durchtrennt, sondern in Form einer 4 cm langen Schlinge.

Spermatica verhältnismässig stark.

Im Ligamentum teres sind einige kleinere Gefässe injiziert.

Im Ligamentum latum füllen sich bei der Injektion von der Ala aus kleinere Äste.

Trotz Abtragung des Uterus in seiner Substanz ist hier die Schonung des zum Ovar führenden Uterinaastes abermals miss-

lungen. Die Ovarien bezogen in diesem Falle beiderseits weniger Blut aus diesem Aste, als es der Norm entspricht.

Auch hier hätte, gesetzt den Fall, der Ramus der rechten Seite wäre intakt geblieben, die Blutung aus den kurz am Stamme abgetrennten Seitenästen eingesetzt und eine sekundäre Ligierung nötig gemacht.

Die Beobachtungen, die ich an diesen Präparaten machen konnte, lassen Folgerungen in Bezug auf den Verlauf des fraglichen Ramus ovaricus der Uterina zu, wie auch auf die eventuellen Hülfsbahnen für die ovariale Versorgung, ferner für die Technik der Operation und vielleicht auch Erklärungen über das Verhalten der Ovarien nach Uterusexstirpation.

Was nun die Topographie des Ramus ovaricus der Art. ut. anlangt, so verlief er bei Mehrgebärenden kaum je weiter als 1 cm vom Uterus entfernt. Da er sich ausserdem dem Uterushorn stets recht knapp nähert, kann man es fast einen Zufall nennen, wenn er geschont wird. Ein mehr seitlicher Verlauf des Astes wurde in keinem Falle bemerkt.

Das Grössenverhältnis zwischen der Arteria ovarica und dem Ramus ovaricus der Uterina ist, wie auch alle früheren Untersucher angeben, derart, dass die erstere merklich schwächer ist, als die von der Uterina kommende Arterie.

In den einzelnen im Vorhergehenden angeführten Fällen ergaben sich folgende Verhältnisse:

Fall I.

Rechts:	Links:
Der Ramus ovaricus der Uterina stärker.	Beide Gefässe ungefähr gleichstark.

Fall II.

Rechts:	Links:
Der Ramus ovaricus gut entwickelt, die Art. ovarica schwach und geschlängelt.	Der Ramus ascendens der Uterina ist thrombosiert; dafür bestehen zwei Art. ovaricae, eine vom Kaliber der rechten Ovarica. Die andere, welche einen Ast zur Uteruskante entsendet, ist kräftiger entwickelt.

Fall III.

Rechts:	Links:
Der Ramus ovaricus der Uterina ist stärker als die Arteria ovarica.	Ebenso.

Fall IV.

Rechts:	Links:
Injektion nicht vorgenommen.	Die Arteria ovarica hat ein stärkeres Kaliber als der Ramus ovaricus.

Fall V.

Rechts:	Links:
Der Ramus ovaricus ist bedeutend stärker als die sehr dünne Arteria ovarica.	Der Ramus ovaricus ist ziemlich stark, die Art. ovarica sehr schwach entwickelt.

Fall VI.

Rechts:	Links:
Injektion unmöglich.	Der Ramus ovaricus und die Art. ovarica besitzen gleiches Kaliber.

Fall VII.

Rechts:	Links:
Der Ramus ovaricus kräftig entwickelt, die Ovarica ist schwach und vielfach geschlängelt.	Der Ramus ovaricus ist stärker als die Arteria ovarica.

Fall VIII.

Rechts:	Links:
Der Ramus ovaricus von stärkerem Kaliber als die Arteria ovarica.	Die Arteria ovarica übertrifft den Ramus ovaricus der Uterina an Stärke.

Auch nach diesen Befunden ist also der Ramus ovaricus der Arteria uterina als Hauptgefäss des Eierstockes zu bezeichnen, dem die grössere Hälfte des arteriellen Blutes durch dieses Gefäss zuströmt.

Welches sind nun die Collateralen, die nach Verlust dieses Gefässes die Ernährung des Ovars unterstützen können?

In erster Linie muss man daran denken, dass die Arteria ovarica bezw. spermatica kompensierend an Kaliber zunähme. Leider stand uns kein Präparat zur Verfügung, welches daraufhin hätte untersucht werden können. Es ist wohl anzunehmen, dass eine derartige Hypertrophie — wie wir sie ja an allen Gefässen, die das Genitale versorgen, während der Gravidität sehen — eintritt. Eine Beobachtung, die ich bei einem der Injektionsversuche machen konnte, scheint mir dafür zu sprechen.

Im Fall II war linkerseits die Uterina, bezw. ihr aufsteigender Ast, vom Abgang der Art. vesicalis inferior an bis an den Uterus von einem Thrombus ausgefüllt. Ein Ramus ovaricus fehlte, dafür aber bestanden zwei Art. ovaricae, von denen die eine, mit einem beträchtlichen Kaliber ausgestattet, einen Ast an die Uteruskante entsandte, so dass der Uterus linkerseits seine Blutversorgung durch die Ovarica erhielt. Dieses accessorische Gefäss hat sich mit grosser Wahrscheinlichkeit entweder erst sekundär gebildet, oder sich aus einer schon bestehenden Anastomose durch Hypertrophie entwickelt. So könnte man sich wohl auch vorstellen, dass nach Ausschaltung des Ramus vaginalis sich die Arteria ovarica erweitern kann. Allerdings ist nichts aus-

zusagen über den Zeitraum, der hierzu nötig ist, und es kommt wohl darauf an, dass das Ovar bis dahin nicht durch die schlechtere Ernährung schon Schaden gelitten hat.

Von Collateralen wären zu erwähnen:

Kleine Anastomosen zwischen dem Ramus tubarius der Spermatica und den Ästen der Ovarica; auch von einem accessorischen Ramus tubarius der Arteria uterina kann eine Anastomose zum Ovar führen, wie dies im Fall VIII rechterseits beobachtet werden konnte.

Ferner gehen während des ganzen Verlaufes der Uterina von derselben feine Äste ins Peritoneum des Ligamentum latum. Ebendorthin münden feine Ausläufer der Arteria spermatica. Erstere lassen sich zwar gewöhnlich nicht bis ans Ovar verfolgen, aber hie und da bestehen Anastomosen mit den Ovarialgefässen, und zwar Anastomosen nicht ganz unbedeutenden Kalibers, wie z. B. im Fall V rechterseits.

Trotz Abbindung des Ramus ovaricus der Art. uterina haben sich bei der Injektion der letzteren in diesem Falle Gefässe am Hilus ovarii gefüllt, sodass die Injektionsmasse aus dem Ende des in den Adnexstumpf mitgefassten Ramus ovaricus austrat. Hier entsprang eine stricknadeldicke Arterie an der Kreuzungsstelle des Ureters und der Uterina und verlief direkt ans Ovar; ihr Kaliber war gleich dem der Ovarica. Ein ähnliches Verhalten bestand auf der linken Seite.

Ähnlich wie der Fall II, in dem die linke Uterushälfte durch eine accessorische Art. ovarica ernährt wurde, verhielt sich Fall VIII, wo rechterseits ebenfalls von der Spermatica aus Äste ins Ligamentum latum gingen, während von der Uterina aus direkt feine Äste zum Ovar verliefen.

Überhaupt fanden sich bei den Injektionsversuchen mehrmals Äste der Uterina, die unvermittelt bis ans Ovar gingen. Derartige Äste sind wohl geeignet, einen nicht unbeträchtlichen Teil der Blutversorgung des Eierstockes zu übernehmen.

Auch parallel zum Lig. teres liessen sich mehrmals feine Arterien von der Uterina aus injizieren, sodass auch hier — wie dies schon Werth in einem Falle nachgewiesen hat — sich eventuell Collateralbahnen entwickeln können. Wir haben schon erwähnt, dass die Zeitdauer, die dazu nötig wäre, nicht zu bestimmen ist, und dass es von ihrer Länge abhängt, ob das Ovar bis dahin nicht schon dauernd geschädigt ist.

Dass der Ramus ovaricus trotz alledem von grösstem Wert für den Eierstock ist, geht unter anderem schon daraus hervor,

dass er selbst dort, wo die Spermatica ganz schwach ist, noch immer in beträchtlicher Stärke gefunden wird. Sollte also aus irgend einem Grunde die Spermatica recht klein sein, so wäre der Verlust des Ramus in diesem Falle für das Ovar verhängnisvoll.

Im übrigen liessen sich jene von Werth erwähnten Fälle von Ausfallserscheinungen, die nach der Operation auftraten, später auf Jahre hinaus verschwanden, und dann wiederkehrten, ungezwungen so erklären, dass sich hier Collateralen ausgebildet haben oder nur Hypertrophie der Spermatica eingetreten ist.

Die Erhaltung der normalen Gefässverbindungen des Ovars ist sicher wünschenswert. Aus den im Vorhergehenden geschilderten Versuchen geht aber hervor, dass selbst bei der grössten Aufmerksamkeit eine Schonung des Ramus fast stets unmöglich ist. Einmal ist es der Verlauf der Arterie knapp an der Uteruskante, ein andermal verläuft das Gefäss zwar weiter seitlich, macht aber so zahlreiche Schlingenbildungen, dass es bei aller Vorsicht mehrmals in die Ligatur gefasst wird.

Ich muss also den Vorschlägen von Werth und Olshausen betreffend die Schonung des Ramus ascendens der Uterina etwas skeptisch gegenüberstehen, weil der Erfolg recht unsicher ist. Dies beweist z. B. der oben angeführte Fall, in welchem der Uterus 1 cm weit in seiner eigenen Substanz abgetragen und der Ramus ovaricus doch in eine Ligatur gefasst wurde.

Ich möchte glauben, dass man mit gutem Gewissen die zeitraubenden Versuche, den Ramus ovaricus zu schonen, aufgeben kann und lieber mit allen Mitteln danach streben soll, dass sich das Ovar sekundär genügend ernähren kann. Dies geschieht in erster Linie durch Schaffung günstiger Wundverhältnisse. Das Ovar liegt ja der Wunde im Ligamentum latum so nahe an, dass pathologische Vorgänge in letzterem auch krankhafte Veränderungen im Ovar hervorrufen können.

Auf die Herstellung günstiger Wundverhältnisse wurde an der Klinik Chrobak seit jeher besonders geachtet. So pflegen wir die Wundhöhle und die Peritonealwunde dadurch zu verkleinern, dass wir sämtliche Ligaturen einer Seite zusammenknüpfen. Dass eine peinliche Blutstillung im Ligamentspalt zu erfolgen hat, um Haematome mit ihren unangenehmen Folgen zu vermeiden, ist selbstverständlich.

Dass Massenligaturen in der nächsten Nähe des Eierstockes ungünstig auf die Collateralbahnen einwirken, ist, wie Werth schon zeigt, nicht anzuzweifeln. Gewiss lässt sich selbst bei grösseren Tumoren das Ligament oft nur mit Zuhülfenahme

einiger weniger Ligaturen bis zur Uterina zurückschieben. Desgleichen muss man die Berechtigung des Werthschen Vorschlages ohne weiteres zugeben, dass bei intraligamentär entwickelten Tumoren unter Umständen die Enukleation einzelner Knoten angezeigt ist, damit sich die Geschwulst aus dem Ligament extrahieren könne und das Ovar nicht unterminiert werde.

Je kleiner die subperitoneale Wunde gemacht wird, desto schneller werden sich wieder gute Zirkulationsverhältnisse im Ovar etablieren, und je mehr Gewebe am Ovar zurückbleibt, d. h. je länger es bei der Operation gestielt wird, desto weniger ist zu fürchten, dass die hier eintretenden Gefässe lädiert werden. Der Werthsche Vorschlag, das Ovar behufs breiter Anwachsung gut zu fixieren, verdient schon deshalb Beachtung, weil wir ja aus den Transplantationsversuchen wissen, dass beim Ovar auch eine Gefässversorgung von der Peripherie her möglich ist. Auch Olshausen[1]) hat unter diesem Gesichtspunkte empfohlen, am Hilus des Ovars bei Myomotomien möglichst viel Gewebe zurückzulassen und die Ligatur knapp am Uterus zu setzen, ja eventuell in der Uterussubstanz selbst abzutragen, ein Verfahren, welches an unserer Klinik schon seit einer Reihe von Jahren geübt wird. Jedoch ist sein weiterer Vorschlag, das genügend bewegliche Ovar zwischen die Blätter des Ligamentum latum zu versenken, nicht so ohne weiteres zu acceptieren. In diesem Falle könnte es — ohne dass ich übrigens positive Beweise für meine Vermutung erbringen kann — doch vielleicht leichter zu cystischer Degeneration kommen, welche dann infolge von begleitenden Schmerzen zu einer zweiten Operation Anlass geben könnte. Ganz selbstverständlich aber ist, wie auch die beiden erwähnten Autoren betonen, dass weder die Arteria noch die Vena spermatica unterbunden werden darf. Im ersteren Falle erhält das Ovar nun gar kein Blut mehr, im zweiten Falle entsteht ein Hämatom, was nicht nur zur Cystenbildung, sondern auch zur Nekrose des Parenchyms führen wird.

Es wäre nun noch zu erörtern, welche Operationsmethoden mit Rücksicht auf eine Erhaltung, beziehungsweise Ermöglichung einer späteren guten Blutversorgung für das Ovar geeignet sind. Ich glaube, dass ein Zweifel darüber nicht bestehen kann, dass die Laparotomie an Übersichtlichkeit und Zugänglichkeit der vaginalen Methode überlegen ist. So wie wir uns aber bei der Wahl zwischen vaginalem und abdominellem Wege auch von

[1]) Centralbl. f. Gyn. 1902. No. 1.

anderen Gesichtspunkten leiten lassen müssen, so wird uns hierbei die Rücksichtnahme auf die Versorgung des Ovars nicht das allein Massgebende sein können.

III.

Am einfachsten liesse sich die Frage nach dem Verhalten der zurückgelassenen Ovarien dann lösen, wenn man genügend oft in die Lage käme, derartige Ovarien zu untersuchen. Selbstverständlich aber hat man hierzu nur selten Gelegenheit. Die wenigen und in der Literatur niedergelegten Untersuchungen sind folgende:

1. Grammatikati[1]). Aus der ganz kurzen Mitteilung geht hervor, das G. die Ovarien einer Frau untersuchte, bei der vor 3 Jahren die Totalexstirpation des Uterus vorgenommen war und die an einer interkurrenten Krankheit zugrunde ging. In den Ovarien waren alle Entwicklungsstadien der Graafschen Follikel bis zum vollständig entwickelten Corpus luteum zu konstatieren. Die Eierstöcke selbst zeigten keine Spur von Atrophie.

2. Werth. Am 17. IX. 1896 vaginale Totalexstirpation bei einer 32jährigen Frau wegen Ca. Am 21. XII. 1899 Exitus letalis an Drüsenmetastasen. Rechts tadellos eingeheilte Adnexe; im Ovar fanden sich mehrere grössere Follikel mit mehrschichtigem Granulosaepithel, allerdings kein Ei in demselben. In einem jüngeren Follikel ein Ei; ausserdem eine Zahl von Primordialfollikel mit zum Teil gut erhaltenen, zum Teil körnig zerfallenen Eizellen, Corpora albicantia in allen Stadien. Albuginea zum Teil von Keimepithel bedeckt. Vom linken Ovar wurden nur einige Schnitte untersucht und ein grosser Follikel mit gut erhaltenem Epithel ohne Inhalt, ferner Corpora albicantia im atretischen Follikel vorgefunden. Das Keimepithel nur in kleineren Bezirken erhalten.

3. Krönig[2]) demonstrierte Tuben und Ovarien von einer Patientin, bei der vor 8 Jahren die vaginale Totalexstirpation wegen Blutungen vorgenommen worden war. Das rechte Ovar 5 cm lang, $4^1/_2$ cm hoch. Linkes Ovar $5:2^1/_2:3$ cm. An einem Ovar ein frisches Corpus luteum.

4. Gottschalk[3]) hat ein Jahr nach einer Uterusexstirpation ein Ovar mit reifen Follikeln exstirpiert.

5. Agnes Bluhm[4]). 40jährige Frau, 5. V. 1900, wegen Sarkom der Scheide vaginale Exstirpation derselben und des Uterus nach Schuchardt. Am 5. III. 1903 Entfernung der Ovarien wegen Molimina. Rechtes Ovar normal gross. Mikroskopisch Keimepithel gänzlich fehlend, Albuginea kaum verdickt, Zona parenchymatosa verbreitert und zellreich, aber nicht entzündlich verändert. In einer beträchtlichen Anzahl von Primordialfollikeln mit zum Teil gut erhaltener Eizelle finden sich mehrere in Reifung begriffene und zahlreiche Corpora albicantia. Links ein frisches Corpus luteum von Haselnussgrösse; ein zweites spaltförmiges, das einen Grössendurchmesser von 1 cm hat. Ausser Corpora albicantia mehrere ältere Corpora lutea. Links mikroskopisch ähnlicher Befund wie rechts; jedoch in mehreren

[1]) Centralbl. f. Gyn. 1889. p. 103.
[2]) Centralbl. f. Gyn. 1902. No. 39. p. 1024.
[3]) Diskussion zu Mackenrodts Vortrag. Zeitschr. f. Geburtsh. u. Gyn. L. p. 161.
[4]) Monatsschr. f. Geburtsh. u. Gyn. Februar 1904.

Primordialfollikeln beginnende kleincystische Degeneration. In keinem der Ovarien entzündliche Erscheinungen.

Es ist bemerkenswert, dass im Falle 2, 3 und 5, wo eine genauere mikroskopische Untersuchung vorliegt, die vaginale Totalexstirpation ausgeführt worden war, und sich dabei anscheinend normal funktionierende Ovarien gefunden haben.

Ich selbst verfüge über einige Leichen entstammende Präparate von zurückgelassenen Ovarien, die allerdings, teilweise weil ihre Trägerinnen schon recht alt waren, nicht viel Beweiskraft haben, über die ich aber trotzdem der Vollständigkeit halber berichte.

W., A., 50 J., gestorben 19. I. 1903; Obduktions-Diagnose: Tbc. pericarditis, Tbc. pulmonum et hepatis, Nephritis chronica.

1900 vaginale Totalexstirpation wegen Carcinoma uteri.

Beschreibung der separierten Adnexe: Links: Ovar $3^1/_2$ cm lang, $2^3/_4$ cm im Durchmesser; enthält mehrere, zum Teil haselnussgrosse Cysten. Fimbrienende der Tube mit dem Ovar verlötet; auf dem ersteren zwei erbsengrosse Cysten. Das abdominale Ende besitzt nur eine hanfkorngrosse Öffnung.

Arteria ovarica von etwa normalem Kaliber; entsprechend der Grösse des Ovars eigentlich etwas zu dünn.

Rechts: Tube und Ovar zu einem Paket verbacken, an dessen unterem Pol einige Tubenfransen sichtbar sind; Tube über die rückwärtige Fläche des Ovars herabgeschlagen, atretisch. Rest des Ovars $1^1/_2$ cm lang, 1 cm breit, $^1/_2$ cm dick; an der Oberfläche mehrere hirse- bis hanfkorngrosse Cysten. Das uterine Tubenende endet im Peritoneum.

Im Lig. infundibulo-pelvicum einige starke Venen. Arteria ovarica sehr stark reduziert und geschlängelt.

Mikroskopischer Befund: Das linke Ovar enthält zahlreiche Cysten von verschiedener Grösse, darunter eine von ca. 3 cm im Durchmesser. Das atrophische, restierende Ovarialgewebe sitzt dieser Cyste an. Die Corticalis ist 1—3 mm breit; Follikel sind in ihr nicht nachweisbar; in der Tiefe der Corticalis finden sich zahlreiche Corpora albicantia. Die Gefässe der Marksubstanz sind dichtstehend, dickwandig, hyalin degeneriert stellenweise obliteriert. Nur wenige der sichtbaren Cysten scheinen vom Keimepithel abzustammen. Sonst finden sich im Marklager sehr reichliche, oft in Gruppen zusammenstehende Cystchen und Gänge, deren epitheliale Auskleidung verschieden ist. Die grösseren Hohlräume zeigen einfache Lagen von platten Epithelzellen, die kleineren mehr weniger deutlich flimmerndes einfaches, kurzzylindrisches Epithel; eine Tunica propria fehlt öfters. Diese als Reste des Epoophoron aufzufassenden Bildungen zeigen insoferne ein ungewöhnliches Verhalten, als sie nicht allein auf Hilus und Marksubstanz beschränkt sind, sondern auch weit in die Corticalis reichen. Stellenweise sind sie von Zügen glatter Muskelfasern umgeben.

Das rechte Ovar ist gleichfalls als atrophisch zu bezeichnen. Die gleichfalls vorhandenen Cysten sind nicht so ausgedehnt wie links.

Cs., M., 42 J., obduziert 12. XII. 1903. Tentamen suicidii durch Sprung vom Fenster. Fractura vertebrae et costarum, ruptura hepatis.

Vaginale Uterusexstirpation mit Belassung des linken Ovars.

Beschreibung des Präparates: Rechts: Keine Adnexe, nur ein Rest des Lig. teres und infundibulo-pelvicum. Uterina stark reduziert, ver-

liert sich im Bindegewebe nahe dem Vaginalrest; Vasa spermatica gleichfalls stark reduziert, aber verhältnismässig weniger als die Uterina.

Links: Ovar wallnussgross, ca. $4^1/_2 : 3^1/_2$ cm; an der medialen Seite des Ovars die Tube angelötet, deren Ostium frei nach rückwärts zieht, während die Tube selbst in mehrere miteinander verklebte Schlingen gelegt ist.

Spermatica eher etwas stärker als normal.

Uterina kleiner, endet im Narbengewebe unweit vom unteren Ovarialpol; ein schwacher, aufsteigender Ast mit Lumen zieht durch das Narbengewebe zum unteren Pol des Ovars.

Das Ovar ist in diesem Falle möglicherweise von beiden Gefässen versorgt.

Mikroskopische Untersuchung: Das Ovar zeigt keine besondere Atrophie. Es enthält reichliche bis bohnengrosse Follikelcysten; auch finden sich mehrere reife Follikel und zahlreiche Primärfollikel. In den tieferen Lagen mehrere ältere und frischere Corpora albicantia.

H., G., 46 J., obduziert 16. IV. 1903: Rezidiv eines Mamma-Carcinoms mit Metastasen in Lunge, Leber etc.

Am 2. XII. 1899 vaginale Totalexstirpation wegen Metritis.

Beschreibung des Präparates: Linkes Ovar: Länge $4^1/_2$ cm, durch Einnähung gegen die Peritonealnarbe herangezogen; Breite $1^1/_2$ cm. Sein medialer Pol knapp am Vaginalstumpf; Fimbrienende der Tube frei.

Rechtes Ovar: 5 cm lang, $2^1/_2$ cm Durchmesser; an seiner Oberfläche mehrere knollige Vortreibungen und zwei kirschkerngrosse Cysten am äussern Pol. Fimbrienende der Tube gegen die Scheide herangezogen durch eine Adhäsion, nach deren Durchtrennung sie frei wird. Das Ovar ist mit dem medialen Pol nach abwärts gedreht, sein Hilus sieht lateral; die Ala bedeckt die Vorderfläche des Ovars.

Beide Uterinae haben ein etwas kleineres Kaliber, das jedoch noch immer als beträchtlich zu bezeichnen ist. Ovarica links normal, rechts etwas stärker als normal. Gegen den medialen Pol hin verlieren sich Ovarica und Uterina im Narbengewebe; die Uterina lässt sich bis nahe an das Ovar hin verfolgen.

Mikroskopische Untersuchung: Linkes Ovar zeigt starke Atrophie. Das Keimepithel an manchen Stellen erhalten. Die Albuginea verbreitert. Die Corticalis sehr schmal. In der Marksubstanz reichlich dichtstehende Gefässe mit verdickten hyalinen Wandungen und verengtem, vielfach obliterierten Lumen. An der Grenze zwischen Mark- und Rindenschicht einige alte Corpora albicantia. An der Oberfläche stellenweise faltige Einziehungen, von Keimepithel ausgekleidet. Ausserdem kleine, mit teils platten, teils kurzzylindrischen Epithelzellen ausgekleidete Cysten, die auf Abschnürungen vom Keimepithel zu beziehen sind. Im Marklager Gruppen von Cystchen und Gängen (Epoophoronreste). Im Hilus sind Venendurchschnitte zu sehen, deren Lumen mit einer aus Epithelzellen bestehenden Aftermasse (Carcinom) ausgefüllt sind.

Dieses Neoplasma ist rechts viel stärker entwickelt. Das daneben noch erhaltene Ovarialgewebe zeigt dieselben Zeichen der Atrophie wie das linke Ovarium.

K., J., 65 J., obduziert 24. XI. 1903. Operativer Defekt des Uterus. 1902 eine gynäkologische Operation vorausgegangen.

Beschreibung des Präparates: Einzelne Adnexe; linkes Ovar bis auf eine kleine Verdickung des Lig. ovarii mit zwei kleinen Cystchen ganz geschwunden. Im Lig. suspensor. einige fast ganz obliterierte Gefässdurchschnitte. Tube und Ala frei.

Rechtes Ovar ganz ähnlich. Im Lig. suspensor. ovarii etwas grössere Gefässdurchschnitte.

Mikroskopische Untersuchung: Linkes Ovar stark atrophisch, enthält nur wenige Reste von Corpora albicantia. An einer Stelle in und unmittelbar unter der Tunica albuginea eine erbsengrosse Gruppe von Cystchen, mit plattem und kubischem Epithel ausgekleidet, von zum Teil schleimig verändertem Bindegewebe umgeben, feinkrümelige Massen enthaltend. Ausserdem noch mikroskopisch-kleine Cystchen, zum Teil mit flimmerndem Zylinderepithel ausgekleidet. Gefässe im Marklager verdickt und hyalin verändert.

Im rechten Ovar ebenso wie im linken Züge von Plattenepithel-Carcinom. Auch das rechte Ovar stark atrophisch.

Beiderseits keine Follikel.

N., Th., 50 J., obduziert 27. 1. 1904. Carcinoma uteri recidiv.

Am 9. XI. 1901 Totalexstirpation wegen Carcinom.

Beschreibung des Präparates: Ganzes Genitale. Rechte Tube atretisch, medial im subperitonealen Bindegewebe endigend.

Rechtes Ovar stark atrophisch, platt, 3 cm lang, $1^1/_2$ cm hoch, 5 mm dick, zahlreiche Furchen an der Oberfläche tragend, medialwärts in einen dünnen Stiel fortgesetzt, der am Peritoneum haftet (Rest des *Lig.* ovarii propr.).

Rechte Vasa spermatica makroskopisch nicht wahrzunehmen. Weite Venen. Ein von der Uterina kommender Ast mit Sicherheit auszuschliessen.

Links: mediales Tubenende und medialer Ovarialpol *fest* an Narbengewebe adhärent.

Ovar stärker atrophisch als rechts, 3 cm lang, $1^1/_2$ cm dick, $^1/_2$ cm hoch; an der Oberfläche stark gefurcht. Laterales Tubenende frei. Lig. teres separat im Narbengewebe links, rechts mit den Adnexen keinesfalls im Zusammenhang.

Linke Vasa spermatica: Arterie sehr eng, Uterinaast zum Ovar sicher nicht vorhanden.

Mikroskopischer Befund: Linkes Ovar: Albuginea schmal; an der Oberfläche zarte Adhäsionsmembranen. In und unter der Albuginea Spalträume mit grösstenteils abgelöstem, kubischem Epithel. Rindensubstanz bis 1 mm breit, keine Follikel enthaltend. An der Grenze zwischen Rinden- und Markschichte mittelgrosse Corpora albicantia. Im Marklager dickwandige, dichtstehende Gefässe mit hyalin entarteten Wandungen.

Rechtes Ovar: Ebenso wie links reichliche Falten- und Cystenbildung an der Oberfläche. An dem einen Pol ein adenomartiges Knötchen von Erbsengrösse. Die kleineren Hohlräume von einfachem Zylinderepithel mit Flimmerbesatz ausgekleidet, von zellreichem (nicht cytogenem) Bindegewebe umgeben. Das ganze Knötchen liegt der Oberfläche des Ovars auf und ist durch ein von der Albuginea abzweigendes Bindegewebsstratum von der Corticalis getrennt.

Gegen die Marksubstanz zu Corpora albicantia, jedoch nirgends Follikel. Epoophoronreste im Hilus und Marklager, sowie in noch am Präparat erhaltenen Teilen des Lig. lat.

Da hier die klinischen Daten über die beschriebenen Fälle fehlen, kann ich selbstverständlich nicht angeben, ob Ausfallserscheinungen bestanden haben, aber soviel lässt sich sagen, dass in diesen Fällen zum Teil eine tadellose Fixierung der Adnexe erfolgt ist, wie denn auch Werth über mehrere derartige Fälle

berichtet. Ohne irgend welche Folgerungen aus meinen eigenen Fällen zu ziehen, weil sie hierzu zu unvollständig sind, möchte ich aus den in der Literatur niedergelegten Fällen aber doch folgern, dass ähnlich wie beim Tier das zurückgelassene Ovar quoad Follikelreifung und Corpus luteum-Bildung noch jahrelang seinen Zweck erfüllen kann; und somit kann man schon aus diesen Befunden den Schluss ziehen, dass die von Abel[1]) und Segond[2]) ausgesprochene Behauptung, die Ovarien atrophieren stets, keineswegs in allgemeiner Form Geltung haben kann.

Noch ein zweiter Vorwurf wird den zurückgelassenen Ovarien gemacht, und zwar ein noch schwerwiegenderer. Sie sollen nämlich zur Cystenbildung oder malignen Degeneration mehr inklinieren als das Ovar sonst im allgemeinen, wie dies namentlich Fehling[3]) hervorhob, der das Auftreten ovarialer Erkrankungen, beginnende Kystombildung etc. besonders bei Myomen für häufig hält.

Amann[4]) musste in einigen Fällen Jahre nach der Uterusexstirpation cystisch degenerierte verwachsene Ovarien entfernen, weil sie Beschwerden machten. Das Zurücklassen eines Stumpfes bei der supravaginalen Amputation verhindere, wie er Abel bestätigen könne, keineswegs eine spätere cystische Degeneration. Da speziell beim Myom Ovarialerkrankungen, beginnende Kystombildung, Oberflächenpapillom etc. vorkommen können, so dürfte nach Amann die Entfernung des Ovars wenigstens bei älteren Individuen rätlich sein.

Baldy[5]) hält u. a. die Erhaltung der Ovarien bei Myomoperationen für gefährlich, da erstere später immer erkranken.

Flaischlen[6]) demonstriert einen mannsfaustgrossen Ovarialtumor, welcher sich bei einer Frau vorfand, bei der er vor 14 Jahren die Totalexstirpation des Uterus wegen Carcinoma cervicis ausgeführt hatte. Er meint, dass durch die Abschnürung mittelst Ligatur im Ovar Zirkulationsstörungen und Degeneration zustande kämen, die zur Tumorbildung Anlass geben.

---

[1]) Arch. f. Gyn. Bd. 57. p. 261.
[2]) Zitiert bei Abel. p. 291.
[3]) Hegars Beitr. z. Geb. u. Gyn. Bd. 1. p. 490.
[4]) VIII. Kongress der deutschen Gesellschaft für Gynäkologie. p. 186.
[5]) Diskussion zu Beyeas Vortrag. Amer. Journ. of Obst. 1901. September. p. 874—77.
[6]) Sitzung der Berliner Gesellschaft f. Geb. u. Gyn. vom 11. XII. 1903. Ref. Centralbl. 1904. p. 184.

Fritsch äusserte sich am 8. Kongress der Deutschen Gesellschaft für Gynäkologie[1]) dahin, dass das Oberflächenepithel der zurückgelassenen Ovarien verschwindet, dass sich infolgedessen Adhäsionen um dasselbe bilden. Er hat eine ganze Anzahl von Operationen wegen sogenannter postoperativer Adhäsionen ausführen müssen und sich überzeugt, dass an diesen zurückgelassenen Ovarien und grossen Stümpfen sich oft feste Adhäsionen finden, die dann Beschwerden machen.

Littauer[2]) demonstrierte eine Ovarialgeschwulst, die $^3/_4$ Jahre nach der vaginalen Totalexstirpation die Laparotomie nötig machte. Der etwa kindsfaustgrosse Eierstock enthielt mehrere mit eingedicktem Blut gefüllte Hohlräume, von denen 5 über kirschengross waren. Er führt sie auf Zirkulationsstörungen durch die Ligaturen mit sekundärer cystischer Degeneration zurück.

Olshausen[3]) sah nach vaginaler Totalexstirpation wegen Carcinom 4 mal Cystenbildung. Der eine Fall betrifft eine Parovarialcyste, kommt also für uns nicht in Betracht. Im 2. Falle entfernte er 3 Monate nach der Uterusexstirpation ein hühnereigrosses Kystoma glandulare, in einem 3. Fall ein Jahr nach der Uterusexstirpation ein kindskopfgrosses multilokuläres Ovarialkystom, im 4. Falle längere Zeit nach der Operation beide zu mehrkämmerigen Kystomen mit schokoladefarbenem Inhalt umgeformte Ovarien.

Ehrenfest[4]) zitiert zwei Erfahrungen von H. C. Coe, nach denen nach Uterusexstirpation cystische Degeneration von Ovarialresten auftrat.

Fischer[5]) beobachtete 3 Jahre nach Totalexstirpation des Uterus und der Adnexe wegen entzündlicher Erkrankung einen mannsfaustgrossen, zweikämmerigen, cystischen Tumor, welcher aus einem haselnussgrossen, absichtlich zurückgelassenen Rest des rechten Ovars entstanden war und Schmerzen verursacht hatte. Der histologische Befund ist nicht ganz klar; doch scheint es sich nach F. um Follikelcysten und nicht um ein eigentliches Neugebilde zu handeln.

Waldstein[6]) berichtet über 4 Fälle, wo die Exstirpation

---

[1]) p. 241.

[2]) Sitzung der Gesellschaft f. Geb. zu Leipzig vom 16. VI. 1902. Ref. Centralbl. f. Gyn. 1902. p. 1025.

[3]) Über die Wahl der Operation bei Myomen. Centralbl. f. Gyn. 1903. p. 1.

[4]) Centralbl. f. Gyn. 1901. p. 205.

[5]) Die Frage der Erhaltung von Ovarialresten. Centralbl. f. Gyn. 1900. p. 817.

[6]) Über Cystenbildung in Ovarialresten. Centralbl. f. Gyn. 1900. p. 1051.

des Uterus und der Adnexe ausgeführt wurde, aber später (nach 3 Monaten, 1 Jahr, 2 und 3 Jahren) einseitige cystische Geschwülste auftraten, die als degenerierte Ovarialreste gedeutet wurden, wahrscheinlich ausgehend von unabsichtlich zurückgelassenen Resten von Ovarien. Zweimal waren schon bei der ersten Operation die Ovarien cystisch degeneriert vorgefunden worden. W. meint, dass sich gerade bei entzündlichen Erkrankungen derartige cystische Bildungen leichter etablieren können.

A. Martin[1]) musste 7 Monate nach supravaginaler Amputation wegen Myom und Zurücklassung der anscheinend ganz normalen rechten Adnexe ein vom rechten Ovar ausgegangenes, die ganze Bauchhöhle erfüllendes Kystom per laparotomiam entfernen.

Auch Werth[2]) berichtet über zwei ähnliche Fälle. So fühlte er in dem einen Falle 8 Jahre nach der vaginalen Totalexstirpation über der Scheidennarbe eine gänseeigrosse Cyste; im zweiten Falle 2 Jahre nach der Operation Eröffnung eines kindskopfgrossen cystischen Tumors, der das ganze Becken ausfüllt. Doch meint er selbst, dass es sich hier wohl vielleicht um abgesackte Exsudate handle.

Die Fälle, wo es sich um nachträgliche entzündliche Erkrankungen der zurückgebliebenen Ovarien handelt, kann man wohl übergehen, da ein Zusammenhang mit der uns interessierenden Frage nicht vorliegt.

Jene Befunde aber, die uns hier interessieren, lassen sich in drei Gruppen teilen:

1. In solche, bei denen sich aus dem zurückgelassenen Ovarium Neoplasmen entwickelt haben;

2. wo sich nachträglich cystische Degeneration eingestellt hat;

3. wo sich Hämatome in den Ovarien vorfinden.

Was die Neoplasmen betrifft, so ist die Behauptung, dass zurückgebliebene Ovarien dazu leichter disponieren, durch nichts gestützt. Andererseits ist die Zahl der beobachteten Fälle zu klein, als dass sich etwas aus ihnen folgern liesse. Man müsste sich wirklich auf denselben Standpunkt stellen wie diejenigen, welche die supravaginale Amputation bekämpfen, weil sie eine spätere carcinomatöse Degeneration des Stumpfes fürchten. Ein für den Haushalt des Körpers so enorm wichtiges Organ, wie das Ovar, bloss wegen der Furcht zu entfernen, dass es einmal maligne

[1]) Zeitschr. f. Geb. u. Gyn. Bd. XV. p. 240.
[2]) l. c. p. 568.

degenerieren könne, ist jedenfalls ein unberechtigtes Vorgehen Dem Ovar kommt doch zweifellos eine grössere Bedeutung zu als z. B. dem Processus vermiformis.

Allerdings muss man zugeben, dass ein beginnendes Papillom wohl nicht immer zu diagnostizieren ist, und wenn ich hier eines Falles Erwähnung tue, wo ich mitten in einem anscheinend gesunden Ovarium eine etwa kirschkerngrosse Cyste mit Papillom vorfand, so will ich hiermit nur sagen, dass eben unserem Können gewisse Grenzen gezogen sind, über die wir vorläufig nicht hinaus können.

Was die zweite Gruppe, Fälle, in denen cystische Degeneration der Ovarien auftrat, betrifft, so lässt sich über den Zusammenhang mit der Operation nichts Bestimmtes sagen, zumal da dieses pathologische Vorkommnis recht oft, auch ohne dass eine Operation vorausgegangen wäre, zu konstatieren ist.

Am meisten sind aber in Rücksicht zu nehmen jene Befunde, welche sich mit dem 4. Olshausenschen Fall decken, die Hämatome. Dieser selbst sagt bezüglich der Ätiologie: „Es ist möglich, dass bei der Operationsmethode, die oberste Ligatur stets dicht am Hilus ovarii anzulegen, die Zirkulation gestört wurde; denn es handelte sich im wesentlichen um follikuläre Hämatome.“ Deshalb wählte er zur Konservierung jenes Ovar, welches das längere Ligamentum proprium besitzt. Hier wäre noch zu erwähnen, dass sich solche Hämatome leicht, ja fast sicher dann bilden, wenn die Vena spermatica bei intakter Arterie unterbunden ist. Doch sollte man glauben, dass sich letzteres immer vermeiden liesse.

Alles in allem erhält man aus diesen Beobachtungen und Vermutungen als Resultat die Überzeugung, dass die Befürchtungen bezüglich späterer Degeneration, beziehungsweise Cystenbildung etc. sicher übertrieben und unberechtigt sind, dass allerdings in einer Anzahl von Fällen wirklich derartige vorgekommen ist, dass es aber vielleicht durch die Entfernung der schon erkrankten Ovarien zugleich mit dem Uterus hätte vermieden werden können, und dass schliesslich doch, wie die mikroskopische Untersuchung bewiesen hat, die zurückgelassenen Ovarien, die zur Zeit der Operation normal waren, verhältnismässig lange Zeit normal bleiben können.

Ob auch der funktionelle Einfluss der Ovarien intakt bleibt, möge der folgende Abschnitt erörtern.

IV.

Mit Ausnahme der Werthschen Arbeiten und jener von Grammatikati stützen sich die bis jetzt vorliegenden Arbeiten über die Bedeutung der zurückgelassenen Ovarien fast ausschliesslich auf klinisch-statistische Daten. Dass man bei dieser Methode nicht unbedeutenden Schwierigkeiten begegnet, leuchtet ein, wenn man bedenkt, dass es sich dabei im wesentlichen um funktionelle Anomalien handelt. Wir wollen keineswegs behaupten, dass einzelne Untersucher ihre Nachforschungen schon mit einer vorgefassten Meinung begannen; jedoch lässt es sich nicht in Abrede stellen, dass man gerade bei der uns interessierenden Frage den Befragten sehr viel suggerieren kann. Ich will hier nur andeuten, worin die sich derartigen Nachfragen entgegensetzenden Schwierigkeiten bestehen. Vor allem spielt hier die Qualität der Kranken eine Rolle, und man muss Werth nur zustimmen, wenn er die Resultate seiner Privatpraxis für verlässlicher und ergebnisreicher hält als jene der klinischen. Der bei ersteren im Durchschnitte höhere Intelligenzgrad ist für die Beobachtung nervöser und psychischer Phänomene entschieden wichtig. Dazu kommt noch der nähere persönliche Kontakt, der allein es gestattet, dass der Arzt selbst seine Beobachtungen machen kann und nicht bloss auf die meist subjektiv gefärbten Angaben der Patienten angewiesen ist. Der durchschnittlich niedrigere Bildungsgrad klinischer Patienten, teilweise auch ihre Indolenz, die ungünstigen Lebensbedingungen, unter denen sie leben und leiden, ihre weniger ausgeprägte Beobachtungsgabe, zum Teil die geringe Achtung, die sie dem Arzte gegenüber hegen, erklären es ohne weiteres, dass es viel gewagter ist, aus einem derartigen Material verwertbare Schlüsse zu ziehen. Vielleicht sind es diese Gründe, welche die grossen Kontraste zwischen den Resultaten verschiedener Beobachter erklären. Weit differieren z. B. heute noch immer die Anschauungen über die Wirkung der Kastration, eine Frage, für deren Beurteilung zweifellos ein genügendes Material angehäuft ist; und so mag es denn nicht Wunder nehmen, dass in der uns interessierenden verwandten Frage ebenfalls noch keine Klärung erzielt wurde. Die Ansichten der meisten Autoren basieren allerdings nur auf persönlichen summarischen Eindrücken, während ausführlichere statistische Arbeiten über unser Thema recht spärlich publiziert wurden. Im übrigen verzichte ich mit Rücksicht auf die in der Werthschen Arbeit wiedergegebene Geschichte unseres Thema auf die daselbst angeführte, reichhaltige Literatur und will nur die wichtigsten Stimmen sprechen lassen.

Abel[1]) sieht in seinen Befunden den Beweis, dass nach Fortnahme des Uterus auch die Ovarien einer mehr oder weniger raschen Atrophie verfallen, die schon vor der Altersgrenze der natürlichen Klimax ein völliges Erlöschen der Ovarialfunktionen bedingt. Jedoch ist der Übergang zum Klimax bei zurückgelassenen Ovarien kein so schroffer wie bei der Kastration, sondern ein ganz allmählicher und viel milderer. In keinem Falle, den er länger als drei Jahre beobachten konnte, fehlen übrigens Ausfallserscheinungen. Diese sekundäre Atrophie der Ovarien scheint aber nach Abel noch durch das Zurücklassen eines kleinen Stückchen menstruierender Uterusschleimhaut verhindert werden zu können. Er empfiehlt die Belassung der Ovarien, zugleich aber die Belassung eines menstruationsfähigen Uterusstumpfes.

Alterthum[2]) präzisiert den Standpunkt der Hegarschen Schule in folgenden Worten: „Wir haben keinen Grund, Eierstockgewebe zurückzulassen. Im Gegenteil, der Erfolg der Operation war um so günstiger, je vollständiger die Kastration gelungen war, je schneller die Menopause eintrat." Umgekehrt bestanden dort, wo die Periode noch fortdauerte und ein Zurückbleiben von Eierstockresten angenommen werden musste, noch häufig nach längerer Zeit Beschwerden. Dagegen scheint ihm aber die Annahme einer nachträglichen Atrophie der Ovarien falsch.

Amann[3]) beantwortet die Frage, ob nach Totalexstirpation des Uterus die Ovarien zurückbleiben sollen, um Ausfallserscheinungen zu verhindern, dahin, dass häufig an denselben Degenerationserscheinungen auftreten; die Ausfallserscheinungen sind keineswegs so bedeutend, wie vielfach angenommen wird. Wegen Koinzidenz von Myomen und malignen Ovarialtumoren ist bei älteren Personen auch das Ovar zu entfernen.

Auch Baldy[4]) glaubt an nachträgliche Erkrankung der Ovarien. Er hält dies sogar für die Regel.

Dagegen will Beyea[5]) bei Myomen nicht nur die Ovarien, sondern auch möglichst viel funktionierendes Uterusgewebe zurücklassen. Nach ihm sind pathologische Veränderungen an den Ovarien selten.

---

[1]) Dauererfolge der Zweifelschen Myomektomie. Archiv f. Gyn. Bd. 57. Heft 2.

[2]) Hegars Beiträge zur Geburtshülfe und Gynäkologie. Bd. II. p. 13.

[3]) VII. Kongress der deutschen Gesellschaft für Gynäkologie.

[4]) Diskussion zu Beyeas Vortrag. Amer. Journ. of Obst. 1901. Sept. p. 374 ff.

[5]) The conservation or preservation of the ovaries etc. ibidem.

Bluhm[1]) musste in einem Falle die Ovarien nachträglich wegen Molimina exstirpieren. Sie ist zwar für die Belassung der Ovarien; aber bei malignen Uteruserkrankungen sei die Entfernung der Eierstöcke ratsam, um eine durch dieselben allmonatlich ausgelöste Hyperämie im Becken mit konsekutivem vermehrten Wachstum eines eventuellen Rezidivs zu verhindern.

Nach Brennecke[2]) atrophieren die Ovarien ziemlich rasch und stellen ihre Funktion rasch ein. Er sah in allen Fällen 2—6 Monate nach der Operation 1—2tägige Molimina, die bei jedesmaligem Auftreten schwächer wurden, um später nach einem halben Jahre zu verschwinden.

Burckhardt[3]) zieht aus den Erfahrungen der Hofmeierschen Klinik den Schluss, dass die gesunden Adnexe bei Myomen erhalten bleiben sollen, da eine Schädigung der Gesundheit dabei nicht vorkommt und spätere Ausfallserscheinungen dadurch gemildert würden.

Die an der Dresdener Klinik angestellten Nachforschungen von Buschbeck[4]) ergaben, dass fast keine der wegen Myom Operierten über klimakterische oder sonstige in die Sexualsphäre gehörige Störungen zu klagen hatte, und führt dies auf die prinzipielle Belassung der gesunden Ovarien zurück. Selbst die Molimina, die hier und da unmittelbar post operationem auftraten, besserten sich und verschwanden später.

Nach Cushing[5]) hingegen stehen die nachteiligen Folgen der Kastration jenen der Exstirpation des Uterus fast vollkommen gleich.

Während Döderlein[6]) für die Erhaltung der Ovarien ist, musste Fehling[7]) wegen Beschwerden die Ovarien öfter exstirpieren. Auch sah er Kombination von Myomen mit ovarialen Neubildungen.

Neuerdings stellte auch Fleck[8]) die Behauptung auf, dass bei Myomen die Ovarien krank sind, und zwar nicht sekundär, sondern primär.

---

[1]) Monatsschr. f. Geb. u. Gyn. 1904. Februar.

[2]) Zeitschr. f. Geb. u. Gyn. Bd. XII. p. 73.

[3]) Über die Dauererfolge der Myomoperationen. Zeitschr. f. Geb. u. Gyn. Bd. 43. p. 45.

[4]) Überblick über 100 vaginale Totalexstirpationen wegen Myomen und Nachprüfung der Enderfolge dieser Operation. Arch. f. Gyn. Bd. LVI. p. 160.

[5]) Remote results of the removal of the uterus and ovaries. Boston Journal. Vol. 132. p. 151. 1895.

[6]) In Küstners Lehrbuch der Gynäkologie. Jena 1901. p. 243.

[7]) Hegars Beitr. z. Geb. u. Gyn. Bd. I. p. 490.

[8]) Myom und Herzerkrankung in ihren genetischen Beziehungen. Arch. f. Gyn. Bd. LXXI. p. 281.

H. W. Freund[1]) neigt zur Zweifel-Abelschen Ansicht, dass Belassung der Eierstöcke und eines menstruationsfähigen Stumpfes vor Ausfallserscheinungen sicherer schütze als Belassung der Ovarien allein.

Fritsch[2]) hat bei Entfernung beider Ovarien recht selten Ausfallserscheinungen gesehen, war dagegen in einer grossen Anzahl von Fällen gezwungen, wegen postoperativer Adhäsionen zu operieren, und konnte sich genau überzeugen, dass sich um die Ovarien oft Adhäsionen bilden. Der Verlust des Keimepithels scheint dabei im Spiele zu sein. Nach diesen Erfahrungen würde er sich gegen die Belassung der Eierstöcke aussprechen.

Die grundlegende Glaeveckesche Arbeit ist in der vorliegenden Arbeit schon öfters citiert, und so kann ich sie übergehen, umsomehr, als ihre Grundsätze ja von Werth inspiriert und in seiner Arbeit angewandt sind.

Aus der ebenfalls mehrfach citierten Publikation Grammatikatis ist noch hervorzuheben, dass dieser für die Entfernung der Ovarien ist, weil sie teils Schmerzen, teils reflektorische Erscheinungen anderer Natur, z. B. Übelkeiten etc. hervorrufen.

Während Gordon[3]) die gesunden Ovarien immer belassen will, steht Hamilton[4]) nur bei jungen Personen auf diesem Standpunkt und entfernt die Eierstöcke bei den Frauen, die im Klimakterium stehen. Gordons Ansicht schloss sich auf demselben Kongress Heywood Smith an.

Hegars Standpunkt ist bereits in der Alterthumschen Arbeit angeführt; ich will nur nachtragen, dass nach einer von ihm auf dem III. Gynäkologen-Kongress gemachten Äusserung zurückgelassene Ovarien erwiesenermassen Störungen hervorrufen.

Auf dem entgegengesetzten Standpunkt steht Jayle[5]), der sich mehrfach in dieser Frage äussert und nur bei bestehenden Ausfallserscheinungen das Ovar mitzuentfernen raten würde.

Kelly[6]) erzielte in 9 von 20 Fällen durch Belassung der Ovarien Freisein von Ausfallserscheinungen und belässt bei Myomoperationen die gesunden Adnexe.

---

[1]) Münch. med. Wochenschr. 1903. No. 4. p. 150.

[2]) VIII. Kongress der deutschen Gesellschaft f. Gyn. 1899.

[3]) Internat. Gynäk.-Kongress. Amsterdam 1899. ref. Centralbl. f. Gyn. 1899. S. 1070.

[4]) New York med. Journ. 1894. Febr. 17.

[5]) Effets physiologiques de la castration chez la femme. Revue de gyn. et de chir. abdom. 1897. p. 403; ferner De l'insuffisance ovarienne. ibidem 1901. p. 905, ferner Internat. Gynäkologen-Kongress. Amsterdam 1899.

[6]) Conservation of the ovary in hysterectomy and hysteromyomotomy. Brit. med. Journ. 1898. p. 288.

Krönig[1]), veranlasst durch den tadellosen Zustand von Ovarien 8 Jahre nach einer Uterusexstirpation, spricht Bedenken gegen die Anschauung aus, dass nach einfacher Totalexstirpation des Uterus infolge sekundärer Schrumpfung der Eierstöcke sich allmählich die gleichen Ausfallserscheinungen einstellen, wie nach der Kastration.

L. Landau[2]) lässt ebenso wie Leopold[3]) die Ovarien bei Myomoperationen zurück. Letzterer ist in der Lage, sich vollkommen den Werthschen Anschauungen über die Einschränkung von Ausfallserscheinungen durch Belassung der Ovarien anzuschliessen.

Mehr der Zweifelschen Anschauung[4]), dass die Erhaltung der Menstruation wünschenswert sei, neigt sich Mackenrodt[5]) zu, und A. Martin[6]) vertritt ebenfalls bezüglich der Myomoperationen einen äusserst konservativen Standpunkt.

Für sehr wichtig hält Olshausen[7]) die Erhaltung der Ovarien, auch bei Frauen in den 50er Jahren.

v. Rosthorn stellte in seinem Referate über Myomoperationen am Berliner Kongress (1899) die These auf, dass bei allen radikalen Myomoperationen womöglich immer die Ovarien zurückzulassen sind, um die Ausfallserscheinungen einzuschränken. Allerdings war auch er öfter gezwungen, nach Jahren wegen Adhäsionen und cystischer Degeneration zurückgelassene Ovarien zu operieren.

Runge[8]) spricht sich neuerdings für die Belassung aus, von der Schauta nach einer auf dem VIII. Kongress gefallenen Äusserung bei der vaginalen Methode 8mal unter 14 Fällen keine guten Erfolge bezüglich Ausfallserscheinungen hatte. Schauta hält die Frage noch für keineswegs spruchreif, in keinem Falle

---

[1]) Sitzung der Gesellschaft für Geburtshülfe zu Leipzig vom 16. I. 1902. Ref. Centralbl. f. Gyn. 1902. No. 39. p. 1024.

[2]) Zur Symptomatologie und Therapie der Uterusmyome. Berl. klin. Wochenschr. 1899. No. 27.

[3]) III. Gynäkologenkongress. 1890. p. 309.

[4]) Verhandlungen der deutschen Gesellsch. f. Gyn. VIII. Kongress. 1899. p. 22.

[5]) Sitzung der Gesellsch. f. Geburtsh. u. Gyn. Berlin vom 22. V. 1903. Ref. Centralbl. f. Gyn. 1903. p. 873.

[6]) Über Myomenukleation. Monatsschrift f. Geb. u. Gyn. Bd. XIV. 1901. H. 2.

[7]) Beitrag zur konservativ-chirurgischen Behandlung der Uterusmyome. Vortrag, gehalten auf dem XXIX. Kongress der deutschen Gesellschaft für Chirurgie. Ref. Zeitschr. f. Geb. u. Gyn. Bd. XLIII. p. 1. Ferner: Über die Wahl der Operation bei Myomen. Centralbl. f. Gyn. 1902. No. 1.

[8]) Lehrbuch der Gyn. Berlin 1902. p. 264.

aber bleiben der Kranken die Ausfallserscheinungen sicher erspart, gewöhnlich kommen sie später doch.

Schenk[1]) hebt bei Nachuntersuchung an den von Rosthorn operierten Myomkranken hervor, dass bei zwei Frauen trotz Belassung eines Ovars klimakterische Beschwerden auftraten.

Schmitz[2]) kann die Belassung nur empfehlen, ebenso Shober[3]), Sinclair[4]) und Thornton[5]).

Thorn[6]) hat in der letzten Zeit bei Frauen jenseits des 40. Lebensjahres die Ovarien entfernt, kann im übrigen aber keinen Unterschied zwischen dem natürlichen und dem durch Operation herbeigeführten Klimakterium anerkennen.

Witschel[7]) hält die Belassung für ganz irrelevant, was die Ausfallserscheinungen betrifft.

Die ausführlichste Behandlung aber hat die Frage von Werth gefunden, dessen in mehreren Publikationen und auf Kongressen bekannt gegebenen Erfahrungen entschieden für den Wert der Belassung sprechen.

Zweifel[8]) ist nur in Ausnahmefällen für die Kastration und hebt besonders hervor, dass man auch bei abdominaler Exstirpation der Pyosalpinx, wenn irgend möglich, die Kastration umgehen soll.

Obige kurze Übersicht zeigt zur Genüge, dass eine endgültige Entscheidung in dieser Frage noch keineswegs vorliegt und dass die Durcharbeitung eines grösseren Materiales im Hinblick auf den Stand der Angelegenheit nicht unerwünscht sein kann.

Ich habe es deshalb unternommen, das Krankenmaterial der Klinik Chrobak unter diesen Gesichtspunkten durchzugehen.

---

[1]) Über Dauererfolge nach Myomotomie und radikaler abdominaler Adnexoperation. Arch. f. Gyn. Bd. LXII. H. 3.

[2]) Über Nervosität bei Kastration. Naturforscherversammlung in Düsseldorf. 1889.

[3]) Diskussion zu Beyeas Vortrag. Amer. Journ. of. Obst. Sept. 1901. p. 506—509.

[4]) Internationaler Gynäkologen-Kongress. Amsterdam 1899. Ref. Centralbl. f. Gyn. 1899. p. 1070.

[5]) Verhandlungen der Brit. med. Gesellsch. in Nottingham. Ref. Centralbl. f. Gyn. 1893. p. 193.

[6]) Über vaginale Myomotomien und das Verhältnis der Enukleation zur Totalexstirpation. Centralbl. f. Gyn. 1902. No. 11. p. 273.

[7]) Über Ausfallserscheinungen nach Entfernung der weiblichen Sexualorgane. Inaug.-Diss. Strassburg 1902. Ref. Centralbl. f. Gyn. 1903. H. 7. p. 214.

[8]) Arch. f. Gyn. Bd. XXXIX. p. 533 ff. Ferner: Verhandlungen der deutschen Gesellsch. f. Gyn. VIII. Kongress. p. 57 und 119.

Da seit einer langen Reihe von Jahren an der Klinik der Grundsatz befolgt wird, gesunde Eierstöcke wegen der Bedeutung derselben für den Haushalt des Körpers nach Tunlichkeit zu schonen, verfügen wir aus den Jahren 1895—1902, über welchen Zeitraum sich meine Nachuntersuchungen erstrecken, über 494 Fälle, in denen nach Exstirpation des Uterus die Adnexe einer oder beider Seiten belassen wurden. Im gleichen Zeitraum wurden 221 Frauen[1]) zugleich mit dem Uterus beide Adnexe entfernt[2]).

Die letztere Gruppe musste in den Bereich der Nachforschungen einbezogen werden, weil nur durch einen Vergleich beider Gruppen der Wert oder die Zwecklosigkeit der zurückgebliebenen Ovarien beurteilt werden kann.

Die oben erwähnten Schwierigkeiten, die sich der Nachuntersuchung an einem klinischen Materiale entgegenstellen, Domizilwechsel vieler Operierter, die Unvollständigkeit und offenbare Unverlässlichkeit zahlreicher brieflicher Auskünfte, ferner mangelhafte Angaben in manchen der Krankengeschichten brachten es mit sich, dass von den in Betracht kommenden Fällen nur 172 verwertet werden konnten.

Hiervon entfallen 101 Fälle auf Operierte, bei denen nach Uterusexstirpation ein Ovar oder beide belassen wurden, während bei 71 Patientinnen, über welche Nachrichten vorliegen, die gesamten inneren Genitalien exstirpiert worden waren.

Was nun die Indikationen anbelangt, die den betreffenden Operationen zugrunde lagen, so bilden den Hauptteil Myome, bei denen der Uterus nach der typischen Methode der vaginalen Totalexstirpation (meist Morcellement), der durch Laparotomie und mittels supravaginaler Amputation entfernt wurde (76 mit belassenen Ovarien, 38, bei denen die Ovarien entfernt wurden). Ferner Operationen, denen geburtshülfliche Indikationen (Kaiserschnitt, Uterusruptur) zugrunde lagen (6), entzündliche Erkrankungen (10 + 15) und Carcinome (15 + 12). Bei letzteren wurden nur Fälle zur Nachuntersuchung herangezogen, bei denen sich kein Rezidiv vorfand; denn auch bei dieser Erkrankung hat man, da über den Einfluss der Ovarien auf das Entstehen eines

---

[1]) Die Voraussetzung der Verwendbarkeit jeder dieser Fälle für unser Thema war die, dass die Menstruation zur Zeit der Operation noch in voller Stärke vorhanden war, und dass keine Zeichen des eintretenden Klimakterium bei der Betreffenden zu konstatieren waren.

[2]) Diese Zahlen betreffen nur klinische Patientinnen, nicht auch solche aus Prof. Chrobaks Privatpraxis.

Rezidivs nichts sicheres vorliegt, doch Rücksicht auf die Ausfallerscheinungen zu nehmen.

1. Als bemerkenswert will ich vor der Gegenüberstellung der beiden Gruppen eines Falles Erwähnung tun, in dem nach vaginaler Totalexstirpation und Entfernung beider Adnexe vikariierende Menstruation besteht.

Die zur Zeit 37 jährige Patientin, die mit dem Resultat der vor 4 Jahren ausgeführten Eingriffes vollkommen zufrieden ist, bekommt seit der Operation allmonatlich durch 3 Tage hindurch Nasenbluten „immer ein paar Sacktücher voll". Dabei schwellen ihr die Brüste wie früher bei der Menstruation an. Wallungen oder Molimina bestehen nicht, jedoch ist die Frau seit der Operation beträchtlich nervös, auch hat sie an Leibesumfang stark zugenommen. Die Libido ist vermindert, die Voluptas geschwunden; das Genitale sieht atrophisch aus.

Die Angaben der Frau machen den Eindruck der Glaubwürdigkeit, sodass wir diesen Fall wohl für einen der seltenen mit vikariierender Menstruation halten dürfen.

Was die Häufigkeit der vikariierenden Menstruation anbelangt, so fand sie z. B. Glaevecke unter 44 Fällen zweimal, einmal in Form von Blutungen aus der Nase, in einem zweiten Falle als periodische Blutungen der Magenschleimhaut, die ursprünglich für durch ein Ulcus hervorgerufene gehalten wurden.

Das funktionelle Resultat in unserem Falle ist keineswegs als ein gutes zu bezeichnen. Es ist selbstverständlich nicht festzustellen, ob nicht Reste des Ovars zurückgeblieben sind. Immerhin ist dies aber bei Myomoperationen weniger wahrscheinlich als bei einem Eingriff, der wegen entzündlicher Erkrankung ausgeführt wurde.

Auch der Quainsche Fall[1]) vermag der einzigen derzeit plausibel erscheinenden Erklärung nicht den Charakter einer blossen Theorie zu nehmen, dass nämlich die Menstruation nicht der Ausdruck einer lokalen Hyperämie, sondern einer das Gefässsystem des ganzen Körpers in Mitleidenschaft ziehenden Erregung ist. Immerhin aber werden wir diese Theorie auch zur Erklärung der Molimina menstrualia später heranzuziehen haben.

Ebenfalls noch bemerkenswert ist ein Fall von supravaginaler Amputation des myomatösen Uterus mit Belassung der linken Adnexe und fortdauernder Menstruation. Bei einer 30jährigen

[1]) Zitiert nach Gebhart, Veitsches Handbuch: Vikariierendes Nasenbluten bei kongenitalem Defekt des Uterus und der Ovarien.

Frau, die nunmehr zwei Jahre in Beobachtung steht, stellte sich nach der Operation statt der früher 4tägigen eine 2tägige Menstruation ein. Ausser Vergesslichkeit fanden sich bei der Frau keine Störungen, keine Wallungen, keine Nervosität, und was die Vergesslichkeit betrifft, so ist es, wie noch später ausgeführt werden wird, keineswegs sicher, dass sie immer in direktem Zusammenhang mit einer Uterusexstirpation, respektive Entfernung der funktionierenden Ovarien steht.

Zweifel vertritt je bekanntlich den Standpunkt, dass zur Verhütung von Ausfallserscheinungen ein menstruierender Stumpf sehr wünschenswert sei. So berichtet Abel in seiner vorhin erwähnten Arbeit über 3 Fälle von Myomektomien mit Belassung der Ovarien, wo die Menstruation erhalten blieb. Die betreffenden Frauen, von denen die älteste bei der Operation 34 Jahre zählte, standen 2, 3 und 5 Jahre in Beobachtung, das funktionelle Resultat war ein recht gutes.

Werth hatte unter 35 in Betracht kommenden Fällen 6 mal die Menstruation erhalten. Aber nur eine Frau war noch völlig frei von Ausfallserscheinungen, und bei einer betrug die Beobachtungsdauer erst $1^3/_4$ Jahre. Bei einer zweiten bestanden Wallungen zur Zeit der Menses, während die restlichen 4 Fälle auch in den intermenstruellen Intervallen darunter zu leiden haben. 5 dieser Frauen waren unter 40 Jahre alt! In der Mehrzahl der Fälle bestanden also neben der Menstruation typische Ausfallserscheinungen.

Nach den bisherigen spärlichen Mitteilungen erscheint es also als fraglich, ob die fortdauernde Menstruation aus dem Uterusstumpf imstande ist, Ausfallserscheinungen zu verhindern. Keinesfalls genügt sie in allen Fällen, und es ist zweifellos, dass es auch hier wohl auf den Zustand der Ovarien ankommt.

2. Wir kommen nun zur Besprechung des Verhaltens der sogenannten Ausfallserscheinungen nach Exstirpation der gesamten inneren Genitalien und nach Entfernung des Uterus unter Belassung der Eierstöcke.

Die Natur dieser Erscheinungen ist aus einer ganzen Reihe von Arbeiten bekannt, und da es zunächst nicht die Aufgabe dieser Publikation ist, diese Symptome im speziellen zu erörtern, möge nur kurz gesagt sein, dass wir als solche periodisch oder in unregelmässigen Zwischenräumen auftretende Wallungen, die sogenannten Übergiessungen, Schweissausbrüche, Blutandrang, Nervosität, Abnahme des Erinnerungsvermögens, ferner die Herab-

setzung der Libido und Voluptas betrachten, schliesslich auch die sogenannten Molimina menstrualia. Bezüglich der letzteren ist zu bemerken, dass wir hier der Nomenklatur Glaeveckes und Werths folgen, die Bezeichnung aber als nicht glücklich gewählt betrachten; eher würde der Ausdruck „Molimina climacterica" zutreffen.

Zu den Ausfallserscheinungen im weiteren Sinne könnte man auch die mehr oder weniger auffallende Zunahme des Körpergewichtes nach den in Betracht kommenden Operationen, ferner atrophische Veränderungen am äusseren Genitale und an der Scheide rechnen.

Die Durchsicht unseres Krankenmateriales bezüglich des Freiseins von den erwähnten Ausfallserscheinungen ergibt, soweit es sich eben an dem klinischen Material konstatieren lässt, in der Hauptsache ziemlich eindeutige Resultate. Von denjenigen Frauen, denen zugleich mit dem Uterus die Ovarien entfernt worden sind (71), waren zur Zeit der Nachfrage 4 frei von allen Beschwerden (Fall 3, 39, 43, 53), 5 litten an solchen nicht nennenswerter Intensität (24, 37, 44, 45, 57). Um nicht diese Resultate zu Gunsten der bei der zweiten Gruppe erzielten zu beschönigen, rechne ich zu den Fällen, die als beschwerdefrei angeführt werden, noch jene mit unbedeutenden Ausfallserscheinungen hinzu, woraus sich also ergibt, dass von 71 Frauen 9 den Verlust ihrer gesamten inneren Genitalien sozusagen beschwerdefrei ertrugen.

Im Fall 24 stellte sich 1 Jahr nach der Operation Nervosität ein, zwei Jahre später stärkere Gewichtszunahme.

Im Fall 35 (vikariierende Menstruation!) ist die Frau seit der Operation nervös; Libido und Voluptas sistieren, das Genitale ist atrophisch.

Im Fall 39 sind Libido und Voluptas seit der Operation verschwunden.

Im Fall 43 fand sich Atrophie der restierenden Genitalabschnitte, Voluptas und Libido sistieren gleichfalls seit der Operation.

Im Fall 45 ist die Frau seit der Operation nervös und zornig, sowie vergesslich und hat rasch an Gewicht zugenommen; Voluptas und Libido sistieren; das Genitale ist leicht atrophisch.

Im Fall 53 nahm die Frau nach der Operation rasch an Gewicht zu.

Im Fall 57 trat einen Monat nach der Operation Nervosität auf, Voluptas und Libido sind aber gesteigert.

Die Beobachtungsdauer betrug in dem am längsten beobachteten Falle 7 Jahre, die kürzeste 2 Jahre seit der Operation.

Das höchste Alter der betreffenden Patientinnen betrug 45 Jahre, die jüngste war 21 Jahre alt.

Wenn wir nun die entsprechenden Fälle der Gruppe mit Belassung eines oder beider Ovarien mit der ersten Gruppe vergleichen, so finden wir hier Beschwerdefreiheit in 31 unter 101 Fällen = 30 pCt. gegenüber 13 pCt. der anderen Gruppe.

Auch in dieser Gruppe wurde eine Anzahl von Frauen mitgezählt, bei denen die vorhandenen Beschwerden nicht nennenswerte waren (und zwar Fall 16: etwas vergesslich nach der Operation; Fall 29: etwas vergesslich, Libido und Voluptas sistieren seit der Operation. Fall 40: vergesslich, früher bestandene Kopfschmerzen etwas stärker, seit der Operation Libido und Voluptas vermindert. Fall 43 wird 4 Jahre nach der Operation vergesslich. Im Fall 55 sistieren Libido und Voluptas mit dem Eingriff. Im Falle 65 traten 2 Jahre post operationem bei schwerer Arbeit Kopfschmerzen auf. Im Falle 73 Libido und Voluptas vermindert. Im Fall 78, wo schon vor der Operation starke Schmerzen, jedoch keinerlei Ausfallserscheinungen bestanden, begann 3 Jahre post operationem Vergesslichkeit. Im Fall 86 sistierten Voluptas und Libido nach der Operation. Fall 90 ist seither vergesslich. Im Fall 96 sind Libido und Voluptas vermindert.)

Ich habe hier absichtlich auch solche Symptome angeführt, die man, wie wir später ausführen werden, nicht ohne weiteres als Ausfallserscheinungen bezeichnen kann.

Die Dauer der Beobachtung betrug:

in 6 Fällen 2 Jahre
„ 3 „ 3 „
„ 9 „ 4 „
„ 5 „ 5 „
„ 8 „ mehr als 5 Jahre.

Das Alter der betreffenden Patientinen betrug:

in 1 Falle unter 30 Jahren
„ 11 Fällen 30—34 Jahre
„ 8 „ 35—39 „
„ 4 „ 40—44 „
„ 7 „ über 45 „

Hieraus ergibt sich, dass diejenigen Patientinnen, bei denen ein Ovar oder beide Keimdrüsen zurück-

gelassen wurden, bezüglich der Ausfallserscheinungen beiläufig das Doppelte denen gegenüber im Vorteil sind, bei denen die Ovarien mit dem Uterus entfernt wurden.

Während wir die andauernd bestehenden Symptome des Ausfalls ohne weiteres durch das Fehlen der Ovarien, beziehungsweise durch eine Schädigung ihrer inneren Sekretion erklären können, benötigen wir zum Verständnis einer anderen pathologischen Erscheinung, welche zu den Folgen der für uns in Betracht kommenden Operationen gehört, nämlich der Molimina menstrualia, einer eingehenderen Überlegung.

Wie oben erwähnt, verstehen wir unter dieser Bezeichnung mit Glaevecke und Werth jene nicht anderweitig zu erklärenden Symptome, welche zur Zeit der nicht wiederkehrenden Menstruation nach Wegnahme des Uterus oder der Ovarien oder beider zusammen auftreten.

Diese Beschwerden wurden auch von unseren Kranken, ebenso wie von denen anderer Autoren in verschiedener Weise geschildert: einerseits als Kreuzschmerzen, Schmerzen im Unterleib, Anschwellen der Brüste, andererseits als Wallungen, Schwindel, Üblichkeiten, Ohnmachtsgefühle.

Eine Trennung dieser Symptome in der Richtung vorzunehmen, ob sie bloss in Schmerzanfällen — wie öfters ja auch bei erhaltener Menstruation — oder in Erscheinungen vasomotorischer und nervöser Natur bestanden, war nicht möglich, da sich gewöhnlich diese beiden Gruppen miteinander kombiniert vorfanden oder eine anscheinend verlässliche Auskunft über ihre genaue Natur nicht zu erhalten war.

Diese Molimina traten in gleichem Typus bei beiden Gruppen auf; und zwar in 16 Fällen bei den 71 Ovariotomierten (Fall 8, 16, 20, 21, 22, 27, 33, 41, 42, 50, 52, 61, 62, 64, 67, 70), was einem Prozentsatz von ca. 22 entspricht.

Ihre Intensität war verschieden gross.

Nur 3 mal waren sie als stark zu bezeichnen. Eine Patientin musste dabei sogar das Bett hüten.

In 8 Fällen waren sie von mittlerer, in 5 Fällen von geringer Intensität.

Nur die Frauen mit starken Molimina klagten über Belästigung durch dieselben, während die mittelstarken und schwachen ruhig ertragen wurden.

Was den Zeitpunkt ihres Auftretens anlangt, so kamen sie:
6 mal sofort nach der Operation (8, 21, 27, 50, 53, 64),
3 „ nach 1 Monat (42, 67, 70),
1 „ nach 2 Monaten (22),
1 „ nach mehreren Monaten (16),
3 „ nach ½ Jahr (20, 61, 62),
1 „ nach 1 Jahr (33),

Die entsprechenden Verhältnisse bei der anderen Gruppe (belassene Ovarien) waren folgende:

Von 101 Frauen litten 20 = ca. **20 pCt.** an Molimina.

Somit können wir sagen, dass die Frequenz der Molimina annähernd eine gleiche war, ob bei der Exstirpation des Uterus die Ovarien belassen oder entfernt wurden.

Nur in 3 Fällen der II. Gruppe war die Intensität derartig, dass grössere Störungen hervorgerufen wurden. So dauerten sie im Fall 33 durch 8 Tage an. Im Fall 41 begannen sie 1 Jahr nach der Operation, traten allmonatlich durch 2—3 Stunden auf und bestanden in Bewusstlosigkeit, Krämpfen und Erbrechen, worauf Schlaf und nachhaltiges Wohlbefinden folgte; nach 3 Jahren sistierten diese Beschwerden, zugleich begann aber auffallende Gewichtszunahme und Vergesslichkeit. Im Fall 77 leidet die Patientin an einem Tage jedes Monates an 1—2 maligen Anfällen von Hitzegefühl und Zittern; dabei fällt sie angeblich zu Boden; zugleich besteht starke Nervosität. Im Fall 84 begannen die Molimina 3 Monate post operationem und bestanden in 2—3 mal durch mehrere Tage im Monat wiederkehrenden, je eine Stunde andauernden Schmerzanfällen, mit starker Gereiztheit einhergehend.

Die Molimina begannen in dieser Gruppe

	gleich	nach	der Operation	1 mal,
bis nach 1 Jahr	„	„	„	8 „
bis zu 2 Jahren	„	„	„	6 „
später	„	„	„	5 „

Die praktische Folgerung aus diesen Resultaten ist nun die, dass die Frauen, bei denen mit dem Uterus nicht auch die Ovarien entfernt wurden, nicht ärger unter den Molimina zu leiden haben, als diejenigen, denen die Ovarien mitexstirpiert wurden.

Im ersten Moment erscheint es leicht, für die Molimina bei beiden Gruppen — belassene und entfernte Ovarien — ver-

schiedene Erklärungen zu geben. So geht eine derzeit beliebte Ansicht dahin, dass die allmonatlich auftretenden Schmerzen durch die periodische Kongestion verursacht würden, welche durch die Ovarien ausgelöst wird. Bei fehlendem Uterus, i. e. bei fehlender Menstruation könne nun diese Kongestion nicht behoben werden, und dieser Umstand gebe sich durch Schmerzen etc. zu erkennen. Die Haltlosigkeit dieser Erklärung ergibt sich aus der Tatsache, dass Molimina desselben Charakters auch bei Frauen auftreten, denen die Ovarien entfernt wurden.

Wäre dies eben nicht der Fall, so könnte man neben dem angeführten Erklärungsversuch noch einen zweiten in Betracht ziehen, dass nämlich die betreffenden Schmerzen durch die mit der Kongestion verbundene Steigerung gewisser chronischer oder akuter Entzündungserscheinungen, welche ja auch bei erhaltenem Genitale häufig zu Dysmenorrhoe führen, ausgelöst sind. Es wäre nicht schwer, derartige Fälle aufzuführen, wo z. B. bei bestehenden Verwachsungen, so in dem später zu kritisierenden Bluhmschen Fall (Schmerzanfälle bei Adhäsionen des linken Ovars), Molimina auftraten. Aber, wie gesagt, benötigt man hierzu das Vorhandensein eines Ovars, und es ist nicht angängig, anzunehmen, dass etwa in allen Fällen, bei denen die Adnexe operativ entfernt wurden, ein funktionierender Ovarialrest zurückgeblieben ist, den man für die Molimina verantwortlich machen kann.

Ein sicherer Zusammenhang mit der Uterusexstirpation wird durch die Bemerkung Werths unwahrscheinlich gemacht, dass in einer Reihe von Fällen die gleichen Beschwerden schon vor der Operation vorhanden waren. Wir sind bezüglich der Nachforschungen in dieser Richtung durch die schon eingangs angeführten Unterschiede im Material insofern Werth gegenüber im Nachteil, als bei uns die meisten Fälle von Molimina vorwiegend einen nervösen Typus zeigten. Immerhin finden sich unter unserem Materiale eine Reihe von Frauen, bei denen nach der Operation periodische Schmerzanfälle auftraten.

Da diese nun beobachtet werden können, ob die Ovarien entfernt oder belassen worden sind, kann man den Einfluss der Keimdrüsen wohl nicht für das Entscheidende halten. Allerdings ist hier in der Operation das veranlassende Moment der Schmerzen zu suchen.

Gegen die Ansicht, dass diese Gruppe der Molimina durch den Defekt des Uterus bei vorhandenen, funktionierenden Eierstöcken zustande käme, lässt sich wohl auch die Tatsache ver-

werten, dass eine Reihe von Frauen mit angeborenem Uterusdefekt und normalen Ovarien von derartigen Beschwerden frei sind. Allerdings finden sich letztere in derartigen Fällen doch hier und da, und wurden die betreffenden Frauen durch Entfernung der Eierstöcke von ihren Schmerzen geheilt.[1])

Trotz dieser letzterwähnten Tatsache kommt man in den Erklärungsversuchen der Molimina mit der Annahme, dass das Ovar das Um und Auf dieser periodischen Schmerzen sei, nicht aus.

Das Gleiche ist der Fall bei der zweiten Gruppe der Molimina: allmonatlich auftretende Ausfallserscheinungen nervöser Natur. Warum sollte hier das Ovar der einzige Schuldtragende sein, da diese Symptome sowohl bei belassenen, als auch bei entfernten Ovarien zum Teil permanent, zum Teil allmonatlich an bestimmten Tagen auftreten?

Nach allem, was wir über die Bedeutung der Eierstöcke wissen, muss man annehmen, dass ein normal funktionierendes Ovar derartige Ausfallserscheinungen verhindern kann. So kommt es z. B. so gut wie nie vor, dass Frauen, welche konzipieren, vor der Konzeption an Ausfallserscheinungen gelitten haben.

Ist aber das Ovar irgendwie geschädigt, so tritt nach meiner Ansicht ein Faktor in den Vordergrund, der bis jetzt noch keine Gelegenheit hatte, merkbare Symptome hervorzurufen. Ich hoffe, die Bedeutung dieses Faktors, die Widerstandsfähigkeit des Organismus gegen den Einfluss der ihm innewohnenden Periodizität, im nachstehenden verständlich zu machen.

Nach den Versuchen von Knauer, Grigorieff, Halban u. A. über Transplantation der Ovarien stehen wir heute nicht mehr auf dem Standpunkt, dass vom Ovar direkt zum supponierten Zentrum, das unter anderm auch die Menstruation, sowie die bei derselben auftretenden physiologischen und pathologischen Begleiterscheinungen beherrschen soll, nervöse Reize ausgehen. Die von Glaevecke angegebene Erklärung für das Zustandekommen der Molimina geht noch von dieser, nunmehr veralteten Annahme aus. Immerhin sind seine Äusserungen noch von Interesse, und ich glaube, dass sie sich nach entsprechender Modifikation zur Erklärung dieser interessanten Erscheinungen verwerten lassen.

---

[1]) Vergl. Gradenwitz, Kastration wegen funktionierender Ovarien bei rudimentärer Entwicklung der Müllerschen Gänge. Monatsschr. f. Geb. u. Gyn. Bd. 17.

Glaevecke sagt nämlich über die Molimina nach Kastration p. 21 folgendes: „Durch die Kastration fallen die Ovarien und die von den Ovarien nach dem Zentrum hin ausgehenden Nervenreize fort. Das Zentrum aber bleibt ungestört tätig. Man könnte sich denken, dass das Zentrum durch jahrelange Gewöhnung so in seiner Tätigkeit eingearbeitet ist, dass es noch eine Zeitlang ohne erneuten Anstoss von seiten des Ovars fortarbeitet. Es würde dann auch nach Entfernung der Ovarien vom Zentrum aus alle 4 Wochen vorübergehende Hyperämie der Beckenorgane zustande kommen, die allerdings so schwach ist, dass sie eine menstruelle Blutung nicht hervorruft, die aber doch genügt, um die mit der Menstruation verbundenen Beschwerden zu unterhalten, — ja man könnte sogar annehmen, dass vom Menstruationszentrum aus vasomotorische Bahnen, wie auch sonst während der Menstruation nach verschiedenen Richtungen hin erregt werden, zumal, da auch die nach dem Uterus hin gesandte Erregung keine Reaktion von seiten desselben hervorrufen kann. Wenn wir in der 3. Gruppe sehen, dass die Beschwerden nach der Operation öfter stärker werden und in der 4. Gruppe sogar erst nach der Kastration auftreten, so lassen sich diese Tatsachen dadurch erklären, dass die Molimina stärker werden oder überhaupt erst entstehen, weil die Menstruationsblutung fehlt. Da die Menstruationsblutung die im Uterus herrschende Hyperämie sofort vermindert und die Beschwerden abschwächt, so muss der Fortfall der Menstruationsblutung auch eine Steigerung der Beschwerden nach sich ziehen.

Dieser Erklärungsversuch würde auch das nur noch zeitweilige Fortbestehen der Molimina menstrualia oder das allmähliche Abklingen derselben am besten verständlich machen, und zu demselben würde auch die Tatsache passen, dass die Molimina in der Hälfte der Fälle vorkommen. Nicht in allen Fällen ist der nervöse Apparat so leicht reizbar, und es erlischt die Nerventätigkeit daher auch mit dem Auftreten des Reizes sofort.“

Bezüglich jener Fälle, wo Molimina trotz zurückgelassener Ovarien auftreten, gibt er folgende Erklärung:

„Es ist nur der Uterus entfernt, die Ovarien und Nervenzentren sind zurückgeblieben. Nach wie vor findet Ovulation statt, und die reifenden Follikel üben einen nervösen Reiz auf das Zentrum aus. Infolgedessen wird alle 4 Wochen von den Zentren aus eine Hyperämie der Beckenorgane ausgelöst, die sich allerdings nur auf die Uterusanhänge und das Beckenbindegewebe erstrecken kann. Die Hyperämie erfährt keine Entlastung durch die Menstruationsblutung, und so entstehen die geschilderten

Beschwerden in der Bauchgegend. Ebenso lassen sich die Kopfschmerzen, die Magendarmerscheinungen und die nervösen Erscheinungen so erklären, dass im Organismus noch der nervöse Anstoss zu einer Menstruationsblutung gegeben wird. Es werden also auch die sonst mit der Menstruation verbundenen Beschwerden durch die Nerventätigkeit noch leicht ausgelöst werden."

Nun nehmen wir heute an, dass das Ovar chemisch, nicht durch Nervenreize direkter Natur auf ein Zentrum wirkt, das dann wieder die Menstruation auslöst. Andrerseits aber wissen wir, dass der menschliche Organismus, und zwar möglicherweise nicht nur der des Weibes, sondern auch der männliche, unter dem Einfluss einer gewissen Periodizität steht, deren Wellen sich in verschiedenen Erscheinungen äussern. Hierfür sprechen die Untersuchungen von Reinl[1]), Ott[2]), Goodman[3]) u. A. Diese Periodizität ist beim Weibe im allgemeinen nach monatlichem Typus angeordnet.

Der leichteren Erklärung halber wollen wir für diese Periodizität ein Zentrum — gleichviel wo immer — annehmen, ein Zentrum, das aber seinen Sitz nicht im Ovar hat. Die Aufgabe des Ovars bestünde nun darin, im Organismus den Einfluss dieser Wellenbewegung zu paralysieren, welche Wellenbewegung ihren Höhepunkt auf nervösem Gebiet an einem bestimmten Tage des Monats erreicht; zu dieser Zeit entsendet der Eierstock nach Reifung des Follikels oder des Corpus luteum genügend viel Schutzstoffe in den Körper, um die nervöse Erregung zu beheben, die sich u. a. auch in Kongestionen, besonders im Unterleib, geltend macht. Das gegenseitige Verhältnis zwischen der Periodizität und der des Ovars wird aber noch durch ein drittes bestimmt, nämlich durch die Widerstandsfähigkeit des Organismus gegen die Folgen dieser Periodizität.

Mit Hülfe dieser drei Faktoren lassen sich, wie ich glaube, alle auf die Ausfallserscheinungen bezüglichen Kombinationen erklären.

Diese Kombinationen wären folgende:

1. Beide Ovarien sind erhalten, es bestehen keinerlei Beschwerden: die Ovarien, bezw. der Organismus ist dem Einfluss der periodischen Vorgänge gewachsen;

---

[1]) Die Wellenbewegung der Lebensprozesse des Weibes. Samml. klin. Vortr. No. 243.

[2]) Das Gesetz der Periodizität der physiologischen Erscheinungen im weiblichen Organismus. Centralbl. f. Gyn. 1890.

[3]) The cyclical theory of menstruation. Amer. Journ. of Obst. XI.

2. ein Ovar oder beide sind erhalten, doch bestehen permanente Ausfallserscheinungen: das Ovar funktioniert ungenügend, und zugleich ist die Widerstandsfähigkeit des Organismus nicht ausreichend;

3. die Ovarien sind entfernt, es bestehen keine Beschwerden: die Widerstandsfähigkeit des Organismus reicht aus;

4. beide Ovarien sind entfernt, indes bestehen Ausfallserscheinungen permanenter Natur: die Widerstandsfähigkeit des Körpers ist unzureichend;

5. beide Ovarien sind entfernt, es bestehen periodische Beschwerden — Molimina —: die Widerstandsfähigkeit versagt zwar nicht ganz, aber doch zurzeit der höchsten Erregbarkeit des Nervensystems;

6. die Ovarien sind erhalten, doch bestehen periodische Beschwerden: entweder die Ovarien oder die Widerstandsfähigkeit des Organismus oder beide zusammen reichen zurzeit der höchsten Erregbarkeit des Nervensystems nicht aus.

Dass nun dem Ovar in diesem Kampfe eine grosse Rolle zukommt, ergibt sich wohl daraus, dass — wie wir aus unserem Material ersehen haben — bei belassenen Ovarien in einem grösseren Prozentsatze Beschwerdefreiheit besteht, als nach Entfernung derselben; hiermit soll sogleich dem Einwurf begegnet werden, dass es nach diesem unseren Schema eigentlich nur auf die Widerstandskraft des Organismus ankommt.

In dieses Schema würde u. a. die Annahme Werths vollkommen passen, der die nach menstruellem Typus auftretenden Ausfallserscheinungen durch einen beschädigten Zustand der Ovarien und eine schon stattgefundene Herabsetzung ihrer inneren Sekretion erklärt, einer Herabsetzung allerdings nur bis zu dem Grade, dass die Insuffizienzerscheinungen auf die Zeit verminderter Widerstandskraft des Nervensystems, welche auch hier noch mit dem Wiederansteigen der latenten Menstruationswelle zusammenfällt, beschränkt bleiben konnten.

Während man die von mir im vorstehenden versuchte Erklärung für die Molimina nervöser Natur vielleicht acceptieren kann, scheint sie für jene, die sich in Form von Schmerzen im Unterleibe geltend machen, nicht auszureichen. Vielleicht gibt sich die zurzeit des Höhepunktes der nervösen Erregbarkeit eintretende Hyperämie im Beckenraum durch Schmerzen daselbst zu erkennen. Ist ein Zusammenhang der Menstruation mit der aufrechten Stellung des Menschen angenommen worden, so kann

man die letztere vielleicht auch zum Verständnis der im Unterleib lokalisierten Schmerzen heranziehen.

Es erübrigt jetzt noch die Erklärung der Tatsache, warum bei Uterusdefekt Molimina in Form von Schmerzen nach Entfernung der Ovarien vergehen.

Ich habe hier besonders den von Bluhm[1]) publizierten Fall im Auge.

Einer 40jährigen Frau wurde wegen Sarkom der Scheide ein Teil der letzteren, sowie der Uterus unter Belassung der Ovarien exstirpiert. 2 Jahre vor der Operation stellten sich Schmerzen im Unterleib ein, die mit der Periode kamen und mit der Zeit immer stärker wurden und länger andauerten. Nach der Operation hörten diese Schmerzen zunächst auf, setzten aber $1^3/_4$ Jahre post operationem wieder ein. Zu dieser Zeit wurde das Vorhandensein eines Rezidivs konstatiert. Die Ovarien, von denen das linke in Adhäsionen eingebettet war, wurden entfernt, mit dem Erfolg, dass die Schmerzen prompt sistierten, um typischen Ausfallserscheinungen Platz zu machen.

Die mikroskopische Untersuchung der Eierstöcke ergab die volle Intaktheit derselben.

Ich bin mit Bluhm einer Meinung, wenn sie behauptet, die Werthsche Ansicht werde durch diesen Fall widerlegt, und das Vorhandensein tätiger Keimdrüsen an sich bei operativem Uterusdefekt sei in einzelnen Fällen geeignet, Beschwerden, wenigstens periodisch an die Ovulation geknüpfte Molimina hervorzurufen. Aber ich möchte den Fall doch so erklären, dass einfach die monatlich eintretende Hyperämie, die ja auch sonst Beschwerden hervorrufen kann, sich in diesem Falle durch Schmerzen in den Ovarien geltend gemacht hat, wobei übrigens zu bemerken ist, dass das linke Ovar (die Schmerzen traten post operationem auch links auf) Adhäsionen trug. Da das Ovar ja auch periodisch arbeitet, ist es nicht zu verwundern, wenn sich gerade in ihm die Schmerzen öfters lokalisieren, und dann können natürlich mit seiner Entfernung letztere sistieren.

Wie obiges Beispiel beweist, kommen derartige Fälle tatsächlich vor. Sie können aber nicht, wie übrigens auch Bluhm bemerkt, das Prinzip der Konservierung des Eierstockes erschüttern. Denn hier handelt es sich im wesentlichen darum, was für die Frau besser ist, die Bewahrung vor Ausfallserscheinungen oder die Befreiung von diesen periodischen Schmerzen, und dass die

[1]) Monatsschr. f. Geb. u. Gyn. 1904. Febr.

Ausfallserscheinungen der Therapie schwer zugänglich sind, scheint mir erwiesen.

Ich möchte bei dieser Gelegenheit übrigens hervorheben, dass an der Klinik in einer Reihe von Fällen das Fraenkelsche Präparat verordnet wurde, und zwar im allgemeinen ohne Erfolg, ja bei einigen Patientinnen nahmen die nervösen Erscheinungen zu, und einige klagten direkt darüber, dass dieselben sich seit dem Genuss der Tabletten ins Unerträgliche gesteigert hätten. Von einer unfehlbaren Wirksamkeit des Präparates kann daher keine Rede sein, wie übrigens vor kurzem auch Schauta[1]) hervorzuheben Gelegenheit nahm.

Es wäre noch einiges zum Fall Bluhm zu bemerken. Bluhm betont nämlich, dass die nach der Operation wieder auftretenden Schmerzen mit dem Erscheinen eines Rezidivs zusammentrafen und dieses nach der Ovariotomie stationär blieb, woraus sie zu folgern scheint, dass durch das Vorhandensein der funktionierenden Ovarien das Zustandekommen, beziehungsweise das Wachsen des Rezidivs begünstigt worden sei. Mindestens ebenso berechtigt aber ist es doch, das Zusammentreffen der Neubildung und der Schmerzen vor der Operation, sowie die Beschwerden und das Rezidiv nach der Operation so zu erklären, dass der Tumor das Primäre und die Schmerzen das Sekundäre waren, und dass das Rezidiv nicht durch die fortdauernde Ovulation gefördert worden sei. Nebenbei scheint es mir nicht sicher bewiesen zu sein, dass es sich um ein Rezidiv und nicht am Ende um eine entzündliche Affektion handle. Eine anatomische Untersuchung des Rezidivs wurde ja bis dato nicht vorgenommen.

Vorläufig ist also auch die Ansicht Bluhms nicht erwiesen, dass auch bei fehlendem Uterus die Ovulation periodische Hyperämie im kleinen Becken hervorruft, dass also bei Fortbestand derselben etwa zurückgebliebenen Krebskeimen von Zeit zu Zeit ein nicht unbedeutendes Ernährungsmaterial zugeführt wird, welches die Chancen für ihre eventuelle Degeneration vermindern muss. Für diese Annahme wäre z. B. die erst zu ermittelnde Tatsache beweisend, dass Carcinomrezidive häufiger bei zurückgelassenen als bei entfernten Ovarien vorkommen.

4. Im Vorhergehenden wurde aus den Nachforschungen am klinischen Material nachgewiesen, dass das Verhalten der *Molimina* bei beiden Gruppen — Ovariotomierte und Frauen mit belassenen Ovarien — ein annähernd gleiches war.

[1]) Verhandlungen der Wiener gynäkologischen Gesellschaft. Dez. 1903.

Anders ist dies mit der auffallendsten Symptomengruppe der **Kachexia** ovaripriva, den Wallungen, Übergiessungen, Schwindelgefühlen, Kongestionen etc.

Unter den 71 Fällen, bei denen der Uterus und die Ovarien exstirpiert worden waren, bestanden diese Beschwerden — die wir der Kürze halber als „Wallungen" bezeichnen wollen — 46mal, was einem Prozentsatz von ca. 65 entspricht.

Davon waren 8 Fälle von starken = 11 pCt.,
27 Fälle von mittelstarken = 38 pCt.
und der Rest von schwachen Wallungen heimgesucht

Bei ein- oder beiderseitig belassenen Ovarien traten unter 101 Fällen 41 mal Wallungen auf = 41 pCt.;
davon waren als stark zu bezeichnen 3 = 3 pCt.,
als mittelstark 11=11 pCt.,
der Rest als schwach.

Daraus ergibt sich, dass die zweite Gruppe, die mit belassenen Ovarien, um ca. 20 pCt. gegenüber der ersten im Vorteil ist, insofern es sich um das Auftreten von Wallungen handelt.

Auch bezüglich des Zeitpunktes, zu dem die Wallungen auftraten, ergaben sich wesentliche Verschiedenheiten.

Bei den Frauen, denen die Ovarien mit dem Uterus entfernt wurden, traten die Wallungen in 24 Fällen sofort nach der Operation auf oder spätestens nach 2 Monaten,

in weiteren 7 Fällen $^1/_2$ Jahr nach der Operation,
„ „ 8 „ bis zu 1 Jahr,
„ „ 3 „ im 2. Jahre,
später noch in 2 „ ($2^1/_2$ und 6 Jahre).

Dagegen fanden sich in der Gruppe mit erhaltenen Ovarien nur 7 Frauen, bei denen die Wallungen vor höchstens 2 Monaten post operationem einsetzten, bei 4 kamen sie im 2.—6. Monat, im zweiten halben Jahre bei 6, im zweiten Jahre bei 11, und in 15 Fällen liessen sie länger als 2 Jahre auf sich warten, darunter sogar 9mal länger als 4 Jahre!

Daraus ergibt sich, dass bei Belassung der Ovarien die Ausfallserscheinungen, wenn solche sich einstellen, später auftreten, als wenn die Ovarien mit entfernt wurden.

Das Erlöschen dieser Ausfallserscheinungen vollzog sich, wo es überhaupt beobachtet werden konnte, in folgender Weise:

Bei den Frauen, denen die Ovarien mit exstirpiert wurden, dauern die Wallungen in gleicher Intensität an oder sind stärker geworden in 29 Fällen, und zwar

6mal bei einer Beobachtungsdauer von 2—3 Jahren,
6mal „ „ „ „ 4—5 „
9mal „ „ „ „ 6—7 „
8mal „ „ „ „ 8—9 „

Die Beschwerden erloschen in 4 Fällen, und zwar

1mal nach einigen Monaten,
1mal „ 1 Jahr,
1mal „ 3 Jahren,
1mal „ 5 „

In 12 Fällen sind die Wallungen geringer geworden, bestehen aber heute noch, und zwar

in 2 Fällen nach 2—3 Jahren,
„ 5 „ „ 4—5 „
„ 5 „ „ 7—9 „

Bei der Gruppe der zurückgelassenen Ovarien bestanden die Wallungen in gleicher oder verstärkter Intensität fort in 37 Fällen

bei einer Beobachtungsdauer von mehreren Monaten

bis 1 Jahr 7mal,
„ „ „ „ 2—3 Jahren 17mal,
„ „ „ „ 4—5 „ 8mal,
„ „ „ „ 6—7 „ 5mal.

In 2 Fällen erloschen die Beschwerden nach 3 und 4 Jahren.

In zwei weiteren Fällen hatte nach 2 und $4^1/_2$ Jahren ihre Intensität nachgelassen.

Aus diesen Zahlen geht nun keineswegs hervor dass, wie einige behaupten, das Erlöschen der Ausfallserscheinungen bei Schonung der Ovarien langsamer vor sich geht als bei Ovariotomierten.

Gewöhnlich sind die Wallungen von allgemeiner Nervosität, von Aufgeregtheit, von weinerlicher Stimmung etc. begleitet.

Diese nervösen Erscheinungen fanden sich in der ersten Gruppe, bei entfernten Ovarien, unter 71 Fällen 45 mal = ca. 63 pCt., eine Frequenz, welche der der Wallungen beiläufig entspricht.

21 mal wurde die Nervosität als sehr stark bezeichnet = 47 pCt.,
14 „ „ „ „ „ mittelstark „ = 33 „

Bei der zweiten Gruppe (belassene Ovarien) trat die Nervosität in 41 Fällen (= **41 pCt.**) auf, von denen 16 über starke Nervosität klagten (eine der Frauen war schon vor der Operation nervös).

Also auch in dieser Hinsicht überwiegen die günstigen Resultate bei Belassung der Ovarien, allerdings in nicht beträchtlichem Masse!

Über den Zeitpunkt des Auftretens der Nervosität geben folgende Daten Auskunft.

Bei Gruppe I (entfernte Ovarien) trat dieselbe unter 45 Fällen 35 mal gleich post operationem auf, während bei der zweiten Gruppe (belassene Ovarien) dies unter 41 Fällen 14 mal der Fall war. Hier sind 2 Frauen mit inbegriffen, die scho vor der Operation nervös waren.

Nach $^1/_2$ Jahre waren von den 45 Frauen der ersten Gruppe nur mehr 3, von den 41 der zweiten Gruppe noch 21 frei von Nervosität. Der Rest wurde bei Gruppe I spätestens nach 3 Jahren, bei Gruppe II in 12 Fällen nach 2, in 5 Fällen nach 1 Jahr nervös.

Somit befiel die Nervosität solche Frauen, denen die Ovarien erhalten geblieben waren, später, wobei wir hervorheben, dass wir unter Nervosität alle vasomotorischen und nervösen Störungen verstehen, die ausser Wallungen, Übergiessungen und Kongestionen zum Bilde der Ausfallserscheinungen gehören.

5. Während sich in den vorhergehenden Vergleichspunkten eine Differenz der Resultate bei beiden Gruppen ergab, so ist dies nicht der Fall bezüglich des Verhaltens der Voluptas und Libido. Hier gehen beide Gruppen ziemlich parallel miteinander einher.

I. Gruppe (Ovarien entfernt).

Libido:		Voluptas:	
gleich geblieben	in 15 Fällen	in 15 Fällen,	
verschwunden			
seit der Operation	„ 16 „	„ 16	„
verschwunden			
1 Jahr post op.	„ 2 „	„ 2	„
schwächer			
seit der Operation	„ 9 „	„ 7	„
stärker	„ 1 Fall	„ 2	„
nie bestanden	„ 4 Fällen	„ 4	„

II. Gruppe (Ovarien belassen).

Libido:		Voluptas:
gleich geblieben	in 20 Fällen	in 16 Fällen,
vermindert	„ 11 „	„ 11 „
sogleich erloschen	„ 15 „	„ 15 „
später erloschen	„ 1 Fall	„ 1 Fall
nie bestanden	„ 11 Fällen	„ 11 Fällen.

Aus diesen Zahlen ist nicht zu ersehen, ob die Belassung der Ovarien auf Voluptas und Libido von Einfluss ist.

Es wäre von Interesse, wie sich Libido und Voluptas nach Laparotomien und vaginalen Totalexstirpationen verhalten.

In der ersten Gruppe war

	bei Laparotomien		bei vaginaler Methode	
	die Libido	die Voluptas	Libido	Voluptas
erhalten	in 6 Fällen	in 6 Fällen	in 8 Fällen	in 9 Fällen,
vermindert	„ 6 „	„ 4 „	„ 4 „	„ 4 „
sogleich verschwunden	„ 8 „	„ 8 „	„ 14 „	„ 13 „
nie vorhanden	„ 4 „	„ 4 „	„ 1 Fall	„ 1 Fall.
vermehrt	„ — „	„ — „	„ 1 „	„ 2 Fälle.

In der zweiten Gruppe war

	bei Laparotomien		bei vaginalen Operationen	
	Libido	Voluptas	Libido	Voluptas
erhalten	2	2	19	16
vermindert	2	2	8	7
mit d. Operat. geschwunden	4	4	13	13
nie vorhanden	4	3	9	8
vermehrt	1	1	3	2

Die Zahlen ergeben, dass ein Einfluss der Operationsmethode auf das Verhalten von Libido und Voluptas aus unserem Materiale nicht zu ersehen ist. Gerade hier spielen ja viele Faktoren mit, die sich unserer Beobachtung mehr weniger entziehen, so z. B. das Verhalten des Mannes, die Furcht der Operierten, es könnte ihr aus dem Geschlechtsverkehr nunmehr Schaden erwachsen, Empfindlichkeit in der Gegend der Scheidennarbe und ähnliches mehr. Es könnten verwertbare Resultate in dieser Frage nur aus einer grossen und gut beobachteten Privatpraxis gewonnen werden.

6. Was nun die Vergesslichkeit betrifft, welche im allgemeinen auch zu den Ausfallserscheinungen gezählt zu werden

pflegt, so ist für alle Fälle eine direkte Abhängigkeit derselben vom Ovar nicht a priori anzunehmen. Es ist keineswegs gezwungen, vorauszusetzen, dass eine langdauernde Operation mit Narkose, eventuell mit langwieriger Rekonvaleszenz, ferner der Allgemeinzustand und nicht zuletzt auch das Alter der betreffenden Patientinnen einen Einfluss auf das Erinnerungsvermögen ausüben. Unsere Zahlen ergaben folgendes.

Unter den 71 Fällen, bei denen die Ovarien entfernt worden waren, fand sich unter den Beschwerden 28 mal Vergesslichkeit angegeben (davon 6 Fälle sehr vergesslich).

Dieselbe trat 22 mal unmittelbar oder bald nach der Operation, 4 mal unter einem Jahre, und je einmal nach 2 und 6 Jahren auf.

Nur in einem Falle schwand die Vergesslichkeit kurze Zeit nach ihrem Auftreten, in allen übrigen Fällen dauerte sie zur Zeit der Nachuntersuchung an.

Von den 28 Frauen waren zur Zeit der Operation

4 25—30 Jahre,
7 30—35 „
5 35—40 „
10 40—45 „

eine war 47 und die älteste 50 Jahre alt.

Bei der Gruppe der Frauen mit erhaltenen Ovarien fand sich unter 101 Fällen 41 mal Vergesslichkeit angegeben (11 mal sehr vergesslich); dieselbe trat

15 mal im Anschlusse an die Operation auf,
5 mal innerhalb eines Jahres,
4 mal nach 2—3 Jahren,
4 mal nach 4 Jahren,
2 mal nach 5 Jahren,
1 mal nach 6 Jahren.

(Die 3 letzteren Fälle waren zur Zeit der Operation 50, 43 und 45 Jahre alt.)

Über eine Besserung oder ein Schwinden der Vergesslichkeit findet sich nirgends eine Angabe; nur in einem Falle besserte sich das Gedächtnis seit der Operation (Fall 100).

Von den 41 Frauen waren zur Zeit der Operation

12 zwischen 29—39 Jahre,
28 zwischen 40—49 Jahre,
und eine 50 Jahre alt.

7. Der Zustand der restierenden Genitalabschnitte wurde gleichfalls bei der Nachuntersuchung festgestellt, und hier wäre vor allem folgendes zu bemerken. Bekanntlich tritt nach beiderseitiger Ovariotomie gewöhnlich eine merkbare Atrophie des äusseren Genitales und der Scheide auf. Was nun beide für uns in Betracht kommenden Gruppen anbelangt, so musste bei der Nachuntersuchung auffallen, dass eine hochgradige Atrophie der Genitalien bei beiden Gruppen in gleicher Weise eine Selteuheit war. Allerdings waren im Durchschnitt die äusseren Genitalien nicht so sukkulent, wie unter normalen Umständen, doch darf man nicht vergessen, dass eine grosse Anzahl unserer Kranken bereits jenseits der vierziger Jahre war; die Genitalien zeigten fast regelmässig eine gewisse Schlaffheit und Fettarmut, die in den Tabellen zwar als Atrophie bezeichnet wurde, die aber eigentlich für das Alter, in dem sich die Patientinnen befanden, nicht gerade als pathologisch zu bezeichnen war. Eine gewisse Trockenheit der Schleimhaut der Scheide und Sprödigkeit der Scheidenwand scheint allerdings für die Frauen mit operativem Uterusdefekt die Regel zu sein, und stehen vielleicht auch die Hämorrhagien, welche einzelne Autoren an solchen Genitalien öfter zu finden angaben, damit in ursächlichem Zusammenhang. Wir haben derartige Hämorrhagien verhältnismässig selten bei den Nachuntersuchungen gefunden. Immerhin aber ergab sich im allgemeinen, um das Resultat zu antezipieren, eine relativ häufige Atrophie der Genitalien dort, wo die Ovarien mit entfernt worden waren, gegenüber jenen Frauen, wo Ovarien zurückgeblieben sind. Die Zahlen sind folgende:

Bei der ersten Gruppe, den Ovariotomierten, fand sich unter 54 Fällen, die selbst zur Nachuntersuchung erschienen, das Genitale 16mal nicht atrophisch;

die Frauen waren 6mal 20—30 Jahre alt,
7 „ 30—40 „ „
3 „ 40—50 „ „

8mal bestand starke Atrophie des Genitales
(3 Frauen 26—34 Jahre, 5 42—47 Jahre),
16mal bestand Atrophie
(11 Frauen unter 40 Jahren, 5 über 40 Jahre),
14mal geringe Atrophie
(6 Frauen 25—35 Jahre, 8 37—46 Jahre).

Unter den 59 genital nachuntersuchten Frauen mit erhaltenem

Ovar war das Genitale 37 mal nicht atrophisch (29—39 Jahre = 18 Frauen, 40—49 Jahre = 19 Frauen);

in 5 Fällen stark atrophisch (35—47 Jahre),
„ 11 „ atrophisch (45—53 Jahre),
6 mal bestand beginnende Atrophie (33—49 Jahre).

Man sollte meinen, dass sich eine Beziehung zwischen der Operationsmethode und dem Zustande der zurückgebliebenen Genitalien herausfinden liesse, und die diesbezüglichen Nachforschungen ergeben, dass in der ersten Gruppe (Ovarien entfernt) auf 8 stark atrophische Genitalien 4 Laparotomien und 4 vaginale Operationen entfallen, in 16 Fällen von Atrophie war 10 mal laparotomiert und 6 mal vaginal operiert worden, bei den 14 Fällen geringgradiger Atrophie waren 7 mal Laparotomie und 7 mal vaginale Totalexstirpationen vorhergegangen.

II. Gruppe (belassene Adnexe):

5 Fälle mit starker Atrophie	{	3 Laparotomien,
	{	2 vaginale Methoden,
11 „ „ Atrophie		sämtliche vaginal operiert,
6 „ „ leichter Atrophie	{	1 Laparotomie,
	{	5 vaginale.

Beide Gruppen verhalten sich nach diesen Zahlen in Bezug auf Atrophie der restierenden Genitalien bei den verschiedenen Operationswegen keineswegs eindeutig.

Nicht unwichtig ist ferner für den Zustand der Scheide die Berücksichtigung des Umstandes, ob der Geschlechtsverkehr nach der Operation noch stattgefunden hat oder nicht.

Nach diesem Gesichtspunkt geordnet, ergeben die Daten, dass, soweit sich Angaben über den Coitus finden, in der Gruppe der ovariotomierten Frauen unter 44 Fällen, welche nach der Operation noch den Coitus ausüben, 29 ein atrophisches Genitale haben, während in der andern Gruppe mit belassenem Ovar von 15 Frauen mit fortdauerndem Geschlechtsverkehr 4 ein atrophisches Genitale zeigen.

8. Bekanntlich wurde von Abel als Beweis für das Atrophieren der Ovarien nach Entfernung des Uterus der Umstand angeführt, dass die Eierstöcke nach einer gewissen Zeit nur mehr als kleine, geschrumpfte Gebilde zu fühlen seien. Schon Alterthum hat gegen diese Behauptung eingewendet, dass die Tastung

der Ovarien keineswegs verlässliche Resultate ergibt, eine Ansicht, der sich auch Werth anschliesst.

Es ist selbstverständlich, dass die bimanuelle Untersuchung uns oft nicht über das Verhalten der Ovarien aufklären kann. Vor allem ist bei der Totalexstirpation die Scheide häufig verkürzt. Der Versuch, mit den Fingern höher hinauf zu dringen, ist schon aus diesem Grunde, oft aber auch deshalb mit Schmerzen für die Kranken verbunden, weil die Scheide hie und da weniger nachgiebig ist oder an der Stelle der Narbe Empfindlichkeit besteht. Die Orientierung ist durch das Fehlen des Uterus in einzelnen Fällen wohl auch erschwert, bei anderen Frauen wird man durch dicke Bauchdecken behindert; in wieder anderen Fällen läuft man Gefahr, die Eierstöcke mit gewissen pathologischen Gebilden — abgesackten peritonitischen Exsudaten, Stumpfexsudaten u. a. m. zu verwechseln.

Ich teile die Ergebnisse der Nachuntersuchungen über die Tastung mit, im Bewusstsein, dass sich aus denselben keinerlei praktische Folgerungen ziehen lassen. Denn es können auch, wie Werth schon hervorgehoben hat, die Ovarien nach der Operation aus verschiedenen Gründen anschwellen, und so kann man aus der Grösse oder Kleinheit derselben falsche Schlüsse auf ihre Funktionsfähigkeit ziehen.

Nicht getastet wurden die Ovarien in 15 Fällen.

Palpabel waren sie mit Sicherheit 19 mal einseitig; dabei war das Ovarium 13 mal normal gross (wobei 5 mal Ausfallserscheinungen, 2 mal Molimina und 6 mal Beschwerdefreiheit bestand) und 6 mal vergrössert (4 mal Ausfallserscheinungen, 2 mal Molimina).

Beiderseits liessen sich die Ovarien 19 mal mit Sicherheit tasten; sie waren 6 mal beiderseits normal gross (3 mal bestanden hierbei Molimina, 1 mal Wallungen, 2 mal Beschwerdefreiheit);

7 mal war das eine Ovar geschwellt (in 2 Fällen Wallungen, 1 mal Molimina, 2 mal postoperative Nervosität und Vergesslichkeit, 2 mal Beschwerdefreiheit);

6 mal waren beide Ovarien vergrössert (in 2 Fällen leichte Wallungen, einmal leichte Molimina, in 3 Fällen Nervosität und Vergesslichkeit).

Blicken wir nun auf die zum Vergleich kommenden Gruppen zurück, so können wir uns des Eindruckes nicht erwehren, dass die Zurücklassung der Ovarien im allgemeinen von Vorteil für die Patientinnen war.

Werth und Ohlshausen ist das Verdienst zuzusprechen, die Wichtigkeit der Ovarien auch für Frauen in den fünfziger Jahren betont zu haben, und auch wir können nur sagen, dass selbst zu einer Zeit, wo der Klimax in unseren Breiten bereits aufzutreten pflegt, die Ovarien immerhin noch von einer gewissen Bedeutung sind.

9. Unter anderem müsste ceteris paribus bei der Wahl der Methode auch jene Operation bevorzugt werden, die das Ovar am besten konserviert. Wir haben oben gesehen, dass die Blutversorgung des Ovars bei jeder Methode der Uterusexstirpation leidet. Ist nun in einem verhältnismässig grossen Prozentsatz die Funktion der Eierstöcke anscheinend genügend, so kann man wohl annehmen, dass die Collateralen, deren Varietäten im Abschnitte II angedeutet worden sind, in Funktion traten, wenn nicht vielleicht schon primär der aufsteigende Ast der Uterina geschont worden ist. Ein Vergleich der Resultate, geordnet nach den einzelnen Operationsmethoden, ist daher nicht ohne Interesse.

Vorher aber müssen wir noch auf die Frage näher eingehen, ob die Resultate in den Fällen, wo beide Ovarien zurückgelassen worden sind, besser sind als dort, wo nur ein Eierstock geschont wurde. Da die betreffenden Zahlen hier verhältnissmässig klein sind, ist eine Schlussfolgerung nur mit Vorsicht zu ziehen.

Von den beschwerdefreien Fällen, 31 an der Zahl, entfallen 12 Frauen, bei denen eins, 19, bei denen beide Ovarien geschont blieben, was eine ziemliche Differenz zu Gunsten der Frauen mit beiden Ovarien bedeutet.

Bezüglich der Wallungen ist eine Differenz beider Gruppen nicht deutlich zu konstatieren, indem erstere 21 mal nach Belassung eines, 19 mal nach Belassung zweier Ovarien auftraten.

Dagegen bestanden Molimina 7 mal bei Belassung eines Ovars, 14 mal bei Erhaltung beider Eierstöcke.

Wer im Auftreten der Molimina einen Ausdruck der Funktionsfähigkeit der Ovarien sieht, könnte in diesen Zahlen eine Stütze seiner Anschauung finden. Da wir jedoch unter Molimina zum grössten Teil wirkliche Ausfallserscheinungen verzeichnet haben, können wir in unseren Zahlen keineswegs eine Bestätigung jener Theorie sehen, sondern können eben nur vermuten, dass in den 14 erwähnten Fällen die Ovarien ihre Funktionsfähigkeit ganz oder teilweise eingebüsst haben.

Und hier ist, glaube ich, die Stelle, einige Worte

darüber zu sprechen, wie viel vom Ovar nötig ist, um Ausfallserscheinungen zu verhüten.

Von den beiden Funktionen des Ovars, der Fortpflanzung und der inneren Sekretion, ist die erstere an die Follikel geknüpft: keineswegs ist aber nach dem heutigen Stand der Frage sicher, dass die Follikel allein die innere Sekretion des Ovars zu bestreiten haben. Allerdings kann man von vorneherein vermuten, dass letztere an die Follikel geknüpft ist, da, wie die Erfahrung beweist, dort, wo Follikel fehlen, Ausfallserscheinungen oder Atrophie zu Stande kommen. Auch der schon erwähnte Umstand, dass Konzeption wohl nie bei einer Frau eintritt, die schon Ausfallserscheinungen zeigt, spricht für die Wichtigkeit der Rolle, welche die Follikel bei beiden Funktionen spielen.

Für die Praxis nun ist es eigentlich gleichgültig, wohin man den Sitz der inneren Sekretion verlegt, ob in die Follikel oder ins Corpus luteum oder sonst einen Bestandteil des Ovars. Tatsache ist, dass die Zahl der Follikel dem Grade der Funktionsfähigkeit entspricht. Nun werden aber die Follikel, die immer nur in einer gewissen Anzahl vorhanden sind, aufgebraucht, und es ist demgemäss anzunehmen, dass, je grösser das zurückgebliebene Stück Ovar ist, desto mehr Follikel darin enthalten sind, und die Funktion des Ovars demgemäss längere Zeit aufrecht erhalten bleibt.

Natürlich kommen beim menschlichen Ovarium gerade so wie bei dem des Kaninchens allerlei Variationen im Follikelreichtum vor. Aber im allgemeinen wird derjenige, der von dem zurückgebliebenen Ovarium oder Ovarialrest sich eine günstige Wirkung verspricht, dahin zu trachten haben, dass möglichst viel vom Eierstock zurückbleibt, also womöglich beide Ovarien.

Damit soll natürlich nicht gesagt sein, dass das Belassen von Ovarialresten zwecklos sei. Im Gegenteil, oft genügen ja kleine Reste, um die innere Sekretion aufrecht zu erhalten, ja sogar Gravidität zu ermöglichen. So ist es ja z. B. auffallend, wie selten Ausfallserscheinungen dort auftreten, wo die Ovarien in Tumoren verwandelt sind, und dass wir Ausfallserscheinungen kaum bei jüngeren Personen treffen, deren Adnexe die schwersten entzündlichen Veränderungen, ja, selbst eitrige Einschmelzung erleiden.

Wie können wir nun entscheiden, ob ein Ovar, das wir im Begriffe sind, zurückzulassen, gesund oder krank, funktionsfähig oder funktionsunfähig ist? Schon

in einem früheren Abschnitt ist die Frage der Tumorbildung in einem zurückgelassenen Ovar gestreift und die Annahme eines Zusammenhanges zwischen einer Uterusexstirpation und dem nachträglichen Auftreten eines malignen Ovarialtumors negiert worden. Natürlich ist es schwer, dafür einzustehen, dass sich nicht schon zur Zeit der Operation eine beginnende Degeneration eingestellt hat. Das lässt sich immer nur mit einem gewissen Grade von Wahrscheinlichkeit sagen. Auch die Frage, ob bei einem Tumor der einen Seite das Ovar der anderen Seite belassen werden kann, ist noch nicht spruchreif.

Hier wäre auch zu besprechen, wie man die cystisch degenerierten Eierstöcke aufzufassen hat. Bekanntlich lässt sich makroskopisch eine Grenze zwischen cystischer Degeneration eines Follikels und wirklicher Kystombildung nicht ziehen. Entleert sich bei der Eröffnung solcher kleiner Cysten fadenziehender Inhalt, so ist es damit wahrscheinlich gemacht, dass ein proliferierendes Kystom vorliegt, und die Entfernung des Ovars ist notwendig. Wenn nicht, dann lässt sich eben nur vermuten, dass es sich nicht um ein Kystom handle. Man kann die Cysten exzidieren oder ausbrennen, ohne gerade das seltene Vorkommnis fürchten zu müssen, dass sich ein Kystom später daraus entwickelt. Ob ein kleincystisch degeneriertes Ovar z. B. bei einem myomatösen Uterus, dessen Ovarien ja oft diese Veränderungen zeigen, nach Exstirpation des Uterus wieder normal werden kann, darüber fehlen eben positive Untersuchungen, und man kann der Werthschen Vermutung, eine Gesundung des krankhaft veränderten Ovars nach Beseitigung der Ursache dieser Erkrankung wäre möglich, weder beipflichten noch sie bestreiten.

Während die Funktionsfähigkeit der kleincystisch degenerierten Ovarien nicht in allen Fällen ausreichend zu nennen ist, scheinen verwachsene Ovarien mit entzündlichen Veränderungen verhältnismässig gut zu funktionieren. Die Adhäsionen führen ja auch Gefässe zur Oberfläche des Ovars, und so werden die Randpartien ähnlich wie bei der Transplantation vielleicht besser ernährt als im normalen Zustande, während ja ausserdem noch die normalen Gefässe Blut zuführen.

Eine Reihe von Autoren hat eine ganz besondere Abneigung gegen die Belassung der Ovarien nach Entfernung des myomatösen Uterus. Solche Ovarien sind angeblich gewöhnlich krank, neigen eher zur Degeneration, ja es sollen sogar ganz spezifische Veränderungen in den „Myomovarien“ zu finden sein. Es war eine

dankenswerte Arbeit, als sich Bollenhagen[1]) der Mühe unterzog, 51 Fälle von Ovarien bei Myom zu untersuchen. Er fand, dass allerdings solche Ovare mehr zu chronischer Entzündung inklinieren, wobei bald mehr das Stroma, bald auch das ganze Ovar beteiligt ist. Übrigens sind nach seinen Untersuchungen die Ovarien meist nicht vergrössert, und wenn ja, so eher durch mehrere vergrösserte Follikel. In wenigen Fällen war das Stroma vergrössert, und auch B. hält die von Bulius[2]) beschriebene „Angiodystrophia ovarii" keineswegs für etwas Spezifisches: Wir müssen nun allerdings hervorheben, dass bei Myom sich verhältnismässig häufig eine Vergrösserung und ödematöse Durchtränkung der Ovarien vorfindet, eine Veränderung, die für viele genügt, die Ovarien zu entfernen. Wir sind aber keineswegs berechtigt, diese Ovarien für insuffizient zu halten, und, selbst wenn dem so wäre, so ist es — und auch hierin ist Werth vollständig beizupflichten — noch immer vorzuziehen, nicht ganz suffiziente Ovarien zurückzulassen, als die Frau mit grosser Wahrscheinlichkeit Ausfallserscheinungen auszusetzen.

Werth spricht, wie schon oben erwähnt, die Vermutung aus, dass nach Entfernung des Myoms sich derartige ödematöse und hypertrophische Ovarien zur Norm zurückbilden können, und er erklärt hiermit auch die eigentümliche Erscheinung, dass vor der Operation bestandene leichte Ausfallssymptome post operationem hier und da zurückgehen. Auch pflichten wir ihm vollständig bei, wenn er entgegen dem Rate Jayles auch dort Ovarien belässt, wo schon Ausfallserscheinungen bestehen:

1. weil sich ja möglicherweise der Zustand der Ovarien nach der Uterusexstirpation bessern kann;

2. weil immerhin die Ovarien, wenn sie auch nicht suffizient sind, doch genügen, um einen Teil der Ausfallserscheinungen hintanzuhalten.

Deshalb ist auch ein weiterer Erklärungsversuch Werths als verständlich zu bezeichnen; die Fälle, wo post operationem Ausfallserscheinungen eintraten, um dann für Jahre zu verschwinden und erst später wiederzukommen, deutet er in der Weise, dass das Ovar bei der Operation geschädigt wurde, sich dann wieder erholte und erst später wieder sekundär atrophierte; dass sich in der Zwischenzeit vielleicht auch durch Erneuerung

[1]) Beitrag zur Pathologie des Eierstockes. Zeitschr. f. Geb. u. Gyn. Bd. XLIII.

[2]) Der Eierstock bei Fibromyoma uteri. IV. Kongress der deutschen Gesellschaft für Gynäkologie. 1892. p. 270.

der Blutversorgung ein besserer Zustand des Ovars hergestellt hat, glauben wir nach unseren Injektionsversuchen für nicht unwahrscheinlich halten zu müssen. —

In Bezug auf den Eintritt der Wallungen mit Rücksicht auf die Zahl der zurückgebliebenen Ovarien können wir leider nur über kleine Ziffern verfügen.

Wallungen bei belassenen Ovarien traten sofort nach der Operation auf: 4 mal bei einem belassenen Ovarium, bei 2 belassenen Ovarien 2 mal;

bis zu einem Jahre: bei einem vorhandenen Ovar 6 mal, bei 2 Ovarien 5 mal;

bis zu zwei Jahren: bei einem Ovarium 7 mal, bei 2 Ovarien 4 mal;

später als nach 4 Jahren post operationem: (1 Fall 3 Jahre post operationem) bei 1 Ovar 5 mal, bei beiden 8 mal.

Wenn es angeht, hieraus etwas zu folgern, so scheint die Belassung beider Ovarien den Eintritt der Wallungen mehr hinauszuschieben.

Was die Intensität der Wallungen bei einem oder beiden zurückgelassenen Ovarien betrifft,

so waren bei Belassung beider Ovarien die Wallungen:

1 mal stark,
4 mal mittelstark,
15 mal schwach;

bei Belassung nur eines Ovars:

2 mal stark,
7 mal mittelstark,
11 mal schwach.

Im allgemeinen war also auch zweifellos die Intensität der Wallungen bei Belassung nur eines Ovarium eine stärkere.

10. Die Erfolge der einzelnen Operationsmethoden bezüglich des Freiseins von Ausfallserscheinungen verhalten sich, wie folgt:

1. Supravaginale Amputation (19 Fälle), davon 7 beschwerdefrei = ca. 36 pCt. (6 mal 1 Ovar, 1 mal beide belassen).

2. Totalexstirpation per laparotomiam wegen Myom: 9 Fälle, 2 beschwerdefrei = 29 pCt. (1 Fall mit einem, einer mit beiden Ovarien).

3. Vaginale Totalexstirpation des myomatösen Uterus: 48 Fälle, davon 15 beschwerdefrei = ca. 31 pCt. (3 Fälle mit einem, 12 mit 2 Ovarien).

4. Vaginale Totalexstirpation des Uterus wegen entzündlicher Veränderungen: 5 Fälle, davon nur 1 Fall, wo beide Ovarien belassen worden sind (letzterer beschwerdefrei).

5. Totalexstirpation wegen Endometritis: 5 Fälle, davon ein beschwerdefreier Fall (beide Ovarien belassen).

6. Vaginale Totalexstirpation wegen Carcinom (15 Fälle, davon beschwerdefrei 5 = 33 pCt. (1 Fall mit einem, 4 Fälle mit beiden Ovarien.

Es ist natürlich nicht berechtigt, aus allen diesen Zahlen weitgehende Schlüsse zu ziehen. Dort, wo aber doch eine grösser Anzahl von Nachuntersuchungen vorliegt, wie bei der supravaginalen Amputation und bei der vaginalen Myomotomie, scheint doch die Funktion der zurückgelassenen Ovarien eine verhältnismässig gute zu sein, und zwar weist die supravaginale Amputation den grössten Prozentsatz von Beschwerdefreiheit auf, ein Resultat, welches mit dem von Werth gefundenen so ziemlich übereinstimmt.

Was die vaginalen Myomotomien anlangt, so geben auch sie immerhin in $^1/_3$ der Fälle gute Resultate bezüglich der Ausfallserscheinungen, ein Umstand, der wohl dafür spricht, dass sich auch bei vaginalen Operationen die Ovarien derart konservieren lassen, dass ein besonderer Nachteil gegenüber der Laparotomie nicht ins Auge fällt. Dieser Umstand scheint mehr dafür zu sprechen, dass es die nachträglich eintretende Entwicklung von Kollateralen in der Blutversorgung der Ovarien ist, welche auf ihr weiteres Funktionieren von günstigem Einfluss sein muss, und dass es praktisch vielleicht nicht so sehr darauf ankommt, ob der Ramus ascendens der Uterina geschont wird oder nicht. —

Auffallend ist es auch, dass von 15 Carcinomfällen 5 keine Ausfallserscheinungen zeigen, dass also auch hier die vaginale Methode in $^1/_3$ der Fälle die Funktionsfähigkeit der Ovarien geschont hat. Allerdings darf man nicht vergessen, dass es sich hier verhältnismässig oft um herabgekommene, ausgeblutete Individuen handelt, bei denen die Ausfallserscheinungen vielleicht von vornherein in geringer Intensität aufgetreten wären.

Ein Vergleich der einzelnen Operationsarten nach der Richtung, ob Beschwerdefreiheit eher durch Belassung eines oder beider Ovarien zu erzielen ist, ergibt wegen der Kleinheit unserer Zahlen keine eindeutigen Resultate.

So wurden in der 1. Gruppe (supravaginale Amputation) nur 4mal beide Ovarien zurückgelassen, eine Frau blieb frei von

Ausfallserscheinungen; ein Ovar wurde 15mal zurückgelassen; von diesen Frauen blieben 6 beschwerdefrei = ca. 40 pCt.

Bei der 2. Gruppe wurde 7mal 1 Ovar, 2mal beide Ovarien belassen; je ein Fall blieb beschwerdefrei.

Bei den vaginalen Myomotomien wurde in 13 Fällen 1 Ovar belassen; 4mal blieb die Patientin frei von Ausfallserscheinungen, was 33 pCt. entspricht. Von 35 Fällen, wo beide Ovarien belassen worden sind, blieben 11 Frauen beschwerdefrei, gleichfalls = ca. 33 pCt.

Also dort, wo wir grössere Zahlen haben, besteht keine wesentliche Differenz.

Überblicken wir noch einmal die Resultate der einzelnen Operationsmethoden, so müssen wir sagen, dass ein Unterschied im Erfolg keineswegs so ausgesprochen ist, dass wir uns bei der Wahl der Methode von der Rücksichtnahme auf die Ovarien werden leiten lassen.

Die Hauptfolgerungen, welche aus den vorstehenden Versuchen und Beobachtungen gezogen werden können, sind folgende:

I. Die Ovarien können nach Exstirpation des Uterus bei intakt erhaltener Gefässversorgung normal bleiben.

II. Es ist durch Experimente wahrscheinlich gemacht, dass die menschlichen Ovarien bei der Exstirpation oder Amputation des Uterus durch Verlust ihres Hauptgefässes, des Ramus ovaricus der Uterina, leiden, dass es im wesentlichen ein Zufall ist, wenn — selbst bei besonderer Aufmerksamkeit — dieser Ast geschont wird, dass sich aber verschiedene Kollateralen bilden können, und dass in einem verhältnismässig nicht unbedeutenden Prozentsatz atypische Gefässe zum Ovar verlaufen.

III. Diejenigen Frauen, denen bei der Exstirpation des Uterus ein Ovar oder beide Keimdrüsen belassen wurden, sind im allgemeinen denen gegenüber im Vorteil, welchen bei der Operation die Eierstöcke mitentfernt wurden. Vor allem ist ein grösserer Prozentsatz der ersteren frei von Ausfallserscheinungen; die in einer Anzahl von Fällen auftretenden Beschwerden setzen im Durchschnitt später ein, als die nach doppelseitiger Ovariotomie, und ein Unterschied in der Richtung, dass die Ausfallserscheinungen bei den Ovariotomierten rascher abklingen, ist keineswegs zu ersehen. Die Nervosität, die zum Bilde der Ausfallserscheinungen

gehört, tritt bei Belassung der Eierstöcke später auf. Die Intensität der Beschwerden scheint bei beiderseitig Kastrierten stärker zu sein.

IV. Ein Nachteil von der Zurücklassung der Ovarien konnte in keinem Falle konstatiert werden.

V. Auch in vorgeschrittenem Alter, über die Vierziger hinaus, sind die Ovarien von Bedeutung und demgemäss zu schonen.

Somit sind die Resultate der konservativen Methode — wenn auch nicht gerade ideal — so doch besser, als die der radikalen; und es ist nicht ausgeschlossen, dass eine verbesserte Technik die Erfolge noch günstiger zu gestalten imstande sein wird. Von besonderer Bedeutung wird es stets sein, dass das Ovar für seine sekundäre Gefässversorgung günstig gelagert wird: vor allem ist die Vena spermatica zu schonen, das Ovar gut zu fixieren und die Herstellung guter Wundverhältnisse, speziell auch durch sorgsame Überkleidung der Wunde mit Peritoneum, anzustreben.

Herrn Dozenten Dr. Grosser, Prosektor am anatomischen Institut, und Herrn Dr. Maresch, Assistenten des pathologisch-histologischen Instituts, bin ich für ihre freundliche Unterstützung zu herzlichem Dank verpflichtet.

Nachtrag.

Nach Abschluss dieser Arbeit erschien eine das gleiche Thema behandelnde Monographie von L. Mandl und O. Bürger (Die biologische Bedeutung der Eierstöcke nach Entfernung der Gebärmutter, Deuticke, Leipzig und Wien, 1904), welche sich auf umfassende Tierexperimente und das grosse Material der Klinik Schauta stützt. Wenn auch die Schlussfolgerungen der Autoren nicht ganz mit den meinigen übereinstimmen, so ist doch im allgemeinen das Resultat der Experimente und klinischen Nachforschungen ein ähnliches.

Literatur.

Abel, H., Dauererfolge der Zweifelschen Myomektomie. Archiv f. Gyn. Bd. LVII. 1898. H. 2.

Abel, G., Verhandlungen der deutschen Gesellschaft für Gynäkologie. Bd. V.

Alterthum, Über das spätere Befinden der Operierten nach Ausführung der Amputatio supravaginalis. Hegars Beiträge zur Geb. u. Gyn. Bd. II. p. 13.

Amann, VIII. Kongress der deutschen Gesellsch. für Gyn. 1899. p. 136.

Baldy, Diskussion zum Vortrage Beyeas. Amer. Journ. of Obst. Sept. 1901.
Baruch, Spätresultate von doppelseitigen Adnexoperationen. Zeitschr. f. Geb. u. Gyn. Bd. XLII. p. 288.
Baudron, E., De l'hystérectomie vaginale. Thèse de Paris. 1894.
Beyea, H. D., The conservation or preservation of the ovaries and functionating uterine tissue in the operations of hysteromyomectomy. Amer. journ. of obst. Sept. 1901.
Bluhm, Agnes, Monatsschr. f. Geb. u. Gyn. 1904. Februar.
Bollenhagen, Beitrag zur Pathologie des Eierstockes. Zeitschr. f. Geb. u. Gyn. XLVIII. 1900. H. 1.
Bond, Die Resultate von 50 Myomektomien. Lancet. 1903. 17. Jan.
Brennecke, Zeitschr. f. Geb. u. Gyn. XII. p. 73.
Brodnitz, Die Wirkungen der Kastration auf den weiblichen Organismus. Inaug.-Diss. Strassburg 1890.
Broeckaert, Contrib. à l'étude de l'artère utérine. Ann. de la Soc. méd. Gent 1892.
Bürger, Die Ovariotomie an der Klinik Schauta. Monatsschr. f. Geb. u. Gyn. Bd. XI. H. 1.
Bulius, Der Eierstock bei Fibromyoma uteri. IV. Kongr. der deutschen Gesellsch. f. Gyn. 1892. p. 270.
Burckhard, Über die Dauererfolge der Myomoperationen. Zeitschr. f. Geb. u. Gyn. Bd. XLVIII. 1900. H. 1.
Buschbeck, Überblick über 100 vaginale Totalexstirpationen wegen Uterusmyom und Nachprüfung der Enderfolge. Arch. f. Gyn. Bd. LVI. p. 160.
Buys und **Vandervedde**, Recherches expérimentales sur les lésions utérines consécutives à l'ovariotomie double. Arch. de Tocol. et de Gyn. Vol. 21. p. 872. 1894.
Chrobak, Über Einverleibung von Eierstockgewebe. Centralbl. f. Gyn. 1896. No. 20.
Cushing, E. W., Remote results of the removal of the uterus and ovaries. Boston Journ. Vol. 132. p. 151. 1895.
Czempin, Über die modernen Myomoperationen. Berl. klin. Wochenschr. 1899. No. 27.
Derselbe, Weitere Erfahrungen über Myomoperationen. Gesellsch. f. Geb. u. Gyn., Berlin, Sitzung vom 9. I. 1903. Referiert Centralbl. 1903. No. 11. p. 346. Ferner Zeitschr. f. Geb. u. Gyn. 1903. Bd. LII. H. 3.
Döderlein, in Küstners Lehrbuch der Gynäkologie. Jena 1901. p. 243.
Dührssen, Münch. med. Wochenschr. 1901. p. 725.
Duncan, W., A clinical lecture upon the modern treatment of uterine fibroids, with table of 68 consecutive cases of hysterectomy. Lancet. 1900. 21. April.
Ehrenfest, Centralbl. f. Gyn. 1900.
Engelmann, Über vaginale Myomoperationen. Sammlung klin. Vorträge. N. F. No. 305.
Fehling, Hegars Beiträge zur Geb. u. Gyn. Bd. I. p. 490.
Fischer, Zur Frage der Erhaltung von Ovarialresten. Centralbl. f. Gyn. 1900. p. 817.
Flaischlen, Sitzung der Berliner Gesellsch. f. Geb. u. Gyn. vom 11. XII. 1903. Ref. Centralbl. f. Gyn. 1904. p. 144.
Fleck, Myom und Herzerkrankungen in ihren genetischen Beziehungen. Arch. f. Gyn. LXXI. Bd. p. 281.
Flockemann, - Zur operativen Behandlung der entzündlichen Adnexerkrankungen mit Berücksichtigung der Dauererfolge. Jahrbücher der Hamburger Staatskrankenanstalten. Bd. VII. Jahrg. 1899/1900.
Derselbe, Zur Beeinflussung der Ausfallserscheinungen beiderseitig kastrierter Frauen durch Ovarialpräparate. Münch. med. Wochenschr. 1902. No. 48.

Frank, M., Zur Beurteilung des Wertes der Kastration bei Myomen des Uterus. Schweiz. Korresp.-Bl. 1894. p. 201.
Freund, H. W., VIII. Kongr. d. deutschen Gesellsch. f. Gyn. 1899. p. 22.
Derselbe, Atypische Myomoperationen. Münch. med. Wochenschr. 1903. No. 4.
Fritsch, VIII. Kongress. 1899. p. 22 u. 241.
Derselbe, Über Laparomyomotomie. Breslauer ärztl. Zeitschr. 1883. No. 1.
Derselbe, Die Krankheiten der Frauen. 1900.
Glaevecke, Körperliche und geistige Veränderungen im weiblichen Körper nach künstlichem Verluste der Ovarien einerseits und des Uterus andererseits. Arch. f. Gyn. Bd. XXXV. H. 1. 1889.
Gordon, Internat. Gynäkol.-Kongr. Amsterdam, 1899. Ref. Centralbl. f Gyn. 1899. p. 1070.
Gottschalk, Diskussion zu Mackenrodts Vortrag. Zeitschr. f. Geb. u. Gyn. Bd. L. p. 161.
Gradenwitz, Kastration wegen funktionierender Ovarien bei rudimentärer Entwicklung der Müllerschen Gänge. Monatsschr. f. Geb. u. Gyn. Bd. XVII. p. 627.
Grammatikati, Experimentelle Untersuchungen über das weitere Schicksal der Ovarien und Tuben nach Totalexstirpation des Uterus beim Kaninchen. Centralbl. f. Gyn. 1889. p. 103.
Grodmann, The clinical teory of menstruation. Amer. Journ. of Obst. XI.
Hamilton, 10 Fälle von supravaginaler Hysterektomie bei Uterusfibroid. New-York. med. Journ. 1894. 17. Febr.
Hegar, Operation der Fibromyome des Uterus. Münch. med. Wochenschr. 1902. No. 47.
Derselbe, III. Gynäkologen-Kongress. 1890. p. 306.
Derselbe, Die Kastration der Frauen. Volkmanns Sammlung klin. Vorträge. No. 136—138.
Hellstén, O., Beobachtungen über gleichzeitiges Vorkommen von Uterusmyom und ovarialer Neubildung. Mitteil. a. d. gyn. Klinik des Prof. O. Engström in Helsingfors. Bd. IV. H. 3. Ref. Centralbl. f. Gyn. 1903. No. 32. p. 989.
Hermann, Beitrag zur konservierenden Behandlung entzündlicher Adnexerkrankungen. Zeitschr. f. Geb. u. Gyn. Bd. 42. p. 193.
Hermes, Über die Erfolge der Kastration bei Myomen. Arch. f. Gyn. Bd. XLVIII. 1895. p. 103.
Halban, Sitzungsberichte der Akademie der Wissenschaften. Wien 1902.
Hagedorn, Über spätere Folgezustände nach doppelseitiger Ovariotomie. Inaug.-Diss. Freiburg 1896.
Herz, H., Über den Aderlass im Klimakterium. Zeitschr. f. prakt. Ärzte. 1900. No. 8.
Heywood Smith, Internat. Gynäkol.-Kongr. Amsterdam, 1899. Ref. Centralblatt f. Gyn. 1899. p. 1070.
Hofmeier, Beschaffenheit der Ovarien bei Myomen und Wirkung der Kastration. Vortrag, gehalten am IV. Kongr. d. deutschen Gesellsch. f. Gyn. 1892. p. 267.
Derselbe, Abdominale Myomoperationen. Vortrag, geh. auf der 70. Versammlung deutscher Naturforscher und Ärzte. Düsseldorf 1898.
Derselbe, VIII. Kongress der deutschen Gesellsch. f. Gyn. p. 239.
Hofmeier, Die Grundsätze der modernen Behandlung der Fibromyome des Uterus. Würzburger Abhandlungen aus dem Gesamtgebiet der praktischen Medizin. Würzburg 1902.
Howitz, Zur Behandlung der Fibromyome des Uterus. Centralbl. f. Gyn. 1892. p. 309.

Jayle, Physiologische Einwirkung der Kastration auf das Weib. Rev. de Gyn. et de Chir. abdom. 1897. No. 3.
Derselbe, De l'insuffisance ovarienne. Ibidem. 1901. p. 905.
Derselbe, Internationaler Gynäkologen-Kongress. Amsterdam 1899.
Kaltenbach, Totale Exstirpation des Uterus von der Scheide aus. Centralbl. f. Gyn. 1880. p. 246.
Kelly, Conservation of the ovary in hysterectomy and hysteromyomectomy. Brit. med. Journ. 29. Januar 1898. p. 288.
Derselbe, Operative gynecology. Vol. II. p. 370.
Knauer, Die Ovarientransplantation. Arch. f. Gyn. Bd. LX. p. 322.
Kitzki, Beitrag zur Kenntnis der Ausfallserscheinungen nach Totalexstirpation des Uterus per vaginam. Inaug.-Diss. Berlin 1898.
v. Karczyński, Errungenschaften und gegenwärtiger Stand der Organotherapie. Wiener Klinik. 1892. 2. u. 3. H.
Kocks, Über die Totalexstirpation des Uterus. Arch. f. Gyn. Bd. XIV.
Krönig, Gesellschaft für Geburtshülfe, Leipzig. Sitzung vom 12. Mai 1902. Referiert Centralbl. f. Gyn. 1902. p. 1024.
Krukenberg, Kastration und Flimmerepithel. IV. Kongress der Deutschen Gesellschaft für Gynäkologie. 1892. p. 276.
Labadie, Lagrave und Legneu, Traité médico-chirurgical de gynécologie II. Edition.
Landau, L., Anatomische und klinische Beiträge zur Lehre von den Myomen am weiblichen Genitale. Berlin—Wien 1899.
Derselbe, Zur Symptomatologie und Therapie der Uterusmyome. Berliner klin. Wochenschr. 1899. No. 27.
Derselbe, Verhandlungen der Deutschen Gesellschaft für Gynäkologie. Bd. VI.
Leopold, Die operative Behandlung der Uterusmyome durch vaginale Enukleation, Kastration, Myomotomie und vaginale Totalexstirpation. Arch. f. Gyn. Bd. XXXIII. p. 46.
Derselbe, III. Gynäkologen-Kongress. 1890. p. 309.
Liesau, Einfluss der Kastration auf den weiblichen Organismus. Inaug.-Diss. Freiburg 1896.
Littauer, Gesellschaft für Geburtshülfe zu Leipzig. 16. Juni 1902. Referiert Centralbl. f. Gyn. 1902. p. 1025.
Mackenrodt, Vaginale und abdominale Myomoperationen; ein Beitrag zur Erweiterung der vaginalen Operationsgrenzen. Vortrag, gehalten in der Ges. f. Geb. u. Gyn. Berlin, 22. Mai 1903. Referiert Centralbl. f. Gyn. 1903. p. 873.
Martin, A., Sammlung klinischer Vorträge, 343: Über partielle Ovarien- und Tubenexstirpation.
Derselbe, Zur Indikationsstellung und zur Technik der Myomoperationen. Münch. med. Wochenschr. 1900. No. 38.
Derselbe, Das Befinden der Ovariotomierten. Greifswalder medizinischer Verein. Sitzung vom 6. Mai 1899.
Derselbe, Über Myomenukleation. Monatsschr. f. Geb. u. Gyn. XIV. Bd. H. 2.
Derselbe, Sollen Myome vaginal oder abdominal angegriffen werden? Centralbl. f. Gyn. 1902. No. 14.
Martin, Ch., Conservative surgery of the ovary. Brit. med. Journ. und Lancet, 1898, August.
Matthaei, Über Ovarialresektion. Zeitschr. f. Geb. u. Gyn. Bd. XXXI. p. 345.
Mauclaire, Autogreffes souscoutanées des ovaires etc. La gynécologie. 1900. p. 494.
Michnow, Über die chirurgische Behandlung der Uterusfibromyome. Russki Wratsch. 1902. Referiert Centralbl. f. Gyn. 1903. No. 25. p. 783.
Mundé, The physical and moral effects of absence of the internale female sexual organes. Amer. Journ. of Obst. März 1899.

Nagel, Die weiblichen Geschlechtsorgane. Jena, Fischer, 1896.
Olshausen, Beitrag zur konservativ-chirurgischen Behandlung der Uterusmyome. Vortrag, gehalten auf dem XXIX. Kongress der Deutschen Gesellsch. für Chir. Zeitschr. f. Geb. u. Gyn. Bd. XLIII. p. 1.
Derselbe, Über die Wahl der Operation bei Myomen. Centralbl. f. Gyn. 1902. p. 1.
Ott, Centralbl. f. Gyn. 1890.
Péan, Archives de Tocologie. 1880. Juni und Dezember.
Pfeiffer, C., Die Verpflanzung des Eierstockes. Dissertation. Tübingen 1901.
Pfister, Die Wirkung der Kastration auf den weiblichen Organismus. Arch. f. Gyn. Bd. 56.
Popiel, Ein Beitrag zur Untersuchung über den Einfluss der Kastration auf den weiblichen Organismus. Pamiętnik Towarzystwa lekarskiego warszawskiego. Bd. 93. Referiert Virchow-Hirschs Jahresberichte 1897. II, p. 600.
Potén, Centralbl. f. Gyn. 1902. No. 11.
Pozzi, Annales de Gynécologie. 1893. p. 166.
Reinl, Sammlung klinischer Vorträge. No. 243.
Ribbert, Archiv für Entwicklungsmechanik. Bd. 8.
Routh, The conservative treatment of diseases of the uterine appendages. The brit. gynecol. journ. 1894. p. 51.
Rohé, Post-operative insanity. Amer. Journ. of Obst. März 1899.
v. Rosthorn, VIII. Kongress der Deutschen Gesellschaft für Gynäkologie. 1899. p. 108 ff.
Rubenstein, Verhalten des Uterus nach Exstirpation und Transplantation der Ovarien. Ref. The Amer. journ. of med. sc. 1900. p. 619.
Runge, Lehrbuch der Gynäkologie. Berlin 1902. p. 264.
Sauer, Die Dauererfolge der operativen Behandlung der Uterusmyome. Inaug.-Diss. Würzburg 1900. Ref. Centralbl. f. Gyn. 1902. p. 902.
Schatz, Versammlung deutscher Naturf. u. Arzte. Berlin 1886. p. 310.
Schauta, Sitzung der geburtshülflich-gynäkologischen Gesellschaft. Wien, 4. XI. 1902. Ref. Centralbl. 1903. p. 462, ferner ibidem. Dez. 1902.
Derselbe, VIII. Kongress der deutschen Gesellschaft f. Gyn. 1899. p. 106.
Derselbe, Congrès périodique international de Gynécologie et d'obstétrique. 1899. Ref. Frommels Jahresbericht. 1899. p. 86 ff.
Schmalfuss, Arch. f. Gyn. Bd. XXVI.
Schmitz, Über Nervosität bei Kastration. Naturforscherversamml. Düsseldorf 1889.
Derselbe, Nervenstörung und Kastration. Münch. med. Wochenschr. 1898. p. 42.
Schröder, Die Exzision von Ovarientumoren mit Erhaltung des Ovariums. Zeitschr. f. Geb. u. Gyn. Bd. X. p. 358.
Derselbe, Zur Myomotomie. Zeitschr. f. Geb. u. Gyn. Bd. VIII. p. 143.
Segond, zitiert bei Abel. p. 221.
Schenk, Über Dauererfolge nach Myomotomie. Arch. f. Gyn. Bd. LXII.
Shober, Diskussion zu Beyeas Vortrag. Am. Journ. of Obst. Sept. 1901.
Sinclair, Internat. gynäkol. Kongress. Amsterdam 1899. Ref. Centralbl. f. Gyn. 1899. p. 1070.
Sippel, Die Kastration bei Myom. Volkmanns Sammlung. No. 259.
Sokolow, Der Einfluss der Entfernung der Ovarien auf den Uterus. Inaug.-Diss. Moskau 1895.
Strassmann, Arch. f. Gyn. Bd. LII.
Thorn, Über vaginale Myomotomien und das Verhältnis der Enukleation zur Totalexstirpation. Centralbl. f. Gyn. 1902. No. 11. p. 273.
Thornton, Verhandlungen der brit. Gesellschaft in Nottingham. Centralbl. f. Gyn. 1898. p. 193.

Vowinkel, Die operative Behandlung der Fibromyome des Uterus. (Sonderabdruck.) Ref. Centralbl. f. Gyn. 1903. No. 25. p. 782.
Waldeyer, Das Becken. Bonn. Cohen. 1896.
Waldstein, Über Cystenbildung in Ovarialresten. Centralbl. f. Gyn. 1900.
Werth, III. Gynäkologen-Kongress. 1890. p. 308.
Derselbe, Ausfallserscheinungen nach abdominaler Myomotomie mit Zurücklassung des Ovariums. VIII. Versammlung der deutschen Gesellschaft f. Gyn. 1899. p. 140.
Derselbe, Die Erhaltung der Ovarien bei Myomotomie, vaginaler Uterusexstirpation und Adnexoperation. LXXIII. Versamml. deutsch. Naturf. u. Ärzte. Hamburg 1901.
Derselbe, Untersuchungen über den Einfluss der Erhaltung des Eierstockes auf das spätere Befinden der Operierten nach der supravaginalen Amputation und vaginalen Totalexstirpation des Uterus. Klin. Jahrb. G. Fischer. 1902.
Wertheim, Bericht über 52 Myomoperationen. Wien. klin. Wochenschr. 1899. No. 21.
Winternitz, Über Spätresultate der Kastration bei Myomen. Verhandl. d. deutschen Gesellsch. f. Gyn. VIII. Kongress. 1899. p. 47.
Witschel, Über Ausfallserscheinungen nach Entfernung der weiblichen Sexualorgane. Inaug.-Diss. Strassburg 1903.
Wolff, Beiträge zur pathologischen Histologie der Ovarien, mit besonderer Berücksichtigung der Cysten. Virchows Archiv. Bd. CLXVI.
Zweifel, Arch. f. Gyn. Bd. XXXIX. p. 533.
Derselbe, Verhandlungen d. deutschen Gesellschaft f. Gyn. VIII. Kongress. 1899. p. 22.
Derselbe, Gesellschaft f. Geburtsh. Leipzig. Sitzung vom 12. V. 1902. Ref. Centralbl. f. Gyn. 1902. p. 805.

XXXIII.

Zur Kasuistik des primären Tubencarcinoms.

Von

A. A. ANUFRIEF,

Privatdozent der Moskauer Universität (jetzt Privatdozent in Odessa).

Die in der letzten Zeit angewandten klinischen Untersuchungsmethoden, sowie die Entwicklung der Operationstechnik bei gynäkologischen Krankheiten erweitern unseren Horizont immer mehr und mehr betreffs dieser oder jener pathologischen Prozesse. Einen besonderen Eifer in der Ausarbeitung der Pathologie der weiblichen Geschlechtssphäre bewies das letzte Viertel des verflossenen Jahrhunderts. Es überraschte uns mit sehr wertvollen Beobachtungen und Tatsachen. Vor unseren Augen entwickelte sich die Lehre vom Deciduoma malignum, von den gonorrhoischen Prozessen, der extrauterinen Schwangerschaft, der

Arteriosclerosis der Gebärmutter u. s. w. Zu dieser Kategorie gehört auch das primäre Tubencarcinom, welches vor verhältnismässig kurzer Zeit noch in Abrede gestellt wurde, jetzt aber schon in mehr als 50 Fällen in der Literatur bekannt ist. Noch im Jahre 1881, d. h. vor 21 Jahren, schrieb ein so erfahrener Gynäkologe wie Schröder in seinem Handbuch der Krankheiten der weiblichen Geschlechtsorgane (5. Auflage): „Carcinoma kommt an den Tuben niemals primär vor und auch nur ausserordentlich selten als wirkliche Metastase." Die Professoren der pathologischen Anatomie Klebs und Rokitansky verneinten damals ebenfalls, dass Carcinom an den Tuben primär vorkomme. Jedoch schon in der zehnten Auflage seines Handbuchs, erschienen im Jahre 1890, änderte Schröder seine Ansicht, indem er sagt: „Neubildungen der Tuben haben wenig praktischen Wert, weil es sich im allgemeinen nur um einzelne in der Literatur bekannte Fälle handelt. Und wirklich, während des Zeitraums von 1881 bis 1890 wurden nur drei Fälle veröffentlicht, von Orthmann, Doran und Kaltenbach. Im Jahre 1886 beschrieb Orthmann als der erste einen zweifellosen Fall von primärem Tubencarcinom aus der Klinik von Martin; aus der früheren kasuistischen Literatur sammelte Orthmann 13 Fälle, die sich aber alle als sekundäre Krebse der Tuben erwiesen. Im Jahre 1895 führt A. Martin in seinem Buche: „Die Krankheiten der Eileiter" schon 17 veröffentlichte Fälle primären Tubencarcinoms an. Die letzten grösseren Arbeiten über das primäre Tubencarcinom sind die von Max Stolz aus der Universitätsfrauenklinik von Prof. v. Rosthorn in Graz: „Zur Kenntnis des primären Tubencarcinom" (Archiv f. Gyn., 66. Band, zweites Heft, 1903) und von W. Zangemeister aus der Universitätsfrauenklinik zu Leipzig: „Über primäres Tubencarcinom" (Beiträge zur klinischen Chirurgie, 34. Band, 1902). Stolz gab eine Beschreibung seines Falles und sammelte im Laufe von 7 Jahren noch 26 neue hinzu (44), Zangemeister 3 eigene und 48 aus der Literatur, im ganzen 52 Fälle (ein Fall von Stolz). Ausserdem führt im Centralblatt für Gyn., No. 51, 1902, Gräfe aus Halle noch einen Fall an, sodass wir im ganzen jetzt 53 in der Literatur bekannte Fälle von primärem Tubencarcinom zählen, worunter nur 4 Fälle russischen Autoren angehören. Den ersten Fall veröffentlichte Pr.-Doz. Michnot aus der Klinik von Prof. Lebedef in Petersburg (Medizina 1891, No. 3), den zweiten Prof. Stroganof aus dem klinischen Heleneninstitut — Abteilung des Prof. Ott (Sammlung von Arbeiten über Geburts-

hülfe und Gynäkologie, Prof. Slawiansky gewidmet). Infolgedessen ist die Bemerkung des Prof. Stroganof, dass ihm in der russischen Literatur eine Beschreibung der primären Erkrankung der Tuben nicht vorgekommen sei, nicht ganz zutreffend. Den dritten Fall beschrieb Pr.-Doz. Warneck in den Nouvelles d'Archives d'Obstétrique et de Gynécologie 1895 aus dem Moskauer Bassmanschen Krankenhaus und den vierten Jakobsohn aus Petersburg ebenfalls von Prof. Ott in der Russischen Zeitschrift für Geburtshülfe und Frauenkrankheiten 1898. In den russischen Lehrbüchern für Gynäkologie finden wir eine Beschreibung des primären Tubencarcinoms nur bei Prof. Slawiansky. Prof. Snegiref erwähnt diese Erkrankung gar nicht, während Prof. Tolotschinof nur bemerkt: „Die primäre Entwicklung von carcinomatösen und sarcomatösen Neubildungen im Corpus der Tuben bildet eine äusserst seltene Erscheinung." Ich erlaube mir, zur obigen Zahl meinerseits noch einen Fall primären Tubencarcinoms hinzuzufügen, den ich operiert und über welchen ich am 20. Nov. 1902 in der Moskauer Gesellschaft für Geburtshilfe und Gynäkologie und am 27. Juni 1903 in der Gesellschaft der Ärzte der Stadt Archangelsk referiert habe. Es wird dies der 53. Fall in der internationalen Literatur und der 5. in der speziell-russischen sein.

Die Kranke, eine Bäuerin aus dem Gouvernement Rjäsan, 51 Jahre alt, verheiratet, trat am 15. Oktober 1902 in das Moskauer städtische Sokolnik-Krankenhaus ein. Sie klagte über Schmerzen im Unterleib, in der Lumbalgegend und im linken Bein und über Beschwerden beim Harnlassen. Sie fühlte sich krank seit 4 Monaten, Verschlimmerung trat ein vor 3 Wochen. Die Menstruation begann im 14. Jahre. Die Menstruationen traten regelmässig ein alle 14 Tage und dauerten 7 Tage mit grossem Blutverlust und ohne Schmerzen. Sie verheiratete sich im 18. Jahre; der Charakter der Menstruation blieb derselbe. Seit 2 Jahren haben die Regeln aufgehört. Vor dem Aufhören war eine 7monatliche Pause eingetreten, wobei am Ende derselben sich kurze Zeit blutige Ausscheidungen gezeigt hatten. Sie war einmal schwanger, im ersten Jahre nach ihrer Verheiratung. Die Geburt fand zur richtigen Zeit statt, und zwar spontan. Nach der Geburt erkrankte sie nicht. Vor 2½ Monaten zeigte sich eine Rötung und Schwellung des rechten Knies, was die Kranke veranlasste, in das Semstwo-Krankenhaus in Rukawischnikof einzutreten. Dort machte man ihr einen Schnitt in das Knie, worauf sie in diesem Krankenhause 5 Wochen lag. Einen bestimmten Grund der Erkrankung des Knies vermochte sie nicht anzugeben. Andere Krankheiten hatte sie nicht.

Status praesens. Die Kranke ist mittleren Wuchses, ziemlich gut gebaut, schlecht genährt, hat wenig Unterhautgewebe, welke Gesichtshaut und schwach entwickelte Muskulatur.

Leber und Milz sind von normaler Grösse. 14 cm über der Symphysis, rechts von der Medianlinie lässt sich eine höckerige, bewegliche Geschwulst konstatieren. Die Inguinaldrüsen sind vergrössert, besonders die linken.

Status gynaecologicus: Die äusseren Geschlechtsorgane sind normal entwickelt. Die Wände der Scheide sind geglättet. Portio vaginalis uteri klein, etwas nach links und nach oben gewendet. Die Gebärmutter vergrössert, mit ihrem Fundus nach rechts geneigt. Am linken Horn der Gebärmutter beginnt ein ziemlich kompakter Tumor, der, wie oben bemerkt, sich 14 cm über der Symphysis befindet. Unter diesem Tumor, vor dem Gebärmutterkörper, lässt sich ein zweiter Tumor konstatieren, welcher von der Grösse eines Apfels und von sehr kompakter Konsistenz ist. Ausserdem, links von der Gebärmutter, seitwärts und unter dem ersten Tumor, fühlt man eine elastische Geschwulst, die, von der Grösse des Kopfes eines Neugeborenen, den hinteren Douglas hervordrängt. Es gelingt nicht, den Übergang des Tumors in die Geschwulst zu verfolgen, hingegen lässt sich der Zusammenhang der letzteren mit der Gebärmutter bestimmen. Die rechte Tube ist mässig verdickt. Der rechte Eierstock weicht von der Norm nicht ab, der linke ist durch Palpation nicht nachzuweisen.

Diagnosis: Fibromyomata uteri multiplicia. Sactosalpinx serosa sinistra (Cystis tubo-ovarialis?). Salpingitis dextra.

Bis zum 25. Oktober bekam die Kranke Sol. arsenicalis Fowleri + tra ferri Bestoucheffii; die Scheide wurde anfangs mit Lysol und nachher mit Sublimat 1 : 3000 ausgespült. Die Abendtemperatur war 37,4, einmal 37,8. Der Harn bot keine Abweichung von der Norm.

Nach entsprechender Vorbereitung der Kranken und nach vorheriger Infusion von 300 cm^3 Kochsalzlösung (Fritsch empfiehlt, schwächlichen Kranken die Kochsalzinfusion 2—3 Tage vor der Operation zu machen) wurde am 25. X. die Kranke unter Chloroformnarkose + 40 pCt. Alkohol von mir in der Trendelenburgschen Lage operiert: Hysterectomia totalis abdominalis et salpingo-oophorectomia sinistra et salpingoectomia dextra. Ich führte den Schnitt, über den Nabel hinausgehend, längs der Linea alba aus. Nachdem die Bauchhöhle geöffnet, die Darmschlinge mit Gazetüchern beiseite geschoben und die untere Ecke der Wunde mit dem Bauchdeckenhalter von Doyen freigelegt war, entrollte sich folgendes Bild der inneren Geschlechtsorgane: Fast auf der Medianlinie des Körpers ragte ein mässig kompakter Tumor hervor, welcher vom linken Horn der Gebärmutter ausging. Den Tumor bedeckte das Peritoneum, welches unmittelbar in das vordere verkürzte Blatt des Ligam. latum uteri überging. Zwischen den beiden Blättern des Ligam. latum derselben Seite liess sich durch Palpation eine elastische, mit flüssigem Inhalt gefüllte Geschwulst erkennen. Der nicht vergrösserte Uterus war mit seinem Fundus stark nach rechts geneigt. Auf den ersten Blick schien es mir, als ob ich einen myomatösen Knoten der Gebärmutter und eine intraligamentäre Geschwulst vor mir hätte. Den Knoten mit der Museuxschen Zange ergreifend, wollte ich ihn emporheben, aber während des Ziehens begann aus den Stichen und Rissen eine breiartige Masse zu treten. Nach einer genaueren Untersuchung dieses Knotens überzeugte ich mich, dass ich es mit der wurstartig geschwollenen linken Tube, die mit papillären Wucherungen gefüllt war, zu tun hatte; ich hörte selbstverständlich mit dem Ziehen sofort auf. Nachdem ich in das vordere Blatt des Ligam. latum einen ovalen Einschnitt gemacht hatte, begann ich die Ausschälung der Geschwulst, die sich intraligamentär entwickelt hatte, mit den Blättern des Lig. latum verwachsen war und in Verbindung mit der Tube stand. Während der Lösung der Verwachsungen platzte die Geschwulst, woraus sich ungefähr 2 Gläser blutiger Flüssigkeit entleerten, welche mit Gazetüchern entfernt wurde. Hierauf wurden sowohl Geschwulst, wie Tube leicht beweglich und nach Unterbindung und Durchtrennung des Lig. infundibulo-pelvicum und des uterinen Endes der Tube exstirpiert. Jetzt wurde der ziemlich kleine Fundus uteri mit der Museuxschen Zange nach vorn gezogen, der hintere Douglas längs der Kornzange aufgeschnitten, die Cervix

uteri von beiden Seiten abgetrennt und durch die Wunde im Douglas in die Bauchhöhle extrahiert und endlich der Fornix anterior geöffnet. Nach der Unterbindung der linken Arteria uterina wurde die Cervix links vollständig abgetrennt; hierauf, nach Unterbindung und Durchtrennung des linken Lig. infundibulo-pelvicum, des Mesovariums und der rechten Arteria uterina, wurde die Gebärmutter mit der rechten Tube exstirpiert. Der rechte, unveränderte, von Verwachsungen freie Eierstock von normaler Grösse wurde zurückgelassen. Toilette der Beckenhöhle, Drainage durch die Scheide, deren Wände mit fortlaufender Seidennaht vernäht wurden. Der rechte Stumpf wurde mit dem Eierstock in der rechten Ecke der Scheide befestigt und die Blätter des Peritoneum mit fortlaufender Seidennaht zusammengenäht. Auf die Bauchwand kam eine Naht in 2 Etagen. Während der Operation wurden, in Anbetracht der Blutdruckverminderung, noch 200 cm³ Kochsalzlösung, sowie Coffein unter die Haut eingespritzt. Die Abendtemperatur am Operationstag war 37,5. Am 28. X. wurde ein Abführmittel gegeben. Am 29. X. wurde der Tampon aus der Bauchhöhle entfernt. Eine Kultur auf Bouillon, dem aus dem Bauch herausgenommenen Ende des Tampons entnommen, zeigte bei bakteriologischer Untersuchung eine grosse Menge in Form von kurzen Ketten gelagerter Diplokokken. Nach den Untersuchungen von Kruse, Pansini u. A. stellen die Diplokokken Übergänge vom typischen Diplococcus lanceolatus bis zum eitererzeugenden Streptococcus dar. Trotz der vorhandenen Mikroorganismen stieg die Temperatur nur einmal, am 30. Oktober bis 37,8. Am 4. XI. wurden die oberflächlichen Nähte der Bauchwand und die Hälfte der tiefen fortlaufenden Nähte entfernt. Am 6. XI. wurde der Rest der letzteren entfernt. Überall Heilung per primam intentionem. Am 8. XI. erwies die innere Untersuchung eine mässige Verhärtung im Stumpfe. Die linken Inguinaldrüsen sind, wie früher, mehr vergrössert als die rechten. Im übrigen keinerlei Veränderung. Am 14. XI. wurde der Kranken erlaubt, im Bette zu sitzen, am 15. XI. aufzustehen. Am 24. XI. wurde sie entlassen. Sie bewegt sich frei und fühlt keine Schmerzen im Unterleib. Die Verhärtung im Stumpfe blieb dieselbe. In mässigem Grade ist Dysuria zu verzeichnen. Allgemeines Befinden befriedigend.

Makroskopischer Befund: Die linken Adnexe: Die Tube ist wurstförmig erweitert, auf der inneren Fläche in der Pars ampullaris et media befinden sich eng mit der Wand verbundene papilläre Wucherungen. Die Tube geht allmählich in den cystenartig erweiterten Eierstock über, an dessen kompakteren Stellen einzelne Graafsche Follikel sichtbar sind; somit haben wir es mit einer Tuboovarialcyste zu tun, wobei das Neoplasma sich nur auf die Wand der Tube beschränkt und auf die Cyste nicht übergeht. Am äusseren Ende der Tube befindet sich ein metastatischer Knoten.

Die rechte Tube ist verdickt und rosenkranzartig aufgedunsen; ihre innere Fläche ist ebenfalls mit papillären Wucherungen bedeckt, welche aber nicht in die Wand eindringen und leicht von ihr abgelöst werden können. Am Abdominalende der Tube befindet sich eine Bildung von der Grösse einer Nuss, mit kolloidalem Inhalt (Hydatis Morgagni). An der Aussenseite der Tube befinden sich Adhäsionsmembranen, welche auf eine Perisalpingitis chronica schliessen lassen.

Der Uterus ist von normaler Grösse; auf der vorderen rechten Seite des Fundus befindet sich ein verkalktes Myom von der Grösse eines kleinen Apfels — Myoma interparietale subserosum petrificatum. Die Schleimhaut befindet sich im Zustand chronischer Entzündung mit zwei kleinen schleimigen Polypen: der eine liegt in der Gegend des Fundus, der andere im Corpus in der Gegend des Orificium internum. Die Höhle des Cervix ist erweitert.

Die durch den Prosektor des Sokolnikschen Krankenhauses Dr. P. M. Newiademsky angefertigten mikroskopischen Präparate aus den Tuben erwiesen primäres Carcinom. Der Professor der Moskauer

Universität M. N. Nikiforof und der Priv.-Doz. A. F. Mamurowsky bestätigen diese Diagnose. Ausserdem erwies mir Professor M. N. Nikiforof die Liebenswürdigkeit, zwei Mikrophotogramme der Präparate anzufertigen. Die Eigentümlichkeiten der mikroskopischen Präparate sind folgende: Die linke Tube befindet sich im Stadium fibröser Degeneration mit bedeutender Entwickelung des Bindegewebes; auf der Wand derselben sind papilläre Wucherungen von atypischem Bau (Wuchs) des Epithels sichtbar. Im Querschnitt scheinen die sich verzweigenden Papillen Drüsen zu sein: dies ist jedoch wegen Fehlens des Lumen ausgeschlossen. Die Krebsherde durchdringen nicht nur die Submucosa, sondern auch die Muscularis. Die rechte Tube ist ebenfalls im Zustand chronischer Entzündung mit Papillenwucherung, welche jedoch in die Tube selbst nicht eindringt. Für

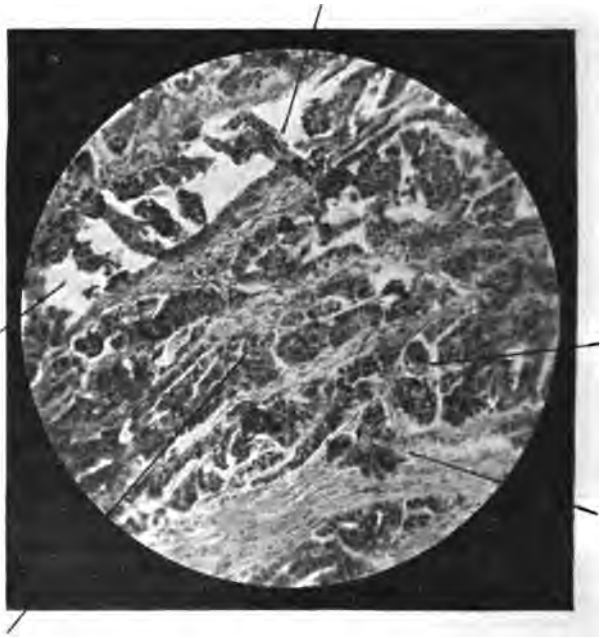

den selbständigen Charakter der Geschwulst in der rechten Tube spricht das Fehlen von Zellen destruktiven Charakters; der Charakter der Zellen ist derselbe, wie in der linken Tube. Im metastatischen Knoten in der Gegend des äusseren Endes der linken Tube hat das Neoplasma schon nekrotischen Charakter.

Mikroskopische Diagnose: Carcinoma papillare primarium utriusque oviducti, wobei der Prozess in der linken Tube stärker, als in der rechten ausgebildet ist.

Auf diese Weise haben wir an den inneren Geschlechtsorganen zwei Neubildungen: eine gutartige im Uterus — ein Myom — und eine bösartige in den Tuben — ein Carcinom. Nach der Petrifikation zu urteilen, hat der erste Prozess in seiner Ent-

wicklung aufgehört während umgekehrt, die zerstörende Tätigkeit des zweiten in vollem Gange ist. Sänger und Barth wiesen, wie bekannt, im Jahre 1895 auf den papillären Charakter des primären Tubencarcinom hin und schlugen, in Anbetracht der Beobachtungen der Autoren, welche Anhäufungen polymorpher Zellen in Gestalt von Strängen und Knoten in den Wänden der Tuben fanden (Zottenkrebs), folgende Einteilung vor: 1. Carcinoma papillare s. villosum (Carcinome von rein papillärem Bau) und 2. Carcinoma papillare-alveolare (Carcinome von papillär-alveolärem Bau).

Die andere Form des Carcinom beschreiben Landau-Rheinstein, v. Rosthorn, Fischel, Eckardt, Hofbauer, Stolz und andere. Eckardt und Falk behaupten, dass sich beide Formen zusammen entwickeln, dass aber das Carcinom in der Wand der Tube so schnell wächst, dass es nicht bis zur Wucherung der Papillen kommt. Nach Stolz ist das Carcinom von papillärem Bau ein Vorbereitungsstadium zum Carcinom von papillär-alveolärem Bau. Zangemeister erklärt die alveolären Bezirke in den Präparaten durch frühes Eindringen des Carcinom in die Wand der Tube und nachherige Ausbreitung in derselben. Nach seiner Meinung gehören alle Fälle, in welchen papilläre und alveoläre Formen beobachtet werden und hauptsächlich letztere Form vorherrscht, zu den Carcinomen von papillärem Bau. Er neigt somit zur Ansicht Sängers hin. Viel eher muss angenommen werden, dass wir da, wo es sich um eine gemischte Form (papillare und papill.-alveolare) handelt, nur verschiedene Bilder der Neubildung vor uns haben, welche vom Charakter der Gewebe, in welchen der Prozess vor sich geht, abhängig sind. Alle Autoren stimmen darin überein, dass das Carcinom von papillär-alveolärem Bau bösartiger sei, als das Carcinom von rein papillärem Bau. In einigen Fällen fand man schleimige Degeneration im Geschwulstinhalt und Petrifikation. Zangemeister konstatierte bei seiner zweiten Kranken in dem nach der Amputation des Uterus zurückgebliebenen Stumpfe nach 14 Monaten ein Mysosarkom. Falk beobachtete 7 Monate nach der Operation eine sarkomatöse Neubildung im Becken. In zwei Fällen von v. Franqué, sowie in einem Falle von Schäfer waren die Neubildungen gemischten Baues und bestanden aus carcinomatösem und sarkomatösem Gewebe. Tuboovarialcysten auf der Seite der Neubildung wurden, ausser in meinem, noch in den von Fischel, Knauer und Warneck angeführten Fällen konstatiert.

Die von mir operierte Kranke sah ich in der Ambulanz am 6. II. 1903 wieder, d. h. 4 Monate nach der Operation. Die Infiltration auf der linken Seite war faustgross. Der rechte Stumpf und der rechte Eierstock waren ohne Veränderung. Auf dem Mons veneris war Hautödem. Bedeutende Vergrösserung der linken Inguinaldrüsen, welche sie bald nach Entlassung aus dem Krankenhaus bemerkte. Mässige Schmerzen links im Unterleib, sowie mässige Dysuria. Am 30. V. trat die Kranke in das Sokolniksche Krankenhaus ein. Sie klagte über Beschwerden beim Gehen in den beiden Regiones inguinales und im Unterleib (sie geht gebeugt, das Becken nach rückwärts ziehend), über ödematöse Anschwellung der Beine, Schwäche und Schmerzen. Vor 4 Monaten fingen die Füsse zu schwellen an, wozu sich vor 2 Wochen noch ziemlich heftige Schmerzen im Unterleib gesellten. Starke Verstopfung hatte sie nicht. Blasenentlerung war regelmässig. Die Gesichtsfarbe war bleich und welk. In der Ernährung war ziemliche Verschlimmerung eingetreten. Temperatur normal, Puls 72, gutgefüllt. Schmerzen in der Lebergegend. Die Milz ist nicht vergrössert. Das rechte Bein ist in der ganzen Länge mehr angeschwollen, als das linke. Die linken Inguinaldrüssen sind mehr vergrösser, als die rechten. Bei der inneren Untersuchung lässt sich ein festes, wenig schmerzhaftes Infiltrat im Gewebe der linken Seite des Beckens konstatieren, welches sich zweifingerbreit über das linke Lig. Poupartii erhebt und dicht an den geschwollenen Inguinaldrüsen anliegt. Das Infiltrat geht in der Tiefe des Beckens etwas rechts über die Medianlinie, zieht sich zur Symphysis ossium pubis hin und umfasst die Harnblase von hinten und von links. In der rechten Hälfte des Beckens ist das Infiltrat bedeutend kleiner, als in der linken. In der Scheidennarbe lässt sich ein Rezidiv der Neubildung nicht konstatieren.

Es hat sich also, ungeachtet der verhältnismässig radikalen Operation, in den ersten 4 Monaten nach derselben bei unserer Kranken ein Rezidiv sowohl in dem linken Parametrium ausgebildet, als auch in den linken Inguinaldrüsen (ein in dieser Gegend sehr seltenes Rezidiv). Obgleich die Krankheitssymptome erst 4 Monate vor der Operation unsere Kranke zu beunruhigen anfingen, gelang es doch dem Krankheitsprozess, schon in dieser Zeit tiefe Wurzeln im Organismus zu fassen.

Bei der Mehrheit der Autoren traten die Rezidive im Laufe des ersten Jahres ein, wobei zu bemerken ist, dass sie sich grösstenteils nur auf die Entfernung der erkrankten Adnexe beschränkten. Es ist nur ein Fall in der Literatur bekannt, und zwar der von Veit, wo während 7 Jahren kein Rezidiv stattfand. Absolut radikal operierte nur Stolz den 8. VII. 1901 nach der Methode von Prof. v. Rosthorn, welcher dieselbe zur Entfernung des carcinomatösen Uterus anwandte. Beide Parametrien wurden aufgeschnitten, die Ureteren blossgelegt, die Art. uterinae unterbunden; hierauf wurden die Drüsen und die parametralen Bindegewebe mit dem Uterus, den Tuben und den Eierstöcken entfernt. An der Bifurkation der Art. iliacae communis bildeten die Drüsen ein Konglomerat, von der Grösse einer Nuss. Die rechten Lumbaldrüsen hatten die Gestalt kompaker Knoten, von annähernd drei Zentimeter Durchmesser. Am Kreuzungspunkte der Ureteren, der Art. iliacae communis und der Art. iliacae externae befanden sich 2 in die Länge ge-

zogene Drüsen (J_1 und J_2 nach Peiser). Von der rechten Seite wurden 2 kleine Drüsen von der Art. iliacae communis und externa entfernt. Die Parametrien waren an beiden Seiten frei. Drainage durch die Scheide. Genesung. 4 Monate nach der Operation war die Kranke vollständig gesund.

Wir haben noch nicht genügend Material, weder über das primäre Tubencarcinom, noch über das Carcinom der Gebärmutter (die Beobachtungen Wertheims umspannen einen noch zu kleinen Zeitraum), um über die Resultate dieser radikalen Operation entscheiden zu können. In veralteten Fällen ist sie, ungeachtet der sehr bedeutenden Verwundungen, kaum von Nutzen. Es unterliegt jedoch keinem Zweifel, dass es empfehlenswert ist, nach Möglichkeit rechtzeitig und radikal zu operieren.

In Bezug auf die Häufigkeit dieser Erkrankung führt Zangemeister folgende Ziffern an: Von 1890 bis 1901 inklusive wurden in der Leipziger Klinik im ganzen 1609 Laparotomien gemacht, worunter 374 ausschliesslich wegen Erkrankung der Tuben; unter letzteren waren (nur) 5 Fälle von Carcinom, was 0,31 pCt. aller Laparotomien oder 1,33 pCt. derjenigen Laparotomien, welche wegen Erkrankung der Tuben ausgeführt wurden, ausmacht.

Ein ausführlicheres Referat über die Lehre vom primären Tubencarcinom beabsichtige ich dem ersten russischen Kongress für Gynäkologie und Geburtshülfe in St. Petersburg vorzulegen.

XXXIV.

Aus der Geburtshülflich-gynäkologischen Klinik Prof. Fenomenoff und aus dem pathologisch-anatomischen Institut Prof. Zjübimoff zu Kasan.

Zur Frage über das Schicksal der subserösen Fibromyome.

Von

Privatdozent W. WLADIMIROFF.

Bei weitem nicht alle Gynäkologen sind unter einander in der Bestimmung einig, was man eigentlich unter den subserösen Fibromyomen verstehen muss. Die meisten gebrauchen diesen Namen überhaupt für alle Neubildungen, die auf der Oberfläche

der Gebärmutter erscheinen und unmittelbar mit dem Bauchfell überzogen sind. Daher rechnen manche hierher nicht nur die Neubildungen, die breitbasig der Gebärmutter aufsitzen, sondern auch die, welche in die Bauchhöhle hineinragen und mit dem Uterus nur durch ein kleines Segment, einen Stiel verbunden sind. Allerdings fehlt es auch nicht an abweichenden Anschauungen, die die Grenzen enger ziehen.

Bei exakter Anwendung der Ausdrücke, sagt Gebhardt in seinem Handbuche der pathologischen Anatomie der weiblichen Genitalorgane, dürften nur diejenigen Geschwülste als subseröse bezeichnet werden, welche von Peritoneum umkleidet an einem Stiel frei in die Bauchhöhle hineinhängen.

Wir haben nicht die Absicht, hier in diesem Vortrage die Frage über die Genauigkeit dieser oder jener Klassifikation der Fibromyome, spez. der subserösen aufzuwerfen. Wir müssen hier vor allem betonen, dass wir den Begriff von den subserösen Fibromyomen in seinem beschränkten Umfange behandeln werden, was mit der letzten Behauptung Gebhardts übereinstimmt. Wir wollen hier nur die Möglichkeit einer Veränderung des Verhältnisses der Geschwulst zu ihrem Mutterorgan erörtern. Dementsprechend ziehen wir nur die Geschwülste mit scharf ausgeprägtem Stiele (sogenannten subserösen Polypen) und die Veränderung dieses Stieles zu unserer Betrachtung heran.

Die subserösen Myome, sagt Delbet in seinem Handbuche der Chirurgie, gehen am häufigsten aus dem Fundus oder aus der hinteren Wand des Uteruskörpers hervor. Der Stiel der Geschwulst besteht aus Bauchfell und Muskelgewebe mit Gefässen. Bald kurz und dick, bald lang und dünn erlaubt er der Geschwulst freie Beweglichkeit. Die Muskelbündel können vollkommen aus dem Stiele verschwinden. Derselbe verkleinert sich, atrophiert und kann sogar zerreisen. Im letzten Falle sind die Geschwülste gewöhnlich durch Verwachsungen mit den Nachbarorganen, Darm, Netz, Eierstöcken verbunden, Verwachsungen, durch welche ihre Ernährung bedingt wird.

Die Loslösung dieser Myome von dem Organe ihrer ursprünglichen Entstehung soll sowohl auf Grund der literarischen Angaben als auch auf Grund eines Beispieles dieser seltenen Art von Myomveränderung betrachtet werden, welches in der Geburtshülflich-Gynäkologischen Klinik der Universität Kasan (Prof. Fenomenoff) im Februar 1899 zur Beobachtung kam. Die meisten einschlägigen Literaturangaben gehören dem ersten

Entwicklungsstadium der Gynäkologie an, speziell dem der operativen Therapie der Fibromyome. Ohne auf die mögliche Verwechslung der Geschwülste mit anderen Varietäten von Neubildungen betreffs des Sitzes der Geschwulst und ihres histologischen Charakters des Näheren einzugehen, werden wir leicht das heutzutage seltene Vorkommen solcher Fälle verstehen. Die Zahl der Gynäkologen, die in der möglichst frühzeitigen Beseitigung des diagnostizierten Myoms den einzig richtigen Heilplan sehen, wird immer grösser. Dieselben gehen von der Überzeugung aus, dass dadurch Komplikationen irgend welcher Art am ehesten vermieden und die Kranken am sichersten der Heilung zugeführt werden. Die meisten subserösen Fibromyome resp. solche, bei denen nur ein Teil der Geschwulst subserös gelegen ist, werden früher operiert, als die oben beschriebene Veränderung vor sich gehen kann. Infolge der Seltenheit der beschriebenen Eigenart in der Entwicklung der subserösen Fibromyome ist es verständlich, dass ein Fall, wie der unsere ein grosses Interesse beansprucht. Diese Seltenheit tut sich auch in der Stellungnahme der gynäkologischen Autoren dieser Frage gegenüber kund. Selbst in so erschöpfenden und umfangreichen Lehrbüchern wie in dem neuerdings erschienenen Handbuch der Gynäkologie von Veit, das die hervorragendsten deutschen Gynäkologen zu seinen Mitarbeitern zählt und der Besprechung der Myome fast einen ganzen Band widmet, ist ebenso wenig auf die Möglichkeit solcher Veränderung hingewiesen wie im Lehrbuch von Gebhardt; in diesem letzteren findet sich nur die eine kleine von uns unten angeführte Bemerkung. Die meisten dieser Fälle findet man in der französischen und englischen Literatur früherer Jahre (der 40er und 60er Jahre), und auch in den französischen und englischen Handbüchern werden dieselben eingehend besprochen. In der deutschen Literatur haben besonders Schröder, Gusserow und Hofmeier über dies Thema gearbeitet.

Die erste Erwähnung von der Möglichkeit solcher Veränderungen in der Entwicklung der Fibromyome findet sich bei Rokytansky (Handbuch der speziellen pathologischen Anatomie, Bd. 2, pag. 542—43, Wien 1842).

„Im ersteren Falle mehr nach aussen unter der äusseren Lamelle der Uterussubstanz sitzend, löst sich das Fibroid bei seiner Volumenzunahme allmählich vom Uterus los, zerrt das Bauchfell nach und sitzt gestielt der Uteruswand auf oder hängt endlich mit einem peritonealen Stiele von verschiedener Länge an . . . . .“

„Hierher gehört die Erläuterung eines nicht ganz seltenen Befundes: man findet nämlich bisweilen in der Beckenhöhle und zwar gewöhnlich im Cavum Douglasii ein Fibroid, das mit dem Uterus in keinem weiteren Zusammenhange steht, als vermittels neugebildeter fibröser Stränge und Platten (Pseudomembranen), die von ihm zum Uterus und seinen Anhängen, zu der Beckenwand, dem Rektum u. s. w. hingehen. Es fragt sich hier um den ursprünglichen Entwicklungssitz solcher Fibroide. In der Regel sind es Fibroide, die sich ursprünglich unter dem Peritoneum des Uterus entwickelt haben, infolge einer durch sie veranlassten oder anderweitig bedingten Peritonitis in das Strickwerk pseudomembranöser Neubildungen geraten sind und während dessen sich durch Zerreissung des durch die Entzündung in seinem Gewebe aufgelockerten Peritonealstieles oder nachträglich durch Zerrung und Atrophie desselben vom Uterus losgemacht haben. Bisweilen jedoch mögen sie sich in dem pseudomembranösen Gewebe selbst entwickelt haben, was sich unter die oben erwähnte nahe Beziehung der fibrösen Geschwülste zum Uterus und Scheide um so mehr subsummieren lässt, als jene neuen Gewebe bei ihrer vom Peritoneum uteri ausgehenden Bildung den histologischen Charakter des Uteringewebes teilen; und in diesem neuen Gewebe sieht man hin und wieder wirklich ganz kleine Fibroide entstehen.

An diese Fibroide reihen sich die im Beckenraume als eine Art freier Körper in den serösen Höhlen bisweilen vorkommenden losen fibrösen Bildungen als durch Atrophie ihres Stieles frei gewordene Fibroide des Uterus an."

Folgende Darstellung eines pathologischen Anatomen finden wir im Lehrbuche von Ch. Houel, Präparator des Dupuytrenschen Museums zu Paris (Manuel d'Anatomie pathologique générale et appliquée, Paris 1857). Ch. Houel erkennt die Tatsache der Ablösung der Geschwülste von dem Stammorgane in dem Falle an, wenn die Geschwulst ziemlich grosse Dimensionen annimmt und ihr Stiel bis zur Dicke eines Fadens zurückgebildet und fast gefässlos geworden ist. Die Geschwulst wird ein freier Körper der Bauchhöhle, wenn anders sie nicht vorher durch Verwachsungen mit anderen Organen des Beckens oder der Bauchhöhle verlötet worden ist. Für den Autor ist der Umstand rätselhaft, warum solche Körper nicht häufiger Zersetzungen und Degenerationen anheimfallen, da bei ihnen die günstigsten Bedingungen gegeben sind („la chaleur et l'humidité"). Doch auch hier findet er eine plausible Erklärung dieser Eigentümlichkeit („l'absence de l'air")

und zieht zum Vergleich die sogenannten mures articulorum mit ihren analogen Ernährungsbedingungen heran. Aus der Beschreibung ersieht man nicht, ob der Verfasser ein Präparat eines freien Myoms in Händen hatte; er gibt nur Hinweise auf die Geschwulst mit ausserordentlich verdünntem Stiel (à un filement extérieurement mince — n° 386). Die freien Myome der Bauchhöhle können Noëls Meinung nach von sehr verschiedener Grösse sein; bald sehr klein, bald sehr umfangreich ist es manchmal jedenfalls ausserordentlich schwer, den Sitz ihrer Entstehung mit Sicherheit zu bestimmen (seulement il est alors quelquefois très difficile de préciser leur origine).

Noch eher als Houel derartige Präparate beschrieben hatte, die bei Sektionen gewonnen worden waren, veröffentlichten französische Kliniker eine ganze Reihe von Fällen, die mehr oder weniger in die betreffende Kategorie der Fibromyome fallen. Diese Mitteilungen stehen in den Protokollen der anatomischen Gesellschaft zu Paris (Bulletins de la Société Anatomique de Paris). Thibault demonstrierte in der Augustversammlung der Pariser Anatomischen Gesellschaft 1844 (3) die im Musée Dupuytren aufbewahrte Geschwulst „des kleinen Beckens", die er bei der Sektion einer 22jährigen Frau gewonnen hatte, die im Hospital St. Antoine in der Abteilung des Dr. Guérard gestorben war. Diese Frau war schwanger geworden, trotz der Hindernisse und Schmerzen, die sie sub coitu hatte. Während der Schwangerschaft wurde die von ihr schon früher bemerkte Geschwulst so umfangreich, dass bei ihrem Eintritt ins Hospital, der eigentlich wegen Varicellae stattfand, die Einführung des Fingers in die Vagina unmöglich war. Anamnestisch gab die Kranke an, dass sie an hartnäckigen Verstopfungen leide und nicht spontan Urin lassen könne. Einige Tage nach ihrer Aufnahme ins Krankenhaus kam die Geburt in Gang, die von Anfang an durch Vorfall der Nabelschnur kompliziert wurde. Eine Entfernung der Geschwulst oder Entwicklung der Frucht war unmöglich, weswegen von Malgaigne der Kaiserschnitt ausgeführt wurde. Die Kranke starb 22 Stunden nach der Operation. Bei der Sektion fand man eine rundliche Geschwulst von fibrösem Bau im kleinen Becken, deren grösste Dimensionen 16 und 10 cm betrugen. Der Tumor lag im hintern Douglas, zwischen Mastdarm und Scheide, wodurch das Lumen beider Organe ansehnlich verringert wurde. Die Neubildung bestand meistenteils aus einer weisslich fibrösen Masse und war weder mit den Beckenwänden noch mit benachbarten Organen irgend welche Verwachsungen eingegangen.

Ein Jahr vor dieser Mitteilung demonstrierte Fiaut (4) in der Maiversammlung 1843 der anatomischen Gesellschaft einen Uterus, der mit zahlreichen fibrösen Knoten durchsetzt war, von welchen viele unmittelbar unter dem Peritonealüberzug sassen. Ausserdem lag eine ca. mannskopfgrosse Geschwulst von gleichem histologischen Bau auf der linken Darmbeinschaufel. Da dieselbe mit zahlreichen Pseudomembranen umkleidet und reichlich Verwachsungen mit Darm und benachbarten Organen eingegangen war, liess sich anfangs nicht mit Sicherheit feststellen, ob der Tumor von der Gebärmutter oder den Eierstöcken stamme. Bei genauer Untersuchung der Verhältnisse konnte man jedoch schliesslich einen stark atrophierten Stiel bemerken, der die Geschwulst mit dem Uterus verband. Der Fall war durch Ascites kompliziert und kam nach einer zweiten Punktion an Peritonitis zum Exitus. Die Gefässentwicklung an der Geschwulst war sehr reichlich.

Nach Pozzis Angaben demonstrierte Depaul in einer Versammlung derselben anatomischen Gesellschaft 1844 eine Geschwulst fibrösen Baues, die er bei der Sektion einer Kranken im Douglasschen Raum ganz frei ohne Adhäsionen vorfand. Jedoch hat Depaul diese Mitteilung weder in der von Pozzi angegebenen Versammlung gemacht (Depaul war nicht einmal Referent) noch konnten wir in den gedruckten Protokollen der späteren Jahre irgend eine Anmerkung von ihm finden; daher muss Pozzi für die Richtigkeit seiner Angaben allein die Verantwortung tragen.

Barth (6) demonstrierte in der Oktober-Versammlung 1848 derselben anatomischen Gesellschaft eine Geschwulst von fester elastischer Konsistenz, die er am Uterus in der Nähe eines Eierstockes gefunden hatte. Der letztere lag ohne pathologische Veränderungen einer Seite der Geschwulst an. Einen Geschwulststiel hat man nicht gefunden und auch die Beschaffenheit der Oberfläche liess keine Rückschlüsse auf die ursprüngliche Abstammung des Tumors zu, auch Haare und Spuren von Epidermis konnten nicht festgestellt werden. Daher liess der Autor die Natur und Entstehung der Geschwulst im Zweifel. Aus dem kurzen Bericht ersieht man nicht, was für einen Bau die Geschwulst eigentlich hatte. Bei der Diskussion trat Lebert der Ansicht des Vortragenden entgegen, dass die Geschwulst sich möglicherweise aus einem einfachen Bluterguss entwickelt hätte, da dann der Tumor niemals eine solch eigenartige Form von fester Konsistenz hätte annehmen können.

Leberts Meinung nach schliesst sogar das Nichtvorhandensein von Fasern die fibröse Natur der Geschwulst nicht aus. Cruveilhier sieht darin eine fibröse Geschwulst des Eierstocks (die sich von dem letzteren abgetrennt hatte? Autor.).

Virchow steht diesen Fällen mit ihren Entwicklungshypothesen skeptisch gegenüber (7). Obgleich er die Möglichkeit des völligen Schwundes des Muskelgewebes in den Stielen der Geschwulst wegen ihrer geringen Vaskularisation anerkennt, so dass der Stiel schliesslich nur aus einem gefässarmen, subserösen Bindegewebe besteht, bestreitet er die Möglichkeit einer völligen Ablösung des Stieles vom Uterus, wobei die Geschwulst sich dann ganz frei in der Bauchhöhle gleich den Lipomen befände. Solche Fälle hat er nicht beobachtet und findet bei keinem Autor positive einwandfreie Beweise. Virchows Meinung nach sind die freien Geschwülste der Bauchhöhle in diesen Fällen meistenteils Lipome; jedenfalls, fügte er hinzu, muss man wissen, dass sich die sogenannten freien Myome der Bauchhöhle auch bei Männern vorfinden.

Huguier (8) sprach im Jahre 1860 in der Versammlung der chirurgischen Gesellschaft zu Paris über die fibrösen Geschwülste, die unabhängig vom Uterus vorzüglich in der Fossa iliaca vorkommen, und teilt dieselben ein in Tumoren, die ausserhalb und solche, die innerhalb des kleinen Beckens ihren Sitz haben. Er betont ihre ausnahmslose Häufigkeit und Entwicklung bei Frauen.

Hier fassen Huguier und nach ihm Pozzi Geschwülste von sehr verschiedener Entwicklungsart in eine Gruppe zusammen; nämlich die freien Myome des Uterus, die Fibrome des grossen und kleinen Beckens, resp. die am häufigsten beobachteten Fibrome der Darmbeinschaufel und auch zuletzt die Fibrome der vorderen Bauchwand, die unlängst von Olshausen beschrieben worden sind (9).

Ebenso macht auch Nélaton (10) in der Versammlung der chirurgischen Gesellschaft zu Paris 1862 keinen Unterschied zwischen diesen Geschwülsten, obgleich er ihre Häufigkeit wieder bei den Frauen und ihre sichtbare Verbindung mit den Geschlechtsorganen betont. Diese Tumoren schwellen während der Schwangerschaft und sogar während der Menstruation häufig an und kommen bei alten wie bei jungen Frauen, bei Virgines wie bei Individuen vor, die schon geboren haben. Man muss diese Geschwülste scharf unterscheiden, und im wesentlichen erwies es sich möglich, die Verwechslung der Geschwülste der

dritten Gruppe, die Fibrome der vorderen Wand, in der Praxis mit Neubildungen anderer Organe und nicht des Uterus differentialdiagnostisch festzustellen. In Olshausens 22 Fällen sind bei 3 Fällen diagnostische Irrtümer vorgekommen: in 2 Fällen hatte man die Fibrome der vorderen Bauchwand für eine Eierstocksgeschwulst angesprochen, während sich im dritten Falle die Geschwulst als ein Carcinoma vesicae felleae erwies, die mit der Bauchwand breit verwachsen war. Die meisten dieser Geschwülste sind Olshausens Meinung nach reine Fibrome, sehr selten findet man bei ihnen Spindelzellen oder infiltrative Elemente, was übrigens noch lange nicht für bösartige Degeneration spricht, welche bei diesen Geschwülsten viel seltener als bei den Uterusmyomen vorkommt. Diese Geschwülste finden sich am häufigsten bei Frauen im Alter von 25 bis 35 Jahren (20 bis 25 Jahren nach Ledderhose). Rokytanski hat einen Fall bei einer 46jährigen Frau konstatiert, Péan bei einer 60jährigen Frau. Diese Geschwülste entstehen am häufigsten aus dem hinteren Blatte, seltener aus dem vorderen Blatte der Rectusscheide. Die Neubildungen sind sehr oft in enger Verbindung mit Knochen oder Knorpeln, und diese Verbindung ist, wie Olshausen meint, nicht immer sekundär durch Verwachsung entstanden. Nélaton hat etwa 15—20 solcher Fälle beobachtet.

Pozzi hält Huguers und Nélatons Fälle (einige von ihnen? Autor) namentlich zur betrachteten Gruppe der freien Fibromyome gehörig. Trotzdem gehören, wie wir sehen werden, die meisten von ihnen nicht in diese Kategorie. Einen Fall von Fibromyom der rechten Fossa iliaca, ausgehend von der rechten Seite der Cervix und mit derselben noch durch einen dünnen Stiel mit sichtbaren Gefässen verbunden, teilt Gaubrie in der Versammlung derselben anatomischen Gesellschaft zu Paris mit. Nach Ansicht des Autors ist die Geschwulst im Uterus entstanden und hat sich dann unter das Bauchfell der Fossa iliaca hineinentwickelt, Coecum, Colon ascendens und Dünndarm zurückdrängend.

Klob gibt in seinem Lehrbuch der pathologischen Anatomie der weiblichen Geschlechtsorgane aus dem Jahre 1864 die Möglichkeit der Entstehung der freien Myome der Bauchhöhle aus den subserösen Polypen des Uterus zu. Sich stützend auf die von uns oben angeführte Theorie Rokytanski legt Klob seine Ansicht mit folgenden Worten fest: „Die Abschnürung derselben (gestielt aufsitzenden Tumoren) kann entweder durch Zerrung und sofortiges Zerreissen des dünnen Stieles infolge der

Schwere der Fibroide, oder aber durch retrahierende Pseudomembranen zustande kommen, die sich an die Fibroide angeheftet haben."

Die wesentlichsten Definitionen zum Verstehen der beschriebenen Veränderung der Fibromyome hat Turner (13) aus Edinburgh gegeben. Von Gusserow wurden dieselben später in seinen Abhandlungen über die Ursachen der Ablösung der Fibromyome vom Uterus wiederholt (in seinen „Neubildungen des Uterus"), ohne dass dieser Autor Turner erwähnte. Trotzdem hat dieser die Ursachen dieser Erscheinung sehr ausführlich behandelt, und es ist auch heute noch schwer, etwas wesentlich Neues hinzuzufügen. Turners Präparat betrifft einen Fall, wo die fibröse, wallnussgrosse, verkalkte Geschwulst ganz frei auf dem Boden des Douglasschen Raumes lag, ohne auch nur die geringsten Verwachsungen mit der Umgebung zu zeigen. Die zweite erbsengrosse Geschwulst war, abgetrennt vom Uterus, an der Beckenwand hinter dem Uterus angewachsen. Die dritte wallnussgrosse, auch verkalkte Geschwulst war mit der Harnblase und mit der rechten Beckenwand durch breite Bündel dicker und fester Adhäsionen verbunden, während sie am Uterus nur an einem dünnen Stiele hing.

Turners Meinung nach dürfen diese Geschwülste einfach als Bildungen betrachtet werden, die zu einer gewissen Zeit im engen Zusammenhange mit der Uteruswand waren („as structures, which at one time were in close connection with the uterine wall"), — als eine Illustration der wichtigen Veränderungen dienend, welche bisweilen in den gegenseitigen Verhältnissen des Uterus und der Fibromyome bei langdauerndem Bestehen (of long standing) der letzteren vorkommen können.

Der Mechanismus der Entwicklung der völligen Ablösung der Geschwülste vom Mutterboden ist nach Turner folgender: In einer Reihe von Fällen vereinigen sich die Geschwülste noch in der Zeit, wo sie durch einen Stiel mit dem Uterus in Verbindung sind, durch Verwachsungen mit Nachbarorganen, die ihren Umfang und ihre Lage wechseln, wie Harnblase und Mastdarm. Die häufig eintretenden Erweiterungen und Kontraktionen dieser Organe rufen notwendigerweise starke Verschiebungen der Geschwulst hervor, wodurch wiederum eine derartige Wirkung auf ihren Stiel ausgeübt wird, dass letzterer schliesslich zur völligen Abreissung vom Uterus kommt (complete detachement from the uterus).

In einer andern Reihe von Fällen vereinigen sich die Geschwülste durch Verwachsungen mit unbeweglichen Körperteilen, wie z. B. dem Os pubis oder mit anderen Teilen der Beckenwand. Nun kann im Uterus eine Schwangerschaft entstehen, die Gebärmutter erhebt sich aus dem Becken in die Bauchhöhle und zerrt den Geschwulststiel, wodurch dieser mehr und mehr verdünnt wird und zuletzt völlig abreisst.

Auch Inkarzeration der Geschwulst zwischen Dünndarmschlingen kann eine Zerrung und Verlagerung der Geschwulst auf die eine oder andere Seite hervorrufen, ohne dass in diesen Fällen Verwachsungen zwischen Tumor und Därmen vorhanden zu sein brauchen. Ein noch grösserer Effekt ergibt sich, wenn dabei der Geschwulststiel torquiert wird.

Simpson (14) beobachtete viele Beispiele von solchen Fällen, wo der Stiel des fibrösen, subserösen Polyps sich immer mehr und mehr verdünnte und zuletzt völlig verschwand, eine Geschwulst als freien Körper in der Bauchhöhle zurücklassend. Er betont einen besonders lehrreichen Fall bei einer Frau, bei welcher eine extrauterine Schwangerschaft anstatt einer normalen diagnostiziert war. Die Kranke starb an einer puerperalen Peritonitis. Bei der Sektion fand sich ein hartes Fibrom, welches sich an der vorderen Bauchwand angeheftet hatte, während sein Stiel, der dasselbe mit dem Uterus verband, bei den Involutionsvorgängen zerrissen war, ein Beweis für die Richtigkeit der zweiten Theorie Turners.

In der Versammlung der Geburtshülflichen Gesellschaft zu Dublin vom 13. Februar 1875 demonstrierte Porter (15) ein Fibrom, das er bei der Sektion einer 60jährigen Frau im kleinen Becken ganz frei gefunden hatte. Nirgends fanden sich Spuren von Verwachsungen mit Uterus, Tube oder Darm. Er hatte nichts über ähnliche Geschwülste gehört, die anfangs mit dem Uterus verbunden, sich später aus irgend welchen Gründen von diesem trennen. Bei der Diskussion vertrat der Vorsitzende in der Versammlung, Atthil, die Anschauung, dass es sich hier um eine Geschwulst handele, die früher dem Uterus gestielt aufgesessen war, dann aber durch allmähliche Zerrung und Verdünnung des Stieles sich schliesslich völlig von ihm gelöst habe.

West (16) beobachtete einen ähnlichen Fall. Eine wallnussgrosse Geschwulst, von der Hinterwand des Uterus ausgehend, ragte in den Douglasschen Raum hinein. Dann hatte sich diese Geschwulst vom Uterus ganz abgetrennt, wurde aber trotzdem nicht als ein freier Körper in der Bauchhöhle gefunden, sondern

war in ihrer Lage mit Pseudomembranen fixiert, die sich vom Uterus zum Mastdarm hinüberzogen. Wests Meinung nach werden in den meisten ähnlichen Fällen (Fällen von völliger Ablösung von Fibroiden von der Oberfläche der Gebärmutter) die Geschwülste durch den angeführten analoge Verwachsungen in der Nähe des Teiles festgehalten, von welchem sie ausgegangen.

Einen sonderbaren und nach Autors Meinung schwer zu deutenden Fall teilt Emmet (17) mit. Er operierte ein Fibromyom der Bauchhöhle, welches von Verwachsungen mit Därmen und Netz umkleidet in der Gegend des fünften Lendenwirbels fixiert war. Ursprünglich wurde angenommen, der Tumor habe sich subserös vom Uterus entwickelt, da der Ureter an seiner Oberfläche verlief, jedoch war ein Zusammenhang mit Uterus, der ganz gesund zu sein schien, nicht zu eruieren. Die Geschwulst wurde entfernt und ferner eine Salpingoovariotomia sinistra ausgeführt. Der linke Ureter wurde verletzt und vernäht. Nach zwei Jahren wurde eine zweite Operation erforderlich, man entfernte 7 Myome der Bauchhöhle mit ihren sehr gefässreichen Stielen, die durch das Netz gebildet waren. Eine Geschwulst war wieder im Zusammenhange mit der Wirbelsäule; und wieder wurde der Ureter verletzt. Der Vortragende scheint über die Deutung dieses Falles selbst im Unklaren geblieben zu sein, denn er stellt folgende Fragen: 1. stammen die Geschwülste ursprünglich vom Uterus ab oder sind sie 2. vielleicht aus abgesprengten (Fötus) quergestreiften Muskeln entstanden? Wie soll man aber das Rezidiv erklären, wenn die erste Exstirpation radikal ausgeführt wurde? Persönlich ist der Autor zu der Anschauung geneigt, dass die durch die zweite Operation entfernten Geschwülste sich ursprünglich subserös im Uterus entwickelten, um sich später durch Abreissung des Stieles völlig von demselben zu trennen und als freie Körper in der Bauchhöhle zu erscheinen. Die bei der ersten Operation entfernte Geschwulst glaubt er besser als eine aus Ureter oder irgend einem Blutgefässe entstandene ansehen zu müssen.

Gill Wylie (18) teilt in der Versammlung der geburtshülflichen Gesellschaft zu New York am 6. März 1894 einen Fall mit, in dem er durch Bauchschnitt eine verkalkte Geschwulst myomatösen Charakters von Grösse und Form einer Niere entfernte, die er völlig frei in der Bauchhöhle ohne jegliche Verwachsung zwischen Symphyse und retroflektiertem Uterus gefunden hatte. In diesem letzteren war jedoch nirgends ein Myomkeim zu entdecken; es bestand aber eine Subinvolutio.

Ausserdem litt die Kranke an hysterischen Beschwerden, die durch die Operation beseitigt wurden.

In diesem Falle ist es nötig, die Aufmerksamkeit auf den Prozess der Verkalkung der Geschwulst zu lenken, der schon oben bei der Beschreibung anderer Fälle (der zweifelhafte Fall von Depaul, der Fall Turner u. a.) betont wurde.

Die Verkalkung wird ja bekanntlich am häufigsten bei den subserösen Myomen beobachtet. Später werden wir noch auf diese Tatsache zurückkommen, resp. darauf, dass in unserem Falle keine Verkalkung eingetreten war.

In der deutschen Literatur finden sich Hinweise auf die oben besprochenen Veränderungen der fibrösen Geschwülste in den Lehrbüchern von Winkel, Gusserow, Schröder, Döderlein und in Küstners „Kurzes Lehrbuch der Gynäkologie" (19), ferner bespricht Hofmeier eine persönliche Beobachtung (20) aus der Klinik von C. Schröder.

Winckel sagt auf Seite 452 seines Lehrbuches (1886): „Bilden sich bei den Peritonealpolypen durch Zerrung, Druck, Stieldrehung entzündliche Erscheinungen, so entwickeln sich Verwachsungen mit den Därmen und dem Netz, deren Gefässe dann auf den Tumor übertreten und neue Ernährungsquellen liefern können. Auch vollständige Abschnürung derselben kommt vor."

Schröders Meinung nach (19) „kommt eine völlige Abtrennung der subserösen Myome, sodass sie gar keinen Zusammenhang mit dem Uterus mehr haben, sehr selten vor", weiter folgt der Hinweis auf Virchow, Rokytanski, Simpson, West und Turner, Fälle, die schon erwähnt und besprochen wurden. „Die gestielten subserösen Myome, sagt Schröder weiter, „die mit dem Uterusgewebe nur noch sehr lose verbunden sind, zeichnen sich durch einen langsamen Stoffwechsel und schlechte Ernährung aus; trotzdem können sie vermittelst Verwachsungen mit den benachbarten Organen, besonders mit Därmen und Netz wieder reichlich mit Blut versorgt werden, sodass sie dann eine schnelle Grössenzunahme zeigen."

Dem von Hofmeier mitgeteilten Falle aus der Berliner Klinik von Schröder legt Autor grosses Gewicht bei. Bei einer 29jährigen Kranken, die mit den Erscheinungen akuter Unterleibsentzündung zur Aufnahme kam, wurde eine Laparotomie wegen Myoms vorgenommen. Bei der Operation fand sich, dass der Tumor mit der vorderen Bauchwand so fest verwachsen war, dass es unmöglich war, ihn davon zu trennen. Das am oberen Rande, auf der ganzen Länge angewachsene Netz wurde,

um besser an die Geschwulst heranzukommen, abgebunden und durchschnitten. Die Geschwulst musste jedoch in situ gelassen werden und es wurde nur ein kleines Stück zur mikroskopischen Untersuchung entnommen, wobei ein Fibromyom festgestellt wurde. Eine kleine Suppuration in den Nähten störte den Heilungsverlauf etwas. Ein halbes Jahr später war die Geschwulst verschwunden (vom 27. VII. 1878 bis 21. II. 1879). Bei der Besprechung dieses Falles hält Hofmeier nur zwei Erklärungen für möglich: entweder war es ein Fibromyom des Ovarium, wogegen jedoch die Grösse des Tumors spricht: denn das Vorkommen so grosser fibröser Ovarialtumoren wird entweder exquisit selten beobachtet (Olshausen hält alle mitgeteilten Fälle für sehr zweifelhaft), oder überhaupt bestritten[1]). Da bei der Operation dieses Falles eine Verbindung mit dem Uterus nicht festgestellt werden konnte und bei der bimanuellen Untersuchung beide Ovarien mit Sicherheit abgetastet wurden, sowohl vor der Operation sowie nach dem Verschwinden der Geschwulst, rechnet Hofmeier diesen Fall auch zur Reihe der freien Myome der Bauchhöle, wieder auf Rokytanski, Simpson u. a. m. hinweisend. Allerdings lässt sich über die Berechtigung der Ansicht Hofmeiers streiten, da bei der Operation nicht mit absoluter Sicherheit eine Verbindung mit dem Uterus ausgeschlossen werden konnte. Daher kann man diesen Fall nur bedingungsweise zu den freien Myomen rechnen.

In der russischen Literatur gibt es keine selbständige Beobachtung von Fällen der Ablösung der Myome vom Uterus. Der von uns oben beschriebene Fall scheint der erste und einzige zu sein. Die Hinweise auf die Möglichkeit solcher Verwandlungen finden sich in den Lehrbüchern von Gorwitz (21) und Slawiansky (22). Unserer Meinung nach kann man kaum den Fall des Fibromyoms in der Cystenwand des Ovarium zur Reihe der betrachteten Geschwülste rechnen, wie es der Autor tut. Die mikroskopische Untersuchung muss noch entscheiden, ob diese Geschwulst nicht ganz einfach zu den Cystenfibromen gehört; die Verwachsung war nämlich so fest, dass es sich als unmöglich erwies, Cystenwand und Tumor mit der Schere zu trennen.

Unser Fall betrifft eine Kranke, die sich zur Heilung in der Geburtshülflich-Gynäkologischen Klinik zu Kazan unter der Leitung des Prof.

[1]) Die Untersuchungen der Ärztin N. Ostrogradsky aus der Klinik Prof. Fenomenoffs haben unzweifelhaft das Vorhandensein von Muskelgeweben in den Ovarien nachgewiesen (siehe Journ. Akad. und J. B. 1889).

Fenomenoff im Februar 1899 befand. Patientin beschäftigte sich mit gewöhnlichen Landarbeiten, wobei sie im Sommer immer auf dem Felde arbeitet. Es war ausserordentlich schwierig, genaue Angaben von der Kranken zu erhalten, denn sie sprach schlecht russisch und war selbst für eine Bäuerin wenig intelligent. Die Regel war mit dem 19. Jahre eingetreten, regelmässig alle 4 Wochen drei Tage. Nullipara. Seit ca. 20 Jahren angeblich unterleibsleidend; bestimmte Symptome vermag sie nicht anzugeben, nur klagt sie über allgemeine Schmerzen im Unterleib. Vor ca. zehn Jahren wurde die Geschwulst zuerst bemerkt. Sie war beweglich, nicht druckempfindlich und von sehr langsamem Wachstum. Hartnäckige Verstopfung und bisweilen starke Schmerzen im Unterleib. Vor etwa 2 Jahren hat Patientin scheinbar eine partielle Bauchfellentzündung durchgemacht; im Sommer während der Feldarbeiten wurde sie bettlägerig und blieb mehrere Wochen mit sehr heftigen Schmerzen liegen. Seit Oktober 1898 fing die Geschwulst an, merklich an Grösse zuzunehmen.

Patientin ist von kräftigem Körperbau und gutem Ernährungszustand Der Leib ist etwas aufgetrieben. Etwas oberhalb des Nabels fühlt man eine Geschwulst von fester Konsistenz und ovoider Form; dieselbe ist kindskopfgross, beweglich, nicht druckempfindlich; nach unten ist die Verschieblichkeit stark beschränkt. Der Uterus ist vergrössert, stellenweise an der Oberfläche kleinknollig, stark in Anteflexionsstellung. Die Scheide mässig weit, Portio ist nach hinten und leicht nach links gerichtet, der Uterus ist völlig getrennt von der Geschwulst zu differenzieren, ein Geschwulststiel lässt sich nicht abtasten. Der linke Eierstock ist vergrössert, etwa hühnereigross, von prallelastischer Konsistenz. Promontorium ist zwei Finger unterhalb der Geschwulst fühlbar, im Urin kein Eiweiss, kein Zucker, kein Indikan.

Auf Grund dieser Untersuchungsbefunde schwankte die Diagnose zwischen Fibromyom des rechten Eierstocks oder Cystom; nach der Festigkeit zu urteilen konnte es sich auch um ein Dermoid handeln. Die kleinknolligen Bildungen am Uterus wurden mit Sicherheit als subseröse Myome angesprochen, wie auch die Cyste des linken Eierstocks als solche diagnostiziert werden konnte.

Am 9. Februar Operation vom Verfasser unter Leitung und Assistenz des Herrn Prof. Fenomenoff. Nach Eröffnung der Bauchhöhle wurde die etwa kindskopfgrosse Geschwulst in dem Schnitte sichtbar. Dieselbe war an ihrem oberen Rande bis gut zur Hälfte ihrer Oberfläche mit dem Netz verwachsen und mit stark entwickelten Gefässen (Gänsefederdicke und mehr) versehen. Nach dem Aussehen handelte es sich um ein Fibromyom. Der Uterus war nirgends mit dem Tumor in einem Zusammenhange, derselbe war nur am Netz adhärent und liess sich nicht in das kleine Becken eindrücken, sich überhaupt nicht weiter nach unten bewegen, als die Länge des riesigen Netzstieles zuliess. Das Netz wurde nun mit Seidenligaturen in verschiedenen Partien unterbunden und abgetrennt, darauf die Geschwulst ohne Mühe entfernt. Der Uterus erwies sich vergrössert, hart, und auf seiner Oberfläche waren sieben hasel- bis wallnussgrosse Fibromyome verstreut, die subserös breitbasig aufsassen. Auf der Vorderfläche, dicht am Fundus uteri, konnte eine eigenartige Stelle eruiert werden, die durch geringe Erhöhung und nicht glänzendes Aussehen von der übrigen Serosa abstach. Hier handelte es sich offenbar um einen unlängst stattgefundenen Defekt des Bauchfells, der jetzt in Heilung begriffen war. Die Geschwülste wurden exstirpiert und die Wundflächen sorgfältig mit durchgreifenden Nähten geschlossen. Die hühnereigrosse Cyste des linken Eierstocks wurde nach Durchnähen des Stieles mit 2—3 Ligaturen entfernt. Toilette der Bauchhöhle. Die Bauchwunde wurde mit vier tiefen und fünf oberflächlichen Seidennähten geschlossen. Der Heilungsprozess war glatt, fieberlos und ohne Komplikationen. Drei Wochen

nach der Operation wurde die Kranke als geheilt entlassen; keine Spur von Exsudat im kleinen Becken. — Die entfernte Geschwulst war ungefähr 900 g schwer und präsentierte sich als länglich ovoide Bildung, leicht knollig an der Fläche, von vorn nach hinten zusammengedrückt (13 cm lang, 10 cm breit und 6,5 cm dick), war also etwa 1½ Mannsfaust gross. Das linke Drittel der Geschwulst (nach der Lage im Bauche) war merklich weniger als die beiden anderen Teile mit bandartigen Adhäsionen versehen. Im hinteren unteren Drittel dieses Bandes trat eine Stelle hervor, in deren Zentrum der Rest des Geschwulststieles als ein zungenartiger Auswuchs lag, der am Ende mit flachem zugespitztem Rande versehen war. Hinter dem Bande endigte die Geschwulst abgerundet, leicht knollig an ihrer Oberfläche. An dem ganzen Vorderteil der Oberfläche des beschriebenen Bandes nach rechts reichend, ist das Netz breit angewachsen mit drei bis vier stark entwickelten (dicker als Gänsefedern) und vielen kleineren Gefässen versehen. Diese Verwachsung geht von oben an, von der Stelle des Übergangs der Oberfläche, und reicht bis zu der oben erwähnten Vertiefung. In der Mitte von jeder Seite sind die Ränder der Netzverwachsung zum Bauchfell der Geschwulst in einer Länge von 2½ bis 3 cm nicht adhärent, so dass unter diese Ränder der Finger frei eingeführt werden konnte (über und unter dem Rande sind die Ränder, an der Geschwulst eine Brücke bildend, verklebt). Die Netzverwachsung nimmt gut ein Drittel bis ein Halb der ganzen Vorderfläche der Geschwulst ein. Wie schon gesagt, befand sich auch an der Vorderfläche des Uterus eine Fazette mit Vertiefung im Zentrum, der Form nach dem eben beschriebenen Rest des Geschwulststieles entsprechend. Hieraus muss man schliessen, dass sich die Geschwulst gerade von dieser Stelle der Gebärmutteroberfläche gelöst hat. Dieser Rest des Geschwulststieles war von der Grösse und Form eines Sonnenblumenkernes, befand sich an der Stelle des Überganges der Hinterfläche der Geschwulst zum unteren Rande und war in der Vertiefung zwischen zwei etwas hervortretenden Hügeln angeheftet. Sich verdünnend bis zur Dicke einer Muttersonde, sass dieser Stiel ungefähr 3 cm entfernt von der unteren Grenze der Netzverwachsung. Auf der Oberfläche der Vertiefung bildete die seröse Bedeckung der Geschwulst mehrere Falten, die stellenweise strahlenartig auseinander gingen. Die mikroskopische Untersuchung der Geschwulst wurde bald nach der Operation in dem pathologisch-anatomischen Institut des Prof. Zjübimoff ausgeführt und Fibromyoma uteri festgestellt (siehe die Protokolle des pathologisch-anatomischen Instituts, 1899, No. 10). Die mikroskopische Untersuchung des Geschwulststieles wurde auch dort unlängst von mir ausgeführt. Die Stücke des Stieles wurden nach langdauernder Fixierung in 90 proz. Alkohol und dann in absolutem Alkohol in Celloidin eingebettet und sowohl vom Längs- wie Querschnitte des Stieles Schnitte angefertigt. Die Schnitte wurden nach van Gieson, mit Pikrokarmin nach Weigert und mit Hämatin und Eosin gefärbt. Den Erwartungen zuwider zeigte sich auf allen Schnitten das gewöhnliche Bild einer Geschwulst fibromatösen Charakters, so dass der Stiel von der Geschwulst selbst bis zur Befestigung am Uterus Geschwulstelemente in sich trug und keiner Atrophie, geschweige denn dem völligen Schwunde unterworfen war. Nur ganz am unteren Segment des Stieles (an der Stelle der Ablösung des Stieles vom Uterus) wurden die Muskelbündel spärlicher und kleiner. Unter den Muskelbündeln fanden sich zahlreiche Bindegewebszüge, so dass auch hier das Gewebe noch fibromyomatösen Charakter hatte. Gefässe waren weder an den Längs- noch an den Querschnitten zu ersehen.

Zur Frage über die Pathogenese der besprochenen Veränderung der Fibromyome sind eigentlich nur zwei Ansichten anzuführen. Rokytanski schreibt die aktive Rolle in dem Prozesse

der Ablösung der Fibromyome von dem Mutterboden einen Entzündungsprozesse zu, der zu zahlreichen Verwachsungen in der Umgebung Veranlassung gibt. Weiter lockert die Entzündung den Geschwulststiel auf oder der letztere wird in die Länge gezerrt, dehnt sich aus und atrophiert allmählich durch schlechte Ernährung. Rokytanski gibt auch die Möglichkeit einer Neubildung der Fibromyome mitten in den Verwachsungen zu, den Grund für seine Meinung in der genetischen Verbindung des Verwachsungsgewebes mit subserösem Zellgewebe, resp. mit dem Bauchfell findend. Entzündliche Prozesse neben dem Geschwulststiele können schwerlich bei der Ablösung der Geschwulst und der Atrophie des Stieles mitwirken, eher werden sie im Gegenteile der grösseren Befestigung der Verbindung mit dem Uterus Vorschub leisten und werden den Stiel durch Adhäsionsstränge befestigen. Die Neubildung der Fibromyome mitten in den muskellosen Geweben ist sehr zweifelhaft, und Rokytanski selbst widerspricht sich sogleich bei Verteidigung ihrer Entstehung am Uterus. In einer viel späteren deutschen Ausgabe seines Lehrbuches liess Rokytanski die Worte, die die oben angeführten Erwägungen enthalten, ganz fort.

Die zweite Theorie über die Art der Entstehung der betrachteten Metamorphose der Geschwülste stammt von Turner und ist nur von Gusserow wiederholt. Die ausführlich begründete Theorie: Turner und Gusserow ist von uns bereits oben angeführt. Bezüglich unseres Falles muss man bemerken, dass es nicht unmöglich scheint, dass bei der Entwicklung des Myoms in der Eigenschaft als ein frei bewegliches Organ das Netz eine Rolle gespielt hat, denn wenn es an die Geschwulst mit einer so grossen Fläche anwächst, wie in unserem Falle, so wird das Netz schliesslich ohne Zweifel einen besseren Anhalts- und Ernährungspunkt abgeben, wie der verdünnte (ganz oder nur stellenweise) bisweilen auch atrophierte Stiel. Es scheint auch nicht unmöglich zu sein, dass bei nachfolgender Senkung des Uterus nach hinten oder bei seiner Involution im Wochenbett, bei mehr oder weniger starker Ablenkung nach den Seiten unter dem Einflusse der Fixation durch periparametritische Reste der Zusammenhang der Geschwulst mit dem Netz solider sein kann als mit dem Uterus. Für unseren Fall erscheint solche Möglichkeit am glaubwürdigsten zu sein, besonders wenn man bedenkt, dass Patientin niemals schwanger war. Das Bestreben der subserösen Geschwulst nach Selbständigkeit, zur Bildung eines zuletzt sehr dünnen Stieles, soll in diesem Vortrage nicht erläutert

werden. Dieses Thema bildet eigentlich das spätere Schicksal des Stieles. Dass der letztere nicht nur aufhört, die Quelle der Ernährung der Geschwulst zu sein, sondern auch selbst die Rolle als blosse Befestigung für die Neubildung verliert, wobei sich letztere vom Uterus abtrennt und dann auf dem riesigen Stiele, dem ganzen Netze hängen bleibt, das ist ganz verständlich und stimmt mit Turners Schema überein. Einen weiteren Vorschub leistet der Abtrennung des Myoms die Torsion des Stieles, eine nicht sehr selten beobachtete Erscheinung im Entwicklungsgang der myomatösen Geschwülste des Uterus (siehe Dührssens, Lochanowskys, Schultzes Fälle, letzterer hat 33 Fälle der Myometorquierung gesammelt, vergl. ferner Fälle von Micholitsch und Schatz). Besonders sind solchen Torsionen nach Beobachtung der erwähnten Autoren schwere physische Arbeiten günstig, bei denen die Weiber häufig Knieellbogenlage annehmen müssen (Land- und Feldarbeiten), und der Inhalt des Bauches nach oben und nach vorne fällt. Gewiss lässt sich unser Fall nicht mit den von den erwähnten Autoren angeführten Fällen vergleichen, bei denen es sich um Geschwülste mit kurzem und dünnem Stiele handelt, sodass der Uterus direkt mit den soliden Geschwülsten zusammenhing. In unserem Falle war der Stiel scheinbar keiner besonderen Verdünnung und Verlängerung unterworfen, sondern präsentierte sich als eine kurze, nicht sehr dünne stockartige Neubildung. Die Hauptbedeutung ist durchaus dem Herabziehen der Geschwulst zuzuschreiben, infolge der Senkung zum Diaphragma, mit Stieltorsion an der Stelle ihrer Ablösung vom Uterus. Diese Stelle war offenbar allein der Verdünnung in mässiger Weise unterworfen. Die Stelle der Stieltorsion selbst bestand augenscheinlich nur aus einer Duplikatur des Bauchfellüberzuges der Geschwulst mit dünnem subserösen Bindegewebe; daher zerriss sie leicht bei der allgemeinen Spannung und Torsion.

Zum besseren Verständnis unseres oben beschriebenen Falles spricht auch die einfache Erwägung, dass, wenn die Ablösung der Geschwulst vom Uterus früher vor sich gegangen wäre, als die Verwachsung ihrer breiten Fläche mit dem Netz geschehen ist, so hätte sie sich in das kleine Becken gesenkt und wäre hier mit einem Teile seitlich oder hinter dem Uterus gelegen und fixiert gewesen. Indessen befand sich die Geschwulst über dem Beckeneingang, was sogar einerseits Anlass gab, in Frage zu ziehen, ob es sich hier nicht um eine cystenartige Neubildung, nach der Konsistenz zu urteilen, vielleicht um eine Dermoid-

cyste handeln könne. Hätte die Ablösung der Geschwulst früher als die Verwachsung mit dem Netz stattgefunden, so hätte sich dieses auch in der Gewebsstruktur der Geschwulst selbst gezeigt. Wie schon in der Kasuistik betont war, sind solche Geschwülste gewöhnlich der Verkalkung unterworfen, wie die Fälle Turners, Depauls, Simpsons, wobei durch Fehlen der Vaskularisation die Ernährung völlig darniederliegt. Besonders sind die subserösen Myome zur Verkalkung geneigt. Die fehlende Verkalkung bei unserer Geschwulst ist noch ein weiterer Beweis dafür, dass die Verwachsung mit dem Netz früher stattgefunden, als die Ablösung vom Uterus geschehen ist. Für die Ernährung der Geschwulst war also schon vor der Ablösung des Stieles gesorgt. Übrigens hat, wie wir in der Kasuistik gesehen haben, sich die Geschwulst jedesmal verkalkt gezeigt, wenn sie sich in der Bauchhöhle ganz frei befand. Es ist auch bemerkenswert, hier darauf zurückzukommen, welche Rolle die Verwachsungen für die spätere Entwicklung der Geschwulst bilden, besonders die Verwachsungen mit dem Netz, welches gewöhnlich mit reichlichen und grossen Gefässen versehen ist. Die Netzverwachsungen sind überhaupt und sogar auch für die Myome, die mit dem Uterus noch zusammenhängen, die Haupternährungsquelle, besonders bei dem späteren Wachstum der Geschwulst. So sagt Gebhardt (Pathologische Anatomie S. 90): „Besonders die Netzadhäsionen sind es, welche das Wachstum der Myome beeinflussen.“ — Ein den betrachteten Fällen sehr ähnlicher ist in der Reihe der von meinem hochverehrten Lehrer Prof. Fenomenoff ausgeführten Laparotomien schon früher beschrieben worden. Ein Fibromyom des Ovariums, das der Lage des rechten Eierstocks entsprach, gestielt, ernährte sich aus der umfangreichen, festen Verwachsung mit dem Netz, mit kolossaler Entwicklung der Gefässe, besonders der Venen (bis Gänsefederdicke). Die Gefässe dringen in die Geschwulst selbst ein. Weiter teilt Pernice (24) einen noch ähnlicheren Fall eines Ovarialtumors mit: Cystosarkom (aus degeneriertem Ovarium) löste sich von allem Zusammenhang mit dem Uterus ab und ernährte sich ausschliesslich aus den Verwachsungen mit dem Netz. Hofmeier (25) zählt acht (7) Fälle von Ablösungen von Ovarialgeschwülsten vom Uterus auf, nach Veränderung resp. Vernichtung der normalanatomischen Verhältnisse. Von diesen wurden fünf Fälle operiert (Laparotomie), bei drei Fällen ergab sich dieser Befund bei der Sektion.

Das Entstehen und das Schicksal der freien Myome der Bauchhöhle bildet nur eine Abteilung der Lehre von der Ent-

wicklung der freien Myome, einer Lehre, die ein grosses Interesse, nicht nur für den Kliniker, der sich mit Bauchchirurgie beschäftigt, sondern auch für den Pathologen darstellt. Ausser den freien Myomen finden sich in der Bauchhöhle nicht sehr selten cystenartige Ovarialtumoren, die mit dem Mutterboden nicht zusammenhängen und trotzdem der Mortifikation nicht unterworfen sind, ferner die cystenartigen Geschwülste ungewissen Ursprungs, die zu einigen Organen der Bauchhöhle gehörten und durch Atrophie des Stieles von letzterem frei geworden sind. Diese Tatsache hat auch auf die praktische Chirurgie ihren Einfluss ausgeübt, indem sie die Möglichkeit des langdauernden Aufenthalts in der Bauchhöhle ohne Mortifikation gezeigt hat, und zwar nicht nur bei grossen cystenartigen und kompakten Tumoren, sondern auch bei den kleinen Operationsstümpfen, resp. den Teilen derselben, die diesseits der Ligaturen gelegen sind. Hofmeier (24) benutzte diesen Hinweis zur Verteidigung der intraperitonealen Stielversorgung resp. der intraperitonealen Methode überhaupt, entgegen den Lehren Billroths, der die extraperitoneale Methode empfohlen hat, aus Furcht vor Gangrän des Stumpfes bei gewissenhafter Versorgung des Stieles.

Literatur.

1. C. Gebhard, Pathologische Anatomie d. weibl. Sexualapparates. Leipzig. Hirzel. 1899. S. 90—91.
2. Duplay und Reclus. Traité de la Chirurgie. Bd. VIII. P. Delbet, Maladies de l'utérus. S. 426 (Ausgabe 1892).
3. Bulletins de la Société Anatomique de Paris. Bd. XIX. S. 166.
4. Ibidem, Bd. XVIII, S. 65—66.
5. Siehe Bd. XIX, S. 13 und Index des ganzen Bandes.
6. Ibidem, Bd. XXIII, S. 280.
7. Virchow, Die krankhaften Geschwülste. Bd. III. I. H. S. 158—159.
8. Gazette des Hôpitaux. 1860. S. 411.
9. Zeitschrift für Geburtshülfe und Gynäkologie. 1899. Bd. XLI. H. 2. S. 271.
10. Gazette des Hôpitaux. 1862. S. 77.
11. Pozzi, Handbuch der klinischen und operativen Gynäkologie.
12. Bullet. de la Soc. Anatom. Bd. XVI. S. 130.
13. Edinburgh Medical Journal 1860—61, No. LVI, July 1860, S. 698. Article III. On separation and transplantation of the Ovarijdue to atrophy of the bread legament and fallopian tube; and on the spontaneous separation of subperitoneal fibrous tumours of the uterus. By Wm. Turner, MB. Lond., Senior Demonstrator of Anatomy University of Edinburgh.
14. Simpson, Obstetrical Works. I, S. 834.
15. The Dublin Journal of med. Science. 1875. Bd. LIX, II—VI.
16. West, Lehrbuch der Frauenkrankheiten, nach d. 3. Auflage des Originals ins Deutsche übertragen von W. Langenbeck. 3. Auflage. Göttingen. 1870. S. 328—29.

17. Emmet, Medical Record 1897, Mai 8. Mitteilung in der XXII. Jahresversammlung der amerikanischen gynäkologischen Gesellschaft in Washington.
18. Gill Wylie-New-York. Journal of Gynecologie and obstetric. 1894.
19. Schröder. Lehrbuch. 1890. S. 280.
20. Hofmeier, Zeitschrift f. Geburtsh. und Gynäkologie, Bd. V. Ernährungs- und Fortbildungsvorgänge bei Abdominaltumoren. S. 106.
21. Gorwitz, Lehrbuch der Pathologie und Therapie der weiblichen Genitalsphäre. 1876. Bd. II. S. 165.
22. Slawianski, Lehrbuch der S. P. und T. d. Frauenkrankheiten.
23. Wratsch. 1901. No. 21. S. 677.
24. Olshausen, Krankheiten der Ovarien. S. 269.
25. Hofmeier, J. Von der Möglichkeit der Ablösung der Myome vom Uterus. H. erwähnt sie auch in seiner operativen Gynäkologie (siehe die entsprechende Abteilung).

XXXV.

Aus der geburtshülflich-gynäkologischen Klinik zu Lemberg.
(Vorstand: Prof. Dr. A. von Mars.)

Ein Beitrag zur Ätiologie der sogen. „Fistulae cervico-vaginales laqueaticae".

Von

Dr. RUDOLF BREJTER,
I. Assistent der Klinik.

Im August 1902 publizierte F. Neugebauer[1])-Warschau neun aus der Literatur zusammengestellte Fälle von Gebärmutter-Scheiden-Fisteln; bald darauf beschrieben Wormser[2])-Basel zwei und Dirmoser[3])-Wien einen ähnlichen Fall. Wir könnten also zusammen 12 bekannte und publizierte Fälle dieser Art Fisteln verzeichnen.

Sowohl die unbekannte Entstehungsweise, als auch die Seltenheit ihres Vorkommens regten mich zur Publikation von zwei ähnlichen Fällen an, bei Kranken, welche bald nach dem Erscheinen der Arbeit Neugebauers auf die Klinik kamen. Ihre Krankengeschichte ist folgende:

Fall I. P. No. 311. — M. M., 26 Jahre alt, aufgenommen 11. Dezember 1902. Im 12. Lebensjahre hatte sie Bauchtyphus überstanden; die

---

[1]) Z. f. G. 1902. No. 31.
[2]) Z. f. G. 1902. No. 48.
[3]) Z. f. G. 1902. No. 48.

Menstruation begann im 15. Lebensjahre, die folgenden allmonatlich 3 bis 4 Tage dauernd, ziemlich reichlich, schmerzhaft; die letzte vor 10 Tagen. Hat nie geboren, abortierte einmal vor 3 Jahren im dritten Schwangerschaftsmonate. Seit letztem Abortus Schmerzen in der Gegend der Schambeinsymphyse, Kreuzschmerzen; ausserdem trat weisser Fluss auf, welcher von Zeit zu Zeit blutig gefärbt ist. Harn- und Stuhlentleerung normal. An den äusseren Geschlechtsteilen keine Abnormitäten; der Zustand derselben ist folgender: Portio vaginalis lang, kegel- und sattelförmig, der äussere Muttermund bildet eine minimale, mit glatten Rändern versehene Vertiefung,

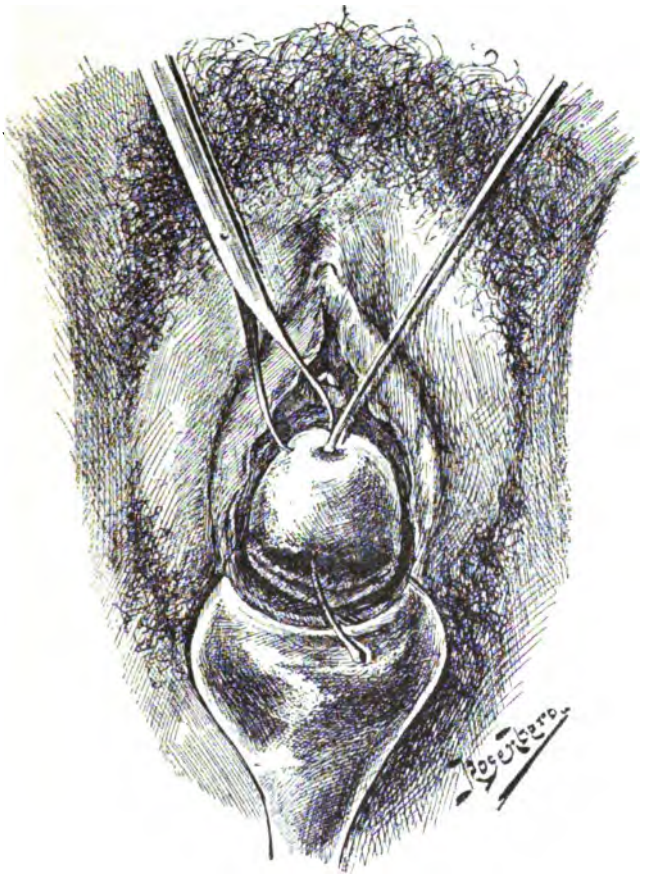

Fig. 1.

welche nach vorn, d. i. zur Schambeinsymphyse, gerichtet ist. An der hinteren Wand der Portio vaginalis, circa 1 cm vom äusseren Muttermund entfernt, kann man eine Vertiefung, resp. einen Defekt in der Kontinuität des Gewebes fühlen. Der quere Durchmesser des Defektes ist breiter, macht fast die ganze Breite der hinteren Wand des Vaginalteiles des Uterus aus, der gerade Durchmesser ist kürzer und beträgt mehr weniger 1 cm. Die Ränder des Defektes sind steil, scharf abgegrenzt, mit einzelnen Unebenheiten, und das Betasten des Grundes verursacht ein Gefühl, als ob derselbe mit feinem Sand bestreut wäre. Die Brücke, welche den äusseren

Muttermund von der Fistel teilt, ist glatt, selbst nach genauem Untersuchen lässt sich kein narbiges Gewebe herausfühlen. Die Konsistenz der Portio vaginalis uteri ist etwas stärker. Der Corpus uteri in Anteflexion, härter, unbedeutend vergrössert, die ganze Gebärmutter stellt sich als Uterus cucurbitaceus vor. Die Beweglichkeit des Gebärmutterkörpers ist im Verhältnis zum Gebärmutterhalse herabgesetzt. Eileiter und Eierstöcke beiderseits normal. Im Mutterspiegel erscheint die hintere Wand des Vaginalteiles, die äussere Muttermundöffnung stecknadelkopf-gross, ist nach vorn gerichtet und wird durch die vordere Gebärmutterspiegelwand verdeckt. Die oben erwähnte Kontinuitätstrennung ist hellerstück-gross und erscheint als eine ovale Vertiefung mit glatten Rändern und hellrot verfärbtem, mit kleinen Unebenheiten versehenem Grunde. Im hinteren Teile des letzteren sieht man eine querlaufende Fissur. Die in die Fissur eingeführte Sonde

Fig. 2.

gelangt 7 cm tief in das Gebärmuttercavum. Die gleichzeitig in den minimalen äusseren Muttermund eingeführte chirurgische Sonde erscheint unter dem vorderen Rande der Vertiefung, was deutlich aus Fig. 1 zu ersehen ist, Fig. 2 stellt die Gebärmutter im Längsschnitt dar.

Diagnose: Fistula cervico-vaginalis laqueatica, Metritis chronica, Uterus cucurbitaceus.

Es wurde beschlossen, auf chirurgischem Wege die Fistel zu beseitigen. Die Ränder der Fistel wurden aufgefrischt (Prof. von Mars), und man suchte den vorderen Rand mit dem hinteren zu vereinigen, d. h. in der Querachse zusammenzunähen in der Weise, wie es die Gestalt der Fistel erforderte. Diese Art der Vereinigung erwies sich jedoch als unmöglich; sie war einerseits durch die Gewebszähigkeit des veränderten Uterus behindert, andererseits war der Defekt zu gross.

Es wurde also ein Längsschnitt durch die ganze Dicke der hinteren Wand des Vaginalteiles geführt, welcher den minimalen äusseren Mutter-

mund mit der Fistel vereinigte, ähnlich, wie bei der Simsschen Operationsmethode; auf diese Art entstanden zwei bewegliche Lappen, welche man leicht verschieben, eventuell nach hinten, d. h. über die Fistel neigen, und auf diese Weise letztere gänzlich bedecken konnte, indem man die hinteren Ränder der Lappen mit dem hinteren Rande der Fistel durch Nähte vereinigte.

Es wurde darauf ein Jodoformgazestreifen in den Hals zwischen die Ränder des Längsschnittes eingeführt, um auf diese Weise die Vereinigung derselben zu verhindern. Die Fistelränder haben sich vereinigt, während die Muttermundöffnung breit blieb und in der Längsrichtung verlief. Die beigefügten Figuren stellen deutlich den Verlauf der Operation und die postoperativen Verhältnisse dar (Fig. 3 und 4).

Indem wir den Längsschnitt gebrauchten, gelang es uns: 1. die Fistel zu überdecken und die schädliche Spannung der Gewebe zu vermeiden; 2. es wurde der äussere Muttermund erweitert, was auch angezeigt war; denn indem wir der Gebärmuttersekretion freien Abfluss liessen, erzielten wir eine grössere Möglichkeit für die Heilung der Fistel, und so blieb die spätere blutige Erweiterung des äusseren Muttermundes aus.

Fall II. P. No. 133. K. M., 40 Jahre alt, kam in die Klinik am 8. Mai 1903. Patientin ist zum zweitenmale verheiratet. Mit dem ersten Manne lebte sie 4 Jahre, mit dem zweiten lebt sie bereits 10 Jahre. War

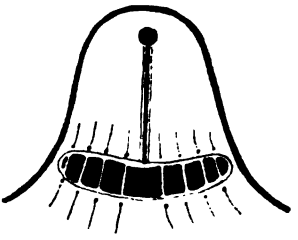

Fig. 3.

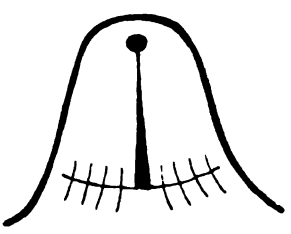

Fig. 4.

nie krank. Die erste Menstruation im 20. Lebensjahre, die folgenden in normalen Zeitabständen, zwei Tage dauernd, spärlich, schmerzlos. Die letzte Menstruation vor einigen Tagen. Patientin gebar 7 mal (3 Kinder aus der ersten, 4 aus der zweiten Ehe).

Die Geburten waren schwer. Die ausgetragenen Kinder wurden infolge des langwierigen Gebäraktes todtgeboren, mit Ausnahme des ersten Kindes aus der zweiten Ehe, welches aber auch bald nach der Geburt starb. Die fünfte war eine Zangengeburt. Patientin hat nie abortiert. Seit letzter Geburt stellte sich Urininkontinenz ein, welche bald nach der Geburt eingetreten ist. Sonst klagt Patientin über keinerlei Beschwerden.

Status praesens. Die äussere Untersuchung ergibt keine wichtigeren Abnormitäten. Die Region der äusseren Genitalien und der inneren Schenkelfläche ist ekzematös, die Schamlippen klaffend, auf dem Damm eine alte Narbe. Der Scheideneingang und Scheide klaffend. Der Vaginalteil des Uterus ist zylinderförmig, dick, der äussere Muttermund quer verlaufend, der Halskanal für einen Finger wegsam, er verschmälert sich in der Richtung nach oben. Die Ränder des äusseren Muttermundes mit deutlichen Einrissen zu beiden Seiten. Der Einriss links reicht tief in das linke Scheidengewölbe und nach vorne, indem er eine tiefe, aber wenig resistente Narbe bildet. — Auf der hinteren Wand des Vaginalteiles des Uterus, mehr weniger 1 cm vom äusseren Muttermund entfernt, befindet sich eine querverlaufende Vertiefung, in welcher eine erbsengrosse, ovale, etwas nach links verschobene, mit harten Rändern versehene Öffnung zu

fühlen ist. Der Gebärmutterkörper ist retroflektiert, kugelförmig, etwas vergrössert und leicht in Anteflexion zu bringen. Eileiter und Eierstöcke normal. Das knöcherne Becken ist bedeutend verengt: d. sp = 23½, — d. cr = 27, — d. tr = 29, c. extr. = 16½, c. dg = 9. — Der untersuchende Finger erreicht mit Leichtigkeit das stark hervortretende Promontorium des Kreuzbeins, wo eine ca. haselnussgrosse knöcherne, etwas links sitzende Prominenz zu fühlen ist. Die Konkavität des Kreuzbeins ist ausgesprochen,

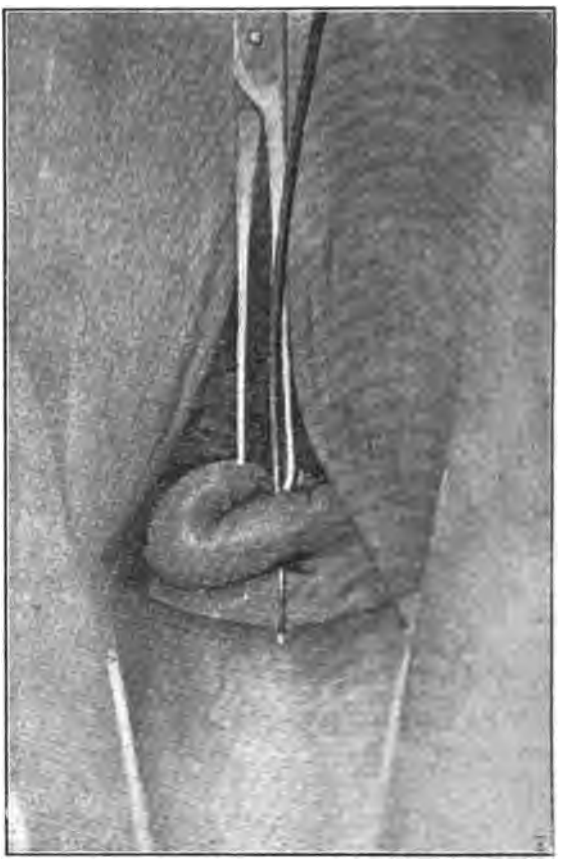

Fig. 5.

das untere Ende ist stark nach vorne gerichtet. An der hinteren Wand der Schambeinsymphyse, 1 cm vom unteren Rand links, ist gleichfalls eine erbsengrosse Exostose zu fühlen. Auf der beigeschlossenen, mit Hülfe des Gebärmutterspiegels aufgenommenen Photographie erscheint der Vaginalteil dick, zylinderförmig. Der äussere Muttermund bildet eine quer verlaufende Spalte mit beiderseitigen Einrissen. Der linksseitige Einriss ist tief, durchzieht die ganze Dicke des Vaginalteiles, indem er sich in der Narbe im vorderen linken Scheidengewölbe verliert. Auf der hinteren Wand des Vaginalteiles, ungefähr 1 cm vom Rande des äusseren Muttermundes entfernt, befindet sich eine geradlinige, quer verlaufende Narbe, welche die ganze hintere Wand des Vaginalteiles einnimmt (Fig. 5).

In der Mitte der hinteren Wand, resp. etwas links, befindet sich eine ovale Öffnung, durch welche eine ziemlich dicke Gebärmuttersonde mit Leichtigkeit von aussen eingeführt werden kann. — Die in den äusseren Muttermund eingeführte Sonde erscheint in der oben erwähnten Öffnung. Der Raum zwischen dem äusseren Muttermund und der Fistel ist glatt, es sind keine Narben zu konstatieren. Bei der näheren Inspektion der Narbe im linken Scheidengewölbe ist eine haarbreite Öffnung zu bemerken, durch welche eine feine chirurgische Sonde eingeführt, in die Urinblase gelangt. Bei Einführung eines Glaskatheters in die Urinblase und gleichzeitigem Bewegen desselben verspüren die Hände des Untersuchenden ein charakteristisches Gefühl des Knirschens.

Diagnose: Fistula vesico-vaginalis nec non fistula cervico-vaginalis laqueatica posterior.

Die Ränder der Blasenfistel wurden aufgefrischt und mit günstigem Erfolg vernäht, die Fistel aber in der hinteren Wand des Vaginalteiles — als ohne Bedeutung — wurde unberührt belassen.

Die Ätiologie dieser Art Fisteln ist überhaupt unklar. Nachdem Neugebauer neun ähnliche, in der Literatur beschriebene Fälle zusammengestellt hat, zählt er viele Momente auf, welche die Entstehung der Gebärmutterscheiden-Fisteln verursachen, auf die sich einzelne Autoren berufen.

Die Momente sind folgende:

1. Ein längsverlaufender Einriss des Gebärmutterhalses mit teilweiser Vereinigung der Ränder im unteren Teile des Einrisses;
2. die teilweise Vereinigung der aufgefrischten Ränder nach Emmets Operation;
3. Geschwüre verschiedener Art, wie: tuberkulöse, syphilitische, carcinomatöse, diphtherische;
4. die mit der Geburt im Zusammenhang stehende Drucknekrose;
5. Insulte verschiedener Art, besonders diejenigen bei Erzeugung eines kriminellen künstlichen Abortus;
6. ein angeborener, doppelter äusserer Muttermund;
7. spontaner Einriss der hinteren Wand des Vaginalteiles während der Geburt.

Dies wären die von Neugebauer zusammengestellten Ursachen, welche im Stande sein dürften, eine Kontinuitätstrennung des Gewebes des Vaginalteiles des Uterus, besonders seiner hinteren Wand hervorzurufen.

Die sub 1, 2, 3 und 4 erwähnten Ursachen bedürfen, wie ich glaube, keiner Erklärung, die Entstehung der Gebärmutterscheiden-Fisteln ist infolge dieser Momente zwar selten, aber doch möglich und leicht verständlich.

Grösseres Interesse beanspruchen — und zwar vom gerichtsärztlichen Standpunkte aus — die sub tentamine abortus entstandenen Fisteln, obwohl auch ihre Entstehung ganz klar ist.

Ich würde aus den oben erwähnten Ursachen diejenigen sub 6, d. i. mit doppeltem, angeborenen, äusseren Muttermund eliminieren, welche im pathologisch-anatomischen Sinne keine echten Fisteln sind, wir müssen sie eher als eine Bildungs-Anomalie betrachten, welche weder durch ihren Sitz, noch durch ihre Persistenz irgend welche Folgen nach sich zieht.

Unklar aber und sehr interessant sind die sub 7 erwähnten Fisteln, d. i. die spontane Ruptur der hinteren Wand des Vaginalteiles während der Geburt, resp. des Abortus. Diese Art Fisteln würde ich selbständige nennen (Ruptura cervicis spontanea), entstanden aus uns näher unbekannten Gründen, im Gegensatze zu den oben erwähnten Arten, welche die Folgen eines äusseren Insultes sind, und sekundäre Fisteln zu nennen wären.

Unseren ersten Fall zähle ich eben zu den spontanen, sub 7 erwähnten Rupturen.

Indem ich die Sache durch Exklusion der einzelnen Ursachen, welche die Entstehung der Fistel in unserem ersten Falle veranlassen könnten, nicht in die Länge ziehen will, bemerke ich vor allem, dass wir nach genauer Anamnese und in Anbetracht des Umstandes, dass die Patientin sich ihrer Gravidität nicht einmal bewusst war, zu der Überzeugung gelangten, dass die Fistel in unserem Falle spontan während des Abortus, nach Ruptur der hinteren Wand des Vaginalteiles entstand.

Hieher gehören, meines Erachtens, die Fälle von Nordmann, Schauta-Piering, Jaquet, Steffeck, Ohlshausen, Wormser und Dirmoser.

Die bis jetzt zu unbekannte Entstehungsweise dieser Art Fisteln werde ich in bestimmte Symptome der oben beschriebenen Fälle zu fassen versuchen, insofern es die Genauigkeit der Beschreibung gestattet, gestützt auf gewisse Punkte in unserem ersten Falle.

Ich muss zuerst zwei Umstände berücksichtigen:

1. dass die oben erwähnten Arten von Fisteln während des Abortus entstehen, d. i. infolge von Gebärmutterkontraktionen;
2. dass die besagten Fisteln ihren Sitz ausschliesslich auf der hinteren Wand des Vaginalteiles haben.

Diese beiden Punkte wären leicht zu erklären, wenn wir die, die Fisteln begleitenden Entzündungsprozesse in der Gebärmutterschleimhaut und im Gebärmuttermuskel, als Grundlage, und nicht — wie andere — als Folgen des Leidens betrachten. Was den ersten Umstand betrifft, glaube ich mich nicht lange darüber aufhalten zu müssen, denn allgemein bekannt ist der Einfluss der Gebärmutterentzündungsprozesse auf die Schwangerschaft.

Bezüglich des zweiten Umstandes erlaube ich mir einige Bemerkungen zu machen, und zwar:

Infolge chronischer Entzündungsprozesse verliert der Gebärmuttermuskel seine ihm eigene Elastizität, er wird brüchig, rigid. Wenn also der Entzündungsprozess die Region des inneren Muttermundes einnimmt, kann der anteflektierte Gebärmutterkörper im Verhältnis zum Gebärmutterhalse unbeweglich werden, ähnlich, wie es eben in unserem Falle zu ersehen war. Wenn nun unter diesen Verhältnissen Abortus eintritt, kann sich die Gebärmutter während der Kontraktionen nicht strecken, und der Gebärmutterkörperkanal und der Gebärmutterhalskanal liegen nicht, wie physiologischerweise, in einer senkrechten Linie. Zufolge der Unbeweglichkeit des anteflektierten Gebärmutterkörpers im Verhältnisse zum Gebärmutterhalse bleibt der Gebärmutterkanal während der Kontraktionen unter einem bestimmten Winkelgrad geknickt, und die Richtung der einwirkenden Gebärmutterkontraktionen fällt nicht in die Längsachse des Gebärmutterhalskanals, sondern auf die hintere Wand des Gebärmutterhalses. Während der Ausstossung des Eies aus dem Gebärmuttercavum in den Gebärmutterhals, erweitert sich der Gebärmutterhalskanal in seinem oberen Teile hauptsächlich auf Kosten seiner hinteren Wand. Wenn wir dazu in einem sochen Falle mit angeborener Verengung des ganzen Gebärmutterhalskanals zu tun haben, welche noch durch den Entzündungsprozess, das ist durch Schwellung der Gebärmutterschleimhaut und des Gebärmuttermuskels, bedeutender wird, wie dies in unserem Falle war, dann scheint mir der unwegsame Gebärmutterhalskanal infolge der Kontraktionen des Gebärmutterkörpers und der Richtung ihrer Einwirkung aus der ganzen Aktion ausgeschieden zu sein, die hintere Wand des Gebärmutterhalses wird immer mehr ausgedehnt, es bildet sich Einstülpung, in welche das Ei befördert wird. Unter den einwirkenden Kontraktionen verdünnt sich die Wand der Einstülpung, endlich berstet sie, und so beginnt die Entstehung der Fistel. Dieser Mechanismus erinnert sehr an die

Entstehung der zentralen Dammruptur während der Geburt bei unbedeutender Beckenneigung.

Von grossem Einfluss auf die Entstehung dieser Art Fisteln kann auch die Gestalt des Vaginalteiles sein.

In unserem ersten Falle war der Vaginalteil sattelförmig, der äussere Muttermund stecknadelkopfgross gegen die Schambeinsymphyse gerichtet. Im röhrenförmigen Gebärmutterspiegel erschien die ausgestülpte hintere Wand des Vaginalteiles deutlich, der äussere Muttermund versteckte sich unter die vordere Wand des Spiegels. Ähnlich erscheinen die Fälle von Steffeck und Wormser, und, wie nach der oberflächlichen Beschreibung zu urteilen, auch der Fall von Dirmoser. Und vielleicht wäre auch der Fall F. Neugebauers der Gruppe der selbständigen Fisteln einzureihen?

In diesen Fällen bildet die Gestalt des Vaginalteiles, den oben erwähnten Anschauungen gemäss, noch günstigere Verhältnisse zur Entstehung von Fisteln, denn in solchen Fällen verläuft der Gebärmutterhalskanal in einer noch mehr geknickten Linie.

Indem wir die erwähnten Auseinandersetzungen rekapitulieren, nehmen wir folgende, die Entstehung der selbständigen Fisteln auf der hinteren Wand des Vaginalteiles fördernde Bedingungen an:

1. Der Verlust der Elastizität und die Brüchigkeit des Gebärmuttermuskels infolge chronischer Entzündungsprozesse.

2. Sekundäres Ausbleiben der Beweglichkeit des anteflektierten Gebärmutterkörpers im Verhältnis zum Gebärmutterhalse.

3. Verengerung des ganzen Gebärmutterkanals.

4. Die anormale Gestaltung des Vaginalteiles (sattelförmig).

ad Punkt 4 bemerke ich, dass derselbe nicht unbedingt ist, jedenfalls kommt er aber genug häufig vor und erleichtert die Entstehung der Fisteln.

Ich stimme nicht gänzlich mit den Ansichten Wormsers über die Entstehungsweise dieser Art Fisteln überein. Seiner Ansicht nach entsteht die Ruptur der Wand des Vaginalteiles wahrscheinlich während des sogenannten „Abortus cervicalis“ bei Erstgebärenden, nämlich dann, wenn das Ei in den stark ausgedehnten Gebärmutterhals geboren wird, während der äussere Muttermund noch kleiner ist und sich nicht erweitert.

Wormser meint also, dass ein sehr junges Ei nicht imstande sei, die Ruptur zu verursachen, weil es eben zu klein sei; im fünften Monate wäre es aber bereits möglich. Dagegen jedoch spricht der Umstand, dass die Ruptur sich stets auf derselben Stelle, und zwar auf der hinteren Wand des Vaginalteiles, befindet.

Der Druck des auf diese Art ausgedehnten Halses, d. i. während des „Abortus cervicalis", verteilt sich gleichmässig auf alle Wände. Die auf diese Weise entstandene Ruptur des Halses würde sich gleich oft an anderen Stellen des Vaginalteiles ereignen, speziell an schwächeren, d. i. an den seitlichen, wie es uns die alltägliche Erfahrung bei den Geburten belehrt. Die Gestalt der Ruptur oder Fistel kann quer oder längs verlaufend sein. Meiner Meinung nach ist diese Gestalt nur vom Zufall abhängig; eventuell könnte man daran denken, welche Muskelschichte, d. i. die längs oder die zirkulär verlaufende, stärker sei und später dem Drucke nachgibt, resp. der Ruptur unterliegt. Und so hätten wir durch Ruptur der Längsfasern eine quere, durch Ruptur der Querfasern eine senkrechte Linie.

Unseren oben erwähnten zweiten Fall zähle ich zu der 4. Gattung, d. i. die Fistel entsteht durch Drucknekrose während der Geburt. Der Fall ist ganz klar. Während der Geburt stand die Region der Fistel die ganze Zeit unter dem Drucke, der einerseits durch den vorliegenden Teil des Fötus, d. i. den Kopf, andererseits durch die knöcherne Exostose auf dem Promontorium ausgeübt wurde. Infolge mangelhafter Ernährung, durch den ausgeübten Druck, kam es zur Nekrose und Sequestrierung dieses Teiles, und durch den infolgedessen eingetretenen Gewebeverlust zur Fistel.

Die Resultate dieser Fisteloperationen sind — wie F. Neugebauer erwähnt — ungünstig; dies bestätigen die Fälle von F. Neugebauer, Nordmann-Fehling und Wormser, in denen man trotz wiederholter operativer Eingriffe nicht imstande war, die Fistel zu beseitigen.

F. Neugebauer schreibt mit Recht die ungünstigen Operations-Resultate der Vernarbung der Fistelränder, sowie der allzugrossen Gewebsspannung nach dem Anziehen der Nähte zu. Ich glaube, dass hier noch ein anderer wichtiger Faktor in betracht kommt, nämlich der erschwerte Abfluss der veränderten und reichlicheren Sekretion der Gebärmutterschleimhaut nach dem Schliessen der Fistel. Ich würde deshalb raten, günstigere Verhältnisse zum Abfluss der Sekretionsflüssigkeit durch die blutige Dilatation des äusseren Muttermundes resp. Gebärmutterhalses

zu schaffen und dann die Ränder der Fistel aufzufrischen und durch Naht zu schliessen. — So gingen wir in unserem ersten Falle vor und erzielten einen günstigen Ausgang. — Diese Bedingung ist sehr wichtig und nötig. Die ausführliche Beschreibung des Operationsvorganges samt schematischen Figuren wurde oben angegeben. Die erwähnte Operationsmethode bewährt sich gut bei Fisteln mit Querruptur, d. i. bei denen die Grösse der Querachse überwiegt. Bei Längsfisteln würde ich raten, nach blutiger Dilatation des äusseren Muttermundes die Fistel plastisch zu bedecken.

Es sei mir gestattet, meinem verehrten Chef, Prof. Dr. von Mars, für die Überlassung des besagten Materials meinen Dank auszusprechen.

XXXVI.

Aus der Kgl. Universitäts-Frauenklinik zu Breslau
(Direktor: Geh. Rat Prof. Dr. Küstner).

Der Verschluss komplizierter Blasenscheidenfisteln nach Küstner.

Von

Dr. H. ROTHE,
früherem Assistenten der Klinik.

Seitdem Küstner im vorigen Jahre in seiner Arbeit „Die plastische Verwendung der Portio supravaginalis zum Verschluss von Blasenscheidenfisteln“ eine neue Methode der Behandlung gerade für die komplizierten Fälle angegeben hat, haben zwei Autoren über ähnliche günstige Resultate berichtet. Maiss hat einen Fall mit vollkommenem Fehlen des Septum vesico-vaginale in einer Sitzung geschlossen, Thomson auch sehr ausgedehnte Fisteln.

Wir sind nun in der Lage, wieder über 8 Fälle zu berichten, bei denen die Methode nie im Stich gelassen und in einigen Fällen fast uns selbst überraschende Resultate geliefert hat. Gelegentlich sind durch besondere Narbenverhältnisse und Lage der Fisteln Modifikationen der Operation nötig geworden, doch blieb das Prinzip, d. h. die Verwendung der Portio supravaginalis, stets dasselbe. Ich habe Gelegenheit gehabt, 4 der von Herrn Geheimrat Küstner publizierten Fälle nachzuuntersuchen, und möchte auch

darüber, sowie über die Art der bei uns üblichen Nachbehandlung, die nach unserer Ansicht durchaus nicht unwichtig erscheint, berichten.

Zunächst die 8 neu operierten Fälle.

I. Frau Chl., 35 Jahre alt. Vor 2 Monaten war von anderer Seite im 5. Graviditätsmonat der Abort eingeleitet und schliesslich nach anderen Versuchen nach Cervixinzisionen der Fötus extrahiert worden. Seitdem dauernd Urinabfluss.

13. VII. 1903. Für die Fingerkuppe zugängliche Fistel, die zum Teil im Bereich der Cervix liegt. Weite Abtrennung der Blasenwand von der Cervix, isolierte Naht der Blase durch 4 Katgutsuturen, 9 Scheidencervixsuturen mit Draht.

Entfernung der Nähte am 16. Tage.

Prima intentio.

II. Frau M., 34 Jahre alt. 3 spontane Partus, beim vierten anscheinend Embryotomie; seitdem fliesst alles Wasser ab. Patientin geht uns vom Arzt als Scheidenprolaps zu. Mandarinengrosser Vorfall der vorderen Scheidenwand vor die Vulva.

29. X. 1903. Enorme Fistel, welche vom Ende der Urethra bis zur Portio vaginalis reicht. Vordere Muttermundslippe noch defekt. Inversion der Blase von der Grösse eines grossen Apfels. Beide Ureteren im Bereich der Inversion, der rechte näher der Scheidengrenze als der linke. Umschneiden der Blase, Abtrennen der Portio auf ca. 2 cm, Eröffnung der verschlossenen Urethra durch Entgegendrücken einer Sonde 6, danach reinvertiert sich die Blase. Isolierter Verschluss der Blasenwand durch 5 Katgutnähte. Dieser Verschluss ist nicht vollkommen, hindert aber die Blase an der Inversion. Dann Naht der Scheide an die Portio durch 10 Drahtnähte: 5 dicke durchgreifende, 5 dünne oberflächliche.

Patientin liegt erst vom 9. Tage p. op. an absolut trocken.

16. XI. Fäden entfernt. Prima intentio.

III. Frau Bl., 27 Jahre alt. 1 Partus vor 14 Monaten, nach 5tägigem Kreissen Zange. Sehr hoch fieberhaftes Wochenbett. 4 Tage post partum begann der Urin abzufliessen. Für die Fingerkuppe zugängige, dicht an der ganz nach links verzogenen und stark lazerierten Portio gelegene Fistel. Vor der Fistel eine quer verlaufende narbige Falte.

17. XI. Anfrischung im Sinne der Methode. Erschwert wird die Operation dadurch, dass die oben erwähnte Falte die Fistel verdeckt und die Portio sehr wenig dislozierbar ist. Blasennaht mit 4 Katgutnähten. 8 Drahtsuturen. Patientin liegt vom 8. Tage an trocken.

3. XII. Fäden entfernt. Prima intentio.

IV. Frau O., 40 Jahre alt, 5 Partus, 4mal Zange. Letzter Partus vor 6 Wochen, Zange. Seither Urinabfluss. Keine Portio, die Fistel scheint in die Cervix zu münden, was die Milchprobe bestätigt.

27. XI. Portio fehlt. Die Umgebung des Muttermundes wird angehakt, vollständig zirkumzidiert, darauf von hier aus abgeschoben, um wenigstens etwas Beweglichkeit zu bekommen. Die Blasenfistel mündet zweifellos in ein Loch der Cervix. Hier wird besonders die Blase abgeschoben, sodass sie von der Cervixfistel weit im Umkreise getrennt ist. Cervixfistel mit 3 Katgutsuturen geschlossen von der Wunde aus. Die Blasenfistel selbst nicht genäht. In die Wunde in der Zirkumferenz des Muttermundes 13 Drahtsuturen, dabei Torsion der Cervix, sodass die eine Fistel nicht mehr auf die andere zu liegen kommt.

14. XII. Fäden entfernt. Prima intentio.

V. Frau R., 57 Jahre. 3 Partus. Seit 14 Jahren Pessar, das ununterbrochen bis vor 6 Wochen lag, wo es von einem Arzt entfernt wurde, weil Schmerzen und Urinabfluss eingetreten waren.

12. XII. 1903. Für 2 Finger zugängliche Fistel ganz rechts im vorderen Scheidengewölbe neben der Portio. Ungeheuer feste Narben zirkulär um die Portio, welche die Herunterziehbarkeit dieser fast unmöglich machen. Zirkumzision. Abschieben der Blase in Ausdehnung von wenigstens 3 cm. Umschneiden der Fistel in der üblichen Weise. Tief durchgreifende Drahtnähte (6) im Bereich der Fistel, welche bis an die Blasenwand heranreichen. Blase nicht isoliert. In der Zirkumzision noch 14 oberflächliche Drahtnähte.

29. XII. Entfernung der Nähte. Prima intentio.

VI. Frau Neug., 38 Jahre alt. 11 Partus ohne Kunsthülfe. L. P. 4 Tage lang vor 5 Monaten. Hand soll am Kopf gelegen haben, sofort darnach Wasserabfluss.

13. I. Bei genauer Untersuchung ergibt sich, dass 3 Fisteln bestehen, eine für die Fingerkuppe durchgängige in der Mitte der vorderen Vaginalwand, eine kleine unmittelbar davor, eine ganz kleine dicht am Orif. ext. gelegen. Portio vaginalis besteht nicht. Herunterziehbarkeit des äusseren Muttermundes minimal. Umschneidung der Portio zunächst hinten herum, um etwas Dislozierbarkeit zu erreichen. Darauf, indem die Sonde 8 cm in dem retrovertierten Uterus liegt, zwischen Cervix und der obersten Fistel eingeschnitten und die Blase in einer Ausdehnung von wenigstens 2 cm von der Cervix, ohne sie weiter zu verletzen, abgeschoben. Erst jetzt wird der Fistelkomplex vorn herum in der üblichen Weise umschnitten und die Schnitte vertieft. Nachher wird die Brücke zwischen der grössten und mittleren Fistel gespalten und die Scheide über der Blase in der üblichen Weise durch 6 Drahtsuturen vernäht. Die Wunde im hinteren Scheidengewölbe bleibt ungenäht, um keine Spannung an der Portio zu erzeugen.

29. I. Fäden entfernt. Prima intentio.

VII. Frau F., 41 Jahre. 13 Partus. L. Part. vor 10 Monaten, sehr grosses Kind. Perforation nach 24 Stunden.

Urinabfluss erst 12 Stunden nach dem Partus. Angeblich schon 7mal operiert.

25. I. 1904. Blasen-Cervixfistel $1^1/_2$ cm über dem äusseren Muttermund gelegen, von mindestens 6 mm Durchmesser. Querschnitt im vorderen Scheidengewölbe, Abtrennung der Blasenfistel von der Cervix scharf, dann stumpf mit dem Finger, sodass noch 1—2 cm oberhalb der Cervixfistel Blase abgelöst ist. Die Cervixfistel wird dann bis in den äusseren Muttermund gespalten und die Cervixlappen in die Wunde in den seitlichen Scheidengewölben eingenäht. Die Blase wird mit 3 durchgreifenden Drahtnähten an den von Blase entblössten Teil der Cervix heraufgenäht.

11. II. Fäden entfernt. Prima intentio.

VIII. Frau D., 36 Jahre alt. 6 Partus. Seit der letzten Entbindung (Zange) läuft das Wasser ab.

Schwerer, nicht kompensierter Herzfehler, Ascites etc. Daher ohne Narkose. Adrenalin-Schleich um die Vulva und für den Schuchard. Schuchard bis hinter das Rektum. Auch dann lässt sich die Fistel noch nicht zugänglich machen. Daher Umschneiden der Portio. Eröffnung des Douglas, Ausfliessen von Ascites. Starkes Zurückschieben der Blase und schliesslich Aufnähen der Scheidenwunde auf die Cervixwunde mit einer Drahtnaht. Äusserst schwierige und unsichere Operation.

28. III. 1904. Faden entfernt. Prima intentio.

Wie sich schon aus dieser kurzen Darstellung ergibt, handelt es sich vielleicht mit Ausnahme des ersten Falles um ein

wirklich auserlesenes Material komplizierter Fisteln. In Fall II war die vordere Blasenwand mandarinengross vor die Vulva prolabiert, sodass beide Ureteren zu Gesicht kamen, ein Anblick so überraschender Natur, dass es den ersten Arzt dazu verführte, uns die Frau als Scheidenvorfall zu übersenden. In Fall IV und VII handelte es sich um Cervixfisteln, die beide ohne isolierte Blasennaht geschlossen wurden, da es äusserst schwierig gewesen wäre, die Nähte zu legen und eine weitere Zerstörung von Blasengewebe dabei unvermeidlich erschien. So wurde in dem ersten Fall das Loch der Cervix vernäht und dann durch eine geringe Torquierung derselben das Blasenloch auf einem normalen Cervixabschnitt fixiert. Im Fall VII gelang es nur durch Spaltung der Cervix bis zur Fistel das Blasenloch in genügender Weise frei zu legen. Da ein Verschluss des Cervixloches wegen des grossen Defektes nicht angängig erschien, wurde das Blasenloch oberhalb des Cervixspaltes nach weiterem Abschieben der Blase aufgenäht. Ganz besonders schwierig gestaltete sich die Operation von Fall V, einer durch Pessardruck entstandenen, für 2 Finger durchgängigen Fistel, infolge der ganz ungeheuren Narbenbildung. Auch hier gelang die Heilung ohne Blasennaht, ebenso wie in Fall VI, wo drei Fisteln bestanden hatten. In Fall VIII endlich musste die Operation der sehr hoch und ganz in Narben versteckten Fistel eines schweren, inkompensierten Herzfehlers wegen ohne Narkose mit möglichster Beschleunigung ausgeführt werden; es gelang schon durch eine Drahtnaht so günstige Verhältnisse herzustellen, dass die Ausheilung glatt, fast uns selbst überraschend, zu Stande kam. Küstner hat neben dem Grundprinzip der Methode auf 3 Punkte besonders aufmerksam gemacht, die je nach der Individualität des Falles unterstützend zu Hülfe kommen müssen: I. das Auslösen bezw. Durchschneiden von Narben, II. völlige Zirkumzision ev. mit Eröffnung des Douglas um die Herunterziehbarkeit der Portio zu vergrössern, und III. um das Operationsterrain besser sichtbar zu machen, der Schuchardtsche Hülfsschnitt.

Ersteres wurde natürlich bei der durch Pessardruck entstandenen Fistel (V) am meisten notwendig, ferner auch besonders bei dem letzten Fall. Die Zirkumzision musste 4 mal (IV, V, VI, VIII) gemacht werden, einmal (VIII) mit Eröffnung des Cavum Douglasii. Im Fall VI wurde die Wunde im hintern Scheidengewölbe nicht wieder vernäht, um keine Spannung zu erzeugen.

Ein Schuchardtscher Schnitt erwies sich nur einmal als nötig im Fall VIII, wohl weil hier infolge Fehlens der Narkose

die Entspannung resp. das Offenhalten der Scheide durch Scheidenhebel nicht so gut möglich war. Nebenbei möchte ich bemerken, dass sowohl die Führung als die Naht des Schnittes nach Injektion von Adrenalin-Schleichlösung sich fast schmerzlos gestaltete. Es war die Vulva in ihrer Zirkumferenz sowie die Stelle des Schuchardt-Schnittes anaesthesiert worden.

Wie unwesentlich die Naht der Blase selbst bei dem Resultat ist, ergibt sich daraus, dass nur in Fall I und III eine solche erfolgt ist, in Fall II nur einige Nähte um die Reinversion der Blase zu verhindern, ohne dadurch einen irgendwie vollkommenen Verschluss zu erzielen. Küstner und auch Thomson haben schon darauf aufmerksam gemacht, dass sich die Fistelränder nach Ablösung und Mobilisierung der Blase in meist idealer Weise aneinanderlegen. In allen Fällen ist das natürlich doch nicht möglich; so wird man sich kaum in Fall V, VI und VIII vorstellen können, dass hier ein so ideales Aneinanderliegen der Fistelränder zu Stande kam, dass eine völlig primäre, also gewissermassen lineare Vereinigung erzielt wurde. Es wird aber durch das spannungslose Aneinanderliegen der Scheidenportionaht der Blase eine so ausgezeichnete Stütze gegeben, dass die Ausheilungsbedingungen die denkbar günstigsten sind. Für das in manchen Fällen allmähliche Zugranulieren von der Anfrischungsfläche scheint mir einerseits zu sprechen, dass es uns nicht selten vorkam, dass in den ersten Tagen nach der Operation noch mehr weniger Urin durch die Naht sickerte, was in einigen Fällen erst am 8. oder 9. Tage, dann aber völlig sistierte, dann auch die Breite der Narbe im cystoskopischen Bild, auf das ich dann noch eingehen will.

Neben den durch die Operation erzielten günstigen Ausheilungsbedingungen erschien es uns stets von besonderer Bedeutung, einerseits durch ständiges Leerhalten der Blase eine Spannung in dieser selbst zu vermeiden, andererseits einer Infektion der Wunde durch die ja stets drohende Cystitis vorzubeugen. Küstner hat schon hervorgehoben, dass wir vor der Operation durch Sitzbäder, Fachinger und Urotropin günstig auf die Blase einzuwirken versuchen. Viel schwieriger gestalten sich aber die Verhältnisse nach der Operation; nicht nur, dass die Malträtierung der Blase einen um so günstigeren Boden für die Ansiedlung von Bakterien geschaffen hat, gibt das Einlegen eines Dauerkatheters ständig neue Veranlassung zum Entstehen einer Cystitis. Wie können wir das verhindern? Nach unseren Erfahrungen nur durch ausserordentlich starkes Durchspülen

der Blase natürlich bei gleichzeitigem Liegen eines Katheters. So verhindern wir allein die Versackung des Katheters und die dann oft zu spät bemerkte Spannung der Blase, so allein jede Ansammlung von Blutcoagulis oder gar Eiter in der Blase. Wenn man beobachtet, dass bei gewohnter Flüssigkeitszufuhr der Dauerkatheter 2—3 mal in 24 Stunden gewechselt werden muss, weil er sich mit dem dicken, schleimig-eitrigen Urin gefüllt hat, so muss man einer Methode unbedingt den Vorzug geben, bei der sich dauernd ein Strom normal dünnflüssigen Urins aus der Blase entleert, sodass der Katheter oft 10 Tage nur gelockert, nicht gewechselt zu werden braucht. Was soll man nun aber zu trinken geben? Wir sind beim Fachinger geblieben, nicht weil wir gerade in ihm einen Vorteil erblicken, es kommt uns nur auf die Menge an, sondern weil er im ganzen gern von den Kranken getrunken wird. Ein bekannter Übelstand ist ja, dass er den Harn alkalisch macht. Wir haben einerseits, um dies zu konpensieren, andererseits um den Kranken das Trinken so grosser Mengen (wir treiben die Urinmenge in der Regel bis gegen 4000 in 24 Stunden) Citronensaft zugesetzt. Gleichzeitige Urotropingaben, die man bei dieser grossen Urinmenge unbeschadet wochenlang fortsetzen kann, veranlassten uns bei der bekanntlich besseren Wirkung des Urotropin in saurem Harn noch 3 mal pro die einen Esslöffel Mixt. acida (2,5 : 180,0) zu geben, um so noch mehr die alkaleszierende Wirkung des Fachinger Brunnens zu paralysieren. Auf diese Weise ist es uns stets gelungen, dem Entstehen schwererer Cystiden vorzubeugen, und wir glauben dem einen Anteil an den so dauernd und gleichmässig günstigen Erfolgen in der Behandlung der Blasenscheidenfisteln zuschreiben zu dürfen. Erwähnen möchte ich noch, dass wir natürlich auch mit Neurotropin resp. Helmitol, das ja die Darreichung anderweitiger Säure unnötig gemacht hätte, Versuche gemacht haben, ohne damit, soweit man das grob klinisch beurteilen kann, günstigere Resultate zu erzielen. Wir sind daher des hohen Preises dieser Mittel wegen wieder zum Urotropin zurückgekehrt. — Da unser Fistelmaterial meist aus Russisch-Polen stammt, gelang es mir, nur 4 der von Herrn Geheimrat Küstner veröffentlichten 11 Fälle wiederzusehen; von diesen war eine im 8. Monat gravid, sodass ich von einer cystoskopischen Untersuchung Abstand nahm. Die Gravidität war bisher ganz normal verlaufen, die Portio stand zwar noch etwas tief und vorn, doch war die Abweichung von den normalen Verhältnissen keine so grosse,

dass grössere Schwierigkeiten bei der Geburt zu erwarten gewesen wären.

Von den 3 anderen erhob ich bei einer (Frau Glattke) einen ganz normalen Blasenbefund. Es hatte sich um eine kleine Fistel gehandelt, deren Narbe ich in der Blase nicht auffinden konnte. Der Uterus lag sowohl in diesem, sowie in den beiden noch zu besprechenden Fällen retrovertiert resp. retroflektiert, ohne indes Beschwerden zu machen. Der cystoskopische Befund in den beiden anderen Fällen war folgender:

I. Frau Hermann. Untersuchung am 17. II. 1904. Blase fasst ohne Spannungsgefühl 250 ccm. Links dicht am inneren Sphinkter eine Nische, die durch die neben ihr beginnende Narbe von der linken Blasenseite getrennt wird. In der Nische 3 Luftblasen, die nachher zu einer zusammenfliessen und beim Anstossen verschwinden. Die Narbe setzt sich flächenhaft, weiss glänzend und gefässlos bis ungefähr zur Blasenmitte fort.

II. Frau Bresgott. Untersuchung am 15. III. 04. An der unteren Blasenwand ist noch im Bereich des innern Sphinkter eine trichterförmige Einziehung, in derem Grunde eine kleine viereckige, mit einem Querwulst versehene Fläche sichtbar ist. Die ganze Partie ist nicht bei auffallendem Licht sichtbar zu machen, sondern nur durchleuchtet. Der Ureter unmittelbar hinter dem Sphinkter.

In beiden Fällen handelt es sich also um flächenhafte Narben, was mir, wie oben schon erwähnt, dafür zu sprechen scheint, dass die Ausheilung durch Granulationen von der Wundhöhle aus zu Stande gekommen ist. In beiden Fällen zeigte sich ausserdem neben der Narbe eine Einziehung, die im ersten Fall seitlich überdacht war, sodass sich in ihr 3 Luftblasen gefangen hatten. Dass dieser Umstand eventuell die Veranlassung zu Konkrementbildungen abgeben kann, lässt sich natürlich nicht von der Hand weisen. Es spielen ja aber dabei andere Momente eine so wichtige Rolle, dass man bei einer völligen Ausheilung der Cystitis eine Konkrementbildung kaum zu fürchten braucht.

Literatur.

1. Küstner, Zeitschr. f. Geb. u. Gyn. Bd. 48. S. 453.
2. Thomson, Centralbl. f. Gyn. 1903. No. 50.
3. Main, Monatsschr. f. Geb. u. Gyn. 1904. Heft 1.

XXXVII.

Aus dem Rudolfinerhause in Wien.
(Direktor Regierungsrat Dr. Gersuny.)

Über die Erfolge der Septumnaht bei Prolapsoperationen.

Von

Dr. ARTHUR FOGES.

Seit dem Jahre 1897 wurden im Rudolfinerhause alle Prolapsoperationen nach einer von Gersuny (1) erdachten Methode durchgeführt; deren Wesen deckt sich mit dem von Sänger (2) 1892 angegebenen Verfahren, welches auf dem Prinzip „der Lappenspaltung" beruht. Gersuny hat, die Priorität Sängers anerkennend, neuerdings (3) über diese Operationsmethode, welche bisher nur wenige Anhänger zu haben scheint, berichtet und ihr Wesen in dem Namen „Septumnaht" zusammengefasst.

Denn die Wiederherstellung des durch ein Geburtstrauma geschädigten Septum der vorderen und hinteren Vaginalwand scheint ihm die Hauptsache bei der Prolapsoperation zu sein.

Während bei Proctocelen es heute allgemein als Regel gilt, das Septum herzustellen, werden bei der Cystocele meist nur Vaginallappen reseziert, der sich vorwölbende Blasenteil mehr oder weniger durch versenkte Nähte verkleinert und die Wundränder der Scheide linear vereinigt.

Gersuny sieht bei der Lappenspaltung Sängers die Möglichkeit, die sich hernienartig vordrängende Blase durch stumpfes Loslösen der Vaginallappen vollkommen blosszulegen und die eine Art Bruchpforte bildenden seitlichen Reste des Septum vesico-vaginale freizupräparieren. Durch 3—4 Schnürnähte wird die Blase eingestülpt; die vorletzte Naht fasst hierbei schon die seitlichen Reste des Septums, so dass nach Anlegung der letzten Naht die Bruchpforte geschlossen und damit das Septum wieder hergestellt erscheint.

Die beiden Scheidenlappen, die durch die versenkten Suturen an ihrer Basis bereits ziemlich genähert sind, werden durch zwei Matratzennähte flächenhaft vereinigt und nun erst mit der Schere die sich als überschüssig erweisenden Teile der Vaginal-

wand bis auf ein ca. 1 cm breites Stück abgetragen, worauf die Wundränder sagittal vereinigt werden.

Anfangs wurde nur wenig von den Scheidenlappen weggeschnitten, um eine ausgiebige Columna rugarum (Michailoff, Grünwald) herzustellen; es zeigte sich aber bald, dass dies von den Patientinnen unangenehm empfunden und als Rezidiv gedeutet wurde.

Die Damm-Plastik wurde nach Lawson-Tait gemacht; war eine Proctocele vorhanden, so wurde sie in ganz analoger Weise wie die Cystocele operiert. Ein das untere Drittel der Labien verbindender Bogenschnitt wird klaffend gemacht, indem er durch 2 Haltnähte in sagittaler Richtung auseinandergezogen wird. Nachdem die hintere Vaginalwand unterminiert und das Rectum durch stumpfe Präparation blossgelegt ist, wird die Scheide median gespalten, so dass die Proctocele gut sichtbar ist. Nach Einstülpung derselben wird die Wunde durch versenkte Seidennähte flächenhaft vereinigt. Nachdem die überschüssigen Zipfel der beiden dreieckigen Vaginallappen so weit abgetragen sind, dass kein Bürzel entsteht, werden die Wundränder sagittal vereinigt.

Die Wundlinie wird mit Dermatol oder Xeroform bestreut; am 10. oder 11. Tage werden die Nähte gewöhnlich entfernt, und die Patientinnen verlassen meist am 14. Tage das Spital.

Ich bin in der Schilderung des Operationsverfahrens der letzten Publikation Gersunys gefolgt und habe sie kurz wiederholt, weil in verschiedenen Arbeiten von Gersunyscher Naht [Jakoby(4)] gesprochen wird, worunter einfach das Anlegen einer oder mehrerer Schnürnähte gemeint wird. Im ganzen wurden von Januar 1897 bis Dezember 1902 87 Fälle nach der Methode Sänger-Gersuny operiert.

Um über die Dauerresultate Aufschluss zu bekommen, sendete ich an die betreffenden Patientinnen Briefe mit der Bitte, sich im Ambulatorium vorzustellen und, wenn dies nicht möglich wäre, den beiliegenden Fragebogen genau auszufüllen.

Derselbe lautete:

1. Sind Sie von Ihren Beschwerden seit der Operation befreit?

2. Besteht noch ein Drängen, häufiger Harndrang oder Fluss?

3. Ist die Periode regelmässig?

4. Haben Sie seit der Operation eine Geburt (Abortus) durchgemacht, und wie ist dieselbe verlaufen?

5. Sind Sie arbeitsfähig?

21 Frauen stellten sich im Ambulatorium vor, so dass eine genaue Nachuntersuchung stattfinden konnte, 29 Frauen sendeten ausgefüllte Fragebogen ein.

Dass ich nur über die relativ geringe Zahl von 50 Fällen berichten kann, hat seinen Grund darin, dass der grösste Teil dieser Patientinnen aus der Provinz und dem Auslande stammt; es ist infolgedessen besonders die Zahl der Nachuntersuchungen klein.

Ich glaube aber, dass diese für die Frage der Dauerresultate bei Prolapsoperationen gerade nicht von solcher Wichtigkeit sind, da die subjektiven Angaben der Frauen die Beurteilung des Enderfolges derartiger Operationen vollkommen ermöglichen.

Ich habe bei der Aufstellung der Statistik mich an das von Martin (5) für den 10. Kongress der deutschen gynäkologischen Gesellschaft angegebene Schema gehalten, aber noch eine Rubrik eingefügt. Martin unterscheidet bei den subjektiven Angaben nur zwischen „gut“ und „schlecht“; ich glaube aber, dass auch eine eigene Rubrik für die Angabe „geringer Beschwerden“ aufzustellen sei, weil hierdurch das statistische Bild klarer wird. Wenn nur zwischen „gut“ und „schlecht“ unterschieden wird, so kommen alle Fälle mit „geringen Beschwerden“ unter die Rubrik „gut“. Nun zeigt sich aber bei den Nachuntersuchungen, dass im ganzen 5 leichte Rezidive bestanden und ebenso oft die Angabe von geringen Beschwerden vermerkt ist.

Im ganzen haben von 50 Frauen 36 angegeben, sich „gut“ zu befinden; von diesen 36 hat mir der grösste Teil mündlich oder schriftlich über das auffallende Wohlbefinden und die vollkommene Arbeitsfähigkeit seit der Operation in Worten grosser Dankbarkeit berichtet.

12 Patientinnen gaben geringe Beschwerden an, wie mässigen Fluss, leichtes Drängen und zeitweise Kreuzschmerzen; aber auch diese waren bis auf eine arbeitsfähig.

2 Patientinnen sind in der Rubrik „schlechtes“ subjektives Befinden angeführt.

Die eine derselben, welche sich mir vorstellte, hatte wohl nur ein leichtes Rezidiv, aber eine Urethralfistel machte ihr arge Beschwerden. Die Zeit und Ursache der Entstehung dieser Urethralfistel konnte nicht genau festgestellt werden.

Die andere schrieb mir, dass sie bald nach der Operation wegen eines Rezidivs operiert werden musste.

Von den Nachuntersuchten ergab der objektive Befund 5 mal ein absolut gutes, 11 mal ein relativ gutes Resultat; bei

5 Patientinnen bestanden leichte Rezidive; schwere Rezidive waren überhaupt nicht zu konstatieren.

Seit der Operation waren in

6	Fällen	7	Jahre
6	„	6	„
6	„	5	„
8	„	4	„
11	„	3	„
13	„	1—2	„

verflossen.

Wir stimmen mit Jacoby überein, dass man für die Dauerresultate auch Fälle, die erst ein oder zwei Jahre operiert sind, verwenden kann, weil die wirklichen Misserfolge bei Prolapsoperationen sich gewöhnlich schon nach kurzer Zeit zeigen.

Von den 50 Fällen sind, wenn wir die subjektiven Angaben berücksichtigen 72 pCt. als gut, 24 pCt. unter geringen Beschwerden leidend, 4 pCt. als schlecht und 94 pCt. als arbeitsfähig zu bezeichnen.

Bei den 21 Nachuntersuchten wurde, wie erwähnt, 5 mal ein leichtes Rezidiv konstatiert, das sind 24,3 pCt. Wir können also, wenn wir die nach den brieflichen Mitteilungen unter die Rubrik „geringe Beschwerden" fallenden als „leichte Rezidive" ansprechen, im ganzen von 24 pCt. leichten Rezidiven sprechen.

Ich möchte hier nun gleich hervorheben, dass wir zum Unterschiede von den meisten neueren Operateuren auf eine Korrektur der ziemlich häufigen Retroflexio-versio uteri keine Rücksicht genommen haben. Nur in einem einzigen Falle wurde eine vaginale Verkürzung der Ligamenta lata wegen hochgradiger Retroflexionsstellung der Gebärmutter gemacht, und dieser Fall ist unter den leichten Rezidiven verzeichnet. Da wir uns also bei unseren Fällen fast nur auf die Scheidenplastik beschränkten (so wie dies z. B. auf der Freiburger Frauenklinik geschieht, Sellheim), so ist ein Vergleich mit den Statistiken aus jüngster Zeit, bei welchen die Scheidenoperation mit den verschiedensten Operationen zur Fixierung des Uterus kombiniert erscheint, nicht möglich. Unser Resultat von 72 pCt. Dauerheilung und 24 pCt. leichten Rezidiven rangiert im allgemeinen unter den besten statistischen Ergebnissen.

Auf eine von Baumm (6) vor $1^1/_2$ Jahren veröffentlichte Zusammenstellung seiner Erfolge bei Prolapsoperationen möchte ich genauer eingehen. Baumm hatte bis zum Jahre 1897 der Retroflexio uteri, welche nach Angabe so vieler Autoren bei dem Entstehen des Vorfalls eine grosse Rolle spielen soll, sein Haupt-

augenmerk zugewendet und stets der Scheidenplastik eine Vaginofixation hinzugefügt; die Zahl von 30,7 pCt. Rezidiven veranlasste ihn, eine Serie von Prolapsen (86) ohne Rücksicht auf die vorhandene Retroversioflexio uteri zu operieren.

Baumm hat, wie er angibt, die Mehrzahl dieser Fälle (53) „nach Gersuny“ operiert; er hebt bei Besprechung der Technik hervor, dass „wenn man das Hochdrängen des Blasendivertikels ausgiebig macht, oft infolge der Elongatio colli oder einer Portiohypertrophie ein sehr langer Scheidenteil resultiert“. Er hat deshalb in den geeigneten Fällen ein Stück Collum amputiert. Bei Gersunyscher Operation combiniert mit Portioamputation hatte er 18,7 pCt. Rezidive, ohne diese aber 42,8 pCt. Rezidive (bei einer Gesamtrezidive dieser Fälle von 28,3 pCt.).

Im Rudolfinerhause wurden bei 50 Prolapsoperationen 2 Collumamputationen und 7 Cervixplastiken mit mehr oder weniger ausgiebiger Keilexzision gemacht; von diesen 9 Fällen ist keiner rezidiviert. Unter den 5 leichten Rezidiven fand sich dreimal als Grund der Beschwerden eine Elongatio cervicis oder Hypertrophie der Portio verzeichnet.

Baumm sagt in seinem Schlussresumé: „Der Hauptnutzen von allen zur Beseitigung des Prolapses ergriffenen Massnahmen muss der Scheidendammplastik kombiniert mit Collumamputation und Blasenraffung zugeschrieben werden.“

Wir stimmen dieser Ansicht Baumms vollkommen zu und hoffen in Zukunft durch die Anwendung der Collumamputation in den entsprechenden Fällen unsere Operationsresultate noch bedeutend besser gestalten zu können.

Jahr der Operation	Anzahl der Operationen	Briefl. Patientinnenberichte				Nachuntersuchung								Partus p. operat.
		gut	schlecht	geringe Beschwerden	arbeitsfähig	objektiv absolut gut	objektiv relativ gut	leichte Rezidive	schwere Rezidive	subjektiv wohl	subjektiv schlecht	geringe Beschwerden	arbeitsfähig	
1897	6	2	—	—	2	1	3	—	—	2	—	2	3	1 Partus (seitdem die früheren Beschwerden)
1898	6	4	1	1	5	—	—	—	—	—	—	—	—	—
1899	6	2	—	—	2	2	2	—	—	3	—	1	4	—
1900	8	5	—	—	5	—	1	2	—	2	—	1	3	1 Partus 1 Abortus
1901	11	4	—	2	6	2	1	2	—	3	1	1	4	—
1902	13	4	—	4	8	—	4	1	—	5	—	—	5	1 Abortus
	50	21	1	7	28	5	11	5	—	15	1	5	19	

Literatur.

1. Gersuny, Centralblatt für Gynäkologie. 1897.
2. Sänger, Centralblatt für Gynäkologie. 1892.
3. Gersuny, Festschrift für Chrobak. 1903. (Wiener klin. Wochenschr. 1903.
4. Jacoby, Archiv für Gynäkologie. 1903.
5. Verhandlungen des X. Kongresses der deutschen gynäkologischen Gesellschaft. 1903.
6. Baumm, Archiv für Gynäkologie. 1902.

XXXVIII.

Aus der Kgl. II. gynäkologischen Universitätsklinik München.
(Vorstand: Dr. Jos. Alb. Amann.)

Zur Kenntnis der endothelialen und metastatischen Ovarialtumoren.

Von

Dr. THEODOR L. PAPAÏOANNOU.

Direktor der chirurgischen und gynäkologischen Klinik „Der Heiland" zu Athen, früher Volontärassistenzarzt an der II. gynäkologischen Klinik in München.

(Hierzu Taf. XII—XIV.)

Nachdem der Streit um die Histogenese des Carcinoms mehr im Sinne der Thiersch-Waldeyerschen Theorie entschieden zu sein schien, war es selbstverständlich, dass die Frage nach der Entstehung der malignen Ovarialtumoren eifriger bearbeitet wurde. Es wurde nachgewiesen, dass ein grosser Teil dieser Geschwülste, die früher als Carcinome oder Sarkome klassifiziert wurden, endothelialen Ursprungs ist. Die ersten, die überhaupt in der Onkologie bewiesen haben, dass solche Tumoren ihren Ausgangspunkt von den Endothelien der Bindegewebsspalten und Lymphgefässe nehmen, waren von Recklinghausen und vor allem Köster. Obwohl der letztere die Histogenese dieser Gruppe beschrieben hat, hat er die Endotheliome trotzdem als Carcinome bezeichnet. Dann hat Golgi im Jahre 1869 den Namen Endothelioma für die Geschwülste eingeführt, die ihre Matrix aus den Hisschen Endothelien nehmen.

Wir wissen ja, dass keine Art der anderen Geschwülste eine so umfangreiche Nomenklatur aufzuweisen hat, wie diese endothelialen Neubildungen. Diese mannigfaltige Nomenklatur hat ihre Ursache in der verschiedenartigen Morphologie der in

Rede stehenden Tumoren, da die Endothelien die Fähigkeit besitzen, einerseits als Bindegewebsbildner aufzutreten, andererseits sich aus platten in kubische oder zylindrische, ja sogar in Riesenzellen umzuwandeln. Diese Eigenschaften der Endothelien sind durch die Untersuchungen von Ribbert (40), Marchand, Borst (9) u. A. nachgewiesen worden. So finden sich die endothelialen Tumoren in der Literatur unter den Namen Sarkoma endotheliale [Hansemann (19)], Angiosarkom [Waldeyer, Kolaczek (24), v. Hippel], Sarkoma endothelioides fasciculatum (Bizzozero, Bozzolo), Endothelsarkom [Schmauss (45)], perivaskuläres Sarkom, Endothelkrebs, Tumeurs sarcomateuses ou fibroplastiques (Lebert), Lymphangitis sarcomatosa, Sarkoma planocellulare [Borst (9)] u. s. w.

Alle die unter dieser umfangreichen Nomenklatur beschriebenen Tumoren sind auf Grund der Histogenese endothelialer Natur und früher teils den Carcinomen, teils den Sarkomen zugerechnet worden.

Borst (9) teilt dieses grosse Gebiet der von den Endothelien ausgehenden Tumoren in zwei Hauptgruppen ein:

1. die Lymphangioendotheliome, welche ihren Ausgangspunkt aus den Lymphgefäss- oder Saftspaltenendothelien nehmen;

2. die Hämangioendotheliome, welche er in zwei Unterarten scheidet:

a) das Hämangioendothelioma intravasculare, welches seinen Ausgangspunkt von den Endothelien der Blutkapillaren nimmt, und

b) das Hämangioendothelioma perivasculare oder besser Perithelioma, welches die Eberthschen Perithelien zur Matrix hat.

Das histogenetische Prinzip ist also heutzutage von den meisten Autoren als Richtschnur für die Klassifizierung der Geschwülste angenommen worden. Dabei wirft allerdings Borst die Frage auf, ob nach histogenetischen Grundsätzen wegen der Unsicherheit der Beobachtung eine Einteilung der Geschwülste aufgestellt werden könne, spricht sich aber in bejahendem Sinne aus. „Erstens wäre ja die Histogenese das idealste aller Leitmotive für eine wissenschaftliche Sichtung unseres Gebietes; schon deshalb ist diese Richtung anzustreben, wenn wir auch zur Zeit noch überall das Unvermögen fühlen, sie mit Erfolg durchzuführen. Zweitens ist es aber bei einer, wenn auch kleinen Reihe von Geschwülsten wirklich gelungen, durch Beibringen überzeugender

Tatsachen die Erkenntnis der Histogenese weitgehend zu fördern, so dass diese Erfolge zum weiteren Fortschreiten auf der gedachten Bahn ermutigen."

Dagegen haben Lubarsch und Hansemann (19) empfohlen, dass das morphologische Prinzip hauptsächlich in den Vordergrund gestellt werden soll, damit dadurch dem praktischen Bedürfnis am meisten Rechnung getragen werde. Von diesen morphologischen Kriterien ausgehend, hat Hansemann (19) neuerdings folgende Einteilung der endothelialen Geschwülste vorgeschlagen:

1. Carcinoma endotheliale,
2. Sarkoma endotheliale,
3. Carcinosarkoma endotheliale,
4. Adenoma endotheliale,
5. Endotheliale Tumoren mit spezifischer Entwicklung des Stromas:

α) Cylindrome, β) Myxome, γ) Chondrome, δ) Skirrhus, ε) Mischformen zwischen Sarkom und Carcinom.

Dieser sehr radikale Vorschlag Hansemanns dürfte wohl zu Verwirrungen und Missverständnissen Veranlassung geben, wie Borst bemerkt. Volkmann (52) behauptet mit Recht, dass Namen wie Carcinoma endotheliale, Sarkoma endotheliale, Adenoma endotheliale u. s. w. eine Contradictio in adjecto sind, da ein Tumor, von welchem man nachgewiesen hat, dass er endothelialer Abkunft ist, eben kein Carcinom, kein Carcinosarkom und kein Adenom ist.

Amann jr. (2) betont, dass es nur dem rein praktischen Interesse genüge, wenn man einen Tumor nur vom morphologischen Standpunkte, wie Hansemann empfiehlt, als Carcinom oder Sarkom bezeichnet, ohne den Ausgangspunkt zu berücksichtigen. Ist es doch bewiesen, dass Zellstränge von ziemlich gleichartiger morphologischer Struktur aus verschiedenartigen Elementen, wie Epithelien oder Endothelien von Blut- oder Lymphgefässen, ihren Ursprung nehmen können. Daher stellt Amann die Forderung auf möglichst genaue Untersuchungen über den Ausgangspunkt einer Geschwulst vorzunehmen und danach ihre Nomenklatur zu wählen. Allerdings muss er dabei zugeben, dass dieser Forderung in vielen Fällen grosse Schwierigkeiten entgegenstehen, aber, fährt er fort, „wie sollte sich der Einblick in das Wesen der bösartigen Neubildungen anders erweitern als auf dem Wege der histogenetischen Forschung; so lange wir über die Ätiologie noch ganz im Unklaren sind, sind wir ja darauf angewiesen, aus den Folgen auf das Agens zu schliessen".

Werfen wir nach dieser kurzen Übersicht über die Endotheliome im allgemeinen einen Blick speziell auf die Literatur der malignen Ovarialtumoren endothelialen Ursprungs, so finden wir, dass im Jahre 1894 Amann jr. in seiner Arbeit über Ovarialsarkome 5 Fälle von selbstbeobachteten Endotheliomen beschrieben und gleichzeitig die in der Literatur von Leopold, Marchand, Flaischlen, Ackermann, Eckardt, Pomorski, v. Velits und v. Rosthorn beschriebenen Fälle mitgeteilt hat. Nach genauem Studium seiner Tumoren hat Amann die endothelialen Ovarialgeschwülste, je nachdem sie ihren Ausgangspunkt von den Lymph- oder Blutgefässen oder deren Perithelien nehmen, in drei Hauptgruppen geteilt:

1. Perithelioma,
2. Endothelioma intravasculare,
3. Endothelioma lymphaticum. Unterart: Endothelioma perivasculare.

Nach dieser Klassifizierung Amanns beschrieben später Voigt (50) noch einen wahrscheinlichen Fall von Endothelioma intravasculare, ferner Vogl (49) unter 12 malignen, von ihm untersuchten Ovarialtumoren einen Fall von Endoth. lymph. und einen von Endoth. perivasculare. Diesen Beschreibungen von Endotheliomen des Ovarium folgen noch weitere von Müller (33), Pollack (37), Guffroy (18), Gebhardt, Fränkel, Mirabeau (32), Neumann (34), R. Krukenberg (28) u. A. Letzterer kritisiert die bis jetzt beschriebenen Peritheliome und Endotheliome des Ovariums und zieht Schlüsse, auf die wir später noch zurückkommen werden. In letzter Zeit beschäftigten sich mit unserem Thema Herz (21), Linck (30), Wiederheim (53), Böhm (8) und Appelt (7).

Bei genauerer Durchsicht der Arbeiten über die endothelialen Ovarialtumoren erkennt man, dass die Stellung und die Histogenese der von Amann zuerst beschriebenen Peritheliome noch unklar ist und dass über diese Frage ein Streit unter den verschiedenen Autoren entstanden ist.

Aber bevor wir auf diese Streitfrage näher eingehen, glauben wir, dass es nicht ohne Interesse ist, ganz kurz jene Frage zu streifen, die den Begriff Endothel betrifft:

Bekannt ist, dass His, der im Jahre 1865 diesen Namen in die Anatomie eingeführt hat, mit „Endothelien“ diejenigen Epithelien bezeichnete, welche die innere Oberfläche der Blut- und Lymphgefässe, der Lymphspalten, der serösen Häute, z. B. des Pericards, der Pleura und des Peritoneum, ferner die Gelenkhöhlen und die

Hinterfläche der Cornea überziehen. Die neueren Anatomen [Stör (48)] halten hingegen den Namen Endothel für die normale Anatomie überhaupt für entbehrlich, indem sie alles unter den Namen „Epithel" zusammenfassen. Andererseits wollen hervorragende pathologische Anatomen (v. Recklinghausen, Borst) den Begriff Endothel nicht entbehren und ihn auf die platten Zellen, welche die serösen Höhlen, die meningealen Lymphräume, die Innenwände und Aussenflächen der Blut- und Lymphgefässe, sowie die Spalten und Lymphräume des Bindegewebes austapezieren, angewendet wissen. Endlich gehen viele Autoren nicht so weit und wollen diese Ausbreitung einengen und nur die innere Zellauskleidung der Blut- und Lymphgefässe, sowie der Bindegewebsspalten als „Endothel" annehmen.

Gehen wir nun auf die Streitfrage der endothelialen Geschwülste über, so stehen in deren Vordergrund folgende 3 Hauptpunkte:

1. Eine Anzahl von Autoren betont, dass das Endothel histogenetisch und morphologisch dem Epithel gleichzustellen ist und deshalb die aus ihm hervorgehenden Tumoren, den Carcinomen zuzurechnen sind. Diese Ansicht gründet sich auf die Behauptung des Embryologen Hertwig (20), dass aus dem epithelialen Verbande des inneren Keimblattes sich einzelne Zellen ausscheiden, die sich als Mesenchymkeime in dem Lückensystem zwischen den epithelialen Keimblättern ausbreiten und die Grundlage für Bindesubstanz und Blut abgeben.

2. Nach der Anschauung anderer sind das Endothel und Perithel Abkömmlinge des Bindegewebes und infolgedessen die von ihm ausgehenden Geschwülste als Sarkome aufzufassen. Die Anhänger dieser Theorie stützen sich auf die von den meisten Autoren angenommene Behauptung Oscar Schultzes (47), dass die Endothelien und das ganze Gefässsystem, und somit auch die Perithelien, aus dem mittleren Keimblatte entstammen. Dabei soll ein grosser Teil der Zellen dieses Keimblattes die Fähigkeit ausgiebiger Eigenbewegungen besitzen und als Mesenchymzellen zwischen die von den beiden Grenzblättern entstehenden Organe eindringen können.

Diese beiden Schlussfolgerungen betreffend die embryonale Abkunft der Endothelien und die Einreihung der von ihnen abstammenden Geschwülste unter die Sarkome oder Carcinome werden von selbst hinfällig, seitdem als leitendes Prinzip für die Einteilung und Benennung der Geschwülste das histogenetische mehr anerkannt worden ist. Die in Rede stehenden

Tumoren nehmen zum Ausgangspunkt die Endothelien, welche aus sich selbst heraus wachsen und durch eine uns noch unbekannte Ursache in Wucherung geraten. Von diesem Standpunkte ausgehend, sollen wir, wie Borst und Volkmann mit Recht hervorheben, an dem „Endothelioma" festhalten und damit diejenigen Tumoren bezeichnen und zu einer eigenen Gruppe zusammenfassen, die durch atypische Wucherung der ausgebildeten platten Endothelzellen entstehen. Diese Geschwulstgruppe soll von den Carcinomen und Sarkomen getrennt werden, gleichgültig, ob sie mehr den einen oder anderen ähneln. Solche Annäherungen können, wie Borst behauptet, durch geeignete Epitheta angedeutet werden, z. B. Endothelioma alveolare, tubulare, plexiforme etc. Denn es hat wenig Wert, wie Volkmann und Amann betonen, immer auf die allererste Anlage der Keimblätter zurückzugehen, da wir es in der Onkologie mit Gebilden zu tun haben, die nicht aus embryonalen, sondern aus Zellen des fertig ausgebildeten Organismus durch atypische pathologische Wucherung zustande kommen. Und wenn wir auch zugeben, dass die Endothelien endodermalen Ursprungs, also echte Epithelien sind, so gibt es doch wichtige Punkte, um die pathologischen Produkte der Endothelien von denen der Epithelien zu trennen: erstens differenzieren sich die Endothelien derart, dass sie im fertigen Organismus ein von den echten Epithelien verschiedenes Aussehen annehmen; zweitens gibt es im extrauterinen Leben keinen Übergang von Epithelien in Endothelien.

Bekanntlich wurde zuerst im Jahre 1870 von Eberth (13) der Name „Perithel" in die Anatomie eingeführt, mit welchem er die äussere, mosaikartige Epithelschicht der Hirn- und Rückenmarkgefässe, mit Ausnahme der feinsten Kapillaren, bezeichnete. Dieses der Adventitia der Gefässe angelagerte Perithel fasste Eberth als die äussere Begrenzung der Blutgefässe gegen die perivaskulären Lymphräume auf. Im Gegensatz zu Eberth wollen His, Golgi, Axel-Key, Retzius und Riedel dieses Eberthsche Perithel als eine besondere Lymphscheide auffassen und infolgedessen nicht mehr der Blutgefässwand zurechnen, wie es Eberth und seine Anhänger tun. Auf diese Behauptung stützen sich viele Autoren und glauben, dass die Peritheliome nichts anderes als perivaskuläre Endotheliome sind.

Zum Verständnis dieser so schwierigen Frage ist es wichtig, die Verhältnisse des Lymphgefässsystems zu den Blutgefässen überhaupt und speziell im menschlichen Eierstock zu besprechen, ein Thema, das leider noch nicht klar ist.

Wir wissen ja dank den Untersuchungen von v. Recklinghausen, Teichmann und Langer, dass das Lymphgefässsystem einen im allgemeinen den Blutkapillaren analogen Aufbau besitzt. Beide Systeme, das Blutgefäss- und das Lymphgefässsystem, stellen Röhren dar, die mit Endothelien austapeziert sind. Zwischen beide Systeme ist das System der Saftlücken und Saftspalten eingeschaltet. Der Übergang aus den Lücken und Spalten konnte sich in zweierlei Art vollziehen: entweder so, dass die Lymphgefässe ein geschlossenes System bilden (Teichmann, Virchow, Kölliker, Arnold), welches mit dem Saftkanälchensystem durch die Stomata (Klebs, Arnold) kommuniziert, oder so, dass die Spalten in die offenen Enden der Lymphgefässe übergehen.

Über das Verhältnis der Lymphbahnen zu den Blutgefässen im menschlichen Eierstock, über das Vorhandensein also der Perithelien im Sinne Eberths oder der Endothelien der perivaskulären Lymphräume im Sinne His, Golgis u. A. hat niemand Untersuchungen gemacht. Jedoch sind Perithelien durch Untersuchungen im Hoden (Waldeyer, v. Kölliker), in der Zirbeldrüse, Nebenniere, Brustdrüse und Speicheldrüse (Sertoli, Luschka, Eberth, Arnold) gefunden worden, ferner in der Steissdrüse (Sertoli) und Glandula intercarotica, welche aus einem eigentümlichen Gefässplexus bestehen, wie Arnold und später Eberth dargetan haben.

Neuerdings hat Oskar Polano (38) eine Bearbeitung dieses Themas geliefert. Er hat durch Injektionsverfahren mit Preussischblau - Äther - Kampherlösung und durch Experimente genaue Untersuchungen an sechs Ovarien von Frauen und an grossen Hündinnen gemacht, wobei er zu folgenden Resultaten gekommen ist.

Makroskopisch verlaufen die Lymphbahnen radiär zum Hilus zustrebend und ziehen sich durch das Ligamentum ovaricopelvicum in Gestalt von meist 9 grösseren, mit Klappen versehenen Gefässen hin. In der Rindenschicht finden sich wenige Lymphgefässe, während sie in der Markschicht reichlicher vorhanden sind. Die Follikel des Ovariums und deren Endprodukte sind zirkulär von Lymphgefässen umgeben. Eine Anastomose mit uterinen oder tubaren Lymphgefässen hat er nur ausnahmsweise getroffen.

Mikroskopisch hat Polano konstatiert, dass die Lymphbahnen der Ovarien geschlechtsreifer Frauen, die sich als einfache Kapillaren ausbreiten, im wesentlichen an die Peripherie der Graafschen Follikel und ihrer Endprodukte (Corpus luteum

und albicans) gebunden sind und nur in der Tunica externa verlaufen, während die tieferen Schichten, Media und Intima, gefässlos erscheinen. Die Albuginea wie die Primordialfollikel besitzen keine nach Polanos Methode nachweisbaren Lymphbahnen. Gegen die Zona vasculosa zu vergrössert sich das Kaliber der Lymphbahnen. Die rundlichen oder ovalen Querschnitte gehen allmählich in vielbuchtige lakunäre Lymphspalten über, die aber ebenso wie die Kapillaren der Randzone eine einfache endotheliale Wandungsstruktur zeigen. Eine Perithelien-Bildung (bei Auffassung des Perithels als Endothel der perivaskulären Lymphräume) konnte Polano nirgends finden, sondern Blut- und Lymphgefässe berühren sich nur stellenweise tangential.

Ebenso hat er bei Hündinnen durch Experimente nirgends eine Umscheidung der Blutgefässe durch Lymphbahnen nachweisen können. Auch der Nachweis einer direkten Kommunikation der Lymphgefässe mit den Bindegewebsspalten konnte nirgends erbracht werden.

Als Endresultat kommt Polano zu dem Schluss, dass weder beim menschlichen noch beim tierischen Eierstock sich eine Einscheidung der Blutgefässe durch die Lymphbahnen feststellen lässt und deshalb der Begriff „Perithel" in der Anatomie und Pathologie des Ovariums fallen zu lassen sei.

Indem wir die Arbeit von Polano vor Augen haben, glauben wir, seinen Ergebnissen beipflichten zu sollen, allerdings mit der Einschränkung, die Polano auch selbst macht, dass weitere Arbeiten auf diesem Gebiete das Vorhandensein oder Nichtvorhandensein der perivaskulären Lymphräume im Ovarium bestätigen müssen. Dabei muss hervorgehoben werden, wie Polano gleichfalls betont, dass das Injektionsverfahren zum Nachweis des Verlaufes der Lymphbahnen bei den allerfeinsten vollständig im Stich lässt und nur zur Darstellung der gröberen Lymphwege brauchbar ist. Gerade das Misslingen der Injektion der feinsten Lymphkapillaren ist die grösste Unvollkommenheit dieser Methode, da sie die für uns sehr wichtige Frage über die Beziehungen der feinsten Lymphkapillaren zu den Blutgefässen im Unklaren lässt. Trotz alledem neigen wir mehr den Ergebnissen Polanos zu, die durch das Injektionsverfahren und exakte Experimente gestützt sind, als einer Theorie zu folgen, wie sie Apelt (7) aus Analogiegründen aufgestellt hat. Er vertritt nämlich die Ansicht,

dass auch im Ovarium perivaskuläre Lymphräume anzunehmen seien, da sie ja im Hoden, der sich aus der bei beiden Geschlechtern anfangs vollständig identischen Keimdrüse entwickelt habe, von Gerster, Michalkowics und Kolaczek nachgewiesen seien.

Die Schlussfolgerungen aus den Untersuchungen Polanos, die das Vorhandensein der perivasculären Lymphräume im Ovarium unwahrscheinlich machen, bringen etwas Klarheit in die strittigen Ansichten der Autoren. Zunächst würde die Ansicht von v. Rosthorn, Voigt, Apelt und Herz irrig sein, die hervorheben, dass die unter dem Namen Peritheliome beschriebenen Geschwülste nicht als eigene Gruppe aufzufassen sind, sondern als perivaskuläre Endotheliome beschrieben werden müssen, die ihren Ursprung von den Endothelien der perivaskulären Lymphräume nehmen. Wenn wir nun mit Polano der Ansicht sind, dass es keine perivaskulären Lymphräume im Ovarium gibt, so kann auch logischerweise von perivaskulären Endotheliomen keine Rede sein. Somit erweist sich die Ansicht Amanns als richtig, der histogenetisch die Peritheliome von den Endotheliomen trennt, da erstere ihren Ursprung von den Advenditiazellen nehmen. Ich gebe Polano zwar zu, dass die Bezeichnung Perithelioma nicht ganz zutreffend ist, weise aber darauf hin, dass mit Bezug auf das Perithel Amann den Standpunkt Eberths vertritt, der das Perithel der Gefässwand selbst zurechnet und nicht wie His, Golgi u. A. als Endothel der perivaskulären Lymphräume auffasst. Darüber kann kein Zweifel bleiben, wenn Amann deutlich ausspricht, dass an solchen Tumoren Stellen, an welchen die Veränderung sich erst im Beginne befindet, dafür zu sprechen scheinen, dass die Adventitiazellen selbst, die eben vom sog. Perithel (Eberth) nicht scharf zu trennen sind, den Ausgangspunkt bilden. Amann betont namentlich auch, dass es wohl sehr schwer sein dürfte, festzustellen, in wie weit nicht auch einfache Lücken zwischen den Adventitiazellen als Lymphspalten aufzufassen sind, und hebt dabei die grosse Schwierigkeit bezüglich der Feststellung des ersten Ausgangspunktes und der Nomenklatur dieser perivaskulären Tumoren hervor.

In einer Arbeit, in der Krukenberg (28) einen derartigen Tumor beschreibt und eine zusammenfassende Kritik der bisher erschienenen Arbeiten über Peritheliome und Endotheliome gibt, spricht er die Meinung aus, dass es richtiger sei, von einer endothelialen perivaskulären Zellwucherung zu sprechen, will

aber mit Gebhard und Neumann den Namen Perithelioma und die selbständige Stellung dieser Geschwulstart beibehalten und sie von den Endotheliomen durch charakteristische Merkmale trennen; dabei schliesst er sich der Einteilung Amanns an und gibt als Unterscheidungspunkte an:

1. Für das Endothelioma lymphaticum: die an den Enden zugespitzten ein- und zweireihigen Zellstreifen in Bindegewebslücken, die keine Endothelauskleidung haben;

2. für das Endothelioma intravasculare: der Übergang des normalen Blutgefässendothels in gewuchertes Endothel;

3. für das Perithelioma: Blutgefässe mit intaktem Endothel, umgeben von neoplastischem Zellmantel in sonst geschwulstfreiem Gewebe.

Ich persönlich stütze mich einerseits auf die Ergebnisse Polanos über das Nichtvorhandensein der perivaskulären Lymphräume im Ovarium, andererseits auf den Befund eines von mir genauer untersuchten Tumors, an dem man die Wucherung der Adventitiazellen genau erkennen kann, und bin infolgedessen der Ansicht, dass die als Peritheliome beschriebenen Tumoren eher den Sarkomen zuzurechnen und von den Endotheliomen zu trennen sind.

Aus diesen Gründen glaube ich, dass das Amannsche Peritheliom histogenetisch als selbständige Geschwulstart zu betrachten sei und dass dieser Name auf solche Tumoren anzuwenden sei, die ihre Matrix von dem Perithel im Sinne Eberth, Amann, d. h. von den Adventitiazellen der präkapillaren Blutgefässe, nehmen. Will man wegen der grossen Schwierigkeit einer genauen Definition des Ausdrucks Perithel vielleicht die Bezeichnung Peritheliom nicht gebrauchen, so könnte man diese Tumoren, die nach den eben erwähnten und nach den folgenden eigenen Untersuchungen offenbar die innigste Beziehung zu den Adventitiazellen aufweisen, als adventitiale Sarkome bezeichnen.

Nun wird die Frage aufgeworfen, ob in der Tat alle die in der Literatur als Endotheliome beschriebenen Tumoren Endotheliome oder Carcinome sind? Auf diese Frage wollen wir nicht näher eingehen, da wir glauben, dass eine Kritik über die Histogenese der in der Literatur erwähnten Endotheliome bloss auf Grund weniger Abbildungen oder sogar nur Beschreibungen nicht angängig und unendlich schwer ist. Jedoch glauben wir, dass eine Anzahl solcher Tumoren Carcinome sind und dass eine gewisse Vorliebe und Neigung der verschiedenen Autoren bestand, immer mehr Endotheliome im Ovarium zu beschreiben. Ribbert

kritisiert scharf die Krukenbergschen Tumoren und kommt zu dem Schluss, dass es sich sicher um Carcinome des Ovariums handelt; er will immer an der Diagnose Carcinom festhalten, wenn in einem Organ wie dem Ovarium so viel Epithelien vorhanden sind. Deshalb erscheint es uns unberechtigt, eine sichere Diagnose der meisten bisher beschriebenen Tumoren per exclusionem aufstellen zu wollen. Jedenfalls muss in Zukunft diese Geschwulstart scharf kritisiert werden und sehr vorsichtig in der Diagnose der Ovarialendotheliome vorgegangen werden, da es sich um Keimepithel, Pflügersche Schläuche, Keimepitheleinsenkungen und Graafsche Follikel handeln kann.

Bei der Besprechung dieser malignen Eierstocksgeschwülste ist natürlich eine Frage von ganz besonderer Bedeutung, nämlich die, ob es sich hierbei um primäre Neoplasmen des Ovariums handelt oder ob diese Tumoren nur sekundäre, metastatische Gebilde darstellen. Diese letztere Möglichkeit hat man besonders in den letzten Jahren hervorgehoben und mit vollem Recht für eine Anzahl von Tumoren, die man früher als primär aufgefasst hatte, nachgewiesen, dass es sich um sekundäre, gewöhnlich im Anschluss an Carcinome des Darmtraktus entstandene Gebilde handelt. Gerade beim Ovarium muss man an eine solche Wahrscheinlichkeit denken, da offenbar das Ovarium mehr als die übrigen Gebilde der Bauchhöhle disponiert ist zu sekundären Tumorbildungen. Immerhin scheint in allerjüngster Zeit eine besondere Tendenz zu bestehen, womöglich alle histologisch schwierig aufzufassenden Tumoren, wie Endotheliome und Peritheliome des Ovariums, als metastatisch anzusprechen. Doch scheint uns die genaueste Untersuchung im einzelnen Falle dringend nötig, um diese Frage zu entscheiden. Amann, der eine grosse Anzahl von primären und sekundären Ovarialtumoren beobachtet hat und der seit Jahren prinzipiell bei jeder abdominalen Coeliotomie eine Abtastung der übrigen Bauchorgane vornimmt, hat schon früher in einer Anzahl von Fällen, die er auch noch nach Jahren beobachten konnte, den primären Ausgangspunkt von Endotheliomen und perivaskulären Sarkomen vom Ovarium nachgewiesen und auch bei sekundären Ovarialcarcinomen des öfteren auf die Ähnlichkeit der histologischen Bilder mit Endotheliomen und Peritheliomen hingewiesen[1]).

[1]) Nach Abschluss der Arbeit kommt mir eine Arbeit Polanos in die Hände, welcher eine Anzahl von sekundären Tumoren beschreibt (metastatische Ovarialcarcinome), die in den einzelnen histologischen Bildern bei oberflächlicher Betrachtung eine gewisse Ähnlichkeit mit Endotheliomen,

Wie sich aus der Beschreibung der folgenden drei Tumoren deutlich zeigen wird, ist bei denselben durch eingehende Untersuchung der Nachweis geliefert, dass es sich um primäre Tumoren des Ovariums handelt, während bei den letzten beiden Fällen gerade auf, wie uns scheint, wichtige Punkte hingewiesen werden wird, die mit der Natur des metastatischen Ursprungs dieser Tumoren in Zusammenhang stehen.

B. Beschreibung der Präparate.

Was die Technik bei der Herstellung der Präparate anlangt, so erwähnen wir kurz, dass wir die Präparate direkt nach der Operation in Kayserlingkscher Lösung oder Sublimat fixiert und dann in Celloidin eingebettet haben, um auch möglichst grosse Schnitte herstellen zu können.

Von jedem Tumor haben wir aus den verschiedenen Partien eine grössere Anzahl Stücke zur Untersuchung entnommen, die 4—5½ cm lang und 2—2½ cm breit waren. Davon wurden Serienschnitte 10—15 μ dick hergestellt, damit man einen Einblick in das plastische Gefüge des Tumors gewinnen konnte.

Als Färbungsmethoden haben wir hauptsächlich die Hämatoxylin-Eosin-Färbung angewendet, öfters auch die Bindegewebsfärbung nach Hansen, die van Giesonsche Färbung und die Elastinfärbung Weigerts, damit wir die Verhältnisse der neoplastischen Zellen zu den Blutgefässwänden und die verschiedenen Stadien der Veränderungen an den Blutgefässwänden genauer studieren konnten.

Fall I.

Frau K., 42 J. Vor 15 Jahren Gelenkrheumatismus, Periode regelmässig; vier normale Geburten, letzte vor 10 Jahren. Vor zwei Jahren blieb die Menstruation 8 Monate aus. Hierauf sehr starke Menorrhagien mit Coagulis, 2—3 Wochen dauernd. Seit 1½ Jahren heftige Kreuz- und Unterleibsschmerzen. Gleichzeitig bemerkte Pat. eine Geschwulst im Unterleib, die allmählich grösser wurde.

Die kombinierte Untersuchung zeigte einen mannskopfgrossen, elastischen Tumor rechts von dem etwas vergrösserten Uterus.

Diagnose: Rechtsseitiger Ovarialtumor, Endometritis haemorrhagica.

Coeliotomie am 19. VI. 02. Exstirpation des Tumors, der dem

Peritheliomen etc. aufweisen. Natürlich will er hierdurch nicht den Nachweis liefern, dass alle bisher als Endotheliome und Peritheliome beschriebenen Ovarialtumoren metastatische Carcinome sind oder auch als primäre Ovarialcarcinome (drüsennarbige) aufzufassen sind; er sagt selbst: „Im Gegensatz zu diesen supponierten Peri-Endotheliomen steht, wie ich aus eigenen Präparaten weiss, die Existenz von der Sarkomreihe angehörigen Tumoren, welche von den Belagzellen der Kapillaren ihren Ursprung nehmen, auch im Eierstock ausser Zweifel."

rechten Ovarium entsprach, beweglich, zugleich aber an einigen Stellen mit Netz und Coecum verwachsen war. Linke Adnexe frei. Im Processus vermiformis einige Kotsteine. Exstirpation der Appendix. An der vorderen Muttermundslippe eine erbsengrosse Prominenz. Kurettement. Heilung.

Der Tumor hat Mannskopfgrösse, die Form einer gleichmässig vergrösserten Niere, derbe Konsistenz, im allgemeinen glatte Oberfläche mit einzelnen Einsenkungen, die zum grossen Teil dem Verlauf der grossen Gefässe entsprechen. An den beiden Polen des Tumors sind zwei apfelgrosse, sich cystisch anfühlende Partien zu konstatieren. Die Farbe des Tumors ist sehr ungleichartig; ganz weisse Partien wechseln mit rot bis livid verfärbten Partien ab. Durch die Kapsel des Tumors sieht man zahlreiche Gefässe verschiedenen Kalibers durchschimmern und unter einander sich verzweigen. Über den Tumor hin, mehr dem konkaven Rand genähert, zieht die bis zu 16 cm ausgezogene, nicht verdickte Tube hin, das Fimbrienende ist frei beweglich, eine Fimbria ovarica nicht erkennbar. An einzelnen Stellen des Tumors sind Reste von Verwachsungen zu finden. Wenn wir den Tumor in verschiedenen Ebenen durchschneiden, bietet sich uns ein sehr charakteristisches Bild. Grosse und kleinere Hohlräume sind in eine derbe Grundsubstanz eingelagert. Überhaupt treten die soliden Partien gegenüber den kleinen cystischen, bienenwabenartigen Hohlräumen auffallend zurück. nur in dem Randteile des Tumors ist noch die mattgelbe, solide Grundsubstanz in grösserer Ausdehnung zu finden. An Stellen, wo eine cystische Beschaffenheit des Tumors vorliegt, sind die wabenartig aneinander liegenden, durch dünne Septa getrennten Hohlräume teils mit Blut, teils mit Lymphe gefüllt. An Stellen, wo die cystische Degeneration noch wenig vorgeschritten ist, ist das Gewebe infolge von Blutextravasaten dunkelbraunrot verfärbt, und man kann den allmählichen Übergang des soliden Gewebes in kleinste Cystchen, die wieder unter einander durch teilweisen Schwund ihrer Septa konfluieren, konstatieren. Von den beiden oben beschriebenen, schon von aussen fühlbaren, apfelgrossen, cystischen Hohlräumen ist die eine mit Blut, die andere mit einer homogenen hellen Masse gefüllt.

Die mikroskopische Untersuchung dieses Tumors lässt hauptsächlich den Typus eines alveolären Baues erkennen. Eine breite Bindegewebskapsel umgibt den Tumor, gegen dessen eigentliche Geschwulstmassen zu Bindegewebsspalten und Lymphräume mit erhaltenem Endothel, sowie auch intakte Blutgefässe zu beobachten sind. Die Geschwulst selbst weist grössere und kleinere Zellansammlungen und Zellstränge auf, die in Form von Plaques mit sehr wechselnder Gestalt, teils rundlich, teils unregelmässig ausgebuchtet, in einem reichlich vorhandenen bindegewebigen Stroma eingelagert sind. Innerhalb dieser Zellansammlungen befinden sich zahlreiche Blutgefässe, deren erhaltenes Endothel unmittelbar von den neoplastischen Zellen umgeben ist. Gleichfalls in das Stroma sind zahlreiche Blutgefässe eingelagert, deren Intima aus intakten Endothelzellen gebildet ist, und an deren erhaltene Media sich die neoplastischen Zellen in Form eines schmalen Mantels anschliessen. Diese ganz unregelmässigen Zellplaques sind meistens nicht stark gegen das umgebende Stroma begrenzt und lassen bei stärkerer Vergrösserung einen allmählichen Übergang in das Stroma erkennen.

Betrachten wir die neoplastischen Zellnester mit stärkerer Vergrösserung, so zeigen die einzelnen Zellen runde, ovale oder spindelige Formen mit grossen, chromatinreichen Kernen, während das Protoplasma nur als ein schmaler Saum zu erkennen ist. Intercellularsubstanz lässt sich nicht nachweisen, sondern Zelle liegt an Zelle.

In den verschiedenen Präparaten lässt sich in Bezug auf Form und Grösse der einzelnen Zellansammlungen und Stränge folgendes feststellen:

1. Man findet grosse, unregelmässige Zellplaques, die innerhalb ihrer eigenen Zellwucherung viele Lumina aufweisen. Bei genauerer Untersuchung erkennt man, dass diese Lumina neugebildeten Blutgefässkapillaren entsprechen, deren Endothel intakt ist und von neoplastischen Zellen umwuchert wird. Die erste an das Endothel dieser Kapillaren gelagerte Zellreihe ist zylinderepithelartig angeordnet, sodass sie von den übrigen umgebenden Zellen wohl zu unterscheiden ist. Weiterhin gehen von den erwähnten Zellplaques Zellausläufer oder Zellzüge mit mehr spindelig geformten Zellen aus.

2. man erkennt kleinere, aus neoplastischen Zellen gebildete Stränge, die regelmässig nur in der Mitte ein Lumen enthalten, das ein deutliches Gefäss mit erhaltenem Endothel darstellt. An den peripheren Partien des Tumors befinden sich in dem bindegewebigen Stroma gleichfalls weniger zahlreiche Blutgefässe, die sich noch in den Anfangsstadien ihrer neoplastischen Veränderung befinden, und die infolge ihrer Grösse als präkapillaren Ranges aufzufassen sind. Während das Endothel und die Media dieser Blutgefässe erhalten sind, sind die Adventitiazellen in unregelmässige Wucherung übergegangen, so dass sie wie ein schmaler Mantel das Gefäss umgeben, von dem vereinzelt Zellzüge ausgehen (Abb. 2).

Aus den Beziehungen der Zellwucherungen zu den Blutgefässwänden lässt sich wohl die Entstehung der in dem Tumor befindlichen grossen, mit Blut erfüllten und von neoplastischen Zellen umgrenzten Lacunen in ähnlicher Weise erklären, wie es Amann angibt. D. h. dort, wo die perivaskuläre Wucherung grössere Dimensionen annimmt, wird die Intima abgehoben und später von der Zellwucherung durchbrochen, so dass sich das Blut zwischen die Geschwulstmassen selbst ergiesst und solcher Weise die Lacunen bildet.

Fassen wir unsere Ergebnisse kurz zusammen, so finden wir folgende charakteristische Bilder: Der Tumor zeigt einen gleichmässigen Bau; überall sind Blutgefässe in ein reichliches bindegewebiges Stroma eingelagert, die immer innerhalb einer perivaskulären Zellwucherung mit verschiedenen Ausläufern sich befinden. Wir treffen diese Blutgefässe in allen Stadien der Veränderung an: von den ersten Wucherungsvorgängen an den Adventitiazellen an bis zur Zerstörung und Durchbrechung der Endothelien durch die gewucherten Zellen.

Da wir nun solche Bilder vor Augen haben, lassen sich nur zwei Hypothesen über die Entstehung des Tumors aufstellen: entweder muss es sich um eine Wucherung der Endothelien der perivaskulären Lymphräume handeln oder die Adventitiazellen selbst sind der Ausgangspunkt der Neubildung. Da aber nach den Untersuchungen Polanos perivaskuläre Lymphräume im Ovarium des Weibes aller Wahrscheinlichkeit nach nicht existieren, so bleibt nur die zweite Möglichkeit bestehen, d. h., dass die Adventitiazellen selbst für die Entstehung des Tumors verantwort-

lich zu machen sind. Infolgedessen möchten wir unseren Tumor unter das Perithelioma im Sinne Amanns einreihen oder entsprechend seiner Histogenese als adventitiales Sarkom bezeichnen.

Was den Wachstumsmodus des Tumors anlangt, so haben wir den Eindruck gewonnen, dass ebenso wie bei der Bildung und dem Wachstum eines Organes die verschiedenen Gewebselemente in Proliferation geraten, doch zeigt die Neubildung der Gefässe eine besondere Intensität und zeichnet sich insofern durch ein ganz atypisches Verhalten aus, als die äusseren Wandelemente, besonders der Gefässe präkapillaren Ranges, also die Adventitiazellen, vielleicht besonders diejenigen, welche die feinsten Saftspalten umschliesen, in ganz enormer Weise gewuchert sind und nach allen Seiten in die Nachbarschaft vordringen. Die verschiedenen Stadien der Gefässneubildung, sowie der Wucherung der äusseren Wandelemente lassen sich an den meisten Stellen des Tumors deutlich erkennen.

Fall II.

Frau S., 46 Jahre alt, II para, gab an, dass sie seit einem Jahre an unregelmässigen Blutungen leide, die zeitweise sehr stark seien; durch diese Blutverluste sei sie blutarm und magerer geworden. Schmerzen seien im Kreuz und in der linken Seite vorhanden. Zwischen den Blutungen sei nur ganz unbedeutender Ausfluss vorhanden. Pat. sei wegen eines angeblichen Myoms ca. $1^1/_2$ Jahre mit Ergotinpillen behandelt worden.

Bei der kombinierten Untersuchung fühlt man neben dem normalen Uterus einen linksseitigen, über faustgrossen, harten, beweglichen Tumor. Rechte Adnexe frei.

Koeliotomie: Nach Eröffnung der Bauchhöhle wird der eben geschilderte Tumor, der dem linken Ovarium entspricht, abgetragen. Die anderen Organe der Bauchhöhle zeigen keine pathologischen Veränderungen. Heilung.

Es sei hier gleich angefügt, dass sich Patientin auch weiterhin sehr wohl befand und jetzt, $3^1/_2$ Jahre nach der Operation, vollkommen leistungsähig und gesund ist; auch zeigte eine vor kurzem vorgenommene innere Untersuchung keine Rezidive, auch keine entzündlichen Veränderungen an Stelle des entfernten linken Ovariums.

Makroskopische Beschreibung. Es handelt sich um einen überfaustgrossen Tumor von annähernd runder Form. Durchmesser 14 cm. Die Oberfläche ist glatt, wenig höckrig, die erweiterten Gefässe scheinen durch, wodurch einzelne Partien rot bis dunkelblau gefärbt sind. Entsprechend dem Verlauf der grösseren Gefässe sind auf der einen Seite Einziehungen vorhanden, welche sich dendritisch ausbreiten. Die Konsistenz der Tumore ist gleichmässig derb. An der etwas spitz zulaufenden Partie des Tumors befindet sich der ganz kurze, etwa 3 cm lange Stiel; von demselben ausgehend, sieht man die geschlängelte, nicht verdickte Tube. Fimbrien deutlich erkennbar, die Fimbria ovarica steht mit dem Tumor in Zusammenhang. Der Tumor entspricht also dem bedeutend vergrösserten und pathologisch veränderten Ovarium.

Auf dem Durchschnitte sieht man eine derbe, teils weisslich, teils gelblich aussehende Substanz, die in die Hohlräume von verschiedener Grösse und Form (stecknadelkopf- bis haselnussgross) eingelagert sind. Die kleineren Hohlräume sind stellenweise nur durch ganz wenig Zwischensubstanz voneinander getrennt, sodass sie das Aussehen von Bienenwaben zeigen. Die Hohlräume sind teils mit einer homogenen, aus Lymphe bestehenden Masse, teils mit reinem Blut gefüllt. In einzelnen Hohlräumen scheint eine Mischung von Blut und Lymphinhalt stattgefunden zu haben. Während die mit Lymphe gefüllten Hohlräume gegen ihre Umgebung scharf abgegrenzt sind, ist das bei den mit Blut ausgefüllten Räumen nicht der Fall, sondern der Übergang in das umgebende Gewebe ist ein allmählicher, von tief dunkelrot bis hellgelb, sodass man den Eindruck gewinnt, dass es sich um Blutextravasate handelt. Auf einem nahe der Oberfläche geführten Schnitt sind die mit Blut gefüllten Hohlräume so zahlreich, dass der Tumor ein schwammartiges Aussehen erhält.

Mikroskopische Untersuchung. Beginnen wir mit der Beschreibung der Präparate, die grösseres Interesse beanspruchen und die einen guten Einblick in die Entstehungsweise des Innern gewähren und das Verständnis für das weitere Wachstum zu fördern geeignet sind. Ein solcher Schnitt ist einer Stelle entnommen, wo zwei grössere der oben erwähnten Hohlräume sich gebildet haben.

Wenn wir im Gesichtsfeld den Teil des Präparates einstellen, der an die innere Peripherie eines Hohlraumes grenzt, so erkennen wir, dass eine eigentliche Wandung nicht besteht, sondern dass dieser von neoplastischen Zellen umschlossen ist, die in mehrfacher dicker Schicht unregelmässig angeordnet sind und gewissermassen die Wand dieses mit Blut gefüllten Hohlraumes bilden (Abb. 3). Von dieser Grenzschichte aus verlaufen nach den verschiedensten Richtungen perlschnurartige Zellreihen und Stränge, die sich miteinander verbinden und in das umgebende bindegewebige Stroma eindringen. Diese netzförmigen Verzweigungen bestehen teils aus einer einzigen Reihe hintereinander gelagerter Zellen, teils aus zwei, drei oder mehr Reihen von Zellen, die einen Zellzylinder darstellen.

Auf dem Querschnitt haben diese Zellstränge meistens eine längsovale Form mit zugespitzten Enden, was als besonders charakteristisch hervorgehoben werden muss, teils aber finden sich rundliche, ovale oder hufeisenförmige Bildungen, die zum Teil ein Lumen erkennen lassen. Diese neoplastischen Zellanhäufungen sind teilweise scharf von dem umgebenden Gewebe getrennt, teilweise aber, und dies ist das häufigste, bestehen scharfe Grenzen zwischen ihnen und dem Stroma nicht, sondern sie gehen allmählich ineinander über, sodass ein inniger Zusammenhang zwischen ihnen besteht.

Das Stroma, in welches die Zellanhäufungen und die soliden Zellstränge eingelagert sind, ist vielfach gequollen und von Fibrillen gebildet, die dichter oder lockerer aneinander gelagert sind und einen schmalen länglichen Kern besitzen. An vielen Stellen aber ist dieses Stroma spärlich entwickelt und verläuft in Form von schmalen bindegewebigen Zügen zwischen den in grösserer Ausdehnung stark gewucherten, dicht aneinander liegenden neoplastischen Zellanhäufungen.

Betrachten wir nun ein Übersichtsfeld eines der Peripherie entnommenen 5—6 cm grossen Schnittes, so ergeben sich von der Peripherie nach dem Zentrum zu folgende Bilder. Eine dicke Schichte dichten Bindegewebes bildet gewissermassen eine Kapsel um das eigentliche Tumorgewebe. Daran schliesst sich ein bindegewebiges Stroma, das mehrere ovale Lumina enthält, die mit Endothel ausgekleidet sind und ihrem Inhalte nach, nämlich roten Blutkörperchen, als quergetroffene Blutgefässe aufzufassen sind. Einige von den Gefässen sind von neoplastischen Zellen umgeben, die nach beiden

Seiten Ausläufer zwischen die Bindegewebsbündel entsenden. Auf diese bindegewebige Schichte folgen verschiedene Stellen, welche zahlreiche Gefässlumina mit erhaltenem Endothel enthalten. Diese Gefässkapillaren sind überall von neoplastischen Zellen in dichter Anhäufung umgeben, so dass sie in ein von gewucherten Zellen gebildetes Grundgewebe eingebettet zu sein scheinen. Nahe daran in einem anderen Gesichtsfeld beobachten wir zwei längsgetroffene kleine Blutgefässe, deren Endothel gleichfalls erhalten ist, deren Media aber hyalin entartet ist. Dicht daran schliessen sich wiederum gewucherte neoplastische Zellen, die mantelartig das Gefäss bekleiden.

Je mehr wir uns dagegen dem Zentrum des Tumors nähern, desto spärlicher treten die Gefässe auf, und das histologische Bild präsentiert sich folgendermassen. Ganze Gesichtsfelder sind von Anhäufungen neoplastischer Zellen angefüllt, die rundliche, ovale, spindelige oder Hufeisenformen zeigen. Zwischen diesen Zellanhäufungen befindet sich ein zellreiches bindegewebiges Stroma, das reichlich vorhanden ist, stellenweise aber durch die Ausdehnung der gewucherten Zellen bis auf dünne, längs verlaufende, schmale Streifen verdrängt worden ist. Überwiegend bestehen keine scharfen Grenzen zwischen den Zellanhäufungen und dem umgebenden Gewebe, vielmehr stehen sie in innigem Zusammenhang; nur vereinzelt sind sie von dem Stroma scharf begrenzt, sodass diese Stellen einen alveolären Bau aufweisen.

An verschiedenen Stellen des Präparates bestehen kleine cystische Hohlräume, an denen das Endothel nicht überall erhalten ist, an denen aber ein gewissermassen allmählicher Übergang der endothelähnlichen Zellen in kubische und schliesslich in neoplastische Zellen deutlich nachzuweisen ist (Abb. 4). Letzterer Befund ist besonders charakteristisch und muss als wichtiger Anhaltspunkt in diagnostischer Beziehung angesehen werden. Ein an sehr seltenen Stellen vorkommender Befund, dass die Zellhaufen und soliden Stränge vom umgebenden Bindegewebe durch leere Spalten getrennt sind, erklärt sich als auf mechanischem Wege durch die Härtung des Präparates entstanden.

Endlich ein durch den Hilus gelegter Schnitt zeigt uns die quergetroffenen, grösseren Blutgefässe und das umgebende Gewebe in normalem Zustande.

Bei stärkerer Vergrösserung erscheint die Gestalt der einzelnen Zellen, welche die neoplastischen Zellnester und Zellstränge bilden, meist rundlich, teilweise aber mehr oder weniger oval oder länglich oval. Dabei sind die Kerne zentral gelegen, sehr vergrössert, sodass sie fast den ganzen Zellleib einnehmen und nur eine schmale, helle Peripherie, die das Protoplasma darstellt, freilassen. Die Zellen liegen stellenweise dicht, stellenweise aber lockerer nebeneinander, sodass sich eine Intercellularsubstanz nicht nachweisen lässt.

Bevor wir auf die Prüfung der gefundenen Tatsachen zur Aufstellung einer Diagnose übergehen, glauben wir, in erster Linie die Frage zur Entscheidung bringen zu müssen, ob es sich um eine autochthone Wucherung des Tumors handelt oder ob wir es mit einer sekundären Neubildung zu tun haben, die durch Verpflanzung metastatischer Keime aus einem primären Herd eines Organs der Bauchhöhle sich entwickelt hat. Diese Frage besitzt ganz besonders deshalb grossen Wert, weil neuerdings von Kraus (26) und Schlagenhaufer (44) mit besonderem

Nachdruck die Ansicht aufgestellt worden ist, dass Ovarialtumoren von ähnlichem Bau wie der beschriebene zu grossen Verwirrungen und Irrtümern führen können, indem Neubildungen als primäre Endotheliome aufgefasst worden sind, während häufig Metastasen von anderen Organen der Bauchhöhle, besonders dem Magen, Darm und der Gallenblase, vorlagen. Gegen die Möglichkeit, dass es sich um einen sekundären Tumor handelt, sprechen folgende Punkte. Erstens ist das Innere der Bauchhöhle bei der Operation genau durchsucht worden, ohne irgend wo pathologische Veränderungen zu finden, und zweitens ist zu betonen, dass ein einseitiger Tumor vorliegt, während die meisten metastatischen Tumoren doppelseitige sind, und ausserdem hat die Patientin, wie erwähnt, in den $3^1/_2$ Jahren seit der Operation nicht die geringsten Anhaltspunkte für irgend eine im Darmtraktus oder sonstwo vorhandene maligne Neubildung aufgewiesen.

Fassen wir nunmehr die drei Hauptbefunde unserer Präparate zusammen und suchen wir einen Rückschluss auf die Histogenese des Tumors zu machen.

1. Überwiegend findet man in ganzen Gesichtsfeldern der Präparate Zellstränge und Zellanhäufungen, deren genaueres Verhalten oben beschrieben worden ist und die ein vielmaschiges Netz bilden.

2. An einigen Stellen und besonders den der Peripherie genäherten lassen sich kleine Blutgefässe mit erhaltenem Endothel erkennen, die überall von gemusterten neoplasmatischen Zellen umgeben sind.

3. Vielfach finden sich Hohlräume mit Blut oder Lymphe oder einer Mischung von beiden gefüllt, die keine eigentliche Wandung besitzen, sondern von mehreren Schichten gewucherter Zellen umgeben sind, von denen auch vielfache Zellstränge und Zellreihen in die Umgebung ausgehen.

4. Es finden sich kleine cystische Hohlräume, an denen ein allmählicher Übergang der Endothelien in kubische und endlich neoplastische Zellen deutlich zu beobachten ist.

Diese Formen, die den Bau des Tumors ausmachen, lassen uns zu der Ansicht gelangen, dass der Tumor, wie alle echten autochthonen Geschwülste, aus sich selbst als Ganzes herausgewachsen ist, und dass die Endothelien der Bindegewebsspalten und Lymphräume die Hauptrolle für den Ausgangspunkt der Neubildung gespielt haben. Danach sind die Endothelien durch irgend ein uns noch unbekanntes Agens zur Wucherung veranlasst worden und dringen mit ihren eigenen Zellelementen in

die Umgebung vor, während gleichzeitig ein Wachstum des Stromas und der darin verlaufenden Blutgefässe erfolgt.

Durch diesen Wachstumsmodus lassen sich leicht jene Bilder erklären, wo neugebildete Blutkapillaren von zahlreichen gewucherten Zellen umgeben sind, indem die gewucherten Zellen, wie Ribbert betont und für charakteristisch im Gegensatz zu Carcinom erklärt, die Spalten des Bindegewebes nach allen Richtungen ausfüllen, sodass die gefässhaltigen Faserzüge allseitig von Zellen umgeben sind und durch diese hinziehen.

Die oben beschriebenen Formen der Zellstränge und Zellnester von ovaler oder hufeisenförmiger Bildung erklären sich durch den geringeren oder stärkeren Widerstand des bindegewebigen Stromas gegen das wuchernde Parenchym.

Tritt irgendwo in einer Lymphkapillare eine Verstopfung durch gewucherte Geschwulstelemente ein, so entsteht naturgemäss eine Lymphstauung mit nachfolgender Erweiterung des Gefässes, wobei die Tumorzellen an die Wandung gedrängt werden und von hier aus, dieselbe durchbrechend, in das umgebende Gewebe durch eigenes Wachstum eindringen und miteinander sich verzweigende Zellstränge bilden (Abb. 3). War zufällig in der Nähe eines solchen Hohlraumes durch die gewucherten Zellen ein kleines Blutgefäss arrodiert worden, so entstand ein Bluterguss in das Innere des Hohlraumes; auf diese Weise lässt sich die Entstehung der oben beschriebenen Hohlräume erklären, die teils mit Blut, teils mit Lymphe oder beidem gefüllt sind.

Nun gibt es aber Stellen im Tumor, die durchaus nicht eindeutig sind und die sehr wohl durch einen anderen Wachstumsmodus erklärt werden könnten. Als Beweis dafür mag eine Stelle aus der Randpartie der Geschwulst angeführt werden, an der die oben beschriebenen kleinen cystischen Hohlräume sich befinden (Abb. 4). An diesen nämlich ist ein allmählicher Übergang des Endothels in Tumorzellen klar zu erkennen.

Für solche Stellen, wie die beschriebene, können in Bezug auf die Histogenese drei Möglichkeiten in Betracht kommen:

1. Es kann sich um ein anfangs normales kapillares Lymphgefäss handeln, das durch Stauung infolge Wachstums des Tumors enorm dilatiert ist; dabei wäre seine zarte Bindegewebswand zugrunde gegangen; der von allen Seiten herandrängende Tumor, hätte an vielen Stellen von aussen her das normale Endothel abgehoben und zerstört; dann würden die vorhandenen flachen, beschriebenen Zellen normale übriggebliebene Endothelzellen sein. Dass ein ganz allmählicher Übergang zwischen normalen Zellen

und Tumorzellen vorhanden ist, würde an sich gegen diese Annahme nicht sprechen, da ein solcher erfahrungsgemäss häufig sowohl bei Endotheliomen wie bei Carcinomen beobachtet werden kann, bei denen die Herkunft beider Zellarten vollkommen sicher gestellt ist [1]).

2. Es kann sich ebenfalls um ein solches, durch Stauung enorm dilatiertes Lymphgefäss handeln, aber statt einen Einbruch des Tumors von aussen her anzunehmen, könnte man behaupten, dass hier eine multizentrische Entwicklung der Geschwulst im Sinne Hausers vorliegt. Dann wären die Tumorzellen innerhalb der Cyste als autochthone entstanden und hätten sich sekundär mit der von aussen her heranwachsenden Geschwulst vereinigt. Dann würden die flachen Endothelzellen normale, noch nicht zu Tumorzellen umgewandelte Endothelien darstellen.

3. Es kann sich lediglich um eine im Tumor selbst entstandene Lymphretentionscyste handeln, was durch das Wachstum des Tumors im ovarialen, an Lymphgefässen und Saftspalten reichen Bindegewebe und bei den innigen Beziehungen der Geschwulst zu den letzteren durchaus nichts Wunderbares wäre. In diesem Falle würden alle Zellen Tumorzellen darstellen, und die flachen, wie normale Endothelien aussehenden Zellen an manchen Partien würden nichts anderes sein als Tumorzellen; sei es, dass sie durch den innerhalb der Cyste herrschenden Druck abgeflacht sind, sei es, dass eine Art von Atavismus, wenn diesen Ausdruck anzuwenden erlaubt ist, vorliegt, der die Geschwulstzellen zuweilen die Form der normalen Mutterzellen annehmen lässt.

Für jede dieser drei aufgestellten Annahmen liesse sich auf Grund des objektiven Befundes, je nach dem subjektiven Gefühl des Beobachters, die Entscheidung treffen; ein Beweis, wie unendlich schwierig es ist, aus Randpartien von Tumoren auf ihre Histogenese schliessen zu wollen (Ribbert) und gleichzeitig ein Beweis für die Unmöglichkeit, hier ein bestimmtes Urteil zu fällen.

Diese Schwierigkeiten hat auch Colmers (12) an einem ähnlichen Beispiele betont, und ich beschränke mich deshalb darauf, auf Grund des sorgfältigen Studiums des ganzen Tumors, die zu dritt aufgestellte Annahme für die beschriebene Stelle am wahrscheinlichsten zu halten, indem ich die Anschauung Colmers auf den vorliegenden Fall übertrage.

[1]) Es braucht nur darauf hingewiesen zu werden, dass Köster durch solche allmähliche Übergangsbilder veranlasst wurde, den Ursprung aller Carcinome auf das Endothel zurückzuführen.

Welche von diesen drei Annahmen auch wirklich die zutreffende bezüglich der Histogenese sein mag, keine derselben widerspricht der Diagnose Endothelioma lymphaticum des Ovariums, die uns nach dem oben ausführlich geschilderten und kritisch erörterten objektiven Untersuchungsbefund sichergestellt zu sein scheint.

Fall III.

Frau Se., 52 Jahre alt, IIIpara. Die sehr fette Patientin gibt an, dass sie etwas abgemagert sei und sich seit einigen Monaten sehr müde und schwach fühle. Die Menstruation sei in den letzten Jahren zeitweise ausgeblieben, in letzter Zeit aber seien wieder stärkere unregelmässige Blutungen eingetreten. Der Leib habe in den letzten 2 Monaten deutlich an Grösse zugenommen.

Die Untersuchung ergibt einen links neben dem Uterus liegenden und von demselben nicht ganz deutlich abgrenzbaren Tumor, der stellenweise harte, stellenweise auch elastische Konsistenz zeigt. Auch ist eine mässige Menge freier Flüssigkeit nachzuweisen.

Bei der Operation erweist sich der dem linken Ovarium entsprechende Tumor ziemlich innig mit Netz und der Flexura sigmoidea verwachsen. Nach Lösung der Adhäsionen wird der Tumor abgetragen. Das andere Ovarium erscheint nicht vergrössert und wird zurückgelassen. Bei Abtastung der übrigen Bauchorgane finden sich keine besonderen anderen Tumorenbildungen. Die Rekonvaleszenz ist durch eine Pneumonie etwas verzögert.

Makroskopischer Befund: Auch dieser Tumor entspricht in seiner äusseren Form dem bei Fall I beschriebenen Tumor. Er hat die Form einer gleichmässig vergrösserten Niere. Die Konsistenz ist verschieden derb, an einzelnen Stellen cystisch. An den derben Partien ist die Farbe weiss bis gelb, während die Partien, welche cystisch degeneriert sind, infolge ihres verschiedenen Inhaltes hellgelb bis dunkelblau verfärbt sind. Durch die Oberfläche schimmern zahlreiche geschlängelte, vergrösserte Blutgefässe durch. Vom Hilus ovarii aus zieht die etwas vergrösserte und in ihrer Wand verdickte Tube über den Tumor hin in der Weise, dass das Fimbrienende der Tube, das offen und durchgängig ist, dem Hilus zugewandt ist, während das Uterinende senkrecht zur Längsachse des Tumors über denselben hinzieht. Aus dem Verhältnis der Richtung der Tube zum Ovarium lässt sich der Schluss ziehen, dass das letztere sich hauptsächlich in der Querachse entwickelt hat. Auch bei zahlreichen Durchschnitten des Tumors bietet sich dasselbe Bild, wie bei dem Fall I.

Solide weisse Stränge von Geschwulstmassen, kleinere und grössere Hohlräume, mit hämorrhagischem oder gemischtem Inhalt ausgefüllt, bienenwabenartiges Stroma, dessen Zwischenräume mit Blut ausgefüllt sind.

Makroskopisch gewinnt man den Eindruck, als ob der Tumor sich in verschiedenen Phasen der Degeneration befände und zwar in der Weise, dass zuerst solide, maligne Neubildungen auftreten, die dann teils gross, teils kleincystisch degenerieren; durch weiteren Zerfall des soliden Gewebes werden dann Blutgefässe arrodiert, und es ergiesst sich das Blut in die präformierten Hohlräume.

Mikroskopischer Befund: Der histologische Befund dieses Tumors bietet besonderes Interesse wegen des wechselvollen Bildes seines Baues. Er weist drei Hauptformen auf:

1. In ganzen Gesichtsfeldern, die mehr den zentralen Partien des Tumors, d. h. den eigentlich neoplastischen Massen angehören, beobachten

wir grosse Zellnester von verschiedener Form, die durch bindegewebiges Stroma teils in Gestalt schmaler, teils dicker Bindegewebszüge voneinander getrennt sind (Abb. 6). Zwischen Stroma und Zellnester bestehen scharfe Grenzen, sodass der Tumor einen alveolären Bau erkennen lässt. Innerhalb der einzelnen Zellnester kann man eine grosse Zahl kleiner Lücken von ovaler oder runder Form beobachten. Bei genauerer Betrachtung mit starker Vergrösserung sind wir in der Lage, entscheiden zu können, dass die meisten dieser Lücken Blutgefässkapillaren mit erhaltenem Endothel darstellen. An dieses Endothel schliessen sich unmittelbar die gewucherten neoplastischen Zellen an, sodass eine eigentliche Wandung dieser Blutkapillaren nicht besteht. Dabei ist die erste Zelllage, die das Endothel unmittelbar umschliesst, von den anderen, reihenförmig folgenden Zellen dadurch unterschieden, dass sie eine zylinderepithelartige Anordnung aufweist, während die anderen rundlich geformt sind. Nur wenige der erwähnten Lücken entsprechen quergetroffenen Bindegewebszügen, die meist hyalin degeneriert sind.

2. In anderen, gleichfalls ausgedehnten Partien des Tumors, die im Vergleich zu den vorher beschriebenen mehr peripher liegen, erkennt man in einem dichten und reichlichen bindegewebigen Stroma Zellhaufen und Zellstränge, die ein weitmaschiges Netzwerk bilden (Abb. 7). Die Grösse dieser Zellnester ist bedeutend kleiner als die oben beschriebenen, und ihre Form ist oval oder spindelförmig oder unregelmässig eingebuchtet, welch letztere an dilatierte Lymphgefässe erinnert. Eine scharfe Grenze zwischen Stroma und Zellhaufen besteht in diesen Partien des Tumors nicht, vielmehr beobachten wir einen innigen Zusammenhang des Parenchyms mit dem umgebenden Bindegewebe, sodass der Beobachter einen ganz anderen Eindruck von der Natur dieser gewucherten Zellelemente gewinnt. Besonders begegnen wir hier und da kleinen Zellansammlungen von 4—6 oder mehr Zellen, deren Grenzen verwischt und deren Kerne stärker gefärbt sind. Solche Zellansammlungen haben eine länglich ovale Form mit zugespitzten Enden. An vielen Stellen der in Rede stehenden Gesichtsfelder zeigt das Stroma ein glasiges und homogenes Aussehen, leicht durch Eosin gefärbt; die Kerne der Bindegewebszellen sind länglich schmal und locker angeordnet, sodass ein Bild zustande kommt, das an die hyaline Entartung erinnert. Diese hyaline Degeneration erklärt sich durch die infolge der Anwesenheit der neoplastischen Zellmassen vermehrte Transsudation in das bindegewebige Stroma. Diese bindegewebige hyaline Entartung ist zu trennen von der hyalinen Degeneration der Geschwulstzellelemente und als identisch mit der der Blutgefässwände zu betrachten (Volkmann [51]). An solchen hyalin entarteten Stellen lässt sich das Vordringen der neoplastischen Zellen verfolgen, die teils als einreihige Zellketten parallel den hyalinen Bindegewebszügen verlaufen, teils aber in gewundenen und schraubenförmigen Reihen miteinander in Verbindung stehen.

Wir haben auf solche Stellen unsere besondere Aufmerksamkeit gerichtet und heben sie als besonders charakteristisch hervor, da sie den Eigenschaften und dem weiteren Wachtum der endothelialen Geschwülste entsprechen.

3. An Schnitten, die mehr der Peripherie des Tumors entnommen sind, können wir ein Bild erkennen, das uns besonders interessant erscheint und uns Aufklärung über die Entwicklung und das Wachstum der unter Rubrik „1“ beschriebenen Gebilde verspricht. Man beobachtet Spalten und Hohlräume von vorwiegend cystischer Form, die durch mehr oder weniger schmales bindegewebiges Stroma von einander getrennt sind (Abb. 5). Ihre Grösse und Gestalt variiert sehr zwischen ovaler, spindelförmiger oder ganz

unregelmässig ausgebuchteten Formen. Diesen Hohlräumen fehlt eine eigene Wand, jedoch kann man bei genauerer Untersuchung erkennen, indem man von kleineren zu den grösseren übergeht, dass 1—2—3 Zelllagen an Stelle einer Wandung vorhanden sind. Die ein solches Bild repräsentierenden Hohlräume stellen jüngere Stadien der Wucherung dar, während sie in weiter vorgeschrittenen Phasen umfangreicher und ganz von gewucherten Zellelementen, die von der Peripherie gegen das Zentrum zu vorrücken, erfüllt sein werden. Bei stärkerer Vergrösserung zeigt sich die Form dieser Zellen verschieden, indem die mit 1—2 Zelllagen ausgekleideten kleineren Hohlräume mehr oder weniger flache Zellelemente aufweisen, die an entzündete Endothelien erinnern. Dagegen besitzen die grösseren Hohlräume, die 7—8 Zelllagen haben oder ganz von diesen gefüllt sind, grössere rundliche oder ovale Zellen, deren Kerne chromatinreicher sind.

An diesen cystisch entarteten Stellen lässt sich eine Papillenbildung beobachten. Man erkennt nämlich an einer Seite eines cystisch erweiterten Hohlraumes, dass dort die neoplastischen Zellen stärker gewuchert sind und eine kleine Ansammlung bilden, in welche eine vom Bindegewebe ausgehende Sprossung hineinwächst (Abb. 5). Diese Papillensprossung wird vielleicht durch den Reiz, den diese Zellansammlung auf das Stroma ausübt, hervorgerufen. Das dort vorhandene reichliche Zellmaterial erhebt einen grösseren Anspruch auf eine gehörige Blutzufuhr, d. h. Ernährung (Borst). Solche Papillen zeigen verschiedene Grössen und enthalten oft neugebildete Blutkapillaren.

Durch den Befund der Blutgefässe führenden Papillen in den jüngeren, cystisch erweiterten Lymphspalten sind wir in der Lage, das Vorkommen von neugebildeten Blutkapillaren, die von neoplastischen Zellen umgeben sind, in grösseren, späteren Stadien entsprechenden Hohlräumen zu erklären. Die oben beschriebenen, quergetroffenen runden kleinen Gebilde, die sich innerhalb der einzelnen Zellelemente befinden, entsprechen hyalin entarteten Papillen, welche keine Blutgefässe führen.

Nach sorgfältigem Studium der zahlreichen Serienschnitte des Tumors sind wir überzeugt, dass es sich um einen gleichartig gebauten Tumor in verschiedenen Stadien und Phasen handelt. Wir sind in der Lage, durch unsere Präparate alle diese so wechselnden Bilder der neoplastischen Zellanhäufungen und Zellstränge verfolgen zu können und zwar von ihrer Entwicklung an aus den dilatierten Lymphspalten und lymphatischen Räumen, die anfangs mit 1—2 Zelllagen, später progressiv mit 7—8 Zelllagen ausgekleidet und endlich ganz von den neoplastischen Zellen erfüllt sind. In dieser Weise entstehen die oben beschriebenen, grossen zirkumskripten Zellansammlungen, die wegen der bereits erwähnten Papillenbildung neugebildete

Blutgefässkapillaren und hyalin degenerierte Bindegewebsbündel enthalten (Abb. 6).

Nach diesem Befund glauben wir, dass hier im Gegensatz zu dem oben geschilderten eine multizentrische Entstehung des Tumors im Sinne Hausers vorliegt und dass hauptsächlich die Endothelien der Bindegewebsspalten und Lymphräume den Ausgangspunkt der neoplastischen Zellen gebildet haben. Deshalb sind wir geneigt, mit grosser Wahrscheinlichkeit diesen Schluss auf die Histogenese des Tumors zu ziehen und letzteren als Lymphangioendothelioma ovarii zu bezeichnen.

Unsere Diagnose wird weiterhin durch andere charakteristische Merkmale gestützt, die differentialdiagnostisch für die Lymphangioendotheliome sprechen. Als solche betonen wir zunächst den Befund der kleinen, aus 5—6 neoplasmatischen Zellen bestehenden Ansammlungen, die eine längsovale Form mit zugespitzten Enden besitzen, ferner das Wachstum und Eindringen der Zellstränge in das hyalin degenerierte bindegewebige Stroma in Form von 1—2 Zellreihen, die sich miteinander schraubenförmig verzweigen und endlich den an mehreren Stellen innigen Zusammenhang zwischen Stroma und Parenchym, wobei scharfe Grenzen nicht bestehen.

Ferner könnte man differentialdiagnostisch den Befund von zahlreichen neugebildeten Blutkapillaren innerhalb der neoplastischen Zellherde, wo die Tumorzellen unmittelbar der Endothelwand des Gefässrohres anliegen, im Sinne Waldeyers dafür verwerten, um die Diagnose Carcinom auszuschliessen. Waldeyer hebt es als differentialdiagnostisch wichtig hervor, dass die neoplastischen Zellherde im Krebs niemals Blutgefässe führen, sondern die Gefässkapillaren stets durch etwas Bindegewebe vom Epithel getrennt sind. Wir möchten hier jedoch betonen, dass diese Anschauung Waldeyers durchaus nicht mit apodiktischer Sicherheit für alle Fälle anzuwenden ist, wenn man auch fraglos zugeben muss, dass die angeführten Befunde bei Carcinomen zu den Seltenheiten gehören. Petersen und Colmers[1]) haben gerade bei Carcinomen des Magens und des Rectums in verschiedenen Fällen, ferner Amann für das Uteruscarcinom einwandsfrei nachgewiesen, dass auch hier solche neugebildete, unmittelbar von Carcinomzellen umgebene Blutkapillaren vorkommen können, die ganz das Bild eines

[1]) Nach einer persönlichen Mitteilung von Herrn Dr. Colmers wird die betreffende Arbeit demnächst erscheinen.

Perithelioms oder Endothelioms vortäuschen können. Bor[illegible] hat ein Eindringen von neugebildeten Blutkapillaren in die Krebszellnester (besonders bei Mammacarcinom) des öfteren beobachten können.

Während der Abfassung dieser Arbeit ist uns die eben erschienene Abhandlung über Basalzellenkrebse von Krompecher in die Hände gekommen. Darin beschreibt Krompecher[27] als Basalzellenkrebs einen Ovarialtumor von vorherrschend cystischem Typus und gibt zugleich Abbildungen davon, die eine grosse Ähnlichkeit mit unserem oben beschriebenen Tumor haben. Deshalb halten wir es für richtig, diesen Fall kurz zu resumieren:

T. B., 46jährige Frau. Kindskopfgrosser, rechtsseitiger Ovarialtumor. Operation; keine Metastasen. Auf dem Durchschnitt ausgesprochen papilläre Struktur. Mikroskopischer Befund: Vorherrschen: cystischer Typus, mit charakteristischen Basalzellen, in 8—12 Zelllagen, die scharf begrenzte Wände bilden. Die Cysten und Spalten sind von nekrotischen Massen erfüllt. Ausserdem finden sich Epithelsprossen, Epithelnester und papilläre Bindegewebswucherungen mit zahlreichen Blutgefässen und Besatz von 8—12 Zelllagen. Ferner drüsenartige Wucherung der Zellen in Form von gewundenen dünnen Schläuchen, deren Wand aus 1—2 Zellagen besteht. An solchen Stellen trifft man hyalin entartete Bindegewebsbündel, die von einschichtigem Epithel retikulär umschlossen sind, sodass ein dem Cylindrom ähnliches Bild entsteht. Das Bindegewebe im allgemeinen zellreich, stellenweise ödematös oder hyalin degeneriert, enthält Spalten, Lücken, Schläuche und Cysten. An zahlreichen Stellen lässt sich der Ausgang der Geschwulst aus dem Zellbesatz dieser Spalten, Schläuche und Cysten deutlich verfolgen, indem sich der einzellige Belag allmählich verdickt und schliesslich in die oben erwähnten Stränge, Zapfen und Nester übergeht.

Zur Erklärung all dieser Gebilde stützt sich Krompecher besonders auf die Ergebnisse v. Kahldens, der die Meinung vertritt, dass die bei Hydrops follicularis vorkommenden Follikelcysten durch adenomatöse Einsenkungen des Keimepithels entstehen, und der nachgewiesen hat, dass solche Cysten und Spalten Abkömmlinge des Keimepithels sind. Nachdem nun das Keimepithel eine Fortsetzung der peritonealen Deckzellen darstellt und sich nach v. Kahlden „bald in niedriger Zylinderform, bald als kubischer und bald als ganz niedriges endothelartiges Epithel präsentiert", will Krompecher das Keimepithel dem Basalzellenepithel als gleichwertig betrachten und die aus dem Keimepithel ausgehenden Neubildungen zugleich mit den aus der Basalzellenschicht der Haut entstandenen gemeinsam als Basalzellenkrebse bezeichnen.

An unserem letzten Tumor haben wir nachgewiesen, dass

eine spaltenförmige und cystische Hohlräume, die mit endothel-
tigem Epithel ausgekleidet sind, den Ausgangspunkt unserer
eschwulst bilden. Dabei haben wir diese Hohlräume für er-
iterte Lymphspalten und Lymphräume gehalten und deshalb
e Diagnose auf Lymphangioendothelioma gestellt.

Nachdem aber auch Amann in seiner Arbeit über
ldung von Ureiern und primärfollikelähnlichen Gebilden im
nilen Ovarium nachgewiesen hat, dass die im Ovarium vor-
mmenden follikelepithelähnlichen Hohlräume als primär vom
eimepithel ausgehende Hineinsenkungen mit sekundären
stenbildungen und nicht als Abkömmlinge der Follikel auf-
fassen sind, nachdem zweitens v. Kahlden nachgewiesen hat,
ss das Keimepithel sich bald als Zylinder-, bald als kubisches
d bald als ganz endothelartiges Epithel präsentiert, da ferner
rompecher zu diesem Resultate nach eingehendem Studium
Basalzellenkrebse gekommen ist und die bisher als Endotheliome,
ritheliome u. s. w. diagnostizierten Neubildungen für Basal-
llentumoren hält, so käme vielleicht auch für unseren Fall
Frage in Betracht, ob nicht der Ausgangspunkt der neoplasti-
en Zellanhäufungen im Keimepithel zu suchen wäre. Dann
rden nicht, wie wir oben annahmen, die Endothelien der Lymph-
lten und Lymphkapillaren den Ausgangspunkt des Tumors
den, sondern endothelähnliche Einsenkungen des Keimepithels.
m gegenüber müssen wir aber ausdrücklich betonen, dass wir
keiner Stelle auch nur die geringste Beziehung
ischen den neoplastischen Zellanhäufungen und dem
imepithel finden konnten.

Eine eingehende Kritik von Peritheliomen und Endotheliomen
det man in der Arbeit von Krukenberg und eine fast voll-
ndige Zusammenfassung der bis jetzt beschriebenen Fälle von
dotheliomen des Ovariums gibt die Arbeit von Apelt, so dass
auf diese verweisen können. Bei Apelt ist nicht erwähnt ein
rher gehöriger Fall von Wiedersheim und Boehm.

Nachdem das Ovarium für metastatische Tumoren einen
häufigen Prädilektionsplatz abgibt, wie dies immer mehr bekannt
d (vergl. Sauter, Kraus, Schlagenhaufer), sei es mir ge-
ttet, noch auf die histologische Untersuchung einiger mit Sicher-
t als metastatische Ovarialtumoren zu bezeichnender Neu-
dungen näher einzugehen.

Amann, der eine grössere Anzahl solcher Ovarialtumoren
bachtet hat, sowie Schlagenhaufer weisen darauf hin, dass
hl häufig doppelseitige Ovarialtumoren als primär entwickelt

aufgefasst werden, während sie sekundär von anderen Organen der Bauchhöhle ausgegangen sind. Deshalb sei die Forderung aufzustellen, dass man bei derartigen Tumoren stets die Organe der Bauchhöhle genau untersuche und insbesondere ein Carcinom des Magens, des Darmes und der Gallenblase in Betracht ziehen solle.

Kraus hat besonders Untersuchungen darüber gemacht, welcher Art der histologische Vorgang bei der Entstehung der Eierstocksmetastasen infolge von Krebs anderer Organe sei. Zu diesen Untersuchungen gaben ihm besonders günstige Fälle Gelegenheit, bei denen die Metastasenbildung im Anfange der Entwicklung war. Auf diese Ergebnisse komme ich bei Beschreibung meiner Fälle eingehender zurück.

Bevor ich nun dazu übergehe, zwei hierher gehörige, von Amann operierte Fälle zu beschreiben, will ich den Fall Lincks[34] kurz erwähnen und unter die metastatischen Ovarialtumoren einreihen, trotzdem er ihn als ein selbständiges Ovarialendothelion neben einem gleichfalls selbständigen Magencarcinom beschrieben hat.

Fall von Link aus der Klinik von Professor Neumann. 50jährige Frau. Pat. seit mehreren Monaten unbestimmte Beschwerden im Magen. In letzter Zeit Erbrechen und Leibschmerzen. Starke Abmagerung. Allgemeinzustand etabliert. Uterus klein, anteflektiert, in Verbindung mit einem mannsfaustgrossen Tumor, der das rechte Parametrium erfüllt. Derbe knollige Massen auch im linken Parametrium. Diagnose: Carcinoma ventriculi et ovarii utriusque. Exitus nach 14 Tagen. Makroskopisch: Das rechte Ovarium ist etwa bis kindskopfgross, derb und hart. Oberfläche höckerig. Es prominieren verschiedene Cysten mit klarem Inhalt. Das linke Ovarium auch in einen Tumor umgewandelt von kleineren Dimensionen. Oberfläche auch höckerig, Konsistenz derb.

Mikroskopisch: Das Ovarium zeigt zahllose kleine Cystchen, die teils mit platten, rundlichen Zellen, teils mit kubischem und teils mit hohem zylindrischen, drüsenähnlichen Epithel ausgekleidet sind. Das bindegewebige Stroma besteht aus geschlängelten Fibrillen. An anderen Stellen überall perlschnurartige Zellketten, die teils gerade, teils gewunden verlaufen. Bei stärkerer Vergrösserung haben die Zellen der Zellzüge rundliche bis niedrig zylindrische Gestalt mit grossen Kernen. In den Bindegewebsspalten finden sich auch platte Zellelemente.

Die Mucosa des Magens ohne Epithel. In der Mucosa und Submucosa findet sich die Hauptmasse der Geschwulst, die aus Zellanhäufungen epithelialen Charakters besteht. Zwischen Muskelgruppen der Submucosa sind vereinzelte drüsenartige Bildungen sichtbar. Im übrigen eine drüsige oder alveoläre Anordnung der Geschwulstzellen nicht nachzuweisen. Im intramuskulären Bindegewebe sind hier und da Nester von Zylinderepithelzellen. Gefässquerschnitte ohne Veränderungen. Keine Spur von Cystenbildung oder eines Zusammenhanges der Geschwulstzellen mit Lymphspalten.

Eine grosse Lymphdrüse, die in unmittelbarem Zusammenhang mit dem Magen war, zeigt eine Unmenge von kleinen, cystenartigen Hohlräumen, die mit einschichtigem oder mehrschichtigem platten oder kubischen, selten auch zylindrischen Epithel ausgekleidet sind. Unter dem Zellbelag der Cystchen ist ein Endothel nicht nachweisbar. Das sonstige lymphoide

Gewebe ist in ein lockeres, ziemlich kernarmes Bindegewebe umgewandelt. Hier und da sah man im Bindegewebe deutliche Lymphspalten mit Ausbuchtungen, die mit Endothel ausgekleidet waren. Die ganze Drüsengeschwulst war von einer derben, bindegewebigen Kapsel umgeben.

Link entscheidet sich nach einer Reihe von sich widersprechenden Schlüssen für die Diagnose: Selbständiges Magencarcinom mit Lymphdrüsen-Metastasen, das sich neben einem selbständigen Endothelioma ovarii entwickelt hat.

Da Link, obwohl der histologische Bau der Lymphdrüsen dem des Ovariums vollständig entspricht und obwohl er die Lymphdrüsen als Metastasen des Magencarcinoms auffasst, trotzdem glaubt, dass es ein kühner Schluss sei, von einer Gleichartigkeit zwischen Magen und Ovarialtumor zu sprechen, bloss auf Grund der cystischen Hohlräume, die in den Lymphdrüsen-Metastasen und im Ovarium vorkommen, so möchten wir bemerken, dass seine oben angeführte Diagnose jedenfalls auch nicht gerade sehr nahe liegend ist.

Nach unserer Ansicht können wir der Meinung Links, „in überzeugender Weise die Geschwulstanfänge in den Endothelien der Lymphspalten des Ovariums gefunden zu haben", nicht beistimmen, sondern wir finden seine Schlussfolgerungen ungenügend, um so mehr als er keine Abbildungen bringt. Es ist erstaunlich, dass Link, obwohl er ohne die geringste Schwierigkeit den histologischen Befund des Ovariums als Metastase des Magencarcinoms erklären könnte, sich soviel Mühe gibt, um zu beweisen, dass es sich um ein primäres Endotheliom des Ovariums handelt, dessen Endothelien sich in kubische, zylindrische und endlich Becherzellen umgewandelt haben sollen, und die sekretorische Tätigkeit der gewucherten Endothelien soll zu einer cystischen Form der Geschwulst Veranlassung gegeben haben!

Für uns besteht nach den Angaben von Link selbst kaum ein Zweifel, dass es sich im vorliegenden Falle um ein Magencarcinom mit Metastasen im Ovarium handelt, da nach den genauen, von Kraus und Schlagenhaufer gemachten Beobachtungen über das Zustandekommen von Ovarialmetastasen nach Magencarcinom ganz ähnliche wie die von Link angegebenen mikroskopischen Bilder im Ovarium vorkommen.

Gegen diese Annahme, dass es sich eventuell um ein „Magenendotheliom" mit Metastasen im Ovarium handeln konnte, spricht zunächst die Tatsache, dass dasselbe ungemein selten ist, während Carcinome des Magens sehr häufig beobachtet werden. Zweitens sind diese weniger als skirrhöse Magenendotheliome

(Hansemann) beschriebenen Tumoren noch in der Deutung strittig, denn Ribbert (39) betont, dass in Fällen, in denen sogar die Magenschleimhaut ganz intakt ist und sich neoplastische Vorgänge in der Mucosa und Submucosa abspielen, nie vergessen werden darf, dass epitheliale Darmabschnitte aus dem typischen Zusammenhang abgesprengt werden können und dass aus ihnen, d. h. aus einer in der Norm epithelfreien Stelle, sich Carcinome entwickeln können, wie z. B. auch die aus der Tiefe der Halsweichteile ausgehenden branchiogenen Carcinome.

Folgende beiden Fälle metastatischer Ovarialtumoren dürften im Anschluss hieran von Interesse sein.

Fall I.

F. I., 21 Jahre. Nach Angaben der Pat. wurde im Jahre 1899 eine Geschwulst aus dem Leibe entfernt. Im Anschluss daran erfolgte eine Frühgeburt im 8. Monat.

Äussert reduzierter Ernährungszustand. Leib kugelig vorgewölbt. Es ist eine 1 cm breite, von der Symphyse an bis 3 cm über den Nabel reichende pigmentierte Narbe zu sehen. Durch die Bauchdecken ist ein derber, höckeriger Tumor zu fühlen, der druckempfindlich und nicht verschieblich ist, bis zwei Finger unterhalb des Nabels reicht und die rechte und linke Beckenhälfte vollständig ausfüllt.

Die bimanuelle Untersuchung ergibt, dass die Vagina glatt, ungefähr 4 cm lang ist; das hintere Scheidengewölbe ist durch eine harte, wenig druckempfindliche, glatte Resistenz herabgedrückt; Uterus nach vorn und rechts verschoben. Ein mannskopfgrosser Tumor füllt das ganze Becken er ist von derber, höckeriger Konsistenz. Auf Druck von aussen lässt sich die Geschwulst, die dem Ovarium entspricht, in die Scheide herabdrängen.

Beim Urinieren Beschwerden. Urin stark sedimentiert, sehr trüb und übelriechend.

Diagnose: Maligner Ovarialtumor.

Koeliotomie am 11. V. 1091. Der Tumor ist derb und höckerig und ziemlich intensiv mit Dünndarmschlingen verwachsen. Besonders auf der rechten Seite ist das Colon ascendens mit einem kartoffelgrossen, dem rechten Ovarium entsprechenden harten Tumor so intensiv verwachsen, dass ein Stück Darmwand exzidiert werden musste. Der Tumor ist auch so intensiv mit der hinteren und seitlichen Beckenwand verwachsen, dass die ganze vordere Peritonealdeckung des Rectum und der Flexur abgelöst werden musste. Uterus klein, nach vorn zu verschieben. Totale Exstirpation des Uterus mit beiden Ovarialtumoren.

Starke Infiltration der retroperitonealen Drüsen, von Erbsen- bis Bohnengrösse, besonders entlang der rechten Seite der Wirbelsäule. Nahe der Ileocoecalklappe zwei kallöse Darminfiltrationen von Feigengrösse. Leber ebenfalls mit der Bauchwand verwachsen. Jodoformgazedrainage nach der Vagina. Schluss der Bauchhöhle.

12. V. 1901. Die äusserst heruntergekommene Pat. kollabiert und geht am nächsten Tage zugrunde.

Die Autopsie hat obigen Befund bestätigt, ferner Milztumor, eitrige Pyelonephritis; rechte Niere bedeutend vergrössert; bei Ablösung der Kapsel entleeren sich mehrere Abszesse.

Makroskopisch: Der Tumor hat Mannskopfgrösse, derbe Konsistenz; auf der Oberfläche sind noch Reste der Verwachsungen mit den Darmschlingen vorhanden. Beim Durchschneiden zeigt der Tumor eine homogene Konsistenz; keine cystische Degeneration oder Bluterguss.

Mikroskopischer Befund: Der Tumor baut sich zum grossen Teil aus schmalen, oft einzelligen Zellreihen auf, die in ein mässig reichlich entwickeltes bindegewebiges Stroma eingelagert sind. Von den polymorphen Zellen des Tumors erkennt man zunächst nur die grossen, teils runden, teils mehr oval geformten Kerne, die eine scharfe Kontur, meist viel Chromatin und sehr zahlreiche Kernteilungsfiguren aufweisen. Zuweilen ist auch das Protoplasma der Zellen sichtbar, und man sieht es dann als schmalen, polygonalen, ganz blassen, selten fein gekörnten Saum um den Kern herum gelagert. Die Ecken des Polygons erscheinen zuweilen fadig ausgezogen. Das bindegewebige Stroma, das spärlich entwickelt ist, ist nicht sehr zellreich und zeigt keine wesentliche Wucherungserscheinung. Das Tumorparenchym, das, wie gesagt, zumeist in langen, oft vielfach gegabelten und verschlungenen Zellreihen, zuweilen in Alveolen (quer getroffen) angeordnet ist, hat sich fast stets von der schmalen Bindegewebswand etwas retrahiert, so dass zwischen den Geschwulstzellen und dem Stroma ein schmaler, leerer Saum besteht. Nur sehr selten finden sich Tumorzellen ohne diesen Saum in das Bindegewebe eingelagert. Die freie Bindegewebswand zeigt nirgends eine endotheliale Auskleidung.

Gleichwohl finden sich ganz vereinzelte kleine Lymphgefässe, deren Wand zum Teil noch schmales Endothel, zum Teil in Wucherung begriffene Tumorzellen aufweist. Ein deutlicher Übergang zwischen beiden ist nicht festzustellen. Es handelt sich augenscheinlich um einen sekundären Einbruch. An ganz vereinzelten Stellen des Tumors, wo die Geschwulstzellen sehr dicht und diffus dem Stroma eingelagert sind, ist dieses reichlich von Leukozyten durchsetzt. Nirgends lassen sich innerhalb des Tumors regressive Vorgänge nachweisen. Die Anordnung der Zellen innerhalb ihrer Verbände ist eine vollkommen regellose und stets solide. Eine Intercellularsubstanz ist nicht nachzuweisen.

Nach den Angaben der Patientin und nach dem histologischen Befund des eben beschriebenen Tumors, der in keiner Weise für eine autochthon entwickelte Neubildung spricht, bleibt uns kein Zweifel, dass diese Ovarialgeschwülste sekundär entstanden sind aus einem primären Herd eines anderen Bauchorganes. Leider sind wir nicht in der Lage, über das primär ergriffene Organ eine Angabe zu machen, da wir erstens über die vorausgegangene Laparotomie nichts ermitteln konnten und zweitens im Sektionsbericht jede Angabe betreffend den Magen fehlt. Auch das mikroskopische Ergebnis gibt uns keinen Anhaltspunkt für ein etwa vorher primär entwickeltes Magencarcinom, da sich keine für ein solches charakteristischen Zylinder- oder Becher- und siegelringförmige Zellen nachweisen liessen, ferner auch nirgends eine schleimige Degeneration der in die Ovarien gewanderten Zellen zu finden war. Leider sind wir deshalb gezwungen, die Frage nach dem Ursprungsort des primären Tumors offen zu lassen.

Von ganz besonderem Interesse dürfte der folgende **Fall II sein**:

P. M., 29 Jahre. Pat. ist in unserer Klinik am 19. X. 03 aufgenommen worden. Am 19. VII. 02 wurde in der hiesigen Chirurgischen Klinik wegen Carcinoma pylori die Pylorusresektion gemacht. Eine Zeit lang Wohlbefinden: seit mehreren Monaten langsames Anschwellen des Leibes. Seit 6 Monaten Periode sehr unregelmässig. Vor 2 Monaten letzte Periode. Seit 14 Tagen heftige Schmerzen im ganzen Leib. Urinsekretion sehr spärlich. Stuhl angehalten.

Sehr reduzierter Ernährungszustand, Kopf gerötet, Atmung beschleunigt. Lungen und Herz ohne Befund. Leib sehr gespannt. Bauchdecken fettarm. Vom Nabel abwärts ein harter Tumor zu fühlen, der fast unbeweglich ist. Oberhalb und seitlich dieses Tumors ist gedämpfter tympanitischer Schall zu hören. Es scheint freie Flüssigkeit im Abdomen vorhanden zu sein.

Durch die bimanuelle Untersuchung ergibt sich, dass der Uterus durch den auf ihm lastenden Tumor weit nach vorn gedrängt ist. Der Tumor, der im kleinen Becken liegt, ist rundlich, von höckeriger Oberfläche, unbeweglich, über mannskopfgross und von derber Konsistenz.

Temperaturschwankungen zwischen 38,5—39,5.

Diagnose: Maligner sekundärer Ovarialtumor.

Coeliotomie am 21. X. 03. Schleichsche lokale Anästhesie, da bei dem desolaten Zustande der Patientin eine Narkose nicht mehr gewagt wurde. Medianschnitt. Eröffnung der Bauchhöhle. Eine grosse Menge von klarem Ascites. Der grosse, flache, höckerige Tumor entspricht dem linken Ovarium. Verwachsungen nirgends vorhanden. Das rechte Ovarium auch in einen apfelgrossen, höckerigen Tumor verwandelt. Exstirpation beider Ovarialtumoren. Därme stark injiziert, Netz dunkelrot verfärbt. Peritonealdrüsen oberhalb des Promontoriums etwas vergrössert. An der Stelle der Pylorusresektion kein Rezidiv, jedoch links neben dem Magen eine vergrösserte retroperitoneale Drüse. Schluss der Bauchhöhle. Bauchnaht.

Nach der Operation allmäliges Sinken der Temperatur bis 36,1. Von da ab langsames Ansteigen bis 37,1, aber sehr starkes und permanentes Erbrechen, das allmälig nach ca. 6 Tagen aufhört. Rekonvaleszenz, Heilung.

Pathologisch-anatomischer Befund. Makroskopisch: Der über mannskopfgrosse Tumor ist von rundlicher Gestalt. Seine Konsistenz ist im allgemeinen eine weiche, es finden sich aber auch, besonders an den höckerigen Stellen, harte Partien. Sein Längsdurchmesser beträgt 24 cm, der Querdurchmesser 19 cm und der Dickendurchmesser 11 cm. Die Oberfläche des Tumors ist teilweise glatt, teils aber zeigt sie Höcker von verschiedener Grösse, und zwar von Haselnuss- bis Apfelgrösse. Der bei weitem grösste Teil der Oberfläche des Tumors ist blau bis dunkelblau verfärbt, während ein etwa tellergrosses, zirkumskriptes Gebiet eine gelblichweisse Färbung aufweist. Auf der bläulich verfärbten Oberfläche des Tumors sieht man eine grössere Anzahl erbsen- bis pfennigstückgrosser, rundlicher Gebilde von gelblichweisser Farbe, die den Spitzen der höckerigen Partien entsprechen. Auf der Oberfläche des Tumors verlaufen verschiedene Einziehungen und Einschnürungen, die sich in verschiedenen Richtungen verzweigen. Durchscheinende Gefässe lassen sich an der Oberfläche nicht erkennen. An einer Stelle nahe dem Rande verläuft in einer tieferen Einschnürung, die von zwei grossen höckerigen Partien eingeschlossen wird, ein verdickter Strang, der der Tube entspricht und dessen freies Ende die Fimbrien deutlich erkennen lässt.

Auf dem Durchschnitt erkennen wir, dass der Tumor in seinen zentralen Partien gelblichweiss ist und von verschiedenen, zahlreichen Knoten durchsetzt wird. Dagegen ist der Tumor in seinen peripheren Teilen, und zwar entsprechend der bläulich verfärbten Oberfläche, von Blutextra-

vasaten durchsetzt, die eine etwa 3—4 cm breite, kortikale Zone von punktförmigen Hämorrhagien einnehmen und allmählich in das gelblichweisse Zentrum übergehen.

Mikroskopischer Befund: Bei Lupenvergrösserung zeigen die Schnitte eine feinhöckerige Oberfläche, welche sich in der Farbe von den darunter liegenden Partien nicht wesentlich unterscheidet. Diese erweisen sich wenig gefärbt. In der peripheren Zone, welche ca. 3 cm breit ist, zeigen sich neben einzelnen Lücken bis stecknadelkopfgrosse, intensiv gefärbte Partien. Gegen das Zentrum hin sind diese in weit geringerem Masse vorhanden, wie überhaupt das Zentrum einen homogenen Eindruck macht.

Betrachten wir die Präparate im Mikroskop mit schwacher Vergrösserung, so erkennen wir, dass die in der peripheren Zone intensiv gefärbten Partien Zellanhäufungen entsprechen, die in das reichlich vorhandene bindegewebige Stroma diffus und ohne scharfe Grenze eingebettet sind.

Bei stärkerer Vergrösserung sieht man in diesen sarkomatös scheinenden Herden kleinere Carcinomzellenansammlungen, die unregelmässig, oft drüsenartig angeordnet, in ein mehr oder weniger breites, junges Bindegewebe eingelagert sind. Dieses junge Bindegewebe, das die Carcinomzellenherde umgibt, zeigt längliche ovale Kerne, die kaum kleiner als die Carcinomzellen sind und infolge ihres Kernreichtums ebenso stark gefärbt wie die Carcinomzellen sind. Deshalb sind beide von einander auf den ersten Blick schwer zu unterscheiden und täuschen sarkomatöse Herde vor. An einzelnen Stellen freilich sind sie durch die Färbung stärker von einander differenziert, sodass man sie bereits bei schwächerer Vergrösserung auseinander halten kann.

Ausser diesen eben beschriebenen Zellherden, die diffus und ohne scharfe Grenze das Bindegewebe an ihrer Peripherie infiltrieren und nur selten einmal durch eine bindegewebige Wand schärfer abgegrenzt sind, finden sich andere kleine, vollkommen scharf begrenzte, isolierte Zellherde, die teils in kleinen Lymphkapillaren gelegen sind, deren Endothelien noch erkennbar sind, teils offenbar Querschnitte von den in Lymph- und Saftspalten vordringenden Tumorzellen darstellen (Abb. 8). Diese Herde bestehen seltener aus drüsenartig angeordneten Carcinomzellen; häufiger zeigen sie neben einigen wohl erhaltenen Carcinomzellen eine deutliche gelatinöse Degeneration, die in allen Stadien, von beginnender Siegelringform der Carcinomzellen bis zu hochgradiger Entartung, in langen Schleimfäden vorhanden ist. Durch diese sind die Neubildungen als die Metastase eines Schleimhautcarcinoms entweder des Magens oder des Dickdarms sicher gestellt.

Diese beschriebenen Herde sind eingelagert in ein an manchen Stellen so ausserordentlich mächtiges bindegewebiges Stroma, dass man zuweilen bei schwacher Vergrösserung in einem Gesichtsfeld kaum einen kleinen Carcinomherd findet und anfangs den Eindruck gewinnt, als ob es sich neben der carcinomatösen Neubildung noch um eine Bindegewebsneubildung, etwa ein ödematöses Fibrom, handelte. Dies ist aber nicht der Fall. Bei genauem Zusehen und bei stärkerer Vergrösserung zeigt sich, dass das ganze Bindegewebsgerüst des Tumors ausgedehnt ist zu einem feinmaschigen, von ganz zarten Bindegewebsfasern gebildeten Netze, in dessen Fäden die blassblauen, fast in vollkommener Ruhe befindlichen Kerne und in dessen Maschen eine homogene, lymphartige Substanz, vermischt

mit massenhaften Blutkörperchen, in allen Stadien der Degeneration eingelagert sind. An vereinzelten Stellen findet man teils reine Hämorrhagien in verschieden alten Stadien, teils mitten in das Gewebe hinein Ergüsse von reiner, geronnener Lymphe.

Mit anderen Worten: es handelt sich um eine durch Lymphstauung und Blutextravasate enorm schwammig vergrösserte Ovarialmetastase eines Magencarcinoms, eine Annahme, die durch den klinischen Verlauf durchaus gestützt wird.

Das linke Ovarium ist hühnereigross, hat eine höckrige Oberfläche und harte Konsistenz. Beim Durchschneiden sieht man eine Randzone, die dunkler gefärbt ist, als das Zentrum. Nahe der Oberfläche befindet sich eine kirschkerngrosse Cyste. Der Längsdurchmesser des Tumors beträgt 6 cm, der quere 3 cm.

Mikroskopischer Befund: Bei Lupenvergrösserung finden wir entsprechend der flachen Oberfläche eine intensiv gefärbte, bis 1 Millimeter dicke Zone, unter welcher sich eine wenig gefärbte Partie befindet. In dieser befinden sich kleine, bis höchstens stecknadelkopfgrosse, intensiv gefärbte Stellen zerstreut. Diese erstgenannte Zone wird in den höckrigen Partien des Tumors undeutlich und verschwindet an einzelnen Stellen ganz. An solchen Stellen finden wir statt der gering gefärbten eine intensiv gefärbte, bis einen Zentimeter breite, homogene Zone. An verschiedenen Stellen findet man in dem Gewebe kleinere und grössere Lücken.

Betrachten wir im Mikroskop mit schwacher Vergrösserung das Präparat, so erkennen wir den oben beschriebenen schmalen Saum als ein flaches kubisches Epithel, unter welchem sich teils in Streifen, teils in Knötchen angehäufte Geschwulstzellen mit grossen Kernen und wenig Protoplasma befinden. Das darunter gelegene, makroskopisch wenig gefärbte Gewebe stellt sich als ein retikuläres Bindegewebe mit grossen Maschen dar. Die eingesprengten, intensiv gefärbten Stellen zeigen die grösste Ähnlichkeit mit den vorhin beschriebenen Geschwulstzellen. Sie finden sich durch das ganze Bindegewebe knotenförmig zerstreut, an vielen Stellen Bindegewebsspalten und Gefässe umgebend. In den verschiedenen quergetroffenen Gefässlumina finden sich an keiner Stelle Geschwulstzellen.

In den vorhin erwähnten höckrigen Partien findet sich nur an wenigen Stellen kubisches oder flaches Deckepithel. Hauptsächlich in den verschiedenen Einsenkungen und an den flachen Stellen ist solches vorhanden. Zuweilen auch an der Basis der Knötchen, nie dagegen an ihrem Gipfel. Die darunter befindliche, breite, intensiv gefärbte Zone zeigt zum Teil, vor allem nahe der Oberfläche, eine starke Anhäufung von Geschwulstzellen; darunter aber stark gewuchertes kernreiches Bindegewebe mit wenig Gefässen, in dessen Gewebslücken die Geschwulstzellen ebenfalls reichlich als Stränge und Knötchen verteilt sind. Ebenso findet sich an einigen Stellen eine Anhäufung der Geschwulstzellen mantelförmig um die arteriellen Gefässe.

An anderen Stellen wiederum findet man einige deutliche, intakte primordiale und Graafsche Follikel. In dieser Zone beobachten wir eine Cyste von Erbsengrösse, welche mit plattem und kubischem Epithel ausgekleidet ist und welche Blut enthalten zu haben scheint. In der Nähe der Cystenwand bemerken wir zahlreiche Gefässe.

Untersuchen wir die Oberfläche des Ovariums mit stärkerer Vergrösserung, so finden wir an einzelnen Stellen, wie bereits

bemerkt, ein intaktes kubisches Keimepithel, an welchem teilweise sogar Flimmerhaare vorhanden zu sein scheinen; an anderen Stellen dagegen, vor allen an jenen, wo Konglomerate von Geschwulstzellen der Oberfläche aufliegen, ist ersteres meist zerstört oder zugrunde gegangen. Von diesen neoplastischen Zellanhäufungen aus sieht man ein Eindringen der neoplastischen Zellen in das Ovarium, andererseits aber sieht man degenerative Prozesse, direkte Zellkernteilungen, Pyknosen und sekundäre Zerklüftungen der pyknotischen Kerne, Vorgänge, die nach den Beobachtungen Amanns (4) Veränderungen der Carcinomzellen entsprechen. Man gewinnt den Eindruck, dass hier ein Eindringen der aufliegenden metastatischen carcinomatösen Zellen stattfindet.

Schliessen wir aus den geschilderten Verhältnissen auf die Entstehung des Tumors, so finden wir eine Bestätigung dessen, was Kraus (26) in seiner Arbeit über das Zustandekommen der Krebsmetastasen im Ovarium bei primärem Krebs eines anderen Bauchorganes sagt.

Kraus nimmt an, dass die Metastasen im Ovarium auf folgende Weise entstünden. Wenn das Carcinom die Wand und Serosa des betreffenden Organes durchsetzt hat, lösen sich Tumorpartikelchen durch die Peristaltik und andere mechanische Momente ab und gelangen so in die freie Bauchhöhle. Auf dem Ovarium finden sie den günstigsten Nährboden, und zwar vor allem auf dem Keimepithel. Der Verband dieser Zellen untereinander ist viel lockerer, als bei anderen Oberflächenepithelien, und auch leichter von der Unterlage ablösbar.

Mit dem Eindringen der Geschwulstzellen in das Gewebe des Eierstocks ist ein Verschwinden des Keimepithels an der Berührungsstelle und eine Proliferation der Tumorzellen verbunden.

Da nun der Eierstock ein Organ ist, das ein dichtes Lymphgefässnetz besitzt und ausserordentlich gut ernährt ist, so sind dem Eindringen der Tumorzellen nach Durchbrechung des Deckepithels die günstigsten Wachstumsbedingungen geboten, indem ihnen einerseits das System der Lymphräume keinen Widerstand im Wachstum entgegensetzt, andererseits ihnen die beste Ernährung garantiert ist.

Diese Faktoren geben uns, wie Kraus bemerkt, die Erklärung dafür, warum es hier zu wirklicher Tumorenbildung und nicht zu einer Krebsdissemination, wie z. B. am Peritoneum, kommt.

Diese von Kraus beschriebenen Vorgänge haben wir auch an unseren Präparaten bemerkt. Vor allem sahen wir an ver-

schiedenen Stellen der Oberfläche des Ovariums Konglomerate der Tumorzellen aufsitzen.

Besonders instruktiv erweist sich die oben beschriebene Stelle, an welcher ein langgezogener, ellipsoidähnlicher, metastatischer Zellstrang mit einem kleinen Teil seiner Oberfläche, der des Ovarium pilzförmig aufsass. Mit Ausnahme der Berührungsstelle war das Keimepithel des Ovariums ziemlich gut erhalten. An der Berührungsstelle fand sich dasselbe wohl noch ganz deutlich, aber ganz platt gedrückt.

Eine Zellvermehrung in den primären, verschleppten Geschwulstpartikelchen konnten wir ebenfalls nicht konstatieren. Wir finden metastatische neoplastische Zellen nicht nur der Oberfläche des Ovariums aufgelagert, sondern noch viel häufiger in Einsenkungen und Buchten angesiedelt. Im Inneren des Tumors finden wir verhältnismässig wenig Geschwulstzellen, welche einen ähnlichen Charakter besitzen Dieselben finden sich vor allem in den Lymphspalten, welche dann von stark gewuchertem, mit grossen, gut gefärbten Kernen versehenem jungen Bindegewebe umgeben sind. An anderen Stellen zeigen diese metastatischen Carcinomzellen eine deutliche schleimige Degeneration, ein Vorgang, der an dem grösseren Tumor sich noch viel häufiger beobachten liess und der ein charakteristisches Merkmal für Schleimhautcarcinommetastasen ist.

Das Bindegewebe zeigt in diesem Ovarium ein ganz merkwürdiges Verhalten. Es befindet sich im Zustand der lebhaftesten Proliferation, wie die zahlreichen Mitosen und die im Verhältnis zum Zellleib ausserordentlich grossen Kerne und die ausserordentliche Färbbarkeit derselben beweisen. Diese Proliferationsvorgänge befinden sich hauptsächlich an den peripheren Partien, vor allem da, wo eine Einwanderung von Carcinomzellen ins Ovarium stattfindet. An einigen Stellen finden sich stark gequollene Bindegewebselemente diffus verstreut, sodass man den Eindruck gewinnen könnte, als handle es sich um Ureier.

An der Wucherung des Bindegewebes ist nicht bloss das Stroma des Ovariums beteiligt, sondern auch andere Elemente endodermalen Ursprungs, so die Endothelien der kleinen Blutgefässe und Kapillaren, welche eine solche Grösse erreichen, dass man sie auf den ersten Blick für Drüsenquerschnitte halten könnte. Nach genauerer Betrachtung aber sieht man eine epithelartige Metamorphose der Gefässendothelien.

Endlich findet sich eine Stelle, für die eine eindeutige Erklärung zu geben nicht möglich ist. Unweit der Oberfläche liegt ein kleiner, rundlicher Hohlraum, der von einem ziemlich breiten Gürtel kleiner, epitheloider Zellen umgeben ist. Es handelt sich hier entweder um einen schräg getroffenen Graafschen Follikel oder um eine Einsenkung und sekundäre Abschliessung des Keimepithels, wie sie auch von Amann (5) schon öfters beobachtet wurde. Dieser letztere Befund ist wohl für die Erklärung des Tumors von untergeordneter Bedeutung.

Der Umstand, der die Diagnose der Geschwulst am meisten erschwert, ist das Verhalten des ovarialen Bindegewebes, das uns auf ein Sarkom hinweisen würde, wenn wir nicht sowohl durch den Nachweis von Carcinomzellen im Organ als auch durch die Anamnese darauf hingewiesen würden, dass diese enormen Bindegewebswucherungsvorgänge doch wahrscheinlich in einem kausalen Zusammenhang mit dem vorhandenen Carcinom ständen. Auf diesen Punkt hat ja Kraus schon hingewiesen, indem er sagt, dass durch das Einwandern der Carcinomzellen ein ausserordentlicher Reiz auf das Bindegewebe hervorgerufen wird, das dann eine enorme Proliferation desselben bedingt. Immerhin muss es auffallend erscheinen, dass bei der sehr geringen Verstreuung des Carcinoms in diesem Eierstock eine so ausserordentliche Wucherung des Bindegewebes stattgefunden hat. Aber anzunehmen, es handle sich um sekundäre Einwanderung von Carcinomzellen in primäres Fibrosarkom des Ovariums, dürfte doch sehr gewagt erscheinen.

Als Endergebnis unserer Arbeit stellen wir folgende Leitsätze auf:

1. Das Peritheliom im Sinne Amanns oder adventitiales Sarkom repräsentiert eine selbständige Geschwulstform, die zu den Sarkomen zu rechnen ist und histogenetisch von den Adventitiazellen der präkapillaren Blutgefässe abstammt.

2. Es lassen sich keineswegs die als Endotheliome, perivaskuläre Endotheliome, Peritheliome u. s. w. beschriebenen Tumoren als Carcinome auffassen.

3. Eine grosse Anzahl der als selbständige Endotheliome beschriebenen, doppelseitigen Ovarialtumoren sind Carcinommetastasen von anderen Organen der Bauchhöhle, wobei besonders der Magendarmkanal in Betracht zu ziehen ist.

4. Die in das Ovarium eingedrungenen Carcinomzellen können zweierlei mikroskopische Bilder präsentieren:

a) Sie können in das Lymphgefässsystem des Ovariums hineinwandern, ohne dass irgend eine Mitbeteiligung des Stromas an der Wucherung statthat; in diesem Falle kann eine grosse Ähnlichkeit mit primären Endotheliomen vorliegen und leicht diese irrige Diagnose aufgestellt werden, oder

b) sie üben einen solchen eigentümlichen Reiz auf das Bindegewebe aus, sodass dieses in starke Wucherung gerät und ein primäres Fibrom oder Fibrosarkom vorgetäuscht werden kann.

5. Deshalb dürfte auch bei kleinen Ovarialtumoren die Coeliotomie und nicht die Operation per vaginam angezeigt erscheinen, um gleichzeitig die Organe der Bauchhöhle, insbesondere den Magendarmkanal, genauer nach einem primären Herd untersuchen zu können.

Für die Anregung zu dieser Arbeit und die freundliche Überlassung des Materials, sowie für die liebenswürdige Unterstützung in Rat und Tat spreche ich meinem hochverehrten Chef, Amann meinen verbindlichsten Dank aus.

Erklärung der Abbildungen auf Taf. XII—XIV.

Tafel XII.

Abb. 1. Tumor von Fall II. Querdurchschnitt durch die Mitte des Tumors. Kleinere und grössere Hohlräume, die teils mit Blut, teils mit Lymphe, teils mit beiden gefüllt sind.

Tafel XIII—XIV.

Abb. 2. Zu Fall I. Starke Vergrösserung. In einem reichlichen, bindegewebigen Stroma.
a) Zwei Blutgefässkapillaren mit Blutkörperchen und
b) erhaltenem Endothel;
c) Zellmantel, bestehend aus neoplastischen Zellen.

Abb. 3. Zu Fall II. Lupenvergrösserung.
a) Hohlräume mit Blut oder Lymphe gefüllt;
b) neoplastische Zellen, die die Wandung darstellen;
c) davon ausgehende Zellausläufer und Zellstränge.

Abb. 4. Zu Fall II. Starke Vergrösserung. Eine Cyste mit
a) endothelähnlichen Zellen, die
b) in kubische und schliesslich
c) in neoplastische Zellen übergehen.

Abb. 5. Zu Fall III. Schwache Vergrösserung.
a) Dilatierte Lymphräume oder Lymphgefässkapillaren, die
b) von neoplastischen Zellen ausgekleidet sind, in Reihen 1, 2, 3:
c) Papillenbildung an Stellen, wo reichliche Zellwucherung vorhanden ist.

Abb. 6. Zu Fall III. Schwache Vergrösserung.
a) Späteres Stadium der von neoplastischen Zellen erfüllten Lymphräume;
b) neugebildete Blutkapillaren, innerhalb der Zellherde;
c) verschieden getroffene Papillen.

Abb. 7. Zu Fall II. Schwache Vergrösserung.
a) Netz, bestehend aus ein und mehrreihigen Zellsträngen;
b) neugebildete Blutkapillaren;
c) Hohlräume innerhalb der Tumorzellen.

Fig. 1.

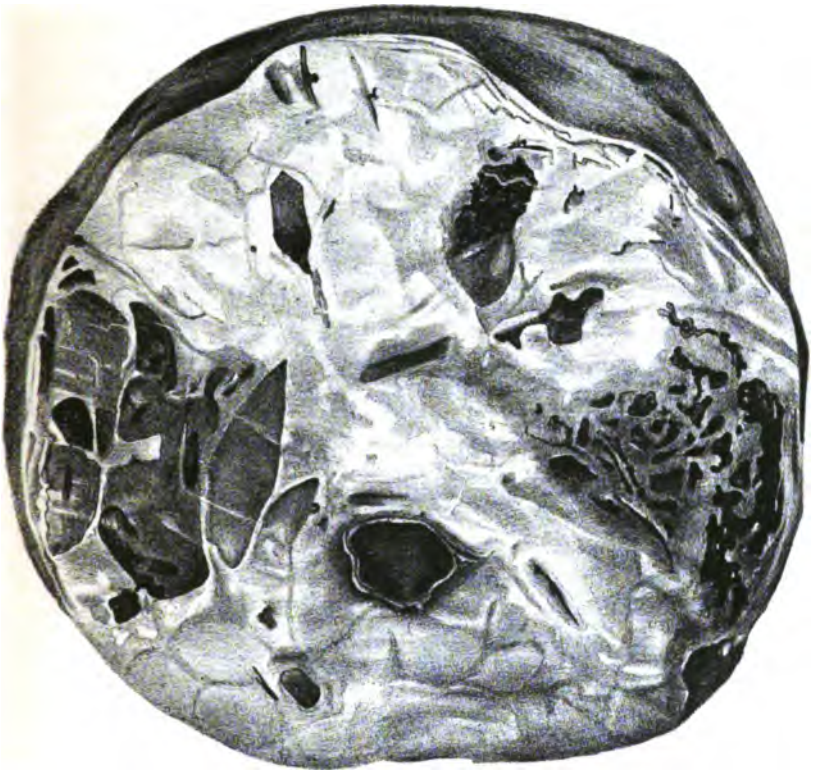

idrich del.
apatoannou.

L. J. Thomas, Lith. Inst., Berlin S. 53

Verlag von S. Karger in Berlin N. W. 6

Fig. 2.

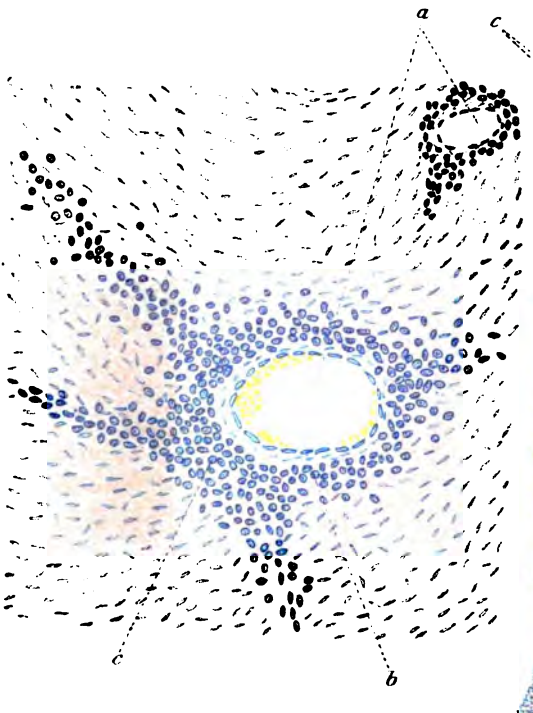

Fig. 3

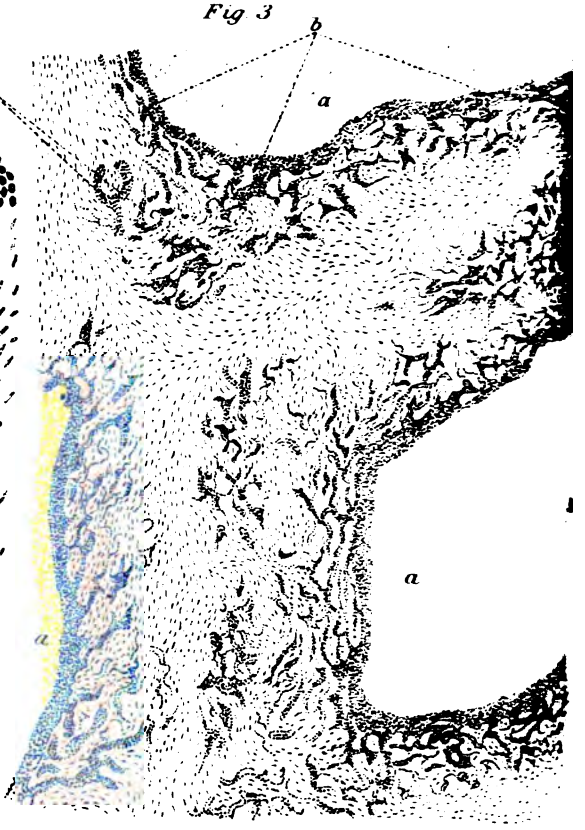

Fig. 5.

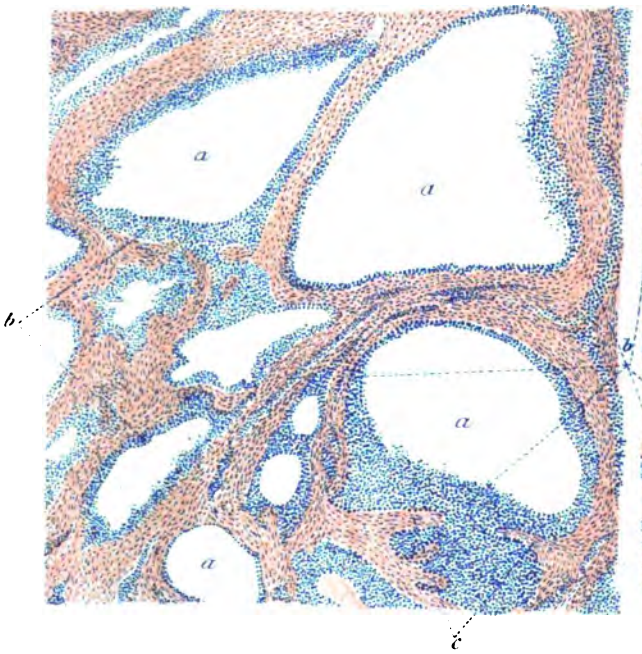

Fig. 6.

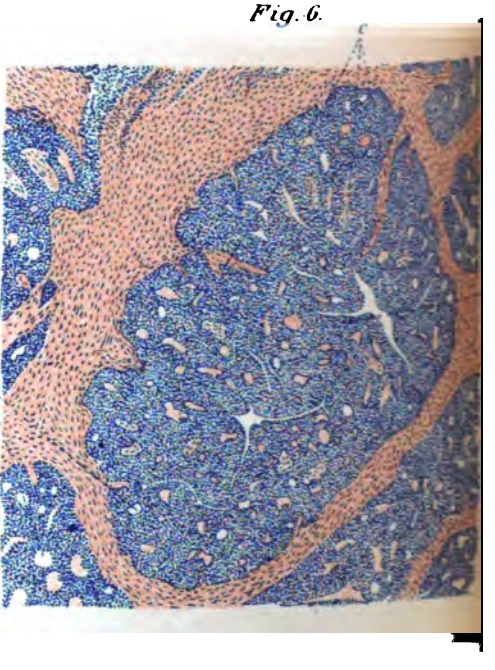

Papaïoannou

Verlag von S. Karger

Fig. 4



Fig. 7.

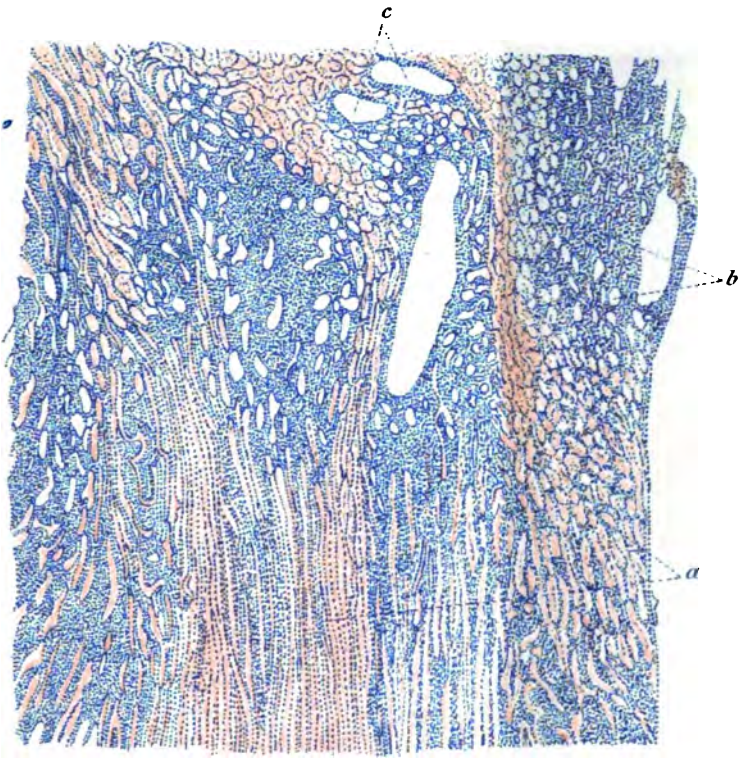

Fig. 8.

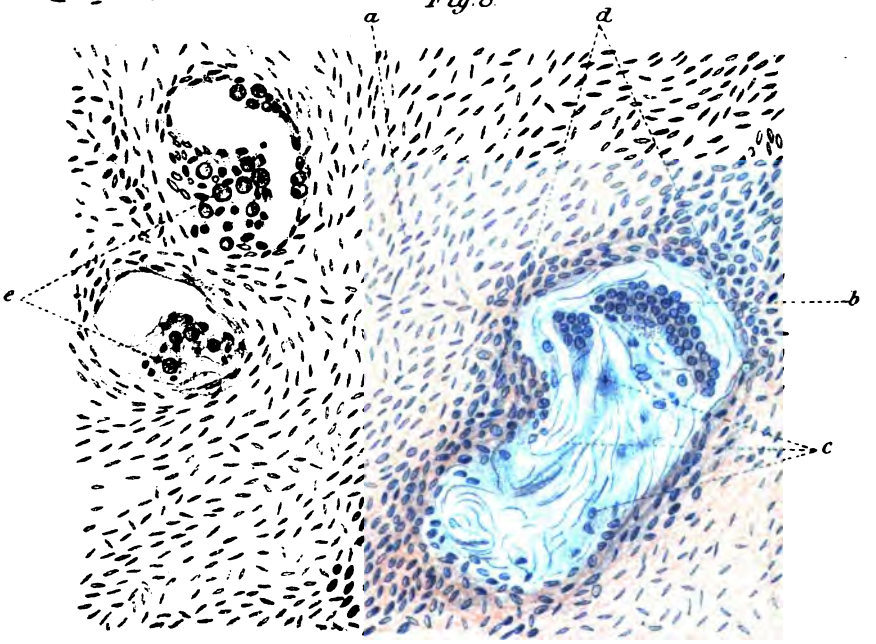

L. J. Thomas, Lith. Inst., Berlin S. 53.

Abb. 8. Zu Fall II. Metastasen.

a) Reichliches, bindegewebiges Stroma;
b) carcinomatöse, metastatische Zellen innerhalb der Lymphräume;
c) schleimig degenerierte Zellen in allen Phasen der Degeneration;
d) kleinzellige Infiltration des Bindegewebes;
e) siegelringförmige, metastatische, carcinomatöse Zellen.

Literaturangabe.

1. Amann jr., Lehrbuch der mikrosk.-gynäk. Diagnostik. 1897.
2. Derselbe, Über Ovarialsarkome. Arch. f. Gyn. Bd. 46.
3. Derselbe, Über Neubildungen der Cervikalportion des Uterus. Hab.-Schr.
4. Derselbe, Über Kernstrukturen in Uteruscarcinomen. Verh. d. d. Ges. f. Gyn.
5. Derselbe, Über Bildung von Ureiern und primärfollikelähnlichen Gebilden im senilen Ovarium. Festschrift für Kupffer.
6. Ackermann, Histogenese und Histologie der Sarkome. Volkmanns Sammlung klin. Vorträge. 1883.
7. Apelt, Über die Endotheliome des Ovariums. Hegars Beitr. f. Geb. u. Gyn. Bd. 5.
8. Böhm, Ein Fall von Perithelioma ovarii. Inaug.-Diss. 1902.
9. Borst, Die Lehre von den Geschwülsten. 1902.
10. Bucher, Beiträge zur Lehre vom Carcinom. Zieglers Beiträge. Bd. 14.
11. Burkhard, Über cystische Ovarial-Tumoren endothelialer Natur. Zeitschr. f. Gyn. Bd. 40.
12. Colmers, Über Sarkome und Endotheliome des Penis. Beitr. z. path. Anat. u. z. allg. Pathologie. Bd. 34. 1903.
13. Eberth, Über die Blut- und Lymphgefässe. Virchows Arch. Bd. 49. 1870.
14. Eckardt, Über endoth. ov. Tumoren. Zeitschr. f. Geb. u. Gyn. 16. 1889.
15. Gebhardt, Pathologische Anatomie der weiblichen Sexualorgane. 1899.
16. Gegenbaur, Lehrbuch der Anatomie des Menschen.
17. Golgi, Zur Pathologie der Lymphgefässe des Gehirns. Ref. in Virchows Arch. Bd. 51. 1870.
18. Guffroy, Endothelioma ovarii. Inaug.-Diss. Freiburg. 1896.
19. Hansemann, Deutsche med. Wochenschr. No. 4. 1896.
20. Hertwig, Lehrbuch der Entwicklungsgeschichte des Menschen und der Wirbeltiere. 1902.
21. Herz, Zur Kenntnis des Endothelioms. Monatsschr. f. Geb. u. Gyn. Bd. 9.
22. His, Die anatomische Nomenklatur. 1895.
23. Hippel, Zur Kasuistik der Angiosarkome. Arch. f. Gyn. Bd. 45. 1893.
24. Kolaczek, Über Angiosarkome. Deutsche Zeitschr. f. Chir. Bd. 9. 1878.
25. Kötschau, Über Endothelioma ovarii. Centralbl. f. Gyn. Bd. 20. 1896.
26. Kraus, Über das Zustandekommen der Krebsmetastasen im Ovarium etc. Monatsschr. f. Geb. u. Gyn. Bd. 14. 1901.
27. Krompecher, Der Basalzellenkrebs. Jena. 1903.
28. Krukenberg, Beiträge zur Kenntnis des Perithelioma ovarii. Zeitschr. f. Geb. u. Gyn. Bd. 41.
29. Leopold, Die soliden Eierstockgeschwülste. Arch. f. Gyn. Bd. 6. 1871.
30. Linck, Ein Fall von Endoth. lymphat. cystom. Inaug-Diss. Königsberg. 1900.

31. Marchand, Beiträge zur Kenntnis der Ovarialtumoren. Halle 1879.
32. Mirabeau, Perithelioma ovar. cysticum. Monatsschr. f. Geb. u. Gyn. Bd. 10.
33. Müller, Über Carcinom und Endotheliom der Ovarien. Arch. f. Gyn. Bd. 42. 1892.
34. Neumann, Dermoidcyste eines Eierstockes mit mal. Degeneration etc. Arch. f. Gyn. Bd. 58. 1899.
35. Olshausen, Die Krankheiten der Ovarien. Billroth-Lücke, Handbuch d. Frauenkrankh.
36. Pick, Die von dem Endotheliom ausgehende Geschwulst des Eierstocks. Berl. klin. Wochenschr. 1894.
37. Pollak, Zur Kenntnis der Perithelioma ovar. Monatsschr. f. Geb. u. Gyn. Bd. 7. 1898.
38. Polano, Beitr. zur Anatomie der Lymphbahnen im menschlichen Eierstock. Monatsschr. f. Geb. u. Gyn. Bd. 17.
39. Ribbert, Über das Endothel in der pathologischen Histologie. Vierteljahrsschrift d. Naturforsch.-Gesellsch. in Zürich. Bd. 2. 1896.
40. Derselbe, Lehrbuch der allgemeinen Pathologie. Leipzig 1901.
41. Rosinski, Die Lehre von den endoth. Ovarialtumoren. Zeitschr. f. Geb. u. Gyn. Bd. 35. 1896.
42. v. Rosthorn, Zur Kenntnis der Endoth. ovar. Arch. f. Gyn. Bd. 41. 1891.
43. Sauter, Über ein sekundäres Adenom des Ovariums. Monatsschr. f. Geb. u. Gyn. Bd. 14. 1901.
44. Schlagenhaufer, Über das metastasische Ovarialcarcinom. Monatsschr. f. Geb. u. Gyn. Bd. 15.
45. Schmaus, Pathologische Anatomie. IV. Aufl. 1898.
46. Schwertassek, Beitr. zur Histogenese des Sarkoms. Arch. f. Gyn. Bd. 47. 1894.
47. Schultze, Grundriss der Entwicklungsgeschichte. Leipzig 1897.
48. Stöhr, Lehrbuch der Histologie. Jena 1903.
49. Vogl, Genaue Untersuchung von 12 Ovarialtumoren. Inaug.-Diss. München 1895.
50. Voigt, Zur Kenntnis der Endoth. ovarii. Arch. f. Gyn. Bd. 47. 1894.
51. Volkmann, Die endothelialen Geschwülste. Deutsche Zeitschr. f. Chir. Bd. 41. 1895.
52. Derselbe, Deutsche med. Wochenschr. 1896.
53. Wiedersheim, Über einen Fall von Endoth. ovarii. Inaug.-Diss. Freiburg 1900.
54. Zanmeister, Über Sarkome des Ovariums. Beitr. z. klin. Chir. Bd. 16.
55. Ribbert, Geschwulstlehre für Arzte und Studierende. Bonn 1904.
56. Polano, Über Pseudoendotheliome des Eierstockes. Zeitschr. f. Geb. u. Gyn. Bd. 51. H. 1.

XXXIX.

Totale und partielle Uterusexstirpation*).

Von

Dr. F. d'ERCHIA

in Bari.

Es ist eine noch strittige Frage, ob man der totalen oder der partiellen Uterusexstirpation den Vorzug geben soll, wenn man bei der Behandlung der Uterusmyome oder schwerer entzündlicher Prozesse an den Adnexen, oder schliesslich bei Myomen, die mit entzündlichen Erkrankungen der Ovarien und Tuben kompliziert sind, zur Laparotomie schreitet. Die Lösung dieser Frage gestaltet sich um so schwieriger, wenn man mit Pestalozza in Erwägung zieht, dass die beiden Punkte, von denen die Entscheidung abhängt, nämlich die grösseren Gefahren bei der totalen, die Möglichkeit einer malignen Degeneration des Stumpfes bei der partiellen, in ihrer Bedeutung noch nicht genügend präzisiert sind, um ein bestimmtes Urteil zuzulassen. Immerhin, sagt Pestalozza, wird es gut sein, dem in der Italienischen Gesellschaft für Geburtshülfe von Spinelli und Mangiagalli gegebenen Rate zu folgen, nämlich dann bei sonst gleichen Indikationen der Totalexstirpation den Vorzug zu geben, wenn in der Verwandtschaft der Patientin Fälle von malignen Neubildungen vorgekommen sind.

In meiner gynäkologischen Praxis habe ich sowohl totale wie partielle Uterusexstirpationen ausgeführt, und ich möchte im folgenden über die erhaltenen Resultate berichten, um einen bescheidenen Beitrag an klinischen Betrachtungen über die noch zur Diskussion stehende Frage zu liefern.

Ich habe ausgeführt:

1. Eine partielle Uterus- und beiderseitige Adnexexstirpation wegen interstitiellen Myoms des Fundus uteri, kompliziert mit Abszess eines Corpus luteum und hyperplastischer, interstitieller Salpingitis rechts, sklerosierender Salpingo-Oophoritis links und mit zahlreichen Residuen abgesackter, seröser Pelveoperitonitis und Peritonitis gonorrhoischen Ursprungs.

2. Eine partielle Uterus- und beiderseitige Adnexexstirpation wegen multipler Myome des Uterus.

3. Eine abdominale Totalexstirpation des Uterus wegen multipler Myome und beiderseitige Adnexoperation wegen bilateraler hyperplastischer Salpingo-Oophoritis.

In den ersten beiden Fällen erzielte ich Heilung, im dritten trat der Tod der Patientin am zweiten Tage nach der Operation ein.

So unbedeutend auch die Zahl dieser partiellen und totalen Uterusexstirpationen ist, so zeigt doch das von mir erhaltene Resultat, dass die totale abdominale Uterusexstirpation in der Tat gefährlicher ist als die partielle.

Nachteile der partiellen Exstirpation sind die Möglichkeit einer malignen Degeneration im zurückbleibenden Stumpfe, sowie die Möglichkeit von nicht geringen Schmerzen im Unterleib und bedeutenden Mengen von Ausfluss aus der Scheide infolge Wiederaufflackerns chronisch entzündlicher Prozesse im Stumpfe oder durch das Auftreten akuter Entzündungserscheinungen; in solchen Fällen kann sich auch der zurückhaltendste und geduldigste Gynäkologe

*) Autoreferat nach: Isterectomia totale e subtotale. Bari 1904.

gezwungen sehen, zu einer zweiten Operation zu schreiten, um Cervix und unteren Teil des Uterus, die den sogenannten Stumpf oder besser Stiel bilden, zu entfernen.

So erging es mir in meinem ersten Falle von partieller Uterusexstirpation, wo ich nach einem Jahre wegen Erscheinungen wieder akut gewordener Cervicitis und Pericervicitis, die sich den gewöhnlichen Mitteln gegenüber rebellisch verhielten, den Stumpf entfernen musste. Fig. 1 und 2 zeigen deutlich die beim ersten und zweiten operativen Eingriff entfernten Teile. Der in Fig. 1 zusammen mit Uterus und Adnexen wiedergegebene Stumpf e ist in Fig. 2 bei starker Vergrösserung abgebildet.

Die Tatsache, dass ich den zurückbleibenden Stumpf e ein Jahr nach der ersten Operation entfernen musste, zeigt aufs deutlichste, dass man ausser den Gefahren einer malignen Degeneration des Stumpfes auch die üblen Folgen entzündlicher Prozesse, die der energischsten Anwendung aller gebräuchlichen

Fig. 1. a) Myom des Fundus uteri; b) Abszess des Corpus luteum im rechten Ovarium, darüber die hypertrophische Tube c; d) Linke Adnexe; e) zurückbleibender Stumpf des Uteruskörpers und der Cervix, ein Jahr nach der ersten Operation entfernt.

Fig. 2. Der Stumpf e aus Fig. 1 bei starker Vergrösserung.

Mittel trotzen, zu fürchten hat. Die Entscheidung darüber, ob der totalen oder der partiellen Exstirpation der Vorzug zu geben ist, bleibt daher in den von Pestalozza gesteckten Grenzen, nur dass sie sich etwas zu Ungunsten der partiellen verschiebt.

Hier erhebt sich nun von selbst die Frage: Wie ist die Lösung des Problems? Wenn man sich die von mir erhaltenen ausgezeichneten Resultate der totalen vaginalen Uterus- und Adnexexstirpationen bei den verschiedensten neoplastischen und entzündlichen Prozessen des Uterus und der Adnexe vergegenwärtigt, so glaube ich, muss man, wenn man wegen schwerer Erkrankungen der inneren Genitalien den Entschluss einer Radikaloperation fasst, stets der Totalexstirpation des Uterus vor der partiellen den Vorzug geben und, so oft es technisch möglich ist, den vaginalen oder vaginoabdominalen statt des abdominalen wählen.

Dass die totale Uterusexstirpation stets der partiellen vorzuziehen ist, kann nicht zweifelhaft sein, wenn man sich die Möglichkeit einer malignen Degeneration und der Entwicklung entzündlicher Prozesse im Stumpf bei partieller Operation vor Augen hält. Hierin würde ich mich in Übereinstimmung mit Richelot befinden, nur dass ich jedesmal, wenn es technisch möglich ist, den vaginalen oder vagino-abdominalen Weg dem abdominalen

vorziehe. Dass die Koeliotomien auf vaginalem Wege einen wahren Triumph der modernen Gynäkologie bedeuten, das beweist die Tatsache, dass von 51 Koeliotomien mit anschliessender Uterus- oder Uterus- und Adnexexstirpation wegen der verschiedensten Krankheiten 40 auf vaginalem Wege ausgeführt wurden mit 0 Mortalität, 3 auf vagino-abdominalem Wege mit 2 Todesfällen und 8 auf abdominalem Wege mit 1 Todesfall.

Wenn demnach aus den genannten Gründen die totale Uterusexstirpation der partiellen vorzuziehen, und wenn der Eingriff auf vaginalem Wege weniger gefährlich ist als auf abdominalem, so ergibt sich daraus, dass man bei der chirurgischen Behandlung der Uterusmyome den operativen Eingriff, wenn es technisch möglich ist, auf vaginalem Wege wird beginnen müssen und nur im äussersten Notfall den abdominalen Weg einschlagen darf, indem man so den doppelten vagino-abdominalen Weg benutzt.

Ich habe gesagt, dass die totale Uterusexstirpation der partiellen und der vaginale oder vagino-abdominale Weg dem abdominalen vorzuziehen ist.

Welches sind die Gründe, die zu Gunsten meiner Anschauungen sprechen? Schon Martin rät in seinem Lehrbuche, „methodisch den Stumpf zu exstirpieren, der nach der Abtragung des Körpers nicht nur jeden Wertes entbehrt, sondern stets neue Schwierigkeiten für die unmittelbare und endgültige Heilung erzeugt". Denn abgesehen davon, dass die totale Uterusexstirpation die Gefahren nachträglicher pathologisch-anatomischer Veränderungen im Stumpfe vermeidet, stellt sie auch eine vollständigere chirurgische Behandlung dar, die in jeder Beziehung auch nach der technischen Seite hin warm zu empfehlen ist, was dagegen auch immer die Gegner der Totalexstirpation sagen mögen, die auf den Nutzen der Anwesenheit des Collum im Scheidengewölbe, besonders bei der Ausübung der Genitalfunktionen, hinweisen, indem das Collum eine feste Stütze für die Wände der Vagina darstellen soll.

Um jedoch die der abdominalen Totalexstirpation des Uterus anhaftenden Gefahren zu vermeiden und eine möglichst geringe Schädigung des Peritoneums hervorzubringen, besonders was den Einfluss äusserer bakterieller, physikalischer und chemischer Agentien auf weite Gebiete des viszeralen und parietalen Peritoneums betrifft, ist naturgemäss, so oft es technisch möglich ist, der vaginale oder vagino-abdominale Weg dem abdominalen vorzuziehen. Nach diesen Grundsätzen vollendet man entweder die ganze Operation auf vaginalem Wege oder man kann nach Isolierung des Collum unter besonders schwierigen Verhältnissen, z. B. bei ungewöhnlicher Grösse des Tumors oder sehr festen Verwachsungen, in jedem Augenblick auf den abdominalen Weg zurückgreifen, wobei man, nach Abtrennung des Collum von der Vagina, sicher ist, sich die abdominale Exstirpation bedeutend erleichtert zu haben; ausserdem beseitigt man so die Gefahr jener etwas beunruhigenden Blutungen, die Jacobs (Verhandlungen der Belgischen Gesellschaft für Gynäkologie und Geburtshülfe. Sitzung vom 17. Februar 1904) als schwere beschreibt und die ich selbst bei der Exstirpation des Uterus und Collum vom Augenblick, wo die Arteriae uterinae gefasst wurden, bis zur Eröffnung der Vagina beobachten konnte.

Man wird mir hierauf sagen, dass zwar bei den 40 Koeliotomien auf vaginalem Wege die Mortalität 0 gewesen ist, dass sich aber unter den 3 Koeliotomien auf vagino-abdominalem Wege 2 Todesfälle finden, woraus sich die geringe Sicherheit dieser Operationsmethode folgern liesse. Man muss aber von Fall zu Fall einen Unterschied machen. Zugegeben auch, dass dem bei der Operation eingeschlagenen Wege ein grosser Einfluss auf den postoperativen Verlauf und den Endausgang zukommen mag, so kann doch nicht bezweifelt werden, dass auf den unmittelbaren Verlauf nach einer Koeliotomie, wie man weiss, auch der Allgemeinzustand der Patientin und

die mehr oder weniger schweren Bedingungen des Einzelfalles, die wieder von der Art der pathologisch-anatomischen Veränderungen abhängen, von grossem Einfluss sind.

So bestand in dem einen letal endenden Falle von primärem Carcinom der Uterusadnexe eine Kontraindikation gegen den Eingriff. Aber diese Diagnose war von mir nicht gestellt worden, und in der Überzeugung, es handle sich um einen entzündlichen Prozess der Adnexe, versuchte ich, die Operation auf vaginalem Wege auszuführen. Ich konnte jedoch das Collum auch nicht um einen Zentimeter aus dem pericervikalen Gewebe herauslösen, so fest waren die Verwachsungen zwischen Uterus und Adnexen, und ich sah mich gezwungen, sogleich zur Laparotomie zu schreiten. Aber auch noch bei eröffneter Bauchhöhle schienen mir die hypertrophischen und hyperämischen, fest mit dem Uteruskörper verwachsenen Tuben von einem Entzündungsprozesse ergriffen zu sein, und das bewog mich, in der Operation fortzufahren. Erst nachdem das linke Ovarium aus der Beckenhöhle hervorgeholt war, konnte man auf den Verdacht kommen, es mit einer malignen Neubildung zu tun zu haben; da jedoch in diesem Augenblicke eine heftige Blutung erfolgte, musste man die Operation weiterführen, um möglichst viel zu entfernen und so eine gute Blutstillung zu erzielen. Die Operation dauerte ungefähr zwei Stunden, und so mussten die prolongierte Wirkung des Chloroforms, die mögliche Resorption unberechenbarer Mengen von $^1/_{10}$ ‰ Sublimatlösung, die zum Waschen der Hände während der Operation benutzt wurde, die langdauernde Einwirkung äusserer Schädlichkeiten auf weite Gebiete des Peritoneums, eine schwere Toxämie und eine so hochgradige Herzschwäche zur Folge haben, dass die Patientin unter den Erscheinungen einer akuten Urämie zu Grunde ging.

Ist in diesem Falle vielleicht der bei der Operation eingeschlagene vagino-abdominale Weg als Todesursache derPatientin anzusehen? Sicher nicht.

Dasselbe gilt von einem anderen Todesfall nach einer vagino-abdominalen Exstirpation von Uterus, Ovarien und Tuben wegen Metritis, multipler Abszesse in den Adnexen und abgesackter eitriger Peritonitis. Auch in diesem Falle liess sich auf vaginalem Wege kaum das Scheidengewölbe eröffnen, sodass man vom Abdomen aus die Operation fortsetzen musste. Sobald die Bauchdecken durchtrennt waren, fand sich dicht unterhalb des verdickten Peritoneum parietale jene Eiteransammlung, und mit ihrer pyogenen Membran verwachsen, zahlreiche Darmschlingen von bläulicher Farbe. Diese wurden gelöst, ein grosses Stück total infiltriertes Netz entfernt und nach vielen Schwierigkeiten die Operation durch Totalexstirpation des Uterus und der Adnexe zu Ende geführt. Die anatomische Untersuchung der schweren Veränderungen an den Adnexen, die von zahlreichen Abszessen durchsetzt waren, rechtfertigte vollkommen die ausgeführte Operation; denn die blosse Entleerung des Peritonealabszesses würde in diesem Falle nicht genügt haben, den Tod der Patientin aufzuhalten. Höchstens hätte man durch einstweilige Entleerung des Abszesses und einen zweiten Eingriff zu späterer Zeit günstigere Resultate erzielen können.

Auf jeden Fall ist die Todesursache bei den beiden besprochenen Fällen in ihrer besonderen Schwere und nicht in dem bei der Operation eingeschlagenen Wege zu suchen.

Dass der vagino-abdominale Weg glänzende Resultate geben kann, zeigt ein unter den Pyosalpingen gonorrhoischen Ursprungs aufgeführter Fall (Fall IV). Man braucht nur einen Blick auf Fig. 3 zu werfen, um überzeugt zu sein, dass bei der Schwere der pathologisch-anatomischen Veränderungen des Uterus und der Adnexe und bei der während der Operation erfolgten Ruptur des linksseitigen Tubo-Ovarialabszesses der bei

dem Eingriff eingeschlagene Weg die bestmöglichen Resultate gegeben hat. Denn die Patientin war im Stande, bei günstigen lokalen und allgemeinen Verhältnissen die gynäkologische Klinik zu verlassen, und erfreut sich noch jetzt der besten Gesundheit.

In dem dritten unter 51 Koeliotomien beobachteten Todesfall, dem nach

Fig. 3. c^1 = Portio vaginalis, bei dem Versuche, die Operation auf vaginalem Wege auszuführen, abgerissen; c^2 = Rest des Collum; u = hypertrophischer, mit Exsudatmassen bedeckter Uterus; e = am Fundus uteri adhärente Exsudate und Teile des Netzes; as = linke Adnexe, in Exsudatmasseneingehüllt, einen Ovarialabszess einschliessend; as^1 = rechtsseitiger Tubo-Ovarialabszess.

totaler Uterusexstirpation wegen multipler Myome, scheinen dagegen die Schädlichkeiten des abdominalen Weges hauptsächlich zur Herbeiführung jenes oben erwähnten Zustandes von Toxämie und des Todes der Patientin unter den Zeichen einer akuten Urämie beigetragen zu haben. Denn diese

Fig. 4. Multiple Myome des Uteruskörpers und beiderseitige Salpingo-Oophoritis mit serösen Ansammlungen in den Tuben. Abdominale Totalexstirpation des Uterus und der Adnexe.

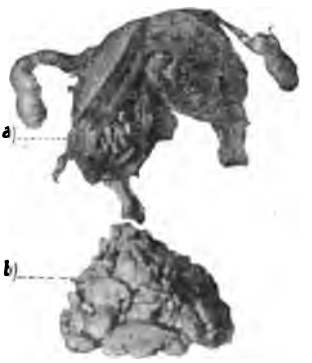

Fig. 5. Myomatöser Uterus, auf vaginalem Wege entfernt; a) Uterus mit Tuben, letztere mit Blut gefüllt und in Sactosalpingen umgewandelt; b) die durch Zerstückelung entfernten Teile des Myoms.

Patientin hatte sich, obwohl anämisch, stets in einem besseren Zustande befunden als eine andere Patientin, die an einem viel grösseren Myom litt und mit bestem Erfolge auf vaginalem Wege operiert wurde. Die beiden Fig. 4 und 5 zeigen die betreffenden anatomischen Präparate, Fig. 4 das mit unglücklichem Ausgange auf abdominalem und Fig. 5 das mit glücklichem Resultat auf vaginalem Wege entfernte.

Wenn auch in dem in Fig. 4 wiedergegebenen Falle von Myom die Entfernung des subserösen Knotens auf vaginalem Wege sich sehr schwierig

gestaltet hätte, so hätte doch der doppelte vagino-abdominale Weg uns bessere Resultate geben können.

Natürlich muss man, um die Schädlichkeiten der Laparotomie möglichst einzuschränken, mit grösster Schnelligkeit zu Werke gehen, muss, wie Pestalozza rät, das Sprechen möglichst vermeiden, um das Operationsfeld nicht durch die hierbei verspritzten Speicheltröpfchen zu infizieren, und sich zum Waschen der Hände nur sterilen Wassers bedienen. Aber nicht alle Schädlichkeiten des abdominalen Weges wie die Insultierung der Darmschlingen, die Verletzung des Peritoneums und die schweren Blutungen bei der Totalexstirpation, auf die auch Jacobs hinweist, lassen sich mit Sicherheit vermeiden, und deswegen bin ich der Meinung, dass, wenn es technisch angängig ist, der vaginale oder vagino-abdominale Weg dem abdominalen vorzuziehen ist. Zu letzterem darf man nur im äussersten Notfalle schreiten. So habe ich in den letzten Tagen bei einer Nullipara mit angeborener Verenergung der Scheide und der Vulva eine abdominale Totalexstirpation nach Martin wegen eines grossen, 3 kg wiegenden Myoms ausgeführt Obgleich nun im ganzen der postoperative Verlauf günstig war, so waren doch etwas Temperaturerhöhung und ziemlich erhebliche Störungen von Seiten des Magen-Darmkanals zu beobachten.

Ich sagte, dass der vaginale Weg dem abdominalen vorzuziehen sei, weil er weit bessere Resultate aufweise, und stützte mich darauf, dass ich bei ihm eine Mortalität = 0. hatte. Und in der Tat arbeitet man auf vaginalem Wege mit grösserer Sicherheit und Schnelligkeit, man erzielt eine rasche, sichere Blutstillung bei der Loslösung des Collum, man schädigt wenig das Beckenbauchfell, das an und für sich schon widerstandsfähiger ist als die Serosa des Abdomens, und die vaginale Drainage sichert viel besser als die nach Mikulicz den Abfluss des Blutes und der serösen Absonderungen, die sich mehr oder weniger reichlich nach jeder Koeliotomie in der Tiefe der Wunde bilden. Richtet man nach 24 oder 48 Stunden durch Kissen den Körper der Patientin auf, so wird der Abfluss dieser Sekrete aus dem Innern der Wunde und der Peritonealhöhle bedeutend erleichtert, und ohne die Drains erneuern zu müssen, wie es bei der Drainage nach Mikulicz erforderlich ist, kann man eines günstigen Resultates sicher sein. Sollte es zu einer Retention der Sekrete kommen, so kann man stets einen mit irgend einer antiseptischen Flüssigkeit durchtränkten Wattebausch mit der Pinzette einführen, die Ränder der Vaginalwunde erweitern und so den Abfluss des Blutes und der bisweilen eitrigen Absonderungen begünstigen. Hat man es dagegen mit einer wirklichen Infektion des Stumpfes und des Pelveoperitoneums zu tun, so kann man immer zu einer eingehenden Desinfektion mit gesättigter alkoholischer Karbolsäurelösung oder mit Jodtinktur schreiten, die die besten Resultate gibt. Diese Atzungen kann man entweder an den nekrotischen Stümpfen vornehmen, nachdem man sie an den Rändern der Vaginalwunde fixiert hat, oder man führt sie mit der Playfairschen Sonde aus und kann dann durch die Öffnung des Drains eine eingehende Desinfektion der Vaginalwunde bis hoch in die Peritonealhöhle an etwa frisch entzündeten Stumpfresten vornehmen. Ich habe diese Desinfektionen in einigen Fällen wiederholt und stets, wie bei der Behandlung der puerperalen septischen Endometritis, die besten Resultate erzielt.

Als Vorteile des vaginalen Weges sind weiter zu nennen die weniger gefährliche Behandlung von Adnexvereiterungen, bei denen der auf natürlichem Wege erfolgende Abfluss des Eiters während der Operation jede Verunreinigung des Peritoneums verhindert. Ausserdem ist daran zu erinnern, dass die Lösung der Adnexverwachsungen entweder nur unter Kontrolle des Gefühls erfolgt, wozu ich bisweilen auch bei abdominaler Operation genötigt war, oder, wenn die Adhärenzen lose sind, lassen sie sich auch auf vaginalem Wege unter Kontrolle der Augen mit grosser Leichtigkeit lösen.

Verletzungen der Därme lassen sich, wenigstens in der Mehrzahl der Fälle, viel besser auf vaginalem als auf abdominalem Wege vermeiden, besonders wenn es sich um feste Verwachsungen der Adnexe mit dem Rectum handelt. In solchen Fällen kann man, indem man sie von unten löst und sie vorsichtig in die Vaginalwunde zieht, sogar unter Kontrolle der Augen an der Wand des Darmes einen Teil der Abszesswände oder feste Exsudatmassen sitzen lassen und so die genannten Verletzungen vermeiden.

Nur in zwei Fällen von gonorrhoischer Sactosalpinx (V und XI) beobachtete ich die Bildung von Mastdarm-Scheidenfisteln, doch erfolgte diese erst nachträglich, 16—24 Tage nach der Operation; von diesen Fisteln heilte eine spontan (Fall V), während die andere ebenfalls die Tendenz zeigt, ohne chirurgische Behandlung zu heilen.

In diesen Fällen kann man nicht von Verletzungen des Darms während der Operation reden, sondern nur von spontanen nachträglichen Perforationen des Darms; auf sie möchte ich besonders aufmerksam machen, da die Möglichkeit ihres Eintritts ebenfalls eine Tatsache ist, die immer mehr zugunsten der Verwendung des vaginalen Weges spricht.

Jeder begreift leicht, welch schwere Folgen die nachträgliche Perforation des Darms 16—24 Tage nach einer Laparotomie haben muss, besonders wenn die Bauchwunde völlig vernarbt und verschlossen ist und sich durch die Perforationsöffnung Fäkalmassen in die Peritonealhöhle ergiessen.

Auf vaginalem Wege hatte ich ferner niemals das Missgeschick, die Harnblase oder die Ureteren zu verletzen, obwohl ich recht schwere Fälle von Sactosalpinx, wie z. B. Fall V, zu operieren hatte.

Auf vaginalem Wege lässt sich schliesslich auch eine konservative Behandlung, besonders was die Erhaltung beider Ovarien oder nur eines Teiles von ihnen betrifft, durchführen.

Um es zum Schlusse noch einmal zusammenzufassen, so ist die Totalexstirpation des Uterus der partiellen vorzuziehen, wobei wiederum dem vaginalen oder besser vagino-abdominalen Wege, so oft es technisch möglich ist, der Vorzug gebührt. Die Laparotomie auf abdominalem Wege muss auf jene Fälle beschränkt bleiben, bei denen bestimmt auch die Lösung des Collum auf vaginalem Wege nicht möglich ist und bei denen gewöhnlich die ausserordentliche Grösse des Tumors die vaginale Operation kontraindiziert.

Berichte und Referate.

I.

Bericht über die englische geburtshülflich-gynäkologische Literatur.

Von

Dr. OLIPHANT NICHOLSON,

Edinburgh.

1. Fairbairn, J. S., Beitrag zur Kenntnis der nekrobiotischen Veränderungen in Fibromyomen des Uterus. Journ. of Obst. and Gyn. of the Brit. Emp. August 1903.
2. Targett, James H., Pathologie und Therapie der Tuberkulose des Uterus und seiner Adnexe. Brit. med. Journ. 17. Okt. 1903.

3. Kynoch, J. A. C., Primäre Tuberkulose der Cervix uteri. Brit. med. Journ. 17. Okt. 1903.
4. Handfield-Jones M., Retroversio uteri gravidi als Ursache einer akuten Erkrankung der Harnblase. Journ. of Obst. and Gyn. of the Brit. Emp. Oktober 1903.

Fairbairn beschäftigt sich in seiner wertvollen Arbeit mit dem Studium jener interessanten Form der Degeneration in Fibroiden, der sogenannten Nekrobiosis. Er hält es nicht für zweckmässig, die Fibroidgeschwülste in harte und weiche Arten einzuteilen, weil die erweichten Tumoren in Wirklichkeit nichts anderes als die gewöhnlichen Fibroide sind, welche eine regressive Veränderung erlitten haben. Sie stellen keine besondere Art dar. Bei der äusseren Untersuchung erscheinen diese Tumoren etwas weicher, und auf dem Durchschnitt fällt eine tief rote, fleckige Färbung auf, deren Intensität jedoch sehr variiert. In ausgesprochenen Fällen erinnert das Aussehen auf dem Querschnitt an das eines rohen Beefsteaks. Die Masse hatte gewöhnlich einen mässig schalen oder mitunter auch einen fischartigen Geruch, letzteres wahrscheinlich infolge der Anwesenheit von Aminen. Der nekrotische Prozess befällt in der Regel die interstitiellen Fibroide von mittlerer Grösse, und etwa 6 pCt. der operativ entfernten Fibromyome sind so affiziert. Die Schwangerschaft scheint — ganz abgesehen von den Ereignissen bei der Geburt oder im Puerperium — einen gewissen Einfluss auf die Entstehung des nekrotischen Prozesses zu haben, aber bestimmte Erscheinungen, welche als unmittelbare Ursache der Degeneration aufgefasst werden könnten, sind nicht vorhanden. Man nimmt gewöhnlich an, dass Zirkulationsstörungen in den Fibroiden die Ursache der auftretenden Veränderungen sind, aber der Beweis für das Vorhandensein solcher Störungen ist nicht erbracht worden. Der erweichte Tumor wird schliesslich ulzerieren, oder er kann eintrocknen und verkalken. Deutliche Allgemeinerscheinungen begleiten diese nekrotische Veränderung in den Fibromen — schmutzig blasse Hautfarbe, chronische Magenstörungen, schwache Blutzirkulation, Nervosität und grosse geistige Depression. Diese Symptome deuten auf eine Autointoxikation hin, im Urin treten Indikan und Aceton auf. Ein anderes sehr wichtiges Symptom sind Schmerzen, und diese sind die häufigste Ursache für ein chirurgisches Eingreifen. Empfindlichkeit des Tumors ist weniger häufig, und Fieber gehört zu den Ausnahmen.

Auf der Versammlung der British Medical Association in Swansea im August 1903 leitete Targett eine Besprechung des Themas Genitaltuberkulose ein. Er zeigte achtzehn höchst interessante Präparate von tuberkulösen Tuben nnd Uteri; auf Grund der Mortalitätsstatistik wies er darauf hin, dass die Geschlechtsorgane bei Erwachsenen in 7,7 pCt. aller Fälle von tuberkulösen Erkrankungen befallen waren, während diese Zahl bei Kindern sogar 9,5 pCt. beträgt.

Die Geschlechtsorgane können auf folgenden Wegen von der Tuberkulose ergriffen werden: 1. durch den Blutstrom, 2. von der Peritonealhöhle aus, 3. von andern tuberkulösen Organen aus und 4. aus äusseren Quellen. Primäre Tuberkulose der Genitalorgane war sehr selten. Man schätzt, dass die Tuben in 90 pCt. aller Fälle befallen sind. Die

Erkrankung kann in verschiedenen Formen auftreten: als diffuse miliare Salpingitis, als käsige Salpingitis oder als tuberkulöse Pyosalpinx. Die Diagnose war schwierig, wenn in andern Körperteilen keine deutlichen tuberkulösen Erkrankungen vorhanden waren, besonders bei akuter tuberkulöser Salpingitis. Bei den mehr chronisch verlaufenden Fällen ist eine sichere Diagnose oft möglich. Die Anamnese der Patientin ist wichtig, wenn sie unter Ausschluss anderer entsprechender Ursachen, wie septische oder gonorrhoische Infektion erhoben wird; in den späteren Stadien der Erkrankung besteht gewöhnlich Dysmenorrhoe, begleitet von Schmerzen im Becken. So lange aber der tuberkulöse Prozess freibleibt von der Infektion durch pyogene Mikroorganismen, sind Schmerzen kein wesentliches Symptom; das Fehlen von Schmerzen im Becken ist für solche Fälle eher charakteristisch. Was die Behandlung betrifft, so soll man eine käsige Tuberkulose nicht anrühren; tritt Eiterung auf und ist Drainage notwendig, so bietet die vaginale Drainage durch den Douglas erhebliche Vorteile. Eingriffen in tuberkulöse Organe oder ihrer Entfernung ist mitunter rasch verlaufende tödliche Toxaemie gefolgt. Die tuberkulöse Salpingitis wird am besten durch die Laparotomie behandelt; die Gefahren bestehen in Verwachsung des Darms mit der Bauchwand, Dichtigkeit der fibrösen Adhäsionen um die Anhänge, Fäulnis des Darms und der Gewebe überhaupt und die Möglichkeit einer Kotfistel.

Kynoch spricht im Anschluss an die vorstehende Erörterung die Ansicht aus, dass primäre Tuberkulose der Genitalorgane nicht so selten vorkommt, wie man im allgemeinen annimmt. Er verlas die Krankengeschichte von einem persönlich beobachteten Fall von primärer Tuberkulose der Cervix und erwähnte, dass unter 69 Fällen von Cervixtuberkulose, welche von Beyea zusammengestellt sind, zwei unzweifelhaft primärer Natur waren und sieben andere höchstwahrscheinlich ebenfalls. Ferner sind im Laufe der letzten 2 Jahre 7 andere primäre Fälle im Journal of Obstetrics and Gynaecology of the British Empire veröffentlicht worden. Es handelte sich um 3 Arten von Cervixtuberkulose: 1. eine ulcerierende Form; das Geschwür zeigte scharfe Ränder, weichen Boden und nicht sehr ausgesprochene Induration, ähnlich einem kleinzelligen Carcinom, 2. eine miliare Form, welche ein frühes Stadium der ulcerierenden Form darstellt, und 3. eine papilläre Form, welche auch das Endometrium cervicis ergreift und sich, ähnlich einer Erosion, auf die Vaginalportion ausbreitet.

M. Handfield-Jones beschreibt zwei Fälle von Retroversio uteri gravidi, welche eine akute Erkrankung der Blase hervorgerufen hatte. Klinisch können diese Fälle von Retroversio uteri gravidi in 2 Gruppen eingeteilt werden: 1) solche, in denen plötzlich alarmierende ernste Symptome auftreten und 2) solche, in denen die Druckerscheinungen sich langsam und nach und nach zeigen. Fälle der ersteren Art sind leicht zu diagnostizieren, dagegen können bei der zweiten Art Komplikationen auftreten, noch ehe die Patientin einen Arzt aufgesucht hat. Die beschriebenen Fälle betreffen beide Multiparae, und bei beiden war die Schwangerschaft bis zum vierten bezw. fünften Monat vorgeschritten. Die erste Patientin litt einen Monat vor ihrer Aufnahme an Urin-

verhaltung, der eine Incontinentia urinae folgte. Puls und Temperatur waren gesteigert; mittels des Katheters wurden 45 Unzen eines übelriechenden alkalischen Urins entleert. Die Cervix lag hoch oben unmittelbar hinter der Symphyse, und ein runder elastischer Tumor nahm den oberen Teil der Kreuzbeinhöhle ein; am Blasenüberzug hatte sich ein septischer Prozess entwickelt. Die Patientin wurde zu Bett gebracht und angewiesen, täglich 3—4 mal eine Viertelstunde lang die Knieellenbogenlage einzunehmen. Der Teil des Uterus, welcher in der Beckenhöhle lag, wurde von der Vagina aus mit dem Finger aufgerichtet und die Blase wurde mit Boraxlösung ausgespült. Unter dieser Behandlung wurden zwei Stücke von Blasenabgüssen ausgestossen, das erste sah aus wie ein diphtherisches Exsudat, das zweite wie ein Schleimhautstück, an beiden hafteten auch Teile aus den tieferen Geweben der Blasenwand. Die Kranke genas und gebar später ein ausgetragenes gesundes Kind.

Die zweite Patientin hatte vor ihrer Aufnahme ins Krankenhaus ein so gespanntes und geschwollenes Abdomen, dass sie sich *nicht* niederlegen konnte. Die Schwellung gab gedämpften Perkussionsschall und reichte bis nahe an die Cartilago xiphoidea heran. Der Urin träufelte beständig ab. Die hintere Vaginalwand war durch einen grossen, das Becken ausfüllenden elastischen Tumor bis nahe an die Vulvaröffnung herabgedrängt. Mittels Katheters wurden 144 Unzen eines trüben, blutvermischten alkalischen Urins entleert. Es erwies sich als unmöglich, den Uterus aufzurichten; es wurde daher ein grosses ringförmiges Pessar eingelegt und die Patientin zu Bett gebracht. Während der nächsten sieben Tage stieg der Uterus ein wenig, und der Urin wurde klarer und weniger übelriechend. Die Kranke wurde jedoch immer schlechter, es traten Zeichen von Ileus auf, und der Uterus schien noch nicht imstande zu sein, aus dem Becken aufzusteigen. Es wurde die Laparotomie gemacht, und dabei fand man, dass die Blasenwand verdickt und an allen Seiten mit dem Omentum und Dünndarmschlingen verwachsen war. Die Adhäsionen hielten den Uterus zurück. Es wurde der Versuch gemacht, den Uterus durch Lösung einiger Adhäsionen zu befreien, aber die Patientin starb im Laufe des Tages. Bei der Autopsie zeigte die Blasenschleimhaut die Zeichen einer diphtherischen Cystitis und kleine eiterhaltige Höhlen, die vielfach über die Blasenwände verstreut lagen.

II.

Die geburtshülfliche und gynäkologische Literatur in Holland.

(4. Quartal 1903.)

Von

Dr. M. M. de MONCHY,
Haag.

Dr. A. W. Ausems, Beschouwingen over de Therapie der baring bij bekkenvernauwing. Ned. Tijdschr. v. Verlosk. en Gyn. 14. Jaargang. No. 4. (Aus der Utrechtschen Klinik.)

Verf. möchte die hohe Zange wieder zu Ehren bringen und sie nicht nur als Ultimum refugium aus negativer Indikation ausführen, d. h. wenn die Wendung nicht mehr möglich ist. Er empfiehlt die hohe Zange, wenn der Kopf mit seiner grössten Zirkumferenz in, oder ungefähr in dem verengten Abschnitt des Beckeneinganges feststeht und die Wehen jetzt ungenügend werden, um den Kopf noch tiefer treten zu lassen, oder der Zustand von Mutter oder Kind die Beendigung der Geburt indizieren. Von 19 Fällen gelang sie 2 mal nicht, 1 mal wurde dann durch Sectio caesarea ein lebendes Kind geboren, 1 mal durch Wendung. 1 Kind konnte nicht belebt werden, die übrigen lebten. 5 mal ist Impression der Schädelknochen notiert. Als Läsionen der Mütter sind verzeichnet: 1 Ureterfistel, 1 Haematoma paravaginalis.

Conj. vera schwankte zwischen 8 und 10 cm. Die Zange wurde quer angelegt.

Die prophylaktische Wendung verwirft er ganz, aus theoretischen Erwägungen, und wird hiermit ein gutes Resultat erzielt, so war die Operation überflüssig. Bei der therapeutischen Wendung steht die Sache noch schlechter, weil die Operation hier schwieriger sein wird. Tritt der Kopf nicht ein, so hat man noch: hohe Zange, Symphyseotomie, Sectio caesarea.

Die Wendung auf den Kopf bei Steisslage während der Schwangerschaft empfiehlt Verf. am stärksten beim engen Becken.

Symphyseotomie möchte Verf. ausnahmsweise empfehlen, nur wenn die Sectio caesarea kontraindiziert ist. Ergibt die Anamnese, dass ein ausgetragenes Kind nicht lebend geboren wird, so wähle man zwischen Sectio caesarea und Partus praematurus. Verf. bevorzugt den Kaiserschnitt wegen der hohen Mortalitätsziffer der prämatur geborenen Kinder im 1. Lebensjahr (etwa 30 pCt. der Lebendgeborenen). Die Resultate des Kaiserschnittes werden sich bessern, wenn die Operation primär gemacht wird, das heisst, die Indikation schon während der Schwangerschaft gestellt. Von 8 primären war das Puerperium 5 mal ganz normal, 2 mal leicht, 1 mal stark gestört, von 12 sekundären: 1 mal ganz normal, 8 mal leicht, 3 mal stark gestört. Alle 20 Mütter genasen. Bei einer, wo leichte Temperatur-

steigerung bestand (37,8°), musste der Uterus wegen eitriger Endometritis mit entfernt werden.

Obwohl Verf. also prinzipiell Veit beistimmt, der nur den primären Kaiserschnitt empfiehlt, möchte er dessen Standpunkt doch als übertrieben bezeichnen, wo dieser lieber ein lebendes Kind perforiert, als wenn während der Geburt erst hinzugezogen, die Mutter der Gefahr des Kaiserschnittes auszusetzen, welche Gefahr grösser ist durch die meistens langdauernde Geburt, durch vielfaches Untersuchen u. s. w.

Eine genaue Beschreibung der 20 Fälle ist beigegeben.

Prof. Kouwer, Over spoeddilatatie van den baarmoedermond in de verloskunde. Ned. Tijdschr. v. Geneesk. 1903. 2. deel. No. 18.

Kouwer möchte vor dem etwas leichtsinnigen Ausüben der Bonnaireschen Dilatation warnen; er kann sich nicht vereinigen mit den Ansichten Treubs und seiner Schüler, die diese Operation für ungefährlich erklären; sie soll immer nur ausnahmsweise ausgeführt werden. Man soll nach K. immer nach Entfernung der Placenta die Cervix mit 4 Museux vor die Vulva ziehen, eventuelle Risse nähen und Uterus und Vagina tamponieren. Weil man mit der Bonnaireschen Dilatation kaum jemals vollkommene Eröffnung bekommt, so ist die Gefahr für Cervixrisse sehr gross, besonders bei Placenta praevia, was doch als die häufigste Indikation gilt (in Treubs Klinik von 31 Fällen 12 Cervixrisse und eine Pat. verblutet). Auch Kouwer bekam in 15 Fällen, wo die Operation aus verschiedener Indikation ausgeführt wurde, 2mal Cervixrisse.

Dr. J. J. de Blécourt, Waarneming van een vijflinggeboorte. Ned. Tijdschr. v. Geneesk. 1903. 2. deel. No. 18.

Verf. wurde zu einer II para gerufen, welche $5^1/_2$ Monat schwanger war. Pat. hatte kräftige Wehen und gebar 5 unausgetragene lebende Kinder, welche nach etwa einer Stunde starben. Es bestand eine Placenta. Die Kinder und Placenta wurden an die Groninger Klinik geschickt, wo sich herausstellte, dass Kind 1, 2 und 5 eineiige Drillinge (Mädchen) waren und 3 und 4 zweieiige Zwillinge (1 Knabe, 1 Mädchen). Später wird der Fall ausführlicher publiziert.

H. W. Melchior, Kraambedstatistiek. Diss. Amsterdam 1903.

Verf. gibt eine Zusammenstellung des Verlaufes des Wochenbettes in der Amsterdamer Klinik von 1896—1902. Die Morbidität war: 51,2 pCt. von 3002 Patienten (Temperatur unterhalb 37,7° als normal gerechnet). Die Mortalität betrug 0,61 pCt.

Weil die Arbeit fast nur Statistisches enthält, eignet sie sich nicht zum Referat. Aus seinen Zahlen schliesst Verf.:

Je kürzer die Dauer der Eröffnungs- und Austreibungsperiode, je günstiger der Verlauf.

Man soll nach der Geburt wenigstens $^3/_4$ Stunden, am besten 1 Stunde, warten, bevor man die Placenta durch äusseren Druck entfernt.

Der Puls ist im Wochenbett nicht so oft verlangsamt als angenommen wird.

Wahrscheinlich ist bei den puerperalen Störungen, wo die Sekretion im Vordergrunde steht (stinkende Lochien), die Infektion vom Wartepersonal von der einen Patientin auf die andere übertragen worden.

Dr. M. des Bouvrie, Couveuse Kinderen. Ned. Tijdschr. v. Verlosk. en Gyn. 14. Jaargang. No. 4.

Nachdem in der Amsterdamer Klinik die unausgetragenen Kinder in einem abgesonderten Couveusesaal gepflegt wurden, erniedrigte sich die Mortalität von in der Klinik geborenen Kindern von 45 pCt. (von 20 9 gestorben) auf 40 pCt. (von 25 10 gestorben) und von ausserhalb der Klinik geborenen von 69 pCt. (von 58 40 gestorben) auf 46,5 pCt. (von 43 20 gestorben). Die wöchentliche Gewichtszunahme erhob sich beträchtlich (von 52—100 g auf 93—138). Das kleinste Kind, welches am Leben blieb, wog 1200 g. Als Couveuse wird die Auvardsche benutzt. Kinder von 1000—1500 g bekommen zuerst 37° C., welche nach einigen Tagen bis 34° herabgeht und erst bei gutem Gewichte bis 32°. Wenn die Kinder 2000 g wiegen, werden sie aus der Couveuse entfernt. Als Nahrung erhalten sie wenn möglich Muttermilch, sonst verdünnte Kuhmilch mit Arrowroot. Wenn nötig Gavage. Jede Stunde bekommen sie Nahrung. Bei geringer Vitalität wird Sauerstoff zugeführt, welcher aus einem Gasbehälter in die Couveuse strömt (20 L. pro Stunde, 5 mal pro Tag 2 Stunden); hilft das noch nicht, so erhalten die Kinder jede 2 Stunden 1—3 Tropfen Cognac mit Zuckerwasser.

Schade ist, dass nach der Entlassung meistens keine Nachrichten mehr von den Kindern zu bekommen sind.

C. W. H. Westerman, Over de afsluiting van den Ductus choledochus bij het pasgeboren kind. Ned. Tijschr. v. Geneesk. 1903. 2. deel. No. 24.

Verf. teilt 2 Fälle mit von Verschluss des Ductus choledochus bei Neugeborenen. Das erste Kind entleerte schon bei der Geburt weisses Meconium ohne Galle, beim zweiten fehlte die Gallensekretion erst von der dritten Woche an. Das erste Kind starb 8 Monate alt, einige Tage nachdem Verf. konsultiert wurde, an Bronchitis, das zweite vier Monate alt, 4 Tage nach einer vergeblichen Laparotomie. Bei beiden bestand eine rudimentäre Gallenblase, der Ductus choledochus ist also angelegt worden, und beim zweiten Kinde hat er selbst noch funktioniert. Wahrscheinlich ist also keine Entwicklungsanomalie, sondern ein Krankheitsprozess die Ursache. Zeichen von Syphilis waren nicht zu finden.

N. J. F. Pompe van Meerdervoort, Een maligne Papilloom der Corpus mucosa. Ned. Tijdschr. v. Verlosh en Gyn. 14. Jaargang. No. 4.

Der Tumor, den Verf. beschreibt, entstammte einer Pat. von 58 Jahren; schon vor $1^1/_2$ Jahr konsultierte sie ihn wegen sanguinolenten Ausfluss seit 2 Jahren, verweigerte aber die Probeauskratzung. Uterus ist jetzt kindskopfgross, Schwellung der Parametrien, stinkender Ausfluss. Pat. zeigt hohes septisches Fieber. Pat. erlag der Uterusexstirpation

Der Tumor hat sich fast über die ganze Corpusinnenfläche ausgebreitet und zeigt papillären Bau. Von der Muskulatur scheint nur wenig zu Grunde gegangen, die Grenze des Tumors ist ziemlich scharf. Mikroskopisch: Der Tumor geht aus vom Oberflächenepithel der Corpus-

mucosa, von letzterer ist nur hie und da etwas sichtbar als wuchernde Stromazellen. Das Epithel ist in mehrschichtiges Zylinderepithel verwandelt; teilweise geht dieses unmittelbar in typisches mehrschichtiges Pflasterepithel über; von diesen Stellen ausgehend, wuchert der Tumor, sowohl in die Uterushöhle sich erhebend, als in die Muskulatur vordringend, als Epitheliom, jedoch ohne Verhornung. Der grösste Teil des Tumors geht aber aus von mehrschichtigem Zylinder- oder atypischem Pflasterepithel (letzteres zeigt z. B. auch die Eigenschaft, drüsenförmige Ausbuchtungen zu bilden). Auch hier wuchert der Tumor in die Uterushöhle und in die Wand, ersteres als Papillom (mikroskopisch nicht maligne), letzteres als Adenom. Erst wenn die Metaplasie weitergeht und auch hier ein typisches Pflasterepithel sich gebildet hat, zeigt es die maligne Eigenschaft eines Carcinoms, aber in beschränkter Masse.

Auffallend war, dass, obwohl die Neubildung wahrscheinlich schon 4 Jahre bestand, die Umgebung des Uterus nicht ergriffen war. Die Schwellung der Parametrien war Folge der septischen Infektion. Histologisch kann man also den Tumor als ein ziemlich gutartiges Carcinom betrachten.

Einen ähnlichen Fall konnte Verf. in der Literatur nicht auffinden.

J. A. Roorda Smit, Hymen imperforatum. Ned. Tijdschr. v. Geneesk. 1903. 2. deel. No. 14.

Verf. erwähnt 2 Fälle von Hymen imperforatum. Die erste Pat., 26 Jahre alt, konsultierte den Arzt wegen Amenorrhoe und Impossibilitas cohabitandi. Kein Hermaphroditismus nachweisbar. Hymen verschlossen, durch Coitusversuche trichterförmig ausgebuchtet. Inzision des 9 mm dicken Hymens und der vielfach verwachsenen Vagina. Uterushöhle von 2 cm Länge. Unmöglichkeit des Eintretens der Menstruation und Gravidität besteht nach Verf. nicht; er beobachtete bei 3 Patientinnen, bei denen er wegen starker Verlängerung der Portio letztere amputierte und die Uterushöhle nach der Operation nur 2 bis 3 cm lang war, frequentere Menstruation (5—6 mal jährlich, vor der Operation nur 1—2 mal) und später Gravidität (12—13 Jahre nach der Operation). Die zweite Pat. mit Hymen imperforatum, 16 Jahre alt, litt an Molimina menstrualia und zeigte Haematometra und Haematokolpos. Inzision. Heilung.

A. M. Pelt, Een geval van Hymen imperforatum. Ned. Tijdschr. v. Geneesk. 1903. 2. deel. No. 19.

Bei diesem Fall bei einer Pat. von 13 Jahren, wo ein Haematokolpos infolge Vaginalverschluss diagnostiziert wurde, entleerte sich nach der Operation kein Blut, sondern Eiter. 10 Monate nach der Operation war noch keine Menstruation vorhanden, Molimina menstrualia waren auch nicht angegeben vor der Operation. Als Kind hatte Pat. Masern überstanden, eine andere Ursache war nicht zu finden. Der Arzt wurde konsultiert wegen Retentio urinae, wahrscheinlich durch Druck des Tumors auf die Urethra.

III.

Sammelbericht über im Jahre 1903 in Rumänien veröffentlichte Arbeiten gynäkologischen und geburtshülflichen Inhalts.

Von

Dr. E. TOFF,

Frauenarzt in Braila.

1. Strominger, L., Dermoidcyste des rechten Ovariums, Laparotomie, Heilung. Spitalul. 1902. No. 21. S. 760.
2. Mayer, Friedrich E., Unilokuläre Mukoidcyste des rechten Ovariums. Exstirpation durch Laparotomie, Heilung. Spitalul. 1902. No. 21. S. 763.
3. Jonnescu, Thoma, Totale abdominale Hysterektomie mit teilweiser Exstirpation der Beckenganglien. Societatea de chirurgie. Sitzung vom 20. XI. 1902.
4. Derselbe, Mammalipom. Societatea de chirurgie. Sitzung vom 20. XI. 1902.
5. Bogdanovici, Die evakuierende Kolpotomie. Revista de chirurgie. November und Dezember 1902. S. 481.
6. Burghele, N. N., Die primitiven malignen Tumoren der Vulva. Revista de chirurgie. November und Dezember 1902. S. 546.
7. Nanu, Vesico-Rektalfistel. Societatea de chirurgie. Sitzung vom 23. X. 1902.
8. Colceag, J., Ein Fall von vorzeitiger Ablösung der normal inserierten Placenta, mit innerer Blutung. Spitalul. 1902. No. 23—24. S. 856
9. Skupiewski, Lucian, Über die Wahl der Ammen. Inaug.-Diss. Bukarest. November 1902.
10. Costea, Die Läsionen des Ureters im Verlaufe der Laparotomien. Inaug.-Diss. Bukarest. November 1902.
11. Poenaru, A., Subseröses uterines Fibromyom mit epiploischen Adhärenzen. Bedeutender Ascites. Exstirpation auf abdominalem Wege. Heilung. Revista de chirurgie. Februar 1903. S. 77.
12. Jonnescu, Thoma, Das Evediment des Beckens wegen Epithelioms des Collum uteri. Societatea de chirurgie in Bukarest. Sitzung vom 4. XII. 1902.
13. Severeanu, George, Über die syphilitischen Schanker der Klitoris. Spitalul. 1903. No. 2. S. 64.
14. Trailescu, Joan, Die Ursachen und die Behandlung der Hämorrhagien post partum. Inaug.-Diss. Bukarest. 1902.
15. Negruzzi, Die Resektion des Sakralsympathikus oder die Operation des Herrn Prof. Thoma Jonnescu. Inaug.-Diss. Bukarest. 1902.
16. Jordachescu, Ein Fall von Extrauterinschwangerschaft mit sekundärer abdominaler Entwicklung bis zum Termine. Spitalul. 1903. No. 3. S. 92.
17. Racoviceanu-Pitesti, Die abdominale totale Hysterektomie bei Uterusfibrom. Revista de chirurgie. März 1903. S. 97.
18. Jonnescu, Thoma, Die abdominale totale Hysterektomie bei Uterusfibrom. Revista de chirurgie. März 1903. S. 101.
19. Balacescu, Ein Fall von Karzinom der linken Mamma, operiert nach der Methode Halsted. Societatea de chirurgie in Bukarest. Sitzung vom 26. II. 1903.
20. Bardescu, N., Neuer Vorgang zur Suspendierung des Uterus mittels der runden Bänder. Spitalul. 1903. No. 4—5. S. 127.

21. Cristeanu, Auf natürlichem Wege exstirpiertes uterines Fibrom. Societatea de Chirurgie in Bukarest. Sitzung vom 1. IV. 1903.
22. Colceag, Beiträge zum Studium der vorzeitigen Lösung der normal inserierten Placenta. Inaug.-Diss Bukarest. März 1903.
23. Toff, E., Über die Puerperalinfektionen. Spitalul. 1903. No. 10. S. 409.
24. Moscu, J. C., Beiträge zur chirurgischen Behandlung der uterinen Retrodeviationen. Inaug.-Diss. Bukarest. Juni 1903.
25. Serbanescu, J., Bericht über die im Jahre 1902 im Spitale „Philantropie" ausgeführten gynäkologischen Operationen. Revista de chirurgie. Juni 1903. S. 256.
26. Jonnescu, Thoma, Epitheliom des Collum, operiert durch abdominale totale Hysterektomie. Rezidive nach 5 Jahren. Societatea de chirurgie in Bukarest. Sitzung vom 30. IV. 1903.
27. Derselbe, Zwei Fälle von Epitheliom des Collum, operiert durch abdominale totale Hysterektomie. Societatea de chirurgie in Bukarest. Sitzung vom 30. IV 1903.
28. Pisca, Constantin, Beiträge zum Studium des Gebärmutterkrebses und seine chirurgische Behandlung. Inaug.-Diss. Bukarest. 1903.
29. Con, M., Ein Fall von doppelter Cyste der Vagina. Revista de chirurgie. August und September 1903. S. 416.
30. Jacobovici, M. Jacob, Eingeklemmte Kruralhernie des rechten Eileiters. Kelotomie auf inguinalem Wege mit Exstirpierung des Eileiters. Spitalul. 1903. No. 17. S 617.
31. Draghiescu, Wissenschaftlicher Bericht über die Bewegung der Entbindungen der Kranken und die Klassifizierung der Geburten für das Jahr 1903 im Institute „Maternitatea" in Bukarest. Spitalul. 1903. No. 20—21. S 753.
32. Miron, Der Tetanus der Neugeborenen im Verhältnis zur Sterblichkeit der Kinder. II. Kongress der rumänischen Gesellschaft für den Fortschritt und die Verbreitung der Wissenschaften. Sitzung vom 25. IX. 1903.

1. Strominger. Es handelte sich um eine 52jährige, früher immer gesund gewesene Frau. Die Krankheit war vor etwa 2 Monaten in Erscheinung getreten, indem Pat. eine gewisse Schwere im Bauche fühlte, welche in die Geschlechtsteile ausstrahlte. Bei der Vaginaluntersuchung fand man im hinteren Scheidengewölbe einen etwa orangengrossen, harten und wenig fluktuierenden Tumor, mit glatter, regelmässiger Oberfläche. Da der Allgemeinzustand ein guter war, keine Temperaturerhöhung bestand und auch sonst nichts Pathologisches nachgewiesen werden konnte, wurde an eine Dermoidzyste gedacht, welche Diagnose auch durch die vorgenommene Operation bestätigt wurde. Die exstirpierte Geschwulst wog 455 g, war aus Plattenepithelien gebildet und enthielt Talgmassen, Haare, Cholestearinkristalle und vereinzelte Hämatoidinkristalle. Heilung.

2. Mayer. Die 45jährige Nullipara war bis vor einem Jahre immer gesund; damals begann sie eine gewisse Schwere im Bauche zu fühlen, welche sich mit den verschiedenen Körperlagen änderte. Es traten Schmerzen im Kreuz und in den Seiten, Stechen im Abdomen, Erbrechen und oftmalige Diarrhoe auf. Die Brüste vergrösserten sich und sezernierten Milch. Lokal wurde der Bauch enorm vergrössert gefunden, und war der Umfang in der Nabelhöhe 164 cm. Es bestand Fluktuation bis zum Schwertfortsatze, und vaginal wurde eine weiche, fluktuierende Geschwulst im rechten und hinteren Scheiden-

gewölbe gefühlt, während sich die Gebärmutter, Hals und Körper als normal erwies. Die von Potarca vorgenommene Operation ergab eine am rechten Ovarium mit dickem Stiele adhärente, 22 Liter Flüssigkeit enthaltende Cyste. Exstirpation. Uterus und Adnexe wurden in situ belassen. Heilung per primam.

3. Jonnescu. Die Cervix bot keinerlei sichtbare Ulzeration, war aber gross, hart und infiltriert. Klinisch konnte die Diagnose der neoplasischen Drüseninfiltration gestellt werden, indem dieselben, namentlich links eine kompakte Masse bildeten. Die Entfernung des Uterus, eines Teiles der Vagina und der Parametrien bot keinerlei Schwierigkeiten dar, doch war das évidement der linksseitigen Ganglien, infolge der ausgedehnten Adhärenzen unmöglich, während rechts die Entfernung der Drüsen, die Präparierung der Gefässe, der Ureteren und der Nerven mit Leichtigkeit durchgeführt werden konnte. Die Heilung von dem operativen Eingriffe war einfach und erfolgte per primam. Der Fall ist interessant, indem er einerseits die Benignität des von J. bei Uteruskarzinom geübten, ausgedehnten Eingriffes darlegt, andererseits beweist, dass die Infiltration der Parametrien nicht gleichen Schritt hält mit derjenigen der Lymphdrüsen. Auch die Beweglichkeit der Gebärmutter gibt kein Kriterium für die Schwere des Falles ab; die vaginalen Exstirpationen sind also immer unzureichend, da selbst leicht erscheinende Fälle oft weitreichende Ausdehnung zeigen.

4. Jonnescu. Fettgeschwülste der Brustdrüse sind im allgemeinen selten; in dem betreffenden Falle hatte sich das Neugebilde im Laufe von 14 Jahren entwickelt und das Gewicht von einem Kilo erreicht; durch eine einfache, parallel mit dem unteren Pektoralisrande verlaufende Inzision, konnte die Ausschälung leicht vorgenommen werden.

5. Bogdanovici. Diese konservierende Operation wird viel zu wenig geübt und an den Kranken weitgehende Exstirpationen vorgenommen, während in Wirklichkeit die betreffenden Organe geschont werden können. Das Beobachtungsmaterial des Verfassers erstreckt sich auf 33 Fälle und wurde der Eingriff bei folgenden Affektionen ausgeführt: 16 einseitige Pyosalpingitiden, 5 doppelseitige, 2 eitrige Beckencellulitiden, 1 Hämatom des ligamentum latum, 4 retrouterine Hämatokelen, 2 Pelviperitonitiden, 1 Pyo- und Hydrosalpinx, 1 Blutcyste des Eierstockes, 1 Kolloidzyste, 1 seröse Cyste. Kein Todesfall.

Die unmittelbaren Folgen der Operation waren fast immer günstige; die Kranken standen längere Zeit in Beobachtung und wurde folgendes konstatiert: es blieb meist eine feste Narbe, welche an der Vaginalwand adhärierte; oft war dieselbe in einen weichen Strang ausgezogen. Die Beckenorgane, insbesondere der Uterus, hatten ihre Beweglichkeit wiedererlangt und waren meist schmerzlos. Gewöhnlich war dem operativen Eingriffe eine medizinische Behandlung vorangegangen, namentlich solange thermische Aszensionen bestanden. Die Auskratzung der Gebärmutter wurde, wo Indikation bestand, vorangehend oder gleichzeitig mit der Kolpotomie ausgeführt. Um gute Resultate zu erzielen, muss man sich vor allem darüber klar sein, dass nur frische entzündliche Läsionen, oder akute Exazerbationen alter Prozesse durch diese Operationsmethode günstig beeinflusst werden können. Es ist ausserordentlich schwierig, die Heilung einer alten Pyosalpinx mit organisierten Wänden,

oder bei sonst einem alten Prozesse, wo Sklerose und sklero-cystische Degenereszenz der Ovarien vorwiegen, zu erzielen. Im allgemeinen ist eine pelviperitonitische Eiteransammlung, oder eine Pyosalpinx, um so zugänglicher für die Kolpotomie, je tiefer der Sitz der Affektion ist und je innigere Verwachsungen mit der Vaginalwandung bestehen. Die besten Resultate geben die Fälle von Pyosalpinx, während Pelviperitonitiden und eitrige Cellulitis schwerer einer Heilung zugeführt werden können.

6. Burghele. Bösartige Neubildungen der Vulva werden selten beobachtet; das Verhältnis zum Gebärmutterkrebs ist wie 1: 35—40. In dem von B. geleiteten Krankenhause wurden unter 20 000 Kranken beiderlei Geschlechtes, nur vier Fälle von Vulvakarzinom beobachtet. Der letzte Fall betraf eine 50jährige IXpara, ohne pathologische Antezedenzen. Es bestand am frenulum vulvae eine nussgrosse, ulzerierte Geschwulst mit unregelmässigen, erhobenen Rändern und zahlreichen Fisteln, aus welchen sich eine weiss-gelbe Flüssigkeit entleerte. Die Inguinalganglien waren nicht vergrössert, auch waren Harn- und Stuhlentleerung normal. Nichtsdestoweniger trat kaum einen Monat nach vorgenommener Exstirpation, Rezidive auf und ist diese Bösartigkeit ein Hauptmerkmal vulvarer Krebse. Wie die mikroskopische Untersuchung erwies, handelte es sich um ein von der Bartholinschen Drüse ausgehendes Adeno-Karzinom. In anderen Fällen geht die Krankheit von der Klitoris aus, oder einfach von der Vorhofs-Wand. Oft erstreckt sich die Neubildung weit nach oben, oder nach unten, und ergreift dann den Anus. Jucken und Schmerzhaftigkeit bilden meist die ersten Symptome der Krankheit.

7. Nanu. „Der vorgestellte Fall war ätiologisch dadurch interessant, dass der Ausgangspunkt der Krankheit in einem durch Koitus bedingten Trauma zu suchen war. Trotz bestehender, breiter Fistel, trat fast zu gleicher Zeit Schwangerschaft ein, und erfolgte die Geburt anstandslos. Der vorgenommene Eingriff bestand in einer modifizierten Operation nach Lawson-Tait-Pozzi. Es wurde quer durch das Perineum eingegangen, die Vaginorektalwand bis zu $2\frac{1}{2}$ cm über die Fistel hinaus geteilt, jede Öffnung separat genäht, dann das Perineum wieder hergestellt und mit tiefen Setolin- und oberflächlichen Katgutnähten vereinigt. Die Heilung erfolgte per primam. Es wurden keine präoperativen Vorbereitungen getroffen, keine wiederholten Abführmittel gegeben und keine antiseptischen Rektalwaschungen gemacht, nur am Vortage der Operation wurde ein einfaches Laxans verabreicht. Auch die Nähte wurden um vieles einfacher, als in dem klassischen Vorgange angelegt.

9. Skupiewski. Verfasser gelangt zu folgenden Schlüssen: Eine Amme soll nur in jenen Fällen empfohlen werden, wo die Mutter ausser Stande ist ihr Kind selbst zu stillen. Ein syphilitisches Kind soll nur von der eigenen Mutter oder künstlich ernährt werden. Keine Amme soll aufgenommen werden, wenn nicht eine genaue Untersuchung derselben, ihres Kindes und der Milch vorgenommen wurde. Schwangerschaft der Amme ist eine Indikation zum Wechseln derselben, während akute Krankheiten ein zeitliches Aussetzen des Säugegeschäftes bedingen.

Die Menstruation übt auf den Säugling einen nachteiligen, doch vorübergehenden Einfluss.

10. Costea. Im Laufe von Laparotomien kommen, namentlich bei Frauen, relativ häufige Verletzungen der Ureteren vor. Dieselben sind entweder auf den Wechsel in der Lage der Harnleiter, bedingt durch Tumoren und entzündliche Vorgänge, oder auf kongenitale Anomalien zurückzuführen. Die Vereinigung der beiden Enden, oder die Einpflanzung des Ureters in die Blase, bilden ideale Operationen; sind dieselben nicht durchführbar, so werden künstliche Fisteln angelegt, in den Darm, die Vagina, oder an die Hautoberfläche. Die atrophierende Ligatur und die Nephrektomie, bilden Ausnahmsvorgänge, deren Indikationen nur von gewissen Fällen gebildet werden.

11. Poenaru. Ausgedehnte epiploische und intestinale Adhärenzen, sowie bedeutender Ascites, wie in dem vorliegenden Falle, werden nicht oft beobachtet. Gewöhnlich wird Ascitesflüssigkeit bei mobilen Geschwülsten beobachtet oder bei Stieltorsion, es ist aber möglich, dass ein Fibrom anfangs beweglich ist und durch Peritonealreizung Ascites hervorruft, dann aber durch Verwachsungen mit der Umgebung fixiert wird. Bei der betreffenden Operation ging P. konservativ vor, indem die Vereinigung der Geschwulst mit dem Uterus durchtrennt, die blutende Fläche mit Serosa überdeckt, gleichzeitig auch ein kleines benachbartes Fibrom enukleiert wurde. Da die Eileiter und Ovarien gesund gefunden waren, konnten die Genitalorgane intakt erhalten werden.

13. Severeanu. Die Frequenz dieser Lokalisation ist, nach S., 2,7 pCt., während Fournier in seiner Statistik 4 pCt. angibt. Die primären Syphilome der Klitoris zeichnen sich durch gewisse Eigentümlichkeiten aus, deren Kenntnis von Interesse ist. Es besteht gewöhnlich ein bedeutendes Ödem der Umgebung, das Präputium ist erheblich vergrössert und verdickt, derart, dass dasselbe über den kleinen Lippen hervorragt. Die Farbe ist rot-violet und bildet ein differenzial-diagnostisches Moment gegenüber einer herpetischen Läsion oder einem weichen Schanker. Die Schwellung der inguinalen Lymphdrüsen ist doppelseitig, mit vorwiegender Beteiligung der der Läsion entspechenden Seite. Ausser den oberflächlichen inneren Leistendrüsen hypertrophiert das Ganglion Cloqueti und das von Poirier und Cuneo als retrokrurales, äusseres, bezeichnete Ganglion, welches im lateralen Scheidengewölbe gefühlt wird. Die Vergrösserung und Induration des Organs bleiben lange Zeit als Zeichen der stattgefundenen Läsion bestehen.

14. Trailescu. Die Arbeit gibt eine genaue Übersicht der geburtshülflichen Blutungen und deren Behandlung. Im allgemeinen können unterschieden werden: primäre und sekundäre Blutungen, letztere können auch als tardive bezeichnet werden. Die Ursachen sind mannigfacher Natur, so namentlich Alkoholismus, Syphilis, Tuberkulose, Albuminurie, krebsige Kachexie, Hämophilie, lymphatische oder plethorische Konstitution, moralische Aufregungen u. a. Ausser diesen allgemeinen Ursachen gibt es auch zahlreiche lokale, wie uterine Inertie (abnorme Distension, langdauernde oder zu rasche Geburt, Multiparität, spastische Kontraktionen in der ersten und zweiten Geburtsperiode),

Geburtshindernisse, Sitz des Mutterkuchens an Stellen wo die uterinen Kontraktionen schwächer sind (unterer Abschnitt, Tubenecken), uterine und abdominale Tumoren, Inversio uteri, Tod und Mazeration der Frucht, endlich können auch Herzkrankheiten und lange Chloroformnarkose zu Blutungen Veranlassung geben. Die Ursachen der späten Blutungen können ebenfalls in allgemeine und lokale eingeteilt werden. Die ersteren sind mit den, bei den primären Hämorrhagien angeführten identisch. Letztere können bewirkt werden durch sekundäre uterine Inertie, Retention von Membranen oder Plazentarresten, Fibrome oder Uteruspolypen, uterine Kongestionen, hämorrhagische Metritiden, uterine Deviationen, peritoneale Adhärenzen des Uterus mit den Nachbarorganen. Nicht alle Blutungen post partum sind uterinen Ursprunges, da auch Risse des Kollum, der Vagina, der Vulva oder des Perineums zu bedrohlichen Blutverlusten Veranlassung geben können.

Die Behandlung der Blutungen post partum ist eine präventive und kurative. In ersterer Beziehung muss eine Verbesserung des Allgemeinzustandes der Wöchnerin angestrebt werden; die Gebärmutter muss nach der Geburt bis zum Eintritt genügender Kontraktion in Beobachtung gehalten werden. Kurative Mittel sind: warme oder kalte Vaginalspülungen, manuale Extraktion der Plazenta, der Plazentarreste, Membranen oder Blutgerinnsel, heisse intra-uterine Einspritzungen, Sekale oder subkutane Ergotineinspritzungen (nur nach Ausstossung des Mutterkuchens), Tamponierung der Gebärmutterhöhle, Kompression der Bauchaorta, und als Unterstützung dieser Behandlung: subkutane oder intravenöse Einspritzungen von künstlichem Serum, subkutane Injektionen von Äther, Koffein und tonische Getränke intern. Die präventive und kurative Behandlung der späten Blutungen ist analog; hauptsächlich ist Überwachung der expulsierten Nachgeburt, späterhin Erweiterung des Gebärmutterhalses und digitale oder instrumentelle Entfernung eventuell zurückgebliebener Reste.

15. Negruzzi. Die verschiedenen diffusen oder lokalisierten Beckenneuralgien, wie Koccigodynie, Vaginismus, Hysteralgie und Neuralgien der Adnexe stehen unter dem Einflusse des Sakralsympathikus und des Plexus utero-ovaricus. Auch andere sekundäre Schmerzen, wie sie bei Tabes, Uteruskarzinom, schmerzhaften Prostata- und Blasenerkrankungen vorkommen, stehen in Verbindung mit dem Sakralsympathikus und können durch die Durchschneidung desselben beseitigt werden. Ähnliche Erfolge können bei Ischias, trophischen und vasomotorischen Störungen der unteren Extremitäten erzielt werden. Die von T. Jonnescu angegebene und geübte Resektion beider Sakralsympathici auf transperitonealem Wege, eventuell in Verbindung mit der Durchschneidung des utero-ovarialen Plexus nach Ruggi, ist die einzige rationelle und erfolgreiche Operation bei allen diesen Zuständen. Es werden die zentralen Verbindungen der schmerzhaften Nerven durchschnitten und bedeutende Veränderungen in den nervösen Bündeln des Beckens erzielt. Die auf diese Weise erzielten Resultate würden darauf hindeuten, dass bei vielen Neuralgien die Grundursache ihren Sitz im sympathischen System habe, welches durch direkten trophischen Einfluss, oder durch die intranervöse Zirkulation, jene noch unbekannten Ver-

änderungen hervorruft, welche klinisch als Neuralgien in Erscheinung treten (Termier).

16. Jordachescu. Es handelte sich wahrscheinlich um eine tubo-abdominale Schwangerschaft, welche dann, sekundär, abdominal geworden ist. Während der ganzen Schwangerschaft waren die Regeln ausgeblieben und trat erst nach Absterben des Kindes ein dicker, schwarzer Blutausfluss auf. Infolge fehlerhafter Diagnose kam aber Pat. erst $3^1/_2$ Monate später ins Krankenhaus und wurde damals von Kiriac die Entfernung des mazerierten Fötus und der Plazenta vorgenommen. Heilung.

17. Racoviceanu-Pitesti. Wenn der Tumor gross ist, wenn er Verwachsungen mit der Blase und dem Mastdarm aufweist, wenn auch die Adnexe pathologisch verändert sind, also meist Eiter enthalten, so ist der beste Weg zur Entfernung der abdominale, indem man die totale, oder subtotale Hysterektomie vornimmt, peritonisiert, falls die Verwachsungen keine allzu ausgebreiteten blutenden Flächen zurückgelassen haben, und die peritoneale und vaginale Höhle vollständig abschliesst. Bei grossen, blutenden Flächen, namentlich wenn Blase oder Rektum an dem Tumor adhärent waren, ist das Drainieren durch die Vagina, eventuell ohne Peritonisierung, oder das Drainieren durch die Bauchwunde und die Vagina vorzuziehen. In manchen Fällen von Uterusfibrom bei Frauen, die ihre Einwilligung zur Entfernung der Gebärmutter versagten, musste sich R. auf die Entfernung der kranken Adnexen beschränken, wodurch, wenn auch langsam, eine regressive Veränderung im Neugebilde angebahnt wird.

18. Jonnescu. Verfasser hat diese Operationsmethode seit dem Jahre 1896 zu üben begonnen, und erstreckt sich seine Statistik auf 68 Fälle mit 55 Heilungen und 13 Todesfällen. Im Anfange waren die Todesfälle relativ häufig, während heute mit dem Verbessern der Operationstechnik, die abdominale Hysterektomie als eine wenig gefährliche Operation anzusehen ist. So war z. B. im Jahre 1902 unter den 15 Operierten nur 1 Todesfall, und zwar an Pneumonie, zu verzeichnen. Früher erfolgten die meisten Todesfälle infolge von parenchymatösen oder arteriellen, postoperativen Blutungen. Dieser Umstand ist beseitigt, seit J. die präventive Unterbindung der Arteriae hypogastricae vornimmt.

Die Drainierung wird subperitoneal vorgenommen, und soll darauf geachtet werden, keine blutenden, von Peritoneum entblösste Flächen zurückzulassen. In manchen Fällen hat J. das Blasenperitoneum an das hintere Blatt des Ligamentum latum angenäht, in anderen das Beckenkolon und das Mesokolon benützt, um die Bauchhöhle vom Becken abzuschliessen, indem man dieselben an das Bauchfell der Beckengruben und der Blase annähte. Die Unterbindungen werden mit Katgut No. 0 oder 00 vorgenommen. Wenn nur möglich, werden beide Ovarien oder wenigstens eines in situ belassen.

20. Bardescu. Bekanntlich hat Doléris eine Methode zur Fixierung der vorgefallenen Gebärmutter, bestehend in Fixierung je einer Schleife der runden Mutterbänder in der Bauchwunde nach Durchziehung derselben durch die Bauchwand an der Durchschnittsstelle, angegeben. B. hat den Vorgang dahin modifiziert, dass die Schleifen nicht nur

unter sich, sondern auch an die Wand des durch die Bauchdecken gestochenen Kanals angeheftet werden. Ausserdem geschieht die Vereinigung der Schleifen über der Naht der Bauchaponeurose; hierdurch wird eine grössere Festigkeit erzielt. Es soll darauf geachtet werden, den Uterus nicht zu hoch zu heben, und auch nicht zu sehr der Bauchwand zu nähern, um die Ausdehnung der Harnblase nicht zu behindern und auch den Bewegungen der Gebärmutter genügenden Spielraum zu lassen. In dem von B. nach dieser Methode operierten Falle waren die Resultate sehr zufriedenstellende.

22. Colceag. Die Blutung, welche durch die vorzeitige Ablösung des normal sitzenden Mutterkuchens hervorgerufen wird, ist eine schwere Komplikation und kann das Leben der Schwangeren in Gefahr setzen, während das kindliche Leben fast immer verloren ist. Abgesehen von Traumen, handelt es sich gewöhnlich um Albuminurie und fettige Degeneration der Plazenta, oder um aussergewöhnliche Kürze des Nabelstranges. Die Behandlung richtet sich nach den allgemeinen Symptomen; sind dieselben nicht gefahrdrohend, so kann expektativ verfahren werden, andernfalls mus die Beendigung der Geburt durch alle Mittel angestrebt werden. Gleichzeitig mit subkutaner Einspritzung von künstlichem Serum, Äther, Koffein etc., entsprechender Lagerung der Frau, Abschnürung der unteren Extremitäten u. a., wird an die künstliche Dilatation des Gebärmutterhalses geschritten und ein Dilatationsballon eingelegt. Es wird dann gewendet, oder mit der Zange extrahiert. Nach der Geburt werden die Blutgerinnsel manuell entfernt und heisse antiseptische Irrigationen gemacht, einerseits um die Involution der Gebärmutter zu beschleunigen, andererseits um einer Infektion durch zersetzte Blutgerinnsel vorzubeugen.

23. Toff. Um eine wirkliche Prophylaxis der puerperalen Infektionen durchzuführen, sollen Ärzte und Hebammen, bei normalen Geburten, entweder gar nicht touchieren oder es nur einmal zu diagnostischen Zwecken tun, da man alles Wissenswerte durch Palpation und Auskultation, durch Beobachtung des Wehencharakters, durch Beckenmessungen etc. feststellen kann. Namentlich sollen Hebammen, welche gewohnheitsmässig während der Geburt die Frauen unzählige Male innerlich untersuchen, schon in der Schule dazu angehalten werden, die Diagnose durch äussere Griffe zu stellen. Vaginalwaschungen nach der Geburt, sind dann auch ganz überflüssig, in vielen Fällen sogar schädlich, da die benützten Irrigateure, Schläuche, Kanülen und Lösungen nicht immer den antiseptischen Anforderungen entsprechen.

Temperaturmessungen und Pulszählung sind im Wochenbette von grösster Wichtigkeit und werden oft vernachlässigt. Geraume Zeit vor Ausbruch des Schüttelfrostes, welcher meist als Anfang des puerperalen Fiebers angesehen wird, steigt die Temperatur und wird der Puls frequent. Wird dies rechtzeitig erkannt, so können bei Zeiten energische Massregeln ergriffen werden. T. ist gegen instrumentelle Kürettierung bei Wochenbettfieber nach zeitigen Geburten und zieht die digitale Ausräumung vor, falls es sich um zurückgebliebene Plazentarreste handelt. Oft sieht man nach der Auskratzung, dass der Zustand sich bedeutend verschlimmert, die Infektion sich ausbreitet und

das tödliche Ende herbeiführt. Viel wichtiger sind reichliche intrauterine, wenn notwendig permanente Irrigationen.

Die Behandlung der Fehlgeburten soll ausschliesslich in den Wirkungskreis der Ärzte gehören und folglich den Hebammen gänzlich untersagt werden. Tatsächlich sind dieselben nicht imstande, den mannigfachen Komplikationen und oft lebensgefährlichen Symptomen derselben Herr zu werden, und so wird meist die kostbarste Zeit verloren.

24. Moscu. Verfasser führt die verschiedenen krankhaften Zustände an, bei welchen eine chirurgische Behandlung angezeigt ist, und gibt eine Übersicht der üblichen Operationsmethoden, namentlich jener, welche auf die Kürzung der runden Mutterbänder beruhen. Unter denselben findet er als die beste die von Bardescu modifizierte Operation von Doléris der Transposition besagter Bänder. Falls die Reposition der Gebärmutter durch diese Methode nicht möglich ist, soll als komplimentäre Operation die Kunei-Hysterektomie angeschlossen werden.

25. Serbanescu. Verfasser benützt den Jahresbericht um die Beschreibung einiger gynäkologischer, an der Abteilung von Kiriac geübten Operationen zu geben. Es ist in erster Reihe zu erwähnen die sogenannte Salpingo-Oophoro-Skapsis, eine konservative Operation, darin bestehend, dass bei kleinen cystischen, schmerzhaften Salpingo-ovaritiden das Ovarium nicht entfernt wird, sondern die Cyste wird inzidiert, mit einer Sonde, falls nötig, die Kommunikation zwischen Eileiter und Gebärmutter wieder hergestellt, das Innere der Cyste mit antiseptischen Flüssigkeiten ausgespült und durch Naht geschlossen, nachdem noch eventuelle Adhärenzen mit den Nachbarorganen gelöst wurden. Man geht in gleicher Weise für den Eileiter und das Ovarium vor. Ist der Hohlraum zu gross, so wird ein Teil der Wandung ausgeschnitten. Bei eitrigem Inhalte wird darauf geachtet, die Peritonealhöhle vor dem Ausfliessen desselben zu schützen. Diese Operation wurde in 7 Fällen mit sehr gutem Erfolge ausgeführt.

Für die Behandlung der chronischen Urethritis bei Frauen wird die gewaltsame Dilatation und Kauterisierung der erkrankten Schleimhautpartien mit dem Thermokauter anempfohlen.

Für hämorrhagische Metrorrhagien werden wiederholte Auskratzungen empfohlen, ebenso auch in der Behandlung puerperaler Infektionen.

Endlich ist zu erwähnen die von Kiriac geübte Operationsmethode in den Fällen von kompletem Uterusvorfalle. Nach Eröffnung der Peritonealhöhle, wird mit einer Hakenzange der Uterus am Fundus emporgezogen, an dessen vorderer Fläche ein 3×3 cm grosser, viereckiger Lappen abpräpariert, und ein ebensolcher von der Peritonealfläche der vorderen Bauchwand, zu beiden Seiten der Inzision je eine Hälfte, herausgeschnitten. Die blutenden, etwa 7—11 cm über der Symphyse befindlichen Flächen, werden koaptiert und durch Nähte aneinander geheftet. Hierauf wird auch die Harnblase, durch einen quer verlaufenden Faden, mit ihrer vorderen Fläche an die Bauchwand, und mit der hinteren an den Uterus fixiert.

28. Pisca. Die Arbeit gibt im grossen und ganzen die Ansichten Thoma Ionnescus über den Gegenstand wieder.

30. Jacobovici. Die als eingeklemmte Epiplokele angesehene Hernie zeigte als Inhalt bei der Operation das Ovarium und den Eileiter. Da eine Reposition nicht möglich war, wurde die Exstirpation vorgenommen.

32. Miron. Den von M. angegebenen statistischen Daten zufolge sollen in Rumänien jährlich bei 10257 Kinder, unter den 23396, welche im Mittel während des ersten Lebensmonates zugrunde gehen, an Tetanus sterben. Diese erschreckend hohe Zahl ist darauf zurückzuführen, dass die Landbevölkerung meistens alte, unwissende Weiber als Hebammen benützt, deren Unreinlichkeit und Unwissenheit in fataler Weise zu einer Infektion des Nabels Veranlassung geben. Die bakteriologischen Untersuchungen, die M. in 19 Fällen vorgenommen hat, ergaben die Richtigkeit dieser Anschauung, indem Kulturen von den Nabelschnüren, von dem Lehm mit welchem der Boden der Wohnstätten beklebt war, und Überimpfungen auf Mäuse positiv ausfielen. Bezüglich der Behandlung, ist das Bestreuen der Nabelwunde mit antitetanischem Serumpulver von Calmette, in Lille, zu empfehlen, doch ist das Hauptgewicht selbstverständlich auf die Prophylaxis zu legen: Vermehrung der Anzahl diplomierter Hebammen, antiseptische Behandlung des Nabels, Verwendung tadellos reiner Scheren etc.

Vereins- und Literaturbeilage.

I.

Original-Sitzungsberichte
aus
geburtshülflich-gynäkologischen Gesellschaften.

Gynäkologische Gesellschaft zu München.

Sitzung vom 21. Oktober 1903.

Vorsitzender: Hofrat Dr. Gossmann. Schriftführer: Dr. Brünings.

1. Herr Otto Seitz: Demonstration.

a) **Struma congenita.**

Frau A. K. 32 Jahre. XIII p.

Letzte Regel Mitte Februar; Geburt 9. Oktober. Steissgeburt, Kopf musste gelöst werden.

10 Geburten waren Schädellagen, normal, 3 waren Steissgeburten; 3 Kinder leben. Sämtliche Kinder waren sehr schwächlich. Während der letzten Schwangerschaft war P. stets gesund, hatte auch keine schwere Arbeit zu verrichten und kann sich an keine aufregenden Momente erinnern. Vor 4 Jahren hatte P. eine Nierenentzündung und Blasenkatarrh. (Infektion wird negiert.) Ausserdem will sie immer gesund gewesen sein. In ihrer ganzen Verwandtschaft kann sie sich an keine Missbildung erinnern. Auch von ihrem Mann weiss P. keine Krankheit anzugeben. (Kein Potatorium.) Ihre Mutter und Schwestern haben ebenfalls viele und gesunde Kinder gehabt.

Es handelt sich um eine sackartige, über kindskopfgrosse Neubildung am Hals eines ausgetragenen totgeborenen Mädchens: Die Neubildung beginnt dicht unter dem Kinn, nimmt die ganze vordere und seitliche Halspartie ein und hängt bis über den Proc. ensiformis herunter. Die Farbe ist die der übrigen Haut. Die Palpation ergibt Knollen an der vorderen Konvexität, sowie abwechselnd derbe und weiche Partien.

Man sieht, dass es sich um eine hochgradige Struma congenita, offenbar sämtlicher 3 Schilddrüsenlappen handelt. Diese Grösse ist selten; v. Winckel hat jedoch in seinem Lehrbuch der Geb.-H. eine noch grössere, bis über den Nabel herabreichende Struma beschrieben.

Sektion der Struma in meinem Fall ergab zahlreiche grössere und kleinere Cysten mit verschieden dicken Wandungen.

Für die praktische Geburtshülfe bieten solche Strumen jedoch kein wesentliches Hindernis, da sie sehr kompressibel sind.

α) **Fötale Selbstamputation durch amniotische Bänder.**

Bei einem ausgetragenen kräftigen Kind findet sich am linken Bein und zwar am Knie ein ganz kleiner atrophischer Unterschenkel und Fuss, der Entwicklung nach dem III. Schwangerschaftsmonat entsprechend; diese Extremität ist direkt mumifiziert, und man kann die einzelnen gelben Knöchelchen durch die dunkelbraune Epidermis durchschimmern sehen.

Die Abschnürung muss nach und nach erfolgt sein, wie man aus verschiedenen Höckern am linken Unterschenkel schliessen kann. Ein abschnürender Faden selbst ist nicht mehr zu erkennen. Knochenkerne des Fussgelenkes sind nicht vorhanden.

Es handelt sich um fötale Selbstamputation durch amniotische Bänder; die Möglichkeit besteht auch noch, dass die Atrophie des Gliedes durch intrauterine Obliteration der Gefässe primär veranlasst wurde; jedoch lassen die narbigen Einziehungen in der Umgebung die Abschnürung als genügend wahrscheinlich erscheinen.

Diskussion.

Herr Stumpf bedauert, dass im ersten Falle kein Geburtsbericht vorliegt; er hält die Struma als Ursache der Gesichtslage nur theoretisch für begründet und glaubt nicht, dass das Kinn sich soweit von der Brust entfernen kann, wenn auch schon durch den Kropf eine Deflexion stattfindet; er ist vielmehr der Ansicht, dass ein solches Kind in Hinterhauptslage geboren wird. Cf. Dissertation Vonwiller, die bei v. Winckel gemacht wurde.

Herr Otto Seitz hat in den verbreiteten Lehrbüchern nichts darüber gefunden, nur bei Winckel ist eine Abbildung.

2. Herr Gustav Klein: **Leonardo da Vincis und Vesals geburtshilflich-anatomische Abbildungen.**

Bisher galt Vesal als der Begründer und Schöpfer der exakten anatomischen Forschung. Die 1. Ausgabe seiner „Fabrica“ (1543) wurde als das Geburtsjahr der wissenschaftlichen Anatomie bezeichnet.

In jüngster Zeit hat nun Jackschath (Wien. med. Blätter, 1902, No. 46) gezeigt, dass ein halbes Jahrhundert lang vor Vesals „Fabrica“ durch Leonardo da Vinci (1452—1519) die Neuschaffung der bis dahin nur lücken- und fehlerhaft betriebenen anatomischen Forschung geschehen ist. Leonardo hat gemeinsam mit Antonio della Torre eine Anatomie des Menschen gezeichnet und wohl auch geschrieben. Aber nur Studienblätter sind uns erhalten geblieben. Das Hauptwerk galt bisher als verloren. Jackschath sagt nun, das verloren geglaubte Hauptwerk sei nichts anderes als Vesals „Fabrica“, Vesal habe durch eines der ungeheuerlichsten Plagiate aller Zeiten das von ihm aufgefundene Werk Leonardos mit fast unveränderten Zeichnungen und abgeändertem Texte unter seinem (Vesals) eigenen Namen herausgegeben, ohne auch nur Leonardo zu nennen.

An Jackschath ist es, für diesen Vorwurf zunächst Beweise beizubringen; was er bisher in dieser Beziehung erwähnt, ist diskussionsfähig, aber nicht beweisend; allerdings sind manche seiner Gründe wohl der Beachtung wert. Interessant ist in dieser Hinsicht eine Vergleichung der geburtshilflich-anatomischen Abbildung aus der sogenannten Vor-Vesalischen Zeit, z. B. der Abbildungen des weiblichen Genitals in den Werken des Ketham (1491), Peyligk (1499), Magnus Hundt (1501), Berengar von Carpi u. A. mit den Bildern in Vesals „Fabrica". Vor Vesal zum Teil rein spekulativ nach Galens Tier-Anatomie gezeichnete menschliche Uteri mit 7 Höhlen (Magnus Hundt), leidliche, aber doch ungenaue Uterus-Bilder bei Ketham und in Berengars Kommentar zu Mundinus — und dann 1543 plötzlich die fast fehlerlose, dabei künstlerisch geradezu bewundernswerte Darstellung der menschlichen Eingeweide in Vesals „Fabrica".

Aber — schon vor Ketham, Peyligk und Vesal finden wir fast fehlerlose Zeichnungen der Muskeln, der Brust- und Bauch-Eingeweide, des graviden Uterus und des intrauterinen Fötus bei Leonardo! Die geburtshilflich-anatomischen Bilder sind photographisch wiedergegeben in dem Werke: Leonard de Vinci, Notes et dessins sur la génération et le Mécanisme des Fonctions intimes, Paris, Rouveyre, 1901. Die Bilder stellen die männlichen und weiblichen Genitalien, zahlreiche Studien über die Immissio penis in vaginam, die intrauterine Haltung des Fötus u. s. w. dar. Sie sind von einer anatomischen Vollendung, welche für jene Zeit (etwa 1480) geradezu unerhört, und von einer künstlerischen Sicherheit und Einfachheit, welche für Leonardo selbstverständlich ist. Freilich — fehlerlos sind sie nicht, so z. B. in der Abbildung des vom (puerperalen?) Uterus zur (laktierenden) Mamma ziehenden Blutgefässes, in den Bildern der Placentation, welche der Bildung disseminierter Cotyledonen beim Rind und Schaf entspricht. Dem Verhältnis der fötalen Zotten zu der maternalen Uteruswand widmet Leonardo zahlreiche illustrative und textliche Studien (es sei hier erwähnt, dass das Lesen der Spiegelschrift Leonardos durch Projektion mittels des umgedrehten Diapositivs erleichtert wird, da hierdurch die Schrift in der üblichen Führung von links nach rechts lesbarer, wenngleich noch immer schwer genug entzifferbar ist). Und merkwürdig genug: Einer der auffälligsten Irrtümer Vesals betrifft gerade auch die menschliche Placenta, die er in der ersten Auflage der Fabrica (1543) nach Art der Gürtel-Placenta des Hundes und erst in der 2. Auflage (1555) richtig abbildet.

Alle diese Dinge sind vielleicht erst dann verständlich und der Deutung zugänglich, wenn mindestens alle vorhandenen Studienzeichnungen, Manuskripte und Gemälde Leonardos mit Vesals Fabrica anatomisch, kulturgeschichtlich und künstlerisch verglichen werden können.

Dass Vesal das ihm von Jackschath vorgeworfene ungeheuerliche Plagiat begangen habe, kann heute noch nicht als erwiesen gelten. Sicher aber muss Leonardo da Vinci als Begründer und Schöpfer der neueren Anatomie gefeiert werden, nicht Vesal.

(Demonstration von Bildern der Anatomen vor Vesal, des Leonardo da Vinci und Vesals mittels des Projektions-Apparates, sowie der genannten Werke aus der Sammlung des Vortragenden.)

3. Herr Albrecht (als Gast): **Über die Bedeutung des grossen Netzes.**

Meine Herren! Das grosse Netz gehört zu jenen Organen, welche für den Anatomen wie für den Physiologen eine gewisse boshafte Nuance haben. Bei jeder unserer Sektionen liegt es vor oder zwischen den Dünndärmen, das einemal als dünnste, vielleicht durchbrochene Platte, ein andermal als mächtige Fettschürze herabhängend. Man kann es monatelang bei jeder Autopsie aufklappen, auf die Seite legen, seine Lage und Beschaffenheit zu Diktat bringen, ohne eine Silbe mehr darüber nachzudenken. Irgend einmal stellt es sich aber dann doch in all seiner Harmlosigkeit wieder vor uns hin und erinnert uns daran, dass wir, so unzählige Male wir es mit Augen sahen und durch die Hände gleiten liessen, nach wie vor nichts über seine Bedeutung wissen. Denken Sie: wir, die wir am Anfang des 20. Jahrhunderts über alle wesentlichen Organe und ihre Bedeutung und über die meisten mikroskopischen und beinahe ultramikroskopischen Dinge im klaren zu sein glauben, wir müssen uns von diesem grossen und, man möchte sagen, offenbar irgend einem Zweck dienenden Organe immer wieder sagen lassen, dass wir nichts von ihm verstehen!

Das wird noch schlimmer, wenn wir erwägen, mit welcher geflissentlichen Umständlichkeit sich dieses Gebilde bei seiner Entstehung sozusagen in Szene setzt. Zu der Zeit, wo der Magen aus der Längs- in die Querstellung übergeht, fängt das hintere Mesogastrium scheinbar ganz unmotiviert an, eine Ausbuchtung nach unten zu treiben, und diese Ausbuchtung wächst und wächst, verklebt im 4. Monat mit dem Mesocolon transversum; die ursprünglich offene Höhle des grossen Netzbeutels verschliesst sich weiterhin allmählich, und nun hängt diese Schürze von Bindegewebe, Gefässen, Fett und bekleidendem Endothel zeitlebens vom Colon transversum vor unseren Dünndärmen herab. Wenn wir sonst an irgend einer Stelle eines embryonalen Gebildes eine Leiste, einen Vorsprung, eine Einsenkung sich bilden sehen, so verstehen wir zwar deren Ursache so wenig wie bei der Ausbuchtung des Netzbeutels; aber bei fast allen Organen haben wir doch das wenigstens relativ befriedigende Bewusstsein, den Endpunkt zu kennen, dem diese Bildung zusteuert, und einzusehen, dass hier etwas sehr Vernünftiges im organischen Haushalt erzielt werde. Vorläufig scheint es also in dieser Hinsicht, dass das Netz zusammen mit einigen anderen Organen — wie die Carotisdrüse, die Epiphysis, Paroophoron und Paradidymis — dauernd bei jener Gruppe von Organbildungen bleiben soll, von denen wir zwar Herkunft und Form kennen, auch einiges über ihre Homologie sagen können, deren Bedeutung in ihrem jetzigen Zustand aber uns völlig unklar ist. Dabei ist gerade das Netz offenbar viel mehr in den Kreislauf und in den Betrieb der Organe eingeschaltet als jene anderen Gebilde; es macht sich pathologisch-anatomisch und chirurgisch immer wieder bemerkbar, und es erscheint schon aus diesem Grunde kaum möglich, über unsere Unkenntnis einfach zur Tagesordnung überzugehen.

Ich möchte Ihnen heute einige Meinungen vorlegen, die weniger Beantwortungen als Fragen sein sollen, vielleicht aber doch die Hauptrichtungen klarlegen, in denen die Bedeutung des Netzes gesucht werden muss.

1. Man könnte zunächst in der Weise vorgehen, dass man aus der Entstehungsweise eine Deutung herzuleiten versuchte. Wir sehen, dass das Netz nur bei jenen Tieren auftritt, bei denen der Magen aus der Längs- in die Querstellung übergeht; beim Frosch z. B. fehlt es. Aber seine Entwicklung ist deswegen nicht etwa eine einfache Folge dieser Drehung des Magens, denn sie findet gleichzeitig mit dieser Drehung und auch in jenen Fällen statt, wo der Magen seine Querstellung nicht erreicht. Auch haben ja andere embryonale Lageveränderungen von Darmabschnitten nirgends die Entstehung von Netzbildungen zur Folge. Bekanntermassen ist ferner die gewöhnlich angenommene Querstellung des Magens beim Erwachsenen viel seltener als die Längs- resp. Längsschiefstellung des Fundus mit entsprechendem Verlauf der linken Hälfte des Colon transversum nach links oben unter die Zwerchfellkuppel. Auf diese einfache Weise werden wir also die Frage jedenfalls nicht los!

2. Wir können weiter in verschiedener Weise versuchen, ins klare zu kommen. Was das physiologische Verhalten anbelangt, so wissen wir zunächst nur dies eine sicher, dass das Netz unter den gleichen Umständen zur Fett-Ablagerung neigt, unter denen auch die übrigen Fettdepots des Körpers Fett aufnehmen. Man kann demnach eine Bedeutung als festgestellt annehmen, nämlich diejenige der Fettaufspeicherung. Indessen eine grosse Menge von Individuen gelangt niemals dazu, reichlicher Fett abzulagern, und doch besitzen sie von Jugend auf das Netz. Bei den Tieren ist ausserdem die Neigung des Netzes zur physiologischen Fettablagerung je nach den Spezies eine recht verschiedene; während es beim Pferd relativ fettarm ist, pflegt es bei Katze und Hund, auch beim Rind, ziemlich reichlich Fett abzulagern. Es wird niemand wahrscheinlich sein, dass nur für diese Aufgabe dieses sonderartige Gebilde entstanden sein sollte; denn für eine etwaige primäre direkte Ablagerung des intestinal resorbierten Fettes, für die es seiner Lage nach vielleicht geeignet wäre, ist es seiner Gefässversorgung nach bekanntlich nicht eingerichtet.

3. Wir fragen deshalb weiter und versuchen nun zunächst aus dem anatomisch-makroskopischen Befunde Anhaltspunkte dafür zu gewinnen, was das Netz etwa leisten könnte. Da ist gleich von vornherein wieder auszuschliessen, dass etwa das Offen- oder Geschlossensein des grossen Netzbeutels oder die Verwachsung mit dem Colon transversum etwas Essentielles darstelle. Denn bei den meisten Haustieren bleibt der grosse Netzbeutel dauernd offen, während er beim Menschen sich bekanntlich verschliesst, was vielleicht mit dem aufrechten Körpergang zusammenhängen mag. Ferner wird z. B. bei Chiromys madagascarensis nach Zuckerkandl auch die sekundäre Verwachsung mit dem Colon transversum trotz eines ausgiebigen Netzes nicht erreicht.

Diese letztere Verwachsung wird man wohl als ein Mittel zu weiterer Fixation des Colon transversum ansehen dürfen; dem entsprechend wird bei Coloptose das „Ligamentum gastrocolicum“ gedehnt, offenbar infolge der Zugwirkung des herabgesunkenen Colon. Somit wird auch bei der gewöhnlichen Lagerung eine gewisse Fixation des Colon am Magen und durch diesen an Zwerchfell und Leber mittels des

Ligamentum gastrocolicum erzielt werden. Wir wollen uns auf diesen Punkt nicht weiter einlassen. Hervorzuheben ist übrigens auch, dass die gleichmässige Kontinuität der Lamellen durchaus nicht bei allen Tieren und auch bei den Menschen nicht durchwegs gegeben ist. Häufig finden wir mehr oder minder grosse Unterbrechungen der dünnen Netzplatte, so dass offene Maschen entstehen.

4. Es ist dieser letztere Umstand von Bedeutung, wenn wir an die aus den anatomischen Verhältnissen sich ergebende und häufig geäusserte Hypothese herantreten, dass das Netz so, wie es vor die Eingeweide gelagert ist, in irgend welcher Weise dieselben gegen etwa sie von der vorderen Bauchwand bedrohende Schädigungen schütze. Gegen mechanische Einwirkungen kann dieser Schutz natürlich nicht gerichtet sein; wohl aber erscheint es plausibel, dass das Netz dazu diene, die Därme vor der schädigenden Einwirkung der Kälte zu schützen. Dabei wäre allerdings die Frage zu stellen, warum dann das Netz auch in den Tropen existiere. Indes könnte es sich hier um eine von altersher inheritierte Eigenschaft handeln, die aus kälterem Klima mitgebracht worden wäre.

Die Wirksamkeit des Netzes in thermischer Beziehung wird in doppelter Weise gedacht werden können. Erstens durch seinen Fettgehalt; zweitens durch seinen reichlichen Gehalt an Blutgefässen.

Was den ersten Punkt anlangt, so kann mit ihm nicht ernstlich gerechnet werden; denn bekanntlich ist ein fettreiches Netz nur dann vorhanden, wenn bereits die Bauchdecke sehr fettreich, ein schlechter Wärmeleiter also bereits ausgiebig vorhanden ist. Magere Individuen, die es am meisten bedürften, haben kein fettreiches Netz.

Der Gefässreichtum des Netzes könnte in der Weise wirksam sein, dass analog wie bei den Wärmeschwankungen an der Hautoberfläche durch einen Reflex-Mechanismus Kontraktionen bezw. Dilatationen der Netzgefässe einträten, und so der Blutgehalt des Netzes bald gesteigert, bald verringert würde. Bei reichlicher Durchblutung würden natürlich die rückwärts gelegenen Organe einen gewissen Schutz vor plötzlicher Kälte erhalten, und umgekehrt. Dabei ist nur von vornherein bereits auffällig, dass dieser Regulations-Mechanismus genau umgekehrt dem gewöhnlichen Verhalten der vasomotorischen Nerven ablaufen müsste, nämlich Dilatation bei Kältewirkung, Kontraktion bei Wärmezufuhr. Das könnte immerhin sein, da wir ja wissen, dass das Abdomen bei Abkühlung der Körperoberfläche eine grössere Menge von Blut als gewöhnlich aufzunehmen pflegt. Dabei könnte das Netz einen besonders grossen Teil abbekommen u. s. w.

Indessen lassen sich gegen diese Annahme doch auch verschiedene weitere Einwände aus der anatomischen Betrachtung erheben. Die Kapillaren stellen im Netze ein nicht so gar reiches, dichtes und mehrschichtiges Lager dar, dass ihre Wärmezufuhr für die dahinter gelegenen Organe von so besonderer Bedeutung sein könnte. Dasselbe gilt in erhöhtem Masse für jene häufigen Fälle, wo das Netz durchbrochen ist. Es gilt namentlich auch für jene Fälle, wo das unterhalb des Colon transversum herabhängende Omentum nur wenig ausgiebig ist, also die Därme überhaupt nicht decken kann, wo es zum Strang zurückgezogen, nach oben

geschlagen, oder unter Dünndarm-Schlingen versteckt liegt. Das letztere ist z. B. beim Pferd regelmässig der Fall, während bei Schwein, Katze und Hund das Netz regelmässig eine grosse Schürze bildet. — Man müsste wohl auch annehmen, dass bei den kleinen Säugetieren, entsprechend dem ungünstigen Verhältnisse zwischen Oberfläche und Volumen und der dadurch bedingten grösseren Abkühlungsmöglichkeit, ein besonders ausgebildetes Netz vorhanden wäre. In Wirklichkeit sieht man — z. B. bei Kaninchen und Mäusen — in der Regel nur ein kurzes spinnwebartig dünnes Netz, das nur im Falle allgemeiner Adipositas durch Fetteinlagerung dicker wird.

5. Ich glaube also nicht, dass man in der für einzelne Gelegenheiten und in geringem Umfang ja wohl gegebenen Wärmesparung durch das vorgelagerte Netz eine wesentliche Bedeutung desselben sehen kann. Trotzdem scheint es unmöglich, den auffälligen Gefässreichtum des Netzes für unwesentlich zu halten: ich bin auch in der Tat der Meinung, dass derselbe eine bedeutsame Einrichtung darstellt; nur ist der Sinn dieses Gefässreichtums auf einem anderen Wege zu suchen.

Wenn man zunächst in der Pars supracolica, dem Ligamentum gastrocolicum, die Verzweigungsart der beiden Arteriae und Venae gastroepiploicae näher betrachtet, welche das Netz als Teil des hinteren Mesogastrium der grossen Kurvatur des Magens zuführt, so sieht man, dass mindestens ebenso viele Zweige und zwar regelmässig in nächster Nachbarschaft, magenwärts wie netzwärts ziehen. Speziell die Venen, welche zum Netz ziehen, sind eher oft grösser als diejenigen, die zum Magen gehen. Während die letzteren sich nach ganz kurzem Verlauf in die Magenwand einsenken, ziehen die grossen Venen im Netz mindestens bis zum Colon transversum nach abwärts unter Abgabe mehr oder weniger reichlicher Seitenäste. Die unterhalb des Colon transversum gelegene Netzpartie ist zumeist weniger stark vaskularisiert.

Mir scheint, dass die Bedeutung dieser anatomischen Anordnung auf der Hand liegt, sobald wir uns vorstellen, dass der mit dem Netz zusammenhängende Magen während der Verdauung sich kontrahiert, dabei gleichzeitig, bezw. abwechselnd ensprechend der Absonderung seiner Fermente und der Salzsäure in der ergiebigsten Durchblutung steht. — Wir gehen, glaube ich, nicht fehl, anzunehmen, dass die Muskelarbeit des Magens die Einrichtung der venösen Bahnen im Netze ebenso erfordert, wie in den Extremitäten als Abstauröhren für die Muskelgefässe die oberflächlichen Venen durch die Subcutis verlaufen, oder wie die anderen grossen, mit kräftigem Druck arbeitenden Hohlmuskelorgane mit glatter Muskulatur — nämlich Blase und Uterus — eine analoge hochgradige Umsäumung speziell mit Venen aufweisen.

Zur Zeit der Magen-Kontraktion wird nach dem grossen und in etwas geringerem Masse auch nach dem kleinen Netze das in den Venen zurückgestaute Blut einen Ausweg finden. Im Moment, wo die Kontraktion nachlässt, aspiriert gewissermassen der Magen wiederum Blut in grösserer Menge resp. füllt seine eigenen Venenstücke mit dem einströmenden arteriellen Blute, sodass hier in der Tat eine ausgezeichnete Schaltvorrichtung vorliegt. Ich bemerke, dass natürlich aus anatomischen wie physiologischen Gründen anzunehmen ist, dass in der Regel die von

gleichen Gefässen und Nerven versorgten Organe, Netz und Magen, auch entsprechenden Tonus ihrer Gefässe haben werden, dass also die angenommene Abstauung des Venen-Blutes nicht etwa durch höhere Gefäss-Kontraktion im Netz illusorisch gemacht werden kann.

6. Mir scheint also, dass hier bereits ein ganz wesentlicher Vorteil durch die Einrichtung des grossen Netzes geboten wird. Sie werden hier einwenden, dass diese Deutung wohl für den als Ligamentum gastrocolicum benannten Teil des Netzes, nicht aber für die Pars infracolica anwendbar ist. Ich glaube in der Tat, dass wir hier mit der blossen makroskopisch-anatomischen Betrachtung der normalen Verhältnisse nicht weiter kommen. Indessen es bleibt noch die Betrachtung des Netzes unter pathologischen Umständen; und hier werden Sie mir wohl ohne weiteres darin beistimmen, dass, wenn irgend wann, dann unter pathologischen Verhältnissen in der Bauchhöhle das Netz eine der bedeutsamsten Rollen spielt. Sie werden das aus Ihrer eigenen Erfahrung leicht bestätigen können, wenn ich Ihnen die drei Hauptrichtungen anführe, in denen sich diese Betätigung des Netzes abspielt.

a) Bekanntlich sitzt das Netz ausserordentlich häufig in herniösen Säcken fest. Sehr oft trifft man eine dünne Netzspange am Annulus inguinalis internus oder in einem Leistenbruchsack, häufig genug in Nabelhernien. Dies Verhalten ist meines Erachtens nicht etwa aus einer primären Adhäsion infolge Bildungsabnormität zu erklären, sondern beruht auf dem gleichen Prinzip, wie das gleich zu erwähnende Verhalten bei peritonealen Reizungen im ganzen Bereich des Bauches bis zum Beckeneingang. Wenn irgendwo, so ist in den Bruchsäcken (ebenso wie im Cavum Douglasii) am häufigsten Gelegenheit zur Ansammlung von peritonealer Lymphe, auch zur Ansammlung eventuell in minimaler Menge ins Blut und in die Bauchhöhle eingedrungener Infektionserreger oder von zerfallenden Leukozyten gegeben. Dazu kommen die Traumen von aussen, welche die Bruchsäcke treffen. An allen diesen Stellen fixiert sich das Netz in der nachher zu beschreibenden Weise, gelangt dabei gelegentlich weit in den Bruchsack hinaus, und wenn dazu nun bei allgemeiner Adipositas starke Fetteinlagerung im Netz entsteht, so imponiert es als Netzhernie; dabei werden dann, da häufig sekundäre entzündliche Adhäsionen infolge Strangulation vorhanden sind, die sämtlichen bindegewebigen Adhäsionen des Netzes an der Bruchsackwand als entzündliche sekundäre Verwachsungen angesehen, während nach der eben dargelegten, auf häufige Beobachtungen gestützten Auffassung die erste Fixation der Entstehung der wahrnehmbaren Netzhernie vorausgeht.

b) Diese Annahme mag Ihnen vielleicht etwas künstlich erscheinen; dagegen werden Sie, ebenso wie ich, es für eine erwiesene Sache halten, dass bei allen dem Netze erreichbaren entzündlichen Prozessen in der Peritonealhöhle es fast regelmässig das Netz ist, welches durch primäre Verklebung, nachherige Verwachsung eine vorläufige und wenn möglich auch dauernde Abdachung der entzündlichen Herde gegen die freie Bauchhöhle liefert. Bekanntlich ist es in dieser Hinsicht geradezu regelmässig tätig bei allen Gallenblasenentzündungen, speziell auch bei drohender Perforation und Abszessbildung an der

Gallenblase, in zweiter Linie bei den gleichen Prozessen in der Gegend des Wurmfortsatzes, in dritter bei carcinomatösen Prozessen und einfachen Entzündungsvorgängen, die im Bereiche der Magenwand, des Dickdarms und Dünndarms, schliesslich auch der Tuben und des Uterus dem Netze zugänglich sind. In allen diesen Fällen erscheint es so prompt am Platze und ist, wenn nur die primäre Verklebung gelingt, seine segensreiche Funktion so evident, dass ich darüber kaum ein Wort weiter zu verlieren brauche. Es möchte manchmal fast scheinen, als ob das Netz, einem inspizierenden Polizisten gleich, die Bauchhöhle aktiv durchwanderte. Es wurden im letzten Jahre auf der Anatomenversammlung in Halle Präparate von v. Lenhossek demonstriert, in welchen bei der Ratte kontraktile Fibrillen im Netze nachgewiesen wurden; indessen glaube ich vorläufig nicht, dass diese Feststellung sich generalisieren lässt, und bin der Meinung, dass das Netz an die betreffenden Stellen passiv durch die Darmbewegung, Körperbewegung, seine eigene Schwere hingelangt. Jedenfalls dürfen wir es durchaus nicht, so wie die anatomischen Lehrbücher es uns zeigen, als einen stets die Därme verhüllenden Schleier im Leibe gelagert denken.

Begnügen wir uns für den Augenblick mit der Feststellung dieser Wirksamkeit, ohne nach ihrem Zustandekommen und nach ihrer biologischen Bedeutung zu fragen. Wir haben noch eine dritte wesentliche Wirksamkeit des Netzes in Betracht zu ziehen.

c) Bekanntlich ist man in letzter Zeit nicht selten dazu geschritten, bei hochgradiger chronischer portaler Stauung im Abdomen durch die sogen. Talmasche Operation das Netz breit mit der Bauchwand in Verbindung zu bringen. Die Absicht ist, durch die hier geschaffenen Collateralen günstige Zirkulationsverhältnisse und dadurch Resorption der Flüssigkeit zu erzielen. So naheliegend bei dem Gefässreichtum des Netzes dieses Verfahren ist, so ist es doch, wie Sie wissen, von Talma selbst der Natur abgesehen worden, denn in der Tat finden sich bei derartigen chronischen Stauungen häufig genug Verwachsungen des Netzes z. B. mit dem Colon descendens oder mit der seitlichen Bauchwand, durch welche allerdings dem gedachten Zwecke noch nicht genügt wird. Bei den Talmaschen Operationen, die ich Gelegenheit hatte zu sehen, war regelmässig bereits eine gewisse Quantität solcher sekundären Adhäsionen vorhanden. Ihr Zustandekommen wird wahrscheinlich so zu erklären sein, dass entsprechend katarrhalischer Abschuppung von Endothelien an einzelnen Stellen, wie sie bei längerer Dauer von Ascites regelmässig mehr oder weniger vorhanden ist, das Netz verklebte und verwuchs.

Wir haben in den drei angeführten Modifikationen der Netzbetätigung drei Variationen eines und desselben Prozesses vorliegen: an Stellen, wo das Peritoneum seines Endothels verlustig gegangen ist, wo eventuell Ausschwitzungen stattgefunden haben, verklebt das Netz, verwächst, fixiert sich. Dies ist am einfachsten verständlich, wenn seine Endothel-Bekleidung entweder eine besondere Fähigkeit zur Adhäsionsbildung oder eine besondere Empfindlichkeit besitzt, so dass es leicht abschuppt, wenn es in Berührung mit geschädigten Bauchwandstellen gelangt.

7. Wie weit das erste der Fall ist, weiss ich nicht zu sagen. Es scheint nach Versuchen von Arnold und Anderen, dass die Endothelien eine ziemlich grosse Neigung zu aktiver Form- und Ortsveränderung besitzen und demgemäss bei derartigen geringgradigen Reizungen sich vergrössern und eventuell adhärieren könnten. Sicher ist, dass dieses Endothel ausserordentlich vulnerabel ist und sehr leicht desquamiert (z. B. schon nach Injektion von physiologischer NaCl-Lösung). Rechnen wir zunächst nur mit der letzteren Voraussetzung, so ist es jetzt *leicht* verständlich, weshalb in der Konkurrenz mit gleichzeitig hin und wieder wegwandernden Dünndarmschlingen oder mit der parietalen Serosa gewissermassen das Netz den Rang abläuft; es ist leicht zur Stelle, vermag sich als dünne Platte breit anzuschmiegen, sein Epithel wird rasch abgeschuppt, dementsprechend wird aus seinen reichlichen Kapillaren rasch Plasma und Fibrin ausgeschieden und die Verklebung in kürzester Frist fertiggestellt.

Aber wir haben noch eine Einrichtung im Netz, die gerade für derartige Prozesse von eminenter Bedeutung ist. Bekanntlich ist das Netz von jeher ein beliebtes Objekt für Untersuchung von Entzündungen gewesen. Die früheren Untersuchungen haben ebenso wie die jüngsten klassischen Untersuchungen von Marchand ergeben, dass im Netze subendothelial in ziemlich grosser Menge sogenannte Makrophagen bezw. Clasmatozyten Ranvier zerstreut liegen. Diese haben, wie Marchand kürzlich wieder hervorgehoben, die Fähigkeit, nach kürzester Frist im Anschluss an die Einbringung reizender Stoffe ins Peritoneum Phagozytose zu entwickeln, Leukozyten, Grieskörner und ähnliches in Menge aufzunehmen. Wenn man das Netz in Kochsalzlösung untersucht, so ballen sich die grossen und kleinen Zellen dieser Art in kurzer Frist zusammen, kontrahieren sich, wie sie bei Körpertemperatur gleichfalls gegenüber derartigen Eingriffen tun. Wir haben also nicht bloss die Vulnerabilität des Endothels, die erste Vorbedingung für Verklebungen, sondern auch hinter dem Endothel in der minimaldünnen Bindegewebs-Lamelle bereits wieder in grosser Anzahl mikroskopische Polizisten angesammelt, welche auf jede von aussen herandringende Reizung reagieren.

Im weiteren Verlauf wird dann noch das Bindegewebe selbst in der bekannten Weise angeregt zur Teilung. Es ist hier noch einmal bemerkenswert, dass regelmässig die den Kapillaren folgenden Bindegewebszellen des Netzes verhältnismässig grosse Kerne und ziemlich viel Protoplasma besitzen, also mehr wie die meisten Bindegewebszellen präpariert sind für raschen Eintritt in Kernteilung.

Man kann somit die makroskopische wie die mikroskopische Betrachtung des Netzes unter pathologischen Umständen dahin zusammenfassen, dass man sagt: Es finden sich in ausgezeichneter Weise vereinigt Einrichtungen, welche eine prompte Reaktion auf Schädigungen, und zwar in dem Sinne ermöglichen, dass eine Verklebung mit denjenigen Teilen erfolgt, welche die primäre Reizung des Netzes beim Kontakt hervorgebracht haben. Diesen Einrichtungen entspricht das tatsächliche Verhalten, wie wir es bei allen genannten Verklebungen und Verwachsungen konstatieren können.

8. Ich kann diese Auseinandersetzung nicht schliessen, ohne noch auf eine allerdings im Leben des Erwachsenen nicht mehr bestehende Bedeutung des Netzes hinzuweisen: es ist nämlich durch Retterer bei Meerschweinchen und Kaninchen, durch Dominici für zwei menschliche Föten, durch Melissenos für Katzen-Embryonen nachgewiesen worden, dass in embryonaler Zeit das Netz auch in den „Taches laiteuses" Erythroblasten-Haufen enthält und rote Blutkörperchen bildet. Dass es gelegentlich einmal eine kleinere oder grössere Anzahl von Nebenmilzen enthält, könnte ich vielleicht zu seinem Ruhme auch noch anführen; indessen handelt es sich hier wohl regelmässig um Bildungsabnormitäten der Milz, welche in ihm wegen seiner Zugehörigkeit zum Mesogastrium posterior entstehen können, in dem sich bekanntlich die Milz entwickelt.

9. Nun noch ein paar Worte über die Deutung dieser Fähigkeiten des Netzes. Was die Einrichtung der Venenabfuhr anlangt, so werden wir uns damit begnügen müssen, sie nicht mehr und nicht weniger zu verstehen als alle übrigen nützlichen Einrichtungen im Körper, insbesondere die analogen erwähnten Veneneinrichtungen bei anderen Muskeln. Wir stellen fest, dass die betreffenden Gebilde sich in der und der Weise entwickeln und schliesslich in der und der brauchbaren und sinnreichen Weise fungieren. Was darüber hinausgeht, ist Phantasie.

Schlimmer aber noch scheint es zu stehen mit der Erklärung der Einrichtung des Netzes für pathologische Verhältnisse. Es scheint doch bei unseren gewöhnlichen Vorstellungen über die Einrichtung der Organe fast ungereimt, anzunehmen, dass für Fälle, welche im physiologischen Leben gar nicht vorgesehen sind, ein eigenes Organ existiert, das möglicherweise im ganzen Leben nicht in Tätigkeit tritt, und wenn es in Tätigkeit tritt, dann nur unter abnormen Umständen! Es erscheint uns das um so rätselhafter, wenn wir bedenken, dass es ein in der Tiefe des Körpers gelagertes Organ ist, und dass die Einwirkungsart der Noxen eine ganz indirekte, kompliziert vermittelte ist, bis überhaupt die Reaktion erfolgen kann. Indessen dünkt mich, dass wir durch diese Betrachtung nur darauf hingewiesen werden, uns auch andere Einrichtungen, die unter pathologischen Umständen und gegen pathologische Einflüsse fungieren, auf diese ihre Bedeutung etwas genauer anzusehen.

Da sind es vor allem die Leukozyten, deren Fähigkeit am intensivsten zur Geltung kommt, wenn bakterielle oder andere chemotaktisch wirkende Einflüsse sie reizen. Wir haben es hier wohl mit einer Fähigkeit zu tun, welche im gewöhnlichen Leben der Leukozyten wenig ausgenützt, gewissermassen nur angedeutet vorhanden ist und erst unter pathologischen Verhältnissen in Aktion tritt. Immerhin ist es bei den Leukozyten evident, dass ihre anderweitigen Fähigkeiten dauernd im physiologischen Zustand des Körpers verwendet werden, während ein Analoges für den infrakolischen Teil des Netzes, wenigstens vorläufig, nicht wohl ausgesagt werden kann. Dieser Teil wäre also ganz auf den pathologischen Fall eingestellt.

Ich denke indes, dass wir auch — zwar nicht zur Erklärung für diesen Fall, aber als gleich unerklärt — andere Beispiele anführen

können. Der Hirsch entwickelt sein Geweih, der Stier seine Hörner für den Fall des Kampfes, ein zwar in der Natur gewöhnlich gegebenes auslösendes Moment für die Verwendung dieser Organe, das aber offenbar für die Erhaltung des Organismus unter gewöhnlichen Umständen nicht notwendig war. Im weiteren werden wir durch diese herangezogenen Beispiele darauf verwiesen, dass auch jene Schutzeinrichtungen, die zur Erhaltung des Lebens unbedingt und zu allen Zeiten notwendig sind, die Einrichtungen in der Haut, in unserem Nasen- und Rachen-Raum, bereits hergestellt werden zu einer Zeit, wo sie noch nicht in Aktion treten können; insbesondere sind die Lymphapparate im ganzen Bereich des Darms, inklusive des Appendix, sicher wesentlich auf Unschädlichmachung der Bakterien eingestellt[1]). Gleichviel nun, wie immer wir bei diesen Einrichtungen ihre erste phylogenetische Entstehung uns vorstellen mogen, gleichviel, was wir etwa einer durch Selektion bedingten Steigerung der Ausbildung und Fähigkeit dieser Organe zurechnen wollen, — die erste Bildung muss erfolgt sein zu einer Zeit und unter Umständen, in welchen das betreffende Organ noch nicht für den konkreten Fall verwendet worden war. Denken wir nur daran, dass unsere Säugetiere von den Zeiten an, wo sie sich in die heutigen Formen differenzierten, bereits durchwegs, mit verschwindenden Ausnahmen, intrauterin entstanden, dass also z. B. die ganze Entwicklung vom Eohippos bis zum heutigen Pferde intrauterin sich abgespielt hat, so sehen wir, dass diese sämtlichen Einrichtungen gewissermassen vorbereitend für die spätere Verwendung primär entstanden sein müssen. Wollte man aber fragen, weshalb *sie* entstanden, so heisst das ungefähr ebenso viel fragen, wie, weshalb Säugetiere und Vögel überhaupt entstanden: wir können die Frage stellen, aber wir werden weder heute noch künftig darauf die Antwort erhalten; für das Netz wie für alle Einrichtungen des Körpers mündet diese Frage unrettbar in ein Ignoramus et Ignorabimus.

Diskussion.

Herr Krecke: Es leuchtet mir sehr ein, dass sich eine Netzverwachsung am Bruchsackhals bildet und dann immer grössere Teile des Netzes hineingezogen werden. Das Netz hat auch für die Brüche selbst eine schützende Bedeutung, besonders bei Nabelbrüchen, die fast nur Netz enthalten, wodurch die Gefahr für den Träger sehr vermindert ist, denn einerseits erschwert es so den Eintritt des Darms, andererseits bettet es den eingetretenen Darm weich und schützt ihn vor Einklemmung.

Bei Entzündungsprozessen des Bauchfells spielt es wohl eine Hauptrolle. Wie häufig finden wir bei Blinddarmentzündungen das Netz zur Abgrenzung des Entzündungsprozesses herbeigezogen, oft ist das Netz ganz herumgeschlagen und bildet selbst einen Tumor, so dass man glaubt, einen grossen Eiterherd vor sich zu haben, während man beim Durchschneiden nichts als Netzgewebe zu einem Paket zusammengebacken vorfindet.

Ausserdem kommt es vor, dass das Netz den Bauch in zwei Hälften teilt und den oberen Teil des Bauches vom unteren abschliesst. Darum bleibt bei Blinddarmentzündungen oft der über dem Netz gelegene Teil der Bauchhöhle

---

[1]) Normal finden sich stets in der Tonsille, den Peyerschen Plaques, meist anscheinend auch in den Follikeln des Wurmfortsatzes in den obersten Lagen gut erhaltene, in den mittleren zugrunde gehende Bakterien (Bizzozero, Ribbert, Andrian u. A.).

völlig frei, während der Eiter sich unten ansammelt, andererseits lässt das Netz bei Magenperforation oder Gallenblasenleiden den Eiter oder das Blut zu beiden Seiten hinunterfliessen, indem es die Därme deckt und schützt. So verhindert oder verzögert das Netz oft eine allgemeine Peritonitis und gibt den Chirurgen Gelegenheit, noch rechtzeitig einzugreifen.

Herr Albrecht: Es ist in der Tat bei beginnender diffuser Peritonitis, die von unten aufwärts steigt, kein seltener Befund, dass die Magenserosa, Milz und die Konvexität der Leber noch spiegelglatte, injektionsfreie Oberfläche zeigen, während in den unterhalb des schürzenförmig herabgeschlagenen und an die vordere Bauchwand durch die aufgeblähten Därme angepressten Netzes schon starke Exsudation besteht. Ich habe diese Fälle deshalb nicht angeführt, weil einerseits als wesentliches Moment mir der hochgradige Meteorismus der Därme erscheint, welcher mit Hilfe des Mesocolon transversum und des Omentum in der von Herrn Krecke angeführten Weise die Barriere herstellt, und weil andererseits auch in diesen Fällen häufig sich, bei der Sektion wenigstens, bakteriologisch die Anwesenheit der Infektionserreger in den noch entzündungsfreien Abschnitten erweisen lässt. Die Stelle des Netzes erscheint hier also rein passiv und meist wohl ungenügend. Ich darf hier vielleicht im Anschluss an das vorhin über die Phagozytentätigkeit Gesagte noch darauf hinweisen, dass bei der diffusen miliaren Bauchfelltuberkulose das Netz schon sehr frühzeitig diffus von Knötchen durchsetzt und zu der bekannten dicken derben Platte angeschwollen ist: wahrscheinlich kommt auch hierfür seine eminente Befähigung zur produktiven entzündlichen Reaktion, zusammen mit der raschen Verschleppung des Virus durch Phagozyten, als wichtigstes ursächliches Moment in Betracht.

Herr Gossmann glaubt nicht, dass man die Funktion des grossen Netzes bei pathologischen Prozessen in der Bauchhöhle für die Deutung der Physiologie des grossen Netzes verwerten kann, was der Herr Vortr. zu tun scheint. Auch hier sei vorläufig ein Ignoramus am Platze.

Herr Albrecht: Ich habe es absichtlich unterlassen, in eine Auseinandersetzung über die Frage einzutreten, wie weit angesichts der angegebenen verschiedenartigen Wirksamkeit des grossen Netzes von einem „Zweck" desselben, Bedeutung im teleologischen Sinne, causa finalis, die Rede sein kann oder nicht. Eine solche Erörterung würde uns weitab von den Tatsachen auf theoretisches und spekulatives Gebiet führen und schon wegen der Schwierigkeit der Verständigung über unsere Definitionen zu keinem Ende kommen. Meinen generellen Standpunkt gegenüber der Teleologie habe ich, wie einigen der Herren bekannt ist, vor mehreren Jahren fixiert. Hier beschränke ich mich auf die Feststellung, dass das Netz gewissen Aufgaben genügt und besonders für sie befähigt ist durch seine anatomische und physiologische Einrichtung. Dass diese Aufgaben fast alle auf pathologischem Gebiet liegen, dass das Netz also hauptsächlich für den Ausnahmefall, den Fall der Krankheit, eingestellt erscheint, ist natürlich für mich wie für jeden andern, der für biologische Erscheinungen ursächliche Erklärung sucht, eine betrübende Wahrnehmung, denn die Zurückführung auf bekannte, gewöhnliche Phänomene scheint unmöglich. Man kann höchstens daran denken, dass das Netz in irgendwelcher grauen Vorzeit andere, uns jetzt unbekannte, physiologische Aufgaben erfüllt habe, welche verschwanden und den übrigen bei der gegebenen Struktur möglichen und nunmehr allein oder fast allein bedeutsam erscheinenden Leistungen unter pathologischen Umständen Platz machten. Das wäre freilich nicht eine Erklärung, sondern nur eine Beruhigung darüber, dass wir keine kausale Erklärung wissen. Immerhin muss ich betonen, dass diese eigenartige Stellung des Netzes im Organismus durchaus nicht eine isolierte Erscheinung ist: wir kennen meiner Meinung nach vielmehr eine ganze Menge von organischen Einrichtungen, die alle mehr oder minder ausschliesslich

„für den pathologischen Fall" da zu sein scheinen. Im Grunde gehören dahin alle Schutz- und Kampfeinrichtungen des Körpers: das Luftsieb der Haare, die wir in unserer Nase tragen, ebensogut wie der Schweif des Pferdes, der die Mücken von der hinteren Körperhälfte fernhält, die follikulären Schutzorgane in unserem Rachen und Darm so gut wie die Hörner des Stieres, die Giftdrüsen der Kröte u. s. w. Bei genauem Zusehen könnten wir sogar auf die Vermutung kommen, dass die Mehrzahl unserer Oberflächen-Organe für den „pathologischen", die wenigsten für den „Idealfall" eingerichtet sind. Aber auch im Innern finden wir Analoges. Wenn ich ganz von der Möglichkeit absehe, dass gewisse Organe vielleicht der Entgiftung unseres Körpers von resorbierten Stoffen dienen, so bleiben vor allem die mikroskopischen, überall verteilten Polizisten übrig, die Leukozyten, über deren physiologische Aufgaben wir denken mögen, was wir wollen, jedenfalls herzlich wenig Sicheres wissen, während ihre Bedeutung und Leistung z. B. im Fall der bakteriellen Invasion uns jetzt ohne weiteres einleuchtet und hochwichtig erscheint.

Sitzung vom 18. November 1903.

Vorsitzender: Hofrat Dr. Gossmann. Schriftführer: Dr. Brünings.

1. Herr Dr. A. Pachinger (als Gast): **Ausstellung einer Sammlung historischer Abbildungen aus dem 15. Jahrhundert über Schwangerschaft, Geburt und Wochenbett.**

Der Archäologe A. M. Pachinger aus Linz a. d. Donau zeigt eine Sammlung von über 200 Blättern in Holzschnitt, Kupferstich und Lithographie vor (darunter eine grössere Anzahl seltener französischer und englischer Farbstiche), welche das intime Leben der Frau in den letzten 4 Jahrhunderten illustrieren. — Der Vortragende geht von dem Grundsatze aus, dass in unserer Zeit die Forderung, die in der Wissenschaft stets galt, die Wahrheit als höchstes Prinzip zu erkennen, auch auf jene Seiten des Lebens, die mit der Ethik sich berühren, anzuwenden sei, dass man heute gesunde Belehrung anstatt der romantischen Unwahrheit verlange, die ungesunde Jahrhunderte aufgestellt, sodass heute vom Arzte sowohl wie vom Kulturhistoriker eine Zusammenstellung, die im Spiegel der Jahrhunderte die kulturgeschichtliche Abbildung des Frauenlebens in Schwangerschaft, Geburt und Wochenbett behandle, wohl am Platze sei. Unter der ersten Abteilung „Schwangerschaft" waren es vor allem eine Anzahl Blätter von A. Dürer und Aldegrever etc., die religiöse Sujets behandelten, die Heimsuchung Marias und die gravide Gottesmutter als Patronin der Gebärenden. Ferner mythologische Szenen aus dem Leben der Nymphe Callisto und mehrere sehr interessante satirische Flugblätter des XVIII. Jahrhunderts. In der zweiten Abteilung „Geburt" fanden sich einige kulturgeschichtlich wichtige Darstellungen von Gebärenden auf dem Kreissstuhl und im Kreissbette aus dem XVI. und XVII. Jahrhundert sowie Szenen aus der Mythologie, wie Adonis von der in einen Baum verwandelten Myrrha geboren wird. Daran reihten sich Darstellungen von Wochenstuben, grösstenteils zu religiösen Szenen, wie die Geburt Marias, Johannes des Täufers, des hl. Antonius etc., sowie vornehme Interieurs italienischer Nobili. Zahlreiche religiöse und profane Blätter zeigten säugende Frauen. Nur der kann sich die in der italienischen Kunst speziell so häufig wiederkehrenden

Säugedarstellungen erklären, der im heutigen Italien noch sieht, mit welch göttlicher Ungeniertheit die Frau dort ihrem Bambino unter der Tür oder auf offener Strasse die Brust reicht, ein Gebrauch, der in Deutschland längst nicht mehr üblich ist.

2. Herr Hofrat Dr. Rudolf von Hösslin: **Über zentrale Schwangerschaftslähmungen der Mütter.**

Wir unterscheiden zentrale und periphere Schwangerschaftslähmungen, nur erstere kommen heute zur Besprechung.

I. Schwangerschaftslähmungen ohne pathologisch-anatomische Veränderungen.

a) Hysterische Lähmungen, sehr selten; nur wenige sichere Fälle beschrieben,

b) Lähmungen durch Myasthenia gravis.

II. Schwangerschaftslähmungen mit pathologisch-anatomischen Veränderungen.

a) Cerebrale.

1. Apoplexie, plötzlich, ohne Vorboten einsetzend, meist Hemiplegie durch Blutungen in die Capsula interna, die Seitenventrikel, die Zentralganglien. Prognose ungünstig, besonders bei den intra partum erfolgten Blutungen.

2. Albuminurische Lähmungen teils durch urämische Intoxication, teils durch Blutungen mit oder ohne Eklampsie bedingt. Eintritt gegen Ende der Gravidität oder im Puerperium, selten ohne Vorboten urämischen Charakters. Blutungen oft sehr bedeutend, daher Prognose sehr schlecht. Meist Kunsthilfe bei der Geburt erforderlich.

3. Thrombose der Gehirngefässe infolge puerperaler Infektion, infolge von post partum Blutungen oder Endarteriitis obliterans. Nach grossen Blutungen entstehende Lähmungen sind besonders zurückzuführen auf Thrombose der Hirnsinuse und Meningealvenen. Beginn meist allmählich. Prognose viel besser als bei den ersten beiden Formen.

4. Gehirnembolie, bedingt durch ulzeröse Endocarditis im Puerperium, durch Recidive früherer Endocarditis oder alter Klappenfehler in der Gravidität oder dem Puerperium, endlich durch eine schleichende Schwangerschaftsendocarditis. Bei nicht ulzeröser Endocarditis Prognose günstig.

5. Andere Gehirnkrankheiten: Tumoren, puerperale Encephalitis, metastatische Gehirnabszesse bei puerperaler Sepsis. Progressive Paralyse wohl kaum durch die Gravidität und das Puerperium hervorgerufen, sondern nur beschleunigt.

b) Spinale.

Vor der Gravidität bestehende Spinalleiden erleiden durch die Gravidität zum Teil keine Verschlechterung, so die Tabes, zum Teil eine Verschlechterung: multiple Sklerose. Unabhängig von der Gravidität in derselben entstandene Spinalerkrankungen, wie die traumatische Paraplegie, die Erkältungsmyelitis, die Tumoren des Markes scheinen in der Schwangerschaft sehr ungünstig zu verlaufen.

Abhängig von der Gravidität entstehen Kompressionsmyelitiden infolge von Wirbelcaries, Paraplegieen nach starken Geburtsblutungen, Hämatomyelie bei Albuminurischen und postpuerperaler Meningo-Myelitis.

Bei gesunden Frauen nach normaler Schwangerschaft und normalem Wochenbett entsteht die Encephalomyelitis, die polyneuritische Form der Poliomyelitis, die subakute und akute Myelitis und die multiple Sklerose, also Krankheiten, die wir besonders nach toxischen und infektiösen Einflüssen entstehen sehen. Von der Myelitis ist eine exazerbierende und eine rezidivierende Form beschrieben. Diese Zustände sind nur durch Autointoxikation zu erklären. Solche Fälle können die künstliche Unterbrechung der Gravidität nötig machen. Schwangerschaft und Geburt verläuft im allgemeinen bei cerebralen und spinalen Lähmungen normal, bei spinaler Erkrankung ist mehrmals vorzeitige Unterbrechung der Schwangerschaft beobachtet, manchmal auch Erschwerung der Geburt.

Diskussion:

Professor Müller weist auf Experimente hin, die zeigen, dass die Zentren des Uterus ganz unabhängig vom Rückenmark sind; so verlaufen Geburten bei Tieren vollständig glatt, auch wenn das Rückenmark bis zum Brustmark entfernt ist, sowie bei der bekannten Spinalanästhesie mit Cocain. Es waren mir bis jetzt Fälle nicht bekannt, wo in der Schwangerschaft multiple Sklerose entstanden war, doch habe ich auch schon während der Schwangerschaft Verschlimmerung einer schon vorher vorhandenen Sklerose konstatiert. Den Beginn der multiplen Sklerose kann man oft lange zurückführen, bis in die Zeit der Pubertät. Während Marie die Sklerose auf infektiöse Krankheiten zurückführt, lehnen manche Deutsche dies ab. (Hoffmann.)

Hin und wieder kommen im Verlauf der Schwangerschaft mit Poliomyelitis leicht zu verwechselnde schwere Polyneuritiden mit Muskelatrophien, Verlust des Kniephänomens, Neuritis optica und später Amnesie vor; manchmal, wenn diese Polyneuritis mit unstillbarem Erbrechen einhergeht, kann sie die Unterbrechung der Schwangerschaft notwendig machen. Nicht alle Nervenkrankheiten erfahren durch die Gravidität eine Verschlimmerung, manche Formen von Hysterie und auch die Basedowsche Krankheit zeigen während der Schwangerschaft oft eine Besserung.

Herr Gossmann vermisst bei manchen, vom Vortragenden als Schwangerschaftslähmung bezeichneten Störungen im Zentralnerven-System den zwingenden ursächlichen Zusammenhang mit der Schwangerschaft. Der letzte vom Vortragenden erwähnte Fall imponiere allerdings sehr als direkt von der Schwangerschaft abhängig und sei deshalb wohl geeignet, das Augenmerk der Fachgenossen auf den ursächlichen Zusammenhang zwischen Schwangerschaft und zentraler Lähmung zu richten. Denn bis jetzt sei über einen solchen ursächlichen Zusammenhang noch nicht viel bekannt.

Herr Grassmann: Aus den Ausführungen des Vortragenden geht hervor, dass zwar eine Reihe von Erkrankungen des Nervensystems ätiologisch mit der Schwangerschaft in Zusammenhang gebracht wird, dass aber die einzelnen Faktoren, die Veränderungen, welche durch den Zustand der Schwangerschaft im Organismus herbeigeführt werden, hinsichtlich ihrer speziellen Wirkung nach der Seite des Nervensystems hin doch noch wenig bekannt sind. Einige dieser ätiologischen Faktoren hat Vortragender ja namhaft gemacht, z. B. die Albuminurie, die urämischen Gifte, die Steigerung

des Blutdrucks. Die Betonung des letzteren für die Entstehung von Apoplexien während der Schwangerschaft und hauptsächlich während der Geburt legt die Analogie mit einer andern Erkrankung nahe, wo sehr häufige beträchtliche Blutdruckschwankungen stattfinden, nämlich dem Keuchhusten. Es ist bekannt, dass auch bei dieser Erkrankung Lähmungen und Krämpfe nicht selten eintreten. Redner verweist hier auf die Ergebnisse von Neurath (Wiener klin. Wochenschrift 1903, No. 46). Bei der Untersuchung von keuchhustenkranken Kindern ergab sich als häufiger Befund Ödem des Gehirnes und der Pia, Auflockerung im Gefüge der letzteren, Blutaustritte in die Häute des Gehirnes. Es läge nahe, auch bei Schwangerschaft und hauptsächlich bei der Geburt an die Möglichkeit solcher Vorkommnisse zu denken. Gr. fragt dann an, wie es sich mit der Feststellung der Olivierschen Schwangerschafts-Endocarditiden verhalte. Häufig sei eine solche gewiss nicht; andererseits kämen bekanntlich während der Schwangerschaft manche Veränderungen am Herzen vor, deren Natur nicht immer aufgeklärt sei. Das seltene Vorkommen der Endocarditis in der Schwangerschaft spricht nicht sehr für die Annahme der toxischen Stoffe, welche zur Erklärung der Erscheinungen am Nervensystem herangezogen werden; denn es erscheint wahrscheinlich, dass dann wirkliche Endocarditis sich häufiger ereignen würde.

Herr v. Hösslin: Herrn Professor Müller möchte ich erwidern, dass auch bei den Tierexperimenten die Geburten nach Entfernung des Rückenmarks nicht immer so glatt verliefen, wie bei erhaltenem Rückenmark, wiederholt trat eine Verzögerung der Geburt ein; auch bei spinalen Erkrankungen der Menschen wurde dies mehrmals beobachtet. Ausser den Fällen von multipler Sklerose, die durch die Schwangerschaft oder das Puerperium verschlechtert wurden, liegen auch ausser meinen eigenen eine Reihe von anderen Beobachtungen vor, in welchen der erste Beginn der multiplen Sklerose auf die Schwangerschaft und das Puerperium zurückgeführt wird; was die Entwicklung der multiplen Sklerose nach Infektionskrankheiten betrifft, so stehe ich auch nicht auf dem extremen Standpunkt von Marie, aber für viele Fälle ist eben doch die Infektionskrankheit die einzige nachweisbare Ursache. Was die Bemerkung wegen der Diagnose der Poliomyelitis betrifft, die ja leicht mit der puerperalen Polyneuritis verwechselt werden kann, so möchte ich bemerken, dass Fälle mit Sektionsbefunden vorliegen, welche die Diagnose bestätigen. Zu den Krankheiten, welche durch die Schwangerschaft nicht verschlechtert, sondern gebessert werden können, gehört auch die multiple Sklerose und die Myasthenia gravis. Bei diesen beiden Krankheiten liegen neben Beobachtungen, welche über Verschlechterungen während der Gravidität berichten, auch solche vor, welche eine Besserung in dieser Zeit angeben.

Herrn Gossmann möchte ich bemerken, dass wir uns in Bezug auf die Schwangerschaft nicht anders verhalten können, wie in Bezug auf andere Krankheiten. Wenn wir nach einer typhösen Blutung eine Paraplegie beobachten oder eine Sinusthrombose, so bringen wir diese Zustände doch auch in Zusammenhang mit dem Typhus, wie Paraplegien nach Geburtsblutungen mit der Geburt. Noch mehr müssen wir die albuminurischen Lähmungen in Abhängigkeit von der Schwangerschaft bringen, denn die Albuminurie ist eben eine Folge der Gravidität; wir dürften sonst auch die Eklampsie nicht in ätiologische Beziehungen zur Schwangerschaft stellen. Der Zusammenhang einer Reihe von Lähmungsformen mit der Gravidität ist ganz ausser Zweifel, nur ist bei den zentralen Lähmungen der Nachweis nicht so leicht zu führen, wie bei den noch häufigeren peripheren Schwangerschaftslähmungen.

Auf die Frage des Herrn Grassmann erwidere ich, dass die Schwangerschaftsendocarditis sich unter Herzklopfen, Dyspnoe und der Entstehung von blasenden Geräuschen an der Spitze entwickelt; dieselbe ist gewiss nicht

häufig, es liegen aber doch auch Sektionsbefunde vor, welche an dem Bestehen derselben nicht zweifeln lassen. Dass Toxine in der Schwangerschaft sich sehr häufig bilden, dafür spricht besonders auch das sogenannte hysterische Erbrechen in der Schwangerschaft, welches gewiss in vielen Fällen kein hysterisches, sondern ein toxisches Symptom ist; wir können doch unmöglich annehmen, dass alle Frauen, die in der Gravidität brechen, hysterisch sind. Für den toxischen Charakter des Erbrechens spricht besonders auch der Umstand, dass sich schwere toxische Polyneuritiden so oft mit dem unstillbaren Erbrechen der Schwangeren kombinieren. Abgesehen von der Nephritis der Graviden kennen wir auch die Hämoglobinurie aus den Ikterus der Schwangerschaft, beide Umstände lassen sich auch nur durch Autointoxikation erklären.

Sitzung vom 16. Dezember 1903.

Vorsitzender: Hofrat Dr. Gossmann. Schriftführer: Dr. Brünings.

1. Herr Liese demonstriert ein fast ausgetragenes Kind, welches bei Hydramnion spontan bis zum Kopf in Steisslage geboren wurde. Wegen Hydrocephalus Expression. Das Kind zeigt ausgesprochene Mikromelie der Extremitäten, sonst gute Entwicklung.

2. Herr Mirabeau: **Kasuistische Mitteilungen aus dem Gebiete der Cystoskopie, mit Demonstrationen.**

Nach einem einleitenden Referat über die neuesten Arbeiten auf dem Gebiete der funktionellen Nierendiagnostik, und zwar der Phloridzinprobe nach Casper-Richter, der Kryoskopie und der Indigkarmininjektion nach Völker und Joseph, welche trotz wertvoller Resultate in manchen Einzelfällen noch keine allgemein brauchbaren Resultate ergeben haben, berichtet Vortr. über eine Reihe von Fällen, bei welchen die Cystoskopie und der Ureterenkatheterismus in Verbindung mit allgemein klinischen Beobachtungen genügend gute diagnostische Resultate ergeben hat.

I. **Paraureteraler Eiterherd mit Durchbruch in den Ureter.**

Bei einer jungen Frau war fast gleichzeitig mit dem Beginn einer Schwangerschaft grosse Schmerzhaftigkeit in der rechten Unterbauchseite eingetreten, mit zeitweisen Fiebererscheinungen und Blasenbeschwerden. Diese Beschwerden dauerten während der ganzen Schwangerschaft und wurden unter der Diagnose Cystitis behandelt. Im Wochenbett trat dann unter hohem Fieber plötzlich viel Eiter im Urin auf, und dieser Eiterabgang hielt auch nach Ablauf der akuten Erscheinung an, und man hielt den Prozess jetzt für eine aszendierende Pyelitis. Die cystoskopische Untersuchung ergab nun folgenden Befund: Die Blase für 150 ccm tolerant, die Schleimhaut im ganzen blass, doch in ihrem unteren Teil von zahlreichen braunroten Flecken (alten Hämorrhagien) durchsetzt. Aus dem linken Ureter entleert sich klarer Urin in regelmässigen Intervallen, die rechte Ureterenmündung funktioniert unregelmässig. Etwas seitlich von derselben befindet sich in diffus geröteter Umgebung eine kraterförmig eingezogene Ulceration, aus der sich bei Druck auf die rechte Unterbauchseite eitriges Sekret entleert. Durch wiederholte Sondierung der Fistel sowohl, wie des Ureters liess sich feststellen, dass der Fistelgang mit dem Ureter 10 cm von der Blase entfernt kommunizierte und dass aus der rechten Niere völlig klarer,

normaler Urin entleert wurde. Es handelte sich also um ein Exsudat, das sowohl in den Ureter, als auch in die Blase durchgebrochen war. Inzision des Exsudats von der Scheide aus, endovesikale Spaltung und Ätzung des Fistelgangs, glatte Heilung.

(Demonstration des cystoskopischen Befundes.)

II. **Einklemmung eines Steines im rechten Ureter,** 8 cm vom Nierenbecken entfernt; 10 Tage Anurie. Die am 10. Tage vorgenommene Cystoskopie ergibt linkerseits Mangel eines Ureters, rechts inkarzerierter Stein über der oberen Ureterenge. Die darauf vorgenommene Operation (Prof. Klaussner) bestätigt die Diagnose, die Patientin kam tags darauf unter urämischen Erscheinungen ad exitum.

(Demonstration des Steines.)

III. **Aszendierende Pyelonephritis in Verbindung mit ulceröser Cystitis mit wallnussgrossem Phosphatstein.**

Die 20jährige Patientin wurde 4 Jahre lang von einem Spezialisten wegen angeblicher Blasentuberkulose ohne Erfolg behandelt und kam dabei immer mehr herunter. Die cystoskopische Untersuchung ergab zunächst das Vorhandensein eines grossen Phosphatsteins und mehrerer Geschwüre in der Blase, ausserdem entleerte sich aus dem rechten Ureter dicker Eiter. Es wurde zunächst das Konkrement unter Leitung des Cystoskops zertrümmert und entfernt, worauf die Blase innerhalb 3 Wochen vollkommen ausheilte. Nun ergab die neuerliche cystoskopische Untersuchung linkerseits völlig klaren Urin, der auch mikroskopisch und chemisch sich als normal erwies; rechts dicken, rahmigen Eiter bei völlig normaler Uretermündung. Bei der nunmehr vorgenommenen Operation (typischer Lumbalschnitt) erwies sich die um das Doppelte vergrösserte Niere als vollständig vereitert, weshalb die Nephrektomie ausgeführt wurde. Glatte Heilung, Patientin seither vollkommen gesund.

(Demonstration des cystoskopischen Befundes, des Steines und der Niere.)

IV. **Rechtsseitige Nierentuberkulose mit beginnender Blasentuberkulose.**

Die 20jährige Patientin wurde seit einem halben Jahre wegen Cystitis ohne Erfolg behandelt. Die cystoskopische Untersuchung zeigte die Blase ziemlich normal, die linke Uretermündung produzierte in regelmässigen Intervallen klaren Urin. Die rechte Uretermündung zeigte eine stark ödematöse, tumorartig prolabierte Schleimhaut; der Katheter konnte nur wenige Centimeter vorgeschoben werden; es entleerte sich trüber Urin, der zahlreiche Eiterkörperchen und Tuberkelbazillen enthielt. Nephrektomie (Prof. Schmitt). Die wenig vergrösserte Niere war ganz durchsetzt mit Tuberkelknötchen von miliarer bis zu Erbsengrösse. Im Nierenbecken an einer Papille ein pfennigstückgrosses Geschwür. Nach einem halben Jahre neuerliche Urinbeschwerden. Die wiederholte Cystoskopie ergab ein von dem bei der Operation nicht ganz mit entfernten Ureter ausgehendes Geschwür von Markstückgrösse. Auskratzung des Geschwürs, Jodoforminstillationen, Dauerkatheter. Heilung innerhalb 3 Wochen.

(Demonstration des cystoskopischen Bildes und der Niere.)

V. Bei einer 42jährigen Bäuerin war die Diagnose: **Wachsender rechtsseitiger Nierentumor** gestellt worden.

Der doppelseitige Ureterenkatheterismus ergab beiderseits völlig normale Verhältnisse, es konnte deshalb mit Sicherheit der Tumor als nicht der Niere gehörig angesprochen werden, und auch die Palpation wies mehr auf einen Zusammenhang mit der Leber hin. Probelaparotomie ergab einen **abgeschnürten Leberlappen.**

VI. **Hydronephrose linkerseits.**

Die 42jährige Patientin bemerkte seit mehreren Jahren eine in regelmässigen Intervallen, unter heftigen, kolikartigen Schmerzen auftretende Geschwulst an der linken Bauchseite. Der Zustand wurde Jahre hindurch für Dickdarmkolik mit zeitweiser Kotansammlung gehalten und dementsprechend behandelt. Der Ureterenkatheterismus ergab linksseitigen Nierentumor; vermittels des Katheters konnte über ein Liter eitrig getrübten Urins aus der linken Niere entfernt werden, rechts vollkommen normale Verhältnisse. Die Nephrektomie ergab eine **kindskopfgrosse, vollkommen degenerierte Niere.** Glatte Heilung, andauerndes Wohlbefinden.

(Demonstration der Niere.)

Diskussion:

Herr Albrecht: Bei unkomplizierter Hydronephrose dürfte wegen der bekannten hochgradigen Resistenz und Restitutions-Fähigkeit der Nierenepithelien und der doch immerhin nicht ganz seltenen, jedenfalls stets in Frage zu ziehenden Möglichkeit einer Hypoplasie oder Atrophie oder Schädigung der andern Niere ein möglichst konservatives Verfahren nach Entfernung des Steins auch dann angezeigt sein, wenn die Nierensubstanz bis auf ein paar Millimeter Gesamtdicke reduziert ist. Man sieht ja nicht allzuselten, dass z. B. bei Cervixcarcinom beiderseitige höchstgradige Hydronephrose besteht, ohne dass deshalb die Patientin je urämische Erscheinungen gezeigt hätte. Bei einmal vorhanden gewesener Erkrankung im uropoetischen Gebiet besteht doch immer mehr als sonst die Gefahr, dass auch die andere Niere später pathologisch verändert werde, und da wird unter Umständen ein geringer Rest funktionsfähigen Parenchyms von grösster Wichtigkeit sein können. Ich sezierte neulich eine ca. 60jährige Patientin, bei der 5 Jahre ante mortem linksseitige Nephrolithiasis bestanden hatte, welche, wie die Sektion erwies, zu ziemlich hochgradiger Atrophie der linken Niere geführt hatte; die Steine waren indes sämtlich abgegangen, die Niere offenbar funktionstüchtig geblieben: denn sie hatte seit längerer Zeit die Harnabsonderung im wesentlichen allein zu besorgen, da die rechte (vikariierend hypertrophische) Niere von ausgedehntester eitriger Pyelonephritis durchsetzt, der Harnabfluss ausserdem durch grosse Tripelphosphatsteine im rechten Ureter ganz behindert war. In der rechten Niere war vor 2 Jahren Nephrolithiasis konstatiert worden, Steine durch Nephrotomie entfernt, die Narbe glatt verheilt.

Gerade wenn durch Untersuchung des isoliert aufgefangenen Harnes der betreffenden Niere der Mangel infektiöser Prozesse in ihrem Nierenbecken festgestellt worden ist, wird man in Zukunft es auch eher riskieren können, eine derartige Niere dem Körper zu belassen.

In Hinsicht auf die Frage der sekundären Natur der Blasentuberkulose stimme ich vollständig den ausgezeichneten Ausführungen des Herrn Vortragenden zu. Ich habe beim Weibe nie eine andere als eine descendierende Blasentuberkulose im Anschluss an Nierentuberkulose gesehen. Die angeb-

lichen häufigen und heilbaren Blasentuberkulosen sind wohl stets granuläre Cystitiden oder ähnliche Blasenerkrankungen. Auch beim Manne kommt nach meiner Erfahrung Blasentuberkulose so gut wie ausschliesslich sekundär nach Genital- oder Nierentuberkulose vor. Die zur Niere aszendierende Tuberkulose wird jedenfalls auch eine höchstgradige Seltenheit darstellen; doch muss ihre Möglichkeit zugegeben werden. Im letzten Monate sah ich einen seltsamen Fall der Art, bei welchem mir eine andere Erklärung kaum angängig erscheint: hochgradige kavernöse Tuberkulose der Prostata und des linken Samenbläschens, von linksseitiger Nebenhodentuberkulose aus, mit breitem Durchbruch der Prostatahöhle in die Blase, breiter käsiger Durchwucherung der Blasenwand in der Gegend des linken Ureterwulstes von der Samenblasentuberkulose her, mit Verschluss des linken Ureters, hochgradige käsige Tuberkulose seines untersten Abschnittes, Dilatation von Ureter und Nierenbecken, weniger diskontinuierlichen tuberkulösen Geschwüren im Verlauf des Ureters, mässig starker, nur auf die Nierenbeckenwand beschränkter tuberkulöser Pyelitis; keine Knoten etc. in der linken (noch rechten) Niere. Hier dürfte wohl der stagnierende und sich durchmischende Harn die Tuberkelbazillen nach oben getragen haben.

Herr Mirabeau: Es ist zweifellos, dass die unkomplizierte Hydronephrose an sich die radikale Entfernung der Niere nicht indiziert, dass vielmehr in solchen Fällen die Inzision und eventuelle Herausnahme der Steine zur Beseitigung der Beschwerden genügt, denn es ist nicht zu bestreiten, dass selbst relativ geringe Reste funktionierenden Nierengewebes für das Leben des Patienten von Bedeutung sein können. Wenn aber, und das ist leider sehr häufig der Fall, schon infektiöse Prozesse begonnen haben, so gibt die Erhaltung auch bedeutender Nierenreste schlechte Resultate, weil der Eiterungsprozess nach der Operation erst recht einsetzt und weiterschreitet. Im vorliegenden Falle war schon vor der Operation durch den Ureterenkatheterismus konstatiert worden, dass aus der Niere eitrig getrübte Flüssigkeit abging, und deshalb wurde von vornherein ohne Rücksicht auf etwa vorhandene funktionsfähige Nierensubstanz die Exstirpation beschlossen, zumal durch wiederholte Untersuchungen festgestellt war, dass die andere Niere völlig normal funktionierte.

Bezüglich der Blasentuberkulose bin ich sehr erfreut, dass die pathologisch-anatomischen Erfahrungen des Herrn Vorredners mit meinen klinischen Beobachtungen so vollständig übereinstimmen, insofern auch er ausschliesslich von der Niere deszendierende Prozesse beim Weibe beobachtet hat, und ich glaube, auch der von ihm bei einem Manne beobachtete Fall von primärer Hodentuberkulose mit sekundärer Erkrankung von Blase, Ureter und Nierenbecken, spricht nicht notwendig für einen im Ureter aszendierenden Prozess, denn bei der hochgradigen Erkrankung kann man auch an eine Ausbreitung der Tuberkulose auf dem Wege der Lymph- und Blutbahnen denken.

Durch die am Schlusse der Sitzung vorgenommene Ballotage wird Herr Prosektor Dr. Albrecht mit Stimmeneinheit als Mitglied aufgenommen, ebenso Herr Dr. Clifton Edgar-New York auf Vorschlag des Herrn Prof. Stumpf zum korrespondierenden Mitgliede ernannt.

Niederrheinisch-Westfälische Gesellschaft für Geburtshülfe und Gynäkologie.

Sitzung vom 13. III. 1904 zu Düsseldorf.

Herr Merttens-Düsseldorf eröffnet die Sitzung mit einigen geschäftlichen Mitteilungen.

Die sich anschliessende Vorstandswahl ergibt:

Fritsch-Bonn, I. Vorsitzender,
Everke-Bochum, II. Vorsitzender,
Wanner-Düsseldorf, I. Schriftführer,
Schulze-Vellinghausen-Düsseldorf, II. Schriftführer.
Dietrich-Cöln, Kassenführer.

Nachdem der scheidende Vorsitzende mit einigen Worten der Versammlung und ganz besonders den Schriftführern seinen Dank für die Unterstützung bei Leitung der Geschäfte ausgesprochen hat, übernimmt in Abwesenheit des neuen I. Vorsitzenden Everke-Bochum den Vorsitz.

Dem Kassierer wird nach Prüfung des Kassenberichtes, der ein sehr günstiges finanzielles Resultat ergibt, Decharge erteilt. Es folgt der Vortrag von

Schütte-Gelsenkirchen: **Über einen seltenen Fall von Ruptura uteri.**

Ich möchte mir erlauben, Ihnen heute über einen hochinteressanten Fall, wie ich ihn ähnlich in der Literatur nicht gefunden habe, kurz zu berichten.

Am 27. Juni 1901 wurde mir eine Ipara, 20jährige Frau, im neunten Schwangerschaftsmonat überwiesen wegen schwerer Eklampsie.

Der Muttermund war vollständig geschlossen, die Cervix ragte rüsselförmig in die Vagina hinein. Die meist zum Ziele führenden therapeutischen Massnahmen (Morphiuminjektionen, heisse Einpackungen, Aderlass, Injektionen von physiologischer Kochsalzlösung) liessen im Stich. Auf Grund des sich rapide verschlimmernden Zustandes entschloss ich mich nach etwa 24 starken eklamptischen Krampfanfällen zur Sectio caesarea.

Der Uterus wurde durch einen Längsschnitt in der vorderen Wandung geöffnet und ein frisch totes Kind entwickelt. Es schloss sich eine starke Atonie an. Wegen des geschlossenen, für eine Kornzange nicht durchgängigen Muttermundes liess sich durch diesen ein Jodoformgazestreifen nur schwer durchziehen mittels eines starken Seidenfadens, der durch eine Knopfsonde vom Cavum uteri nach der Vagina hindurchgeführt wurde. Da die Frau kinderlos war, konnte ich mich zur Exstirpation des Uterus nicht entschliessen, obgleich die hochgradige Atonie trotz wiederholter fester Tamponade nicht wich und erst nach ca. 40 Minuten langer Massage derartige Kontraktionen auftraten, dass man es wagen konnte, den Uterus zu versenken. Die eklamptischen Anfälle hörten sofort auf, und der Heilverlauf war nur gestört durch einen Abszess, welcher zu einer Fistelbildung vom Cavum uteri durch die Bauchdecken führte.

Die Fistel schloss sich nach ca. 3 Wochen, und zurück blieb nur eine feste Verwachsung des mittleren Teiles der vorderen Uteruswand mit den Bauchdecken.

Die Abszessbildung ist wohl auf eine Infektion infolge der langdauernden Massage des Uterus zurückzuführen.

Circa 15 Monate später stellte sich mir Pat. als gravida von etwa 7 Monaten wieder vor.

Anomalien irgend welcher Art fanden sich nicht. Die Portio stand ziemlich weit vorn und neigte sich nicht im mindesten nach hinten, sodass ich der Frau einen normalen Verlauf der Schwangerschaft in Aussicht stellen konnte.

Etwa 14 Tage später, in den letzten Tagen des Monats September, fiel Patientin aus dem Bett auf den Bauch. Im Anschluss hieran stellten sich nach Aussage der Kranken ein: Hochgradige Schmerzen im Bauch, Erbrechen, Meteorismus, auch sollen Flatus in den ersten Tagen nicht abgegangen sein, während später Diarrhöen auftraten. Da ich verreist war und Patientin einen anderen Arzt nicht konsultieren wollte, so tröstete sie sich mit dem Gedanken, derartige Beschwerden fänden sich wohl bei jeder Schwangerschaft. Nach mehreren Tagen gingen die anfänglich bedrohlichen Erscheinungen zurück, und nach ca. dreiwöchentlicher Bettruhe versuchte Patientin, ab und zu aufzustehen, trotz der Bauchschmerzen, des aufgetriebenen Leibes und des schlechten Allgemeinbefindens. Etwa 14 Tage nach dem Fall fiel es der Kranken auf, dass häufig Blähungen und fast ständig ganz übelriechender Ausfluss aus der Vagina abgingen.

Am 31. Oktober trat alsdann ganz plötzlich eine ungemeine Verschlimmerung ein, heftigste Schmerzen, Erbrechen u. a. m., sodass ich nach ca. 18 Stunden gerufen wurde. Es fand sich: mässig starke Cyanose, ängstlicher Blick, allgemeine Unruhe, sehr starker Meteorismus, unaufhörliches Erbrechen, Puls klein, frequent, 152 in der Minute, Temperatur 38, Fundus uteri nicht abgrenzbar, Muttermund fast geschlossen, kaum für einen Bleistift durchgängig.

Diagnose: Ruptura uteri, allgemeine Peritonitis.

Pat. wird zur sofortigen Operation ins Krankenhaus aufgenommen. Nach 1 Stunde Laparotomie:

Schnitt am äusseren Rande des rechten M. rectus. Nach Eröffnung der Bauchhöhle strömen eine Menge übelriechender Gase, sowie ca. 3—4 l einer stark stinkenden, faulen Flüssigkeit heraus. Der vorliegende Fötus wird an den Beinen entwickelt und ist so stark maceriert, dass beim Emporheben desselben die Stirnbeine auf die Erde fallen. Rechts unten liegen frei die macerierten Placentareste. Der Fruchtsack ist glattwandig, nur wölben sich einige längliche Partien etwas vor. Im oberen Winkel desselben findet sich eine ca. 5 markstückgrosse Öffnung, welche in die freie Bauchhöhle führt. Das ganze Bild ist anfangs durchaus unklar.

Bei der bimanuellen Untersuchung findet sich, dass der Uterus sich auf ca. Faustgrösse verkleinert hat, und dass auf dem Fundus uteri sich eine ca. 3—4 cm lange und etwa $^1/_2$ cm breite Öffnung befindet. Im übrigen ist der Uterus ringsum fest verwachsen. Die nochmalige nähere Betrachtung des Fruchtsackes ergibt, dass derselbe gebildet ist durch dicke, fibrinöse Schwarten auf den fest mit einander verwachsenen Intestinis. Durch die 5 markstückgrosse Öffnung im oberen Teile des Fruchtsackes gelangt man in den noch freien oberen Teil der Bauchhöhle. In dieser finden sich noch ca. $^3/_4$ Liter der zersetzten, jauchigen Flüssigkeit. Die Intestina sind stark gerötet und aufgetrieben, im übrigen aber nirgends mit einander verklebt, auch finden sich keine fibrinösen Auflagerungen. Es wird die Flüssigkeit soweit als möglich mittels Gazetupfer entfernt und alsdann die Bauchhöhle mit ca. 4—5 Liter physiologischer Kochsalzlösung ausgespült. Hiernach Drainage

mittels 4 dicker, nach den verschiedensten Richtungen hin gelegter Jodoformgazedrains und Schliessung der Bauchhöhle bis auf eine weite Drainageöffnung.

Der Verlauf war ein wider Erwarten günstiger, indem Atem- und Pulsfrequenz schon bald bis fast auf die Norm zurückgingen, das Allgemeinbefinden sich besserte, kurzum indem die Frau genas. Das Nähere ergibt die Temperaturtabelle. Indessen heilten die Bauchdecken vollständig per sec. und wichen schon bald weit auseinander. Am achten Tage p. op. bildeten sich ferner an der rechten Seite im unteren Teile des Fruchtsackes nicht weniger als 4 Darmfisteln aus. Die eine derselben war kaum bleistiftdick, während die andern 10 pfennigstück- bis markstückgross wurden, sodass man bequem mit einem Finger in dieselben eindringen konnte. Die eine der grösseren Fisteln lag ganz oberflächlich, die 3 andern ganz in der Tiefe, dicht neben einander.

Speisen wurden gut verdaut und flossen nach 12—18 Stunden aus den tief gelegenen Fisteln ab, während Milchklystiere schon bald aus der oberflächlich gelegenen Fistel wieder herausdrangen, ein Beweis dafür, dass letztere einer tiefer liegenden Darmpartie angehörte. Wie man durch Einführen von Sonden in die verschiedenen Fisteln feststellen konnte, lagen die beiden am meisten entfernt liegenden Fisteln nur etwa 18—20 cm auseinander. Trotzdem glaubte ich wegen der ungemein starken, bei der Operation beobachteten Verwachsungen dieser Darmpartien eine Darmresektion nicht vornehmen zu dürfen, zumal die Ernährung der Kranken eine genügende blieb. Ich wartete daher zunächst ab, um die tiefen Fisteln nach Möglichkeit ausgranulieren zu lassen. Es gelang dieses wider Erwarten auch sehr gut. Die oberflächliche Fistel wurde am 14. Februar 1903 (also nach 15 Wochen) geschlossen, und schon 3 Wochen später konnte Pat. fast als geheilt nach Hause entlassen werden. Die damals noch bestehende, kaum streichholzdicke, in die Tiefe gehende Fistel schloss sich Mitte Mai spontan, und seitdem fühlt sich die Kranke völlig gesund. Zur Zeit findet sich eine Bruchanlage in der Bauchnarbe. Bei der bimanuellen Untersuchung fühlt man den Uterus mit beiden Bauchnarben verwachsen. Pat. menstruiert normal und ohne Beschwerden.

In der zersetzten Flüssigkeit, welche sich im Fruchtsack und in der Bauchhöhle befand, fanden sich nur Fäulniserreger, vor allem Bacterium coli, hingegen keine virulenten Keime. Ein Meerschweinchen, dem 1 cbcm dieser Flüssigkeit in die Bauchhöhle injiziert wurde, blieb am Leben.

Ich stelle mir den Hergang dieses Falles folgendermassen vor: Durch die infolge der Sectio caesarea mit nachfolgender Entzündung entstandenen Verwachsungen des Uterus mit den Bauchdecken war die Ausdehnungsfähigkeit des Uterus herabgesetzt, analog den Fällen, in denen die Ventrifixation zu hoch am Fundus uteri vorgenommen wird. Es trat demnach während der Gravidität eine übermässige Spannung der Uterusmuskulatur ein, sodass eine gewisse Prädisposition zur Ruptura uteri bestand. Letztere erfolgte denn auch sofort, als eine äussere Gewalteinwirkung, der Fall aus dem Bett, erfolgte. Es wurde nach entstandener Ruptur das Kind nebst Placenta in die Bauchhöhle geboren, wobei die Blutung nur sehr gering gewesen sein muss. Infolge dieses Fremdkörpers in der Bauchhöhle bildete sich

ringsum eine reaktive Entzündung aus, es entstanden an den direkt angrenzenden Darmschlingen peritonitische Verklebungen, Verwachsungen und dicke fibrinöse Auflagerungen und Schwarten, sodass ein völlig neuer Fruchtsack sich bildete. Die infolge der Fäulnis entstehenden Gase gingen bei höherer Spannung durch die Öffnung im Fundus uteri durch das Cavum uteri und die Vagina nach aussen ab.

Mag nun dieses schliesslich in der Rupturstelle quasi gegebene Ventil versagt, oder mag eine stärkere Maceration oder eine Gewalteinwirkung stattgehabt haben — jedenfalls kam es in ca. 4 Wochen nach dem Fall aus dem Bette zu einer Ruptur dieses zweiten Fruchtsackes, sodass sich die zersetzte Flüssigkeit in die bis dahin noch freie Bauchhöhle ergiessen konnte und nunmehr zu einer allgemeinen Peritonitis führte.

Die Entstehung der Darmfisteln ist wahrscheinlich dadurch erfolgt, dass infolge der langdauernden Einwirkung der Fäulniserreger die Darmwandungen weniger widerstandsfähig wurden und schliesslich usurierten.

Ich erlaube mir, im Anschluss hieran den völlig macerierten, ca. 7 Monate alten Fötus herumzureichen, sowie die beiden Scheitelbeine, welche beim Emporheben des Fötus auf die Erde fielen.

Hierauf Vorstellung der blühend aussehenden Kranken, welche angibt, dass sie normal und ohne geringste Beschwerden menstruiert und sich völlig gesund fühlt. Man sieht in der Medianlinie eine ca. 12—15 cm lange und in der Mitte ca. 4 cm breite Bauchnarbe, die zur Zeit noch ganz derb und fest ist, später aber wohl zur Bildung eines Bauchbruches führen kann.

Bei der vaginalen Untersuchung fühlt man einen normal grossen Uterus, der am Fundus mit den Bauchdecken verwachsen ist.

von Guérard-Düsseldorf: Die Anwendung des Kaiserschnittes im vorliegenden Falle ist ausserordentlich interessant. Überblickt man den heutigen prinzipiellen Standpunkt bei Formen schwerster Eklampsie, so stehen sich hauptsächlich gegenüber: die Verfechter des konservativen Verfahrens, sowie die des aktiven Vorgehens, und hier wiederum teilen sich, was direkte blutige Eingriffe angeht, die Parteien in zwei Lager. Die einen wünschen die sogen. vaginale Sectio caesarea, die andern den klassischen Kaiserschnitt. Verfolgt man genau sämtliche diesbezügliche Veröffentlichungen, besonders die neueren Datums, so muss sofort die Ungleichmässigkeit der Fälle auffallen. Aus einem oder mehreren selbst beobachteten Fällen wird ein allgemeines Urteil gefällt, und es heisst: das konservative oder dieses oder jenes andere Verfahren ist das allein richtige.

Eine solche Schlussfolgerung, der man immer wieder begegnet, ist irrig. Man kann höchstens sagen: Für die von mir beschriebenen Fälle, oder für die, welche diesen gleichen, ist das betreffende Verfahren das richtige. Vor einer Verallgemeinerung soll man sich wohl hüten.

Um kurz die Frage des Kaiserschnittes bei Eklampsie zu streifen, so gibt es meiner Ansicht nach Fälle, wo der Kaiserschnitt nicht nur er-

laubt, sondern sogar geboten ist. Es handelt sich hier um äussers schwere Zustände bei älteren Erstgebärenden mit rigider enger Vagina mit unverstrichener Cervix, die bisweilen mehrere Zentimeter lang ist, wo die Untersuchung jede Art von bemerkbarer Wehentätigkeit ausschliesst, wo vor allen Dingen mit Sicherheit die Herztöne nachzuweisen sind. Nochmals sei betont, dass es sich hierbei um denkbar schwere Fälle handelt, in denen man sozusagen in moribunda arbeitet, um das kindliche Leben zu retten. Fälle, wo die Anfälle noch zählbar sind, eine Erweiterung der Cervix stattgefunden hat oder bereits Geburten vorangegangen sind, gehören überhaupt nicht hierher.

Bei solch schweren Zuständen, wo die Zeit der Überlegung nur eine sehr kurze sein kann, so kurz, dass sie bisweilen nur nach halben Stunden zählt, ist aber, wie ich bereits an anderer Stelle betonte, auch möglichst schnell einzugreifen. Nur dem schnellen Eingreifen verdanke ich in meinem letzten derartigen Falle, dass es gelang, bei sehr desolatem, ja wohl hoffnungslosem Zustande der Mutter, das im 8. Monat getragene Kind lebend zu extrahieren und auch dem Leben zu erhalten.

Betreffs des Platzens der Narbe möchte ich kurz einen Fall erwähnen, der in der Beziehung anregend genug ist. Ein Kollege wird zu einer Italienerin mit allgemein verengtem Becken gerufen, nachdem dessen Trägerin am Ende der Schwangerschaft mehrere Tage gekreisst hatte. Ausgiebige Versuche, mit der Zange zu entbinden, hatten den in der Geburtshülfe wohl erfahrenen Kollegen nicht zum Ziele geführt. Relative Indikation zum Kaiserschnitte mit Einwilligung der Ehegatten. Transport zur Klinik, darauf die Sectio. Das Kind wird scheintot geboren, wieder belebt, stirbt aber leider nach einigen Stunden. Glatte Heilung bis auf eine kleine Fistel im oberen Wundwinkel, die nach einiger Zeit operativ geschlossen wird. Bald darauf tritt wieder Schwangerschaft ein. Im 8. Monat derselben werde ich dringend zur Patientin gerufen. Dieser Ruf erreicht mich erst nach ca. $1^1/_2$ Stunden. Bei der Ankunft liegt Patientin im Bett mit querem, nicht dem Narbenverlauf entsprechenden Riss der Bauchdecken. Auf demselben lag ein ca. kindskopfgrosses Konvolut von Darmschlingen, das vor $2^1/_2$ Stunden ausgetreten war. Die Helferin hatte den Fliegen, welche sich auf dem Darm niederliessen, zuerst mit den Händen gewehrt, dann, als sie müde wurde, ein nicht gerade sehr sauberes Handtuch darüber gelegt. Guter Rat war teuer. Ich reponierte im Vertrauen auf die Zähigkeit der Patientin die Därme, resezierte die zerfetzten Wundränder und legte eine sorgfälte Naht an. (Alles in einer kleinen, schmutzigen Stube.) Am folgenden Tage traten Wehen ein. Sobald als möglich wurde die hohe Zange angelegt und dabei ein lebendes Kind extrahiert. Die Patientin stand nach ca. 3 Wochen auf. Kind und Mutter geht es gut. Jetzt ist Patientin wieder gravida.

Schütte-Gelsenkirchen: Ich habe den obigen, auch in manch anderer Beziehung sehr interessanten Fall hier vorgetragen, weil er sehr grosses Interesse bieten muss wegen der meines Wissens einzig dastehenden Ruptur uteri. Ich bin deswegen lediglich auf den diesbezüglichen Teil des Falles näher eingegangen, während ich die Eklampsie, speziell die Indikationen bei derselben, zur Sectio caesarea nur oberflächlich berührt habe.

Ich möchte mir nunmehr erlauben, Ihnen diese Indikationen, welche mich zur Ausführung der Sectio caesarea bestimmten, in möglichster Kürze wiederzugeben: Nach etwa 10—11 sehr schweren eklamptischen Anfällen wurde mir die Frau von dem behandelnden Arzte direkt behufs Ausführung der Sectio caesarea zugeschickt. Obgleich der Zustand der Kranken ein bereits sehr bedenklicher war und sich nicht die geringsten Anzeichen für den Beginn der Geburt vorfanden, konnte ich mich hierzu nicht entschliessen, sondern glaubte zunächst, die allgemein gebräuchlichen konservativen Heil-

methoden versuchen zu müssen: Es wurden 3,0 g Chloralhydrat per Clysma und 0,03 g Morphium subkutan verabfolgt. Eine Verabreichung noch grösserer Mengen von Narkotica verbot mir eine nunmehr auftretende starke Pupillenverengerung. Es wurden weiter durch Aderlass der Kranken 250—300 g Blut abgenommen, wofür 500 g einer 0,06 proz. physiologischen Kochsalzlösung subkutan gegeben wurden. Gleichzeitig fanden heisse Einpackungen statt. Trotz dieser Massnahmen trat indessen nur eine ganz vorübergehende, geringe Besserung ein, indem die Krämpfe in den ersten 1—2 Stunden etwas weniger häufig und weniger intensiv auftraten, um dann von Anfall zu Anfall offensichtlich sich zu verschlimmern und schliesslich alle 20 Minuten und noch häufiger wiederzukehren. Dabei stellte sich etwa 2 Stunden vor der Operation von Anfall zu Anfall sich verschlimmerndes Trachealrasseln und Cyanose ein; der sehr beschleunigte kleine Puls setzte ab und zu aus, sodass man es mit einer fast Moribunden zu tun hatte.

Die Geburtswege waren immer noch vollständig geschlossen, der Muttermund ragte rüsselförmig in die Vagina hinein und war so eng, dass bei Ausführung der Operation selbst von oben her eine Sonde nur mit Mühe durch denselben hindurchgeführt werden konnte. Ich frage, meine Herren, was blieb mir in diesem Falle anderes übrig als der Kaiserschnitt? — Hätte ich noch länger gewartet, so würde die Frau nach 1—3 Stunden sicherlich ad exitum gelangt sein, während durch den Kaiserschnitt die Kranke gerettet ist.

Kindliche Herztöne wurden vor der Operation nicht mehr wahrgenommen, indessen konnte dieses für mich im vorliegenden Falle in therapeutischer Hinsicht nicht in Betracht kommen.

Merttens-Düsseldorf: Ich stehe, was die Behandlung der Eklampsie anlangt, auf dem konservativen Standpunkte. Ich habe eine ganze Reihe schwerer Eklampsien mit Jacquetschen Einpackungen und Morphium durchgebracht. Es ist mir noch stets gelungen, den Cervikaltampon nach Barnes-Fehling einzuführen, auch wenn ich mit der kleinsten Nummer beginnen musste.

Everke-Bochum: Die Indikation schien mir in diesem Falle gegeben durch die Verhältnisse des Muttermundes. Ich möchte heute wiederum betonen, dass wir stets bei schwerer Eklampsie die schnelle Entleerung des Uterus als das vorteilhafteste und sicherste Verfahren betrachtet haben und betrachten (cf. Münch. med. Wochenschr. No. 47. 1899). Unsere Statistik führt nur die schwersten Eklampsiefälle auf; denn nur diese werden in die Krankenhäuser gebracht; dagegen haben die Universitätskliniken viele leichte Fälle autochthoner Eklampsie, günstige Fälle, die wir nur mal ausnahmsweise in konsultativer Praxis sehen.

Wird nun ein solch schwerer Eklampsiefall eingeliefert, so überlegen wir, auf welche Weise können wir nach dem Stande der Geburt den Uterus schnell und möglichst schonend entleeren (denn in 90 pCt. hört ja mit der Entleerung des Uterus die Eklampsie auf), und selbstverständlich wird der natürliche Weg bevorzugt, wenn es eben geht.

Wenn uns bei abdomineller Sectio von 9 Fällen 6 starben und nur 3 durchkamen, so war hier die Causa mortis nicht die Sectio; die Frauen starben eben trotz der Sectio an der Schwere der Intoxikation, zu später Einlieferung u. s. w.

Was die vaginale Sectio angeht, so scheint mir die Sache noch nicht abgeschlossen. Die Prognose für das Kind, das natürlich bei abdominaler Sectio am wenigsten gefährdet ist, ist ungünstiger, und die Narben werden wohl später nicht so ganz gleichgültig sein [1]).

[1]) Vor 8 Tagen machte ich vaginale Sectio bei Placenta praevia mit geschlossenem Muttermund; ich war erstaunt über die Leichtigkeit der Operation.

Eppner-Essen: Ich verfüge über ein ziemlich grosses Material auf diesem Gebiete. Seit 1886 habe ich über 100 Eklamptische behandelt. Gestern z. B. habe ich eine solche entlassen, und heute Mittag wurde mir ein neuer Fall mit ziemlich schwerem Koma eingeliefert. Meine Erfahrung hat mich immer mehr auf die abwartende Methode verwiesen. Die Resultate derselben sind oft überraschend gute. Ich lasse den Kranken 40° heisse, möglichst protrahierte Bäder geben mit nachfolgenden Einwickelungen und mehrstündigem Schwitzen, unterstützt eventuell durch Morphium oder leichte Chloroformeinatmungen. Dadurch werden die Anfälle gelinder, die Wehentätigkeit wird energisch angeregt, sodass die Cervix sehr schnell verstreicht und man mit Hülfe von Cervixinzisionen baldigst die Frucht entwickeln kann.

Ich habe auf diese Weise oft ganz hoffnungslos erscheinende *Fälle* durchgebracht und sogar noch lebende Kinder geboren werden sehen, wo mir dies völlig ausgeschlossen erschienen war.

Niemals war ich genötigt, zur Dührssenschen Operation zu schreiten, und dreimal nur habe ich den Kaiserschnitt gemacht, zweimal aus absoluter Indikation, einmal, vor nicht langer Zeit, aus einer Indikation von allgemeinem Interesse. Bei der 32jährigen Patientin, die in schwerstem Koma eingeliefert und sogleich auf den Operationstisch gebracht wurde, fand sich die Cervix in ein ringförmiges Carcinom verwandelt, sodass jede Dilatation ausgeschlossen war. Im kleinen Becken fanden sich zwei kindskopfgrosse Tumoren als absolutes Geburtshindernis. Bei der nun folgenden Sectio erwiesen sich diese als carcinomatös entartete Ovarien, daneben fand ich noch ein sehr grosses inoperables Pyloruscarcinom und ausgedehnten Leberkrebs. Pat. erwachte glücklicherweise nicht wieder aus ihrem Koma.

Auf Grund meiner Erfahrungen möchte ich die abwartende Methode einer grösseren Berücksichtigung empfehlen.

Kissler-Barmen demonstriert ein Präparat, herrührend aus einer Uterusruptur nach falsch ausgeführter Ventrofixation.

24jährige IIpara, letzte Periode Februar 1903, hochgradige Beschwerden und beständiges Krankenlager während der ganzen Gravidität; 3 Wochen vor dem Geburtstermin Beginn der Wehen, 8 Tage darauf Wasserabgang, Steigerung der Schmerzen bis zur Unerträglichkeit, ohne Fortschreiten der Geburt.

Befund am 10. XII. 1903: Drohende Uterusruptur, Querlage des Kindes, Vagina überdacht von der stark hervorgewölbten, hypertrophischen, fixierten vorderen Uteruswand, Muttermund hoch über dem Promontorium, nur schwer zu erreichen, 3markstückgross, vordere Lippe ödematös, hintere verstrichen. Auf dem Transport zur Klinik Uterusruptur und Austritt des Kindes in die Bauchhöhle. Sofortige Laparotomie: Riss links vom Tubenansatz bis tief ins Parametrium, stark zerfetzt; Adhäsionen zwischen Uterus fundus und Bauchwand ausgedehnt, sehr fest, nur durch starke Schere durchtrennbar. Porro wegen Kollaps. Unterbindung der Gefässe und Naht des parametranen Risses unterhalb des Schlauches, Versorgung desselben zwischen fester vaginaler und abdominaler Tamponade. Patientin wurde nach 4 Wochen geheilt entlassen. Die Fixationsstränge sassen in einer Ausdehnung von mehr als Fünfmarkstückgrösse am Fundus zwischen den Tubenabgängen und erstreckten sich zum Teil noch auf die hintere Uteruswand, waren äusserst derb und rein fibrös; eine Entfaltung des Fundus in der Gravidität daher unmöglich.

Schütte-Gelsenkirchen: I. Ruptura uteri completa.

Es handelt sich um eine spontane Ruptur bei einer Sechstgebärenden. Das tote, ausgetragene Kind wurde an dem in die Vagina ragenden Füsschen leicht per vaginam extrahiert, während die Placenta in der Bauchhöhle lag. Es wurde Laparotomie gemacht, die Placenta, die Blutcoagel und das Blut (ca. $1^1/_2$ Liter) aus der Bauchhöhle entfernt und der Uterus exstirpiert. Dieser

hat, wie man hier im vorliegenden Präparat sieht, in der vorderen Wand einen ca. 12—15 cm langen, sich auf das linke Parametrium erstreckenden Riss. Alsdann wurde eine mässig starke Blutung aus der Risswunde des lockeren parametranen Gewebes sorgfältigst gestillt und das Peritoneum über den nach der Vagina zu breit drainierten Wundtrichter geschlossen. Nach der Operation wurden 800 g physiologischer Kochsalzlösung subkutan gegeben wegen des starken Blutverlustes vor der Operation, durch den Patientin fast pulslos geworden war. Heilung ohne Komplikation.

II. Ruptura uteri et vesicae urinariae.

Das Präparat stammt von einer Frau mit einem hochgradig verengten osteomalacischen Becken: Conjugata vera 5,0. Vorher vorgenommene gewaltsame Entbindungsversuche (Perforation des kindlichen Schädels, Exartikulation eines Armes und eines Beines), wobei ein kompletter Dammriss entstanden war, führten nicht zum Ziele. Etwa 16 Stunden später kam Patientin auf meine Station in einem schwer septischen Zustande. Bei der trotzdem vorgenommenen Laparotomie findet sich septische Peritonitis, in der Bauchhöhle ca. 1½ Liter einer aus Fruchtwasser, Meconium und Urin bestehenden Flüssigkeit. In der vorderen Wand des unteren Uterinsegmentes findet sich ein ca. 15 cm langer Riss, welcher übergeht in einen ca. 10 cm langen Blasenriss. Das lockere Bindegewebe der Blase ist mit Urin durchtränkt. Das zerstückelte, noch im Uterus befindliche Kind wird durch den queren Fundalschnitt entwickelt und nun der Uterus bis auf eine ca. 8 cm lange Partie des hinteren unteren Uterinsegmentes exstirpiert. Letzteres wird mit dem Peritoneum parietale bis an den Bauchschnitt vereinigt, um die Bauchhöhle gegen die Blase abzuschliessen, deren Riss wegen der Urininfiltration nicht genäht werden konnte. Es wird nun die untere Wunde entlang der Blase nach vorn, wie nach der Vagina zu breit drainiert. Die Bauchhöhle wird nach gründlicher Reinigung und Ausspülung mit physiologischer Kochsalzlösung gleichfalls ausgiebig drainiert und bis auf die Drainageöffnung geschlossen. Exitus letalis etwa 18 Stunden nach der Operation an fortschreitender Sepsis.

Ich möchte nicht unerwähnt lassen, dass mir der oben ausgeführte Abschluss der Bauchhöhle gegen die Blase sehr gefallen hat und dass ich dieses Verfahren in geeigneten Fällen dringend empfehlen möchte.

Am Präparat sehen wir im vorderen Uterinsegment einen ca. 15 cm langen Riss. Sehr auffällig ist, dass die Muskulatur im Fundus uteri ca. 2½ cm, im unteren Uterinsegment hingegen nur etwa ½ cm dick ist. Auf Grund dieses Befundes mag es zweifelhaft sein, ob der Riss violenter Natur ist oder aber, ob er spontan entstanden ist.

III. Ruptura uteri completa.

Dieselbe entstand spontan durch eine sehr kräftige Wehe bei einer Erstgebärenden mit normalem Becken bei dreimarkstückgrossem Muttermunde. Kind und Placenta wurden in die Bauchhöhle geboren. Etwa 1 Stunde nach erfolgter Ruptur wurde an der puls- und bewusstlosen Frau in extremis operiert (Totalexstirpation per Laparotomie etc.), in derselben Weise wie im Falle I. Vor, während und nach der Operation wurden 1500—2000 g einer 0,06 proz. physiologischen Kochsalzlösung teils subkutan gegeben, teils in die Bauchhöhle gegossen.

Es trat völlige Genesung ein. Dieselbe wurde vorübergehend kompliziert durch eine Phlegmasia alba dolens dextra.

Am Präparat sieht man einen ca. 15—20 cm langen Riss in der vorderen Uteruswand, der sich auf das linke Parametrium fortsetzt.

Bertholdt-Dortmund: Ich will nur ganz kurz von einem Fall berichten, bei dem auch eine falsche Ventrifixur gemacht worden war. Die Fixur war von einem Chirurgen nicht nur an der hinteren Wand, sondern auch so hoch angelegt, dass das ganze Organ gestreckt lag. Zirka ¾ Jahre

post operationem wurde mir die Patientin in meine Klinik eingeliefert mit Ileus. Die sofort vorgenommene Operation ergab den oben geschilderten Befund, und ferner fand ich eine Darmschlinge abgeknickt und eingeklemmt zwischen dem falsch fixierten Uterus und der Bauchwand.

Merttens-Düsseldorf: I. Präparat von Inversio uteri totalis, herbeigeführt durch Fundusmyom.

Es handelt sich um eine 35jährige Frau, die mehrmals geboren hat. Sie blutete bereits seit vielen Monaten, ohne ärztlichen Rat zu holen aus Scheu vor der Untersuchung, bis sie eines Mittags infolge enormer Blutung zusammenbrach. Der nun herbeigerufene Kollege fand die Frau pulslos und begnügte sich damit, eine Tamponade zu machen, die, wie er mir mitteilte, infolge eines in der Scheide liegenden Tumors ihm rechte Schwierigkeiten bereitet hatte, und die üblichen Mittel gegen die Anämie anzuwenden. Hierdurch hatte sich denn auch nach 2 Stunden, wo ich die Patientin sah, der Zustand etwas gebessert. Die Frau war allerdings noch enorm anämisch, doch war der Puls wieder zu fühlen. Sie wurde sofort in meine Klinik transportiert. Am andern Morgen nahm ich die Tamponade fort. Es entleerten sich stark stinkende Fetzen, und bei dem Versuche, sich zu orientieren über den die ganze Scheide ausfüllenden derben Tumor, trat erneute Blutung auf, sodass ich sofort wieder tamponierte, um für den vorgesehenen operativen Eingriff die Frau durch unnötigen Blutverlust nicht noch mehr zu schwächen. Abends trat nach einem Schüttelfroste eine Temperaturerhöhung auf 39,5 ein, weshalb ich für den anderen Tag (Sonntag) die Operation in Aussicht nahm.

In leichter Narkose fühlte man, dass es sich um eine totale Inversion des Uterus handelte, hervorgerufen durch ein doppelt orangegrosses, im Fundus sitzendes Myom. Die Cervix war gleichfalls total umgestülpt, sodass ohne Grenze der Muttermund (aussen) gleich in die Scheidenwand überging. Kenntlich war der Übergang nur durch die faltige Cervikalschleimhaut. Vom Abdomen her fühlte man sehr deutlich den Einziehungstrichter, in den die Ligamente hineinliefen. Was den Fall noch besonders auszeichnet, war der Umstand, dass die Oberfläche des Myoms und des Uteruskörpers selbst nekrotisch war, belegt mit stinkenden, leicht abziehbaren, membranösen Fetzen, während die Cervix gesund und gut ernährt aussah. In Anbetracht dieser Nekrose entschloss ich mich zu sofortiger Totalexstirpation per vaginam. Dieselbe war durch die anfangs etwas schwierige anatomische Orientierung kompliziert, zumal machte die Lösung der mit in den Umstülpungstrichter hineingezogenen Blase etwas Schwierigkeiten, nach deren Gelingen dann die Operation glatt vor sich ging.

Anfangs schien die Patientin sich zu erholen. Die Temperatur ging zur Norm herab, aber schon vom 3. Tage an stieg die Temperatur unter Schüttelfrösten langsam höher, und es bildete sich das Bild der Pyämie aus. Ich habe in diesem Falle die Nuklein-Kochsalzbehandlung angewandt. Die Reaktion sowohl von Seiten des Knochensystems wie im Blutbilde trat typisch auf. Doch trat kein Erfolg ein, und Patientin ging an ihrer Pyämie zu Grunde. Schon vor der Nukleinbehandlung war das Blut fast weiss. Die roten Blutkörperchen waren gegenüber den weissen enorm gering an Zahl. Der Haemoglobingehalt 25—30 pCt. So war wohl schon im voraus anzunehmen, dass dieses Blut nicht mehr imstande war, die genügenden Antikörper zu bilden.

II. Ein Körpercarcinom eines myomatösen Uterus.

Das Präparat ist durch Freundsche Totalexstirpation gewonnen und stammt von einer Krankenschwester. M. hat eine ganze Reihe von Körpercarcinomen gerade bei Nulliparibus operiert, während das Portiocarcinom bei diesen selten zu sein scheint.

Wanner-Düsseldorf: Ich erlaube mir, Ihnen die Photographie von einem Falle herumzugeben, der ähnlich liegt. Einer 63jährigen Frau, welche

schon öfters bemerkt hatte, dass zwischen den Schamlippen eine geschwulstartige Masse hervorgekommen war, stürzte beim Heben einer schweren Last dieselbe ganz hervor und hing zwischen den Beinen. Wenn Sie das Verhältnis der Oberschenkel der Frau zu dem Tumor vergleichen, so werden Sie sehen, dass es sich um eine ganz ansehnliche Geschwulst gehandelt hat. Ich habe nicht totalexstirpiert, sondern die Amputation des Uterus gemacht unter sorgfältiger Vernähung der Wundränder des zurückgebliebenen Stumpfes, um eine Reinversion zu verhindern. Die Frau wurde am 16. Tage geheilt entlassen.

Everke-Bochum: In diesem Falle war ja der vaginale Weg vorgeschrieben. Wenn es sich aber um reine Inversion handelt ohne Tumor, dann scheint mir doch der abdominale Weg der beste zu sein. In den letzten Jahren haben Küstner, Kehrer u. a. den vaginalen Weg empfohlen. Man arbeitet aber hier viel im Dunkeln, man kann sich kein so klares Bild machen von den Verhältnissen, wie bei Laparotomie in Beckenhochlagerung.

In meinem Falle (cf. diese Monatsschrift, Bd. IX) konnte ich bei Laparotomie die Verhältnisse gut übersehen; zwei kleine Einschnitte (vorn und hinten) in den Trichterrand genügten, um den Uterus durch die erweiterte Trichteröffnung zu reponieren. Der Uterus, infolge der langen Ernährungsstörung nur ein schlaffer Sack, wurde ventrofixiert und dann die genannten Einschnitte durch Naht geschlossen.

Es ist wohl auch die Ventrofixation deshalb wichtig, weil sich sonst der schlaffe Uterus abnorm lagern würde.

Schulze-Vellinghausen-Düsseldorf: Meine Herren! Ich kann den Standpunkt, den der Kollege Everke hinsichtlich der Wahl des Operationsverfahrens vertritt, nicht ganz teilen. Ich stehe vielmehr auf dem Standpunkte, dass man in allen Fällen, in denen man vaginal ebensogut zum Ziele kommt, wie per Laparotomie, den ersteren Weg vorziehen soll; denn der Vorteil vaginaler Operationen vor der Laparotomie ist so in die Augen springend, dass bei voraussichtlich gleichem Heilerfolg heutzutage fast jeder Operateur diesen Weg einschlagen wird. Auch bei den Fällen von reiner Inversion ohne Tumor würde ich stets der vaginalen Methode den Vorzug geben. Von der verhältnismässig leichten Durchführbarkeit der Operation konnte ich mich überzeugen bei dem Falle, den ich vor ca. 1 Jahr nach dem modifizierten Küstnerschen Verfahren operierte. Ich spaltete genau in der Medianen die ganze hintere Uteruswand bis herab zum Fundus, nachdem teilweise Spaltungen nicht zum Ziele geführt hatten. Die Reinversion des Uterus gelang spielend leicht, indem ich mit dem Daumen einen Druck auf die vordere Uteruswand ausübte und gleichzeitig mit den beiden Zeigefingern die durchtrennten Wundflächen der hinteren Uteruswand nach vorn rollte. Der Längsschnitt wurde sorgfältig vernäht und der Uterus durch einen Querschnitt im hinteren Scheidengewölbe in die Peritonealhöhle zurückgestülpt. Der weitere Verlauf war absolut reaktionslos. Was den Einwand anlangt, dass man bei der hinteren Kolpotomie zumeist im Dunkeln operiere, so lassen sich diese Nachteile bei sorgfältiger Freilegung des Operationsfeldes leicht beseitigen. Auch die Furcht vor Nebenverletzungen ist hierbei auf das äusserste Minimum reduziert. Die Blutung ist wie bei allen derartigen Operationen, wenn man sich bei der Spaltung der Uteruswand genau in der Mitte hält, eine kaum nennenswerte.

Will man gleichzeitig der Möglichkeit einer abnormen Lagerung des Uterus vorbeugen, so könnte man zum Schluss eine Vaginofixation anschliessen.

Bertholdt-Dortmund: Als ehemaliger Küstnerscher Schüler möchte ich entschieden die Küstnersche Methode empfehlen. Ich habe einen Fall beschrieben, bei dem die Verhältnisse genau so lagen, nur dass keine Gangrän vorhanden war. Nach der Spaltung des Trichters gelang es spielend, den

Uterus zu reponieren. Es wurde nur der Trichter gespalten, nicht einmal die vordere Wand. Ich habe dann die Wundränder vereinigt, und der Uterus blieb ohne Fixation gut anteflektiert dauernd liegen.

Fisch-Barmen: Soweit ich Herrn Merttens verstanden habe, meint er bezüglich der grossen Seltenheit der Inversion die durch Tumor bedingte, während doch die puerperale Inversion eigentlich recht häufig vorkommt. Ich erinnere mich, alte, über ein Jahr bestehende Fälle gesehen zu haben, die ohne Operation zu Heilung kamen. Zwei solcher Fälle sind mir im Gedächtnis, wo ich durch mehrmals wiederholte poliklinische Tamponade mit Jodoformgaze eine allmähliche Reposition erzielt habe nach 4—5 Sitzungen.

In zwei anderen, auch schon alten Fällen, wo nur noch ein schmaler, sehr enger Saum des Orificiums zu fühlen war, bei sehr weichem Corpus, bin ich durch direkte Dehnung des einschnürenden Ringes mit den Fingern und ganz allmähliche Rückschiebung des Corpus von einer Seite vorgehend, zum Ziele gekommen. Allerdings habe ich einmal dazu zwei Stunden in tiefer Narkose nötig gehabt, wobei dann eine äusserste Erschöpfung und Lahmheit der Finger nicht ausblieb.

Ich glaube, dass bei nötiger Geduld und Ausdauer auf diese Weise manche alte Inversion zu heilen ist, ehe man zum Messer greifen muss.

Bertholdt-Dortmund: Ausgetragene Extrauteringravidität.

Meine Herren! Ich möchte, ohne auf die Ätiologie näher einzugehen, Ihnen einen Fall von ausgetragener Extrauteringravidität demonstrieren. Es handelt sich um eine 32jährige Frau, die dreimal geboren hatte, das letzte Mal vor 4 Jahren, und die vor 12 Monaten die letzte Periode gehabt hat. Die Patientin glaubte gravida zu sein, spürte auch zu der richtigen Zeit Leben und konsultierte mich, weil sie ängstlich war, da die Geburt gar nicht eintrat. Sechs Wochen vor der Konsultation hat sie zum letzten Male Kindsbewegungen wahrgenommen. In der Narkose konnte ich feststellen, dass eine ausgetragene Frucht vorlag, hinter derselben in Retroversion der Uterus. Bei der Laparotomie gewann ich dieses Präparat, das ich Ihnen demonstrieren möchte. Sie sehen den Fruchtsack, die Tube — in dem Fruchtsack die noch festsitzende Placenta — und von hier aus noch mit der Nabelschnur verbunden den Fötus, vollkommen entwickelt, ein Kind, 6½ Pfund schwer.

Bei Beginn der Operation sagte ich mir, entweder muss es gelingen, den ganzen Fruchtsack zu entwickeln, einen Stiel zu bilden, oder ich darf nur den Fruchtsack inzidieren, den Fötus entwickeln und tamponieren und die Placenta herauseitern lassen. Ich möchte dringend abraten, den Versuch zu machen, in letzterem Falle die Placenta lösen zu wollen; bei diesem Versuche entstehen Blutungen, deren man meistens nicht Herr werden kann, und die Patientin kann sich leicht verbluten.

Es gelang mir nach vieler Mühe, den Fruchtsack in toto zu entwickeln, zu stielen und abzubinden. Glatte Genesung.

von Guérard-Düsseldorf: Ich möchte fragen, ob es sich in dem Falle des Herrn Vortragenden um eine frei in der Bauchhöhle oder in der Tube entwickelte Schwangerschaft gehandelt hat. (Letzteres wird bejaht.) Dieses sind die verhältnismässig günstigen Fälle, während diejenigen, wo die Placenta sich ausser jedem Zusammenhange mit der Tube und dem Uterus befindet, für die Mütter überaus deletär sind. Jüngst operierte ich einen derartigen Fall bei Gravidität im 8. Monat mit der vorher ausgesprochenen Absicht, den Fruchtsack in die Bauchwunde zu nähen und die Placenta nicht zu berühren. Das Kind wurde lebend extrahiert. Es lag völlig frei in der Bauchhöhle. Die Placenta inserierte mit der mütterlichen Seite nach dem Promontorium auf den Därmen bis in den Douglas hinein. Eihäute waren überhaupt nicht nachzuweisen. Trotz grösster Vorsicht löste sich ein Teil der Placenta, und es entstand eine abundante Blutung, welche zur gänz-

lichen Entfernung der Placenta nötigte. Trotz sofortiger Abklemmung der zu fassenden spritzenden Gefässe und festen Tamponade erlag die Patientin nach vorübergehender Erholung am andern Tage dem Blutverluste.

Fisch-Barmen: Ich habe leider überhört, wie der Herr Vortragende zur Operation dieses frischen Falles von ausgetragener Extrauteringravidität gekommen ist, wobei ja, wie oben geschildert, die event. enormen Blutungen aus der Placenta kaum zu stillen sind.

Ich hatte Gelegenheit, kurz hintereinander 2 Fälle ausgetragener Extrauteringravidität zu operieren vor 15 Jahren, und zwar kamen die Frauen, weil es schon 6 Wochen über die ausgerechnete Zeit war und kein Leben mehr gefühlt wurde.

Ich habe auch beide Male den Sack in den unteren Bauchwinkel eingenäht und drainiert. Die Placenten liessen sich natürlich hier ohne jede Blutung sehr leicht entfernen. Die Fisteln schlossen sich sehr langsam, in einem Falle erst nach Jahresfrist.

Heute bekommt man ausgetragene Extrauteringraviditäten wohl deshalb kaum noch zu sehen, weil sich seit 15 Jahren die Zahl der Gynäkologen allerorts stark vermehrt hat, und weil auch immer mehr die Frauen bei kleinsten Anlässen zum Frauenarzt zur Untersuchung gehen, wo die Extrauteringraviditäten eben in frühen Monaten entdeckt und operiert werden.

Everke-Bochum: Über einen Fall von Ileus nach Laparotomie infolge von Abschnürung des Darmes durch Umdrehung eines Meckelschen Divertikels.

Die Frau war vor 5 Jahren von uns operiert; ein subseröses Myom mit Peritonitis durch Stieldrehung entfernten wir mit Laparotomie.

Vor einem halben Jahre bekam die nun 45jährige Frau wieder sehr starke Blutungen, daher Ohnmachten. Stark anämisch kam die Frau zu uns, bereits anämisches Geräusch an Mitralis, hochgradige Schwäche u. s. w.

Der Uterus erwies sich als myomatös und sollte zur Blutstillung entfernt werden. Laparotomie, da Adhäsionen vermutet werden mussten. (Bei Laparotomie I war mit Seide genäht.) Mehrere Adhäsionen nach der Bauchwand (Nabel) wurden stumpf gelöst.

Amputatio uteri supravag.

Erst glatter Heilungsverlauf. Temperatur und Puls gut; am 3. Tage Flatus dann Erbrechen; am 4. Tage wieder Flatus, dann Erbrechen; am 5. Tage post op. Exitus.

Von einer Laparotomie sec. wurde abgesehen, da die Frau sehr anämisch war (alle Organe des Leibes waren ausserordentlich blass, wie wir bei Laparotomie konstatiert hatten), und da auch der Abgang von Flatus, eine vollständige Impermeabilität des Darmes unwahrscheinlich erscheinen liess.

Bei der Sektion zeigte sich nun am Dünndarm eine etwa 20—25 cm lange Ausbuchtung. Diese Ausbuchtung war prall gefüllt mit Kot und hatte sich nach hinten umgelegt. So war der Dünndarm abgedreht (Volvulus). Oberhalb dieser Abdrehung war der Darm prall gefüllt, aufgebläht, unterhalb desselben war er vollständig kollabiert (cf. Zeichnung).

Peritoneum gesund, glatt. Muttermund schön geheilt. Alle Organe ausserordentlich blutleer.

Es ist möglich, dass ich bei der Loslösung einer Adhäsion mit der Bauchwand den Strang, der das Meckelsche Divertikel nach dem Nabel zu hielt, loslöste.

Als der nun lose Divertikel sich mit Darminhalt füllte, legte er sich nach hinten um und machte so eine Strangulation des Darmes, Ileus und Exitus.

Wie bekannt, verlaufen im Nabelstrange ausser den Nabelgefässen der Duct. omphal. mesent. und der Urachus. Es kommt nun vor, dass der Duct. omphal. mesent. als dünner Strang nach der Geburt persistiert, dass sogar der Darm in demselben offen bleibt und also eine angeborene Darmfistel besteht.

In unserem Falle war also wohl durch den obliterierten Strang der

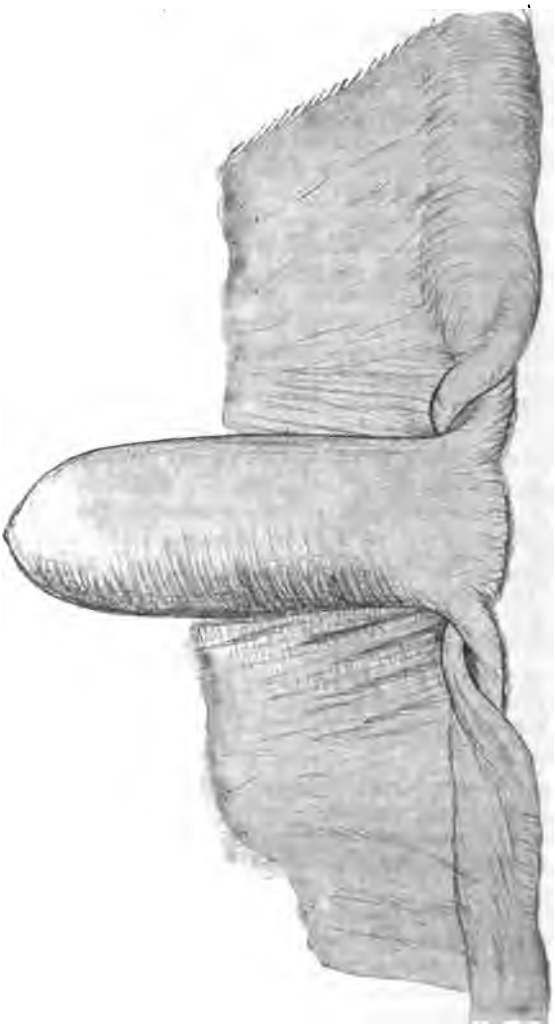

Dünndarm ausgezogen nach dem Nabel zu, und so hatte sich der Divertikel (Meckel) gebildet.

Schulze-Vellinghausen-Düsseldorf fragt den Vortragenden, warum er mit der zweiten Laparotomie gezögert habe, nachdem doch einige mehr oder weniger sichere Anhaltspunkte für einen Ileus vorlagen. Schulze-Vellinghausen betont von neuem gegenüber dem vielfach noch geübten abwartenden Verhalten ein möglichst frühzeitiges Operieren.

Sobald die internen Mittel versucht sind und zu keinem Erfolg geführt haben, soll man in allen Fällen von mechanischem Darmverschluss unbedingt sofort zum Messer greifen, da die Wahrscheinlichkeit einer spontanen Rückbildung äusserst gering ist. Den Eingriff selbst soll man so schonend wie möglich ausführen und vor allen Dingen ein unnötiges Manipulieren in der Bauchhöhle vermeiden. In den frischen Fällen von Darmverschluss kann man sich damit begnügen, das Hindernis zu beheben, während in allen älteren Fällen für eine möglichst gründliche Entleerung des Darmes durch Anlegung einer Kotfistel gesorgt werden muss.

Everke-Bochum: Die Entscheidung zur II. Laparotomie ist in solchem Falle schwer, man erlebt ja oft, dass, trotzdem man nicht mehr hoffte, doch noch spontan Flatus abgingen und also die recht ernste II. Laparotomie überflüssig wurde. Atropin- und Physostigmin-Injektionen taten uns auch in mehreren Fällen recht gute Dienste, in anderen Fällen nützten sie nicht, und es war damit nur Zeit verloren. Findet man bei der Eröffnung des Leibes Stränge, die den Darm abschnüren, also Ileus bedingen mussten, so ärgert man sich, dass man nicht sogleich operierte.

Jedenfalls empfiehlt es sich, dass wir uns nächstens mal eingehend über dieses Thema (Ileus nach Laparotomie) hier unterhalten. Das Thema ist zu wichtig und durch zeitige Diagnose doch wohl noch viel zu hoffen.

Bertholdt-Dortmund: Ich vermeide das starke Abführen vor einer Laparotomie jetzt fast grundsätzlich. Nur 3—4 Rhabarbertabletten gebe ich am Tage vor der Operation, von dem Gedanken ausgehend, dass durch zu starkes Abführen der Darm so geschwächt wird, dass die durch die Operation bedingte Paralyse noch dadurch erhöht wird, und einem post operat. Ileus Vorschub geleistet wird. Seitdem ich so verfahre, ist der Abgang von Flatus viel glatter und früher eingetreten.

Bestehen nach einer Laparotomie Ileuserscheinungen, so muss man baldmöglichst sich darüber klar werden, ob es sich um einen Pseudo-Ileus, bedingt durch beginnende septische Peritonitis handelt oder um eine angeklebte Darmschlinge, die das Lumen des Darmes verschliesst. Kann man, nach Puls, Temperatur und dem ganzen Habitus der Patientin, Erbrechen etc. zu urteilen, eine Sepsis ausschliessen, dann muss man bei Gasverhaltung an Ileus denken. Wohl kann man noch Atropin-, Strychnin-, Physostigmin-Injektionen probieren und auch in manchen Fällen zweifellos noch Erfolg haben — namentlich Physostigmin hat mir gute Dienste geleistet -- aber man soll auf keinen Fall warten, bis das Bild des Ileus ein ausgeprägtes ist, es ist dann zu einer zweiten Operation zu spät. Entschliesst man sich frühzeitig zu einer zweiten Operation, dann wird man noch manchen Fall retten können, den man eventuell nur deshalb verliert, weil man zu spät eingegriffen hat.

von Guérard-Düsseldorf: Fälle, wie die des Vortragenden, dass sich ein Divertikel des Darmes von solch weitem Lumen findet, sind überaus selten. Ein einziges Mal sah ich etwas ähnliches. Es handelte sich um einen Ileus bei Nabelbruch. Die Annahme ging dahin, dass es sich um Einklemmung in diesem Bruche handelte. Bei der Operation zeigte es sich, dass im Bruchsacke ein ca. 15 cm langes, prall gefülltes Dünndarmdivertikel von Daumendicke lag, das durch seine Einklemmung die ileusartigen Erscheinungen hervorgerufen hatte. Resektion unmittelbar am Darm mit Eröffnung, folgender Vernähung und Versenkung des Darmrohres schaffte dauernde Heilung.

Buchanzeige.

Stoeckel, Walter, Die Cystoskopie des Gynäkologen. Leipzig 1904. Breitkopf & Härtel. Mit neun farbigen Tafeln und vielen Abbildungen im Text.

Die Cystoskopie soll Gemeingut der Frauenärzte werden; nicht eine gesonderte Stellung soll die Cystoskopie des Gynäkologen einnehmen, nicht ein neues Fach soll geschaffen, neues Spezialistentum gepflegt werden — in der ganzen noch abseits stehenden gynäkologischen Welt soll das Buch Propaganda machen für eine bisher viel zu wenig geübte Untersuchungstechnik. Der angehende Frauenarzt muss sich eine ganze Reihe von technischen Fertigkeiten aneignen, wenn er etwas leisten will; die Cystoskopie ist gewissermassen eine Erweiterung seines Könnens, die ihm nur von Vorteil sein kann, ja, die er vielleicht, wenn er modern bleiben will, in kurzer Zeit nicht wird entbehren können. Stoeckel hat sich nun die Aufgabe gestellt, eindringlich darauf hinzuweisen, und zugleich auch zu zeigen, wie leicht der Anfänger alle wirklichen und gedachten Schwierigkeiten überwinden kann, überzeugend darzutun, dass die Methode von jedem als Autodidakt erlernt werden kann, der sich eingehender mit ihr befasst. Dies ist der Tenor des Buches von der ersten bis zur letzten Seite; Freunde sollen erworben, den neuen Freunden soll der Weg geebnet werden.

Cystoskopische Lehrbücher besitzen wir schon, und zwar vorzügliche; und doch wird durch Stoeckels Buch eine Lücke ausgefüllt, nicht *so sehr* weil es speziell die Bedürfnisse der Gynäkologen ins Auge fasst als deshalb, weil es mit Mut und Begeisterung geschrieben, anziehend geschrieben ist, den Leser zu fesseln weiss und die technischen Details so klar und ausführlich bringt, dass jeder als Autodidakt die Sache erlernen kann. Fast zwei Drittel des Buches nehmen die einführenden, rein technischen und kritischen Kapitel ein, die Vorschriften über Asepsis, die Komplikationen bei Versagen des Instrumentes und andere kleine Schmerzen des angehenden Cystoskopikers, die Beschreibung des normalen Blasenbildes, des Ureteren-Katheterismus; die Ausführungen über die Bedeutung der Cystoskopie, über Beziehungen derselben zur Gynäkologie.

Der spezielle Teil (10.—15. Kapitel) kann nun allerdings mit einer gewissen Berechtigung die Cystoskopie des Gynäkologen genannt werden. Die häufigsten Erkrankungen der Blase, die Entzündungen, die mit besonderer Liebe besprochene Tuberkulose, die Tumoren und Steine, ferner die Untersuchung auf Nieren- und Ureterenerkrankung sind ja dem Urologen, der nur männliche Blasen untersucht, ebenso geläufig; in manchen Punkten wäre für den Anfänger vielleicht auch hier grössere Ausführlichkeit erwünscht. Aber spezifisch gynäkologisch sind die Kapitel über des Autors Cystitis dissecans gangraenescens, über eingewanderte Ligaturen und grösstenteils auch über Fremdkörper, vor allem aber über Blasen- und Ureterfisteln. Besonders hervorgehoben seien auch die Abschnitte über das Blasenbild bei Erkrankungen der Nachbarschaft, besonders bei Carcinom mit seiner Bedeutung für die Prognose, bei Myom, Dermoid, Extrauterinschwangerschaft, Entzündungen, Lageveränderungen von Gebärmutter und Scheide. Ganz neu sind die Befunde der beiden letzten Kapitel; nach gynäkologischen (operativen) Eingriffen und in Schwangerschaft und Wochenbett, Gebiete, deren genauere Verfolgung sich für jeden Lernenden durch wichtige Befunde und Fingerzeige lohnen wird.

Der Rufer, der sich hier in Stoeckel erhoben hat, wie wir *glauben*, zur rechten Zeit, wird sicherlich überall Anklang finden und überall den nachhaltigsten Eindruck hinterlassen zum Besten der Ärzte und der Kranken.

Kermauner-Heidelberg.

Originalarbeiten.

XL.

Erfolge und Aussichten der künstlichen Frühgeburt*).

Von

Priv.-Doz. Dr. KROEMER,

Giessen.

So weit die Kenntnis der Aborteinleitung durch mehr oder weniger sachgemässe Kunsthülfe ins Altertum zurückreicht, so relativ jung ist die Idee, durch künstliche Frühgeburt das Missverhältnis zwischen engem Becken und Kindskopf zu mildern. Wir verdanken diese Methode den englischen Geburtshelfern, welche nach Denmann 1756 auf einem Kongress in London den Entschluss dazu fassten. Denmann und Macaulay führten in der Folge auch Frühgeburten aus. In Deutschland empfahl 1796 Mai in Heidelberg die Operation, und Weidmanns Schüler Wenzel übte sie praktisch (1804). In Frankreich von Baudelocque wegen der unsicheren Erfolge bekämpft, findet die künstliche Frühgeburt trotzdem Eingang und gewinnt Boden durch die Empfehlung des Strassburger Accoucheurs Stoltz (1831).

In Deutschland sind die Meinungen gleichfalls geteilt. Osiander bekämpft z. B. das Verfahren, welches in Reisinger hinwiederum einen warmen Verteidiger und in Krause (1855) einen Reformator findet. Letzterer konnte bereits 482 Frühgeburtsfälle (aus Deutschland) zusammenstellen und genaue Indikationen formulieren.

Spiegelberg riet, die Indikation zur künstlichen Frühgeburt vor allem bei Beckenverengung einzuschränken, da er gerade bei engen Becken durch die künstliche Frühgeburt die Mortalität für Mutter und Kind auf das Dreifache des gewöhnlichen Prozentsatzes ansteigen sah. Am normalen Endtermin

*) Referat für die mittelrhein. Gesellschaft f. Geb. u. Gyn. Sitzung vom 7. Mai d. J.

hatte Spiegelberg beim engen Becken eine Mortalität von 6,6 pCt. für die Mütter, von 28,7 pCt. für die Kinder. Die entsprechenden Zahlen bei der künstlichen Frühgeburt betrugen 18,8 pCt. resp. 66 pCt.

Litzmann suchte im Gegensatz zu Spiegelberg alle Beobachtungsfehler auszuschalten, indem er die Fälle entsprechend seiner Beckeneinteilung gruppierte und dann in Vergleich setzte. Er findet die künstliche Frühgeburt im Interesse der Mutter durchaus geboten, aber nur bei engen Becken II. Grades, höchstens im Beginn des III. Grades. Im Bereich dieser Grenzen erhielt er bei der künstlichen Frühgeburt eine Mortalität von 7,4 pCt. der Mütter und 51,9 pCt. der Kinder gegenüber 18,7 pCt. bezw. 75 pCt. beim Abwarten der Spontangeburt. Sein primär relativ günstiges Resultat für die Kinder (48,1 pCt. lebend geborene Frühgeburten gegenüber 25 pCt. lebenden, ausgetragenen Kindern) glich sich in den ersten 3 Wochen aus zum definitiven Resultat von 25,9 pCt.: 25,0 pCt.

Dohrn, ein unbedingter Anhänger der Frühgeburt, verstand es, ihren absoluten Wert noch mehr ins rechte Licht zu setzen, indem er in seiner allbekannten Statistik die Resultate rechtzeitiger Geburten denen künstlicher Frühgeburten derselben Frauen gegenüberstellte. Bei der Spontangeburt rettete er 23 pCt. Kinder, während dieselben Frauen bei künstlicher Frühgeburt 55 pCt. lebende Kinder erzielten. Dohrns Einfluss ist es zuzuschreiben, dass schliesslich selbst Spiegelberg seine absolut ablehnende Haltung aufgab und die künstliche Frühgeburt bei platten Becken von 7—8 cm Vera und bei allgemein verengten Becken von 7,5—9 cm Vera für indiziert erklärte.

Auf dem internationalen Kongress zu Berlin im Jahre 1890 traten Wyder, Dohrn, Leopold und Fehling unter allgemeiner Beistimmung für die künstliche Frühgeburt ein. Sänger, Kehrer, Zweifel und Strauch konnten mit der Empfehlung des konservativen Kaiserschnittes nicht dagegen ankämpfen, da die derzeitige hohe Mortalität der Mütter alle von der Sectio caesarea aus relativer Indikation abschreckte. So konnte Fehling 1892 von der künstlichen Frühgeburt schreiben: „Auf dem Kongress zu Berlin hat es sich gezeigt, dass die Lehrer der Geburtshülfe, die Kliniker der verschiedenen Länder ziemlich eins sind in der Indikation, weniger eins vielleicht in der Ausführung dieser Operationen.“ Diese Einmütigkeit der Kliniker, wenn sie in der zu behandelnden Frage wirklich bestand, war jedenfalls nicht von langer Dauer. — Bereits 1899 erwuchs der künstlichen Früh-

geburt auf dem internationalen Kongress in Amsterdam ein gewichtiger Gegner — Pinard —, welcher auf dem einschlägigen Gebiet reiche Erfahrung gesammelt hatte. — Pinard, welcher der Mutter das Recht der Operationswahl gänzlich abspricht und in erster Linie das Kindesleben zu retten sich verpflichtet fühlt, verwirft die künstliche Frühgeburt bei Beckenverengung gänzlich und will dieselbe durch Abwarten des Normaltermins mit Symphyseotomie in den geeigneten Fällen ersetzt wissen.

Zweifel und Sänger traten Pinards Ansicht bei, Sänger freilich unter Empfehlung der Sectio caesarea aus relativer Indikation.

Selbst Leopold und Loehlein mahnten in der Folge zur Einschränkung in der Frühgeburts-Indikation.

Krönig wurde dann in seiner Monographie: „Die Therapie beim engen Becken“ zum beredten Verfechter der Pinard-Zweifelschen Anschauungen, indem er nachwies, dass bisher durch die künstliche Frühgeburt (nach dem Vergleich der französischen Statistiken von Bar und Pinard mit der Zweifels) ein verschwindend kleiner Prozentsatz von Kindern mehr gerettet wurde als beim Abwarten des normalen Endtermins. Krönigs Zahlen

„63 pCt. Mortalität bei ausgetragenen, kräftigen, über 3000 g schweren Kindern, gegenüber

57,4 „ Mortalität bei frühgeborenen Kindern nach Einleitung der Frühgeburt“

sprechen zu Ungunsten der künstlichen Frühgeburt, wenn man bedenkt, dass durch die Symphyseotomie und die Sectio caesarea die Kindermortalität von 63 pCt. auf 22,8 pCt. (nach Krönig) sich herabdrücken lässt. Auch Krönig spricht der Mutter das Recht ab, über das Leben des eigenen Kindes zu entscheiden, und rät daher, beim engen Becken die Normalgeburt abzuwarten, um dann, je nach eintretender Indikation, durch Sectio caesarea oder Symphyseotomie dem Kinde zu Hülfe zu kommen.

Die glänzenden Resultate der Leipziger Klinik (Krönig berichtet von 1015 Geburten bei engem Becken mit einem einzigen Todesfall der Mutter = 0,1 pCt. Mortalität) wären geeignet gewesen, der weiteren Verbreitung der künstlichen Frühgeburt ein Ziel zu setzen, wenn nicht die Verbesserung der Technik an zahlreichen Anstalten bewiesen hätte, dass die Resultate der künstlichen Frühgeburt sich noch bedeutend verbessern lassen. Zweifel hat nicht mehr das Recht (Lehrbuch der Geburtsh., V. Aufl. 1903),

die Zahlen Litzmanns oder Spiegelbergs für seine Anschauung ins Feld zu führen, dass von 100 frühgeborenen Kindern nach Jahresfrist kaum noch 1 am Leben sei. Es ist richtig, dass Krönigs Idealforderung, in erster Linie für das Leben eines ausgetragenen Kindes zu sorgen, die Geburtshelfer immer wieder in den Grenzfällen zu eingreifenden Operationen drängen wird; aber ob dann die Symphyseotomie vor dem Kaiserschnitt den Vorzug verdient, ist mehr als zweifelhaft. Jedenfalls muss man, und auch Zweifel tut dies — solange der Mutter das Recht, die Perforation des Kindes zu verlangen, juristisch nicht entzogen ist — zugunsten der Mutter die Forderung der künstlichen Frühgeburt bewilligen, und man wird dies um so leichter tun, je mehr man sich von der Möglichkeit überzeugt hat, durch die künstliche Frühgeburt lebenskräftige Kinder zu erzielen. Schliesslich ist die Mutter ein sicherer Faktor, dessen menschlichen und wirtschaftlichen Wert wir kennen, während das zu erwartende Kind eine immerhin unbestimmte Hoffnung ohne absolute Sicherheit darstellt. — Die Symphyseotomie garantiert ja nicht einmal für das Leben des Kindes.

Die Symphyseotomie hat eine Morbidität von 100 pCt. (v. Magnus), eine Mortalität von 7 pCt. (Zweifel); sie ist nach Morisani, Leopold, Krönig nur in engen Grenzen streng indiziert und durch die oft nicht zu umgehenden Nebenverletzungen (Rubinrot, Abel, Krönig), sowie durch die verzögerte Rekonvaleszenz dem Kaiserschnitt mit seinen 2—4 pCt. Mortalität bedeutend unterlegen. Die Symphyseotomie eignet sich nicht für das Privathaus, nicht für Erstgebärende (wegen der Schwere der Nebenverletzungen), sie ist technisch schwieriger als der Kaiserschnitt, und sie kann von dem geburtshülflichen Lehrer schon deswegen nicht verallgemeinert werden, weil er im Unterricht ein Verfahren für die Praxis empfehlen und lehren muss, und das kann immer nur die künstliche Frühgeburt bleiben.

Charakteristisch ist die Aussage einer Anstaltshebamme mit engem Becken, welche aus eigener Anschauung die Rekonvaleszenz nach Symphyseotomie und nach Kaiserschnitt kennt; auf meine Frage, ob sie sich geeigneten Falles lieber dem Kaiserschnitt oder der Symphyseotomie unterziehen würde, entschied sie ohne Bedenken: „natürlich doch für den Kaiserschnitt!“ Dazu kommt die Schwierigkeit bei dem abwartenden Verhalten, wann ist man schon oder noch berechtigt, die Symphyseotomie ohne Not oder Schaden für die Mutter vorzunehmen?“ Die Indikation

ist daher auch von Krönig in gerechter Weise eingeengt worden. Die Walchersche Hängelage, mit und ohne nachfolgende Wendung, endlich die Kopf-Impression in der Hängelage (Fritsch) mit anschliessender hoher Zange haben uns — das möchte ich an dieser Stelle noch besonders hervorheben — auch in verschleppten Fällen am normalen Ende gute Resultate für Mütter und Kinder gezeitigt.

Die künstliche Frühgeburt ist ein operativer Eingriff und durchaus nicht absolut gefahrlos für die Mutter, aber die Gefährlichkeit steht der bei der Symphyseotomie und der Sectio caes. beobachteten doch bedeutend nach.

Schon aus dieser kurzen historischen Kritik und Übersicht erhellt, dass die Hauptindikation für die künstliche Frühgeburt durch Beckenverengungen (bezw. durch Missverhältnisse zwischen Kindskopf und Becken) gegeben ist, und zwar kommen dabei nach der Litzmannschen Einteilung hauptsächlich die Beckenverengungen II. Grades und die Grenzfälle des II. und III. Grades in Betracht, also die platten Becken von $8^1/_2$—7 (allerhöchstens $6^3/_4$) cm vera, und die allgemein verengten Becken von 9 bis $7^1/_2$ cm Vera.

Fehling und Bar wollen nicht unter eine Vera von 8 cm herabgehen, desgleichen Schauta nicht unter 7,5 resp. 8 cm. Ausser der Beckenverengung gelten als Indikation für die Frühgeburtseinteilung:

1. Erkrankungen der Mutter, welche erfahrungsgemäss durch die Schwangerschaft hervorgerufen sind und mit derselben beseitigt werden, sobald Lebensgefahr eintritt, z. B. hochgradige Nephritis gravid. (Eklampsie), Chorea, Hyperemesis gravidarum, in gewisser Hinsicht auch Placenta praevia;

2. alle inneren Erkrankungen des Herzens und der Atmungsorgane, Konstitutions-Anomalien (Anämie) Carcinom, Struma, und zwar alle diese Krankheiten nicht an sich, sondern unter gravierenden Umständen bei Lebensgefahr der Mutter, sobald Aussicht ist, durch die Beendigung der Schwangerschaft die Mutter zu retten, oder

3. schwere Erkrankungen, welche sicher oder wahrscheinlich den Tod der Mutter bedingen, sobald das Kind lebensfähig ist; hier ist also die Frühgeburt ein Ersatz der Sectio caesarea an der Moribunden oder Gestorbenen (so bei Osteomalacie im Endstadium und bei Miliar-Tuberkulose);

4. das habituelle Absterben der Kinder, wenn die Untersuchung Lues ausschliesst und das Absterben der Frucht

kurz vor oder bei der Normalgeburt sicher beobachtet ist. Ebenso wie Keitler und Pernitza müssen wir die Berechtigung dieser Indikation zugeben und können bei einschlägigen Beobachtungen über gute Resultate berichten.

Die allgemeine Neigung der Kliniker geht heutzutage dahin, die künstliche Frühgeburt aus Ursache interner Erkrankungen durch den künstlichen Abort zu ersetzen, bezw. bei späten Terminen die erschöpfende Geburtsarbeit im Interesse der Mutter und des Kindes abzukürzen durch Accouchement forcé (Bossi, Dührssen, Bumm) oder Sectio caesarea.

Die künstliche Frühgeburt hat aber für die Therapie beim engen Becken ihren uneingeschränkten Wert behalten. Darum will ich auch im folgenden diesen Gesichtspunkt in den Vordergrund der Betrachtung stellen, zumal er ja besser als alle anderen für die Erörterung der Berechnung und der exakten Technik die notwendigen praktischen Beziehungen gewährt.

Die Zeit der Frühgeburts-Einleitung soll, wenn möglich — sobald nicht etwa die Rettung der Mutter die Indikation abgibt —, nicht vor die 36. Woche fallen. Doch ist dabei zu bedenken, dass heutzutage schon Früchte aus viel früherer Zeit am Leben erhalten werden können. Rommel berichtet von einem 900 g-Kind, welches er mit seiner Couveuse bereits auf 6 kg gefördert hatte. Auch die von mir in der Oberhessischen medizinischen Gesellschaft demonstrierten Früchte von 1280 bezw. 1310 g aus der 28. (bezw. 31.) Woche sind nach dem Bericht der Eltern gediehen und auf einem Körpergewicht von 5 bezw. 6 kg angelangt.

Die Technik der Geburtseinleitung hat sich in der jüngsten Zeit erfreulich vereinfacht.

Da die Wehen reflektorisch durch Reizung der Cervicalganglien eintreten, so ist ohne weiteres verständlich, dass ganz verschiedene Reize in ihrer Wirkung adäquat sein können. So sind denn in der Tat alle erdenklichen Reizquellen mechanischer, chemischer, thermischer, elektrischer Art angewendet und zur Einleitung der Frühgeburt empfohlen worden.

Unzuverlässig und daher kaum noch im Gebrauch ist die aufsteigende Scheidendusche nach Kiwisch (jetzt unterstützungsweise noch als heisse Vaginalspülung im Gebrauch) und die Ablösung des unteren Eipoles nach Hamilton. (Letzteres Verfahren empfiehlt sich wohl nur bei dem bekannten Bilde der Conglutinatio orificii externi.)

Gänzlich zu verwerfen ist die Einlegung ätzender Mittel (z. B. von Argentum nitricum-Stäbchen) in die Cervix, sowie das Einspritzen von Wasser oder Glycerin zwischen Eihäute und Uteruswand (Methode von Cohen). Das Saugen an den Brustwarzen (v. Scanzoni, H. Freunds elektrischer Schröpfkopf), das Faradisieren der Brustwarzen oder der Portio (Bayer) ist ebenso unsicher und wirkungslos als das Reiben des Muttermundes (Ritgen) oder des Corpus uteri (d'Outrepont), sowie die Kohlensäurevaginalduschen nach Scanzoni (ein Todesfall!).

Der Gebrauch von Secale cornutum, wie er von Ramsbotham durchgeführt worden ist, bleibt wegen der hohen Kindersterblichkeit zu verwerfen; Pilocarpin (Massmann) hat sich ebenso als wirkungslos erwiesen wie das Volksmittel der Summitates Sabinae.

Es bleiben überhaupt von allen Mitteln zur Einleitung der Frühgeburt nur die mechanischen und zwar die mit Dauereinwirkung verbundenen als heute noch diskutabel übrig. Es sind dies: „Der Eihautstich, die Bougieeinlegung und endlich das Einlegen tamponierender Fremdkörper in die Geschlechtswege (Vagina, Cervix, Uteruskörper)."

Der Eihautstich, das älteste aller Verfahren und bereits von der Justine Siegemundin bei der Placenta praevia angewendet, hat heute noch seine Anhänger (v. Herff). Doch eröffnet man nicht mehr die Eiblase am unteren Pol (Scheel), sondern es wird nach der Vorschrift von Hopkins-Meissner der hohe Eihautschicht ausgeführt. Es sind uns praktische Ärzte bekannt, welche unter richtiger Auswahl ihrer Patientinnen in einer grossen Zahl von Fällen mit dem Eihautstich in ihrer Praxis zum Ziel kommen, wie denn auch aus der Anamnese von manchen unserer Pflegebefohlenen hervorgeht, dass früher erfolgte Geburten in dieser Weise vom Hausarzt mit Erfolg eingeleitet worden waren. Schliesslich versagt aber die Methode doch in einer relativ grossen Zahl von Fällen, weshalb sie beispielsweise an unserer Klinik nur bei Hydramnios und Eklampsie regelmässig zur Ausführung kommt. Das Abträufeln des Fruchtwassers muss dabei durch beständige Verkleinerung des Inhaltes eine dauernde Druckschwankung und damit den gewünschten mechanischen Dauerreiz hervorrufen. Das Erhalten des Vorwassers spielt dabei für die rasche, schonende Eröffnung des Muttermundes gerade in Hinsicht auf das enge Becken eine nicht zu unterschätzende Rolle.

Die zweite der diskutablen Methoden: „Die Einlegung

elastischer Bougies zwischen Eihaut und Uteruswand hat nächst der Hystereuryse wohl die zahlreichsten Verfechter.

Schon vor Krause hatten Lehmann und Mampe empfohlen, mit einem elastischen Katheter die Eihäute nach mehreren Richtungen hin abzulösen und den Katheter dann wieder zurückzuziehen. Aber der Erfolg war wechselnd, der Verlauf langwierig. Bessere Resultate erzielte C. Braun mit dem Einlegen von Darmsaiten. Krause hat die Methode in ein System gebracht, indem er die Bougies in die Gebärmutterhöhle einbrachte und liegen liess, zugleich aber an einer Serie methodisch in gleicher Weise durchgeführter Fälle die Brauchbarkeit des Verfahrens bewies. Über die Ausführung der Operation — wenn man sie so nennen darf — brauche ich mich nicht zu verbreiten. Sie alle, meine Herren, haben wohl ihre guten und schlechten Erfahrungen damit gesammelt. Nur möchte ich hervorheben, dass eine etwa bestehende Besorgnis, mit dem Bougie die Placentarstelle zu treffen, nicht zu Recht besteht. Die Bougies sollen stets so elastisch sein, dass sie an jedem Hindernis umbiegen und den Seitenweg wählen. Wenn man beim Einschieben der Bougies eine geringe Blutung erzeugt, so genügt einfaches Zurückziehen oder Vorschieben in einer anderen Richtung. Die Blutung steht dann sofort. Wird durch das Bougie ein hoher Eihautstich herbeigeführt, so wirkt dies im Sinne einer Reizsummation. Die von Knapp vorgeschlagene Verwendung biegsamer Metallbougies ist wegen der Desinfektionsfrage höchst beachtenswert. Doch lassen sich auch die elastischen Bougies mehreremale auskochen wenn man sie nur durch eine dünne Watteschicht isoliert und vor dem Zusammenbacken bewahrt. Ob man bei der Einführung die Portio anhakt — was der praktische Arzt wohl immer tun wird — oder nicht, das ist Sache des Geübten. Jedenfalls ist peinlichste Asepsis und möglichstes Vermeiden von Blutungen Grundbedingung für einen fieberlosen Verlauf.

Die Bougiemethode ist aber nicht absolut zuverlässig. Sie wirkt in vielen Fällen erst, wenn leichte Temperaturen eintreten, sie wirkt unter Umständen äusserst langsam und bleibt auch wohl in einzelnen Fällen vollständig wirkungslos.

Kein Wunder also, dass sie durch die verschleppten Fälle — die sich bis zu 14 Tagen hinzogen — so in Misskredit gekommen ist.

Man hat daher von jeher versucht, durch Vergrösserung des Fremdkörpers den Reiz zu verstärken. Begreiflicherweise kam

nan dabei auf das schonendste Mittel, nämlich die Fremdkörper aus elastischem Material aus Kautschuk herzustellen. Sie alle wissen durch die Monographie R. Biermers: Über die Geschichte und die Anwendung des Kolpeurynters", wie der von Karl von Braun angegebene Kolpeurynter und seine Anwendung sich verwandelt hat zur heutigen Metreuryse, die wir wohl nicht mehr missen möchten. Der Kolpeurynter hat die mannigfachste Anregung gegeben. Er ist gewissermassen immer wieder für bestimmte Zwecke neu konstruiert und modifiziert worden und hat als einfacher elastischer Kautschukballon (Modifikation Grenser), oder als Cervix-Geige (Barnes-Fehling), schliesslich als unelastischer Stoffbeutel mit kegelförmiger Verjüngung (Champétier de Ribes) modifiziert und verbilligt durch A. Müller-München den älteren Dilatateur intrautérin von Tarnier verdrängt.

Madurowicz-Wien führte den Braunschen Ballon zuerst intrauterin ein, Schauta, später Mäurer und Braun gaben die intrauterine Einführung als Methode an; Mäurer und anscheinend unabhängig von ihm auch Braun empfehlen bereits als eine sehr wichtige Neuerung, durch Anbringung eines Zuges am Hystereurynter den Wehenreiz zu verstärken. Dührssen und Leopold (Rosenthal) traten für das neue Verfahren ein, Ahlfeld (Wölflinger) und Stieda-Giessen mehr für den Barnes-Fehlingschen Dilatator aber mit intrauteriner Anwendung. An dem weiteren Ausbau der Hystereurynterlehre beteiligen sich seitdem zahlreiche Kliniken, ich erwähne nur ausser den schon genannten Wiener Anstalten die von Bonn, Greifswald, Giessen, Marburg, Würzburg, Breslau u. a. m., so dass ich wohl die Behauptung aufstellen darf, dass heutzutage keine Klinik ohne Verwendung des Hystereurynters arbeitet. Die Ausdehnung seiner Anwendung ist freilich wechselnd. Greder und Baumann haben gezeigt, wie man jederzeit einen Metreurynter improvisieren kann; der erstere bindet ein Saughütchen auf einen Metallkatheter, der letztere eine vorher getrocknete und in Sublimatalkohol (1:100) desinfizierte Schweinsblase.

Für die Praxis — überhaupt in jeder Hinsicht — empfiehlt sich der einfache birnenförmige Kautschukballon (Grösse 2 bis 4). Er genügt mit wechselnder, dem Fall anzupassender Grösse bezw. Füllung und mit wechselnder Belastung (Spannung) allen Anforderungen und ersetzt schliesslich bei brüskem Zuge und mehrfach nacheinander angewendet den Bossischen Dilatator; ja er ist noch schonender als dieser.

Wie verhält es sich nun mit der Anwendung des Hystereurynters bei der künstlichen Frühgeburt?

Der lebhafte Wunsch, die Dauer der für Arzt und Parturiens unangenehmen Prozedur abzukürzen, musste dem Hystereurynter zum Siege verhelfen. So bringt denn fast jede Nummer grösserer Fachzeitschriften Empfehlungen des Verfahrens aus dieser oder jener Klinik.

Die durchschnittliche Geburtsdauer bei Anwendung der Hystereuryse ist durch Vervollständigung des Systems an den einzelnen Kliniken sehr herabgedrückt worden. An der Giessener Klinik beträgt sie im Durchschnitt nach Papes Zusammenstellung 16 bis 17 Stunden. Glatte Fälle erledigen wir jetzt im Laufe von 5 bis 8 Stunden.

Der Hystereurynter hat sich als ein gutes Mittel erwiesen, die Wehentätigkeit in geradezu physiologischer, der Normalgeburt entsprechender Weise anzuregen, worauf besonders Küstner von jeher hinwies.

Scheffen hat an der Giessener Klinik die Hystereuryse für die Zwecke der künstlichen Frühgeburt zu einer gewissen Vollkommenheit ausgearbeitet, indem er von vornherein jeden Fall individuell behandelte und durch genaue Beobachtung und Dosierung der Reizwirkung (Füllung und Belastung) den Wehenvorgang in jedem Falle gewissermassen dem normalen Geburtsverlauf ähnlich gestaltete. Der Ballon wird von ihm mit mässiger Füllung, deren Höhe sich nach der Spannung des Uterus richtet, eingelegt und soll an sich schon durch Lage und Füllung Wehen anregen. Erst wenn sichere Wehen beobachtet worden sind, setzt die Zugbelastung ein und wird mit den Wehen verstärkt.

Pape, welcher Scheffens Arbeit fortsetzte, beschreibt in seiner Veröffentlichung an zahlreichen Fällen die dramatische Steigerung des Geburtsverlaufes, welcher zum Schluss in wirksamer Weise durch eine plötzliche Druckschwankung (Verkleinerung des Balloninhaltes) die Hauptsteigerung erfährt. Sowie die ersten Druckwehen einsetzen, werden 50—100 ccm Füllungsflüssigkeit abgelassen. Die Wehen folgen nun Schlag auf Schlag und werfen den Ballon plötzlich — oft mit grosser Gewalt — heraus. Der Muttermund ist eröffnet, die Blase steht, und nun wird der Geburtshelfer vor die Frage gestellt: „Prophylaktische Wendung oder Spontanverlauf?“ Die Erfahrung hat gelehrt, dass für die Hystereuryse die prophylaktische Wendung die besseren Resultate gibt, sowohl für die Kinder als auch für den Wochenbettsverlauf der Mütter (Pape,

Zimmermann). Das Abwarten der Spontangeburt ist nicht ratsam, wenn nicht der Kindskopf dem Hystereurynter unmittelbar nachfolgt. Bei Schieflagen, welche wohl immer durch den Hystereurynter verursacht werden, ist es gefährlich, der schon erschöpften Kreissenden neue Wehenarbeit zum Stellen, Konfigurieren und Austreiben des Kindskopfes zuzumuten. Daher ist die rasche Beendigung der Geburt für den Geübten das richtige Verfahren. Diese Erfahrung kann man aus den zahlreichen Arbeiten der letzten Jahre herauslesen. Ausser den schon genannten von Biermer, Pape, Zimmermann verweise ich auf das ausführliche Referat von Hartz in der Monatsschrift (XIX, 1 und 2) und auf die Zusammenstellung von Bollenhagen, welcher nicht weniger als 38 Autoren, z. T. unter Mitteilung ihrer Resultate als Vertreter der Metreuryse anführt.

Was haben wir nun durch die modernen Verfahren erreicht im Interesse der frühgeborenen Kinder? Stimmt es mit Zweifels Anschauung, dass von 100 Kindern nach Jahresfrist nur 1 noch lebt? Erfreulicher Weise nein! Aus allen Statistiken (vergl. die Zusammenstellung Bollenhagens und ganz besonders die von Lorey aus der Hallenser Frauenklinik, welch letzterer erfreulicher Weise die Sarweysche Sammelstatistik fortsetzt) geht hervor, dass die Zahl der lebensfähig entlassenen Kinder seit Litzmann von 25 pCt. auf 60 pCt. gestiegen ist; ja sie hat zeitweilig bei guter Indikation und Technik 72 pCt. (Biermer), ja sogar 86 pCt. (Pape, Zimmermann) erreicht.

Der Einwand, dass die Kinder ausserhalb der Klinik sterben, ist nicht mehr stichhaltig, seitdem von nicht wenigen Beobachtern zahlenmässig die Verluste als erträglich festgestellt worden sind (Sarwey, Raschkow etc.). Ahlfeld verlor von 55 ehelichen Kindern in Jahresfrist 5 = 9,1 pCt., Pape von 30 nur 2 = 6,6 pCt., ähnlich Taubert, Becker, Heymann. Selbst wenn wir den Durchschnitt berechnen und mit Lorey annehmen, dass von 100 Frühgeburtskindern 60 pCt. lebensfähig entlassen werden und dass von diesen, die meist ehelich geboren sind, in Jahresfrist noch 10 pCt. sterben, so ist dies bei der hohen Kindersterblichkeit des ersten Lebensjahres (in Preussen 21,7 pCt. †, in Baiern 31,6 pCt. †) ein ganz leidliches Resultat, wenn man bedenkt, dass das Verfahren unter den heutigen Kautelen für die Mutter so gut wie gefahrlos ist. —

Aber die Resultate sind noch nicht ideal. Wir müssen versuchen, dem Ideal: „100 pCt. lebende Kinder zu er-

zielen", möglichst nahezukommen durch strenges Individualisieren und scharfe Indikation in jedem einzelnen Falle.

Die günstigste Prognose für die künstliche Frühgeburt geben die einfach platten Becken, bei denen die Schwierigkeit der Passage nur in der einen Ebene des Beckeneinganges liegt, und hier hat auch die Indikation den weitesten Spielraum, indem selbst bei einer Vera von 7, ja $6^3/_4$ cm noch lebende Kinder erzielt werden. Für diese Becken wird nach genauer Feststellung des Termines die Hystereuryse mit prophylaktischer Wendung stets erfreuliche Resultate geben.

Anders steht es mit den allgemein verengten Becken mit flachem, nicht gewölbtem Kreuzbein, vorspringenden Zwischenwirbelscheiben (doppeltem Promontorium), mit Verdickung des Symphysenknorpels, mit Verengung des Beckenausgangs, kurzum mit den infantilen und den plumpen Becken. Hier ist der Spontanverlauf wünschenswert. Diese Becken geben bei der Wendung die schlechteste Prognose für die Kinder. Sie verschlechtern hauptsächlich die Kinderstatistik neben manchen unvermeidlichen Fehlern in der Berechnung der Kindesgrösse und der Zeit. Die Anamnese lässt oft genug bei den einfachsten Daten im Stich. Die Indikation darf nicht zu weit gestellt werden. Im Allgemeinen soll man beim platten Becken nicht unter 7 cm Vera, beim allgemein verengten nicht unter eine Vera von 7,5 cm heruntergehen. Eine obere Grenze festzustellen, ist unmöglich, da die Missverhältnisse zwischen Kopf und Becken allein entscheidend sein sollen.

Im allgemeinen kann man sagen, dass bei einer Conj. diagonalis von 10,6 bis 11,0 und darüber das Abwarten des normalen Endtermins am Platze ist.

Aus diesen Erwägungen heraus haben wir versucht, die Frühgeburtsindikation zunächst einmal für uns in ein gewisses Schema zu bringen. Wir müssen unterscheiden zwischen Erst- und Mehrgebärenden. Bei Erstgebärenden und bei solchen, welche infolge straffer Bauchdecken und reizbarer Gebärmutter den Erstgebärenden gleichkommen, ist eine modifizierte Bougiebehandlung einzig rationell. Die Bougiebehandlung ist ferner anzustreben bei allgemein verengten Becken.

Die Indikation vereinfacht sich also insofern, als Bougie und Spontanverlauf überall da indiziert ist, wo die Wendung kontraindiziert ist. — Natürlich wird man auch

bei Erstgebärenden und bei allgemeiner Beckenverengung mit Wendung und Extraktion eine Anzahl lebender Kinder erzielen, aber der Erfolg ist doch stets zum mindesten zweifelhaft, und die Mortalität unverhältnismässig gross. —

Die Hystereuryse mit nachfolgender Wendung und Extraktion ist geeignet für alle platten Becken und ganz besonders für Mehrgebärende.

Kontraindiziert ist die Bougiemethode, wenn durch genaue Untersuchung (Nabelschnurgeräusch, Verschwinden der Fötaltöne durch Druck des Stethoskopes) Nabelschnurumschlingungen wahrscheinlich sind. Kontraindiziert ist die künstliche Frühgeburt überhaupt bei Prolaps des Uterus mit Elongatio colli, bei narbigen Strikturen und bei virgineller Cervix alter Erstgebärender, deren Gebärmutterhals sich nicht dilatieren lässt. In diesen Fällen wird man die Sectio caesarea aus relativer Indikation ebenso in Aussicht nehmen wie bei den Grenzfällen von engen Becken II.—III. Grades, bei denen ein mehrfacher Versuch der künstlichen Frühgeburt selbst bei Ausschaltung aller Fehlerquellen kein lebendes Kind erzielen konnte. — Erkennt man aber die abnorme Rigidität der Cervixwand erst unter der Geburt bei vergeblicher Hystereuryse und beginnender Temperatursteigerung, so bleibt das Accouchement forcé, und zwar entweder eine gemässigte Dilatation nach Bossi mit Dührssenschen Inzisionen oder die Hysterotomia anterior mit Wendung und Extraktion die einzige Hülfe. Lorey empfiehlt, die verschleppten Fälle mit Antistreptokokkenserum zu injizieren. Ich würde die rasche Beendigung der Geburt bei beginnender Intoxikation für das Wesentliche halten. Glücklicherweise sind solche Fälle selten und als Ausnahmen eine Bestätigung der Regel, dass der Hystereurynter eine rasche Erweiterung des Muttermundes bewirkt.

Ebenso wichtig wie die Indikation ist die Bestimmung des Zeitpunktes zur Einleitung. Belehrung der Frauen, genaueste wiederholte Messungen des Beckens und des Kindskopfes von verschiedenen Beobachtern mit sorgfältiger Protokollführung werden allein imstande sein, dem geübten Geburtshelfer die notwendigen Grundlagen zur richtigen Beurteilung eines jeden Falles zu gewähren. Übung und Vergleich erhöhen dabei die Sicherheit in der Abschätzung der Kopfgrösse und -Härte. Das Messen des Kopfes mit dem Tasterzirkel (Perret), die Bestimmung der Steisskopflänge lässt häufig genug im Stich. Die Masse sind fast immer falsch, meist kleiner als die wirklichen.

Wichtiger ist die bimanuelle Betastung des Kopfes von der Vagina und dem Abdomen aus und die Impression ins Becken, worauf P. Müller wieder neuerdings hingewiesen hat. Sobald z. B. bei Erstgebärenden mit allgemein verengtem Becken der Kopf sich nicht mehr ins Becken eindrücken lässt und das vordere Scheitelbein über die Symphysenvorderfläche übersteht, ist der Zeitpunkt zur Frühgeburt gekommen. (Ich erlaube mir, dabei zu bemerken, dass wir bei Erstgebärenden nur dann die Frühgeburt wegen Beckenverengung einleiten, wenn die Missverhältnisse zwischen Kopf und Becken eine Sectio caesarea aus relativer Indikation resp. eine Perforation des Kindes am normalen Endtermin wahrscheinlich machen.) Fast immer handelt es sich um enge Becken des II.—III. Grades.

Im allgemeinen wählen wir als Zeitpunkt gern das Ende der 36. Woche und gehen nur ungern auf frühere Termine (35., allerhöchstens 34. Woche) zurück. Ältere Kinder ertragen erfahrungsgemäss das Geburtstrauma leichter, ja selbst Schädelfrakturen werden zuweilen überstanden nach unserer Beobachtung. — In schwierigen Fällen, wenn alle Anhaltspunkte im Stich lassen, muss eine kurze Untersuchung in Narkose Aufschluss über die Kindsgrösse geben.

Es scheint mir nicht unwesentlich, etwas über unsere Technik hinzuzufügen.

Wir behandeln die zur Frühgeburt bestimmten Frauen wie vor jeder Laparotomie. 1 Woche vor dem Termin werden sie nicht mehr intern untersucht, vor dem Eingriff müssen sie energisch abführen und möglichst täglich baden.

Am Tage vor der Einleitung, früh und Abend, sowie vor dem Eingriff selbst wird ein heisses Bad von 36°—40° C. verabreicht. Die Wirkung der beiden letzten wird durch eine unmittelbar daran anschliessende, heisse Scheidendusche verstärkt. Abends und früh werden etwa je 10 l einer $^1/_2$ proz. Lysollösung von 36° bis 40° R. unter mässigem Druck durchgespült. (Nicht selten beobachten wir schon vor jedem weiteren Eingriff die ersten Wehen, und wir haben 2 Fälle, wo dieser Anstoss völlig genügte, um die Geburt in Gang zu bringen.) Für gewöhnlich folgt nun auf dem Querbett nach sorgfältiger Desinfektion der zu Entbindenden die Einführung der Bougies bezw. des Ballons.

2—3 elastische Bougies (Grösse 12) werden ganz in den Uterus versenkt. Dabei wird das Anhaken der Portio dann vermieden, wenn eine Dilatation der Cervix als unnötig sich erweist.

Die Dilatation der Cervix halte ich für wesentlich und wichtig bei der Metreuryse. Die Zeit der Geburt wird dadurch wesentlich abgekürzt, weil danach der Ballonhals von vornherein in die Cervix zu liegen kommt und dann die Wirkung den Namen Tokokineter (Küstner) rechtfertigt. Zur Dilatation verwenden wir die gebräuchlichen Metall- bezw. Hartgummi-Dilatatorien bis über Daumendicke.

Der Hystereurynter, welchen wir dann besonders bevorzugen, wenn eine prompte Entbindung auf den bestimmten Tag not tut, wird zunächst nur soweit gefüllt, als die allgemeine Spannung ohne grösseres Unbehagen der Kreissenden es erlaubt. 400 bis 500 ccm Füllung reichen in allen Fällen aus. Zur Füllung benutzen wir abgekochtes Wasser oder dünne Lysollösung (0,5 pCt.). Die übermässige Füllung ist um so gefährlicher (cave Ruptur und Embolie!), je früher die Schwangerschaft unterbrochen wird. Die Zugbelastung setzt erst dann ein, wenn Wehen mit Sicherheit beobachtet sind. Steigt die Frequenz und Intensität der Wehen, so wird der Zug verstärkt durch grössere Spannung des Hystereurynterschlauches oder durch steigende Belastung bis 1000 g. Wünschenswert ist es, die Zugrichtung im Beginn und Fortgang der Geburt entsprechend der Beckenachse zu variieren. Im Beginn ist die Hängelage, im Ausgang die Lage mit angezogenen Knieen empfehlenswert. Sowie das Mitpressen der Kreissenden und auffälliger Urindrang die nahe Eröffnung ankündigen, werden 50 ccm Lysollösung abgelassen, worauf die gesteigerte Wehentätigkeit einsetzt und der Ballon zur Ausstossung kommt. Inzwischen ist alles zur Beendigung vorbereitet, sodass an den Austritt des Hystereurynters meist die Einleitung der Narkose anschliesst und der Operateur noch stets bei stehender Blase zur Wendung und Extraktion kommt. In letzter Zeit wird während der Austreibungszeit die Belastung ganz aufgehoben.

Unsere Geburtsdauer für die Bougiemethode beträgt 24 bis 28 Stunden, unsere Hystereurynterfälle kommen im Durchschnitt mit 15 Stunden zur Erledigung.

Die Resultate für Mutter und Kind sind seit der Veröffentlichung von Pape aus unserer Klinik erfreulicherweise die gleichen geblieben.

Von Papes 49 Frühgeburten ergaben sich:

lebend geborene Kinder 42 = 82,3 pCt.,

lebenskräftig entlassen wurden Kinder 35 = 69,3 „

Wir verfügen nunmehr im ganzen über 92 Fälle von künstlicher Frühgeburt bei engem Becken.

Dabei wurden lebend geboren 82 Kinder = 89,1 pCt.,
„ „ „ entlassen 66 „ = 71,7 „

bei grober Einteilung der Becken in platte, allgemein verengte und allgemein verengt (aber vorwiegend) platte Becken ergibt sich der bekannte charakteristische Unterschied in der Kinder-Mortalität:

I. Rein allgemein verengte Becken

Gesamtzahl der Kinder . .	31				
Davon: tot geboren . . .		4			
lebend geboren . .			27		
lebend entlassen .				20	
Gesamtmortalität der Kinder					† 11 : 31 = 35,4 pCt.

II. Allgemein verengte, platte Becken

Gesamtzahl der Kinder . .	29				
Davon: tot geboren . . .		5			
lebend geboren . .			24		
lebend entlassen .				17	
Gesamtmortalität der Kinder					† 12 : 29 = 41,3 pCt.

III. Rein platte Becken

Gesamtzahl der Kinder . .	34				
Davon: tot geboren . . .		3			
lebend geboren . .			31		
lebend entlassen .				27	
Gesamtmortalität der Kinder					† 7 : 34 = 20,5 pCt.
92 Frühgeburten ergeben .	94 Kinder	12 tot geboren	82 lebend geboren	64 lebend entlassen	30 nach Verlauf einer Woche gestorben = 31,2 pCt.

Somit geben die rein platten Becken die beste, die allgemein verengten platten Becken die schlechteste Prognose für das Kindesleben.

Die Gesamt-Morbidität der Mütter betrug 13 : 84 = 15,4 pCt. davon fieberten aus genitaler Ursache 7,5 pCt. Dies entspricht auffällig unserer sonstigen Gesamtmorbidität, ist also im Vergleich zu der Menge der sonstigen Spontangeburten als ein günstigeres Resultat zu bezeichnen.

Die puerperale Mortalität ist = 0.

Aufgabe der Zukunft wird es bleiben, den wahren Wert der künstlichen Frühgeburt durch allgemeine Vergleichsstatistiken klar-

zustellen, in welchen die Gesamtzahl aller Geburten und die Zahl der engen Becken überhaupt in Relation gesetzt werden zur Zahl der Frühgeburten und ihrer Resultate. Bei der Bestimmung der Beckenenge wird es sich empfehlen, nach Krönigs Vorschlag die Grösse der Conj. diagonalis mit anzugeben zum besseren Vergleich der Resultate verschiedener Beobachter. Wird so der Wert der Frühgeburt für die Gesamttherapie beim engen Becken abgegrenzt, so wird der Vergleich der Frühgeburtsresultate mit den früheren Spontangeburten derselben Frauen nach Dohrn den unbestreitbaren Wert für die armen Frauen dartun, welche doch schliesslich auch das Recht haben, gleich ihren Mitschwestern mit normalem Becken die Geburt möglichst dem normalen Gefahrenmass genähert zu verlangen. Freilich werden wir durch das Verfolgen der Kindesschicksale nach der Entlassung auch in dieser Hinsicht einwandfreie Erfahrungen zu sammeln bestrebt sein müssen. Ich schliesse mit dem Wunsche, dass es jedem Geburtshelfer angelegen sein möge, ein frühgeborenes Kind erst dann aus der Anstalt zu entlassen, wenn er sich von der Lebensfähigkeit der Frucht unter gewöhnlichen Pflegeverhältnissen überzeugt hat. In unserer Anstalt ist es Regel geworden, dass die Mutter bezw. Amme in der letzten Aufenthaltswoche das Frühgeburtskind selbständig versieht.

Mühe und Sorgfalt erfordert die künstliche Frühgeburt in reichem Masse; das muss zugegeben werden. Aber die Resultate bessern sich mit der steigenden Übung des Geburtshelfers, und der letztere kann gewiss sein, dass gerade die hierbei aufgewendete Geduld von den Frauen richtig gewertet wird. Jedenfalls gehören gerade diese Mütter zu den dankbarsten unserer Klientinnen.

Während der Korrektur vorstehender Arbeit erschien die Arbeit de Reyniers aus der Baseler Frauenklinik, welche bei 40 Fällen von künstlicher Frühgeburt 80 pCt. lebende Kinder entlassen konnte. Ich bedaure, nicht mehr näher auf die wertvolle Arbeit eingehen zu können, und möchte nur noch betonen, dass die individualisierende Methode mir auch jetzt noch den Vorzug zu verdienen scheint vor jedem einseitigen Verfahren. Bei unseren letzten 40 Fällen von künstlicher Frühgeburt erzielten wir 31 lebend entlassene Kinder (Basel 32). Unsere Bougiefälle (meist einfache Fälle ohne Komplikationen) ergaben ein der Basler Statistik gleichwertiges Resultat.

Quellenangabe.

1. Ahlfeld, Lehrbuch der Geburtshülfe. 3. Aufl. 1903.
   Derselbe, Centralbl. f. Gyn. 1890. S. 529. — Centralbl. f. Gyn. 1901. No. 21. — Hegars Beitr. Bd. IV.
2. Baumm, Graefes Abhandlungen. IV. H. 7.
3. Biermer, R., Der Colpeurynter etc. Wiesbaden 1899.
4. Bollenhagen, Die Anwendung des Colpeurynters. Würzburger Abhandl. III. Bd. 4. H.
5. Bumm, Beitr. zur Technik und Anwendung des vaginalen Kaiserschnitts. Centralbl. f. Gyn. 1902. No. 51.
6. Fehling, Müllers Handbuch für Geburtshülfe. 1899.
7. Hartz, Kritische Studie über den Gebrauch der intrauterinen Ballons und der Metalldilatation in der Geburtshülfe. Diese Monatsschr. Bd. XIX. No. 1 u. 2.
8. Keitler und Pernitza, zit. nach Frommels Jahresbericht für 1902.
9. Krönig, Die Therapie beim engen Becken. Leipzig 1901.
10. Loehlein, H., Der augenblickliche Stand der Frage der künstlichen Frühgeburt bei Beckenenge. Deutsche med. Wochenschr. 1901. No. 30.
    Derselbe, Deutsche med. Wochenschr. 1893. No. 21, und Gyn. Tagesfragen. IV.
11. Lorey, Die Erfolge der künstlichen Frühgeburt. Arch. f. Gyn. Bd. LXXI. Heft 2.
12. v. Magnus, Zur Therapie des engen Beckens. Diese Monatsschr. Bd. XVII. S. 157 u. 319.
13. Olshausen-Veit, Lehrbuch der Geburtshülfe. V. Aufl. 1902.
14. Pape, Zur künstlichen Frühgeburt bei Beckenenge. Hegars Beitr. Bd. VI. H. 1.
15. Runge, Lehrbuch der Geburtshülfe. VII. Aufl. 1903.
16. Sarwey, Die künstliche Frühgeburt bei Beckenenge. Berlin 1896.
17. Silbermann, Die Einleitung der Frühgeburt mittels Hystereurynse. Inaug.-Diss. Breslau 1902.
18. Zimmermann, Die intrauterine Ballonbehandlung in der Geburtshülfe. Diese Monatsschr. Bd. XVI. S. 37.
19. Zweifel, Lehrbuch der Geburtshülfe. V. Aufl. 1903.
    Derselbe, Die Symphyseotomie. Die deutsche Klinik etc. 13. Vorl.

Um Wiederholungen zu vermeiden, verweise ich auf die Literaturangaben bei Lorey, v. Magnus, Hartz, Pape, Biermer und Silbermann.

XLI.

Experimentelle Beiträge zur Lehre von der Absonderung und Entleerung des Harnes im fötalen Leben.

Von

Prof. ALOIS KREIDL und Dozent Dr. LUDWIG MANDL.

Wien. Wien.

In einer von uns vor kurzem mitgeteilten Publikation[1]) haben wir über Versuche berichtet, welche in der Absicht angestellt wurden, die Vorgänge bei der fötalen Stoffabgabe experimentell näher zu studieren; es ist uns damals gelungen, in einwandfreier Weise zu zeigen, dass der Fötus ihm zugeführte Stoffe rasch durch die Placenta an die Mutter abgibt, und auf Grund unserer Versuche haben wir die Annahme gemacht, dass er sich auch auf diesem Wege eines grossen Teiles der Zerfallsprodukte seines Stoffwechsels entledige.

Es lag nun nahe, zu untersuchen, ob und inwieweit sich der Fötus hierzu auch der in ihm angelegten spezifischen Ausscheidungsorgane (Haut, Nieren) bedient. Die vorliegenden Versuche gelten nun wesentlich der Frage der fötalen Nierentätigkeit.

Die Rolle, welche der fötalen Haut bei der Abgabe von Stoffen zufällt, haben wir nicht in den Rahmen unserer Untersuchungen einbezogen; auch sonst ist der Modus der Stoffabgabe durch die Haut bisher wenig experimentell erforscht; dass eine solche auch auf diesem Wege stattfindet, scheint sehr wahrscheinlich und wird auch von vielen als zu Recht bestehend angenommen, so unter anderen von Scherer[2]), von Köllicker[3]) und von v. Ott[4]). Auf die Durchlässigkeit der fötalen

[1]) A. Kreidl und L. Mandl, Experimentelle Beiträge zur Physiologie des Stoffaustausches zwischen Fötus und Mutter. Centralbl. f. Physiologie. 29. August 1903.

[2]) Scherer, Verhandlungen der physikalisch-medizinischen Gesellschaft in Würzburg. 1852. S. 2.

[3]) Grundriss der Entwicklungsgeschichte des Menschen und der höheren Tiere. Leipzig 1880. p. 133.

[4]) v. Ott, Über Stoffwechsel zwischen Frucht und Mutter. Arch. f. Gyn. Bd. 27.

Haut hat im übrigen der eine von uns[1]) gelegentlich hingewiesen.

Über die Frage, ob den fötalen Nieren eine Funktion bei der Stoffabgabe zukomme oder nicht, ist dagegen seit Dezennien eine lebhafte, immer wiederkehrende Diskussion geführt worden, welche noch dadurch kompliziert erschien, dass sie bis zu einem gewissen Grade in innigem Zusammenhange mit der Frage von der Herkunft des Fruchtwassers gebracht wurde. Es ist nun sehr interessant, zu konstatieren, dass heute nach wie vor die beiden extremen Anschauungen, nämlich die, welche eine regelmässige Funktion der fötalen Niere und Entleerung des fötalen Harnes in das Fruchtwasser annimmt und jene Ansicht, welche eine fötale Nierensekretion resp. eine Entleerung der Harnblase in das Fruchtwasser unter normalen Verhältnissen ablehnt, sich nahezu unvermittelt gegenüberstehen. Es kann nicht unsere Aufgabe sein, die gesamte diesbezügliche Literatur hier ausführlich wiederzugeben. Dieselbe ist so oft und so vielfach zitiert worden, dass sie wohl jedem, der sich für diesen Gegenstand näher interessiert, mehr weniger bekannt sein dürfte. Nur so viel sei bemerkt, dass man die Argumente, welche für oder gegen die eine oder die andere Anschauung ins Feld geführt wurden, in verschiedentlicher Weise zu erbringen versuchte. Sowohl auf experimentellem Wege, als auch durch Beobachtung und Deutung pathologisch-anatomischer Befunde, endlich durch chemische Untersuchungen des Fruchtwassers und des kindlichen Harnes, haben speziell die älteren Autoren Stellung zu dieser Frage genommen; aus der jüngsten Zeit stammt eine Reihe von Arbeiten, welche auf neueren Untersuchungsmethoden fussen.

Was zunächst die experimentellen Untersuchungen der älteren Autoren, welche sich mit dieser Frage beschäftigen, anlangt, so ist es bekannt, das Gusserow[2]) es war, welcher zuerst in methodischer Weise das Experiment zur Entscheidung der strittigen Frage heranzog. Er war es, welcher durch Darreichung von chemisch leicht nachweisbaren Substanzen an die Mutter (Jodkalium) den Übergang dieser Stoffe auf den Foetus feststellte. Ihm folgte dann eine Reihe von Autoren, welche, wesentlich von denselben Gesichtspunkten geleitet, entweder andere Substanzen oder dieselben mit feineren Untersuchungsmethoden

[1]) Kreidl in Mračeks Handbuch der Hautkrankheiten. Kap. Physiologie der Haut. p. 173.

[2]) Archiv f. Gyn. Bd. III.

im fötalen Organismus suchten; so Benicke[1]) (Salicylsäure), Runge[2]) (Salicylsäure und Jodkalium), Fehling[3]) (Ferrocyankalium) Zweifel[4]) (Chloroform, Salicylsäure), Porak[5]). In einer zweiten dieses Thema betreffenden Publikation[6]) erweiterte bekanntlich Gusserow seine Experimente und seine Fragestellung, und nach dem Ergebnis seiner Versuche (Nachweis von Hippursäure im Fruchtwasser nach Verabreichung von benzoësaurem Natron an die Mutter) schien die Lehre von der Existenz der fötalen Nierensekretion und der intrauterinen Harnentleerung unwiderleglich bewiesen zu sein. Nichtsdestoweniger kam in rascher Folge eine Anzahl von Autoren auf das gleiche Thema und mit denselben Methoden zurück, so z. B. Zuntz[7]) (indigschwefelsaures Natron), Fehling[8]) (salicylsaures Natron und Ferrocyankalium), Wiener[9]) (indigschwefelsaures Natron), Krukenberg[10]) (Jodkalium), Haidlen[11]) (Jodkalium), Dührssen[12]) (Benzoësäure). Zu einem endgültigen Abschlusse ist man, wie aus diesen Arbeiten ersichtlich ist, nicht gekommen. Speziell gegen die Eindeutigkeit der zuletzt genannten Gusserowschen Versuche wurden Einwände schwerwiegender Natur erhoben, so insbesondere von Ahlfeld[13]), welche sich hauptsächlich darauf bezogen, dass die Hippursäure schon im Blute der Mutter zirkuliere und daher als solche in die Frucht und das Fruchtwasser übergegangen sein könne[14, 15]).

Dass trotz der divergenten Ergebnisse, welche diese experimentellen Forschungen gezeitigt hatten, wieder auf dieselben Methoden im weiteren Verlaufe zurückgegriffen wurde, beweisen

---

[1]) Zeitschr. f. Geb. u. Gyn. 1876. Bd. I. p. 477.
[2]) Centralbl. f. Gyn. 1877. No. 5.
[3]) Arch. f. Gyn. Bd. X. p. 392.
[4]) Arch. f. Gyn. Bd. XII. p. 235.
[5]) De l'absorption des médicaments par le placenta etc. Paris. G. Masson 1878.
[6]) Arch. f. Gyn. Bd. XIII. p. 56.
[7]) Pflügers Arch. 1876. Bd. XVI.
[8]) Arch. f. Gyn. Bd. XIV. p. 237.
[9]) Arch. f. Gyn. Bd. XVII und XXIII.
[10]) Arch. f. Gyn. Bd. XXII und XXVI.
[11]) Arch. f. Gyn. 1885. Bd. XXV. p. 40.
[12]) Arch. f. Gyn. 1888. Bd. XXXII.
[13]) Berichte und Arbeiten. Bd. II, S. 26, und Lehrbuch der Geburtshilfe. 1903. S. 43.
[14]) Törngren, Arch. d. tocog. 1888. p. 453.
[15]) Jaarsfeld und Stockvis, Arch. f. exper. Path. und Pharmak. Bd. X. p. 285.

die neueren Arbeiten von A. Sicard und R. Mercier[1] (Methylenblau), van der Velde[2]), Resinelli[3]), Reusing[4]), welch letzterer aber bloss sein Augenmerk auf das Verhalten des Harns Neugeborener richtete; dann insbesondere Schaller[5]) und Drullmann[6]) (Phloridzin).

Wenn auch nicht das letzte, so schien Schaller doch mit seinen Befunden in dieser Frage, so weit sie durch das Experiment einer Lösung zuzuführen war, das entscheidende Wort gesprochen zu haben. Mit der Einführung von Phloridzin in den mütterlichen Kreislauf und dem Fehlen von Zucker im Fruchtwasser, dagegen mit dem Nachweise von Zucker im Harne des Neugeborenen hat Schaller eine Beteiligung von fötalem Harne an der Bildung des Fruchtwassers unter normalen Verhältnissen ausgeschlossen.

Betrachtet man nun andererseits die Resultate anatomischer und pathologisch-anatomischer Untersuchungen, soweit sie zur Klärung dieser Frage in Verwendung gezogen wurden, so sieht man wieder die einen, so Ahlfeld[7]) (Sirenenmissbildung, wohlentwickelte Früchte bei Mangel eines Harnapparates), Rissmann[8]), Scheibe[9]), Zaufal[10]) (Fehlen beider Nieren bei einer sonst wohlentwickelten und ausgetragenen Frucht), Schäffer[11]) (Mangel der Niere) und Reischauer[12]) eine fötale Nierensekretion aus ihren Befunden in Abrede stellen, andere, so insbesondere Strassmann[13]), Palm[14]), Bruno Wolff[15]),

[1]) Comptes rendus hebdomaires des Scéances et mémoires de la société des Biologie, Tome V, X. Serie 1898. p. 68.

[2]) Centralbl. f. Gyn. 1899. p. 1139.

[3]) Zitiert nach Ahlfeld l. c.

[4]) Zeitschr. f. Geb. u. Gyn. Bd. XXXIV. p. 40.

[5]) Arch. f. Gyn. Bd. LVII. p. 595.

[6]) Beitrag zur Frage der Urinsekretion des Fötus. I.-D. Marburg 1899.

[7]) Über einen Monopus mit vollständigem Mangel der äusseren Genitalien. Arch. f. Gyn. Bd. XIV. p. 287.

[8]) Beitrag zur Frage der fötalen Nierensekretion. Zentralbl. f. Gyn. 1892. p. 497.

[9]) Prager med. Wochenschr. 1897. No. 42 u. 43.

[10]) Prager med. Wochenschr. 1898. No. 24.

[11]) Zentralbl. f. Gyn. 1892. p. 768.

[12]) Inwieweit lassen sich die Fälle von angeborenem Harnröhrenverschluss in der Frage von der Abstammung des Fruchtwassers verwerten? Inaug.-Diss. Marburg. 1895.

[13]) Beitrag zur Lehre von der fötalen Harnsekretion und der Herkunft des Fruchtwassers. Arch. f. Physiolog. 1899. Supplement-Band und Kongress in Giessen. 1901. p. 501.

[14]) Arch. f. Gyn. Bd. 66.

[15]) Zur Kenntnis der Missgeburten mit Erweiterung der fötalen Harnblase. Arch. f. Gyn. Bd. 65.

Schatz[1]), Silberstein[2]) aus ihren Beobachtungen die Überzeugung von der gegenteiligen Anschauung zum Ausdruck bringen. Speziell die Befunde an eineiigen Zwillingen (Oligohydramnie bei dem schlecht entwickelten, Polyhydramnie bei dem stärker entwickelten Fötus; Hypertrophie des uropoetischen Systems beim letzteren, mangelhafte Entwicklung desselben beim ersteren) wurden ganz besonders zu Gunsten einer Existenz fötaler Nieren- und Blasentätigkeit in die Wagschale geworfen.

Auch die Veröffentlichungen aus früheren Jahren über das chemische Verhalten des Fruchtwassers [Prochownik[3]), Döderlein[4]), Winkel[5]), Fehling[6])] waren nicht hinreichend beweisend, um einen entscheidenden Schluss für die Richtigkeit der einen oder anderen Anschauung zu gestatten.

Hervorheben möchten wir jedoch, dass dagegen wieder Dienst[7]) auf Grund genauer chemischer Analysen von fötalem Harn und Fruchtwasser zu dem Resultate kommt, dass von einer dem extrauterinen Leben entsprechenden Tätigkeit der Niere des Fötus nicht die Rede sein könne.

So standen die Dinge bis in die letzte Zeit, als neue Untersuchungsmethoden Gemeingut der Ärzte wurden und die Aussicht erweckten, durch Anwendung derselben auch in dieses heissumstrittene Gebiet eine endgültige Lösung zu bringen. Eine dieser Methoden ist die kryoskopische, bekanntlich jene, welche den Konzentrationsgrad einer Flüssigkeit durch Gefrierpunktbestimmungen feststellte. Mit dieser Methode wurden Bestimmungen an dem Blute von Mutter und Kind einerseits und an dem Fruchtwasser andererseits ausgeführt, und auf Grund der erhobenen Befunde wurden Schlüsse auf die Genese des Fruchtwassers und auf eine Beimengung von kindlichem Harn zum Fruchtwasser gezogen. Während die Untersuchungen von Veit[8]) Differenzen im osmotischen Drucke zwischen mütterlichem und kindlichem Blute ergaben, aus denen er auf eine wasseranziehende

---

[1]) Arch. f. Gyn. Bd. XVII und XIX.

[2]) Die Herkunft des Fruchtwassers im menschlichen Ei. Arch. f. Gyn. Bd. 67. 1902. pag. 607.

[3]) Arch. f. Gyn. Bd. XI. p. 305.

[4]) Arch. f. Gyn. Bd. 37. p. 141.

[5]) Lehrbuch der Geburtshülfe. 1893.

[6]) Fehling, Arch. f. Gyn. Bd. XII. S. 331 und Bd. XIV. S. 221.

[7]) Dienst, Kritische Studien über die Pathogenese der Eklampsie auf Grund pathologisch-anatomischer Befunde, Blut- und Harnuntersuchung eklamptischer Mütter und deren Früchte. Arch. f. Gyn. Bd. 65. S. 369.

[8]) Untersuchungen über den osmotischen Druck zwischen Mutter und Kind. Zeitschr. f. Geb. u. Gyn. Bd. XLII. p. 316.

Kraft des kindlichen Blutes gegenüber dem mütterlichen Blut folgert, haben bekanntlich Kroenig und Fueth[1]), ebenso wie Zangemeister und Meisel[2]) diese Angaben nicht bestätigen können. Dagegen haben Zangemeister und Meisel eine geringere molekulare Konzentration des Fruchtwassers gegenüber den beiden Blutsorten festgestellt. Als Erklärung für diese Erscheinungen nahmen die genannten Autoren an, dass es nur der kindliche Urin sein könne, welcher das Fruchtwasser verdünne, und da sie diese Differenzen bereits im 5. Monat der Schwangerschaft nachweisen konnten, schlossen sie auf das Bestehen einer fötalen Urinsekretion bereits zu dieser Zeit. Auch Farkas und Scipiades[3]) haben das Blutserum von Schwangeren, Kreissenden und Wöchnerinnen, sowie das Fruchtwasser auf die molekularen Konzentrationsverhältnisse geprüft und, was das Fruchtwasser anbelangt, gefunden, dass es wenigstens am Ende der Gravidität nicht als einfaches Transsudat des mütterlichen Blutes zu betrachten ist, denn es enthält nicht nur weniger Eiweisskörper, sondern auch andere gelöste Substanzen und steht mit dem Serum in keinem osmotischen Gleichgewichte. Sie meinen, dass, wenn man die Eigenschaft des fötalen Harns besser kennen würde, man vielleicht aus seiner diluierenden Wirkung diese Verhältnisse erklären könnte.

Jaqué[4]) hat auf Grund von Untersuchungen, in welchen er die molekularen Konzentrationsverhältnisse von Blut, Harn, Amnios- und Allantoisflüssigkeit bei Schafen prüfte, die Ansicht ausgesprochen, dass bei diesen Tieren eine regelmässige Harnentleerung stattfinden müsse und dass auch ein Wasseraustausch zwischen Amnios- und Allantoisflüssigkeit bestehe.

Die andere neue Art der Untersuchung, die biologische, wurde von Polano[5]) zur Frage des Stoffaustausches zwischen

---

[1]) Vergleichende Untersuchungen über den osmotischen Druck im mütterlichen und kindlichen Blute. Monatsschr. f. Geb. u. Gyn. Bd. XIII.

[2]) Vergleichende Untersuchungen über mütterliches und kindliches Blut und Fruchtwasser nebst Bemerkungen über die fötale Harnsekretion. Münch. med. Wochenschr. 1903. No. 16 und Zentralbl. f. Gyn. 1903. No. 26. p. 800.

[3]) Über die molekularen Konzentrationsverhältnisse des Blutserums der Schwangeren, Kreissenden und Wöchnerinnen und des Fruchtwassers. Pflügers Arch. Bd. 98. Heft 11 u. 12. p. 577.

[4]) De la genèse de liquide amniotique et allantoidien. Acad. royal Belgique. Bd. LXIII. 1902.

[5]) Experimentelle Beiträge zur Biologie der Schwangerschaft. Würzburg. 1904.

Mutter und Fötus, sowie zum Studium über die Beschaffenheit des kindlichen und mütterlichen Blutes und zur Frage über die Herkunft des Fruchtwassers in Anwendung gezogen. Ohne hier näher auf seine Publikation einzugehen, wollen wir nur bemerken, dass er der Lösung der Frage dadurch näher trat, dass er festzustellen suchte, ob das Fruchtwasser, sowie der fötale Harn Stoffe enthalte, welche dem mütterlichen und kindlichen Serum zukommen und dem biologischen Nachweise zugänglich sind. Da das Fruchtwasser gewisse, dem mütterlichen und kindlichen Serum zukommende, dem Eiweiss nahestehende Körper nicht enthält, dagegen andere, dem Fruchtwasser und den beiden Blutarten gemeinsamen Stoffe nicht im kindlichen Urin nachweisbar sind, so kommt er zu folgendem Schlusse: Das Fruchtwasser ist am Ende der Schwangerschaft weder reines kindliches, noch mütterliches Serum, noch fötaler Urin. Er glaubt vielmehr, dass das Fruchtwasser im wesentlichen als Sekret des Amnionepithels aufzufassen sei.

Erwähnt sei hier noch eine Publikation Bondis[1]), welcher auf Grund des Nachweises von Fermenten im Fruchtwasser, die er auch im mütterlichen Serum, jedoch nicht, oder nur in Spuren, im Serum der Neugeborenen finden konnte, die Annahme als naheliegend bezeichnet, dass diese Fermente aus dem mütterlichen Blutserum stammen.

Aus dieser ganz kursorisch gehaltenen Wiedergabe der einschlägigen Literatur geht wohl zur Genüge hervor, dass das Problem nach wie vor ungelöst erscheint, denn gerade so wie einerseits die tierexperimentelle Forschung und auch die Verwertung von pathologisch-anatomischen Befunden zu diametral entgegengesetzten Anschauungen geführt hat, haben auch die neueren Methoden in den wenigen Arbeiten, die sich damit bis jetzt beschäftigten, den gleichen Widerspruch in den Ansichten gezeitigt.

Aus dem Vorhergesagten ergibt sich unserer Meinung nach zunächst nur, dass entweder sämtliche, noch so sinnreich ausgedachten Untersuchungsmethoden nicht hinreichen, das Problem zu lösen, ob unter normalen Verhältnissen eine regelmässige Abgabe von fötalen Stoffen durch die kindliche Blase in die amniotische Flüssigkeit stattfinde, oder dass nicht die Unzulänglichkeit der angewandten Methoden, wohl aber die Deutung der Befunde die Ursache für die Divergenz in den Anschauungen

[1]) Über Fermente im Fruchtwasser. Zentralbl. f. Gyn. 1903. No. 21.

abgibt. Es erscheint uns vielleicht zweckmässig, zunächst in Kürze über unsere eigenen Versuche zu berichten, und dann im Zusammenhange eine Diskussion und Kritik der Versuchsmethodik und Deutung der Ergebnisse auch der anderen Autoren zu geben.

Eigene Experimente.

Wir wählten wieder das Tierexperiment, indem wir Stoffe der Mutter, beziehungsweise dem Fötus einverleibten und nun prüften, ob und welche Schlüsse aus dem eventuellen Erscheinen dieser Stoffe im Fruchtwasser, Allantoisflüssigkeit, fötaler Blase oder aus den Wirkungen, welche diese Stoffe auf den Fötus, beziehungsweise seine Ausscheidungsorgane entfaltet haben, gestattet sind.

In einer anderen Versuchsreihe trachteten wir, das Erscheinen von Substanzen, an deren Ausscheidung das Muttertier verhindert wurde, im kindlichen Organismus, beziehungsweise Fruchtwasser zu konstatieren und für die herangezogene Frage zu verwerten.

Wir sind mit diesen Versuchen seit ungefähr $1^1/_2$ Jahren beschäftigt. Was das Tiermaterial anbelangt, so haben wir einzelne Experimente an trächtigen Ziegen, Katzen, Hunden, Meerschweinchen, die Mehrzahl an trächtigen Kaninchen in verschiedenen Stadien der Tragzeit vorgenommen. Als Stoffe, die einverleibt wurden, dienten: Indigschwefelsaures Natron, Rosanilin (Natrium rosanilino-sulfonicum), Phloridzin. Bezüglich der Methodik der Einverleibung in den Fötus verweisen wir auf unsere oben zitierte Arbeit. Den Muttertieren wurden die Substanzen subkutan oder intravenös zugeführt. In einigen Versuchen wurde die Dosis auf einmal, in anderen in kleinerer oder grösserer Menge durch längere Zeit hindurch gegeben.

A. Versuche mit Farbstoffen.

Zunächst sei hier über eine Reihe von Versuchen berichtet, bei denen indig-schwefelsaures Natron zur Anwendung kam. Versuche mit diesem Farbstoffe schienen für unsere Frage recht aussichtsvoll zu sein, und es wurden ja bekanntlich, wie schon oben erwähnt, von anderen Autoren (Zuntz, Wiener) diesbezügliche Experimente ausgeführt. Die von Heidenhain erkannte besondere Affinität der Nierenepithelien zu diesem Farbstoff liess denselben für die Frage der Herkunft des Fruchtwassers sowie

für die Frage der fötalen Nierensekretion sehr verwertbar erscheinen. Von den zahlreichen Versuchen, über welche wir verfügen, wollen wir, um Wiederholungen zu vermeiden, nur einige typisch verlaufende wiedergeben. In 6 Fällen, in welchen dem trächtigen Muttertiere subkutan oder intravenös indig-schwefelsaures Natron injiziert wurde, gelang es niemals, eine Blaufärbung der Föten, beziehungsweise der Nieren derselben zu konstatieren. Auch konnte in keinem Falle eine bläulich gefärbte Flüssigkeitsansammlung in der fötalen Blase gesehen werden, wenigstens nicht bei den von uns entsprechend variierten Dosen und Beobachtungszeiten nach der Einverleibung. Aus diesen Ergebnissen waren selbstverständlich keine weitgehenden Schlüsse zu ziehen. Zunächst musste in Betracht gezogen werden, ob nicht der dem mütterlichen Organismus einverleibte Farbstoff gerade wegen seiner exquisiten Affinität zu den Nierenepithelien von diesen begierig aufgenommen und rasch aus dem Blute der Mutter entfernt werde. Dann war zu erwägen, ob die physikalische Beschaffenheit der Farbstofflösung überhaupt einen Übergang, resp. Durchtritt durch die placentaren Scheidenwände gestatte.

Um den ersten Einwand zu eliminieren, haben wir in 4 Fällen dem Muttertiere unmittelbar vor der Einverleibung des Farbstoffes beide Nieren exstirpiert. Das Resultat dieser Versuche war gleichlautend folgendes: In allen Fällen trat eine immer intensiver werdende Blauverfärbung des Muttertieres ein, welche sich zunächst in einer Verfärbung der Conjunktiva und der anderen sichtbaren Schleimhäute, dann der Haut kenntlich machte. Bei der später vorgenommenen Eröffnung dieser so mit Farbstoff überladenen Tiere konnte konstatiert werden, dass auch die inneren Organe, insbesondere Darm, Uterus, intensiv blau gefärbt waren, während die aus dem Uterus rasch herausgeholten Föten keine sichtbare Blaufärbung zeigten. Auch konnte bei keinem der Föten die so charakteristische Verfärbung der Nieren konstatiert werden, gleichgültig, ob die Nachuntersuchung sofort oder erst nach mehreren Stunden geschah. Wir müssen demnach auf Grund dieser Versuche annehmen, dass ein Übergang des von uns verwendeten indig-schwefelsauren Natrons nicht stattgefunden habe und dass daher dieser Farbstoff, so aussichtsvoll die Anwendung desselben erschien, sich nicht zum Studium dieser Frage eigne.

Wir haben in einer relativ grossen Anzahl von Fällen

(3 Katzen, 3 Ziegen, 3 Hunde)[1]) den Föten den Farbstoff direkt appliziert. Alle diese Versuche fielen insofern positiv aus, als der subkutan einverleibte Farbstoff in Ausscheidung begriffen oder schon ausgeschieden war. Er fand sich demnach entweder in den fötalen Nieren, welche die typische Blaufärbung zeigten, oder es war die Blase mit intensiv blauer Flüssigkeit prall gefüllt, oder es konnte endlich eine deutliche Verfärbung des Fruchtwassers konstatiert werden. Wo jeweilig der Farbstoff gefunden wird, hängt zum Teile von der Zeit ab, die von dem Momente der Injektion bis zum Momente der Nachuntersuchung verstreicht, zum Teile vielleicht auch von der Menge ab, die dem Embryo verabfolgt wird. So wurde z. B. in einem Versuche (Prot. No. 7 vom 19. IV. 1903), in welchem einem Embryo einer hochträchtigen Katze durch den Uterus hindurch in den Rücken 3 mg indig-schwefelsaures Natron injiziert wurden, nach $^1/_4$ Stunde in den Nieren kein Farbstoff gefunden, während bei dem zweiten im zweiten Horne befindlichen Embryo, welcher 4 mg zur selben Zeit erhalten hatte, nach einer Stunde die Nieren blau verfärbt waren, und endlich beim 3. Embryo, der gleichfalls 4 mg erhalten hatte, nach $1^1/_2$ Stunden der Farbstoff nicht nur in den Nieren, sondern auch in der Blase vorgefunden wurde. Im Versuche 8 vom 29. IV. 1903 war bei Injektion von 4 mg indig-schwefelsaurem Natron nach 18 Stunden das Farbstoffdepot von der Injektionsstelle (Rückenhaut) vollständig wegtransportiert, der Fötus entfärbt, die Nieren nicht mehr blau, dagegen in der Blase und im Fruchtwasser blauer Farbstoff nachweisbar.

Aus diesen Versuchen geht zunächst hervor, dass die Niere des Fötus, wenn demselben der Farbstoff direkt appliziert wird, imstande ist, diesen zu eliminieren, und dass also die fötale Niere diesem Farbstoffe gegenüber dasselbe Verhalten zeigt wie die des Erwachsenen, vielleicht mit dem Unterschiede, dass im fötalen Organismus die Ausscheidung zeitlich differiert, indem der Farbstoff bei gleicher relativer Menge, berechnet pro Kilogramm Körpergewicht in den Nieren, resp. Blase später nachweisbar ist als beim verwachsenen Tiere.

Wir haben diese Versuche, obwohl ähnliche von Wiener

[1]) Es handelt sich in diesen Fällen fast durchwegs um hochträchtige Tiere, die deshalb von uns gewählt wurden, weil dies aus experimentell-technischen Gründen vorteilhaft erscheint, ganz abgesehen davon, dass, je grösser der Embryo, umso grösser die Wahrscheinlichkeit ist, dass er diesen immerhin nicht ganz gleichgültigen Eingriffen gewachsen ist.

veröffentlicht sind, der Kontrolle halber durchgeführt. Wiener hat zum grossen Teile an trächtigen Kaninchen experimentiert; die Injektionen in die Föten führte er durch die uneröffneten Bauchdecken des Muttertieres aus.

Wir sind insofern etwas weiter gegangen, als wir erstens an grösseren Tieren gearbeitet haben, zweitens die Injektion nicht durch die Bauchdecken, sondern nach vorhergegangener Laparotomie ausführten. Wir halten im übrigen nur jene Versuche für die Diskussion geeignet, in welchen die Föten im Momente der Nachuntersuchung lebten; in der Arbeit Wieners fehlen leider diesbezügliche Angaben.

Trotz des positiven Ausfalles dieser Experimente und der erfreulichen Übereinstimmung mit den Wienerschen Ergebnissen sind die Schlüsse, die aus den Resultaten gezogen werden können und auch gezogen wurden, nicht ohne weiteres zu acceptieren. Der eine, auch von Krukenberg[1]) gemachte Einwand ist bekanntlich der, dass der injizierte Fötus sich nicht mehr unter normalen Verhältnissen befinde, und dass daher weder aus den Nieren-, noch aus den Blasen- und Fruchtwasserbefunden auf die Funktionen unter normalen Verhältnissen Schlüsse gezogen werden dürfen. Ist diesem Einwande schon für alle Versuche, welche eine direkte Einverleibung von Substanzen in den Föten zur Grundlage haben, die Berechtigung nicht ohne weiteres abzusprechen, so scheint uns dies insbesonders für den in Rede stehenden Farbstoff zu gelten; denn während für eine ganze Reihe anderer Substanzen es als feststehend zu bezeichnen ist, dass die dem Embryo auf gleiche Weise beigebrachten Stoffe ihn auch auf dem Wege zur Mutter rasch verlassen können, bleibt das indigschwefelsaure Natron in seinem Kreislaufe; ein Übergang auf die Mutter findet nicht statt, und es gelingt in keinem Falle, den dem Fötus einverleibten Farbstoff in den Ausscheidungswegen der Mutter nachzuweisen. Es ist also gewiss der ganz abnorme Zustand hergestellt, dass der Fötus nicht nur plötzlich ein Plus von Flüssigkeit (deren Menge und Beschaffenheit sicherlich nicht ganz gleichgültig ist) in seine Blutbahn aufnimmt, sondern dass es sich dabei auch um eine Substanz handelt, für deren Ausscheidung er nach dem oben Ausgeführten allein aufzukommen hat.

Auch aus dieser Versuchsreihe geht also, wie wir glauben, hervor, dass die mit dem indigschwefelsauren Natron angestellten

[1]) l. c.

Experimente, so vielverheissend sie zu werden schienen, nicht zur einwandfreien Entscheidung der herangezogenen Frage verwertet werden können, insbesondere nicht für die Frage der regelmässigen Beimengung des fötalen Harnes zur Amnionflüssigkeit. Es ist vielmehr, wie wir nochmals betonen wollen, nur der eine Schluss zu ziehen gestattet, dass die fötale Niere funktionsfähig ist, dass sie unter den durchaus abnormen Verhältnissen, in welche der Fötus durch die Experimente gebracht wird, mit ihrer Funktion einsetzt.

Aus den dargelegten Gründen entschlossen wir uns, eine Anzahl von Versuchen mit einem anderen Farbstoff zu machen, und wählten hierzu Rosanilin (Natrium rosanilino-sulfonicum), von dem nachgewiesen wurde, dass es prompt durch die Nieren ausgeschieden wird. Ein Übergang der Farbstofflösung vom Fötus auf die Mutter war durch die Publikation von Guinard und Hochwelker[1]) erbracht worden. Dieselben konnten zeigen, dass die dem Fötus applizierte Farbstofflösung im Harn der Mutter erschien.

Die hierher gehörigen Versuche sind an Katzen, Kaninchen und Meerschweinchen ausgeführt und gruppieren sich in solche, in welchen der Farbstoff der Mutter appliziert, und in solche, in welchen der Farbstoff dem Fötus direkt eingespritzt wurde.

Was zunächst die erste Gruppe anlangt, so bekam das Muttertier den Farbstoff entweder intravenös oder subkutan einverleibt. Wir verfügen über 6 Versuche (2 Katzen, 4 Kaninchen), in welchen das Rosanilin in grossen Dosen und auf einmal der Mutter zugeführt wurde. Diese Versuche ergaben das bemerkenswerte Resultat, dass bei sämtlichen Kaninchen ein Übergang des Farbstoffes von der Mutter auf den Fötus sehr bald zu konstatieren war, während bei den Katzen der Farbstoff nicht oder nur in Spuren nachzuweisen war.

Versuch vom 16. V. 1904, 11 Uhr 30 Min.

Hochträchtige Katze. Injektion von 13 ccm einer konzentrierten Rosanilinlösung in die Vena jugularis. Dauer der Injektion ca. 10 Minuten. Nach dieser und schon während der ersten Minuten deutliche Rotfärbung der Haut, Warzen und sichtbaren Schleimhäute.

11 Uhr 50 Min. Zweite Injektion von 13 ccm derselben Rosanilinlösung. Dauer ca. 6 Minuten. Das Tier in toto rot.

12 Uhr 7 Min. Dritte Injektion; abermals 13 ccm. Dauer 4 Minuten.

12 Uhr 15 Min. Herausnahme zweier Föten. Weder diese noch das Fruchtwasser, noch auch die Allantoisflüssigkeit, Nieren und Blaseninhalt sind rosanilinhaltig; dagegen die materne Placenta.

---

[1]) Rech. sur le passage des subst. solubles d. foetus à la mère. Compt. Rend. de Soc. d. Biol. 1898, p. 1183.

12 Uhr 30 Min. Vierte Injektion von 13 ccm Rosanilinlösung.
2 Uhr 30 Min. Fünfte Injektion von 13 ccm Rosanilinlösung.
3 Uhr 15 Min. Sechste Injektion von 13 ccm Rosanilinlösung.
3 Uhr 25 Min. Herausnahme von Embryo 3 und 4 Beide von gleicher Grösse, 13 cm Steiss-Scheitellänge. Weder Amnios, noch Allantois enthält eine Spur von Rosanilin. In der Blase von Embryo No. III ½ ccm Flüssigkeit. Diese enthält ebenfalls kein Rosanilin. Auch nicht der Mageninhalt. Blase von Embryo IV ist leer; sein Mageninhalt frei von Rosanilin.
4 Uhr 45 Min. Herausnahme von Embryo V und VI. Beide 13 cm Steiss-Scheitellänge, lebend. Weder Amnios-, noch Allantoisflüssigkeit rosanilinhaltig. Beide Embryonen haben prall gefüllte Harnblasen; in diesen zirka 1½ ccm farblose Flüssigkeit, in welcher Spuren von Rosanilin nachweisbar sind.

Versuch vom 18. V. 1904.

Einer hochträchtigen Katze werden durch 4 Tage täglich 40 ccm konzentrierter Rosanilinlösung subkutan injiziert. Bei der Eröffnung der Bauchwand zeigt sich diese rot gefärbt; ebenso sind die sichtbaren Schleimhäute und Hautpartien deutlich rot gefärbt. 6 Föten. Fruchtwasser nicht gefärbt. Nieren ebenfalls nicht rot. Das Serum von 3 Embryonen wird untersucht; bei zweien ist kein, bei einem nur Spuren von Rosanilin nachweisbar.

Es sei hier bemerkt, dass die Anwesenheit grösserer Farbstoffmengen schon durch die Rotfärbung der Flüssigkeit resp. der Gewebe sich kundgibt, ist dieses nicht der Fall, so gelingt der Nachweis durch Hinzufügen von einigen Tropfen verdünnter Salzsäure. Diese Probe ist derart empfindlich, dass es möglich ist, Mengen von 0,0000025 gr nachzuweisen.

Zunächst geht aus diesen Versuchen die interessante Tatsache hervor, dass gewisse Unterschiede bezüglich der Durchlässigkeit der Placentascheidewände bei verschiedenen Tiergattungen bestehen, ein Umstand, der uns wieder zeigt, wie vorsichtig man in der Verallgemeinerung von den an einer Tierspezies gewonnenen Kenntnissen sein muss.

Um nun zunächst dem Einwande zu begegnen, dass die beim Kaninchen erhobenen Befunde durch die im Gefolge der intravenösen Injektion gesetzten abnormen Bedingungen (abnorme Druckverhältnisse) bedingt seien, wurde in einer zweiten Versuchsreihe der Farbstoff nur subkutan, jedoch durch längere Zeit hindurch verabfolgt. Ein Übergang des Farbstoffes konnte jedoch auch in diesen Fällen konstatiert werden. Eröffnet man bei einem Tiere zu einer Zeit, in welcher in der Mutter sicher noch Farbstoff vorhanden ist, den Uterus, so zeigt sich nicht nur das Fruchtwasser, die Placenta, sondern auch die Föten in toto mehr weniger rot gefärbt. In allen diesen Fällen enthalten auch die Nieren der Föten den Farbstoff; ein Nachweis desselben in der Blase der Föten war nicht möglich, weil wir in allen diesen Fällen die Blase nicht nachweislich gefüllt fanden.

Erwähnt sei hier noch eines Versuches, der in ähnlicher Weise angestellt wurde, wobei jedoch die Embryonen nicht per

laparotomiam entfernt wurden, sondern in welchem es zu normalen Wurfe kam (Versuch vom 23. I. 1904).

Einem hochträchtigen Kaninchen werden täglich subkutan 30 ccm einer konzentrierten Rosanilinlösung eingespritzt. Das Tier lässt täglich roten Harn und ist schon am 3. Tage auch äusserlich, besonders an den Ohren deutlich rot. Am 27. I., 7 Uhr abends, Wurf von 3 lebenden Jungen. Das Fruchtwasser eines mitsamt der Placenta geborenen Jungen enthält Rosanilin. Das Junge ist selbst in toto rot gefärbt; bei der nach der Tötung vorgenommenen Untersuchung erweisen sich die Nieren rosanilinhaltig; ebenso die im Magen vorgefundene Flüssigkeit. Auch das Blutserum enthält Rosanilin.

Die beiden anderen Embryonen werden am Leben gelassen und entfärben sich allmählich.

Während dieser letzte Versuch wieder nur ein Beweis für die lange bekannte Tatsache ist, dass gewisse auf den Fötus übergegangene Farbstofflösungen von dem Neugeborenen allmählich in seinem Harne ausgeschieden werden (cf. Versuche mit Methylenblau), sind sowohl dieser Versuch selbst als auch die übrigen weder für die Frage von der normalerweise statthabenden Nierentätigkeit, noch auch für die von der Herkunft des Fruchtwassers verwertbar. Der im Fruchtwasser nachgewiesene Farbstoff konnte in diesen Fällen ebensogut mütterlichen als fötalen Ursprungs sein. In letzterem Falle ist es natürlich auch nicht zu entscheiden, auf welchem Wege er in das Fruchtwaseer gelangt.

Etwas anders, wenn auch durchaus noch nicht zur endgültigen Lösung der Frage verwertbar, gestalten sich die folgenden Versuche: In 4 Fällen (3 Kaninchen, 1 Meerschweinchen) wurde eine grosse Dosis einer konzentrierten Rosanilinlösung nach vorhergegangener beiderseitiger Nephrektomie subkutan appliziert; die Tiere überstehen diesen Eingriff in der Regel bis zu 48 Stunden. Ein längeres Überleben haben wir nicht beobachten können. In 3 Fällen waren die Embryonen im Momente der Nachuntersuchung tot, ein Umstand, der nicht zu verwundern ist, da ja die im Blute der Mutter angehäuften giftigen Substanzen auch auf den Fötus übergehen und ihre deletäre Wirkung auf denselben nach einer entsprechenden Zeit entfalten werden. Die Befunde in den Fällen, in denen die Föten abgestorben waren, sind, wenn sie auch hier erwähnt werden sollen, nicht auf normale Verhältnisse zu übertragen. In diesen 3 Fällen waren bezüglich des Fruchtwassers und der Föten, insoweit es sich um den Nachweis des Farbstoffes handelte, eine Übereinstimmung mit den früheren Versuchen zu konstatieren. Bloss bei 2 Embryonen (Meerschweinchen) waren die fötalen Harnblasen prall mit roter Flüssigkeit gefüllt. In dem 4. Falle, in dem die Föten lebend

aus dem Uterus herausgeholt worden waren, wurde folgender Befund erhoben (Versuch vom 13. I. 1904, 7 Uhr abends):

Hochträchtiges Kaninchen erhält nach ausgeführter beiderseitiger Nephrektomie 20 ccm einer konzentrierten Rosanilinlösung.

14. I. 1904. Eröffnung der Bauchhöhle in Aethernarkose. Der Uterus enthält 6 Eikammern. Das Fruchtwasser wird teils durch Einstich aus den Fruchtblasen, teils durch Aufsaugen mit der Pravatzschen Spritze gewonnen. Dasselbe enthält in allen Fällen deutlich Rosanilin. Die Embryonen, die sämtlich lebend entwickelt werden, sind in toto rot gefärbt. Die Nieren deutlich rot; in den Blasen kein Inhalt nachweisbar. Der Mageninhalt in 2 Fällen nicht nachweislich, in den übrigen deutlich rosanilinhaltig.

Der Vollständigkeit halber sei hier auch über Versuche (1 Katze, 1 Kaninchen) berichtet, in welchen der genannte Farbstoff den Föten direkt einverleibt wurde. Es zeigte sich hierbei, dass die Injektion stets gut vertragen wurde. Das Ergebnis der Versuche ist ziemlich gleichlautend. Bei der von uns nach $^1/_2$ Stunde vorgenommenen Nachuntersuchung zeigten sich die Embryonen rotgefärbt, in der Harnblase der Embryonen fand sich eine rosenrote Flüssigkeit, die Nieren der Föten erschienen auf dem Querschnitte schön rot gefärbt.

Diese letzteren an den Embryonen direkt ausgeführten Versuche stimmen mit dem früher erwähnten (indigschwefelsaurem Natron) überein. Wir müssen auch hier hervorheben, dass obwohl wenigstens bei Kaninchen ein Rücktransport des Farbstoffes vom Fötus zur Mutter stattfindet, die Versuche also in gewisser Hinsicht den normalen Verhältnissen näher kommen als die ersterwähnten weitgehende Schlüsse nicht statthaft sind, da der bereits angeführte Einwand — plötzliche Zuführung einer grösseren Flüssigkeitsmenge — auch hier zu recht besteht.

Was nun die Resultate betrifft, welche die mit diesem Farbstoffe ausgeführten verschiedenen Versuchsreihen ergeben haben, so kann man nur sagen, dass auch diese Versuche nicht solcher Art sind, dass sie Rückschlüsse auf normale Verhältnisse gestatten. Aus der Tatsache, dass in den Fällen, in welchen ein Übergang des Farbstoffes auf die Föten (Rotfärbung derselben) konstatiert wurde, auch das Fruchtwasser den Farbstoff enthielt, ist, wie gesagt, ein Schluss über die Herkunft des letzteren nicht möglich. Die in all diesen Fällen konstatierte Verfärbung der Nieren ist ebenfalls nicht beweisend, denn sie ist nur eine Teilerscheinung der Gesamtfärbung. Wenn endlich in einer ganz bestimmten Gruppe von Versuchen die fötale Blase mit einer rot gefärbten Flüssigkeit gefüllt gefunden wurde, so waren es nur solche Fälle, bei denen vollständig abnorme Verhältnisse

vorlagen. Entweder es waren die Föten bereits abgestorben oder es handelte sich um Fälle, in welchen der Mutter vorher die Nieren exstirpiert wurden.

Im Anschluss an diese Versuche, welche in der Absicht angestellt wurden, einen der Mutter einverleibten fremden Farbstoff im Fötus und speziell in seinen Ausscheidungsorganen resp. im Fruchtwasser zu suchen, seien hier einige Experimente mitgeteilt, welchen im wesentlichen derselbe Gedankengang zugrunde lag, nur mit dem Unterschiede, dass es sich um Stoffe handelte, welche die Mutter selbst produziert, welche aber in ihrem Organismus dadurch, dass wir deren Elimination künstlich verhinderten, in grösserer Menge angehäuft blieben. Wir haben bei einer Anzahl trächtiger Kaninchen (5) den Ductus choledochus unterbunden. Zwei Tiere, die bei der Choledochusunterbindung sich als trächtig erwiesen, da bei der Operation der Uterus inspiziert und der Stand der Gravidät konstatiert werden konnte, überlebten zwar den Eingriff durch längere Zeit, allein sie waren nicht verwertbar, da sie bei der nach einer Woche vorgenommenen Tötung nicht mehr trächtig waren.

Bei den übrigen 3 Tieren, die deutlich ikterisch wurden und bei denen die Trächtigkeit weitere Fortschritte machte, wurde 8 Tage nach der Choledochusunterbindung die Bauchhöhle eröffnet und aus den Eikammern die Embyronen der Reihe nach lebend entwickelt und diese sofort untersucht. Aus einigen Eikammern wurde vorher das Fruchtwasser durch Einstich mittels Pravazscher Spritze aspiriert. Das Fruchtwasser erschien in allen Fällen schon bei blosser Besichtigung deutlich gelb verfärbt. Die Gmelinsche Probe ergab die Anwesenheit von Gallenfarbstoffen in demselben. Was die Embryonen betrifft, so war es nicht möglich, zu entscheiden, ob diese selbst ikterisch waren; auch in den Harnblasen war in keinem Falle eine Flüssigkeitsansammlung zu konstatieren; wohl scheint es aber interessant, hervorzuheben, dass der Magen bei sämtlichen Föten mit einer schleimigen, grünlich-gelben Flüssigkeit gefüllt war, welche, wie die chemische Untersuchung ergab, auch Gallenfarbstoffe enthielt.

Aus diesen Versuchen lassen sich nun über die Herkunft des Gallenfarbstoffes im Fruchtwasser keine sicheren Schlüsse ziehen, denn derselbe konnte sowohl durch die mütterlichen Gefässe in die Amniosflüssigkeit transsudiert sein, er konnte aber auch in das Blut der Föten und von da durch dessen Ausscheidungsorgane (Haut, Nieren) in das Fruchtwasser gelangt sein. Fälle von Icterus gravidarum, in welchen über das Verhalten der

Amniosflüssigkeit Angaben vorliegen, sind jedenfalls nicht sehr zahlreich. Wir konnten nur in einer Publikation[1]) eine diesbezügliche Äusserung finden. Die Amniosflüssigkeit einer an Ikterus erkrankten Schwangeren wird als „leicht ikterisch" bezeichnet.

B. Versuche mit Phloridzin.

Da sich aus den Resultaten dieser 3 Versuchsreihen nicht folgern lässt, ob der im Fruchtwasser erscheinende Farbstoff seinen Weg überhaupt oder ausschliesslich durch die fötalen Nieren genommen hat, so erschienen uns weitere, in gleicher Weise mit Farbstoffen angestellte Versuche nicht aussichtsvoll zur Klärung dieser Frage zu sein. Wir haben daher in einer weiteren Versuchsreihe Phloridzin, das Schaller[2]) als erster zum Studium der fötalen Nierensekretion verwendete, herangezogen.

Der Vorteil dieses Präparates ist darin gegeben, dass es nicht als solches durch die Nieren ausgeschieden wird, sondern dass es bei funktionsfähiger Niere zur Bildung und Ausscheidung von Zucker kommt. Es wird daher, wenn man dem Fötus auf irgend eine Weise Phloridzin beibringt, bei funktionierender fötaler Niere zur Bildung von Zucker, und bei funktionierender Blase zur Entleerung desselben in das Fruchtwasser kommen. In letzterem muss dann der Nachweis des vorhandenen Zuckers gelingen.

Auch hier zerfallen unsere Versuche in 3 Gruppen: In der ersten wurde das Phloridzin dem Fötus direkt injiziert; in der zweiten wurde das Phloridzin dem Muttertiere subkutan verabfolgt; in der dritten Gruppe endlich wurde das Phloridzin der Mutter einverleibt, sie jedoch durch Nephrektomie an der Ausscheidung des Phloridzin verhindert.

Die Phloridzineinspritzung in den Fötus wurde in 4 Fällen (Kaninchen) ausgeführt und hierauf nach verschiedenen Intervallen 1. das Fruchtwasser der injizierten Föten, 2. das Fruchtwasser der nichtinjizierten Föten, 3. eventuell der Blaseninhalt der injizierten Föten, 4. ihr Mageninhalt, 5. der Harn der Mutter untersucht. Wir wollen hier hervorheben, dass in sämtlichen Fällen der Harn der Mutter beträchtliche Mengen von Zucker enthielt, ein Umstand, auf den wir schon einmal an anderen Orten (l. c.) hingewiesen haben.

[1]) L. Brauer, Über Graviditätsikterus. Zentralbl. f. Gyn. 1903. No. 26. p. 787.

[2]) l. c.

Wir konnten gleichlautend folgendes konstatieren: 1. Das Fruchtwasser der injizierten Föten enthält in allen Fällen Zucker. Der Nachweis wurde stets mit der Fischerschen Probe (Phenyl-Glykosazonkrystalle) erbracht.

2. Auch in dem Fruchtwasser der nichtinjizierten Föten wurde fast regelmässig Zucker, jedoch nur in sehr geringer Menge nachgewiesen. Aus der Literatur ist bekannt, dass bei den Herbivoren im Fruchtwasser normalerweise Traubenzucker sich findet[1]. In jüngster Zeit ist von Gürber und Grünbaum[2]) auch die Anwesenheit von Lävulose im Fruchtwasser einzelner Haussäugetiere konstatiert worden und wurde auch im Mageninhalte der Embryonen als normaler Bestandteil Zucker in gleicher Konzentration wie in der Amniosflüssigkeit gefunden.

3. Was den Blaseninhalt der injizierten Föten anlangt, so sind wir nicht in der Lage, darüber eine sichere Ansicht auszusprechen; nur in einzelnen Blasen fand sich eine Spur von Flüssigkeit, sodass von einer chemischen Untersuchung Abstand genommen werden musste.

4. Was den Mageninhalt der Föten anlangt, so gelang es, in demselben mit Sicherheit Zucker nachzuweisen.

Da nach dem Vorhergesagten bei den hier in Frage kommenden Tieren auch normalerweise im Fruchtwasser Zucker gefunden werden kann, so ist zur Entscheidung der Frage, ob infolge der vorgenommenen Phloridzininjektion es zur Ausscheidung von Zucker in das Fruchtwasser gekommen ist, notwendig darauf zu achten, ob sich in der Menge des vorgefundenen Zuckers wesentliche Unterschiede gegenüber den normalen Verhältnissen ergeben. Um Vergleichswerte zu erhalten, sind wir in unseren Experimenten so vorgegangen, dass wir nur einzelnen Föten Phloridzin injizierten. So konnten wir das Fruchtwasser aus den Eikammern der injizierten und nichtinjizierten[3]) miteinander vergleichen, und es ergab sich in allen Fällen ein entschiedenes und auffälliges Überwiegen der nachweisbaren Zuckermenge bei den ersteren. Unter steter Berücksichtigung des wiederholt erhobenen Einwandes, dass durch die Injektion sicher abnorme Bedingungen

---

[1]) Vergl. Stas, Comptes Rendus. 31. Bd. 1850; Claude Bernard. Leçons de physiologie expériment. 1855. p. 401.

[2]) Münch. med. Wochenschr. 1904. No. 9.

[3]) Es wurden stets die Föten des einen Hornes injiziert, die im anderen Horne befindlichen dienten zur Kontrolle.

für den Embryo gesetzt werden, geht aus diesen Befunden die interessante Tatsache hervor, dass die fötalen Nieren, wenigstens in dem Stadium der Entwicklung, in welchem sie sich im Momente des Experimentes befanden, funktionsfähig waren und das gleiche Verhalten gegen Phloridzin wie die Nieren eines vollentwickelten Tieres zeigen.

Was die zweite Versuchsgruppe (5 Versuche) anlangt, so lehnt sie sich naturgemäss an die von Schaller am Menschen ausgeführten Experimente an, jedoch mit dem Unterschiede, dass wir bei den Tieren nicht den Wurf abwarteten, sondern zu einer Zeit, in welcher die Mutter ausgesprochenen Phloridzindiabetes zeigte, die Föten aus den Eikammern entwickelten, das Fruchtwasser isoliert auffingen und untersuchten.

Diese Untersuchungsreihe ergibt nun insofern eine Übereinstimmung mit den Ergebnissen der Schallerschen Versuche, als auch wir in keinem Falle eine Vermehrung des Zuckergehaltes im Fruchtwasser konstatieren konnten. Wir begnügten uns aber nicht damit, das Fruchtwasser auf seinen Zuckergehalt zu prüfen, sondern wir haben unser spezielles Augenmerk darauf gerichtet, ob das Fruchtwasser nicht auch phloridzinhaltig sei. Der Nachweis für die Gegenwart von Phloridzin wurde in der Weise zu erbringen gesucht, dass das betreffende Fruchtwasser einem normalen Kaninchen subkutan injiziert wurde. Es resultierte nun das bemerkenswerte Ergebnis, dass in der Tat das Fruchtwasser jener Föten, deren Muttertier durch längere Zeit Phloridzin einverleibt erhielt, auch Phloridzin enthielt, denn es war jedesmal mit diesem Fruchtwasser Diabetes zu erzeugen. Zur Illustration des Gesagten diene folgender Versuch (Versuch vom 4. III. 1904): Trächtiges Kaninchen, 18 Tage tragend, erhält durch 8 Tage hindurch je 2 Pravatzsche Spritzen, eine vormittags, eine nachmittags, einer 5proz. Phloridzinlösung; der Harn des Muttertieres ist bereits nach 24 Stunden reichlich zuckerhaltig, am 8. Tage werden aus dem lebenden Tiere in Narkose die Föten der Reihe nach entwickelt, das Fruchtwasser sämtlicher 7 Eikammern wird vorsichtig aufgefangen und gesammelt. Es gelingt, im ganzen 5 ccm Flüssigkeit zu gewinnen. Die Hälfte, $2^1/_2$ cm, wird einem normalen Kaninchen subkutan einverleibt, die andere Hälfte wird auf Zucker untersucht; in dieser lassen sich nur geringe Mengen — einzelne Phenyl-Glykosazonkristalle — nachweisen. Der Harn, der vor der Injektion mit Fruchtwasser aufgefangen wird, zeigt normales Verhalten; nach 24 Stunden enthält er reichlich Zucker, welcher nach

weiteren 24 Stunden nahezu verschwunden ist. Kontrollhalber wird einem Kaninchen die gleiche Menge Fruchtwassers eines normalen trächtigen Tieres injiziert, ohne dass im Harn des Versuchstieres irgendwelche Veränderungen zu beobachten sind.

Die Resultate der dritten Versuchsreihe, in welcher, wie wir oben schon erwähnt haben, dem Muttertier vor der Einverleibung des Phloridzins beide Nieren exstirpiert wurden, sind an 5 Kaninchen und 2 Meerschweinchen gewonnen. Das Ergebnis war in allen Fällen, in welchen die Versuchstiere im Momente der Nachuntersuchung, ebenso wie die Embryonen, am Leben waren, im grossen und ganzen übereinstimmend, und wir wollen auch hier einen Versuch nach dem Protokoll wiedergeben.

Versuch vom 13. I. 1904. 7 Uhr abends: Trächtiges Kaninchen, beiderseitige Nephrektomie, Injektion einer Pravazschen Spritze (1 cm^3) einer 5proz. Phloridzinlösung. 14. I., 12 Uhr mittags: In Narkose wird dem Tier, das vollkommen frisch und munter erscheint, die Bauchhöhle eröffnet. Der Uterus enthält 10 Eikammern, die Embryonen (15 cm Steiss-Scheitellänge) werden lebend aus denselben entwickelt. Das Fruchtwasser wird nachher durch Einstich mit einer Pravazschen Spritze aufgesaugt. Ein Teil der so gewonnenen Flüssigkeitsmenge wird auf Zucker geprüft, der andere einem normalen Kaninchen subkutan einverleibt. Das Fruchtwasser enthält reichliche Mengen von Zucker (Fischersche Probe). Der am nächsten Morgen gewonnene Harn des mit Fruchtwasser injizierten Kaninchens enthält ebenfalls Zucker, welcher nach weiteren 24 Stunden nahezu verschwunden ist.

In einem Falle, in welchem das Muttertier nach 24 Stunden tot aufgefunden wurde, ergab die sofort vorgenommene Untersuchung folgendes: Der Uterus enthält nur eine Eikammer, in welcher sich ein vollständig reifer, entwickelter, aber abgestorbener Embryo vorfand. Die Fruchtwassermenge ist entschieden gegenüber den unter normalen Verhältnissen in diesem Stadium der Trächtigkeit vorkommenden vermehrt. Der Zuckergehalt des Fruchtwassers ist nicht nachweislich vermehrt, dagegen ist die Blase prall mit einer lichten Flüssigkeit gefüllt, welche Zucker enthält.

Aus dieser Versuchsgruppe geht mit Sicherheit hervor, dass es im Embryo unter den abnormen Bedingungen, in welchen er sich durch die beiderseitige Nierenexstirpation der Mutter befindet, zur Zuckerausscheidung in das Fruchtwasser kommt; natürlich kann das nur durch eine Beteiligung der Nieren resp. der fötalen Blase bedingt sein. Wenn in dem Falle, in welchem sowohl die Mutter als auch der Fötus bereits tot waren, der Blaseninhalt des Fötus mehr Zucker enthielt als das Fruchtwasser, so kann man sich dies so erklären, dass eine Entleerung des zuckerhaltigen Harnes aus der fötalen Blase innerhalb der Versuchszeit

nicht stattgefunden hat. Jedenfalls hat aber auch in diesem Falle die Niere in prompter Weise auf das Phloridzin reagiert.

Was die nach doppelseitiger Nierenexstirpation bei trächtigen Kaninchen konstatierte Fruchtwasservermehrung anlangt, so seien uns einige Bemerkungen hier gestattet. Was die Tatsache als solche anlangt, so befinden wir uns in Übereinstimmung mit Bruno Wolff[1]). Derselbe konnte zeigen, dass die Fruchtwassermengen bei trächtigen Kaninchen, welche vom Beginn der zweiten Hälfte der Schwangerschaft aus gradatim abnehmen und am Ende der Gravidität nurmehr minimal sind, nach beiderseitiger Nierenexstirpation in dieser Zeit erheblich gesteigert werden können. Bei annähernd reifen Früchten konnte er durch den genannten Eingriff die Quantität des Amnioswassers innerhalb 2 Tagen bis auf das $21^1/_2$fache künstlich vermehren. Er nimmt an, dass dieses künstlich erzeugte Hydramnios ein fötales Sekretionsprodukt ist und durch die Anhäufung harnfähiger Substanzen im fötalen Blute hervorgerufen werde. Wenn nun auch aus unseren Versuchen hervorgeht, dass unter den geschilderten Verhältnissen die fötale Niere sicherlich funktioniert, dass es zweifelsohne zur Bildung von Zucker und zur Ausscheidung desselben in das Fruchtwasser kommen kann, so müssen wir doch eben mit Rücksicht auf unsere Versuche in Zweifel ziehen, ob die Zunahme der Fruchtwassermenge ausschliesslich auf eine vermehrte fötale Sekretion (Niere) zurückzuführen ist. Wir haben ja gezeigt, dass in demselben Fruchtwasser, in welchem wir Zucker nachgewiesen haben, auch Phloridzin erscheint, wenn die Mutter in ihrem Blute letzteres angehäuft hat. Dieses kann nach unseren bisherigen Erfahrungen keinesfalls durch die fötale Niere in das Fruchtwasser übergegangen sein, und es muss sicher das Phloridzin auf eine andere Weise in das Fruchtwasser gekommen sein. Ob es nun als Transsudat von der Mutter direkt oder aber von dem Fötus, in dessen Blut es ja kreisen muss, durch seine Hautgefässe oder aber auch durch die Nabelschnur in das Fruchtwasser übergetreten ist, lässt sich nicht entscheiden; das eine geht aber mit Sicherheit hervor, und das müssen wir auch für die Bruno Wolffschen Experimente postulieren, dass die Zunahme der Flüssigkeitsmenge durchaus nicht allein durch eine vermehrte Beanspruchung der fötalen Nieren erfolgen muss. Es ist wohl richtig, und dies geht gerade aus der Gegenüberstellung

[1]) Über experimentelle Erzeugung von Hydramnios, Arch. f. Gyn., Bd. 71, H. 1, p. 224, und Verhandl. d. Berl. gyn. Ges. vom 23. Okt. 1903, Zentralbl. f. Gyn., 1903, No. 52, p. 1575.

unserer verschiedenen Versuchsgruppen hervor, dass sowie die Anhäufung von Stoffen im mütterlichen und fötalen Blute, welche eine ganz bestimmte spezifische Wirkung auf die Niere ausüben, ein Eintreten der fötalen Nieren- und Blasenfunktion bedingt, auch die Anhäufung harnfähiger Substanzen den gleichen Effekt zur Folge haben wird; allein es ist zu erwägen, dass die Nierenexstirpation bei dem Muttertiere bis zu einem gewissen Grade auch eine relative Zunahme des Wassergehaltes des Blutes bedingen muss, ein Umstand, welcher auch eine Rückwirkung auf das Verhalten des fötalen Blutes ausüben wird. Die an den Fötus abgegebenen Wassermengen können dann, wie in unseren Versuchen das Phloridzin, ohne Beteiligung der fötalen Niere in das Fruchtwasser gelangen.

Wir haben im Vorhergehenden bereits bei Besprechung der einzelnen Versuchsgruppen die Ergebnisse, welche aus ihnen resultierten, besprochen und jene Schlüsse, die sich ohne Voreingenommenheit aus denselben ergeben, gezogen. Fassen wir das gesamte Resultat noch einmal ins Auge, so ergibt sich zunächst für unsere Versuchstiere folgendes:

1. In allen Fällen, in welchen der Fötus Substanzen direkt zugeführt bekommt, erscheinen dieselben in der Niere oder reagiert die Niere auf dieselben in charakteristischer Weise.

2. Von allen jenen Stoffen, welche dem Muttertiere zugeführt werden, erscheinen jene im Fruchtwasser, die nachweislich auf den Fötus übergehen; bei bestimmten Stoffen gelingt auch der Nachweis, dass eine Ausscheidung dieser auf den Fötus übergegangenen Stoffe durch seine Nieren, resp. Blasen in die amniotische Flüssigkeit stattgefunden hat.

3. Ist der Übergang der Stoffe von der Mutter auf den Fötus ein den normalen Verhältnissen nahekommender, so ist ein exakter Nachweis für die Ausscheidung dieser Stoffe durch die fötale Niere, resp. Blase in das Amnioswasser nicht zu erbringen.

Aus diesen Tatsachen lassen sich also folgende Schlüsse ziehen:

1. Der Fötus hat bereits in bestimmten Stadien seiner Entwicklung funktionsfähige Nieren, er vermag weiter unter bestimmten Umständen das Produkt seiner Nierentätigkeit in das Fruchtwasser zu entleeren.

2. Auch unter normalen Verhältnissen besteht eine, wenn auch nur sehr geringe Inanspruchnahme der Nierentätigkeit.

3. Dass auch normaler Weise eine regelmässige Beimengung

des fötalen Harns zum Fruchtwasser stattfindet, lässt sich aus unseren Versuchen nicht folgern.

Die Richtigkeit des ersten Satzes geht aus sämtlichen Versuchsreihen, in welchen das zum Versuche verwendete Mittel dem Fötus direkt verabfolgt wurde, hervor, weiter besonders aus jenen Versuchen, in welchen dem nephrektomierten Muttertiere Phloridzin subkutan einverleibt wurde.

Die Richtigkeit des zweiten Satzes resultiert zunächst aus der Tatsache, dass wiederholt bei Föten (siehe auch Jaqué) grösserer Tiere in der Blase des aus dem Uterus per laparatomiam rasch entwickelten Fötus eine klare Flüssigkeit[1]) gefunden wird, in Fällen, in welchen also von einer durch Geburtstätigkeit stattgehabten Kreislaufstörung keine Rede sein kann.

Was nun die Frage anlangt, ob der fötale Harn normaler Weise einen integrierenden Bestandteil des Fruchtwassers darstelle, so kann diese nicht ohne weiteres bejaht werden, denn in jenen Fällen, in welchen wir mit Sicherheit das Erscheinen von Stoffen im Fruchtwasser, welche die fötalen Nieren und Blasen passiert haben mussten, nachweisen konnten, hat es sich um abnormale Verhältnisse gehandelt, und in jenen Fällen, in welchen es sich um der Norm nahekommende Bedingungen handelte, konnte der Nachweis einer solchen Beimengung nicht erbracht werden.

Bevor wir nun daran gehen, unsere Ergebnisse denen der anderen Autoren gegenüberzustellen und die von diesen gezogenen Schlussfolgerungen zu besprechen, erscheint es geboten, immer wieder zu betonen, dass wir bei unseren Experimenten an einem Tiermateriale gearbeitet haben, welches Rückschlüsse auf die Verhältnisse beim Menschen nicht ohne weiteres gestattet[2]). Dieses erhellt insbesondere aus der bekannten Tatsache, dass alle bisher verwendeten Versuchstiere eine vollständig getrennte Amnios- und Allantoisblase besitzen. Wenn also auch die Annahme, dass die fötale, menschliche Niere ebenso wie die jener Tiere, an denen experimentiert wurde, funktionsfähig ist, immerhin erlaubt und nicht unberechtigt ist, so ist die Frage, ob sich der menschliche Fötus unter normalen Bedingungen der Pro-

[1]) Wir haben gelegentlich eines Versuches, auf den wir demnächst zurückkommen, aus den fötalen Blasen von Ziegen des öfteren Harn in genügender Menge gewinnen können, so dass wir denselben zu den diesbezüglichen Untersuchungen verwenden konnten.

[2]) Nur an trächtigen Affen gewonnene Resultate würden auf den Menschen übertragbare Schlüsse erlauben.

dukte seiner Nierentätigkeit in den Amniossack entledigt, durch die geschilderten Experimente nicht ohne weiteres zu beantworten.

Was nun die Tierversuche der verschiedenen Autoren anbelangt, so ist hervorzuheben, dass in den meisten eigentlich bloss der Beweis für den Übergang gewisser Substanzen, welche der Mutter appliziert wurden, auf den Fötus resp. in das Fruchtwasser erbracht wurde; ob aber diese Stoffe in das Fruchtwasser durch die fötalen Nieren ausgeschieden wurden, ist einwandfrei aus keinem dieser Versuche zu ersehen, denn es hat sich in den meisten Fällen um Stoffe gehandelt, welche nicht den Weg durch die Nieren, resp. Blasen genommen haben mussten. Bloss jene Experimentatoren, welche bestrebt waren, Stoffe zu verabfolgen, von denen sie annahmen, dass sie, in den Kreislauf gelangend, in veränderter Form durch die Nieren ausgeschieden werden, konnten mit Aussicht auf Erfolg an die Beantwortung dieser Frage herantreten. Die in diesem Sinne von Gusserow, später von Dührssen inaugurierte Methode mit Benzoësäure, durch welche die Lehre von der regelmässigen Beimengung fötalen Harnes zum Fruchtwasser begründet wurde, ist jedoch, wie wir schon hervorgehoben haben, durch die von anderer Seite gemachten Einwände erschüttert worden. Andererseits haben die in gleicher Absicht gemachten Versuche mit Phloridzin, die ja auch an Menschen ausgeführt wurden, das bemerkenswerte Resultat ergeben, dass wohl der Nachweis einer Ausscheidung von Zucker durch die Niere, resp. Blase des Neugeborenen gelang, nicht aber die Beimengung dieses Ausscheidungsproduktes in das Fruchtwasser. Wenn auch über die Tatsache dieser Versuchsergebnisse nicht zur Tagesordnung gegangen werden kann, so muss doch andererseits erwogen werden, dass aus dem Nichterscheinen von Stoffen nicht ohne weiteres auf ein Nichtbestehen einer fötalen Nierentätigkeit geschlossen werden kann, denn von der der Mutter verabfolgten Dosis wird ein gewisses Quantum von ihr selbst ausgeschieden, von dem anderen Teile, der allerdings sicher auf den Fötus übergeht, dürften nicht unbeträchtliche Mengen wieder an die Mutter abgegeben werden. Es kommt also von den der Mutter applizierten Stoffen überhaupt nur ein Bruchteil für die Ausscheidung durch die fötale Niere in Betracht. Dass der Rücktransport zur Mutter sehr in die Wagschale fällt, dafür sprechen unserer Meinung nach speziell die Befunde, in welchen die Tatsache festgestellt wurde, dass bei der zweiten, resp. dritten Harnentleerung des Neugeborenen

jene Stoffe in steigender Menge zum Vorschein kommen, die im Fruchtwasser nicht nachgewiesen wurden. (Fehling, Porak, Resinelli, van der Velde, Sicard und Mercier, Schaller.) Der Neugeborene muss eben für die Ausscheidung der in seinem Kreislaufe im Momente der Geburt vorhandenen Stoffe allein aufkommen, da der während des intrauterinen Lebens zur Verfügung stehende Mechanismus (Abgabe von Stoffen durch die Nabelarterien) nicht mehr besteht. Und wenn der Nachweis dieser Stoffe in dem Fruchtwasser nicht gelingt, so kann dies entweder dadurch bedingt sein, dass sie wegen ihrer geringen Menge eine Wirkung auf die fötale Niere nicht entfalten konnten, oder aber dass die fötalen Nieren nur in so geringem Masse in Anspruch genommen wurden, dass wohl eine Ausscheidung durch diese erfolgen kann, aber eine Blasenentleerung nicht stattgefunden hat[1]).

Wenn nun aber auch bei durch längere Zeit anhaltender Verabfolgung dieser Stoffe an die Mutter trotzdem ein Nachweis im Fruchtwasser nicht gelingt, so würde dies tatsächlich dafür sprechen, dass unter normalen Verhältnissen die Inanspruchnahme der fötalen und, wie wir wiederholt hervorheben wollen, funktionsfähigen Niere eine äusserst geringe sein muss und auch eine Entleerung des Blaseninhalts jedenfalls nicht zu den regelmässigen Funktionen des Fötus gehört.

Bevor wir nun zur Besprechung der in den letzten Jahren mit anderen Untersuchungsmethoden gewonnenen Resultate und deren Deutung übergehen, wollen wir mit wenigen Worten auf die Befunde pathologisch-anatomischer Natur eingehen, die, wie wir bereits hervorgehoben, auch zu den zwei entgegengesetzten Anschauungen geführt haben. Es sind bekanntlich gut beobachtete Fälle beschrieben, in denen sonst gut entwickelte Früchte mit fehlenden Nieren geboren wurden. Gerade diese Fälle illustrieren, wie wir meinen, in klassischer Weise die Richtigkeit der von uns vertretenen Ansicht; sie zeigen, dass während des ganzen intrauterinen Lebens der Fötus sich der Stoffe der regressiven Matamorphose ohne Nierentätigkeit entledigen und normal entwickeln kann, und beweisen, dass während des intrauterinen Lebens die Inanspruchnahme der Nieren ceteris paribus jedenfalls nicht wesentlich für die Entwicklung des Fötus in Betracht kommt, und dass demnach die Abfuhr auf dem Wege durch die Placenta zur Mutter, resp. durch die Haut

[1]) Siehe auch Dienst, Arch. f. Gyn. Bd. LXV. p. 425.

ausreicht. Wenn die Verwertung dieser Befunde für die normalen Verhältnisse bloss mit dem Argumente bekämpft wurde, dass es sich in diesen Fällen um Anomalien gehandelt habe, so erscheint uns wenigstens dasselbe nicht hinreichend stichhaltig zu sein, denn über die Tatsache, dass diese Föten in ihrer Entwicklung nicht gehindert wurden, kommt man füglich nicht hinweg, und auch Olshausen und Veit[1]), welche die Genese des Fruchtwassers in innigen Zusammenhang mit der Funktion der Nieren bringen, bezeichnen z. B. den von Reissmann[2]) beschriebenen Fall als recht bemerkenswert.

Vielleicht noch bemerkenswerter will uns unter anderen ein von Bruno Wolff[3]) beschriebener Fall erscheinen, bei dem es sich um die Geburt eines lebenden, 43 cm langen Kindes gehandelt hat, das noch $3^1/_4$ Stunden gelebt und bei der Sektion eine hochgradige Hypoplasie und Degeneration beider Nieren und Fehlen der Urethra aufwies. Fruchtwasser soll vorhanden gewesen sein.

Ob nun in diesen Fällen die fötale Haut und die Placenta kompensatorisch für die mangelnden Nieren eintraten, oder ob im intrauterinen Leben die Tätigkeit der Nieren für die Weiterentwicklung der Frucht im allgemeinen nur von untergeordneter Bedeutung ist, ist allerdings aus diesen Fällen allein nicht zu beweisen. Viel weniger noch sind die oft zitierten Fälle, in welchen bei Verschluss der Harnausführungswege in der „Blase" eine mehr weniger grosse Menge von Flüssigkeit gefunden wurde, zu verwerten. Ein Teil dieser Fälle ist aus der Diskussion von vorneherein auszuschalten, denn es hat eine genaue Sichtung derselben ergeben, dass es sich um Kloakenbildungen oder um Atresia anivesicalis gehandelt habe[4]).

In anderen Fällen, in welchen eine Kloakenbildung ausgeschlossen wurde, lagen andere abnorme Bedingungen vor, welche einen Rückschluss auf normale Verhältnisse sicher nicht gestatten, denn wenn es auch richtig ist, dass der Verschluss der Harnwege als solcher kein veranlassendes Moment für eine vermehrte Tätigkeit der fötalen Niere sein kann, so darf doch nicht ausser acht gelassen werden, dass es sich um Missbildungen gehandelt habe, bei welchen wohl andere Momente zu berücksichtigen sind, ins-

[1]) Lehrbuch der Geburtshülfe. Bonn. 1902.

[2]) l. c. Kräftig entwickelter Fötus am Ende des 8. Monats mit Defekt beider Nieren und der Urethra.

[3]) Zur Kenntnis der Missgeburten mit Erweiterung der fötalen Harnblase; Arch. f. Gyn. Bd. LXV. p. 313.

[4]) Reischauer, l. c. und Neumann, Monatsschr. f. Geb. und Gyn. Bd. III. p. 243.

besondere Zirkulationsstörungen, so z. B. Fehlen einer Nabelarterie mit vermehrter Herzleistung und Dilatation des anderen vorhandenen Nabelschnurgefässes.

Eine besondere Erwähnung erheischen die an eineiigen Zwillingen erhobenen Befunde von Schatz, Strassmann und Silberstein. Besonders haben Strassmann und Silberstein gezeigt, dass der bevorzugte Zwilling mit viel Fruchtwasser (Polyhydramniot) neben hypertrophiertem und dilatiertem Herzen auch eine Vergrösserung der Nieren mit Erweiterung der Harnausführungswege besitzt; Ureter und Harnblase nehmen ebenfalls an der funktionellen Hypertrophie teil, ihre Muskulatur ist hypertrophisch; umgekehrt hat der Oligohydramniot eine Hypoplasie der Nieren und der Harnblase[1]). So interessant diese Befunde sind, so sind sie doch unserer Meinung nach nicht auf die normalen Verhältnisse übertragbar, vielmehr will es uns scheinen, dass auch diese Befunde mit den von uns geäusserten Ansichten in Einklang zu bringen sind. Ein Rückschluss auf die Herkunft des Fruchtwassers in dem Sinne, dass dieses ein wesentliches Produkt fötaler Nierentätigkeit sei, ist nicht zu ziehen, nicht nur nicht für normale Verhältnisse, selbst nicht einmal für die Polyhydramnie[2]). Nur der eine Schluss ist gerechtfertigt, dass unter den abnormen Lebensbedingungen, in welchen der bevorzugte Zwilling sich befindet, eine stärkere Inanspruchnahme seiner Nierentätigkeit als unter normalen Verhältnissen stattfindet.

Was endlich den von Palm[3]) herangezogenen Fall betrifft, in welchem es sich um Hypertrophie der einen Niere bei angeborenem Mangel der anderen handelte, und den er als Beweis für das Bestehen einer intrauterinen Tätigkeit der Niere anführt, so hat schon Ahlfeld[4]) darauf aufmerksam gemacht, dass keine normalen Verhältnisse vorlagen.

Es ist nun bemerkenswert, dass, wie schon hervorgehoben, zwei neue Forschungsmethoden, von denen man von vorneherein einen klärenden Aufschluss hätte erwarten müssen, zu diametral entgegengesetzten Schlüssen führten. Beide Methoden, sowohl die Bestimmung der Konzentrationsverhältnisse des Fruchtwassers in Vergleich gebracht mit jenen des kindlichen und mütterlichen

[1]) Strassmann (l. c.) sagt „Oligo- und Polyhydramnie sind Oligo- und Polyurie."

[2]) Siehe unsere Phloridzinversuche und Diskussion der Wolffschen Experimente.

[3]) Arch. f. Gyn. Bd. LXVI.

[4]) Lehrbuch 1903. p. 42.

Blutes, als auch die biologische Erforschung dieser Flüssigkeiten sind zunächst am Menschen ausführbar und erfordern keinerlei, die normalen Verhältnisse störende Eingriffe. Wenn nun jede dieser Methoden ein anderes Resultat zutage gefördert hat, so ist die Ursache hierfür vielleicht nicht in den Methoden allein zu suchen, und es erscheint daher geboten, eine Erklärung für dieses Ergebnis zu suchen. Durch die kryoskopische Methode liess sich an Menschen feststellen (s. o.), dass der Gefrierpunkt des Fruchtwassers im Mittel — 0,472, der des Blutes — 0,537 und der des kindlichen Harnes — 0,201 beträgt. Aus diesen Tatsachen folgern Zangenmeister und Meissl, deren Zahlen wir hier angeführt, dass die geringere molekulare Konzentration des Fruchtwassers nur durch Beimengung des verdünnenden kindlichen Harnes erfolgt sein könne und sie meinen, dass dadurch zum erstenmale in absolut einwandfreier Weise erwiesen sei, dass der Fötus intrauterin regelmässig uriniert und dass ein beträchtlicher Anteil (16 pCt.) des jeweilig vorhandenen Fruchtwassers aus fötalem Urin bestehe[1]).

Zunächst resultiert wohl nur die eine Tatsache aus diesen Untersuchungen, dass das Fruchtwasser eine geringere Gefrierpunktserniedrigung aufweise. Dagegen scheint uns der Beweis, dass es sich um eine Verdünnung handeln müsse, welche nur durch fötalen Harn bedingt sein könne, nicht hinreichend gestützt. Es ist vielleicht nicht unmöglich, dass die Annahme, der Gefrierpunkt des Fruchtwassers bezw. seine Konzentration sei durch eine Diluierung bedingt, eine irrige ist. Vielleicht sind die Differenzen in den jeweiligen Gefrierpunktsangaben der drei hier in Betracht kommenden Flüssigkeiten bloss der Ausdruck der grösseren oder geringeren Menge von zerbröckelten Eiweissmolekülen, insbesondere Harnstoff- und Harnsäuremolekülen, denen ja eine gefrierpunktserniedrigende Wirkung zukommt. In der bereits mehrfach zitierten Arbeit von Jaqué finden sich chemische Analysen der drei Flüssigkeiten im Zusammenhange mit Gefrierpunktsangaben, und wir wollen hier von seinen diesbezüglichen Zahlen folgende zur Illustration des Gesagten nebeneinander stellen: mütterliches Blut Δ — 0,596, lösliche Salze 0,83 pCt.,

---

[1]) Resinelli (zitiert nach Frommel, Jahresbericht 1903. p. 645) hat den Gefrierpunkt des kindlichen Harnes mit $\Delta = -0{,}207$ bestimmt und schliest aus diesem Befunde und anderen diesbezüglichen Untersuchungen, dass eine regelmässige Harnabsonderung während des intrauterinen Lebens nicht bestehe und dass das Fruchtwasser auf eine beständige Harnentleerung unmöglich zurückzuführen ist.

Kochsalzgehalt 0,59 pCt.; kindliches Blut Δ — 0,63, lösliche Salze 0,82 pCt, Kochsalzgehalt 0,56 pCt.; Amniosflüssigkeit Δ — 0,514, lösliche Salze 0,87 pCt., Kochsalzgehalt 0,63 pCt.; Allantoisflüssigkeit Δ — 0,577, lösliche Salze 0,33 pCt., Kochsalzgehalt 0,46 pCt. Wir sehen also, dass drei dieser Flüssigkeiten nahezu denselben Salzgehalt und doch beträchtliche Differenzen in den Gefrierpunkten aufweisen, wobei speziell die Amniosflüssigkeit die geringste Gefrierpunktserniedrigung bei absolut grösstem Salzgehalt zeigt. Andererseits hat die Allantoisflüssigkeit einen viel tieferen Gefrierpunkt bei einem wesentlich niedrigeren Salzgehalt. Dass es also nicht der Salzgehalt allein ist, welcher ausschlaggebend ist für den höheren oder niedrigeren Gefrierpunkt der betreffenden Flüssigkeit, geht auch aus dieser einen Zusammenstellung klar hervor. Schon Jaqué ist überzeugt, dass die Anhäufung von Zerfallsprodukten des fötalen Stoffwechsels im fötalen Blut die Gefrierpunktserniedrigung desselben bedinge. Wenn also Zangenmeister und Meissl aus der von ihnen konstatierten Differenz in den Gefrierpunkten des Blutserums und Fruchtwassers unter Heranziehung des Gefrierpunktes des kindlichen Harnes mit Sicherheit auf eine notwendigerweise statthabende Diluierung durch fötalen Harn schliessen, so kann dieser Schluss wohl richtig sein, aber er muss es durchaus nicht sein. Die Differenz in den Gefrierpunkten zwischen Fruchtwasser und Blutserum lässt sich physikalisch ohne weiteres so erklären, dass sich eben im Blute Moleküle befinden (Harnstoff, Harnsäure etc.), welche im Fruchtwasser in geringerem Ausmasse vorhanden sind. Es könnten diese Zahlen auch in dem Sinne gedeutet werden, dass die Anhäufung harnfähiger Substanzen im Blute des Fötus die Ursache für den höheren Gefrierpunkt desselben abgebe, und dass die Differenz des Gefrierpunktes des Fruchtwassers so zu erklären wäre, dass eben diese Stoffe nicht in das Fruchtwasser gelangen. Wenn uns also auch die Gefrierpunktserniedrigung des Fruchtwassers zeigt, dass die molekulare Konzentration desselben eine geringere ist als die des Serum, so muss diese Konzentrationsdifferenz nicht durch eine Verdünnung des Fruchtwassers mit einer Flüssigkeit von noch geringerer Konzentration bedingt sein; dieselbe ist auch ganz ungezwungen daraus zu erklären, dass der Konzentrationsgehalt des Blutes ein höherer wird, bedingt durch ein Plus von in demselben vorhandener, aber in das Fruchtwasser nicht übergehender Moleküle.

Gegen die Annahme einer Diluierung sprechen unserer Meinung nach auch die Befunde von Jaqué, der in seinen sehr sorgfältigen Gefrierpunktsbestimmungen gefunden hat, dass die Amniosflüssigkeit bei Schafen schon in den frühesten Stadien der Entwicklung eine geringere gefrierpunktserniedrigende Wirkung aufweist als das entsprechende mütterliche und fötale Blutserum (Δ — 0,514); da bei diesen Tieren bekanntlich eine persistierende Allantois besteht, in welche die eventuelle Entleerung des Harnes erfolgt, so kann die Hypotonizität der Amniosflüssigkeit keinesfalls durch Diluierung von in den Amniossack entleerten fötalen Harnes erklärt werden, und wir sehen demnach, dass also die Entstehung einer hypotonischen Flüssigkeit bei vorhandener, bedeutend höherer Konzentration sowohl des mütterlichen (Δ—0,579 als des kindlichen Blutes (Δ — 0,674) auf eine andere als die supponierte Weise möglich ist. Ausserdem wäre zu erwägen und Polano[1]) gibt diesem Gedanken (mit Bezug auf die Entstehung des Fruchtwassers) auch Ausdruck, dass dem amniotischen Epithel eine aktive Rolle bei der Bildung des Fruchtwassers zufalle, derart dass dasselbe aus der peripher seine Basis bespülenden Flüssigkeit Salze, Eiweiss u. s. w. aufnehme, verarbeite und abgebe.

Polano, der, wie erwähnt, die biologische Untersuchung auch zur Frage der Herkunft des Fruchtwassers heranzog, hat sich zu dieser Annahme einer sekretorischen Tätigkeit des Amniosepithels auf Grund seiner Untersuchungsergebnisse entschlossen, zum Teil allerdings auch unter Berücksichtigung der damals vorgelegenen Befunde experimenteller Natur. Polano glaubt mit Sicherheit zur Annahme berechtigt zu sein, dass das Fruchtwasser weder reines mütterliches, noch reines kindliches Serum, noch reiner fötaler Harn sein könne; obwohl er einesteils selbst zugibt, dass er auf Grund seiner biologischen Untersuchungen die eventuelle Beimischung einer so indifferenten Flüssigkeit, wie es der fötale Harn ist, welchen er biologisch nicht charakterisieren konnte[2]), nicht sicher ausschliessen könne, so spricht er andererseits den

---

[1]) l. c.

[2]) Wir konnten in einem Falle den Harn eines Ziegenfötus untersuchen: das Serum des Muttertieres hatte die Fähigkeit, Rinderblutkörperchen zu lösen, nicht aber Schafsblut; weder in dem Serum des Fötus, noch in dem Fruchtwasser und der Allantoisflüssigkeit wurden Rinder- und Schafsblutkörperchen aufgelöst. Der Harn des Fötus löste fremde Blutkörperchen, und zwar Rinder- und Schafsblut sehr leicht (auch Resinelli, l. c., fand den ersten Harn Neugeborener immer stark hämolytisch). Wir haben hier in gewisser Hinsicht eine Bestätigung der Polanoschen Befunde: Auch wir

Experimenten, auf Grund welcher eine regelmässige Beimengung des Harns zum Fruchtwasser zu negieren ist (Schaller, Zuntz) eine entscheidende Bedeutung bei.

Wir sehen also, dass, so interessant diese Untersuchungen sind, sie allein nicht in beweisender Form die uns beschäftigende Frage zu lösen vermögen.

Auch die neuen Untersuchungsmethoden, von denen man mit Recht entscheidende Ergebnisse erhoffen durfte, haben demnach bis nun zu keinem eindeutigen Resultate geführt. Die kryoskopische Methode allein, ohne gleichzeitige chemische Analyse der betreffenden Flüssigkeiten, scheint uns nicht ausreichend, und die biologische Methode erwies sich speziell für diese Frage als unzulänglich.

Die von uns im Vorhergehenden versuchte übersichtliche Besprechung der so zahlreichen und so mannigfach variierten Methoden und deren Resultate hat gezeigt, dass wohl die meisten der erhobenen Befunde zu Recht bestehen, dass aber die Deutung derselben — und für eine solche ist hinreichend Spielraum geboten — einer kritischen Erwägung gegenüber nicht immer Stand halten könne. Gerade die genaue Prüfung der vorliegenden Literatur hat in uns die Überzeugung gefestigt, dass doch schliesslich auf experimentellem Wege diese immer noch nicht spruchreifen Fragen ihre Beantwortung finden dürften.

Über die Ergebnisse unserer Versuche und über die Schlüsse, welche aus diesen ungezwungen gezogen werden konnten, haben wir, bevor wir an die kritische Besprechung der einschlägigen Literatur gegangen sind, zusammenfassend berichtet. Wir haben auch unumwunden der Ansicht Ausdruck verliehen, dass die Erkenntnis der diesbezüglichen physiologischen Vorgänge beim Menschen eine äusserst schwierige ist und dass die Übertragung der an unserem Tiermateriale gewonnenen Befunde nicht ohne weiteres statthaft ist. Nur Versuche an Menschen und insbesondere, wie wir bereits bemerkt haben, an Affen, welche be-

---

können sagen, dass das Fruchtwasser ein anderes Verhalten zeigt als das mütterliche Serum und der kindliche Harn; trotzdem aber in unserem Falle der fötale Harn in biologischer Hinsicht sich vom Fruchtwasser unterschied, liess sich eine Beimengung desselben zum Fruchtwasser nicht ausschliessen. Erst wenn grössere Mengen fötalen Harns dem Fruchtwasser beigemengt wurden (2 Teile Harn, 1 Teil Fruchtwasser), gewann diese Mischung die Fähigkeit, Blut zu lösen. War das Verhältnis, in welchem der Harn beigemengt wurde, ein geringeres, so kam die lösende Wirkung des Harns nicht zum Ausdruck.

züglich des anatomischen Baues des Fruchthalters, der Placentabildung und des Verhältnisses von Amnios- und Allantoisbildung, der Dauer der Tragzeit etc. den Menschen nahezu gleichzustellen sind, könnten Resultate zu Tage fördern, die einen sicheren Einblick in die physiologischerweise sich abspielenden Vorgänge beim Menschen gewähren würden.

Versuchen wir zum Schlusse aus den vorliegenden, zum Teile auch am Menschen erhobenen Befunden, im Zusammenhange mit und im Lichte unserer eigenen Ergebnisse eine Vorstellung über die normalerweise im intrauterinen Leben des menschlichen Fötus sich abspielenden, hierher gehörigen Prozesse zu entwickeln, so kommen wir zu folgenden Anschauungen: Wir glauben, dass die Betätigung der fötalen Niere eine sehr geringe ist; unter normalen Verhältnissen dürften sicherlich die harnfähigen Substanzen auf dem Wege durch die Placenta zur Mutter zurückgelangen. Unter abnormen Bedingungen — und das geht ja aus unseren Versuchen deutlich hervor —, bei Insuffizienz der Niere, bei Störungen im fötalen Kreislaufe setzt die Niere des Fötus prompt mit ihrer Funktion ein. Dass dies geschehen kann, ist jedenfalls als eine für das Leben des Fötus zweckmässige Einrichtung anzusehen, denn wenn die Niere des Fötus, wenigstens von einem gewissen Entwicklungsstadium an, nicht schon so ausgebildet wäre, dass sie die Ausscheidung gewisser, für den fötalen Organismus schädlichen Stoffe gelegentlich übernehmen könnte, so könnten dem Vorhergesagten nach Momente eintreten, in denen sein Leben gefährdet wäre. Ähnliche abnorme Bedingungen, wie wir sie künstlich dargestellt haben, können ja auch während der Gravidität, wenn auch nur vorübergehend, eintreten, so z. B. Störungen im fötalen Kreislaufe, solche in der Mutter, vorübergehende oder dauernde Insuffizienz der mütterlichen Niere u. s. w.

Mit diesen Überlegungen in guten Einklang zu bringen sind die Befunde, welche Dienst[1]) an den Früchten Eklamptischer erhoben hat, bei denen er unter anderem Veränderungen an den Nieren beschrieben hat, welche sekundär durch die Erkrankung der Mutter bedingt sind.

Was die Abgabe des fötalen Harnes in das Fruchtwasser anlangt, so kann nach dem Vorhergesagten nur angenommen werden, dass dieselbe, wenn überhaupt, jedenfalls sehr selten stattfindet, und dass also der fötale Harn keinen integrierenden Bestandteil des Fruchtwassers darstellen kann.

[1]) Arch. f. Gyn., l. c. und Neue Untersuchungen über das Wesen der Eklampsie und Gesichtspunkte über die Behandlung der Krankheit. Volkmanns Sammlung klin. Vortr. No. 342.

XLII.

Weitere Beiträge zur Technik der mechanischen Dilatation mit spezieller Berücksichtigung ihrer Erfolge in der Eklampsiebehandlung.

Von

Dr. EMIL POLLAK

in Wien.

(Schluss.)

Unter Hinweis auf die beiden vorstehenden Tabellen sei es mir nun gestattet, die Leistungsfähigkeit beider Arten dieser operativen Massnahmen einander gegenüber zu stellen. Dass das Prinzip möglichst rascher Entleerung des Fruchthalters bei Ausbruch eklamptischer Konvulsionen unter Ausschaltung der Reflextätigkeit die besten Chancen für die Heilung bietet, ist eine vornehmlich durch Dührssens Verdienst anerkannte Tatsache; in dieser Erkenntnis liegt der Grund, der bereits Halbertsma veranlasst hatte, bei noch unvorbereiteten Geburtswegen die Entleerung der Gebärmutter per vias praeternaturales zu erstreben. Auch Hillmann betont mit Recht, dass die Ausführung der Sectio caesarea nicht im Sinne Bayers erst bei verlorenem mütterlichen Leben im Interesse des Kindes, sondern bereits in einer Zeit, in welcher dieses bedroht ist, indiziert erscheint, — darin aber liegt eben die Schwierigkeit der Entscheidung. Die im Beginne scheinbar leichteste Form der Erkrankung mit nur vereinzelten Anfällen kann plötzlich das mütterliche Leben in ebenso schwerer Weise bedrohen, als die gleich anfängliche Häufung schwerer Paroxysmen; — ein Kriterium für die Schwere des betreffenden Krankheitsbildes liefern uns die Häufigkeit der Anfälle, das Verhalten des Pulses, die Dauer des Koma, das vorhandene Lungenödem, kurzum Erscheinungen solcher Art, wie sie sich doch erst in einem gewissen Stadium der Erkrankung entwickeln und die wohl mehr für die Stellung der Prognose, als für das rechtzeitige therapeutische Eingreifen Bedeutung erlangen. Welche Schwierigkeiten bezüglich der Wahl des Zeitpunktes zur Vornahme der Sectio caesarea bei Eklampsie zu überwinden sind, geht deutlich aus der mir vor-

liegenden Inauguraldissertation von Hans Thomas aus der Klinik Küstners hervor. Auf pag. 46 heisst es darin: „Die Erfahrungen . . . . . zeigen, dass trotz der schlechten Aussichten für die Mutter bei Eklampsie die Sectio geboten ist, wenn bereits alle konservativen therapeutischen Massnahmen versagt haben und die Entbindung des Zustandes der Weichteile wegen per vias naturales zu lange Zeit in Anspruch nehmen würde. Der Kaiserschnitt würde dann für die Mutter den letzten therapeutischen Versuch, für das Kind einen wahrscheinlichen Weg zur Rettung darstellen. Es ist aber im Interesse des Kindes wichtig, die Operation nicht zu weit hinauszuschieben.“ Auf pag. 16 lesen wir: „Da nun eine günstige Beeinflussung der Eklampsie durch den Kaiserschnitt im einzelnen Falle nicht mit Sicherheit erwartet werden kann, so ist, wenn man ausserdem daran festhält, die Sectio erst nach Versagen jeder konservativen Therapie im äussersten Notfalle zu machen, eine Besserung der Prognose auf dem von Everke empfohlenen Weg zunächst nur für das Kind zu erwarten.“

Die beiden eben zitierten Sätze nötigen zur Schlussfolgerung, dass, will man nicht nur auf die Rettung des kindlichen Lebens bedacht sein, sondern in allererster Linie die Erhaltung der Mutter anstreben, die Vornahme des Kaiserschnittes in einen möglichst frühen Zeitpunkt zu verlegen sein muss und selbst dann auszuführen sein wird, wenn die Geburt zwar begonnen, die Entfaltung der mütterlichen Weichteile jedoch den erforderlichen Grad noch nicht erreicht hat, um mit Hilfe der geläufigen Entbindungsmethoden (Forceps, Extraktion, Kraniotomie) die Entleerung des Fruchthalters möglichst rasch zu bewirken. Mit diesem Prinzipe nun steht Thomas auf dem Standpunkte von Halbertsma, der bekanntlich die Forderung erhebt, die Ausführung des Kaiserschnittes in einen möglichst frühen Zeitpunkt zu verlegen.

Die nächste Folge, die sich aus dieser Tendenz ergibt, ist zunächst der Umstand, dass man bei der Unsicherheit der Entscheidung bezüglich des Verlaufes in einem bestimmten Falle oft genug die Nachteile jeder Koeliotomie aufs Spiel setzt, ohne die Überzeugung zu haben, dass die selbst im Beginn mit den schwersten klinischen Symptomen einsetzende Erkrankung nicht doch bezüglich der Schwere getäuscht hätte und bei weiterem Zuwarten in Heilung übergegangen wäre; bei scheinbar leichten Fällen hingegen, die mit seltenen Anfällen und längere Zeit hinreichend guter Pulsqualität einsetzen, liegt andererseits die Gefahr

nahe, mit der Ausführung der Sectio zu lange zu säumen und von plötzlich auftretenden schweren Symptomen, wie Lungenödem etc., überrascht zu werden. Und zu alledem bietet die rechtzeitige Ausführung des Kaiserschnittes, wie ein Blick auf Tabelle I lehrt, nichts weniger denn die Gewähr eines kurativen Erfolges! Nach all dem eben Gesagten müssten wir jede Methode, sofern sie nur unter den denkbar ungünstigsten Verhältnissen i. e. bei vollständigem Mangel jeglicher Eröffnung der Geburtswege in gleicher oder annähernd gleicher Zeit die Entleerung der Gebärmutter überdies noch per vias naturales gestattet, zur Konkurrenz zulassen; dass das Verfahren der unmittelbaren mechanischen Dilatation dieser Forderung zu entsprechen vermag, das beweisen ausser den Erfahrungen Bossis (vide Centralbl. f. Gyn. 1903. No. 29. p. 912) die in Tabelle II niedergelegten Fälle von forcierter Eröffnung bei Mangel jeglichen Geburtsbeginnes.

Um die Leistungsfähigkeit der Sectio caesarea bei Eklampsie zu beurteilen, erscheint es zunächst notwendig, aus der Tabelle I jene Fälle auszuscheiden, in welchen der Kaiserschnitt

a) aus Gründen absoluter oder fast absoluter Beckenverengerung,

b) aus mit der Eklampsie in keinem oder nur mittelbarem Zusammenhange stehenden Erkrankungen, und endlich

c) an der Toten oder Sterbenden ausgeführt wurde.

Es gehören hierher die Fälle:
ad a) No. 9, 22, 26, 28, 30, 73,
ad b) No. 4, 12, 49,
ad c) No. 11, 35, 40, 46, 71, 75, 78.

Zur statistischen Verwertung verbleiben in Tabelle I demnach 66 Fälle. Die Mortalität der Mütter betrug hier im allgemeinen 53,03 pCt. (nach Kettlitz = 47,3 pCt.). Nicht viel günstiger gestaltete sich das prozentuelle Verhältnis der Rettung des kindlichen Lebens, obwohl das letztere Moment für eine grosse Reihe der Operateure die wichtigste Indikation zur Ausführung der Sectio bot. Bringen wir aus der Gesamtzahl von 82 Fällen jene in Abzug, in welchen die Ausführung des Kaiserschnittes an der Sterbenden oder Toten geschah, ferner jene Fälle, in welchen der eingetretene Fruchttod bereits vor Stellung der Indikation konstatiert war oder die Sectio eine macerierte Frucht zutage förderte, so verbleibt bei dieser Entbindungsart, bei welcher, wie ich nochmals ausdrücklich betonen möchte, in der grössten Mehrzahl

der Fälle die Rettung des kindlichen Lebens das oberste Prinzip bedeutete, ein Mortalitätsprozent von 34,72 pCt.!

Zum Zwecke der Gegenüberstellung der Erfolge beider Arten von operativen Massnahmen können diese angeführten Zahlen naturgemäss **nicht** herangezogen werden; — hier bildet die möglichste Gleichartigkeit der zur Verwertung heranzuziehenden Fälle die wichtigste Voraussetzung, da einerseits der Sectio caesarea die desolatesten Fälle unterworfen, andererseits in Anstalten, in welchen das Verfahren nach Bossi zur Methode der Wahl ausgebildet, ausnahmslos auch ungleich günstigere Fälle mit dem Dilatationsinstrumente angegangen wurden. Verhältnismässig einheitliche und daher verwertbare Resultate dürften wir erhalten, wenn wir einzig jene Fälle in Berücksichtigung ziehen, in welchen die Entleerung des Fruchthalters bei vollkommen erhaltenen Geburtswegen angestrebt wurde, da sich dieses Kriterium allein als unabhängig von subjektiver Färbung erweist.

In dieser Beziehung stehen uns aus der Tabelle I 32 Fälle zur Verfügung, in welchen sich die betreffenden Operateure durch die gleich im Beginne der Erkrankung auftretenden schweren Symptome, wie starke Häufung der Paroxysmen, andauerndes Koma, Lungenödem u. dergl. ähnlich schwere Symptome bei vollständigem Mangel jeglicher Geburtsarbeit zur Entleerung des Fruchthalters mittels Sectio caesarea gezwungen sahen. Die restlichen Fälle, bei welchen sich der Befund bereits vorausgegangener mehr weniger intensiver Wehentätigkeit erheben liess, lasse ich hier ganz ausser Betracht, da sie erstens graduell höchst verschiedenwertig, durch andere operative Massnahmen, so durch die Methoden nach Bonnaire, Mäurer, Dührssen etc., in annähernd gleicher Zeit der Erledigung entgegengeführt werden konnten, nicht in letzter Linie endlich, um zur Gegenüberstellung möglichst gleichwertiges Material zu gewinnen.

Von diesen in Betracht kommenden 32 Fällen starben 15 Mütter = 46,87 pCt.; bezüglich der Erhaltung des Lebens der Frucht war der operative Eingriff in etwas über $^2/_3$ der Fälle von Erfolg, die Mortalität des Kindes betrug nämlich 31,25 pCt.

Ziehen wir nunmehr zum Vergleiche die einschlägigen, mittelst der Methode Bossis behandelten Fälle heran, so stehen uns in Tabelle II 21 Fälle dieser Art zur Verwertung.

Die hier angezogenen Erkrankungen qualifizieren sich durchweg als prognostisch schwere Formen von Eklampsie,

sofern ausser den bereits mehrfach erwähnten Kriterien auch der weitere Verlauf nach erfolgter Entleerung des Fruchthalters einen Rückschluss gestattet. Ich möchte zur Stütze dieser Behauptung insbesondere verweisen auf die Fälle 14 und 15, da in den diesbezüglichen Publikationen der betreffende Autor ausdrücklich den Zustand der Erkrankten als „Status gravissimus" bezeichnet.

Im Falle 14 musste zwecks Einführung des Instrumentes der Cervicalkanal mittelst Laminaria vorher erweitert werden.

In den Fällen 20, 21, 25 folgte „Anfall auf Anfall", und selbst die bewirkte Entleerung des Fruchthalters vermochte durch längere Zeit das Fortbestehen der Anfälle sowie des Koma nicht zu beeinflussen.

Im Falle 33 schloss sich an die Fortdauer schwerer Anfälle eine Psychose an.

Doch auch von jenen infolge des Beginnes der Wehentätigkeit hier nicht berücksichtigten Fällen müssen einzelne durch die Schwere der klinischen Erscheinungen besonders auffallen, welch letztere gewiss selbst die Ausführung der eingreifendsten operativen Massnahmen vollauf gerechtfertigt hätten.

Namentlich anführen möchte ich an dieser Stelle:

Fall 23, in welchem nach erfolgter Entleerung 30 weitere Anfälle zur Beobachtung kamen;

Fall 24, in dem selbst nach schleunigst ausgeführter Entbindung eine weitere Steigerung der Pulsfrequenz von 80 auf 120 notiert werden konnte;

Fall 29 mit Übergang in Psychose; endlich

Fall 31, welcher trotz weiterer 23 Anfälle, Anstieg der Temperatur auf 40°, Koma und Lungenödem schliesslich doch noch in Heilung überging.

Hinlängliche Beweise, dass auch andere, in die eben bezeichnete Summe nicht einbezogenen Fälle keineswegs leichter Natur waren.

In den erwähnten, zum Vergleich herangezogenen 21 Fällen vermochte nur dreimal die Entleerung der Gebärmutter den letalen Verlauf nicht aufzuhalten, wir verzeichnen demnach bei dieser Behandlungsart eine Mortalität der Mütter von 14,28 pCt. gegenüber jener von 46,87 pCt. der durch Sectio caesarea entbundenen Fälle.

Die Mortalität der Kinder erscheint auf den ersten Blick wohl auffallend hoch = 38,09 pCt.; bringt man jedoch alle jene Fälle in Abzug, in welchen die Frucht bereits vorher abgestorben war oder infolge Lebensunfähigkeit infolge allzu geringer Ent-

wicklung geopfert werden musste, resultiert ein Mortalitätsprozent von nur 18,75; also auch hier ist die Überlegenheit dieser Entbindungsart unverkennbar.

Obwohl die Einwände Dührssens gegenüber dieser Methode erst jüngst seitens deren Begründer selbst die berufenste Widerlegung gefunden haben, möchte auch ich mein Scherflein dazu beitragen, dieselben vor Misskredit zu schützen.

Die Anschauung Dührssens, dass die mechanische Dilatation bei vollkommen geschlossenen Geburtswegen unanwendbar sei, widerlegen die zitierten, in Tabelle II ersichtlichen 21 Fälle, widerlegt ferner eine eigene Erfahrung, in welcher es mir ohne weiteres nach vorhergegangener Aufschliessung des grübchenförmigen Muttermundes mittelst Landauscher Stifte gelang, das Bossische Instrument einzuführen und die Eröffnung bis zur Möglichkeit der Einführung der ganzen Hand in einem Zeitraume von 35 Minuten zu erzielen.

Dührssens tiefe Cervixinzisionen sind ein Hilfsmittel, das wohl jedem beschäftigteren Geburtshelfer wiederholt gute Dienste zu leisten berufen war, und das bei gegebener Indikation und Vorbedingung, worunter ich hauptsächlich die vollständige oder nahezu vollständige Entfaltung der Cervix verstehen möchte, oft Überraschendes leistet. Für jene Fälle aber, in welchen die Cervix überhaupt nicht entfaltet ist, muss im Sinne Dührssens selbst (Über Eklampsie, Archiv f. Gynäk. Bd. XLIII. p. 49) die zur Ausführung der tiefen Einschnitte notwendige Entfaltung zuvor durch die Metreuryse bewirkt werden. Wie denn, wenn die letztere aber versagt oder zumindest infolge Rigidität der Weichteile allzulange Zeit beansprucht? Dieser Fall — Erfolglosigkeit der vorher angewandten Metreuryse — trat in zwei der mit dem Bossischen Instrumente in kürzester Zeit beendeten Fälle ein, einmal unter den Fällen Knapps, ein zweites Mal unter den Fällen von Blau aus der Klinik Chrobak.

Gewiss wird Dührssen nicht zögern, für diese Fälle die Entleerung des Fruchthalters durch den vaginalen Kaiserschnitt zu bewirken — eine Empfehlung, die mir für die oft genug jeglichen Begriffen von Asepsis und durchgebildeter Assistenz Hohn sprechenden häuslichen Verhältnisse überaus gefährlich erscheint.

Habe ich somit den Nachweis erbracht, dass die Einführung des Müllerschen oder ähnlicher Ballons nicht immer die Methode von Bossi ersetzen könne, erübrigt mir noch, auf die Worte Dührssens bezüglich der technischen Momente der tiefen Cervix-

inzisionen kurz zurückzukommen. Dührssen sagt im Archiv für Gynäkologie, Band LXVIII, p. 376, wörtlich: „Die Ausführung der Inzisionen zwischen zwei Klemmen nach Zweifels Vorschlag erleichtert auch die ganze Technik, die übrigens, wenn man die Kreissende auf einen gynäkologischen Stuhl legt und einen oder zwei Assistenten zur Verfügung hat, eine ungemein einfache ist". In diesen Worten des Autors kommt die Zuweisung dieses gewiss für jeden geschulten Operateur leichten Eingriffes unter klinische oder doch solchen ähnliche Verhältnisse prägnant genug zum Ausdruck. — Bei mangelnder oder gänzlich ungeschulter Assistenz einer Hebamme ist eben mit Rücksicht hierauf die Einführung des Bossischen Instrumentes in der von seinem Begründer gehandhabten Weise unvergleichlich einfacher, weil sie eben jegliche Hilfeleistung einer zweiten Person ohne weiteres entbehrlich macht.

Ich bin weit entfernt, die Worte Bossis in dessen Erwiderung an Dührssen, „dass die Einschnitte und noch weniger der vaginale Kaiserschnitt jetzt nicht mehr die Berechtigung haben, in der Geburtshülfe verwertet zu werden und nur noch eine historische Erinnerung bleiben", widerspruchslos zu akzeptieren, glaube aber, dass bei richtiger Auswahl der Fälle und der unbedingt erforderlichen Voraussetzung, dass jene Hand, unter deren Führung der Cervixdilatator eine violente Ruptur veranlasste, auch imstande sein müsse, dieselbe lege artis zu versorgen, die Methode Bossis das Bürgerrecht in unserer Disziplin erlangen werde.

Nachtrag bei der Korrektur:

Fall VI meiner oben kurz referierten Fälle endete letal am sechsten Tage unter den Erscheinungen puerperaler Sepsis.

Literatur:

v. d. Akker, Münch. med. Wochenschr. 1894. No. 26.

Andrews, ref. Frommel. 1894. p. 684.

Bäcker, Gynäkologische Sektion des königlich ungar. Ärztevereins in Budapest. Sitzung vom 22. XII. 1896. Ref. Centralbl. f. Gyn. 1897. No. 15. p. 408.

Beck, Zur künstlichen Erweiterung der Cervix uteri mittelst des Dilatatoriums von Bossi. Prager med. Wochenschr. 1897. No. 18.

Derselbe, Zur Anwendung des Dilatators von Bossi. Centralbl. f. Gyn. 1903. No. 11. p. 332.

Biddone, Annal. di ostetric. e gyn. 1901. Ref. Centralbl. f. Gyn. 1902. No. 17. p. 456.

Biermer, Münch. med. Wochenschr. 1894. No. 47.

C. W. Bischoff, Beitrag zur Anwendung des Bossischen Dilatatoriums. Centralbl. f. Gyn. 1902. No. 47. pag. 1265.

Blau, Über die Erweiterung der Cervix durch das Bossische Instrument. Wiener klin. Wochenschr. 1903. No. 8.

Blumreich, Über die Wechselbeziehungen zwischen parametritischem Exsudat und Schwangerschaft, Geburt und Wochenbett. Arch. f. Gyn. Bd. LXVIII. p. 109.

Bonnaire, De la dilatation artificielle du col de l'utérus dans l'accouchement. Ecarteur Tarnier. Arch. de Toc. et de Gynéc. 1891.

Bossi, Sur la dilatation mécanique instrumentale immédiale du col et de la matrice pour l'accouchement. Congrès international. Berlin. 1890.

Derselbe, Metodo per provocare rapidamente il parto nei casi distocici di grave urganza. Cong. med. internat. di Berlino. 1890.

Derselbe, Provocazione del parto. Annali di Ostetricia e Ginecologia.

Derselbe, Rendiconto della clinica di Genova. 1891—1892.

Derselbe, Rendiconto del I., II., III., IV. anno della Guardia ostetrica di Genova.

Derselbe, Méthode pour provoquer l'accouchement rapide dans les cas graves de dystocie. (Extrait de nouvelle Arch. d'obstétrique et de Gynécol. 25. fév. 1892.)

Derselbe, Sulla provocazione arteficiale del parto e sul parto forzato col mezzo della dilatazione meccanica del collo uterino. Annal. di Ostetric. e. Ginecolog. Dec. 1892.

Derselbe, Provocazione arteficiale del parto e sinfisiotomia. Gaz. degli osp. ed. 1894.

Derselbe, Sur la dilatation artificielle du col de la matrice dans la pratique obstétricale. Soc. obstétr. de France. Avril. 1896.

Derselbe, A proposito della rettifiche del Prof. Pestallozza e Acconci. Annal. di Ost. e Ginec. 1896.

Derselbe, Sulla dilatazione meccanica immediata del collo dell' utero nel campo ostetrico. Annal. di Ost. e Ginecol. 1901.

Derselbe, Sul Tema di relazione delle indicazioni mediche alla interruzione artificiale della gravidanza. Congresso periodico internazionale di Ginecologia et Obstetricia. IV. Roma. 16.—21. Settembre. 1902.

Derselbe, Zu der Mitteilung von A. Dührssen „Ist die Bossische Methode wirklich als ein Fortschritt in der operativen Geburtshülfe zu bezeichnen?" Arch. f. Gyn. Bd. LXVIII. p. 801.

Brunner, ref. bei Streckeisen.

Bumm, E., Die sofortige Entbindung ist die beste Eklampsiebehandlung. Münch. med. Wochenschr. 1903. No. 21. p. 889.

Burmeister, Sitzung der Gesellsch. für Geb. u. Gynäk. zu Berlin vom 11. II. 1898. Ref. Centralbl. f. Gyn. 1898. No. 12. p. 315.

Calderini, Del parto prematuro artificial. provocato in Italia; indicazioni e metodi. Congress. internat. di Berlino. 1890.

Christopholetti, Über die schnelle Erweiterung der Cervix nach Bossi. Wiener klin. Wochenschr. 1903. No. 28.

Czempin, Sitzung der Gesellschaft f. Gynäkologie und Geburtshülfe zu Berlin vom 8. I. 1892. Ref. Centralbl. f. Gyn. 1892. p. 129.

Decio, zitiert bei Kettlitz.

Dienst, Kritische Studien über die Pathogenese der Eklampsie auf Grund pathologisch-anatomischer Befunde, Blut- und Harnuntersuchungen eklamptischer Mütter und deren Früchte. Arch. f. Gyn. Bd. LXV. p. 369.

Döderlein, Münch. med. Wochenschr. 1894. No. 26.

Dührssen, Über die Behandlung der Eklampsie. Arch. f. Gyn. Bd. XLII. p. 513.
Derselbe, Über Eklampsie. Arch. f. Gyn. Bd. LXIII. p. 49.
Derselbe, Ist die Bossische Methode wirklich als ein Fortschritt in der operativen Geburtshülfe zu bezeichnen? Arch. f. Gyn. Bd. LXVIII. p. 376.
Everke, Versammlung deutscher Naturforscher und Ärzte zu Düsseldorf. 1898.
Derselbe, Über Kaiserschnitt II. Vortrag, gehalten in der Sektion für Gynäkologie der 73. Vers. deutscher Naturforscher und Ärzte in Hamburg. Monatsschr. f. Geburtsh. u. Gyn. Bd. XIV. H. 5. p. 640.
Fehling, Zitiert bei Kettlitz.
Fränkel, E., Über Missed labour und Missed abortion. Sammlung klin. Vorträge. N. F. No. 351.
Glaser, zitiert von Löwenstein. Centralbl. f. Gyn. 1902. No. 5. p. 119.
Graefe, zitiert bei Kettlitz.
v. Guerard, Sectio caesarea bei Eklampsie. Centralbl. f. Gyn. 1902. No. 49. p. 1326.
Gusserow, zitiert bei Kettlitz.
v. Gwiecicky, Münch. med. Wochenschr. 1894. No. 26.
Halbertsma, Nederlandsch Tijdschrift voor Geneeskunde. 1889. Ref. Centralbl. f. Gyn. 1889. p. 901.
Hartwig, Prov.-Hebammenlehranstalt. Hannover. Jahr 1888 und 1892.
Hefting, ref. Frommel. 1897. p. 744.
Henkel, Sitzung der Gesellschaft für Geburtshülfe und Gynäkologie zu Berlin vom 11. IV. 1902. Ref. Zeitschr. f. Geb. u. Gyn. Bd. XLVII.
v. Herff, Berliner Klinik. Heft 32. Ref. Arch. f. Gyn. Bd. XLII. p. 532.
Hillmann, Ein Fall von Sectio caesarea, ausgeführt wegen Eklampsie. Monatsschr. f. Geb. u. Gyn. Bd. X. p. 193.
v. d. Hoeven, Münch. med. Wochenschr. 1894. No. 26.
Jentzer, Zur Anwendung des Bossischen Dilatators. Centralbl. f. Gyn. 1903. No. 19. p. 571.
Kaltenbach, Münch. med. Wochenschr. 1894. No. 26.
Kefting, Med. Wochenblatt der Niederlande. 4. Jahrg. No. 29. Ref. bei Streckeisen.
Keller, Erfahrungen über die schnelle Dilatation der Cervix nach Bossi. Arch. f. Gyn. Bd. LXVII. Heft 3. p. 723.
Kettlitz, Über Kaiserschnitt bei Eklampsie. Inaugural-Dissertation. Halle. 1897.
Kezmarsky, Sitzung der gynäkologischen Sektion des Königl. ungarischen Ärztevereines zu Budapest. 7. XI. 1897. Ref. Centralbl. f. Gyn. 1898. No. 22. p. 590.
Knapp, Accouchement forcé bei Eklampsie. Prager med. Wochenschr. 1901. No. 51.
Derselbe, Zur Kasuistik des Accouchement forcé unter Anwendung von Bossis Dilatator. Centralbl. f. Gyn. 1902. No. 35.
Derselbe, Geburtshülfliche Diätetik und Therapie. p. 133.
Derselbe, Zur Frage des Accouchement forcé durch instrumentelle Aufschliessung des Muttermundes. Klin.-therap. Wochenschr. 1902. No. 41 und Fortsetzung.
Derselbe, Zum Accouchement forcé mittelst Metalldilatatoren. Centralbl. f. Gyn. 1902. No. 47. p. 1257.
Derselbe, Zur Eklampsiefrage. Arch. f. Gyn. Bd. LXVIII. p. 215.
Derselbe, Accouchement forcé durch instrumentelle Aufschliessung des Muttermundes. Vortrag, gehalten in der Versammlung deutscher Natur-

forscher und Ärzte. Karlsbad. 1903. Ref. Centralbl. f. Gyn. 1902. No. 43. p. 1113.
Knapp, Nochmals zur Dilatatorenfrage. Centralbl. f. Gyn. 1903. No. 11.
Koenig, Eklampsie. Sectio caes. post mortem. Lebendes Kind. Centralbl. f. Gyn. 1899. No. 16.
Derselbe, Eklampsie. Enorme Placenta. Centralbl. f. Gyn. 1903. No. 40. p. 1117.
Kötschau, Kaiserschnitt bei Eklampsie. Sitzung des allgem. ärztl. Vereins zu Köln, vom 14. X. 1901. Ref. Münch. med. Wochenschr. 1902. No. 12. p. 502.
Küstner, zitiert bei Morawek. Inaugural-Dissertation. 1898.
Labhardt, Zur Henkelschen Abklemmung der Uterinae bei Post partum-Blutungen. Centralbl. f. Gyn. 1903. No. 28. p. 867.
Langhoff, Über einen Fall von Erweiterung des Muttermundes mit Bossis Dilatator bei Eklampsie. Centralbl. f. Gyn. 1902. No. 47.
Lederer, Über die forcierte Erweiterung des Muttermundes mittelst des Dilatatoriums von Bossi. Arch. f. Gyn. 1902. Bd. LXVII. Heft 3.
Lennander, From den Kirurg. Kliniken in Upsala. U. 53.
Leopold, Über die schnelle Erweiterung des Muttermundes mittelst des Dilatatoriums von Bossi. Arch. f. Gyn. Bd. LXVI. Heft 1.
Derselbe, Zur schnellen vollständigen Erweiterung des Muttermundes mittels des Dilatatoriums von Bossi, namentlich bei Eklampsie. Centralbl. f. Gyn. 1902. No. 19. p. 492.
Löwenstein, Drei Fälle von Kaiserschnitt bei Eklampsie. Centralbl. f. Gyn. 1902. No. 5. p. 119.
Martin, Münch. med. Wochenschr. 1900. No. 27. S. 947.
v. d. May, Sitzung der Gesellschaft für Geburtshülfe und Gynäkologie zu Berlin vom 8. I. 1892. Centralbl. f. Gyn. 1892. p. 128.
Meyer, L., Zur Dilatation nach Bossi. Centralbl. f. Gyn. 1903. No. 11. p. 329.
Olshausen, Über Kaiserschnitt bei Eklampsie. Sitzungsbericht der Gesellschaft für Geburtshülfe u. Gynäkologie vom 24. IX. 1899. Ref. Centralbl. f. Gyn. 1900. p. 103.
Osterloh, Beitrag zur Anwendung des Bossischen Dilatatoriums. Centralbl. f. Gyn. 1903. No. 8. p. 72.
Ostrčil, Erfahrungen mit dem Dilatatorium von Bossi und Frommer nebst Bemerkungen über einen seltenen Verlauf eines Eklampsiefalles. Centralbl. f. Gyn. 1903. No. 11. p. 325.
Paoli, G. de, Altri due casi di felice applicazione del dilatatore Bossi. Gaz. degli osped. 1892.
Derselbe, Alcune osservazioni cliniche sul metodo Krause. Rassegna di Ostetr. e Ginaek. 1893.
Derselbe, Contributo allo studio della scelta dell' intervento nei casi gravi di eclampsia. Archivio di Ostetric. e Ginaek. 1901.
Derselbe, Altri due casi di eclampsia in gestazione trattati col parto forzato metodo Bossi. Annal. di Ost. e Gin. 1895.
Derselbe, Considerazione cliniche sopra 50 casi di applicazione del dilatatore Bossi. Estratto della Rassegna d'Ost. e Ginecol. 1895.
Poll, v. d., Sitzungsbericht der Gesellschaft für Geburtshülfe u. Gynäkologie zu Berlin vom 8. I. 92. Ref. Centralbl. f. Gyn. 1892. p. 129.
Pollak, E., Die gegenwärtige Technik des Accouchement forcé. Festschrift f. Chrobak. 1903.
Poten, Provinzial-Hebammenlehranstalt. Hannover 1896.
Prokess, Sectio caesarea in moribunda, lebendes Kind. Centralbl. f. Gyn. 1900. No. 9. p. 241.

Reijenga, Nederl. Tijdschr. voor Geneeskunde. 1891. Deel II. No. 24. ref. Kettlitz.
Ribbius, Sitzung der niederl. gynäk. Gesellschaft vom 16. III. 1902. Ref. Centralbl. f. Gyn. 1902. No. 22. p. 559.
Rissmann, Über die schnelle Erweiterung der Cervix mit dem Dilatatorium von Bossi. Centralbl. f. Gyn. 1902. No. 28. p. 745.
Rosthorn, v., Münch. med. Wochenschr. 1894. No. 26.
Schatz, zitiert bei Tietke. Über Eklampsie. Inaug.-Dissert. 1894.
Schauta, Diskussion über Eklampsie in der Sitzung der geburtsh.-gynäk. Gesellschaft in Wien vom 10. XI. 1891. ref. Centralbl. f. Gyn. 1892. p. 390.
Derselbe, Lehrbuch der gesamten Gynäkologie. Deuticke 1896.
Schmidt, zitiert bei Thomas. Inaug.-Dissert.
Sippel, Kaiserschnitt wegen Eklampsie. Monatsschr. f. Geb. u. Gyn. Bd. XIV. p. 280.
Staude, Deutsche med. Wochenschr. 1892. No. 41.
Strassmann, Zitiert nach Kettlitz.
Streckeisen, Über 2 Fälle von Sectio caesarea wegen Eklampsie. Arch. f. Gyn. Bd. LXVIII. Heft 3.
Thomas, Zur Indikationsstellung und Technik des Kaiserschnittes. Inaug.-Dissert. Breslau 1902.
Trenité Nolst, Zitiert Frommel. 1896. p. 703.
Treub, Sitzung der niederl.-gynäk. Gesellschaft vom 14. X. 1900. ref. Centralbl. f. Gyn. 1901. No. 5. p. 139.
Wagner, Über einen Fall von akutem Hydramnios etc. Med. Korrespondenzblatt des württemberg. ärztl. Landesvereins. 1903. No. 8.
Wertheim, Münch. med. Wochenschr. 1894. No. 26.
Zangemeister, Über instrumentelle Dilatation der Cervix resp. des Muttermundes an der hochschwangeren oder kreissenden Gebärmutter. Centralbl. f. Gyn. 1903. No. 4. p. 97.
Zirolia, Contributo allo studio della scelta dell' intervento ginecologico nelle stenosi pelviche. Arch. di Ost. e Ginec. 1901.
Zweifel, zitiert nach Kettlitz.

XLIII.

Aus der Universitäts-Frauenklinik, Halle a. S.

Kasuistischer Beitrag zum Ausgangspunkt gutartiger Geschwülste in den grossen Labien.

Von

Dr. FROMME,

Assistenzarzt.

Lässt man elephantiastische Neubildungen der Vulva ausser Bereich der Betrachtung, so sind die Fälle der von den äusseren weiblichen Genitalien ausgehenden soliden gutartigen Neubildungen ziemlich selten. Es sind alle Arten gutartiger Tumoren an diesen Stellen beschrieben worden, nur ist in den meisten

Einzelbeobachtungen der Ausgangspunkt der betreffenden Geschwulstform nicht recht klar gelegt. Kiwisch nahm an, dass gutartige Bindegewebsgeschwülste von dem Periost der Beckenknochen und der Beckenfascie ausgehen können, Klob führte einen Teil auf das subkutane Zellgewebe zurück, Zielewicz unterscheidet diese beiden Ausgangspunkte genau. In neuerer Zeit haben sich die Beobachtungen gemehrt, die Sänger beistimmen, dass Fibroide und Myome, die unterhalb des Leistenkanals sitzen, sich pathologisch-anatomisch als von den Ausläufern des runden Mutterbandes ausgehend erwiesen haben. Eine erschöpfende Literaturangabe über die einzelnen Beobachtungen findet sich in Veits Handbuch, Bd. III. Es ist klar, dass für viele Fälle die Ansichten von Klob und Kiwisch betreffs des Ausgangspunktes zu Recht neben der Sängerschen Ansicht bestehen bleiben müssen und dass man in jedem einzelnen Falle den jeweiligen Mutterboden des Fibroids eruieren muss. Auch die beobachteten Fälle von Fibromyxomen und reinen Myxomen der äusseren Genitalien muss man unter eine der Auffassungen rubrizieren können, denn die Schleimsubstanz ist auch hierbei sicher erst eine sekundäre Verwandlung der Bindesubstanz- und Fettgeschwülste, und ich möchte mich der Ansicht anschliessen, dass es angebracht ist, lieber bei derartigen Tumoren von einem Fibroma oder Lipoma myxomatodes anstatt von einem Fibro- oder Lipomyxom zu reden, welch letztere Ausdrücke die Entwicklung des Schleimgewebes gleichwertig stellen der Entwicklung von Bindegeweben, während sie in Wirklichkeit erst ein sekundärer Vorgang ist. Gräfe hat ein reines Myom im linken Labium majus beobachtet, glaubt aber auch, dass es ursprünglich ein Fibrom gewesen sei, das erst später myxomatös entartet ist. Ähnliche Fälle beschrieben Winckel, Aschenborn, Suchard.

Lipome an den äusseren Geschlechtsteilen gehen wohl meist von dem Fette des Mons veneris und der Labien aus, doch sind es selten reine Lipome, sondern vergesellschaftet mit Geschwulstbildung des Bindegewebes, das auch dann wieder myxomatös degenerieren kann. Es ist aber bekannt, dass Lipome auch vom subserösen Fettgewebe zwischen Vagina und absteigendem Schambeinast ihren Ausgang nehmen und so wachsen können, dass sie eine Geschwulstbildung der äusseren Genitalien vortäuschen (Gräfe). Der Mutterboden der selteneren gutartigen Geschwülste, wie Neurome, Enchondrome, Angiome etc., ist ja in den meisen Fällen klar.

Die Differentialdiagnose zwischen den angeführten Tumoren und prall gefüllten Cysten der Bartholinschen Drüse oder incarcerierten Netzhernien wird in manchen Fällen Schwierigkeiten bereiten. Ein Fall, der sowohl in differentialdiagnostischer Hinsicht als auch betreffs des Ausgangspunktes der Geschwulstbildung manches Interessante bietet, kam in hiesiger Klinik zur Beobachtung.

Es handelt sich um ein 18jähriges, lediges Mädchen, das immer gesund gewesen sein will und mit 13 Jahren regelmässig alle 4 Wochen menstruiert war. Die Familienanamnese ist ohne Belang. Vor $1^1/_2$ Jahren bemerkte Patientin, dass die rechte Schamlippe dicker wurde, sie war zuerst weich und wurde im letzten halben Jahre hart. Es bildete sich allmählich eine Geschwulst heraus, die langsam grösser wurde, Patientin aber beim Gehen nicht hinderte und auch den Geschlechtsgenuss nicht störte. Patientin hat immer etwas Ausfluss gehabt, aber niemals Brennen beim Wasserlassen. Seit einem halben Jahre wuchs die Geschwulst stärker, hindert die Patientin auch beim Arbeiten, sodass sie die Klinik aufsucht.

Wir fanden ein mässig ernährtes, junges Mädchen von blassem Aussehen und grazilem Körperbau. Lunge und Herz ohne Besonderheiten, ebenso die Abdominalorgane, die rechte grosse Labie wird ad maximum ausgedehnt durch einen etwas über mannsfaustgrossen elastischen und anscheinend fluktuierenden Tumor, der mit glatter Wand ziemlich nahe unter der Oberfläche zu liegen schien (Fig. 1). Die Geschwulst drängte die linke Labie ganz zur Seite und verlagerte den Introitus nach links; dieser war eng, und man fühlte nun in der Scheide, dass sich die Geschwulst in derselben Konsistenz und mit derselben glatten Oberfläche noch hinter der rechten Scheidenwand bis zum absteigenden Schambeinaste fortsetzte und die Scheide verengte. Der Ausführungsgang der Bartholinschen Drüse war etwas gerötet. Die inneren Genitalien waren ausser einer bestehenden Vaginitis (im Sekrete liessen sich niemals Gonokokken nachweisen) ohne Besonderheiten.

Man musste nach diesem Status an eine grosse Cyste der Bartholinschen Drüse denken, zumal man bei häufigeren Untersuchungen sich des Eindruckes der bestehenden Fluktuation nicht erwehren konnte. Die Operation wurde am 8. März von Herrn Professor Bumm vorgenommen. Der Tumor liess sich nach Ovalärschnitt über die grosse Labie unter Unterbindung zahlreicher Gefässe in toto ausschälen, die Wundhöhle wurde durch versenkte Nähte verkleinert, äusserlich mit Vioformgaze tamponiert und heilte reaktionslos.

Als wir den Tumor aufschnitten, zeigte es sich, dass er solide war. Der Tumor ist 300 g schwer, hat eine Eiform und ist von einer faserigen Bindegewebshülle umgeben. Er fühlt sich prall-elastisch, an manchen Stellen cystisch an, seine Masse sind 11 : 9 : 8. Er ist in allen Teilen solide und hat nirgendwo cystische Einlagerungen. Die makroskopisch offenbar aus Bindegewebe bestehende Kapsel setzt sich überall gegen das Zentrum mehr oder weniger deutlich ab, sie ist an manchen Stellen 1 cm, an anderen $^1/_4$—$^1/_2$ cm dick und besteht aus zirkulär verlaufenden Bindegewebsfasern. Der Kern der Geschwulst sieht grauweiss-gelblich aus, fühlt sich weich, stellenweise teigig an und zeigt eine gleichmässige Konsistenz. Cysten sind auch in ihm nirgends enthalten. Die mikroskopische Untersuchung wurde nun so vorgenommen, dass würfelförmige Stücke aus den verschiedensten Teilen der Kapsel und des Kernes herausgeschnitten wurden, zum Teil in 4 proz. Formalin, Alkohol und in Flemmingschem Säuregemisch gehärtet, in Paraffin eingebettet und mit den verschiedensten Färbflüssigkeiten, Hämalaun-Eosin, van Gieson, Weigert und Gentiana-Violett gefärbt wurden. Wir fanden nun mikroskopisch etwas uns überraschende Bilder. Die Kapsel ist an ihren verschiedensten Abschnitten im grossen und ganzen gleich gebaut. Aussen ein lockeres, fettreiches Bindegewebe mit zahlreichen, zum Teil dicken Blutgefässen und relativer Kernarmut. Es folgt eine Schicht von mehr oder weniger entwickelten Muskelfasern, die sich aber nicht in allen Blöcken gleichmässig verfolgen lassen, und nach diesen, nach der inneren Wand der Kapsel hin, eine an den dicksten Stellen 1 mm breite Zone eines derbfaserigen, zirkulär gefügten Bindegewebes, das in langen Zügen an vielen Stellen locker angeordnet, an anderen zusammengedrängt, die innerste Schicht der Kapsel ausmacht. Zu meinem grossen Erstaunen fand ich in dieser Schicht in beinahe allen Schnitten aus den verschiedensten Teilen der Kapsel drüsige Gebilde.

Es sind Drüsenschläuche und Hauptkanäle zerstreut, durch mehr oder minder derbfaseriges Bindegewebe getrennt; die Lumina der Drüsengänge sind weit und mit einer einfachen Schicht hoher, heller Zylinderzellen ausgekleidet: die Ausführungsgänge führen eine Bekleidung von 2—3 Schichten kubischer Zellen, sie sind an manchen Stellen weit, manchmal sogar ektatisch. Es konnte keinem Zweifel unterliegen, dass diese drüsigen Gebilde der Bartholinschen Drüse angehören. Nirgends fand sich aber eine cystische Erweiterung der drüsigen Gebilde. Die Drüsenschläuche sind in manchem Schnitt weit nach den zentralen Teilen der Kapsel vorgeschoben und liegen hier nicht mehr in dem derbfaserigen, sondern in einem mehr lockeren, wellig angeordneten, kernreicheren Bindegewebe, aus dem auch der ganze Kern der Geschwulst zusammengesetzt ist. Doch überschreiten sie die äussersten Zonen der Kapsel nicht, und in der makroskopisch weissen Geschwulstmasse des Kernes sind sie nicht zu finden. Diese besteht aus dem oben beschriebenen lockeren, wellig angeordneten Bindegewebe, das fast gleichmässig durchsetzt ist mit hellen Vacuolen, die bei der ersten oberflächlichen Untersuchung für Lymphgänge gehalten wurden, dann für grosse Fettzellen, was durch die Flemming-Präparate bestätigt wurde. Auf lange Strecken hin sah man im Zentrum der Geschwulst myxomatöse Degeneration.

An manchen Stellen der Kapsel fanden sich die Drüsenschläuche seltener, hauptsächlich an den dem Mastdarme zugekehrten Teilen der Geschwulst, doch gelang es mir, auch hier einzelne Schnitte mit einzelnen Drüsenschläuchen und Ausführungsgängen zu erhalten. Der Hauptteil der Drüse befindet sich aber an den medialen und distalen Teilen der Kapsel, weniger an den lateralen und proximalen.

Ich muss nach diesen mikroskopischen Befunden es als sehr wahrscheinlich betrachten, dass der Tumor, den

ich pathologisch als Fibroma lipo-myxomatodes bezeichnen möchte, als Mutterboden das interstitielle Gewebe der Bartholinschen Drüse hat. Das interstitielle Gewebe dieser Drüse besteht zum grössten Teile aus einem derbfaserigen, streifigen Bindegewebe mit relativ viel Kernen; an einigen Präparaten der normalen Bartholinschen Drüse ist mir aber aufgefallen, dass das Gewebe auch weisslich glänzend, ohne gute Eosintinktion mit wenig Fasern und wenig Kernen versehen sein kann, dass es gleichsam myxomatös aussieht. Angaben über pathologische Veränderungen dieses Gewebes habe ich, abgesehen von entzündlichen, kaum finden können. Recklinghausen beschreibt in seiner Arbeit über die Ranula und Cysten der Bartholinschen Drüse eine Glandula vestibularis, bei der neben Hypertrophie des Drüsengewebes und Dilatation der Drüsenkanäle auch eine fibröse interstitielle Verdickung an der Drüse wahrnehmbar ist; das Bindegewebe hatte zugenommen und war sklerosiert, in einzelnen Läppchen sah man nur noch ein streifiges, steiffaseriges Bindegewebe, welches von ramifizierten, buchtigen, schleimgefüllten Kanälen durchzogen war. In diesem Falle Recklinghausens betrafen also die pathologischen Veränderungen sowohl Drüse als interstitielle Substanz. Man sollte annehmen, dass in meinem Falle die Drüse durch die in ihr wachsende Geschwulst atrophisch geworden wäre. Es ist aber gerade das Gegenteil der Fall; je lebhafter die Bindegewebsproliferation war, desto mehr Drüsensubstanz hat sich auch gebildet, und nur so war es möglich, dass wir sie überall in der Kapsel finden konnten. Dass Fibrome von dem interstitiellen Bindegewebe der Drüse ausgehen könnten, habe ich nirgends finden können. Halten wir aber Umschau, wo sonst am Körper Schleimdrüsen vorkommen, so finden wir die Mundhöhle und vor allen Dingen den Mundboden mit seinen ausgebildeten drüsigen Apparaten, und hier sind ebenfalls Fibrome, Lipome und Myxome beschrieben worden, die mit den Drüsen im engsten anatomischen Konnex stehen. Es ist also nicht ausgeschlossen, dass bei genauer anatomischer Untersuchung der in den grossen Labien vorkommenden Fibrome öfter solche entdeckt werden, die sich auf das interstitielle Gewebe der Bartholinschen Drüse zurückführen lassen.

Herrn Dr. Sigwart danke ich für Anfertigung der Zeichnung auch hier nochmals bestens.

Literatur.

1. Veit, Handbuch der Gynäkologie. Bd. III.
2. Sänger, Arch. f. Gyn. XXI.

3. Winckel, Lehrbuch der Frauenkrankheiten. 1886.
4. Aschenborn, Arch. f. klin. Chir. 1880. XXV.
5. Suchard, Progrès méd. Paris 1882. X.
6. Gräfe, Zeitschr. f. Geb. u. Gyn. XIV.
7. Derselbe, Centralbl. f. Gyn. 1897. XL.
8. Virchows Arch. 84. 1881.

XLIV.

Umschriebene Fremdkörper-Peritonitis an der Blase, eine Metastase eines Ovarial-Tumors vortäuschend.

Von

ERICH OPITZ

in Marburg.

Der Fall, um den es sich handelt, ist folgender:

Frau E. M., 66j. J.-N. 295. Aufg. 16. IV. 1904.

Anamnese: Seit 15 Jahren in der Menopause. 1865 ein normaler Partus. In den Achtzigerjahren wurden 5 mal Gebärmutter-Polypen entfernt. Ausserdem will Pat. eine Leber-Erkrankung durchgemacht haben. Das jetzige Leiden begann vor mehreren Jahren mit allmählich immer stärker werdender Anschwellung des Leibes und Schmerzen im Leibe, besonders links; Harndrang und Stuhlverstopfung.

Status: Über mittelgrosse, magere, etwas anämische Frau. Herz und Lungen ohne Besonderheit. Arteriosklerose. Urin enthält kein Eiweiss, keinen Zucker.

Abdomen stark aufgetrieben durch einen längsovalen, cystischen Tumor, der, in der linken Bauchhälfte gelegen, die Mittellinie nach rechts um ca. Handbreite überschreitet und fast ganz unbeweglich ist. Vom Beckeneingang steigt der Tumor bis in die Zwerchfellkuppel empor. Scheide weit, Portio stark nach unten gedrängt, steht unterhalb und hinter der Spinallinie. Über der ebenfalls herabgedrängten vorderen Vaginalwand fühlt man das Corpus uteri deutlich von unten, scheinbar durch den Tumor herabgedrängt. Bimanuelle Untersuchung wegen der Unbeweglichkeit des Tumors und der Spannung der Bauchdecken nicht möglich.

18. IV. 03. Laparotomie in Beckenhochlagerung. Längsschnitt in der Mittellinie von handbreit über der Symphyse bis fast an den Nabel. Nach Eröffnung des Peritoneum zeigt sich sofort die grosse Cyste von blass-gelblichem Aussehen. Nach oben zu ist die Wand derselben ganz glatt, frei von Adhäsionen. Im unteren Teile ist sie mit der Vorderwand des Abdomens durch zahlreiche Adhäsionen fest verbunden. Verlängerung des Schnittes in den Bauchdecken nach unten, nachdem die Adhäsionen stumpf gelöst sind. Die Lagebeziehungen des Tumors zu den Genitalien sind zunächst wegen der Unbeweglichkeit desselben nicht genauer festzustellen; nur aus der Auszerrung und Verlagerung der Tube bis an das obere Drittel der Cyste lässt sich eine retroligamentäre (pseudointraligamentäre) Entwicklung erschliessen. Punktion der Cyste nach Abstopfen der Bauchhöhle mit Fadentüchern. Es entleeren sich ca. 6 l schmutzig gelblicher,

dünner, sehr reichlich mit Cholestearin-Kristallen vermengter Flüssigkeit. Danach bleiben noch kleinere Cysten gefüllt, sodass der Tumor noch etwa Mannskopfgrösse behält. Nach Zuklemmen der Punktionsöffnung lässt sich der Tumor teilweise vor die Bauchdecken bringen. Nunmehr wird das Lig. ovaricum, welches durch die Entwicklung des Tumors zu einer doppelt handbreiten derben Platte ausgedehnt ist, schrittweise mit Massenligaturen unterbunden und durchtrennt. Es zeigt sich nun, dass die Cyste ganz breit an den Uterus herangeht. Dieser selbst enthält in der Hinterwand einen faustgrossen, harten, interstitiellen Tumor. Das rechte Ovarium ist ganz überdeckt von dem Lig. latum, welches durch Adhäsionen nach der hinteren Beckenwand gezogen ist. Das Ovarium selbst ist ebenfalls ganz in Adhäsionen eingesponnen und in einen ca. gänseeigrossen, cystischen Tumor verwandelt. — Beim Fortschreiten der Unterbindung des linken Lig. infundibulo pelvicum bezw. latum wird etwa in Höhe der Linea innominata ein Strang sichtbar, der als verlagerter Ureter imponiert. Um diesen sicherer zu schonen, da er infolge seiner Verlagerung und der Fixation durch narbiges Gewebe leicht mit weiteren Ligaturen gefasst werden könnte, wird beschlossen, zunächst die andere Seite und den Uterus auszulösen und dann von unten und rechts her den Tumor vollständig zu entfernen. Lösung der Adhäsionen an den rechten Adnexen stumpf und scharf. Unterbindung und Abtrennen des rechten Lig. ovaricum und rotundum. Umschneidung des Peritoneum vor dem Uterus, Abschieben der Blase bis tief nach unten vor der Scheide. Dabei reisst die äusserst mürbe Blasenwand etwas ein. Doppelte Umstechung der rechten Arteria uterina. Eröffnung der Scheide auf einer in dieselbe eingeführten Kornzange, Einführen des Fingers in die Öffnung und Abtrennen der Vagina rings um die Portio herum mit der Schere. Der Uterus mit den rechten Adnexen wird nun scharf nach oben und rechts gezogen, der grosse linksseitige Tumor von unten her stumpf, ausgeschält, sich spannende Stränge provisorisch mit Klemmen gefasst und uterinwärts von denselben getrennt, und damit die gesamten Genitalien im Zusammenhange entfernt. Es zeigt sich, dass der oben erwähnte Strang in der Tat der Ureter war, der nun ganz frei durch die Wundhöhle verläuft. Ersetzen der Klemmen durch Ligaturen. Etwas links vom Blasenscheitel findet sich im Blasenperitoneum eine etwa talergrosse, gelblich-weisse Verdickung mit glatter, nur ganz leicht gebuckelter Oberfläche. Da bei der multiplen Tumorbildung an den Genitalien und dem Alter der Frau an Malignität gedacht und die Verdickung im Peritoneum daher als Metastase angesehen werden musste, wird dieselbe von dem beim Abschieben der Blase entstandenen Loche aus weit im Gesunden mit der Schere umschnitten und entfernt. Schluss der so entstandenen grossen Öffnung in der Blase durch eine fortl. Katgutnaht, die die Muskulatur fasst ohne die Schleimhaut. Im unteren Teile der Öffnung schneiden die Fäden vielfach durch. Über diese Naht kommt eine zweite fortlaufende Naht, welche Muskulatur und Bindegewebe zusammenzieht. — Sicherung der wichtigeren Ligaturen. Das Wundgebiet ist bluttrocken. Einführen eines Streifens steriler Gaze in die Vagina von oben her, mit dem zugleich die Wundhöhle im Becken locker tamponiert wird. Fortlaufende Vernähung des Blasen-Peritoneums mit dem Peritoneum der hinteren Beckenwand über dem Tampon unter Versenkung sämtlicher Ligatur-Stümpfe. Toilette der Bauchhöhle. Schluss der Bauchwunde nach Herstellung der Horizontallage durch fortlaufende Katgutnaht des Peritoneums und der Faszie, darüber einige Knopfnähte durch Haut und Fett. Dauerkatheter in die Blase. Subkutane Kochsalz-Kalodal-Infusion. Dauer der Operation 80 Min.

Aus dem weiteren Verlaufe sei erwähnt, dass die höchste Temperatur 38,3° betrug, die am 7. Tage erreicht wurde. Die Heilung ist zunächst durch eine Cystitis gestört, die aber bald zurückgeht. Tampon am 8. Tage

entfernt. Verbandwechsel am 10. Tage, Bauchwunde glatt verheilt. Am 8. Mai Aufstehen, am 19. Entlassung. Cystoskopisch zeigt sich die Blasenschleimhaut stark gerötet, in der Hinterwand die längsverlaufende, in unteren Teile stark eingezogene Narbe. Blase völlig kontinent. Scheide im oberen Teile etwas verklebt, Beckenhöhle vollständig frei. — Wohlbefinden.

Von dem im pathologischen Institute erhobenen Untersuchungsbefunde der Genital-Tumoren erwähne ich nur, dass das linksseitige multilokuläre Kystom noch über mannskopfgross ist. Die dazu gehörige Tube ist noch am Präparat 38½ cm lang, hypertrophisch. Die Cysten enthalten dünnflüssigen, braunen Inhalt. Einige papilläre Exkreszenzen erweisen sich als ödematöse, mit dünnem einschichtigem Epithel bekleidete, bindegewebige Wucherungen. Der Epithelbelag der grösseren Cysten ist z. t. verloren

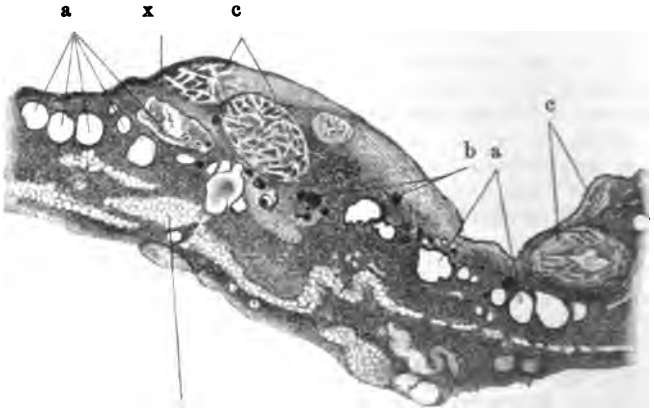

Fig. 1.

gegangen. Auch die linksseitige Ovarialcyste ist durchaus gutartig, der Uterustumor erweist sich als Fibromyom.

Der wegen der scheinbaren Bauchfellmetastase bei der Operation aufgestiegene Verdacht, dass es sich um maligne Tumoren handelte, ist somit hinfällig, soweit die natürlich nur in kleinen Proben mögliche Untersuchung von Gewebsstücken aus den grossen Tumoren ein Urteil zulässt. Um so wichtiger war also die Untersuchung der exzidierten Blasenwand selbst.

Das Gewebsstück war unmittelbar nach der Operation in 10 pCt. Formol-Alkohol eingelegt worden. Einbettung in Celloidin, Färbung mit Eisen-Alaun-Hämatoxylin und van Gieson.

Betrachten wir zunächst einen Schnitt bei schwacher Vergrösserung, so sieht man die völlig normale Blasenschleimhaut und Muskulatur. Von dieser durch lockeres, leuchtend rot gefärbtes Bindegewebe mit eingelagerten Fetträubchen (d) getrennt, findet sich eine dicke Lage eigentümlicher Gewebsmassen. (Abb. 1.) An Stelle des Peritoneums wird die Bedeckung nach der Bauchhöhle zu durch blutig fibrinöse Niederschläge von geringer Mächtigkeit gebildet. In wechselnder Entfernung von der Oberfläche liegt eine Reihe unregelmässig gestalteter, im allgemeinen jedoch der Kugelform angenäherter Hohlräume (a). Diese sind mit einschichtigem zylindrischen bis kubischen Epithel ausgekleidet. In der Reihe finden sich einzelne kleinere tief dunkel gefärbte rundliche Gebilde (b), die offenbar gleicher Natur sind, nur dass das Epithel degeneriert und mit Kalk imprägniert ist.

Zwischen diese Reihe epithelialer Gebilde und die Oberfläche eingeschaltet liegen nun eigentümliche Gebilde (c). Sie sind zum Teil in Knötchenform angeordnet, teilweise mehr diffus ausgebreitet. Am auffallendsten sind zahlreiche in diesen Gebieten vorhandene schmale, gerade, ganz glatte und scharfrandige helle Lücken, die etwa wie Sprünge in einer homogenen Masse aussehen. Eins der Knötchen zeigt eine grössere helle Lücke in der Mitte (rechts in der Abbildung), die eine ganz feine Streifung erkennen lässt.

Bei stärkerer Vergrösserung (Obj. 3, Leitz) erkennt man, dass diese Knötchen in der Hauptsache aus Riesenzellen bestehen, die in ein fibrilläres Bindegewebe eingelagert sind (Abb. 2). Die grössere helle Lücke im Zentrum des einen Knötchens zeigt nun als Inhalt feine Fädchen, die noch teilweise ihre protoplasmatische Natur und Reste von Kernen erkennen lassen. Die

Fig. 2.

Hauptmasse dieser hellen Stelle jedoch ist auch bei dieser Vergrösserung völlig leer. Die zahlreichen spaltförmigen Lücken sind völlig frei von irgend welchem Inhalt.

Bei stärkster Vergrösserung erkennt man an den fast gradlinig begrenzten Spalträumen zuweilen einen doppelten Saum. Meist beiderseits, zuweilen nur an einer Seite dieser Spalten liegen dunkelgefärbte Protoplasmamassen (Abb. 3) mit mehreren, zuweilen aber zahlreichen Kernen. Die Kerne treten häufig aus der dunklen Protoplasmamasse kaum hervor. Sie haben bald ovale, bald unregelmässige Gestalt. Ein Teil der Kerne ist gleichmässig dunkel gefärbt, ein anderer Teil lässt deutlich Kernmembran, -Gerüst und -Körperchen erkennen. Irgend welche charakteristische Anordnung der Kerne in dem Protoplasma ist nicht festzustellen. Die Protoplasmamassen selbst sind meist länglich, entsprechend der Längsrichtung der Lücken (5), zuweilen aber auch breiter und unregelmässig gestaltet (6). Einige wenige Male finden sich die Spalten auch inmitten einer grossen kern-

haltigen Protoplasmamasse (Abb. 4). Auch unabhängig von den eigentümlichen Spalten liegen in den Herden Riesenzellen (Abb. 3 u. 4), die Kerne dieser sind häufig an einer Seite zusammengedrängt, während an der anderen nur Protoplasma sich befindet. Zwischen den ausgebildeten grossen Riesenzellen und einkernigen Zellen finden sich alle möglichen Übergänge: isoliert im Bindegewebe liegende, von diesen deutlich unterschiedene grössere Zellen

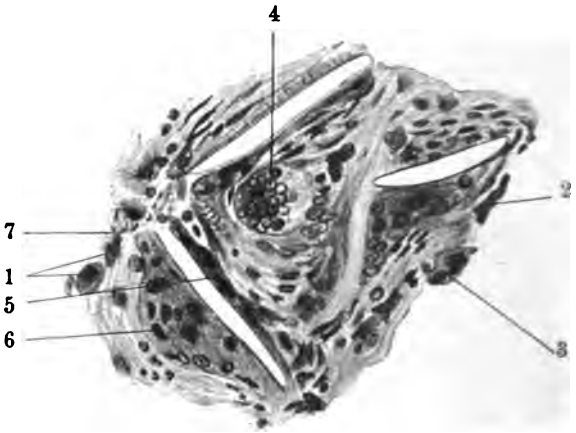

Fig. 3.

mit dunklem Protoplasma und diffus gefärbtem Kern (1), Kernhaufen, die fast gar kein Protoplasma erkennen lassen (2) und schliesslich immer grössere Protoplasmamassen mit zunehmendem Kernreichtum (3).

Zu erwähnen wäre noch, dass ausser den Riesenzellen noch vielfach mono- und polynukleäre Leukozyten in das Bindegewebe der Knötchen eingelagert sind. Ferner finden sich an vielen Stellen kleine Austritte von

Fig. 4.

Erythrozyten (7). Auch an den scheinbar scharf gegen die Umgebung abgesetzten Knötchen zeigt sich bei stärkerer Vergrösserung ein allmählicher Übergang in das umgebende Bindegewebe. In diesem findet sich bald mehr herdförmig, bald zerstreut kleinzellige Infiltration. Epitheloide Zellen nach Art der Zellen in Tuberkeln werden in den Knötchen gänzlich vermisst.

Ich muss gestehen, dass mir das eigentümliche histologische Bild der Knötchen grosse Schwierigkeiten in der Deutung machte. Dass es keine Tuberkulose, auch nicht als Tumor-Metastase anzusehen war, darüber konnte kein Zweifel bestehen. Am ehesten dachte ich an Fremdkörper-Riesenzellen, vielleicht auch irgend eine besondere Tumorart. Dabei blieben aber die eigentümlichen spiessförmigen Spalten unerklärt.

Die Freundlichkeit von Herrn Prof. Aschoff, für die ich ihm auch hier vielmals danke, verschaffte mir erst Aufklärung. Es handelt sich um Fremdkörper-Riesenzellen, welche durch Anwesenheit von Cholestearinkristallen zur Entwicklung gekommen sind. Die scharfrandigen spitzen Gewebslücken sind dadurch entstanden, dass bei der Fixierung mit Alkohol die Kristalle gelöst wurden und nur noch eine Lücke an der Stelle, wo sie gelegen hatten, hinterliessen. Es lässt sich ja nunmehr nach Auflösung des Cholestearins der chemische Nachweis desselben nicht mehr erbringen. Der Vergleich mit den bisher vorliegenden einschlägigen Beobachtungen jedoch lässt im Verein mit den Eigentümlichkeiten des Falles selbst keinen Zweifel an der Richtigkeit dieser Deutung aufkommen.

Bei der Operation war aufgefallen, dass die abgelassene Cystenflüssigkeit auffallend viel Cholestearin enthielt. Ferner war der Tumor der vorderen Bauchwand fest adhärent, im übrigen aber ziemlich frei von Verwachsungen. Es liegt da wohl sehr nahe, anzunehmen, dass vor längerer oder kürzerer Zeit eine kleine Cyste am vorderen Umfang des Tumors geplatzt war und dass ihr Inhalt in der Gegend der Blase abgekapselt und allmählich aufgesaugt wurde bis auf die Cholestearinkristalle. Damit ist zugleich die Herkunft der Cystchen am Peritonealepithel auf der Blasenwand erklärt. Sie stellen nichts anderes dar, als nachträglich gewucherte, unter den neugebildeten peritonitischen Membranen eingeschlossene Stücke des Peritonealepithels. Ihre Lage markiert die ursprüngliche peritoneale Oberfläche, welche nunmehr durch die Auflagerungen in die Tiefe versenkt ist.

Soweit mir die Literatur zugänglich war, habe ich nur einen ähnlichen Fall gefunden. Carl Meyer [1]) veröffentlichte aus dem Laboratorium von Hanau folgende Beobachtung. Bei der Laparotomie an einer 47jährigen Frau wurde ein mit Knötchen bedeckter Sack im Abdomen gefunden, der von keinem Organ ausging, gefüllt mit graugelber Flüssigkeit. Die Sackwand wird teilweise entfernt, ferner die beiden Ovarien, deren rechtes in eine kindskopfgrosse Cyste mit ähnlichem Inhalt wie der grosse Sack verwandelt ist. Die Anamnese ergab, dass wahrscheinlich vor 3 Monaten eine Cyste geplatzt war, deren Inhalt durch peritonitische Membranen eingeschlossen wurde. Die histologische Untersuchung der entfernten Membranfetzen und auch einzelner Stellen der Cystenwand ergab nach Ausweis der beigegebenen

[1]) Zieglers Beiträge. XIII. p. 76.

Abbildung und der Beschreibung fast genau die gleichen Bilder, wie die oben beschriebenen. Nur fand Meyer die Kerne der Riesenzellen meist an deren den Krystallen abgewandten Seite, während in meinem Falle irgend welche bestimmte Anordnung der Kerne nicht nachzuweisen ist.

Die Beobachungen von Fremdkörper-Riesenzellen um Cholestearinkristalle an anderen Körperstellen oder Tumoren sind spärlich.

Manasse[1]) fand solche mehrfach in Granulomen des äusseren Gehörganges, Trommelfells und der Paukenhöhle, Cramer und Schultze[2]) neben dem Opticusdurchschnitt in einem Pseudogliom der Retina, Hans Ruge[3]) in einem papilliformen Atherom am Rücken, Krückmann[4]) je einmal in einem vereiterten Atherom (Fall XI) und in einem Polypen aus der Paukenhöhle eines an Cholesteatom leidenden Mannes (Fall XII).

Herr Prof. Aschoff hat ferner in seinem Besitze Schnitte aus einem Dermoid des Ovariums, von dem nähere Angaben fehlen, welche ganz ähnliche Bilder wie die oben beschriebenen aufweisen, wie ich mit seiner gütigen Erlaubnis mitteilen kann.

Schliesslich ersehe ich nach Abschluss dieser Mitteilung aus dem Sitzungsberichte der Gesellschaft für Geburtshülfe in Leipzig vom 21. III. 04[5]), dass Glockner in einem pseudopapillären Kystom des Ovariums ebenfalls Fremdkörper-Riesenzellen um Cholestearinkristalle gefunden hat. Das wäre die ganze Ausbeute von Beobachtungen von Cholestearin-Riesenzellen in der mir zugänglichen Literatur.

Fremdkörper-Riesenzellen anderer Art sind häufiger im Peritoneum und in Ovarialtumoren gefunden worden, so z. B. erwähnte Pfannenstiel-Krömer[6]) Riesenzellen in Dermoiden, die um eingespiesste Haare sich gebildet hatten u. s. f.

Auf die Frage nach der Herkunft der Riesenzellen möchte ich hier nicht näher eingehen, da das den Rahmen dieser kasuistischen kurzen Mitteilung weit überschreiten würde. Nur soviel möchte ich erwähnen, dass im vorliegenden Falle die Matrix das Peritonealepithel zu sein scheint. Wenigstens sieht

---

[1]) Virchows Archiv. 136. p. 245.
[2]) Arch. f. Augenheilk. von Knapp u. Schweigger. 1894. S. 293.
[3]) Virchows Archiv. 136. S. 523.
[4]) Virchows Archiv. 138. Suppl. S. 118.
[5]) Centralbl. f. Gyn. 1904. S. 701.
[6]) Veits Handb. d. Gyn. III. 1.

man an der mit x bezeichneten Stelle in Abb. 1, dass das Epithel des Hohlraums, der ja zweifellos wie die benacharten auf das Peritonealepithel zurückgeführt werden muss, sich stückweise syncytial umgewandelt hat und an einzelnen Stellen durch grosse Protoplasmamassen mit zahlreichen Kernen ersetzt ist.

XLV.

Aus der Universitäts-Frauenklinik in Greifswald.
Gekrönte Preisarbeit.

Die Histologie des Eierstockes im Klimakterium.

Von

Dr. ARTHUR WEBER.

Es ist eine auffallende Tatsache, wie wenig der Bau des senilen Ovarium erforscht ist, während die Literatur über die Histologie des Ovarium im intrauterinen und im geschlechtsreifen Alter überaus reich ist. Auch über das heranreifende Ovarium aus der Zeit von der Geburt bis zur Pubertät fehlen genauere Untersuchungen.

Die gebräuchlichen Lehr- und Handbücher widmen dem senilen Eierstock nur wenige Zeilen: das ganze Organ sei geschrumpft, mit Narben bedeckt, seine Albuginea sei mächtig verdickt, Follikel und Stroma seien geschwunden (Fritsch, Gebhard und andere). Auch in der übrigen Literatur finden sich nur spärliche Angaben über die Histologie des senilen Ovarium. Von neueren Arbeiten ist hier besonders die von Walthard „Zur Ätiologie der Ovarialadenome“ [1]) zu erwähnen. Letzterer hat die Ovarien von 80 Personen, von denen 7 in der Menopause standen, in Serienschnitte zerlegt und alle epithelialen Gebilde des Ovarium beschrieben, der übrigen Histologie schenkt er wenig Beachtung. Ferner behandelt die Arbeit von Schenk und Austerlitz: „Weitere Untersuchungen über das elastische Gewebe der weiblichen Genitalorgane“ [2]) nur das elastische Gewebe im senilen Ovarium; ebenso bespricht Amann in seinem Vortrag auf der Naturforscherversammlung in München 1899 „Über

[1]) Zeitschr. f. Geb. u. Gyn.
[2]) Zeitschr. f. Heilk. Bd. XXIV. Heft VI.

Bildung von Ureiern und primärfollikelartigen Gebilden im senilen Ovarium“ [1]) nur einen speziellen Teil der Histologie des senilen Ovarium. — Kisch („Die Veränderungen des Graafschen Bläschens nach dem Aufhören der Sexualtätigkeit“ [2]) betont die makroskopisch wahrnehmbare Schrumpfung des senilen Eierstockes; ferner die stetig zunehmende Entwicklung und Neubildung von Bindegewebsstroma auf Kosten der „zelligen Schicht“ neben regressiver Metamorphose des Graafschen Follikels. Besonders auffallend ist nach Kisch die Verdickung der Albuginea.

Die genauesten Angaben über das senile Ovarium finden sich in Waldeyers „Eierstock und Ei“, ferner in P. Wendeler. „Entwicklungsgeschichte und Physiologie des Eierstockes in A. Martins „Krankheiten der Eierstöcke“. Waldeyer macht auf die Verkleinerung und Abplattung des senilen Ovarium aufmerksam. Follikel sah er vier Jahre nach dem Eintritt der Menopause nicht mehr. Weiterhin erwähnt er als anscheinend konstant vorkommend zahlreiche mattglänzende, rundliche Körper von der Grösse eines Blutkörperchens oder etwas darüber; er hält sie für die Reste atrophierter Follikel. Das Bindegewebe der Zona vasculosa ist nach Waldeyer sehr derb, die Gefässe haben enges Lumen, starke muskulöse Wandung und dicke adventitielle Scheiden.

Wendeler fand als Ursache der Schrumpfung seniler Ovarien „stets in der Zona vasculosa eine immer weitere Gebiete ergreifende, chronische Endarteriitis obliterans“. Letztere soll zur Folge haben die Obliteration sämtlicher überbleibender Follikel sowie eine „massenhafte, herdweise auftretende, immer weiter um sich greifende hyaline Degeneration kleiner und kleinster Gefässe, besonders an der Grenze zwischen Mark und Rinde, die auch auf das umgebende Bindegewebe übergreift und so zur Bildung eigentümlich glasig durchscheinender, glänzender Herde zellarmen sklerosierten Bindegewebes, des sogenannten Corpus fibrosum oder Corpus albicans führt“.

In der Greifswalder Frauenklinik sind die bei Totalexstirpationen gewonnenen, makroskopisch gesunden Ovarien von 39 Frauen, die in oder jenseits des Klimakteriums standen, nach Notierung des makroskopischen Befundes und der Menstruationsverhältnisse zwecks mikroskopischer Untersuchung in Formol resp. Sublimat gehärtet und in Celloidin eingebettet. Für die vor-

[1]) Münch. med. Wochenschr. 1899.
[2]) Arch. f. Gyn. Bd. XII.

liegende Arbeit sind 15 dieser Ovarien in Stufenschnitte zerlegt (jeder 2.—3. Schnitt wurde aufgehoben).

Der Vollständigkeit halber schicke ich der mikroskopischen Beschreibung einen kurzen Auszug aus den Notizen über das makroskopische Verhalten der 39 Ovarien voraus.

Ihre Masse betrugen durchschnittlich 3,2 : 2,0 : 1,2 cm. Die grössten Ovarien fanden sich bei einer Frau von 55 Jahren, die seit 14 Jahren in der Menopause stand, sie massen 4,5 : 2 : 1 cm das rechte und 5 : 1,5 : 0,75 cm das linke. Die geringsten Masse hatten die Ovarien einer 48jährigen Frau, bei der die Menses seit $^3/_4$ Jahren unregelmässig geworden waren. Hier betrug die Grösse des rechten Eierstockes 3 : 1,5 : 1 cm und die des linken 2 : 1,5 : 1 cm.

Die Farbe der Ovarien war meist glänzend weisslich grau, ihre Konsistenz derber als die von Frauen aus der Geschlechtsblüte.

Die Oberfläche ist gewöhnlich höckerig, oft stark gefurcht, in der Minderzahl der Fälle auch glatt. Das Alter der Frauen oder die Dauer der Menopause sind augenscheinlich ohne Einfluss auf die Oberflächengestaltung des Eierstockes; z. T. wird die Entstehungsweise der oft mehrere Millimeter tiefen Furchen durch das mikroskopische Präparat erklärt, wie weiter unten dargelegt wird.

Wenn Abel[1]) das „Ovarium gyratum als einen besonderen Fall beschreibt, der bisher in der Literatur noch nicht erwähnt sei, so hat er offenbar ein gewöhnliches senil atrophisches Ovarium vor sich gehabt.

Wie es bei einem in Rückbildung begriffenen Organ zu erwarten steht, ist die Blutfülle des senilen Ovarium gering. Auf dem Durchschnitt erscheint das Organ meist völlig solide, die $^1/_2$—2 mm breite Rinde deutlich von der Markschicht unterscheidbar. Zuweilen ist es jedoch von einzelnen oder vielen miliaren, manchmal von einzelnen grösseren bis kirschkerngrossen Cysten durchsetzt. Auf die Bedeutung der Cysten wird weiter unten eingegangen.

Mikroskopischer Teil.

Die bei der mikroskopischen Untersuchung der 15 Ovarien erhobenen Befunde lasse ich zunächst in Form einer kurzen Tabelle folgen.

[1]) Arch. f. Gyn. Bd. LIX, S. 22.

Lauf. No.	Name und Diagnose	Menses	Grösse, makroskopisches Verhalten	Follikel	Oberfläche makro- und mikroskop.	Epithelbläschen
1	W., 49j. Fr. Chronische Metritis	Menopause seit 7 J.	R. O. 3 : 2 : 1 cm. Leichte Adhäsionen mit der Tube. L. O. nicht mitentfernt	—	Makroskop. stark gewulstet, mikrosk. sehr zahlreiche, z. T. tiefe Furchen	Sehr [illegible] Zusammenhang [illegible] Oberflächenepithel [illegible] gewiesen: Zeichnung
2	F., 57j. Fr. Pseudomucinkystom links	Menopause seit 3 J.	R. O. 3,5 : 2 : 1 cm. Keine Adhäsionen, Durchschnitt solide, Rinde 1 mm breit	1 Graafscher Follikel, Zeichnung!	Mässige Gyri, geringe Furchenbildung	Ziemlich [illegible] In Platte 1 12 Bläschen neben einander oder [illegible] Zusammenhang mit einander
3	K., 65j. Fr. Pseudomucinkystom links	Menopause seit 20 J.	R. O. 3 : 2 : 1 cm	—	Glatt, mikroskopisch vielfach verödete Furchen nachweisbar	Reichlich: 1 Bläschen zwischen Pseudomembran u. Ovarialoberfläche. Platte 7
4	B., 55j. Fr. Carcinomatöses Ovarialkystom links	Menopause seit 3 J.	R. fehlen Angaben	—	Spärliche Furchen	Spärlich
5	V., 44j. Fr. Carcinoma uteri	bestehen noch	R. O. 3 : 2 : 1,5 cm, an einem Pol kirschkerngrosse Cyste, mit Blut erfüllt, frisches Corp. lut.? L. O. 3,5 : 2 : 1,5 cm, auf dem Durchschnitt mehrere Cystchen	—	Nur wenig seichte Furchen	Wenig
6	K., 46j. Fr. Cervixcarcinom	Eintritt der Menopause nicht nachweisbar; Menses vor 2 Jahren unregelmässig, gingen unmerklich in Carcinomblutungen über	R. O. 3 : 2,5 : 1,5 cm. Auf dem Durchschnitt ein Corp. lut., 1 grosse, mehrere kleine Cysten. L. O. 3,5 : 2 : 1 cm, kleine Cystchen in der Rinde	4 Graafsche Follikel in einer frischen Blutung, 2 Primärfollikel	Glatt	Wenig
7	S., 53j. Fr. Cervixcarcinom	Menopause seit 3 J.	R. O. 3,5 : 2 : 1 cm, einzelne Adhäsionen, Rinde 1—2,5 mm breit, solide. L. O. 4 : 2 : 1 cm, wie rechts	—	Stark gefurcht	Wenig

m-mper	Plattenepithelherde etc.	Albuginea	Gefässe	Gewebsblutungen	Epoophorongänge	Varia
hlich	—	Schmal	Stark hyalin degeneriert, Umbildung in Corp. alb. Zeichnung	Reichlich	Vorhanden	In der Markschicht herdweise junges, kernreiches Bindegewebe, im übrigen besteht sie aus sehr derbem, kernarmem Bindegewebe
Vorhanden	Im Hilus solide Herde v. kubischen Epithelzellen. Platte 12	Schmal	Starke Wucherung d. mittleren und kleineren Gefässe. Platte 6	Vorhanden	Vorhanden	Kleine Fibrome in der Rinde
Vorhanden	Solider Epithelzapfen an d. Grenze von Mark und Rinde	Schmal	Eng kontrahiert, teilweise hyalin entartet	Vorhanden	Vorhanden	—
—	—	Nicht verdickt	Kontrahiert und hyalin entartet	Vorhanden	Vorhanden	—
—	Dicht unter d. Oberfläche ein Plattenepithelherd, ausserordentlich ähnlich dem von Walthard abgebildeten	Schmal	Etwas hyalin entartet	Vorhanden	Vorhanden	Carcinommetastasen d. Oberfläche knopfförmig aufsitzend, und in der Markschicht carcinomatöser Thrombus in einem Gefäss der Markschicht. Die mit Blut erfüllte Cyste lässt sich nicht mit Sicherheit als Corpus luteum bestimmen. Luteinzellen fehlen
—	—	Schmal	Wenig hyalin entartet	Vorhanden	Vorhanden	Mehrere Follikelcysten mit mehrschichtigem kubischen Epithel. Corpus luteum
—	—	Schmal	Vermehrt und stark hyalin degeneriert	Vorhanden	Vorhanden	Beginnendes Oberflächenpapillom. Platte 4

Lauf. No.	Name und Diagnose	Menses	Grösse und makroskopisches Verhalten	Follikel	Oberfläche makro- und mikroskop.	Epithelwucherungen
8	G., 49 j. Fr. Stieltorsion ein. linksseit. Ovarialcyst.	Menopause seit 1 J.	R. O. 3,5 : 2 : 1,5 cm, am distalen Pol ein kirschkerngr. Fibrom, Durchschnitt solide	1 Graafscher Follikel	Stark gefurcht	Ziemlich viele
9	J., 60 j. Fr. Cervixcarcinom	Menopause seit 10 J.	R. O. 2 : 1,5 : 1,5 cm, keine Adhäsionen. Auf der Oberfläche und dicht unter ihr zahlreiche bis stecknadelkopfgrosse Cystchen mit hellem durchscheinenden Inhalt. L. O. 2,5 : 1,5 : 1 cm, genau derselbe Befund	—	Glatt	Ziemlich zahlreich, viele an der Oberfläche
10	Sch.	Menopause seit 1½ J.	R. O. 4 : 2 : 1 cm, geringe Adhäsionen. Durchschnitt völlig solide, Rinde etwa 1 mm breit. L. O. 3,5 : 2 : 1 cm, ziemlich glatte Oberfläche, keine Adhäsionen, Durchschnitt solide, Rinde ½ mm stark	—	Spärliche Furchen	Wenig
11	H., 49 j. Fr. Myomata uteri	Menses seit einiger Zeit unregelmässig	L. O. 2,5 : 1,5 : 0,75 cm. Verschied. Adhäsion., Durchschn. völl. solid., Rinde 1 mm stark	2 Graafsche Foll., mehrere Primärfollikel	Tiefe Furchen	Zahlreich
12	K., 55 j. Fr. Totalprolaps	Menopause seit 14 J.	R. O. 4,5 : 2,5 : 1 cm. Keine Adhäs. Durchschnitt solide. L. O. 1,5 : 0,75 cm, einzelne, ganz zarte Adhäsion. Durchschn. sol.	—	Viele tiefe Furchen	Wenig
13	A., 55 j. Fr. Cervixcarcinom	Menopause seit 10 J.	R. O. 3 : 1 : 1,5 cm, keine Adhäsion. Durchschn. solid., Rinde ½ mm br. L. O. 2,8 : 1 : 1,5 cm, derselbe Befund	—	Wenig tiefe Furchen	Wenig
14	W., ? j. Fr. Carcinoma cervicis uteri myomatosi, Carcinosi peritonei	Menopause seit 2 J.	R. O. 2,5 : 2 : 1,5 cm, viele Adhäsion. Durchschn. solid., homogen. Rinde 1 mm breit. L. O. 3 : 2 : 1,5 cm, geringe Adhäsionen, Durchschnitt solide	—	Oberfläche rechts stark, links wenig gefurcht	Wenig
15	B., 53 j. Fr. Corpuscarcinom	Menopause seit 10 J.	R. O. 2,5 : 1,5 : 1 cm, keine Adhäsionen, Durchschn. sol., Rinde etwa 1,5 mm dick	—	Stark gefurcht	Stellenweise reichlich, stellenweise spärlich

m- m- per	Platten-epithelherde etc.	Albu-ginea	Gefässe	Gewebs-blutungen	Epoopho-rongänge	Varia
—	—	Schmal	Vermehrt und hyalin entartet	Vor-handen	Vor-handen	—
or- nden	—	Schmal	Stark hyalin entartet	Vor-handen	Vor-handen	—
—	—	Schmal	Hyalin entartet	—	Vor-handen	—
—	„Granulosa-zellherd" nach Walt-hard. Zeichnung!	Schmal	Hyalin entartet	—	Vor-handen	Follikelcyste
—	—	Schmal	Stark hyalin entartet	—	Vor-handen	—
—	—	Schmal	Hyalin entartet	—	Vor-handen	—
—	—	Schmal	Starke hyaline Entartung	—	Vor-handen	In der Markschicht ausgedehnte Carci-nommetastasen
Vor-handen	—	Schmal	Stark hyalin entartet	Vor-handen	Vor-handen	In der Markschicht, nahe d. Hilus, durch etwa 30 Schnitte

verfolgbar, ein 4 mm langes, 2 mm breites, an beiden Enden abgerundetes, biskuitförmiges Gebilde, bestehend aus zwiebelartig geschichtetem Bindegewebe. Die dicken Bindegewebsfasern der einzelnen Lagen sind bald längs, bald quer getroffen. Jedesmal zwischen den vollkommen kernfreien Bindegewebslagen befindet sich in einer Linie verlaufend eine Schicht spindeliger Kerne. Zentral in der Längsrichtung des Gebildes ein meist kapillarer Spalt, der sich stellenweise etwas erweitert und mit einem ganz flachen, dem Oberflächenepithel sehr ähnlichen Epithel ausgekleidet ist, in dem Spalt etwas Blut. Das Epithel liegt einer dicken, in mäandrische Krümmungen gelegten, glasig durchscheinenden, vollkommen kernfreien Bindegewebslage auf. Innerhalb der äusseren, viel schmaleren Bindegewebslagen finden sich ziemlich zahlreiche kleine Blutgefässe. Eine Deutung dieses Gebildes vermag ich nicht zu geben.

A. Die Rinde.

Schon bei Lupenbetrachtung, oft auch mit blossem Auge unterscheidet man am mikroskopischen Schnitt deutlich die stark sich färbende Rinde von der viel helleren Markschicht. — Die Rinde besteht aus dem Stroma, überzogen von dem Oberflächenepithel und verschiedenen Einschlüssen, deren Beschreibung im Folgenden abgehandelt wird:

1. Das Oberflächenepithel.

Das Oberflächenepithel, das man zweckmässigerweise nur, soweit es sich um fötale Ovarien handelt, Keimepithel nennt, da es im späteren Leben wohl kaum noch Ureier produziert, war meist in unseren Fällen nicht mehr erhalten. Die bei der Operation und der nachherigen Einbettung notwendigen Manipulationen vernichten meist das zarte Ovarialepithel. An geschützten Stellen war es dagegen noch erhalten, also z. B. in den Oberflächenfurchen. Das Ovarialepithel des senilen Eierstockes besteht meist aus kleinen, niedrig kubischen Zellen mit rundlich ovalem Kern und kleinem hellen Protoplasmaleib. Es kann verschiedene andere Formen annehmen, man trifft es hochzylindrisch, manchmal auch ganz platt. Pfannenstiel u. A. haben es flimmernd gesehen. Bei Profilansicht waren in unseren Schnitten die Zellgrenzen meist nicht sichtbar, eher schon bei Flächenansicht. Hier bilden sie eine mosaikartige Figur.

2. Die Albuginea.

Unter dem Ovarialepithel liegt die Albuginea, sie soll nach allgemeiner Anschauung im senilen Ovarium stark verdickt sein (Kisch, Fritsch, Gebhard u. A.). Kisch hat die meines Erachtens gänzlich unbegründete Theorie aufgestellt, dass im senilen Ovarium durch mächtige Hypertrophie der Albuginea die Follikel am Platzen gehindert würden und dass so die mannigfachen Beschwerden der Frauen zur Zeit der Wechseljahre zu erklären seien. Die dieser Theorie zugrunde liegenden Beobachtungen sind offenbar unrichtig. Denn man findet auch bei Frauen, die längst über die Wechseljahre hinaus sind, Graafsche Follikel dicht unter der Oberfläche, die jedenfalls nicht auf diese grob mechanische Weise — durch eine verdickte Albuginea — am Platzen gehindert sind. — Diese Theorie wird übrigens vor allem widerlegt durch die Beobachtungen an kastrierten Frauen — „Ausfallserscheinungen“ oder andrerseits an Tieren, wo nach der Kastration Ovarialgewebe implantiert wurde und wo schon kleine

angewachsene Partikel desselben genügten, Brunst u. s. w. zu erhalten.

Durchaus nicht auf allen Schnitten hebt sich die Albuginea deutlich von dem darunterliegenden Stroma ab, wo dies aber der Fall ist, kann von einer mächtigen Verdickung derselben gar keine Rede sein. Nach Henle soll sie im vollentwickelten Ovarium aus 3 Bindegewebsfaserlagen bestehen. Im senilen Ovarium mag sie ein- bis zweimal so stark werden, jedenfalls habe ich sie nie dicker als 6—8 Lagen gesehen.

3. Das Stroma.

Das Rindenstroma gewährt einen homogenen Anblick, es besteht aus derbem, sehr dichtem Bindegewebe, dessen spindlige Fasern und Kerne zu Zügen angeordnet sind, die sich nach allen Richtungen hin durchkreuzen, ohne dass man darin irgend eine Gesetzmässigkeit erkennen könnte. Man sieht eben in jedem Gesichtsfeld Gruppen von längs-, von schräg- und von quergetroffenen Kernen wirr durcheinander wechseln.

Nicht selten kommt es in der Rinde zu wirklicher Fibrombildung. In meinen Schnitten sah ich sie bis bohnengross, ohne dass sie die Oberfläche stärker vorgewölbt hätten. Eine deutliche Kapsel fehlt ihnen gewöhnlich. Bekanntermassen können sie sich zu grösseren Tumoren entwickeln.

Meist kommen in der Rinde nur Kapillaren vor, an grösseren Blutgefässen ist sie durchgehends sehr arm; wo sie einmal gleichsam in die Rinde verirrt vorkommen, zeigen sie oft die noch näher zu schildernde hyaline Degeneration.

In mehr als der Hälfte der Fälle fanden sich kleinere und grössere Gewebsblutungen in der Rinde. Wie weit sie Folge der Insulte sind, die die Ovarien, zumal bei einer vaginalen Kastration immerhin erleiden, oder wie weit sie spontan entstehen, lasse ich dahingestellt.

4. Die Epithelsäckchen.

Von den vielfachen Einschlüssen der Rinde interessieren am meisten die durch ihre Häufigkeit und, wie ich glaube, auch durch ihre Bedeutung für die Erklärung pathologischer Vorgänge wichtigen Epithelsäckchen. In jedem der untersuchten Ovarien, und zwar in fast jedem einzelnen Schnitte finden sich Cysten mit einschichtigem Epithel ausgekleidet, mit rundem, ovalem oder auch ganz unregelmässigem Lumen. Ihre Grösse wechselt sehr: von makroskopisch sichtbaren, über stecknadelkopfgrossen, bis

zu solchen, die nur wenig grösser sind, als ein Kapillarenquerschnitt, kommen alle Übergänge vor.

Man findet sie in jeder Region der Rinde, teils sitzen sie der Ovarialoberfläche knopfförmig auf, teils sind sie mitten in der Rinde oder an deren Grenze zur Markschicht, einzelne auch vollkommen in der Markschicht gelegen. Von den hier ebenfalls ab und zu vorkommenden Epoophorongängen unterscheiden sie

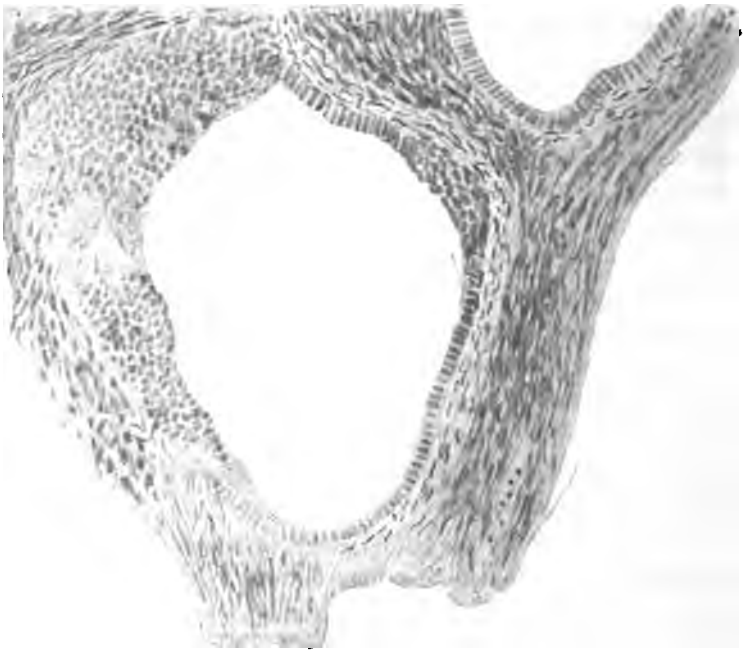

Figur 1. Epithelbläschen, Epithel stellenweise tangential getroffen.

sich durch den Mangel einer Umscheidung mit glatter Muskulatur.

Das Epithel, welches die Cystchen auskleidet, zeichnet sich dadurch aus, dass es seine Gestalt ausserordentlich ändern kann, je nach der Richtung und Stärke des Druckes, der auf dasselbe einwirkt, sowohl von Seiten der in das Lumen der Cysten ausgeschiedenen Flüssigkeit, als auch von Seiten der benachbarten Epithelzellen desselben Bläschens, sofern es sich um lebhafte Vermehrung seiner Zellen handelt. In den grossen Cysten ist das Epithel meist ganz platt, fast wie Serosaepithel, man hat den Eindruck, als sei es gedehnt durch die in das Lumen der Cyste ausgeschiedene Flüssigkeit. Die kleineren Bläschen haben oft kubisches Epithel, zuweilen auch ganz plattes, in manchen Fällen

hochzylindrisches. Letzteres waltet in den kleinsten Bläschen vor. In diesen findet, wie die intensive Kernfärbung beweist, eine lebhafte Vermehrung der Epithelien statt.

Naturgemäss werden sie, dem gegenseitigen Druck ausweichend, hochzylindrische Form annehmen. Kommt diese Epithelwucherung, wie es meist der Fall zu sein scheint, nach einiger Zeit zur Ruhe, dann werden durch den Druck der in das Cystenlumen abgeschiedenen Flüssigkeit die Zellen allmählich kubische und schliesslich platte Form annehmen.

Eine deutliche Bindegewebskapsel fehlt den Epithelbläschen, zuweilen ist eine Andeutung davon vorhanden, sie erklärt sich aus der weiter unten zu schildernden Entstehungsweise der Cystchen oder so, dass die wachsenden Cysten das umgebende



Figur 2. Epithelbläschen mit glandulären Ausstülpungen und Abschnürungen. Bei a ist das Epithel der grossen Cyste von der Fläche getroffen.

Stroma verdrängen und es so zwingen, sich den ersteren anzupassen. Oder aber der Vorgang ist ein anderer, etwa folgender: Während bei den grösseren ruhenden Bläschen das umgebende Bindegewebe meist sich nicht von dem übrigen Stroma unterscheidet, ist fast regelmässig bei den kleinen Cysten mit zylindrischem Epithel das umgebende Bindegewebe im Zustand lebhafter Wucherung begriffen. Seine noch nicht gestreckten Kerne liegen sehr dicht und färben sich intensiv. Bindegewebsfasern sind nur spärlich zu sehen.

Es scheint die Wachstumsenergie, die in den Epithelien der kleinen Cysten steckt, sich auch auf das benachbarte Bindegewebe zu übertragen.

In der Wand der Epithelsäckchen sieht man nicht selten weitere Veränderungen auftreten. Einmal bemerkt man an einer grösseren Cyste kleine Ausstülpungen mit meist zylindrischem Epithel ausgekleidet und weiterhin vollkommene Abschnürungen kleinerer Cysten aus einer grossen. Die abgeschnürten Cysten haben hohes Cylinderepithel, das umgebende Bindegewebe befindet sich oft im Zustand der Wucherung.

Zweitens findet man zuweilen Cysten, deren Wand ausgesprochen papilläre Wucherungen zeigt; das Epithel ist dann hochzylindrisch, oft geradezu keulenförmig. Sind die Papillen noch klein, dann bestehen sie nur aus Epithel und einer einfachen Bindegewebslamelle; werden sie grösser, so enthalten sie etwas mehr Bindegewebe und ev. ein kleines Gefäss. Das umgebende Bindegewebe zeigt meist Zellproliferation.

Fig. 3. Epithelbläschen mit papillären Wucherungen, das Epithel wuchert stark, hat Keulenform angenommen und schliesst nicht mit einer Linie gegen das Cystenlumen ab, wie es sonst Regel ist.

Die Umwandlung des Oberflächenepithels in Flimmerepithel und die Entstehung von Flimmerepithelcysten aus dem Ovarialepithel, wie sie Pfannenstiel und Andere beschreiben, habe ich an meinen Präparaten nicht sehen können. Die Konservierung war nicht derartig, dass Flimmerhaare erhalten geblieben wären.

Die Entstehung der Epithelbläschen ist auf verschiedene Weise zu erklären:

1. Die oberflächlich dem Ovarium aufsitzenden, oft mit ihrer Längsausdehnung der Ovarialoberfläche parallel verlaufenden Cysten kommen so zustande, dass eine kleine entzündliche Auflagerung, wie sie ausserordentlich oft auf dem senilen Ovarium vorkommen, ohne dass makro- und mikroskopisch irgend welche pathologischen Veränderungen zu erkennen sind, sich brücken-

förmig über eine flache und breite Oberflächenfurche hinweglegen. Das am Grunde der Furche erhalten gebliebene Ovarialepithel überzieht auch die Unterseite der Auflagerung, und letztere ist nach vollendeter Organisation oft nicht mehr von dem Ovarialstroma zu unterscheiden.

2. Die tiefer in der Rinde oder gar in der Markschicht gelegenen Epithelbläschen entstehen auf andere Weise, und zwar dadurch, dass Oberflächenfurchen teilweise, nämlich in ihren oberen Partien veröden, während an ihrem Grund ein von Epithel ausgekleideter spaltförmiger Raum bestehen bleibt. Diese Verödung kommt offenbar dadurch zustande, dass durch enges An-

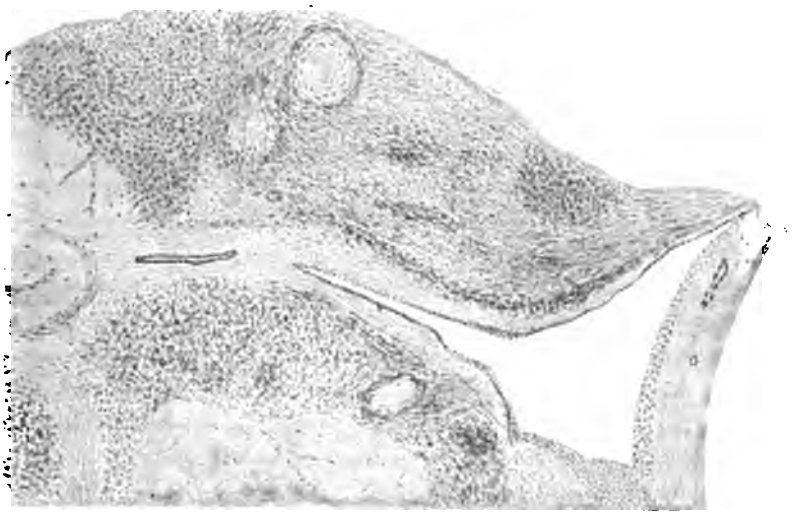

Fig. 4. Organisierte Pseudomembran, an ihrer Unterseite mit Oberflächenepithel überzogen, überbrückt eine Furche. Letztere ist teilweise verödet: dadurch ist ein Epithelspalt abgeschnürt.

einanderliegen das Oberflächenepithel der Furche durch Druckatrophie zugrunde geht und die sich nun berührenden bindegewebigen Flächen miteinander verwachsen. — Sezerniert nun das Epithel in diese Spalträume, so entstehen cystische Räume.

Bilder, die die Richtigkeit des eben geschilderten Entstehungsmodus beweisen, findet man beim Durchmustern von in Serien zerlegten Ovarien sehr häufig. Entweder hängen die Cystchen noch direkt mit dem Oberflächenepithel zusammen oder sie liegen in der Verlängerung einer Furche. Man erkennt dann noch an der Anordnung des zwischen dem Grunde der Furche und dem Cystchen ziehenden Bindegewebes den ehemaligen Zu-

sammenhang mit der Furche. Bei den meisten der untersuchten Ovarien steht auch die Zahl der Bläschen in geradem Verhältnis zur Zahl der Furchen. Sind diese spärlich, ist die Ovarialoberfläche glatt, so sieht man auch wenig Epithelbläschen. Ist die Oberfläche stark gefurcht, so sind auch die Bläschen reichlich.

Die genaueste und beste Beschreibung der Epithelbläschen gibt meiner Meinung nach Nagel[1]). Er lässt die Epithelsäckchen ebenfalls aus dem Oberflächenepithel entstehen, glaubt aber, dass

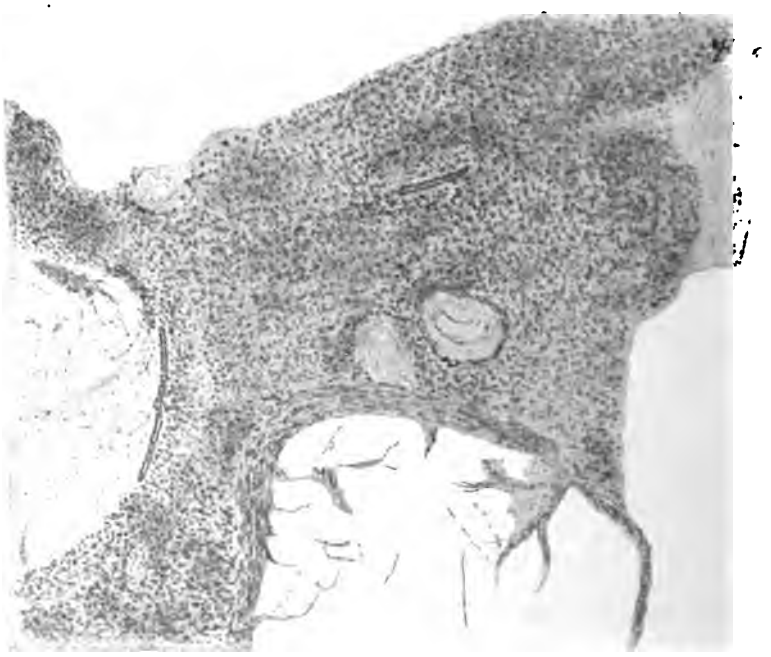

Fig. 5. Dieselbe Furche in einem späteren Serienschnitt, noch immer von einer Pseudomembran überzogen und grösstenteils obliteriert; bis auf zwei weit von einander entfernt liegende Epithelspalten, deren Abstammung in diesem Schnitt nicht zu erkennen ist, sondern nur durch die Betrachtung der ganzen Serie.

sie sich nur bei chronischer Entzündung der Eierstöcke bilden könnten. Der letzteren Ansicht kann ich mich nicht anschliessen, da ich in jedem der 15 Ovarien die Cystchen fand und abgesehen von wenigen Adhäsionen (ausgenommen Fall 14), die übrigens durchaus nicht an jedem Ovarium sichtbar waren, keine Entzündungserscheinungen bemerken konnte. Auch die Art der Entstehung der Mehrzahl unserer Cysten, nämlich aus teilweise

[1]) Beitrag zur Genese der Eierstocksgeschwülste. Arch. f. Gyn. Bd. 33.

verödeten Furchen spricht ebenfalls dagegen, dass nur an chronisch entzündeten Ovarien Epithelsäckchen entstehen könnten. Denn die Furchung der Oberfläche ist eine ganz normale Erscheinung bei dem senilen Ovarium. — Andere Autoren, wie Frommel[1]) oder wie Flaischlen[2]) und ferner Pfannenstiel[3]) sprechen von einer aktiven Einwucherung des in ihren Fällen flimmernd gewordenen Oberflächenepithels in das Stroma. In meinen Präparaten konnte ich nie mit Sicherheit etwas von einer solchen aktiven Wucherung des Oberflächenepithels feststellen. Nur bei ganz flachen Epitheleinsenkungen konnte man zuweilen im Zweifel sein, ob sie durch Furchung der Oberfläche oder durch Wucherung des Epithels entstanden seien.

Steffeck[4]) bildet ein typisches Epithelbläschen ab und hebt ausdrücklich die Ähnlichkeit seines Epithels mit dem Oberflächenepithel hervor; trotzdem erklärt er es für einen geplatzten Follikel, weil es Blut enthält, „das sich auf einem der Reihenschnitte durch eine feine Öffnung auf die Oberfläche entleert". Dagegen ist zu erwidern, dass Blutungen in die Epithelbläschen nichts Seltenes sind und dass die „feine Öffnung" jedenfalls die Stelle andeutet, an der die ehemalige Furche von der Oberfläche ausging.

Vielfach sind die Epithelbläschen für atretische Follikel oder für Follikelcysten erklärt worden. Das ist meines Erachtens unrichtig. Mit Nagel bin ich der Ansicht, dass Follikelcysten eine deutliche Bindegewebswand, die Theca interna, besitzen, die den Epithelsäckchen fehlt. Zweitens, dass Follikelcysten, solange sie klein sind (bis kirschkerngross) wohl immer mehrschichtiges (Granulosa-) Epithel tragen, die Epithelsäckchen dagegen stets einschichtiges.

Aus diesen Beobachtungen geht hervor, dass die Epithelbläschen vom Oberflächenepithel abstammen.

Nach fast allgemein angenommener Lehre gehen die serösen Kystadenome vom Oberflächenepithel aus; dem kann ich nach meinen Untersuchungen zustimmen, jedoch mit der Einschränkung, dass weniger direkt das Oberflächenepithel, als die von ihm abstammenden Epithelsäckchen, Kystome hervorgehen lassen. Dafür spricht die gar nicht so selten zu bemerkende Neigung zu papillärer Wucherung innerhalb der Cystchen. Meines Erachtens

[1]) Zeitschr. f. Geb. u. Gyn. Bd. 19.
[2]) Zeitschr. f. Geb. u. Gyn. Bd. 7.
[3]) du Veits Handb. d. Gyn.
[4]) Zeitschr. f. Geb. u. Gyn. Bd. 19.

sind letztere auch als versprengte Epithelherde anzusehen. die nach verbreiteter Anschauung zu Geschwulstbildung neigen (Cohnheim, Wilms).

Das typische Epithel der Pseudomucinkystome — hochzylindrische Zellen mit basalständigem Kern — habe ich an den Epithelbläschen nicht gesehen, wohl aber sehr oft glanduläre Ausstülpungen und Abschnürungen von Tochterblasen. Demgemäss wage ich keine bestimmte Ansicht über die Histiogenese der Pseudomucinkystome auszusprechen. Immerhin muss ich meinem Zweifel Ausdruck geben an der Richtigkeit der Lehre, dass die Pseudomucinkystome vom Follikelepithel ausgehen. Denn Steffeck, der diese Lehre wesentlich gestützt hat, verwechselt zweifellos, wie schon erwähnt, Epithelbläschen und Follikel. Wenn Steffeck weiter das relativ lange Intaktbleiben des Oberflächenepithels bei carcinomatöser Entartung eines Kystoms betont, so kann man dies Argument gerade so gut wie für die Abstammung der Kystome von Follikeln auch für ihre Herkunft von Epithelsäckchen in Anspruch nehmen.

Die Cystchen gehen nicht selten regressive Veränderungen ein. Ihre Epithelien nehmen schlechte Kernfärbung an und verfallen zu einem körnigen Detritus. Innerhalb der Bläschen werden geschichtete Kalkkonkremente ausgeschieden, die sog. Psammomkörper. In einem Präparat sah ich ein solches Kalkkonkrement von einer Kugelkappe aus dem einschichtigen Epithel eines Cystchens überdeckt.

5. Die Follikel.

Sowohl die sicher verbürgten Fälle von Schwangerschaft sogar Jahre lang nach dem Erlöschen der Regel, wie sie Krieger[1]) und andere zitieren, und ebenso der direkte Nachweis von Follikeln im Ovarium von Frauen jenseits des Klimakteriums (Leopold und Mironoff[2]), Löwenthal[3]) müssen die weit verbreitete Lehre erschüttern, dass mit dem Eintritt der Menopause Follikel in dem Eierstock nicht mehr anzutreffen seien. Von den 15 untersuchten Ovarien enthielten 4 noch Follikel in verschiedenen Entwicklungsstadien. In dem einen Fall, 57jährige Frau, (Erlöschen der Regel vor 3 Jahren) fand sich ein Graafscher Follikel, der seine vollkommene Reife noch nicht erlangt hatte.[4])

[1]) Krieger, Die Menstruation, Berlin 1869.
[2]) Arch. f. Gyn. Bd. 45.
[3]) Arch. f. Gyn. Bd. 24.
[4]) Zeichnung 7.

In dem zweiten Fall (46jährige Frau) waren vor 2 Jahren die Menses in längeren Pausen aufgetreten und dann allmälig in Carcinomblutungen übergegangen. Es fanden sich mehrere Primärfollikel und 4 Graafsche Follikel, von denen 3 wohlerhalten waren; der vierte zeigte mässige cystische Erweiterung und in seinem Discus proliferus eine frische Blutung. Schliesslich enthielt das rechte Ovarium ein junges Corpus luteum.

Der dritte Fall betrifft eine 49jährige Frau, die sich seit einem Jahr in der Menopause befand. Das rechte Ovarium ent-

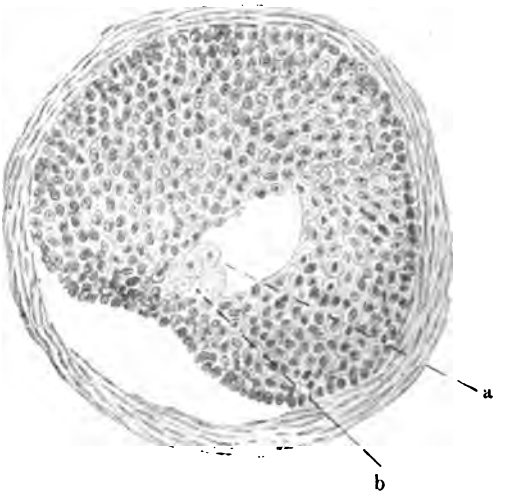

Fig. 6. Graafscher Follikel aus dem Ovarium einer 57jährigen Frau, die seit 3 Jahren in der Menopause gestanden hatte. In dem Lumen bei a zwei gequollene Zellen, bei b körniger Detritus. Das Ei ist auf dem Schnitt nicht getroffen. An einer Stelle hat sich das Granulosaepithel beim Schneiden von der Theca interna abgehoben. Der Follikel ist durch mehrere Schnitte hin zu verfolgen.

hielt dicht unter der Oberfläche einen wohlausgebildeten Follikel mit Discus proligerus und Ei.

Bei dem vierten Fall handelt es sich um ein 49jähriges Fräulein, deren Menstruation in der letzten Zeit unregelmässig geworden war. Ausser mehreren Primärfollikeln konnte man zwei reife Graafsche Follikel feststellen. In dem einen war das Ei nicht auf dem Schnitt getroffen, im anderen war es gut zu sehen.

Diese Beobachtungen erweisen, dass in einer gar nicht so geringen Minderzahl klimakterischer oder postklimakterischer Ovarien Follikel in allen Entwicklungsphasen anzutreffen sind.

Es muss jedoch auch hervorgehoben werden, dass sie in den einzelnen Ovarien immer nur in relativ beschränkter Anzahl höchstens bis 8 — nachgewiesen wurden.

6. Die Follikelcysten.

Die Follikelcysten, die entstehen, wenn nach dem Zugrundegehen des Eies das Follikelepithel bestehen bleibt und weiter Liquor produziert, unter Umständen auch wuchert, diese Follikelcysten kommen ungleich viel seltener vor, als die beschriebenen Epithelsäckchen. Sie sind gewöhnlich grösser als die letzteren; in meinen Präparaten waren sie stecknadelkopf- bis erbsengross:

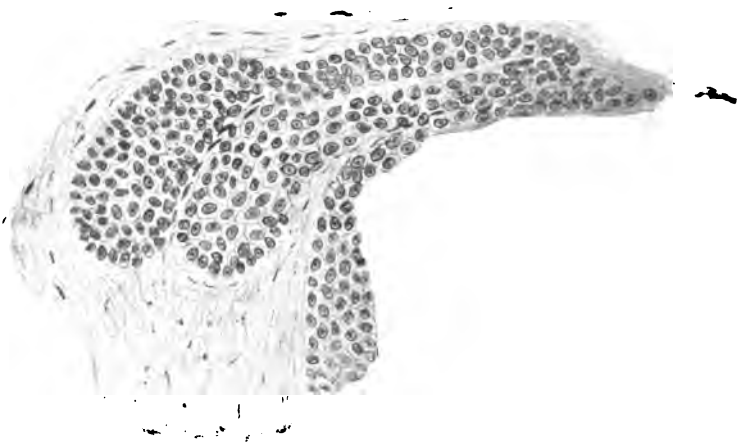

Fig. 7. Follikelcyste, von deren Wand sich zwei keulenförmige Epithelherde ausstülpen, s. Walthards „Granulosazellherde".

doch ist es ja eine bekannte Tatsache, dass sie viel bedeutendere Grösse erlangen können. Ovarien mit grösseren Cysten wurden aber zu unseren Untersuchungen nicht verwendet. Die Follikelcysten haben, wie gesagt, meist ein mehrschichtiges kubisches Epithel und eine deutliche Bindegewebswand.

Wie weit die Follikelcysten den Mutterboden für epitheliale Ovarialtumoren abgeben, wage ich nach meinen Untersuchungen nicht zu entscheiden; jedenfalls habe ich an den wenigen von mir beobachteten Fällen nie lebhafte Wucherungsvorgänge an ihnen gesehen, die an den beschriebenen Epithelbläschen ja sehr häufig zu bemerken waren. Einmal sah ich von der Wand einer Follikelcyste mehrere keulenförmige Epithelherde ausgehen, die aus denselben kubischen Zellen bestanden, wie die Follikelcystenwand; der eine hatte ein zentrales, spaltförmiges Lumen, andere

waren solide. Im umgebenden Bindegewebe war nichts von Wucherungsvorgängen zu sehen (Zeichnung 7). Ich lasse es dahingestellt, wie weit dieselben Walthards Granulosazellherden analog sind.

7. Das Corpus luteum.

Es ist bemerkenswert, dass nur in einem einzigen Falle neben Follikeln auch ein deutliches Corpus luteum nachweisbar war. Über die Menstruationsverhältnisse der wegen Cervixcarcinom operierten 46jährigen Frau lautet der Vermerk: vor 2 Jahren traten die Menses in längeren Pausen ein und gingen dann unmerklich in die Carcinomblutungen über. Wahrscheinlich erklärt sich dieser Befund so, dass rein zufällig in den untersuchten Ovarien gerade kein Corpus luteum vorhanden war. Sie können sich ja auch nur spärlich bilden bei der geringen Anzahl von Follikeln, die in den betreffenden Ovarien zu finden sind. Sollten sich jedoch bei weiterer Untersuchung seniler Ovarien Corpora lutea im Verhältnis zu den nachgewiesenen Follikeln regelmässig in auffallend geringer Anzahl finden, so würde dies eine neue Stütze der Fränkelschen Theorie sein, dass nämlich das Corpus luteum durch innere Sekretion die Menstruation auslöst.

Die Menopause würde dann deshalb eintreten, weil gewöhnlich im senilen Ovarium kein Corpus luteum mehr gebildet wird.

8. Die Corpus luteum-Cysten.

Die zuerst von Rokitansky[1]), später von Slavianski[2]), Nagel[3]), Orthmann[4]) u. A. genauer beschriebenen Cysten des Corpus luteum habe ich nur einmal in meinen Präparaten gesehen. Das annähernd runde Lumen hatte einen Durchmesser von 2,5 mm, die Wandung war 1,5 mm dick. Letztere liess deutlich zwei Schichten unterscheiden, die äussere bestand aus einem gelbbraunen, kernlosen Bindegewebe, das in schon makroskopisch sichtbare Wellen gelegt war. Die innere Schicht bestand aus einem hellen hyalinen, ebenfalls kernlosen Bindegewebe, das den Wellen der äusseren Schicht nicht folgte, sondern sie glatt überdeckte wie die Epidermis die Coriumpapillen; eine Epithelauskleidung fehlte.

---

[1]) Allg. Wiener med. Zeitung 1859. No. 34 u. 35.
[2]) Arch. f. Gyn. Bd. 13.
[3]) Arch. f. Gyn. Bd. 31 u. Bd. 33.
[4]) Orthmann in A. Martin, Krankheiten der Eierstöcke.

9. Die Plattenepithelherde.

In einem Fall sah ich dicht unter der Oberfläche gelegen einen Herd aus grossen Plattenepithelien, der der Abbildung von Walthards Plattenepithelherden vollkommen glich, ein Zusammenhang mit dem Oberflächenepithel war an meinen Präparaten nicht nachzuweisen.

Anhangsweise will ich hier gleich die in 2 anderen Fällen in der Hiluszone (Fall 2) resp. an der Markschicht (Fall 3) nachgewiesenen kleinen soliden Epithelherde erwähnen. Ihr Ursprung und ihre Bedeutung liess sich aus den betreffenden Schnitten nicht erkennen.

B. Die Markschicht.

In der Markschicht finden sich, eingebettet in ein meist kernarmes Bindegewebe, zahlreiche dickwandige, vielfach hyalin entartete Gefässe und zweitens die sogenannten Corpora fibrosa s. albicantia. In der Hiluszone treten dann noch als ganz regelmässiger Befund Reste des Wolffschen Körpers, die Epoophorongänge hinzu.

1. Das Bindegewebe

der Markschicht ist fast durchgehends sehr derb und kernarm. Häufig findet sich eine schmale, besonders kernarme Zone längs der Grenze zur Rindenschicht. In einzelnen Ovarien sieht man jedoch in der Markschicht zirkumskripte Herde von jungem, sehr kernreichem Bindegewebe. Solche Herde, die schon makroskopisch durch ihre intensivere Färbung auffallen, werden bis Stecknadelkopf gross. Gewöhnlich sind sie arm an grösseren Gefässen und auch an Kapillaren; zuweilen findet man jedoch vielfach gewundene Arterien darin eingebettet. Solche Befunde sprechen dafür, dass unter Umständen auch in der Markschicht primäre Bindegewebswucherung vorkommt; eine Fibrombildung, wie in der Rinde, habe ich jedoch nie gesehen.

2. Die Gefässe.

Alle grösseren Gefässe des Ovarium bis zu den Übergangsgefässen sind fast ausschliesslich auf die Markschicht beschränkt; in der Rinde kommen gewöhnlich, wie schon gesagt, nur Kapillaren vor.

Nächst dem Follikelapparat bringt das Gefässsystem die Atrophie, der das senile Ovarium unterliegt, am deutlichsten zum Ausdruck.

Die schon eingangs zitierten Angaben Waldeyers und Wendelers über die Gefässe des senilen Ovarium kann ich nach meinen Präparaten nicht in allen Stücken bestätigen. Wenn ich zunächst meine Befunde kurz zusammenfassen soll, so findet man fast durchgehends eine erhebliche Vermehrung oder Schlängelung, zumal der Arterien. Es ist gar keine Seltenheit, dass man in einem ganzen Gesichtsfeld Arterie neben Arterie sieht, als habe man ein Angioma racemosum vor sich. Regelmässig ist dann die Wandung dieser Gefässe mehr oder weniger stark verdickt und hyalin entartet, das Lumen verengt, zuweilen vollkommen verschlossen. Auch die von Wendeler beschriebene Umwandlung ganzer Gefässbezirke mitsamt dem umgebenden Bindegewebe in Corpora albicantia habe ich sehr oft gesehen. Soweit stimme ich mit den genannten beiden Autoren überein, dagegen habe ich mich nie von der von Waldeyer beschriebenen verdickten Adventitia der Gefässe im senilen Ovarium überzeugen können. Ja, sogar ganz gewöhnlich ist von einer eigentlichen Adventitia überhaupt nichts zu sehen.

Wenn Wendeler behauptet, dass eine chronische Endarteriitis die hyaline Degeneration der Gefässe veranlasst, so kann ich mich ihm darin nicht anschliessen. Im geschlechtstüchtigen Ovarium bestehen die Arterien — an ihnen spielen sich vor allem die in Rede stehenden Veränderungen ab — aus einer 3—4 fachen zirkulären Muskellage und sehr spärlichen längsverlaufenden Muskelfasern, und schliesslich aus einer einfachen Endothellage. Im senilen Ovarium findet man nun ganz regelmässig die Ringsmuskelschicht verdickt, die Längsmuskulatur zuweilen — viel seltener — ebenfalls etwas verstärkt, die Intima ist meist unbeteiligt. In einzelnen Fällen freilich ist auch sie durch Neubildung von Bindegewebszellen verdickt. Das Gefässlumen ist verengt. Dies sowie die relativ geringe Kernvermehrung innerhalb der Ringsmuskelschicht beweist, dass die Verdickung der letzteren auf einer stärkeren Kontraktion beruht. In einem solchen Stadium braucht von hyaliner Degeneration noch nicht die Rede zu sein. Diese beginnt nun gewöhnlich in der äusseren Schicht der Muscularis, von hier aus nach dem Zentrum zu immer weiter fortschreitend. Dabei nimmt die Gefässwand bedeutend an Dicke zu, das Lumen wird mehr und mehr verengt. Die Kerne in der Media rücken weiter auseinander und färben sich schlechter, schliesslich gar nicht mehr. Am längsten intakt bleibt gewöhnlich die Intima; dies wird wohl auch der Grund dafür sein, dass die genannten Veränderungen schon recht weit gediehen sein

können, ohne dass die Zirkulation in dem befallenen Gefäss erlischt. Schliesslich kommt es jedoch infolge der immer stärker werdenden Quellung der Gefässwand zum vollkommenen Verschluss des Lumens. Die hyaline Entartung greift dann auch auf das benachbarte Bindegewebe über, wie es Wendeler vortrefflich

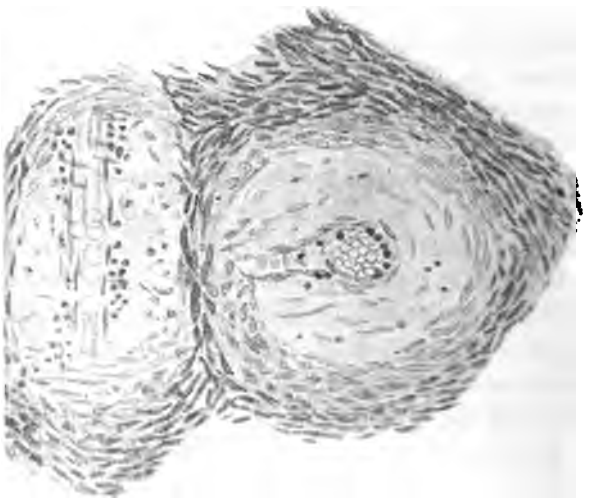

Fig. 8. Längs- und quergetroffenes Gefäss, hyalin degeneriert. Blutzellen enthaltend, die in der längs getroffenen Arterie stark gequollen sind.

schildert. Der Endeffekt ist die Bildung eines Herdes von narbigem, fast kernlosem Bindegewebe eines Corpus albicans.

3. Die Corpora albicantia

bilden einen integrierenden Bestandteil des senilen Ovarium: während sie in der Rinde nur vereinzelt vorkommen, sind sie in der Markschicht, zumal an deren Grenze nach der Rinde hin, meist mehrfach anzutreffen. Sie bestehen, wie schon erwähnt, aus einem derben, fast kernlosen Bindegewebe und enthalten nicht ganz selten Blutpigment. Ihre Gestalt ist ganz unregelmässig, die Grösse sehr wechselnd, z. T. sind sie mikroskopisch klein, doch erreichen sie auch bis Erbsengrösse und mehr.

In einzelnen Fällen bewirken sie durch Narbenretraktion Einziehungen der Oberfläche, jedoch ist der Hauptsache nach die ausserordentlich starke Furchung der Oberfläche so zu erklären, dass die Markschicht viel stärker schrumpft als die Rinde, und letztere, als Schale der Marksubstanz betrachtet, wird relativ zu

weit, muss sich also in Runzeln legen, denen das Oberflächenepithel natürlich folgt.

4. Die Epoophorongänge.

Als ganz regelmässige Erscheinung trifft man in der Hiluszone zuweilen auch in den benachbarten Partien der Markschicht Epoophorongänge. Sie stellen kleine Röhren mit hohem Zylinder-



Fig, 9. Corpus albicans, aus einem hyalin degenerierten Gefässbezirk entstehend.

epithel und einer geringen Umscheidung aus glatter Muskulatur dar. Niemals konnte ich an ihnen stärkere Wucherungsvorgänge mit Sicherheit feststellen.

Nicht unerwähnt möchte ich lassen, dass in zweien meiner Fälle die Ovarien multiple Carcinommetastasen enthielten. In dem einen war makroskopisch nichts Abnormes wahrnehmbar, an dem anderen waren viele Adhäsionen an der Oberfläche festzustellen.

Herr Professor Dr. Martin hat mir für die vorliegende Arbeit das Untersuchungsmaterial und die Benutzung seiner Bibliothek zur Verfügung gestellt. Ferner hat Herr Privatdozent

Dr. Jung mich bei der Abfassung der Arbeit stets mit Rat und Tat unterstützt, beiden Herren sage ich meinen aufrichtigen Dank.

Literatur.

Abel, Arch. f. Gyn. Bd. 59.
Amann jr., Münch. med. Wochenschr. 1899. S. 144.
Beigel, Die Krankheiten des weiblichen Geschlechts. Leipzig 1874.
Derselbe, Arch. f. Gyn. Bd. 13.
Bulius, Zeitschr. f. Geb. u. Gyn. Bd. 15. u. 23.
Flaischlen, Zeitschr. f. Geb. u. Gyn. Bd. 7.
Fränkel, Arch. f. Gyn. Bd. 68.
Frommel, Zeitschr. f. Geb. u. Gyn. Bd. 19.
Gebhard, Pathologische Anatomie der weiblichen Sexualorgane.
Kisch, Arch. f. Gyn. Bd. 12.
Krieger, Die Menstruation. Berlin 1869.
Leopold und Mironoff, Arch. f. Gyn. Bd. 45.
Löwenthal, Arch. f. Gyn. Bd. 24.
Meyer, Robert, Virchows Arch. Bd. 171. S. 443.
Nagel, Weibliche Geschlechtsorgane.
Derselbe, Arch. f. Gyn. Bd. 33. S. 327 und Bd. 31. S. 1.
Orthmann, in A. Martin, Krankheiten der Eierstöcke.
Pfannenstiel in Veits Handbuch der Gynäkologie.
Derselbe, Arch. f. Gyn. Bd. 40.
Schenk und Austerlitz, Zeitschr. f. Heilk. Bd. 24.
Waldeyer, Eierstock und Ei. Leipzig 1870.
Derselbe, Eierstock und Nebeneierstock, in Stricker, Handbuch der Lehre von den Geweben des Menschen und der Tiere.
Walthard, Zeitschr. f. Geb. u. Gyn. Bd. 49.
Wendeler, in A. Martin, Erkrankungen der Eierstöcke.

XLVI.

(Aus der Kgl. Universitäts-Frauenklinik zu Königsberg i. Pr.)

Anatomische Untersuchungen über den Infektionsweg bei der Genitaltuberkulose des Weibes.

Von

Dr. PAUL ROSENSTEIN,

ehem. Assistenzarzt der Klinik, z. Zt. I. Assistenzarzt der chirurgischen Abteilung des Krankenhauses der jüdischen Gemeinde zu Berlin (Prof. Dr. I. Israel).

(Schluss.)

Fall V Martha P., unverehelicht, 21 Jahre. Aufgenommen am 19. VI. 1899.

Anamnese: Pat. gibt an, mit 16 Jahren zum ersten Male menstruiert worden zu sein. Seitdem regelmässig alle 4 Wochen 4—5 tägige starke Blutung, bisweilen von Schmerzen begleitet. Beginn der jetzigen Erkrankung seit 2 Jahren mit Schwellung des Abdomens. Irgendwelche Beschwerden

bestanden dabei nicht. Ein Arzt konstatierte einen Bandwurm und machte eine erfolglose Abtreibungskur. Die Schwellung des Leibes blieb bestehen und wurde allmählich stärker. Seit etwa 3 Wochen bestehen anhaltende Schmerzen im ganzen Unterleib. Menses waren während der Krankheit stets regelmässig, die letzte Menstruation begann vor 2 Tagen. Entbindungen oder Abort haben nicht stattgefunden. Die Beschwerden der Pat. bestehen nur in anhaltenden Schmerzen im ganzen Unterleibe infolge der allmählichen Zunahme des Abdomens. Urinlassen seit 2 Jahren mit starkem Drängen verbunden, aber schmerzlos. Stuhlgang ungestört.

Status praesens: Geringes Ödem beider Unterschenkel. Brustorgane normal. Abdomen fassförmig aufgetrieben, deutliche Fluktuation nachweisbar. In der Nabelgegend klingt auf der linken Seite deutlich tympanitischer Schall. Bei Lagewechsel tritt auch Schallwechsel ein. Von Tumoren ist im Abdomen nichts palpabel.

Hymen intakt, Uterus klein, leicht beweglich, Adnexe des bestehenden Hymens wegen nicht abzutasten. Urin leicht getrübt, frei von Albumen. Mikroskopisch nur Urate.

Nach dem aufgenommenen Befunde wurde die Diagnose auf Tuberkulose des Peritoneums gestellt und am 1. VII. durch Herrn Prof. Winter die Laparotomie vorgenommen.

Eröffnung der Bauchhöhle durch Schnitt bis an den Nabel. Peritoneum parietale verdickt, etwa 1—1½ Liter gelber klarer Ascitesflüssigkeit entleeren sich. Ober- und unterhalb der Incisionsstelle ist das stark verdickte Netz adhärent, dasselbe wird stumpf zurückgeschoben. Es erweist sich dann das Peritoneum parietale in ganzer Ausdehnung mit Tuberkelknötchen bedeckt, vor allem das Pelveoperitoneum. Nach oben hin ist die Veränderung des Peritoneums immer weniger ausgeprägt, die Blase ist an der vorderen Wand des Uterus in die Höhe geschoben. Beide Adnexe leicht untereinander und mit dem Peritoneum parietale und dem Ligamentum latum verklebt und überall, soweit sie vom Peritoneum bedeckt sind, mit Tuberkelknötchen besetzt. Zunächst werden die rechten Adnexe hervorgezogen und in drei Partien abgebunden, dann in derselben Weise die linken. Rechts wird eine Umstechung im Ligamentum latum nötig. Es wird dann so viel wie möglich von dem Ascites durch Austupfen entfernt. Naht der Bauchdecken in drei Etagen.

Die Heilung der Operationswunde erfolgte ohne Störung, sodass bei der Entlassung nach 3 Wochen (23. VII.) folgender Befund aufgenommen werden konnte: Narbe gut verheilt, Uterus liegt normal. Rechtes Parametrium ist frei und ohne Druckempfindlichkeit. Links vom Uterus fühlt man ein kleines, etwa taubeneigrosses Exsudat. Abdomen ist etwas aufgetrieben, perkutorisch ist kein Ascites nachweisbar.

Das durch die Exstirpation gewonnene Präparat setzte sich makroskopisch zusammen aus zwei Tumoren, beide bestehend aus den geschlängelten und verdickten Tuben, deren Anschwellung besonders nach dem Ostium abdominale hin zunahm und sich in starker Verdickung der Fimbrien dokumentierte. Die Ovarien bildeten zwei den Tuben fest anliegende, taubeneigrosse, rundliche Tumoren, deren Oberfläche zum Teil von kleinen Knötchen bedeckt war, zum Teil glatt und unverändert erschien. Der Peritonealüberzug der Tuben war ebenfalls besetzt von einer grossen Anzahl hirsekorngrosser graurötlicher Knötchen.

Die histologische Untersuchung hatte folgendes Ergebnis: Von den beiden Ovarien war das rechte das stärker ergriffene, sowohl durch die Rinden- wie Markschicht war gleichmässig eine Durchsetzung mit kleinen runden Zellen zu bemerken, welche den Charakter der Lymphozyten hatten und an zahlreichen Stellen zirkumskript zu Tuberkeln angeordnet lagen. Die Infiltration war durchweg recht frischer Natur, sodass es an verkästem

oder in Nekrose begriffenem Gewebe vollständig fehlte. Ebenso waren Riesenzellen nicht zu bemerken. In der Markschicht verliefen, wie gewöhnlich, sehr zahlreich geschlängelt und gewunden verlaufende Blutgefässe, zwischen welchen ein besonders zellreiches lockeres Bindegewebe mit Tuberkeln sich verfolgen liess. Die Struktur des Ovariums war dabei vollständig erhalten, sodass man ausserdem zahlreiche Primordialfollikel, mehrere Graafsche Follikel mit allen ihnen zukommenden Eigenschaften und Einhalt wahrnehmen konnte. An dem linken Ovarium ging die Infiltration nicht so durch das ganze Organ wie rechts, das Gewebe war im ganzen etwas zellreich, doch waren nur vereinzelte Tuberkel mit spärlichen Riesenzellen in der Rindenschicht und auf der Tunica albuginea zu finden, im übrigen war die Ovarialstruktur gut erhalten, da auch hier alle regressiven Veränderungen fehlten. Man erblickte zahlreiche Primordialfollikel in derbes Stroma eingebettet, in der Markschicht sah man zwischen stark geschlängelt verlaufenden kleineren Arterien einige Corpora albicantia ohne Färbung. Es präsentierten sich einige Graafsche Follikel mit schönem mehrschichtigem Follikelepithelsaûm, deutlicher Theca und einem Discus proligerus mit Einhalt, ferner eine grössere, von etwas platterem Epithel ausgekleidete, mit homogenem Inhalt erfüllte Cyste der Rindenschicht.

Die rechte Tube zeigte eine ausserordentlich weitgehende Zerstörung, welche besonders stark in der Mitte war, um dann sowohl nach dem Fimbrienende zu, wie uterinwärts allmählich an Intensität abzunehmen. Wenn ich in der Beschreibung bei der Mitte der Tube beginnen soll, so sah man, dass die ganze Tubenwand in ein von Tuberkeln durchsetztes, stark infiltriertes Gewebe mit weitvorgeschrittener Verkäsung aufgegangen war. Die Tuberkel waren nur an wenigen Stellen, namentlich der Serosa, einzeln voneinander abzugrenzen, sonst überall zu grossen Massen konfluiert. Dazwischen kreuz und quer verlaufende Züge derben Bindegewebes. Die Tuberkelknötchen, welche fast durchweg aus Rundzellen, nur hin und wieder auch aus epitheloiden Zellen bestanden, waren durch ausnahmsweise grosse Riesenzellen ausgezeichnet, namentlich musste der besonders grosse, ein wenig granulierte Protoplasmaleib auffallen, in welchem die Kerne teils randständig, teils in der Mitte, teils ohne besondere Anordnung lagen. Bei einzelnen war die Entstehung der Riesenzellen durch Vereinigung aus mehreren noch erkennbar. Das Peritoneum war bedeckt mit einer dicken käsigen Exsudatmasse. Nur ganz selten waren einige abgeschnürte Epithelreste zu drüsenartigen Gebilden angeordnet mit granuliertem Inhalt in der der Schleimhaut entsprechenden Schicht des Tubenrohrs wahrnehmbar. Sonst war die Schleimhaut ebenso wie alle anderen Schichten vollständig durch den tuberkulösen Prozess zerstört. Bei der Betrachtung der nach dem Fimbrienende zu gewonnenen Schnittserie blieb zunächst eine hochgradige Zerstörung der Tubenwandungen noch in gleicher Weise bestehen. Auch hier war von den einzelnen Schichten der Wandung nichts erhalten, abgrenzbar durch erkennbare Züge zirkulär verlaufender Bindegewebsfasern war nur noch die Serosa, während die übrige Tube gänzlich in ein aus Tuberkeln mit grossen Riesenzellen, Käse und Exsudatmassen bestehendes Gewebe umgewandelt war. Meist aber waren die einzelnen Tuberkel noch gut erhalten (die Kerne der Rundzellen dunkelblau gefärbt) und voneinander getrennt durch kreuz und quer verlaufende Züge derber Bindegewebsfasern. Bis zum Fimbrienende vollzog sich ein allmählicher Übergang dieser geschilderten vollkommenen Einschmelzung der Tubenwandungen bis zur fast unbeschädigten Integrität ihrer Struktur. So trat das Epithel besonders schön an den reizvoll erhaltenen Fimbrien hervor. Dasselbe senkte sich in alle Busen und Schluchten der gewunden verlaufenden einzelnen Fimbrien, überall als einfache Lage den bindegewebigen Grundstock und die Schleimhaut derselben überziehend. In der letzteren erblickte man hin und wieder kleinere und blass gefärbte

Tuberkel mit Riesenzellen, die Fimbrien selbst waren nicht miteinander verklebt, ihre Epithelien zeigten an sehr vielen Stellen eine kreisrunde helle Lücke, welche bei schwacher Vergrösserung an das Bild der Becherzellen erinnerte, bei schärferer Einstellung sah man jedoch, dass diese Lücke nicht eine einzelne Epithelzelle betraf, sondern dass sich um dieselbe kreisförmig mehrere Epithelien gruppiert hatten, und dass stellenweise diese Anordnung zylindrisch in die Tiefe ging. Ebenso wie nach dem Fimbrienende, nahm auch nach dem Uterus zu die Zerstörung der Tubenschichten allmählich ab; besonders hart blieb auch noch am Isthmus die Schleimhaut der Tube mitgenommen. Sie war fast durchweg gänzlich zerstört durch frischere und verkäste Tuberkel. Teils war das Tubenlumen an Stelle der Schleimhaut durch tuberkulöse Granulationsmassen ausgefüllt, teils war die nekrotische Mucosa gänzlich ausgefallen. Nur stellenweise waren am uterinen Ende des Eileiters wieder Epithelien erkennbar, an einzelnen Stellen sogar Schleimhautfalten wieder angedeutet. Die anderen Schichten der Wandung waren, je näher man dem Uterus kam, um so weniger zerstört. Sie waren zellreich infiltriert, zeigten ausserdem einzelne frische Tuberkelknötchen, besonders auf der Serosa, aber man konnte sie deutlich voneinander abgrenzen. Am wenigsten wies die Muscularis spezifisch tuberkulöse Merkmale auf; von drüsenartiger Wucherung der Schleimhautepithelien war an der Tube nichts zu bemerken. Der linke Eileiter hatte in höherem Masse wie der rechte die Unversehrtheit seiner Zeichnung überall bewahrt. Die Tubenwandung — zunächst wie rechts die Mitte der Tube betrachtet — war stark verdickt, namentlich der peritoneale Überzug, und zeigte reichliche Tuberkelknötchen mit Riesenzellen auf der Oberfläche. Die Muscularis war nur mühsam unterscheidbar als eine stark kleinzellig infiltrierte Schicht längs und quer getroffener Muskelfasern. In ihr erblickte man keine Verkäsung, dagegen zeigte die Schleimhaut an einzelnen Stellen käsige Einschmelzung, wenn auch im ganzen noch zahlreiche, zwischen Exsudat und Tuberkeln liegende Epithelschläuche mit farblosem granulierten Inhalt erhalten waren. In demselben lagen zahlreiche verfettete desquamierte Epithelien. Entsprechend dem geringeren Zerstörungsgrade gewann die Struktur des Tubenquerschnitts nach dem Fimbrienende sowohl wie nach dem Uterus alsbald an Deutlichkeit, so dass hier wie dort nur eine mehr oder weniger hochgradige, schon makroskopisch sichtbare Erkrankung der Mucosa übrig blieb, während Serosa, Muscularis und Submucosa nur geringe Zeichen einer akuten und stellenweise spezifisch tuberkulösen Entzündung aufwiesen. Insbesondere muss betont werden, dass jede adenomähnliche Wucherung des Epithels vollkommen fehlte, und dass es nur äusserst schwierig war, einige Epithelrestchen in den Zerfallsprodukten zu erkennen.

Eines besonderen Befundes an allen Teilen beider Tuben muss ich noch Erwähnung tun, da ich eine Deutung desselben nicht sicher geben kann, zumal ähnliche Bilder mir aus der pathologischen Anatomie nicht bekannt sind. Soweit auf den Tubenquerschnitten längs oder quer getroffene Gefässe (Arterien, Venen, Kapillaren) zu Gesicht kamen, bemerkte man fast überall neben dem blutigen Inhalt im Lumen der Gefässe auch eine reichliche Anzahl von runden oder ovalen hellen, glänzenden Tropfen, welche mit Fetttröpfchen grosse Ahnlichkeit hatten. In der Grösse entsprachen sie ungefähr drei roten Blutkörperchen. Zwischen diesen Gebilden lagen die blau gefärbten Leukozyten, welche

durch ihre Anordnung auf flüchtigen Blick eine Kernfärbung der Tropfen hätten vortäuschen können. Die Kapillaren waren strotzend damit gefüllt, in den grösseren Gefässen lagen dieselben randständig, nur unmittelbar an der Wandung, während die Mitte des Gefässes mit Blut ausgefüllt war. Die so beschaffenen Gefässe fanden sich besonders zahlreich vor beim Übergang der Tube in den bindegewebigen, recht gefässreichen Grundstock des Fimbrienendes, aber auch an anderen Stellen des Eileiters begegnete man gelegentlich diesen Bildern. Alle Versuche, die beschriebenen Gebilde durch Färbung besser zu veranschaulichen, waren ergebnislos; sie blieben mit Eosin farblos, während die in den Gefässen vorhandenen roten Blutkörperchen eine schöne rote Farbe annahmen. Ebenso trotzten die Tröpfchen der Darstellung im Flemmingschen Chrom-Osmiumsäuregemisch; sie blieben, nachdem die Schnitte 24 Stunden bis zu 3 Tagen in der Lösung gelegen hatten, vollkommen hellglänzend und farblos und traten so aus dem übrigen gelbbräunlich tingierten Gewebe als gänzlich unveränderte Kügelchen hervor. Fettgewebe war auf den Schnitten nirgends getroffen worden (Tafel XVII, Fig. VIII).

Tuberkelbazillenfärbung fiel auf einigen Schnitten der Tube positiv aus.

Was die Deutung des Falles bezüglich des Infektionsweges anlangt, so können wir absolut Sicheres nicht sagen. Der Befund am Uterus ist nicht bekannt. Die Tuben zeigten besonders in ihrer Mitte die hochgradigste und älteste Erkrankung, während nach beiden Seiten hin die Zerstörung an Intensität abnahm. Da ferner sich bei der Operation zeigte, dass hauptsächlich das Beckenperitoneum ergriffen war, die Merkmale der tuberkulösen Entzündung nach oben hin aber undeutlicher wurden, so scheint die Bauchfelltuberkulose erst etwas Sekundäres gewesen zu sein. Demnach ist es am wahrscheinlichsten, dass es sich um eine primäre Tubentuberkulose gehandelt hat, denn auch die Annahme einer aszendierenden Affektion hat wegen der verhältnismässig unversehrten uterinen Tubenenden wenig für sich.

Fall VI. Johanna P., Dienstmädchen, 20 Jahre. Aufgenommen am 17. I. 1900.

Anamnese: Erste Menses mit 17 Jahren, regelmässig alle 4 Wochen von 3tägiger Dauer mit mässiger Blutung, ohne Schmerzen. Letzte Menses Anfang Dezember 1899. Keine Entbindung, kein Abort. Von Kindheit an leidet Pat. in jedem Winter an Husten mit spärlichem Auswurf und Brustschmerzen, Heiserkeit soll schon immer bestanden haben. Akute Lungenkrankheiten hatte Pat. nicht. Anfang November 1899 bemerkte sie ein allmähliches Anschwellen des Leibes ohne Schmerzen, und nach der letzten Menstruation blieb einige Tage hindurch weisser Ausfluss bestehen. Anfang

Januar d. J. stellten sich Schmerzen in der linken Seite beim Atmen ein, welche noch bestehen. Die Menstruation blieb aus.

Status praesens: Kleine Pat. in ziemlich gutem Ernährungszustande, ohne Ödeme. Abdomen sehr stark ausgedehnt. Die Form des Leibes ist breit und verhältnismässig flach, Nabel vorgewölbt. Erweiterte Venen und Striae. Konsistenz des Abdomens ist prall cystisch mit deutlicher Fluktuation. Schallwechsel beim Lagewechsel. Leberdämpfung nicht verbreitert. Der Leib misst im grössten Umfange 92 cm.

Lungen, Spitze links vorn verschärftes Inspirium, rechts desgleichen. Über den unteren Partien der Lunge Bronchialatmen mit zahlreichen Rasselgeräuschen, links besonders scharf. Die Perkussion ergibt über den Lungenspitzen keine Dämpfung, dagegen über den unteren Partien eine Schallverkürzung, welche hinten an der Skapularspitze beginnt und seitlich noch etwas höher steigt. Sie ist zu erklären durch Kompression der Lunge und Exsudat.

Hymen intakt, gedehnt, Scheide eng. Portio zapfenförmig, klein, steht hinten. Corpus uteri scheint vorn zu liegen, Uterus augenscheinlich klein und beweglich. Das Becken frei von irgend welchen Tumoren. Rechts vom Uterus ist die Tube zu fühlen; eine bimanuelle Untersuchung ist wegen der gespannten Bauchdecken nicht möglich. Urin frei von Eiweiss und Zucker.

Nach dem Status wurde die Diagnose auf Lungen- und Adnextuberkulose mit Ascites gestellt und am 3. II. von Herrn Prof. Winter zur Operation geschritten.

Kleiner Bauchschnitt in Tieflagerung und Ablassen von 10 Liter klarer, grünlicher Ascitesflüssigkeit. Dann Beckenhochlagerung und Verlängerung des Bauchschnitts bis ca. 12 cm Länge. Peritoneum parietale in ganzer Ausdehnung, ebenso wie das Peritoneum viscerale blaurot verfärbt und überall mit hirsekorngrossen, dicht gedrängten Knötchen besetzt, im Bereich des kleinen Beckens am dichtesten. Beide Tuben sind zu daumendicken Wülsten verdickt und erweitert, links stärker als rechts, und mit Knötchen dicht bestanden. Abdominelles Ende an beiden geöffnet. Beim Anfassen der Tuben mit der Zange entleert sich ziemlich viel tuberkulöser breiiger Eiter. Die ganze Umgebung des Uterus und der Tuben ist mit leicht löslichen Adhäsionen bedeckt, zwischen denen sich Ascitesflüssigkeit befindet. Zunächst wird die linke, stark verdickte Tube doppelt abgebunden, nahe dem Uterushorn, der uterine Teil ist nicht verdickt. Der linke Eierstock kommt nicht dabei zu Gesicht. An der rechten Tube wird ebenso verfahren, nachdem dieselbe mit dem Eierstock aus den Adhäsionen gelöst ist. Abtragen einiger Fetzen der Membran vom Uterus. Dann wird in Beckentieflagerung der letzte Rest des Ascites soweit als möglich ausgetupft.

Die Kranke hatte nach der Operation einen schweren Kollaps zu überwinden, der durch reichliche Excitantien bekämpft wurde. Am 12. II. acquirierte sie eine linksseitige Pneumonie; sie überstand aber auch diese, wenn dieselbe das Krankenlager auch erheblich verlängerte. Die Wundheilung selbst ging ohne Störung von statten, und am 21. IV. konnte Pat. in gutem Kräftezustand entlassen werden. Der Befund war damals folgender: Lungenbefund wie bei der Aufnahme bis auf die pleuritischen Exsudate, welche verschwunden waren. Uterus lag antevertiert in der Mittellinie, von Adnexen war nichts palpabel, auch sonst im Abdomen kein abnormer Befund zu erheben.

Was das gewonnene Präparat betrifft, so bestand dasselbe aus zwei wurstförmig geschlängelten, daumendicken Tumoren von je 15 cm Länge, welche den Tuben entsprachen. Der seröse Überzug war stark verdickt, injiziert und mit zahllosen, etwa stecknadelkopfgrossen Knötchen besetzt. Auf Druck entleerte sich aus der rechten Tube an ihrem abdominellen Ende käsiger Eiter. Nach dem Aufschneiden zeigte sich die rechte Tube ganz mit

käsigen Detritusmassen erfüllt, welche der Schleimhaut fest anhafteten. Dieselbe war verdickt. Das linke Ovarium fehlte, das rechte war ungefähr pflaumengross, lag der Tube eng an, war von rotgrauer Farbe und seine Oberfläche mit denselben hirsekorngrossen Knötchen bedeckt, wie die Tube. Einzelne kleine Cystchen an der Oberfläche.

In der histologischen Beschreibung des Präparats beginne ich mit dem rechten Ovarium. Dasselbe zeigte überall ein ausserordentlich stark und zellreich infiltriertes Gewebe mit wenigen, in kleinzellige Entzündungsherde eingebetteten kümmerlichen Primordialfollikeln. Die Infiltration war an zahlreichen Stellen zu charakteristischen Tuberkeln abgerundet, fast gänzlich ohne Riesenzellen und Nekrosen. Man bemerkte einzelne kleinere und grössere Graafsche Follikel mit allen ihnen zukommenden Eigenschaften. An zwei Stellen sah man beginnende Cystenbildung. In der Markschicht bemerkte man sehr zahlreiche geschlängelt verlaufende Gefässe, zwischen denen die Infiltration geringer war als in der Rindenschicht. Die Gefässe waren nirgends spezifisch erkrankt.

Die beiden Tuben zeigten beide in ziemlich charakteristischer Weise eine Zunahme des Entzündungsprozesses nach dem Ostium abdominale hin. Während am uterinen Ende nur wenig von der Struktur des Eileiters unkenntlich zerstört war, konnte man am Fimbrienteile kaum noch etwas erkennen. Im einzelnen zeigten die Tuben folgende Bilder: Die rechte Tube präsentierte sich an ihrem abdominellen Ende als eine breiartige Masse, welche aus Tuberkeln und Riesenzellen, Käseherden und der Serosa aufgelagerten Exsudatmassen bestand. Eine Wandzeichnung war nicht mehr zu unterscheiden. Fimbrien grenzten sich nicht mehr ab. Hin und wieder blickte zwischen Tuberkeln ein von Zylinderepithel ausgekleidetes Rohr durch, welches abgeschnürte resp. umwucherte Schleimhautreste darstellte. Dieselben waren gerade noch erkennbar, hatten aber in ihrer Funktionsfähigkeit bedeutend eingebüsst. Allmählich wurde die Struktur nach der Mitte des Eileiters hin etwas deutlicher; daselbst zeigte sich die Serosa sehr dick, bestehend aus einer mehrfachen Lage zirkulär verlaufender Bindegewebsfasern mit wenigen dazwischen liegenden länglichen Kernen. Die Infiltration war hier sehr gering. Es war mehr der Zustand einer alten chronisch-schwieligen Entzündung. Auch einige Blutgefässe mit stark hypertrophischer Wandung und gewucherter Intima reihten sich diesem Bilde an. Von der Muscularis zeigte die Mitte der Tube nur wenige, schwach erkennbare Reste, ebenso von der Schleimhaut nur einige Epithelröhrchen und Schläuche, zwischen Tuberkeln und Käsemassen liegend. Der Inhalt der Tube war ein granulierter, strukturloser Brei, welcher sich diffus blau gefärbt hatte. Auf der Serosa erkannte man einige kleine prominierende Tuberkel und in dem ganzen tuberkulös veränderten Gewebe der Tube zahlreiche Riesenzellen. Weiter nach dem Uterus hin trat die Schleimhaut immer mehr in voller Unversehrtheit hervor, während von den übrigen Schichten der Wandung sich auch am Uterus nur die Serosa noch gerade erkennbar absetzte; und gerade am uterinen Teile schien der Prozess der Serosa und Muscularis ein besonders alter zu sein, da hier weit vorgeschrittene Einschmelzung der Gewebe, reichliche Tuberkel, teils verkäst, teils noch gefärbt und mit Riesenzellen, im übrigen viel Detritus sich im histologischen Bilde vorfanden. An drei Stellen fanden sich sogar Verkalkungsherde im Bereich der Tuberkel, welche sich durch tiefblaue Färbung und eine gewisse konzentrische Anordnung auszeichneten. Gefässerkrankungen waren nicht vorhanden. Die Schleimhaut allein war ziemlich intakt geblieben, sie bot sich dem Auge in zahlreichen, mit gutem Zylinderepithel ausgekleideten, gewunden verlaufenden Falten. Ähnlich war auch das Verhalten der linken Tube. Der abdominelle Teil derselben wimmelte von Tuberkeln, die meistens konfluiert und verkäst, mit massenhaften Riesenzellen durchsetzt waren.

Das Tubenlumen war ausgefüllt durch ein Exsudat, welches aus Fibrin und Eiterzellen, zum grössten Teile aber aus käsigem Detritus bestand. Derselbe hatte mit Hämatoxylin eine diffus blaue Färbung angenommen. Die einzelnen Schichten der Wandung waren nicht mehr deutlich voneinander abzugrenzen, hin und wieder blickte ein unversehrtes Zylinderepithelrohr heraus, rundlich oder schlauchförmig angeordnet, mit zum Teil noch gut gefärbten Kernen. Einige Partien zeigten Reste alter Blutung in Gestalt von Hämosiderinkörnchen. Auf der Serosa sassen einige kleinere und grössere Rundzellentuberkel. Nach der Mitte der Tube zu war die Verkäsung nicht mehr so weit vorgeschritten, als am Fimbrienende, aber auch hier gelang es nur mühsam, die einzelnen Schichten des Eileiters voneinander abzugrenzen, besonders fiel das an der arg mitgenommenen Schleimhaut schwer, welche mit einem käsigen Brei erfüllt und zum Teil selbst in diesen aufgegangen war. Mitten aus zerschmolzenen Tuberkeln zeichneten sich hin und wieder Schleimhautreste ab, welche noch hinreichend deutliche Färbung aufwiesen. Die Weite des Tubenlumens nahm nach dem uterinen Ende immer mehr ab, sodass fast der normale Durchmesser am Uterus erreicht wurde. Hier war im Gegensatz zur rechten Seite fast nur die Schleimhaut, und zwar noch immer recht beträchtlich affiziert. Epithel war, wie in der Mitte des Eileiters, fast garnicht mehr erhalten. Man gewahrte im Tubenlumen unregelmässige Lücken, durch Ausfall der verkästen Schleimhaut und ungleich verteilte, diffus blaue Exsudatmassen bedingt. Das Bindegewebe der Mucosa war erheblich infiltriert und von Tuberkeln durchsetzt; eine besondere Dicke zeigte die Muscularis, sie war aber frei von spezifischen Zeichen tuberkulöser Entzündung. In den Infiltrationsherden der Serosa wiederum erblickte man häufig deutliche Tuberkelabgrenzungen mit Riesenzellen.

Die Uterusmuskulatur war wenig infiltriert, die Faserbündel durch kleinzellige Entzündung auseinander gedrängt. Tuberkel waren nirgends vorhanden, Endometrium kam nicht zu Gesicht.

In den Tubenquerschnitten gelang die Tuberkelbazillenfärbung mehrfach.

Es ist nach alledem kaum zweifelhaft, dass es sich um einen vom Peritoneum aus deszendierenden Prozess handelt. Gegen eine aszendierende Infektion sprechen die am uterinen Ende am wenigsten affizierten Tuben, während dieselben nach dem abdominellen Ostium hin durch zunehmende Zerstörung allmählich ganz in strukturlose Detritusmassen aufgegangen waren. Dieser Umstand schliesst wohl auch mit Sicherheit die primäre hämatogene Tubeninfektion aus, da diese Annahme bei der weitgehenden Erkrankung des Peritoneums gezwungen erscheinen müsste. Die Verkalkungsherde am uterinen Ende der rechten Tube haben für die Beurteilung des Infektionsweges deshalb keine Bedeutung, weil sie nur beweisen, dass gerade hier die peritoneale Infektion eine besonders alte gewesen sein muss, denn die Tubenschleimhaut war hier auffallend gesund im Vergleich zur Ergriffenheit der anderen, nach dem Bauchfell zu liegenden Wandschichten.

Fall VII. Johanna S., Schuhmacherfrau, 45 Jahre. Aufgenommen am 27. VI. 1899.

Anamnese: Erste Menses mit 16 Jahren; seitdem unregelmässig alle 3 Wochen bis 3 Monate bei 8tägiger starker Blutung ohne Schmerzen men-

struiert. Heirat vor 20 Jahren, 5 Geburten, 1 Abort. Erste Geburt vor 19 Jahren, letzte Entbindung (IV. 1898) machte Pat. in der Klinik durch. 8 Wochen lang vor dieser Geburt lag die Kranke zu Bett, weil sie Frost- und Hitzegefühl hatte, ferner über Leib-, Kreuz- und Gliederschmerzen und grosse Schwäche zu klagen hatte. Der Partus erfolgte spontan. Pat. lag 10 Tage zu Bett und wurde dann entlassen. Sie fühlte sich relativ wohl und hatte nur bei Druck auf die rechte Unterleibsgegend starke Schmerzen. Am 1. VII. 1898 erkrankte Pat. mit Fieber und Stichen in der Brust. Sie wurde dann für 3 Tage in die Frauenklinik aufgenommen und in die medizinische Klinik verlegt, wo sie 3 Wochen lang wegen eines pleuritischen Exsudats behandelt wurde. Während dieser Zeit bestanden anhaltende starke rechtsseitige Leibschmerzen, dazu trat weisser Ausfluss, der bis heute angehalten hat und in letzter Zeit stärker geworden sein soll. Seit 8 Tagen bestehen verstärkte rechtsseitige Leibschmerzen, Kreuzschmerzen, sowie Brennen in der Vagina und besonders beim Urinlassen. Ausfluss seit etwa 2 Monaten von bräunlicher Farbe, mit Blut vermischt. Menses seit 2 Monaten alle 14 Tage von 8—10tägiger Dauer und sehr starker Blutung. Letzte Menses am 15. VI. Stuhlgang träge.

Status praesens: Introitus und Vagina mässig weit. An Stelle der Portio fühlt man einen faustgrossen Tumor mit höckriger Oberfläche, der leicht blutet. Von der hinteren Muttermundslippe ist kein Stück intakter Schleimhaut zu fühlen, vielmehr ist die ganze Portio im Tumor aufgegangen. Während man auf der linken Seite an der Portio noch gesundes Gewebe erblickt, erstreckt sich der Tumor rechts fast bis an die Beckenwand hinaus. Parametrien erscheinen beiderseits frei. Links vorn in diesem blumenkohlartigen Tumor befindet sich der äussere Muttermund, der bequem für einen Finger durchgängig ist. Cervix zeigt in der ganzen Ausdehnung intakte Schleimhaut. Per rectum erweist sich das linke Parametrium vollständig frei, auch im rechten sind keine wesentlichen Infiltrationen nachweisbar. Uterus gut beweglich, Corpus uteri etwas vergrössert, Uterushöhle 10 cm lang. Adnexe nicht deutlich abzutasten.

Es wurde die Diagnose auf Carcinom der Portio uteri gestellt und der Pat. die Totalexstirpation der Gebärmutter empfohlen. Die Operation wurde von Dr. Richter am 5. VII. vollzogen. Chloroformnarkose.

Es wurde zunächst das carcinomatöse Gewebe mit dem scharfen Löffel abgekratzt, dabei stellte sich heraus, dass besonders nach rechts die Neubildung weit vorgeschritten war. Jedoch gelang es, den Uterus so weit vorzuziehen, dass man auch an Stellen gesunder Schleimhaut kam. Darauf Verschorfung mit dem Paquelin.

Erneute Desinfektion. Der weitere Verlauf der Operation gestaltete sich folgendermassen: Herabziehen des Uterus mit in den Rand der intakten Schleimhaut eingesetzten Zangen. Die Umschneidung im gesunden Gewebe gelingt schwer, kann aber sicher ausgeführt werden, auch rechts. Zurückschieben, der Vagina, Umschneiden der unteren Blasengrenze, Zurückschieben der Blase. Eröffnung des hinteren Douglas, Umstechung und Durchtrennen der Basis des Lig. latum links. Dasselbe ist rechts etwas schwieriger. Eröffnung des vorderen Douglas und Hervorkippen des Uterus. Der peritoneale Überzug des Uterus und der Adnexe ist mit zahlreichen derben kleinen Knötchen bedeckt, die Tuben sind stark verdickt, derb infiltriert. Die Ovarien durch Adhäsionen mit den Tuben in ihrer Umgebung locker verklebt, Unterbindung des linken Lig. infundibulo-pelvicum und des Restes des Lig. latum. Darauf typische Exstirpation der rechten Adnexe und Durchtrennung des Lig. latum rechts. Naht der Vagina und des Peritoneum mit 5 Catgutnähten, von denen zwei die Stümpfe umfassen. Jodoformgaze, Tamponade der Vagina.

Die Rekonvalescenz der Pat. wurde in keiner Weise gestört. Die Kranke stand nach 14 Tagen auf und wurde am 26. 7. entlassen. Es wurde bei der Entlassungsuntersuchung festgestellt, dass die Narbe im linken Vaginalgewölbe etwas wulstig war. Rechts waren die Ränder etwas verdickt und an dieser Stelle eine geringe Infiltration des Stumpfes bemerkbar.

Das Präparat bot makroskopisch folgendes Aussehen: Der Uterus war nur wenig vergrössert, die Portio desselben fehlte zum grössten Teil, zum kleineren war sie umgewandelt in einen kleinen höckrigen Tumor von harter Konsistenz von blauroter Farbe. Die Ränder der Portio und des Tumors waren verschorft. Derselbe erstreckte sich, wie man nach Aufschneiden desselben erkennen konnte, in Form von kleinhöckrigen Erhabenheiten über den Rand der Cervix etwas hinweg, im übrigen war das Uterusinnere und seine Muskulatur unverändert. Der seröse Überzug der Gebärmutter war nur an wenigen Stellen glatt und spiegelnd, sonst war er von zahlreichen stecknadelkopfgrossen und kleineren Knötchen bedeckt, welche der Oberfläche ein leicht granuliertes Aussehen gaben. Die beiden Tuben waren mit den Ovarien verbacken, liessen sich aber von denselben aus einer Exsudatschicht auslösen. Sie waren vielfach geschlängelt und gewunden, besonders die linke Tube. Ihr Durchmesser war in einiger Entfernung nach ihrem Abgang vom Uterus stark vergrössert, das Tubenende verklebt; die Tuben hatten ein käsig graues Aussehen, auch ihr peritonealer Überzug zeigte dieselbe Beschaffenheit, wie die Uterusserosa. Die Ovarien waren etwa pflaumengross, etwas kleincystisch degeneriert, z. T. recht derb und hart, z. T. weicher, grauer, und wie von flüssigem Inhalt fluktuierend. Auf der Tunica albuginea ebenfalls Knötchen.

Die Vermutung, dass es sich in diesem Falle um eine Kombination von Carcinom mit Tuberkulose handelt, wurde durch die histologische Untersuchung betätigt.

Der Uterus wurde nicht vollständig in Serienschnitte zerlegt. Ich begnügte mich damit, einen Keil aus demselben herauszuschneiden, welcher Portio, Cervix und Corpus uteri umfasste und sowohl vom makroskopisch kranken wie gesunden Gewebe genügend Material enthielt. Die Untersuchung des Uterus ergab an der Portio eine teils noch von gut erhaltenem mehrschichtigem Plattenepithel bekleidete Schleimhaut, teils war an den geschwürig veränderten Stellen von einem Epithelbelag nichts mehr zu bemerken. Dagegen sah man an der Oberfläche frischere und ältere Blutgerinsel und in die obersten Teile der Portiomuskulatur eindringend teils längliche Züge von mehr oder weniger verändertem Plattenepithel, teils bildete dasselbe mehr Nester und stellte sich in Form von zapfenartigen Querschnitten zwischen den Muskelbündeln dar. Zwiebelbildung fehlte vollständig. Die krebsige Infiltration reichte hier nicht sehr weit, dagegen war das intramuskuläre Gewebe noch auf weiten Strecken hin ziemlich gleichmässig von Rundzellen entzündlich infiltriert und die Muskelbündel durch exsudative Prozesse (Fibrin, Eiterkörperchen) auseinandergedrängt. Von Tuberkulose zeigte sich nichts. An der Cervix änderte sich das Bild. Die sehr zierlichen Cervixdrüsen waren vielfach längs und quer getroffen; dieselben waren von einem sehr schön erhaltenen hohen Zylinderepithel ausgekleidet, das durch einen sehr schlanken basal stehenden und ziemlich langen, gut gefärbten Kern sich auszeichnete. Die Drüsen waren stets einschichtig, mit einem granulierten farblosen Inhalt erfüllt, an einzelnen Stellen zu grösseren Lumina erweitert, und hier war das hohe Epithel deutlich abgeplattet, der Kern kürzer und breiter, mitunter fast rundlich. Von Tuberkulose war auch hier nichts wahrzunehmen. Entsprechend der verschiedenartigen Beschaffenheit setzte sich der Übergang der Portioschleimhaut in Cervix sehr scharf ab. Das Cervixepithel war überall einschichtig, dagegen war, soweit die Portio reichte, die Schleimhaut krebsig

verändert. Solide Epithelzapfen von flachem Epithel drangen auch in die Tiefe zwischen das lockere Gewebe der Cervixschleimhaut, während der eigentliche Epithelbelag der Portio kaum noch irgendwo vorhanden war. Die Zapfen waren teils scharf begrenzt, teils zeigten sie diffusere Ausbreitung, doch beschränkte sich gerade an der Cervix die Verteilung der Krebsnester auf die Mucosa allein. Das Myometrium war gesund, auch am Corpus uteri, ausser vereinzelten kleinzelligen Infiltrationsherden der Muskulatur normales Gewebe vorhanden, nirgends aber hatte die Infiltration tuberkulose-verdächtigen Charakter. Das Endometrium des Corpus uteri war gänzlich unverändert.

Ovarien und Tuben wurden in der oben genannten Weise in Serienschnitten untersucht.

Das rechte Ovarium zeigte im ganzen überall die Folge der chronischen Entzündung, und sowohl in der Rinden- als Markschicht ziemlich zahlreiche frische und grössere Tuberkel ohne Riesenzellen. Die Rindenschicht zeigte kaum an irgend einer Stelle noch Primordialfollikel. Dieselben waren erdrückt durch eine cirrhotische Beschaffenheit des Gewebes, durch längs und quer verlaufende starke Stränge älteren derben Bindegewebes. Nur hin und wieder blickte aus den sich kreuzenden Bindegewebszügen ein von Epithel ausgekleidetes Rohr, ein Primordialfollikel, doch ohne Einhalt hervor. Mehrere Corpora albicantia, ein altes Corpus luteum, mehrere Graafsche Follikel mit granuliertem, farblosem Inhalt traten hervor, ebenso am Hilus sehr zahlreiche, vielfach geschlängelte Gefässe, welche keine Veränderungen zeigten. Im Corpus luteum fand ich Hämosiderin. Das linke Ovarium war ebenso wie das rechte in starkem Entzündungszustande, aber es waren wenig abgegrenzte Tuberkel vorhanden, es fand mehr eine diffuse, gleichmässige Infiltration des Gewebes statt. An zwei Stellen hirsekorngrosse Verkalkungsbezirke, beide in der Umgebung von Graafschen Follikeln; tuberkulöser Ursprung der Verkalkungsherde war nicht erkennbar. Ein grosser Graafscher Follikel, den man durch eine grosse Reihe von Schnitten verfolgen konnte, zeigte alle ihm zukommenden Eigenschaften mit Einhalt, ein anderer an der Oberfläche des Ovariums war verkalkt.

Wie sich aus dem makroskopischen Verhalten bereits erwarten liess, zeigten die Tuben die stärksten Veränderungen am abdominellen Ende. Was zunächst die rechte Tube betrifft, so kann man sagen, dass dieselbe am uterinen Ende fast ganz gesund war. Das Tubenlumen, in Uterusmuskulatur ringsherum eingebettet, war schon mit blossem Auge als stecknadelkopfgrosse Lichtung sichtbar. Die Muskulatur des Uterus war an dieser Stelle mikroskopisch vollständig frei von Entzündungserscheinungen. Bei der Tube selbst war von Tuberkulose nur die Schleimhaut ergriffen, welche an einzelnen Stellen Epithelverluste zeigte und im übrigen reichliche kleinzellige Infiltrationen erkennen liess. Das Innere der Tube war von Exsudat (Fibrin, Rundzellen) erfüllt, sonst war das Epithel überall gut erhalten, im ganzen auch der sternförmige Querschnitt des Eileiterlumens. Die übrigen Schichten der Tubenwand waren am uterinen Ende gesund, typische Tuberkel waren auch in der Schleimhaut nicht vorhanden. Etwas gegen die Mitte der Tube hin änderte sich das Bild sehr bald. Die spezifisch tuberkulöse Erkrankung wurde immer deutlicher, und bereits makroskopisch zeigten sich hochgradige Veränderungen. Der Tubenquerschnitt war ein Vielfaches der normalen Ausdehnung vergrössert. Verfolgte man die Veränderungen der Tubenwandung in der Richtung von aussen nach innen, so zeigte sich zunächst eine starke Verdickung der Serosa, an der in der halben Umgebung des Tubenringes Fettgewebe adhärierte. Dasselbe war von starken zahlreichen Geweben durchzogen und ziemlich erheblich mit Rundzellen vom Charakter der Lymphozyten infiltriert. Immerhin war ein beträchtlicher Teil des Fettgewebes ganz frei von jedem Entzündungszeichen. Die Serosa zeigt zahl-

reiche Tuberkel, bestehend am Rande aus Rundzellen, in der Mitte jedoch aus deutlichen epitheloiden Zellen mit blassgefärbtem Protoplasmaleib, von kubischer Gestalt, mit mittelgrossem, intensiv gefärbtem Kern. Ferner waren zahlreiche Riesenzellen von aussergewöhnlicher Grösse und Schönheit vorhanden. Die Muskulatur war in diesem Gebiete der Tube stellenweise noch erhalten, doch wo sie erhalten war, auseinandergedrängt durch kleinzellige Infiltrationen, Tuberkel und Exsudatmassen. An anderen Stellen war sie vollkommen in tuberkulöses Gewebe aufgegangen, ebenso die Submucosa und Schleimhaut, welche keinen abgegrenzten Epithelbelag mehr erkennen liessen. Es blickten vielmehr zwischen Tuberkeln und Exsudationen, welche teils färbbar, teils nekrotisch das Tubeninnere ausfüllten, im Bereiche der Schleimhaut noch ziemlich zahlreiche, von niedrigem Zylinderepithel ausgekleidete Gänge und drüsenähnliche Lumina hervor, welche abgeschnürtem Schleimhautepithel entsprachen und den einzigen Rest desselben darstellten. Eine Abgrenzung der einzelnen Schichten der Tubenwandung war nicht möglich. Natürlich war das erst recht nicht angängig an den distaleren Partien des Eileiters bis zu dessen abdominellem Ostium. Hier bot sich dem Auge ein gleichmässig tuberkulöses Granulationsgewebe, aus Tuberkeln jeglicher Gattung (Rund-, Epitheloid-, Riesenzellentuberkeln) bestehend. Zum Teil waren die Tuberkel noch frisch und wiesen deutliche Färbung auf, zum Teil waren sie verkäst und nekrotisch. Am Rande wieder das Fettgewebe des Netzes im Entzündungszustande, ferner noch ein Saum des rechten Ovariums, von welchem ein Teil einer grösseren Cyste in Form eines Cylinderepithel tragenden längeren Streifens beim Ablösen von der Tube zurückgeblieben war. Fimbrienzeichnung war nicht mehr erkennbar vorhanden. Die sich präsentierenden Blutgefässquerschnitte wiesen keine Zeichen tuberkulöser Erkrankung auf.

Die linke Tube liess deshalb besonders eindeutig den aszendierenden Charakter der Infektion ausschliessen, weil wegen ihrer vielfachen Windungen schon auf einem Schnitte zweimal das Lumen getroffen wurde, und man so auf einem Objektträger die Veränderungen in den dem Uterus näher und entfernter liegenden Teilen der Tube studieren konnte. In dem intramuralen Teile der Tube, in dessen Umgebung sich die Uterusmuskulatur als ganz gesund erwies, zeigte auch die Schleimhaut ausser einer leichten entzündlichen Rundzelleninfiltration nicht die geringste Veränderung; der nebenan getroffene distalere Querschnitt dagegen wies bereits eine sehr erhebliche Beteiligung der Tubenschleimhaut am tuberkulösen Prozesse auf. Das Tubenlumen war hier gänzlich verlegt oder verkäste Massen waren bereits ausgefallen und täuschten ein Lumen vor. Das Epithel war zum grössten Teil zugrunde gegangen und hatte zahlreichen von einander noch abgrenzbaren oder bereits konfluierten Epitheloidzelltuberkeln Platz gemacht. Dieselben trugen sehr schöne vielkernige Riesenzellen. Die übrigen Schichten der Wandung waren auch in diesem Gebiete der Tube noch nicht betroffen, sondern die Erkrankung wesentlich auf die Schleimhaut beschränkt. Der destruierende Prozess schritt dann schnell nach der Mitte und dem Ende der Tube zu vorwärts, und wir fanden einen ungefähr analogen Befund wie rechts, nur hatte die Verkäsung der Schleimhaut links bedeutend früher angefangen, so dass wir in der Mitte der Tube kaum noch etwas Mucosa erkennen konnten. Die Fimbrienenden waren mit Epithelresten in Gestalt von drüsenartigen Lumina vorhanden, welche im übrigen in ein aus zahlreichen verkästen Tuberkeln und Exsudatmassen bestehendes Gewebe eingebettet waren; die Fimbrien waren an einer Stelle noch erkennbar; sie waren daselbst abgeflacht zu platten, breiten Vorsprüngen, welche Cylinderepithel mit gut tingierten Kernen trugen, welches aber überall von gleichmässigem Exsudat bedeckt war. Tubenwandung war nirgend mehr erkennbar. Färbung auf Tuberkelbazillen positiv. An keiner Stelle der Tube oder des Ovariums

waren Bilder vorhanden, welche einen Zusammenhang mit der malignen Entartung des Uterus vermuten liessen.

Für die Deutung des Falles ist es wesentlich, dass der Genitalapparat vollständig untersucht werden konnte. Man kann mit Bestimmtheit sagen, dass ein aszendierender Prozess auszuschliessen ist, da der Uterus vollkommen frei von Tuberkulose war. Die entzündliche Infiltration des Uterus wird genügend durch das sicher nicht infektionsfreie Carcinom erklärt, im übrigen ist es wahrscheinlich, dass es sich um eine primäre Tubentuberkulose handeln dürfte, zumal eine Affektion des Bauchfells ausser dem sekundär herangezogenen Netzzipfel nicht bemerkt worden ist.

Es sind also im ganzen 7 Fälle, welche mir zur eingehenden histologischen Untersuchung zur Verfügung standen, und welche vollkommen in der Kontinuität der Organe studiert worden sind. Ich habe dabei Gelegenheit gehabt, die Tuberkulose in ihren kleinsten Anfängen und in allen ihren Übergangsstadien bis zur stärksten Zersetzung der Gewebe zu beobachten. Im ganzen sind alle 7 Fälle recht schwerer Natur gewesen; soweit es sich um beginnende Tuberkulose handelte, beobachtete ich sie nur an einzelnen Stellen solcher Organe, welche im übrigen schon intensiver zerstört waren; alle diese Fälle haben das Gemeinsame, dass sie alte Erkrankungen darstellten, sodass ich leider über keinen Fall verfüge, der in der ersten Entwicklung der tuberkulösen Infektion stand. Solche Fälle wären, um den Ausgangspunkt der Infektion zu bestimmen, naturgemäss die reinsten Objekte gewesen, aber sie zeigen sich nur gelegentlich dem pathologischen Anatomen als zufälliger Befund bei Sektionen, doch dem Kliniker stellt dieses Stadium der tuberkulösen Adnexerkrankung kein Kontingent. Die Deutung der vorgeschritteneren Fälle bezüglich des primären Infektionsherdes ist natürlicherweise schwieriger und weniger verlässlich, aber trotzdem glaube ich, dass die angewandte Methode der Untersuchung von Serienschnitten mir doch gehalten hat, was ich mir von ihr versprochen hatte. Es liess sich in allen 7 Fällen, davon in 4 Fällen mit Sicherheit, in den übrigen 3 mit grosser Wahrscheinlichkeit bestimmen, ob der Prozess ein aszendierender oder ein deszendierender, eine primäre oder sekundäre Infektion gewesen ist. Man hat es bei der Tuberkulose wie bei keiner anderen Erkrankung in der Hand, das Alter der Infektion an den regressiven anatomischen Veränderungen zu erkennen. Von der jungen,

rundzellreichen Infiltration mit abgerundeten Tuberkeln, die sich zwischen das im übrigen gesunde und in seiner normalen Zeichnung erhaltene Gewebe lagern, ist bis zur vollständigen Verkäsung resp. Verkreidung und damit eintretenden völligen Verwandlung der Gewebe ein grosser Sprung. Das mannigfache und wechselvolle Bild der histologischen Übergänge der genannten Stadien ineinander ermöglicht eine ziemlich genaue Abschätzung, welches die älter und welches die frischer infizierten Gewebsteile sind, und so ist auch in vorgeschritteneren Fällen eine genaue Entscheidung noch möglich. Es wäre eine Täuschung, wenn man glauben wollte, allein aus dem anatomischen Befunde Schlüsse in genannter Hinsicht ziehen zu können; nur in gemeinsamer Erwägung aller klinisch-makroskopischen Merkmale und des histologischen Bildes ist eine Beurteilung, wo die primäre Infektion stattgefunden hat, möglich.

In 3 meiner Fälle (I, III, VI) kann kein Zweifel darüber obwalten, dass eine vom Bauchfell nach dem Genitalapparat deszendierende Infektion vorgelegen hat. Bei allen 3 Frauen bestand eine ausgedehnte tuberkulöse Infektion des parietalen und viszeralen Peritoneums; teils war das Netz geschrumpft und eng verwachsen mit den Adnexen und dem Uterus, teils war das Bauchfell blaurot verfärbt und mit zahllosen hirsekorngrossen Knötchen bedeckt; stets war ein trüb seröser Erguss da, und immer betraf die Erkrankung nicht nur das Bauchfell des Beckens und seiner Eingeweide — und darauf lege ich ein besonderes Gewicht —, sondern die spezifisch tuberkulöse Veränderung zog sich über das ganze Peritoneum, soweit es bei der Operation zu Gesicht kam, und kleidete auch die Darmserosa aus.

Die Infektion der Tuben von dem erkrankten Peritoneum kann, wie allseitig anerkannt ist, auf dreierlei Art erfolgen: entweder kann ein direktes Übergreifen der Erkrankung durch den Kontakt statthaben oder die Tuberkelbazillen gelangen in gleicher Weise wie das Ei in das Infundibulum der Tube und siedeln sich in den tiefen Falten und Buchten der Ampullenschleimhaut an; dieses Wandern kleinster Elemente ist auch an anderen Körperchen erwiesen, wie die bekannten Versuche von Pirmer lehren, welcher Zinnober und chinesische Tusche in die Bauchhöhle von Tieren brachte und dieselben nach einiger Zeit in der Tube und dem Uterus nachweisen konnte. Der dritte Weg der Infektion wäre der, dass zunächst der seröse Ueberzug des Eileiters ebenso wie das übrige Peritoneum ergriffen wird und nun auf dem Lymphwege eine Infektion des Tubeninneren erfolgt.

Alle drei genannten Arten der Erkrankung kann man als deszendierende Infektion bezeichnen. Welche dieser drei in den einzelnen Fällen vorgelegen hat, wird sich nur selten feststellen lassen. Findet man direkte Verwachsungen zwischen Tube und Peritoneum parietale oder viscerale, so dürfte die Infektion per contiguitatem die grösste Wahrscheinlichkeit für sich haben. Hierhin gehört z. B. ein Fall von Kraus, welcher Tuberkulose des Wurmfortsatzes und der herangezogenen rechtsseitigen Adnexe fand, während die linken gesund waren. Es hat sich hier offenbar um eine direkte Infektion durch Kontakt gehandelt, welche durch das nach Waldeyers und Martins Untersuchungen konstant vorkommende Ligamentum appendiculo-ovarium vielleicht begünstigt worden ist. Ist die Serosa der Tuben gesund, bei deutlicher Erkrankung des übrigen Peritoneums und der Tubenschleimhaut, so wird man auch die Infektion auf dem Lymphwege ausschliessen und für eine Wanderung der Tuberkelbazillen plaidieren müssen. Meine 3 Fälle sind zu vorgeschritten, um zwischen den drei genannten Möglichkeiten der deszendierenden Infektion die Entscheidung zu treffen. Die reinste Beurteilung lässt nur noch vielleicht der Fall VI zu, bei dem die Erkrankung des Fimbrienendes vom Bauchfell her durch Überwanderung der Bazillen sehr wahrscheinlich ist. Denn aus dem histologischen Bilde und dem makroskopischen Aspekt geht mit Deutlichkeit hervor, dass die Ampulle der zerstörteste Teil des Eileiters war, und dass die Erkrankung nach dem uterinen Ende hin allmählich immer mehr an Intensität abnahm. Für die Art der Infektion durch direkten Kontakt möchte ich Fall IV heranziehen. Ich fand bei demselben das uterine Ende der Tube mit einem hochgradig tuberkulös erkrankten Netzzipfel verwachsen bei starker tuberkulöser Beteiligung des gesamten Bauchfells. Dieser Teil der Tube war, wie ein Blick in das Mikroskop lehrte, durch den Krankheitsprozess bei weitem am meisten zerstört, nach dem Fimbrienende zu klang die Entzündung allmählich ab. Es liegt also der Schluss nahe, dass die Tube von dem Netzzipfel direkt infiziert worden ist, zumal das Fimbrienende ganz tief am Beckenboden lag, ein Umstand, der die Hypothese einer Bazillenüberwanderung erschweren dürfte. Eine primäre Tubentuberkulose ist in diesem Falle gänzlich von der Hand zu weisen, da es sich um ein durch und durch tuberkulöses Individuum handelte, welches bereits längere Zeit magendarmleidend gewesen war, also wahrscheinlich eine tuberkulöse Peritonitis vom Darm her acquiriert hatte.

Die übrigen 3 Fälle meiner Kasuistik (II, V, VII) lassen keine so einfache Deutung zu. Da bei allen eine Beteiligung des Bauchfells fehlt — nur in einem einzigen (Fall V) war die Erkrankung auf das Beckenbauchfell beschränkt — kann man einen deszendierenden Prozess mit ziemlicher Sicherheit ausschliessen; absolut ist diese Gewissheit auch nicht; denn in diesbezüglichen Arbeiten ist häufig der Ansicht Raum gegeben, dass eine Infektion der Adnexe auch durch ein intaktes Peritoneum vom Darm oder den Mesenterialdrüsen aus auf dem Lymphwege erfolgen könne. Dass eine solche Durchwanderung der Darmwand durch Bakterien ohne lokale Schädigung möglich ist, ist unter Anderem für das Bacterium coli von Posner durch Tierexperimente nachgewiesen worden. Immerhin darf man diese Möglichkeit nur gelten lassen in Fällen, in denen jede andere Deutung weniger Wahrscheinlichkeit für sich hat. Ich glaube diese Art der Infektion für meine Fälle ausschliessen zu können. Es dürfte sich in den drei Beobachtungen also nur noch um zweierlei handeln: entweder um einen von der Vulva, Vagina oder Portio aufsteigenden Infektionsprozess oder um eine primäre Tuberkulose der Tuben, d. h. um eine Infektion auf hämatogenem Wege.

Die aszendierende Form der Tuberkulose ist ein viel umfochtener Punkt. Es sind hierher gehörige Fälle beobachtet worden, deren Eindeutigkeit nicht zweifelhaft ist. Wenn z. B. Mayor, Mosler, Haidenthaler, Wohl u. A. Erkrankungen schildern, bei denen eine tuberkulöse Affektion der unteren Genitalteile mitunter in einer einen malignen Tumor vortäuschenden Form vorgelegen hat und bei welchen man auf dem Wege über das Endometrium eine Infektion der Tuben fand, so kann die Erklärung dieser Fälle nicht zweifelhaft sein, obschon pathologische Anatomen wie Bollinger, v. Recklinghausen, Ribbert, Albrecht, Schmorl und Aschoff keinen einwandsfreien, derartigen Fall gesehen haben wollen. Solche Beobachtungen sind eben trotz der grossen Zahl der einschlägigen Publikationen nichts Gewöhnliches, und Schwierigkeiten in der Deutung ergeben sich erst, wenn ein Verbindungsglied auf den Bahnen der Infektion intakt bleibt, z. B. das Endometrium. Dann werden zur Erklärung des Fortschreitens der Erkrankung Hypothesen herangezogen. Hierher gehören alle Anschauungen über die Infektion der Tuben durch den Coitus, durch unreine Instrumente, durch den Finger, tuberkulösen Darminhalt u. dergl. So plausibel und erwiesen direkte Infektionsmöglichkeit der Vulva, Vagina und des Uterus durch eindringende Tuberkelbazillen auch ist, so ist eine solche

Vorstellung nicht ohne Verletzung, wenigstens nicht ohne mikroskopische Schädigung des Gewebes angängig, und andererseits ist es unwahrscheinlich, dass die Bazillen die gesunde Schleimhaut der genannten Genitalteile durchwandern und erst in der Mucosa des Eileiters Gelegenheit finden zur Ansiedlung und Entwicklung, wie s. Z. Hegar angenommen hat. Ebenso hat noch Martin auf dem letzten italienischen Gynäkologenkongresse den Satz aufgestellt, dass die Tuberkulose in den Genitalien sich kontinuierlich oder sprungweise ausbreite, sodass mehrere Abschnitte gleichzeitig erkrankt und zwischen ihnen gesunde Teile sich vorfinden; ich fand das in meinen Fällen nicht bestätigt. Auch der Versuch Martins, diese Annahme durch die Möglichkeit zu stützen, dass der primäre Herd an der Vulva, Vagina etc. inzwischen verheilt sei, ist zu gezwungen, um glaubhaft zu sein. Ribbert sagt sogar in seiner neuesten Arbeit über Lungentuberkulose: „Es ist überhaupt anzunehmen, dass die Tuberkulose des Skelets und des Urogenitalapparates fast ausnahmslos hämatogen im Anschluss an vorausgegangene Lymphdrüsenerkrankungen entsteht. So wird z. B. die Tuberkulose der Tuben, an die sich die des Uterus sekundär anschliesst, kaum jemals von der Vagina aus zu Stande kommen." Ähnlicher Anschauung ist, wie aus der Arbeit von Hartz hervorgeht, auch Baumgarten. Entscheidendes kann in dieser Beziehung nur der Tierversuch bringen. Da sich in meinen 3 Fällen kein tuberkulöser Herd der unteren Genitalteile vorfand, dürfen wir wohl von einer Annahme dieser Art der Infektion Abstand nehmen; vielleicht bedarf diese Ablehnung noch bezüglich des Falles VII einer Korrektur. Es handelt sich hier um die verhältnismässig seltene Kombination von Portiocarcinom mit Tubentuberkulose, bei welcher die Erkrankung der Tube keine klinischen Erscheinungen gemacht hatte. Der Uterus zeigte ausser der weitgehenden Infiltration mit Tumorgewebe nur einen leichten Grad von Durchsetzung mit Rundzellen, wie er ungezwungen durch das Carcinom als solches erklärt wird. Von spezifisch tuberkulösen Veränderungen, von welchen die Tube strotzte, war am Uterus nichts zu bemerken. Wenn also auch die Infektion von unter her unwahrscheinlich ist, so ist das Vorhandensein von Eingangspforten für das tuberkulöse Virus infolge des blutenden Carcinoms doch anzuerkennen und die Möglichkeit einer aszendierenden Infektion nicht von der Hand zu weisen. Man könnte diese Annahme noch eher gelten lassen, wenn man an eine Verschleppung der Infektionsträger auf den Lymphbahnen des Ligamentum latum zur Tube hin unter Umgehung des Uterus denken würde; wie sehr irgend ein Er-

krankungsprozess der Genitalien die Disposition für Tuberkulose schafft, hat u. a. Schuchardt durch seine Beobachtungen von gleichzeitigen Erkrankungen an Gonorrhoe und Tuberkulose gezeigt. Ich habe aber schon oben angedeutet, dass eine Infektion der Tube mit Tuberkulose auf diesem Wege nämlich unter Umgehung des Uterus, in das Bereich der Hypothesen fällt. Am sympathischsten bleibt für alle derartigen Fälle, also auch für unsere 3 die Annahme einer hämatogenen Infektion von einem im Körper schlummernden Herde, an welchem die Bazillen anatomische Veränderungen nicht gesetzt haben, ein Standpunkt, der hauptsächlich von Bollinger vertreten wird, und in Baumgarten und seinen Schülern heftige Gegner fand. Auf dem letzten italienischen Gynäkologenkongress hat Amann erschöpfend über das Entstehen des tuberkulösen Infektionsprozesses berichtet und dabei besonders das Zustandekommen der hämogenen Infektion berührt; er führte dabei aus, dass bei älteren Kindern und Erwachsenen die tuberkulöse Infektion fast ausnahmslos vom Respirationstraktus (aërogen) aus erfolge, und zwar zunächst in den Cervikal- und Tracheobronchialdrüsen mit oder ohne Schädigung der Eingangspforte — weit seltener, wenn überhaupt, primär vom Darm (Fütterungstuberkulose) oder den Mesenterialdrüsen aus. „Unter Verkäsung der Drüsen vermehren sich die Tuberkelbazillen in den Lymphbahnen sehr stark, durch Arrosion der nahe gelegenen Blutgefässwände gelangen sie in die Blutbahn, werden auf dieser in die verschiedensten Körperorgane verschleppt und setzen dort sekundäre, tuberkulöse Herde. Es ist sicher, dass sich der primäre Drüsenherd ziemlich oder sehr weit zurückbilden, ja verkalken kann, während der in einem speziell disponierten Organ (Knochen, Niere, Genitalien etc.) befindliche sekundäre Tuberkuloseherd sich weit ausbreiten kann und auch wieder seinerseits in das Gefässsystem einbrechen und sogar eine Miliartuberkulose veranlassen kann.“ Dass eine solche Möglichkeit existiert, dass sie sogar garnicht so selten ist, beweisen die zahlreichen Sektionsfälle, bei denen man ausser einer Adnextuberkulose keine sonstigen tuberkulösen Veränderungen am ganzen Körper vorfand. Fall II dürfte in diese Kategorie gehören. Am ganzen Leibe war keine Tuberkulose nachzuweisen, allein die Tuben und Ovarien, an welchen durch einen histologisch frischen Entzündungsprozess ein Stück Netz herangezogen war, waren ausgedehnt erkrankt, und zwar von beiden Tuben bei weitem am meisten die Mitte. Nach dem Fimbrienende zu, besonders rechts, nahm die Erkrankung, wenn dieselbe auch noch

hochgradig genug war, deutlich ab, nach dem Uterus hin blieb sie, besonders links, nahezu in gleicher Intensität bestehen. Der Uterus war ohne Verdacht auf Tuberkulose. Die Erkrankung der Ovarien spricht in diesem Falle nicht gegen die Wahrscheinlichkeit einer primären Tuberkulose, da sich die Fortleitung des Krankheitsprozesses nach den Eierstöcken auf dem Lymphwege ungezwungen erklärt. Der innige Austausch in der Saftströmung beider Organe ist eine anerkannte Tatsache und durch wiederholte Injektionen der Lymphbahnen erwiesen, wenn auch neuerdings Polano bei seinen Injektionspräparaten eine „Anastomose des ovariellen Lymphstromes mit dem uterinen oder tubaren Saugadersystem“ nur ausnahmsweise angetroffen haben will. Auch im Fall V, bei dem ebenfalls jede anderweitige tuberkulöse Infektion fehlte, war die Erkrankung der Tuben gerade in der Mitte am intensivsten und nahm nach der Ampulle und dem Isthmus zu beständig ab. Die Zerstörung war eine hochgradige und ein Teil des Beckenperitoneums bereits mitergriffen. Auch hier ist, da für einen aszendierenden Prozess kein Anhaltspunkt gelten konnte, eine primäre hämatogene Tubeninfektion die einzig annehmbare Möglichkeit. Wenn ich auch für den dritten Fall, der sich durch Carcinom komplizierte, eine gleiche Form der Infektion annehmen möchte, so ist derselbe erstens mit Rücksicht auf die durch das Carcinom geschaffenen Eingangspforten nicht ganz eindeutig, zweitens ist er deshalb nicht ganz sicher in diesem Sinne zu verwerten, weil eine tuberkulöse Pleuritis bestand und alle Möglichkeiten der Übertragung durch das Sputum zugegeben werden müssen.

Eine primäre Erkrankung der Ovarien möchte ich in keinem der sieben Fälle annehmen. In dieser Beziehung besteht überhaupt noch keine unanfechtbare Beobachtung. Wenn eine tuberkulöse Oophoritis auch häufiger ist, als man bisher angenommen hatte (cf. Schottlaender, Wolff, welcher allein 145 Fälle aus der Literatur zusammengestellt hat, u. A.), so ist die primäre Art der Erkrankung doch höchst unwahrscheinlich; sie vergesellschaftet sich immer mit Eileiter- resp. Bauchfelltuberkulose oder mit beiden (Schottlaender nimmt das Peritoneum nur als Zwischenstation zwischen Tuben und Ovarien an), und auch in unseren Fällen ist sie niemals solitär beobachtet worden; ich glaube daher, dass die Ovarialtuberkulose teils auf dem Wege des direkten Kontaktes vom Peritoneum oder der Tube her, teils auf dem Lymphwege durch den kranken Eileiter meistens zu stande kommt und auch in unseren 7 Fällen entstanden ist.

Die makroskopische Veränderung der Adnexe war in unseren Fällen eine ziemlich gleichartige. Die Tuben waren fast gleichmässig in all ihren Durchmessern vergrössert, ein nennenswerter Unterschied bestand nur im Vergleich der uterinen und abdominellen Enden. Meist ist der uterine Anteil als bleifederdick, das Fimbrienende als daumendick beschrieben. Die Länge der Tube war bis zu 15 cm ausgedehnt, der Verlauf fast stets ein gewundener und vielfach geschlängelter, die Oberfläche mit frischen Tuberkelknötchen bedeckt. Dabei war die Konsistenz der gesamten Tube beträchtlich vermehrt, oft bis zu schwieliger Härte, mitunter war der Inhalt des Eileiters durchzufühlen als ein weiches, bröckliges, fast flüssiges Material, das sich aus dem offenen Fimbrienende herauspressen liess. Die Ovarien waren zum grössten Teile fest mit den Tuben verklebt oder in gemeinsame peritoneale Adhäsionsmembranen eingebettet. Die augenfälligen Veränderungen der Eierstöcke waren keine so hochgradigen, da meist nur eine Intumescenz und Bedeckung mit Knötchen auffiel. Die Vergrösserung erreichte niemals beträchtliche Grade, auch wenn der Eierstock bereits in einen verkästen Sack umgewandelt war. Darin, dass das Fimbrienende der Tuben nicht verklebt gefunden wurde, liegt der Grund, dass mir an Stelle des Eileiters faust- bis mannskopfgrosse Säcke, wie sie von Martin und Orthmann sowie von Menge, Münster und Csiky u. A. mehrfach beschrieben worden sind, niemals begegneten. Infolgedessen ist auch bei der Diagnosenstellung niemals eine Verwechslung mit Tumoren vorgekommen. v. Rosthorn sagt, dass man gelegentlich den „kompliziertesten Kombinationstumoren und abenteuerlichsten Formen der Adnexa uteri“ bei Tuberkulose begegnen könne, und Knauer berichtet über einen Fall, wo bei einem jungen Mädchen durch Austritt tuberkulösen Breies aus der erkrankten Tube in die Bauchhöhle und Abkapselung durch Pseudomembranen allmählich ein grosser Tumor zustande gekommen war, der als Ovarialcyste angesprochen und operiert wurde. Eine besonders bedeutende Ausdehnung zweier tuberkulöser Hydrosalpingen konnte Schröder-Bonn auf der Hamburger Naturforscher-Versammlung demonstrieren: es waren zwei wurstförmige, armdicke Tuben, deren Länge je 27 cm betrug.

Einer auffälligen Erscheinung möchte ich noch an dieser Stelle Erwähnung tun, nämlich, dass in allen meinen 7 Fällen von Tubentuberkulose, gleichviel welcher Infektionsart, beide Tuben fast ganz gleichmässig ergriffen waren, dass jedenfalls in

keinem der 7 Fälle eine nur einseitige Adnexaffektion zur Beobachtung gelangte. Das kann kaum ein Zufall sein. Wenn man daraufhin die Sammelberichte von Feis, Altertum und Hartz, sowie die übrige, das grosse Gebiet umfassende Literatur durchsieht, so muss man zu dem Resultat gelangen, dass ein stillschweigendes Einverständnis darüber herrscht, dass eine einseitige Tubentuberkulose ein so gut wie unbekannter Begriff ist, und dass eine gewisse Gesetzmässigkeit in einer gleichzeitigen Erkrankung beider Eileiter zu bestehen scheint. Zum Beweise dessen will ich aus den neueren Arbeiten nur einige herausgreifen: Stolper berichtet über 7 Fälle von Genitaltuberkulose; in allen Fällen waren die Tuben doppelseitig ergriffen; die gleiche Beobachtung machte Kundrat an seinen 4 Fällen von Tubentuberkulose. Auf dem 4. Internationalen Kongress für Geburtshülfe und Gynäkologie zu Rom wurde das Thema „Tubentuberkulose" ausführlich abgehandelt, merkwürdigerweise aber mit keiner Bemerkung auf die fast stets doppelseitige Erkrankung der Tuben hingewiesen. Die drei Referenten Veit, Martin und Amann sprechen nur von einer Erkrankung der Tuben, niemals ist von einer tuberkulösen Erkrankung einer Tube die Rede; auch in der ganzen von ihnen zitierten Kasuistik sind stets beide Eileiter ergriffen. So bezieht sich z. B. Amann auf die bekannte Zusammenstellung Merlettis, welcher 172 Fälle von Genitaltuberkulose gesammelt hatte und darunter 157 mal beide Tuben ergriffen fand. Dem gegenüber sind die Nachrichten über tuberkulöse Entartung nur eines Eileiters verschwindend spärlich; in dem Lehrbuch der Frauenkrankheiten von Winckel aus dem Jahre 1886 findet man eine statistische Zusammenstellung über die Häufigkeit der weiblichen Genitaltuberkulose. Danach fand Hennig 15 mal die rechte und 12 mal die linke Tube, Geil 44 mal die rechte und 42 mal die linke Tube erkrankt, d. h. bei Hennig waren 12 mal, bei Geil 42 mal beide Tuben tuberkulös ergriffen. Muss auch aus diesen Zahlen schon eine auffällige Häufigkeit der doppelseitigen Tubenaffektion resultieren, so wird dieselbe um so evidenter, wenn man bedenkt, dass es sich bei dieser Statistik nur um grob makroskopische Veränderungen gehandelt hat, und dass es nicht ausgeschlossen ist, dass in den übrigen 3 resp. 2 Fällen auch die linke Tube, wenn auch erst mikroskopisch tuberkulös war. Diese Einschränkung macht auch Polano, welcher neuerdings über 6 Fälle von Genitaltuberkulose berichtet. Er fand die Tuben jedesmal ergriffen und nur einmal eine Seite (Fall 3).

Polano schreibt darüber: „Es zeigt makroskopisch nur die linke Tube sich vergrössert, weshalb diese sowie das chronisch entzündete, nicht tuberkulöse Ovarium entfernt wurden. Auch hier fehlt also der mikroskopische Beweis von der Intaktheit der übrigen Organe, wenn auch das jetzige Wohlbefinden der Frau dieselbe erhoffen lässt."

Ich glaube daher sowohl nach meinen eigenen Untersuchungen wie nach den Ergebnissen der Literaturdurchsicht behaupten zu können, dass die Tubentuberkulose mit verschwindend geringen Ausnahmen stets doppelseitig auftritt. Als solche Ausnahmen wird man immer gelegentlich Fälle finden, bei welchen von einem tuberkulös erkrankten Darm oder anderen Organen her nur die eine betreffende Tube, welche diesem Organ anliegt, durch direkten Kontakt infiziert worden ist; dass aber auch in solchen Fällen die Tendenz zu einer Erkrankung beider Tuben besteht, dafür spricht unser Fall IV. Es ist möglich, dass wir, wenn die Frau früher zur Operation gekommen wäre, zunächst noch eine einseitige Tubenerkrankung vorgefunden hätten. Auch der Fall von Maass, bei welchem von der Nabelwunde aus eine tuberkulöse Infektion beider Tuben stattfand, beweist die Neigung zu gleichzeitiger Erkrankung beider Eileiter. Worin liegt der Grund für diese Erscheinung? Die überaus häufige, fast regelmässige Beteiligung der Tuben an der Genitaltuberkulose hat gezeigt, dass die Tube besonders empfänglich für die Entwicklung der Tuberkulose ist; die mikroskopischen Untersuchungen durch zahlreiche Beobachter haben ergeben, dass hauptsächlich die Schleimhaut mit ihren vielfachen Buchten und Windungen einen besonders geeigneten Nährboden für den Tuberkelbacillus abgibt, und ich konnte in meinen 7 Fällen gleichfalls bestätigen, dass stets die Tubenschleimhaut zuerst erkrankt war. Ohne Zweifel wird die bereits vorhandene Disposition noch erhöht durch chronisch-entzündliche Veränderungen, z. B. Gonorrhoe oder durch puerperalen Zustand. Sehr oft aber kann man von diesen die Anlage steigernden Momenten gar nichts nachweisen, und so hat man noch andere Erklärungsversuche herangezogen, vor allem die Blutversorgung der Tube. Amann sagte darüber auf dem Internationalen Kongress zu Rom: „Der aszendierende Ast der Uterina gibt nach der Basis des Ovariums zu als Hauptast den Ramus ovaricus ab, der mit der Arteria ovarica kommuniziert, als kleines Ästchen den Ramus tubarius; ebenso kommen auch von der Arteria ovarica 2 kleine Ästchen zum Fimbrien- resp. abdomi-

nellen Ende der Tube. Vom Herzen bis zu den kleinsten Arterien nimmt allerdings der Blutdruck nur ganz unbedeutend ab, nach Jacobsohn höchstens wie 6 : 5; in der Mitte der Kapillarbahn soll aber nach Donders die Hälfte des in den Arterien herrschenden Blutdrucks vorliegen. Das Kapillargebiet zwischen Ramus tubarius arteriae uterinae und dem bei Nagel an zweiter Stelle erwähnten Ramus tuberius arteriae ovaricae ist jedenfalls nicht besonders gut versorgt. Man könnte versucht sein, als Analogien die mit Blut schlecht versorgten Lungenspitzen, sowie den blutarmen Knochen heranzuziehen, die als besondere Prädilektionsstellen für Tuberkulose zu bezeichnen sind." Amann selbst will diesem Moment der Blutversorgung nicht zuviel Einfluss zugestehen, da, wie er sagt, „viel feinere physiologisch-chemische Momente, Sekretbeschaffenheit, Produktion von Antikörpern etc., die sich bis jetzt unserer Beobachtung entziehen, massgebend sind und nicht so grob anatomische wie Blutdruck, Menge und Querschnitt der versorgenden Gefässe". Berücksichtigt man aber noch einen anderen Umstand, welcher in der Tat sehr wesentlich für die Entwicklung der Genitaltuberkulose zu sein scheint, nämlich die Hypoplasie der Genitalien (unter 80 Fällen Merlettis von Uterushypoplasie waren 24 Genitaltuberkulosen!), so kann man wohl ein begünstigendes Moment darin erblicken, dass die ohnehin schon schlechte Blutversorgung in hypoplastischen Tuben noch mehr leidet und dass wenigstens bei ihnen der Grund für die häufige Tuberkulose in der ungenügenden Blutzufuhr liegen mag. Und was die Neigung zu der Doppelseitigkeit der Affektion betrifft, so wird man den Grund hierfür in der Analogie der Anlage beider Tuben, der Gleichartigkeit ihrer Saftströmung und Lage zu dem meist vorher erkrankten Peritoneum, sowie in der ausgesprochenen Disposition für Tuberkulose überhaupt erblicken können.

Was nun die histologischen Veränderungen der Tuben und Ovarien selbst betrifft, so habe ich mich bei den einzelnen Fällen ausführlich über die dabei erhobenen Befunde verbreitet. Zusammenfassend möchte ich noch bemerken, dass namentlich die Tubenschleimhaut ein besonders guter Nährboden für den Tuberkelbacillus zu sein scheint. Er siedelt sich besonders gern auf ihr an und führt dort sehr schnell zu regressiven Veränderungen des Gewebes. So fand ich in allen Fällen bereits stellenweise ausgedehnte Verkäsung weiter Schleimhautbezirke, sodass ich mitunter kaum noch eine Epithelzelle unter den Gewebstrümmern

erkennen konnte. Der zerstörende Prozess breitete sich mit besonderer Vorliebe nach der Ampulle hin aus, während der uterine Teil einen stärkeren Widerstand längere Zeit zu bieten scheint. Hier entstehen dann die in neuerer Zeit bekannt gewordenen Bilder adenomähnlicher Wucherung der drüsigen Schleimhautelemente, welche durch den chronisch wirkenden Reiz hervorgerufen werden und besonders charakteristisch für Tuberkulose sein sollen. Ich habe diese atypische Epithelwucherung auch mehrfach bestätigen können, dagegen ist mir in keinem Falle das vielfach beobachtete Bild des zuerst von Chiari als Salpingitis isthmica nodosa beschriebenen Zustandes begegnet. Hegar und seine Schüler (Bulius, Altertum) halten die Knotenbildung als für Tuberkulose charakteristisch, während Chiari und Schauta dieselbe auch bei gonorrhoischen Erkrankungen gefunden haben wollen. Die Knotenbildung bietet histologisch keinen einheitlichen Befund, sondern kann verschiedene Bilder zeitigen. Es sind entweder cystische, mit Zylinderepithel ausgekleidete Hohlräume, vielleicht Reste des Wolffschen Körpers, oder kleine abgegrenzte Verdickungen der Muskulatur der Tube ohne Hohlraum, oder aber Abschnürungen von gewuchertem Schleimhautepithel, welches seine Verbindung mit der Mucosa verloren hat. Chiari hat diese Abschnürung an einem Falle direkt beobachten können. Letzterer Modus der Entstehung würde, zumal geringe hypertrophische Zustände der Muskulatur stets dabei beobachtet worden sind, keinen Unterschied mehr bedeuten zwischen der Salpingitis isthmica nodosa Chiaris und dem Tubenadenomyom Recklinghausens, nur ist nicht einzusehen, warum diese Veränderungen, welche für Tuberkulose an sich nichts Charakteristisches besitzen, unter dem Einfluss des Tuberkelbacillus nur an dem Isthmus der Tube auftreten sollten. Vielleicht hat Stolper mit seiner Ansicht Recht, wenn er meint, dass es sich in den betreffenden Fällen um Adenomyome handele, in denen nachträglich Tuberkulose zur Entwicklung gelangt sei. Wenn andererseits die Bildung der drüsigen adenomartigen Wucherungen erst die Folge eines chronisch wirkenden krankhaften Reizes sein sollen, so könnte gelegentlich die Gonorrhoe, ebenso wie die Tuberkulose, den unmittelbaren Anlass dazu geben. Stolper möchte sogar mit Rücksicht auf das auf den Isthmus beschränkte Vorkommen der Knötchen dasselbe bei Tuberkulose am besten ganz leugnen, „da dieselbe doch meist deszendierend ist und bis an den Isthmus oft garnicht herankommt“. Er sagt: „Also nur bei aszendierender Tuberkulose wäre event. eine Salpingitis isthmica nodosa möglich, aber auch

da besteht das Bedenken, ob dieser so eminent chronische Prozess einen derartigen Reiz setzen kann, dass es zu einer Muskelhypertrophie kommt.“ In neuerer Zeit hat Stein Untersuchungen über dieses Gebiet angestellt und kommt zu dem Ergebnis, dass bei dem Zustandekommen der adenomähnlichen Wucherungen die Abschnürung und Verlagerung von epithelialen Schleimhautbestandteilen das Primäre ist, und dass sich erst nachträglich eine mehr oder weniger ausgedehnte Wucherung anschliessen könne. „Ob sie eintritt, und wie ausgedehnt sie ist, hängt im wesentlichen davon ab, welche Ernährungsbedingungen die verlagerten Epithelien finden und ob der weiter bestehende krankhafte Grundprozess die Epithelien schädigt oder nicht. Wenn diese Dinge bisher fast ausschliesslich bei Tuberkulose der Tubenschleimhaut beobachtet wurden, so mag das einerseits an Zufälligkeiten liegen, indem andere chronisch entzündliche Prozesse der Tuben weniger genau und weniger häufig histologisch untersucht werden. Es ist aber auch keineswegs ausgeschlossen, dass gewisse innere Beziehungen bestehen, indem gerade bei einer sehr langsam verlaufenden Tuberkulose die verlagerten Zellen am wenigsten direkt geschädigt werden.“ Wenn ich diese Annahme Steins mit meinen konkreten Befunden vergleiche, so komme ich zu der Ansicht, dass bei den schnellen regressiven Veränderungen, welche die Tuberkulose in den Tuben setzt, von einer Schonung der verlagerten Epithelzellen kaum die Rede sein kann.

Nicht alle Schichten der Tubenwandung räumen gleichmässig dem tuberkulösen Granulationsgewebe das Feld; besonders resistent erweist sich die Muscularis, die recht spät erkrankt und auch verhältnismässig unversehrt sein kann, selten sogar hypertrophisch gefunden wird, wenn Schleimhaut und Serosa unkenntlich zerstört sind; aber auch sie weicht schliesslich dem destruierenden Prozesse, und dann erscheint die Tube als ein einheitlich verkästes Rohr, dem man seine ursprüngliche Beschaffenheit nicht mehr ansehen kann, höchstens, dass einige Gefässlumina noch erhalten sind, welche der Verkäsung längere Zeit trotzen; auch diese habe ich oft im Zustande einer tuberkulösen Endarteriitis gefunden, namentlich war die Intima stark verdickt und verschloss das Arterienlumen; Tuberkel mit Riesenzellen lagerten sich häufig in Intima, seltener in Media. Die Serosa ist besonders leicht empfänglich für das tuberkulöse Virus, wie die Häufigkeit der Bauchfelltuberkulose lehrt; aber die in ihr verlaufenden festen Bindegewebsfibrillen und die elastischen Fasern, welche bei jedem chronischen Entzündungsprozess eine bedeutende Zunahme er-

fahren, sind widerstandsfähiger als das lockere Gewebe der Schleimhaut und Submucosa, und man erkennt die Serosaelemente auch noch in ganz verkästen Teilen als glänzende, wellig verlaufende Fasern.

Wenn ich das Resultat der histologischen Untersuchung der Tuben zusammenfasse, so habe ich im wesentlichen zwei Arten der Tubentuberkulose gefunden: die miliare und die chronisch-diffuse Form, während ich die von Williams noch als dritte aufgestellte fibroide Form nicht bestätigen konnte. Ebenso konnte ich niemals die von Kundrat beschriebene „büschelförmige", in das Tubenlumen hineinragende Epithelwucherung beobachten, ein Bild, das den bekannten Opitzschen Formen des Epithels am graviden Uterus ähnlich sehen sollte.

Das Ovarium nimmt dem tuberkulösen Prozess gegenüber eine besondere Stellung ein. Die Erkrankung zeigt sich meist in der Form einer chronischen Oophoritis und ist ausgezeichnet durch zahlreiche Verkäsungsherde, welche konfluieren und grössere käsige Kavernen bilden können. Der Follikelapparat ist meist intakt, abgesehen davon, dass sich zwischen die Follikel ebenfalls kleinzellige Entzündungsherde einschieben. Meist ist es das Stroma, welches tuberkulös erkrankt; die Tuberkel schmelzen leicht ein und fliessen zusammen, namentlich auch auf der Tunica albuginea, wo sie zunächst kleine, hirsekorngrosse Knötchen bilden. In ihrer Umgebung besteht fast ausnahmslos eine adhäsive Pelveoperitonitis. Die chronische Oophoritis markiert sich mit allen ihren Eigentümlichkeiten: die Konsistenz des Organs wird derber, die Rindenschicht ist verdickt und zeigt viel Graafsche Follikel, dieselben sind von sehr verschiedener Grösse, bis haselnussgross, und oft so zahlreich, dass makroskopisch der Zustand einer kleincystischen Degeneration besteht. Besonders verdickt ist mitunter die Tunica albuginea, das unter ihr befindliche Bindegewebe der Rindenschicht ebenfalls verbreitert und zellreicher, während im Hilus besonders die starke Vermehrung und Veränderung der Gefässe auffällt. Dieselben befinden sich oft im Zustande der Arteriitis obliterans, häufig ist ihre Veränderung tuberkulöser Natur, so dass man in der Intima hin und wieder Riesenzellen zu Gesicht bekommt. Primordialfollikel sind nur in sehr geringer Zahl vorhanden, während Graafsche Follikel, wie gesagt, kein seltener Befund sind. Verstreut durch alle diese Teile liegen frischere und ältere, isolierte und konfluierte Tuberkelknötchen, noch gut erhalten oder verkäst, und je nach der Frische des

Falles findet man kleinere oder grössere Bezirke des Ovariums käsig eingeschmolzen.

Ich habe bei der Untersuchung der Tuben im Fall V noch, wie oben geschildert, eine besondere Beobachtung machen können. Ich meine die hellglänzenden rundlichen oder ovalen Kügelchen in dem Innern der Blutgefässe, welche in beiden Tuben immer wiederkehrten und von welchen sogar die Blutkapillaren strotzend gefüllt waren (cf. Abbildung). Was die geschilderten Gebilde vorstellen, ist schwer zu entscheiden. Ich möchte noch am ehesten annehmen, dass es wirkliche Fetttröpfchen waren, welche durch Formalin fixiert worden sind. Da man aus dem Operationsberichte ersehen kann, dass das Netz ausgedehnt erkrankt war, so sollte man vielleicht glauben, dass das tuberkulös eingeschmolzene Fettgewebe des Netzes ein Gefäss arrodiert habe und so in Form von Tröpfchen in die Blutbahn gelangt sei, also eine Fettembolie, wie bei ausgedehnten Zertrümmerungen des Knochenmarks. Dabei ist es ja bekannt, dass eine Überschwemmung der Körpergefässe mit Fetttröpfchen eintritt, und dass dieselben auch das Lungennetz passieren und in die Kapillaren des grossen Kreislaufs gelangen können. Ich glaube daher, dass die Operation gerade in einem Moment eingesetzt hatte, wo eine solche Fettembolie des ganzen Körpers stattgefunden, und dass durch die Fixation in einer das Fett nicht lösenden Flüssigkeit (Formalin) die beschriebenen Bilder festgehalten wurden. Es ist mir nicht bekannt, dass schon ähnliche Befunde bei tuberkulösen Affektionen beschrieben worden sind.

Mit einigen Worten möchte ich noch auf den letzten Fall meiner Kasuistik zurückkommen, da derselbe durch die Kombination von Carcinom mit Tuberkulose besonderes Interesse bietet. Die Tuberkulose der Portio kann schon für sich, wie mehrfach beobachtet worden ist, einen so grossen Tumor verursachen, dass er als ein Carcinom oder Sarkom imponiert. So berichtet Michaelis über einen Fall von Uterustuberkulose, welche klinisch unter dem Bilde eines Blumenkohlgewächses verlief und bei welchem wegen des Verdachtes auf Carcinom die Totalexstirpation des Uterus vorgenommen wurde. Erst die mikroskopische Untersuchung ergab die tuberkulöse Natur des Leidens. Über ähnliche Fälle berichten Vassmer, Kaufmann, Altertum, Emanuel, Cornil, Fränkel u. A. Eine der unsrigen ähnliche Kombination hat Nassauer beobachtet; derselbe teilt mit, dass bei einem wegen Portiocarcinom exstirpierten Uterus oberhalb des inneren Muttermundes zwei kirschkerngrosse Knoten von

rötlich-weisser Farbe sassen, welche mikroskopisch sich als Tuberkel erwiesen. Auch die makroskopisch gesunde Corpusschleimhaut zeigte beginnende tuberkulöse Veränderungen. Der Autor nahm eine primäre tuberkulöse Infektion von aussen an. Über die Beschaffenheit der Tuben fand ich in dem Feisschen Sammelbericht, welchem ich diese Mitteilung entnommen habe, nichts verzeichnet. Der Fall unterscheidet sich von dem unsrigen dadurch, dass der Uterus dort von Carcinom und Tuberkulose ergriffen war, während wir am Uterus nur das Carcinom und die Tuberkulose nur an den Tuben beobachteten. Wenn in dem Nassauerschen Falle die Infektion von aussen sehr plausibel ist, da sie den Uterus selbst betraf, möchte ich für den unsrigen doch eher eine hämatogene Infektion annehmen aus Gründen, welche ich oben näher ausgeführt habe. Neuerdings nimmt Szasz in Budapest für seinen Fall, bei dem neben einem Carcinom der Portio eine tuberkulöse Erkrankung des Endometriums vorlag, eine Infektion desselben auf hämatogenem Wege an, da die Lungenspitzen beiderseits infiltriert waren.

Den klinischen Teil der Adnextuberkulose will ich hier nicht berühren; ich begnüge mich, auf die Bearbeitung dieser Frage in der Dissertation von Johann v. Krencki: Über die Ausheilung der Peritonealtuberkulose durch Laparotomie, Königsberg 1902, zu verweisen.

Die Erfahrungen, welche ich aus der histologischen Untersuchung meiner 7 Fälle gesammelt habe, möchte ich zum Schluss in folgenden 6 Sätzen zusammenfassen:

1. Die solitäre Ovarialtuberkulose ist bisher nicht einwandsfrei bewiesen; sie vergesellschaftet sich mit Bauchfell- und Tubentuberkulose.

2. Bei der Tubentuberkulose ist die deszendierende Form die häufigste, die nächst häufigste Erkrankung ist die auf dem Blutwege, während die aszendierende Infektion nur selten mit Sicherheit beobachtet wird.

3. Die Tubentuberkulose scheint stets doppelseitig zu sein und lokalisiert sich immer zuerst in der Mucosa.

4. Die Tuberkulose der Tube sowohl wie des Ovariums führt besonders schnell zu regressiven Veränderungen (Verkäsung).

5. Die adenomähnlichen Wucherungen des Schleimhautepithels am Isthmus der Tube gehören nicht notwendig zum Bilde der Tubentuberkulose.

6. Zum Nachweis einer Tuberkulose der Adnexe genügen die charakteristischen histologischen Veränderungen, ohne die Färbung von Tuberkelbazillen.

Herr Professor Winter möge mir gestatten, ihm für die Anregung zu dieser Arbeit sowie die Überlassung des Materials auch an dieser Stelle meinen Dank auszusprechen.

---

76. Versammlung deutscher Naturforscher und Ärzte in Breslau.

18. bis 24. September 1904.

Zum dritten Male seit ihrem Bestehen ist die Versammlung deutscher Naturforscher und Ärzte der Einladung in Schlesiens Hauptstadt gefolgt, nachdem sie 1831 und 1874 schon dort getagt hatte. In der imposanten Anzahl von 2400 haben sich die Teilnehmer aus allen Gauen Deutschlands zusammengefunden, eine Zahl, die gegenüber denen von 1831 mit 243, 1874 mit 1400 einen deutlichen Beweis liefert, welch wachsender Bedeutung und Beliebtheit diese jährliche Heerschau über die naturwissenschaftlich-medizinische Welt Deutschlands sich erfreut.

Der Eröffnungstag brachte nach den üblichen Begrüssungsreden von Seiten des Lokalkomitees sowie der staatlichen und städtischen Behörden zwei fesselnde Vorträge von Roux-Halle: „Die Entwicklungsmechanik, ein neuer Zweig der biologischen Wissenschaft“ und von Gazert-Berlin: „Die deutsche Südpolarexpedition“, letztere, von Lichtbildervorführungen begleitet, auch für die zahlreich erschienenen Damen von grossem Interesse.

Am Nachmittag vereinigte sich die gynäkologische Sektion im Hörsaal der Frauenklinik unter dem Vorsitz Küstner's, der die stattliche Versammlung von über 100 Teilnehmern begrüsste. Von den Erschienenen, die auch vor 30 Jahren schon an der Breslauer Tagesfahrt teilgenommen hatten, nenne ich ausser A. Martin, E. Fränkel, P. Müller u. A. vor allem W. A. Freund, den Senior unserer Abteilung in diesem Jahre, der in voller Frische und Rüstigkeit sich an den Verhandlungen beteiligte und dem der Vorsitzende die ganz besondere Huldigung der Versammlung darbrachte.

W. A. Freund leitete die Diskussion über die Behandlung des Carcinoma uteri mit der Vorstellung der Patientin ein, an der er vor 26 Jahren die erste abdominale Totalexstirpation ausgeführt hat: Sie erfreut sich heute noch recidivfrei des besten Wohlbefindens. In der weiteren Diskussion über dies Thema, an dem u. A. Doederlein, Mackenrodt, Küstner, A. Martin, Hofmeier, Veit, Wertheim sich beteiligten, wurde die abdominale Methode von fast allen Rednern in den Vordergrund gestellt und der Umschwung hervorgehoben, welcher in dieser Hinsicht trotz der noch immer hohen primären Mortalität seit dem Giessener Kongress eingetreten ist.

Eine weitere Gruppe von Vorträgen betraf die Technik der Laparotomie und Asepsis, in denen von Küstner und Fromme-Halle der Wert der Gummihandschuhe und besonders auch ihre leichte mechanische Sterilisierbarkeit hervorgehoben wurde, während Baisch-Tübingen für die sekundäre Eröffnung der Bauchhöhle weitgehende Indikationen aufstellte.

A. Martins Bericht über Lumbalanästhesie, die er bei Kreissenden der Greifswalder Frauenklinik mit gutem Erfolg angewendet hat, leitete eine weitere Serie von Vorträgen geburtshülflichen Inhaltes ein, unter denen noch die von L. Fraenkel-Breslau, über Funktion des Corpus luteum, Opitz-Marburg, über Pyelitis und Schwangerschaft, Jung-Greifswald, über Innervation der weiblichen Genitalien, und Andere Anlass zu grösseren Diskussionen gaben. Eine ganz vorzügliche Darstellung der Ursachen der physiologischen Drehung des Kindeskörpers unter der Geburt auf Grund rein mechanischer Momente gab Sellheim-Freiburg.

Über die Biologie der Schwangerschaft, besonders über serodiagnostische Untersuchungen, entspann sich eine lebhafte Diskussion, zu der Polano-Würzburg, Hofbauer-Wien, Freund-Halle, Schenk-Prag Beiträge geliefert hatten. An ihr beteiligten sich u. A. Veit-Halle, Uhlenhuth-Greifswald und Halban-Wien. Die beiden letzteren Redner, als Hauptexperten auf diesem Gebiete, warnten davor, allzu weitgehende Schlüsse aus den bis jetzt vorliegenden Tatsachen zu ziehen und engten die bisherigen Schlüsse Veits wesentlich ein. Die übrigen zahlreichen, aus allen Gebieten der Geburtshülfe und Gynäkologie gehaltenen Vorträge sind in dem folgenden Referate enthalten. Man gewann entschieden aus den Verhandlungen unserer Sektion den Eindruck, dass das Niveau der wissenschaftlichen Leistungen ein hohes war und die gesamte Arbeit als eine intensive und erfolgreiche bezeichnet werden kann, was gegenüber der Präponderanz des eigentlichen Gynäkologen-Kongresses immerhin hervorgehoben zu werden verdient.

Die im weitesten Masse geübte bekannte Gastfreundlichkeit der Schlesier sorgte dafür, dass auch der nichtwissenschaftliche Teil der Versammlung zu seinem Rechte kam. Für uns Gynäkologen wird das Festessen der Breslauer gynäkologischen Gesellschaft sicher in lebhaftester Erinnerung bleiben durch seine von köstlichem Humor durchwehten literarischen und bildlichen Beigaben. Auch die Stadt Breslau liess es an vergnüglichen Darbietungen nicht fehlen. Eine glänzende Festvorstellung im Stadttheater, Feste im zoologischen Garten und Südpark füllten die Abende aus. Ein Teil der Festgenossen machte Ausflüge in die schlesischen Bäder, Görbersdorf vor allem, und in das oberschlesische Hüttenrevier. Von diesen boten die ersteren den ärztlichen, die letzteren besonders den technischen Wissenschaften reiche Anregung.

Der heute zu jeder Tagesfahrt wissenschaftlicher Vereine gehörigen Fachausstellung war in einer Sammlung von Kurpfuscher-Präparaten, -Anpreisungen und -Literatur eine hochinteressante Abteilung beigefügt. Nicht am wenigsten lehrreich war in diesen eine Vorführung von Dank- und Anerkennungsschreiben aus allen Kreisen der sog. Gesellschaft!

Die Tagesfahrt der Naturforscher und Ärzte in Breslau ist jedenfalls den erfolgreichsten in jeder Beziehung beizuzählen! P. Jung.

76. Versammlung deutscher Naturforscher und Ärzte in Breslau. Abteilung für Geburtshülfe und Gynäkologie.

Bericht von Robert Cohn und Kurt Kamann-Breslau.

I. Sitzung vom 19. September 1904, 3 Uhr nachmittags.

Küstner-Breslau eröffnet die Sitzung mit einem Rückblick auf die vor 90 Jahren in Breslau abgehaltene Versammlung und weist auf die grossen Fortschritte, insbesondere der operativen Gynäkologie, seit dieser Zeit hin. Er begrüsst unter den Anwesenden mit ganz besonderer Verehrung den einen Einführenden der damaligen Versammlung, Herrn W. A. Freund, durch dessen Arbeiten über die operative Behandlung des Gebärmutterkrebses so recht deutlich diese Fortschritte zum Ausdruck kämen.

Zum Vorsitzenden für diese Sitzung wird Herr von Winckel-München gewählt.

Tagesordnung:

Herr W. A. Freund-Berlin: **Über die neuesten Ausgestaltungen der abdominalen Totalexstirpation des carcinomatösen Uterus im Anschluss an die Vorstellung einer im Juni 1878 operierten Frau.**

Die vom Vortr. vorgestellte Frau stellt das erste Beispiel einer vollkommenen Dauerheilung nach abdominaler Totalexstirpation eines carcinomatösen Uterus dar. Mitteilung der Krankengeschichte und des Verlaufes der Operation. Pat. ist jetzt 63 Jahre alt, völlig gesund, hat wesentlich an Körperfülle zugenommen und ist frei von allen Beschwerden.

F. bespricht im Anschluss an diese Vorstellung die Entwicklung der Operation für die Exstirpation des carcinomatösen Uterus. Die schlechten Resultate der ersten abdominalen Exstirpationen führten dazu, dass man nach dem Vorgange Czernys zur vaginalen Operation überging. Die Dauererfolge der letzteren waren aber so wenig befriedigende, dass eine grosse Anzahl Operateure zur abdominalen Operation zurückkehrten oder vielmehr zu einer Erweiterung des Operationsplanes von 1878 schritten nach Analogie der von L. Heidenhain erweiterten Mamma- und Zungenexstirpation. Zunächst ging man an die Mitentfernung der sicht- und fühlbaren Drüsen. Aber auch dieses Verfahren war nicht ausreichend. Erst die neueren Bestrebungen von Mackenrodt, Ries, Rumpf und Wertheim näherten sich dem erstrebenswerten Ideale am meisten. Dabei seien die Resultate dieser neuesten Operationsmethoden keine schlechteren, als die der Myomotomien Jahrzehnte hindurch waren und die der Magenresektionen heute noch sind (15—20 pCt. Mortalität). F. schliesst, indem er der Hoffnung Ausdruck gibt, dass mit dem weiteren Ausbau der abdominalen Radikaloperation bald das Ideal erreicht werden möge.

Herr Döderlein-Tübingen: **Abdominelle Exstirpation des carcinomatösen Uterus.**

Döderlein teilt zunächst seine mit der vaginalen Totalexstirpation des carcinomatösen Uterus gewonnenen Dauerresultate bei fünfjähriger Beobachtung mit.

Vom 1. Oktober 1897 bis Ende 1899 gingen der Tübinger Frauenklinik insgesamt 151 Uterus-Carcinome zu, von denen 73 = 48,4 pCt. operiert wurden.

Nach Winters Berechnung blieben bei Ausschaltung der primär und sekundär, aber rezidivfrei Gestorbenen (2 Fälle) 40,6 pCt. der Operierten geheilt, was einer absoluten Heilziffer von 19,6 pCt. entspricht, Redner schlägt vor, in den künftigen Statistiken ausser dieser Winterschen Zahl auch noch die absolute Heilziffer ohne jeden Abzug mitzuteilen, da die primäre Mortalität in Rechnung kommen sollte. In seinem Material reduziert sich dann die Zahl 19,6 pCt. auf 15,8 pCt. Auch sollte stets Corpus- und Collumcarcinom geschieden werden, da nach allgemeiner und auch seiner Erfahrung ein grosser Unterschied in der Heilbarkeit beider besteht.

D. hat bei Corpuscarcinom eine Operabilität von 62,3 pCt; von 10 Überlebenden blieben alle, also 100 pCt. rezidivfrei.

Seit Januar 1902 operiert D. abdominell. Unter 172 Carcinomen wurden 112 = 68,7 pCt. operiert. Von 46 im Jahre 1902 Operierten leben zurzeit noch 20 rezidivfrei, was einem Heilprozent von 64,5 pCt. der Operierten entspricht. Absolutes Heilprozent nach Winter 44 pCt., ohne Abzug der primär Gestorbenen 30 pCt. Das Ergebnis der Drüsensuche ist: In 26 von 65 Fällen, d. i. 24,3 pCt., wurden carcinomatöse Drüsen entfernt; bei Collumcarcinom 29 pCt., bei Corpuscarcinom 9 pCt. Unter 23 Corpuscarcinomen waren nur 2 mal carcinomatöse Drüsen gefunden, in beiden Fällen handelte es sich um sehr weit fortgeschrittene Carcinome, die eigentlich über die Grenzen der Operabilität hinausgegangen waren. Beide Frauen starben auch an den Folgen der Operation. D. glaubt demnach, dass diese mit den Erfahrungen bei den vaginalen Totalexstirpationen in Einklang zu bringenden Tatsachen dafür sprechen, dass man die Corpuscarcinome mit dem gleichen Dauererfolg vaginal operieren kann.

Ganz anders dagegen liegen die Verhältnisse bei Collumcarcinomen, wo die abdominelle Operation wesentlich bessere Erfolge verspricht, wofür D. 3 besonders beweisende Fälle demonstriert. Zwei dieser sind über 2 Jahre geheilt, trotzdem Drüsen und Ureter bereits vom Carcinom ergriffen waren.

Im 3. Falle handelte es sich um eine Rezidivoperation mit bisher völligem Erfolg. (Demonstration von Bildern und Präparaten.)

Herr Mackenrodt-Berlin: **Abdominale Radikaloperation des Gebärmutterkrebses mittels Laparotomia hypogastrica.**

M. hat durch die vaginale Igniexstirpation mit tunlichster Ausräumung der Parametrien 44 pCt. Dauerheilung erzielt, wie er auf dem Giessener Kongress mitteilte. Die späteren isolierten Drüsenrezidive einiger Fälle noch nach 8 Jahren überzeugten M. von der Unzulänglichkeit der vaginalen Operation. Die Lokalisierung der Rezidive weist auf die Punkte hin, in welchen die Operation erweitert werden muss.

Gründlichste und radikale Ausräumung der Parametrien und, wenn irgend möglich, auch der Drüsen ist zu erstreben. Hierfür gibt der Hufeisenschnitt über der Symphyse mehr Raum, als der Medianschnitt. Ausserdem wird auf diese Weise möglich, durch Zusammenklemmen des Peritoneallappens der vorderen Bauchwand mit dem Peritoneum der hinteren Beckenwand einen provisorischen Verschluss der Bauchhöhle über dem Operationsfeld im kleinen Becken zu erzielen, was zur Aufhebung des Operationschock sehr wichtig ist.

Nach diesem Operationsverfahren kamen 71 Fälle zur Operation, davon:

1901: 12 Fälle mit 2 primären Todesfällen = 16,6 pCt. und 1 nachträglichen Todesfall an bereits ante op. bestandener Pyelonephritis. Von den restierenden 9 bekamen 2 Rezidive, sodass 7 Operierte = 77,8 pCt. der Überlebenden oder 58,3 pCt. aller 12 Fälle länger als 3 Jahre gesund geblieben sind;

1902: 22 Fälle mit 4 Todesfällen = 18 pCt. 18 Überlebende, 7 Rezidive; von den Überlebenden geheilt 61,2 pCt. Von allen 22 Fällen geheilt 11 = 50 pCt. länger als 2 Jahre;

1903: 22 Fälle mit 6 Todesfällen = 27,2 pCt. 16 Überlebende, davon nachträglich gestorben 2, bleiben 14 Überlebende. Rezidive bekamen 3. Von den Überlebenden wurden geheilt 78,6 pCt. Von allen 22 wurden geheilt 11 = 50 pCt. länger als 1 Jahr.

Nach Ausschaltung der nunmehr auch für diese Operation als inoperabel erkannten schlimmsten Fälle, die nicht mehr operiert wurden, kamen zur Operation:

1904: 15 Fälle, tot 2 = 13,3 pCt., Überlebende 13, Rezidive 1, gesund zurzeit 12, von den Überlebenden geheilt 92,4 pCt. Von allen 15 Fällen geheilt bisher 80 pCt.

Das Gesamtresultat der 4 Jahre ist: Operiert 71, tot 14 = 19,7 pCt. Mortalität (unter den letzten 21 Fällen aber nur 2 Todesfälle = 9,5 pCt., was nunmehr der richtige Ausdruck der Operationsgefahr dieser Operation ist). Nach Abzug der 3 inzwischen an anderer Krankheit verstorbenen Fälle bleiben 68 Operierte, davon Rezidive 13; also geheilt 68 : 13 = 80,9 pCt. bis zu 4 Jahren.

Nach Ausschluss der 15 Fälle des laufenden Jahres 1904 ergeben sich für 1901—1903 56 Operierte mit 12 primären Todesfällen = 21,4 pCt. Ohne Rezidiv verstarben an anderen Krankheiten 3. Von den Überlebenden 41 bekamen Rezidiv 12. Es blieben also geheilt 29 = 70,7 pCt. der Überlebenden und von allen in Betracht kommenden 53 Fällen 29 : 53 = 51,7 pCt. bis über 3 Jahre.

Hierbei ist nun noch zu berücksichtigen, dass die meisten Fälle weit vorgeschritten waren und z. T. schon vorher als inoperabel exkochleiert waren. Einzelheiten und Komplikationen ausführlich in der in der Zeitschrift demnächst erscheinenden Arbeit.

Sitzung am 20. September, 9 Uhr vormittags.

Vorsitzender: Herr W. A. Freund.

Diskussion über die Vorträge der Herren Freund, Döderlein und Mackenrodt.

Küstner-Breslau hat mit der abdominalen Methode zuerst schlechte Erfahrungen gemacht und wiederholt seine bereits in Giessen ausführlich

esprochenen Bedenken. Trotzdem kann man mit der abdominalen Operation lem Carcinom gegenüber radikaleres leisten als mit der vaginalen, besonders nachdem durch Wertheim und Mackenrodt der technische Teil so bedeutend verbessert worden ist. Olshausens Vorschlag, dass man von oben exstirpieren soll, wenn die Notwendigkeit vorzuliegen scheint, den Ureter aus dem Carcinom herauszupräparieren, möchte er dahin geändert wissen, dass man, wenn man den einen Ureter eingemauert findet, dann tunlichst im Prinzip lieber das Ureterenstück resezieren und das freie Ende in die Blase implantieren soll. Die primäre Mortalität wird durch möglichst gute Präparation und Desinfektion des Carcinoms vor der Operation und durch möglichst gute Technik herabgesetzt werden können. Ist hierin das Ziel erreicht, dann gibt es über die Methode der Exstirpation des carcinomatösen Uterus keine Frage mehr. Winters Bestrebungen müssen allseits vollste Anerkennung finden.

Veit-Halle: Die primäre Mortalität ist der entscheidende Punkt. Nach Ovariotomien, Myomotomien gibt es jetzt so gut wie keine Todesfälle. Nur bei der abdominalen Carcinomoperation beträgt die Mortalität, auch bei Veit, noch 15 pCt. Der Grund der Todesfälle liegt nicht in unseren Händen oder in unserer Technik, sondern im Carcinom selbst. Nicht nur im Carcinom, sondern auch in den Drüsen finden sich virulente Keime. Eine bessere antiseptische Vorbereitung des Carcinoms selbst wird die primäre Mortalität herabsetzen. Die Operabilitäts-Statistik ist nicht allgemeingültig, sondern hängt ganz von der Art des Materials ab. Die Mackenrodtsche Technik nähert sich der anderer; das Anheften des Peritoneums an der hinteren Beckenwand kann durch Abstopfen mit Gaze ersetzt werden. Der Schnittführung ist kein ernstlicher Wert beizumessen.

Pankow-Jena: Solange nur nach Wertheim operiert wurde, betrug die Operabilität 61,7 pCt. mit primärer Mortalität von 3,8 pCt., seit dem Verfahren von Mackenrodt und Wertheim wurden 60 Fälle von 69 operiert = 87 pCt. Mit dem Mackenrodtschen Verfahren wurden 34 Fälle operiert, davon starben 14 = 41,2 pCt. Die hohe Mortalität beruht darauf, dass nur technisch sehr schwere Fälle mit diesem Verfahren angegriffen wurden. Der Tod trat auch bei dauernder Abdeckung mehrfach an septischer Peritonitis ein. Die Schwere der mit dem Mackenrodtschen Verfahren behandelten Fälle geht daraus hervor, dass, während unter 47 Operationen nach Wertheim nur zweimal ein Ureter reseziert wurde, die Ureterocystanastomose bei dem anderen Vorgange zehnmal gemacht werden musste. Die Ursache eines Exitus war sie nie.

Drüsen wurden in 40 pCt. entfernt, davon waren 50 pCt. carcinomatös. Der klinische Verlauf war sehr verschieden. Die Wundheilung bei Wertheim ist besser, die Cystitis meist nur leichter Art und von kurzer Dauer. Bei Mackenrodt ist die Wundheilung eine weit schlechtere. Trotz Drainage mit Gaze und Gummidrain nach oben und unten heilten nur dreimal die Wunden primär; sonst traten meist schwere Jauchungen ein.

Wertheim-Wien bemerkt nach kurzer Übersicht über seine Dauerresultate (älteste Fälle 5 Jahre), dass wir bei der abdominalen Operation noch nicht am Ende der Leistungsfähigkeit angelangt sind. Die primäre Mortalität würde sicher noch heruntergehen. Er selbst kann unter 17 bis 18 pCt. primäre Mortalität zur Zeit noch nicht herunterkommen. Das sei augenblicklich der schwächste Punkt der Frage. Die definitive Entscheidung erfordert längere Beobachtungsdauer.

v. Franqué-Prag stimmt Döderlein bei, dass die abdominale Operation sehr schwierig sei, insbesondere sei die venöse Blutung aus dem paravaginalen Gewebe manchmal sehr schwer zu stillen. Die Operabilitätsziffer hänge nicht nur vom Operateur, sondern auch vom Material ab. Er selbst habe nur eine kleine Statistik. Die primäre Mortalität bei vaginaler

Operation betrüge bei ihm 5 pCt., bei abdominaler 15 pCt. F. operiert als Corpuscarciome vaginal, auch einen Teil der Portiocarcinome, nur die schweren Fälle abdominal.

A. Martin-Greifswald bespricht die Technik der abdominalen Operation. Mit dem von Mackenrodt empfohlenen Hufeisenschnitt habe er früher bei anderer Gelegenheit schlechte Erfahrungen gemacht. Die Art der Präparation des Beckenbodens sei nicht neu. Der weitere Verlauf der Operation sei verschieden, je nach dem Falle. Die primären schlechten Resultate seien, wie auch Veit hervorgehoben hat, durch das Neoplasma selbst bedingt. Die höchste Etappe der Drüsen habe er bis jetzt nie erreichen können. Das mache ihn besorgt für die Dauer-Statistik. Man müsse abwarten, bis man eine längere Reihe von Jahren zur Beobachtung habe: Wir ständen daher noch nicht am Ende der Frage.

H. Freund-Strassburg glaubt, dass man mit dem alten Medianschnitt nicht mehr auskommen könne. Die Mackenrodtsche Methode sei als die beste zu bezeichnen.

Hofmeier-Würzburg ist der Meinung, dass die letzten Schautaschen Arbeiten zu berücksichtigen seien. Die Statistik sei doch ausschlaggebend für die Zukunft. Die Corpuscarcinome müssten ihrer günstigen Prognose wegen ausgeschaltet werden. Die momentane Gefahr der abdominalen Operation sei dreimal grösser als die der vaginalen. Die Drüsensuche sei sehr schwierig. Zum Schluss berichtet H. über ein Dauerresultat von 20 Jahren nach hoher Amputation der Portio bei rezidiviertem Portiocarcinom.

Döderlein-Tübingen hält es für verfrüht, wenn wir auf die Schautaschen Untersuchungen hin die Drüsenoperation aufgeben wollten. Nur muss man vor der Uterusexstirpation auf die Drüsensuche gehen. Ergibt sich dabei die Unmöglichkeit einer radikalen Operation, so dürfe nur eine palliative Operation ausgeführt werden. Die Grösse der Drüsen ist nicht entscheidend, nur die Härte. Man soll nach unten zu ganz abschliessen. Das ist nur möglich, wenn man das Beckenbindegewebe nicht zu sehr auffasert, sodass keine toten Räume entstehen. Die Wertheimsche Klammermethode hält er für sehr gut, weil das Carcinom hier mit der Bauchhöhle gar nicht in Berührung kommt. Wenn die Streptokokken bereits in den Drüsen sitzen, nützt das allerdings garnichts. Gegen solche Fälle sind wir machtlos. D. macht auch nicht den Hufeisenschnitt, sondern bedient sich der Pfannenstielschen bezw. Küstnerschen Methode des Schnittes bei fast senkrechter Beckenhochlagerung.

A. Martin-Greifswald macht auf die Schäden einer langdauernden Narkose aufmerksam und empfiehlt für die vorhergehende Exkochleation die Kokain-Adrenalin-Anästhesie.

Herr Küstner-Breslau: **Zur Kritik und Methodik aseptischer Kautelen auf dem Gebiete der gynäkologischen Laparotomie.**

K. hat sich die Erkenntnis, dass von allen Verfahren, die Wunden vor Keimen, welche den Händen anhaften, zu schützen, die Bekleidung mit sterilen Kautschukhandschuhen die zuverlässigste ist, auf geburtshülflichem Gebiete schon lange zu Nutze gemacht, auf gynäkologischem erst später, seit dem Etatsjahr 1901/2.

Die Handschuhe werden in Dampf sterilisiert, nachdem die Hände mit Seife, Alkohol, Jodtinktur, Lysol desinfiziert sind. Der Unterarm von Assistenten und Operateur wird mit einer sterilisierten Gummimanschette bekleidet. Das Anziehen geschieht trocken, während der Operation häufiges Anfeuchten der Handschuhe mit Lysollösung.

Niemals werden mit ein und derselben Gummibekleidung 2 Operationen gemacht. Für jede Operation neue Gummibekleidung, nachdem vorher Hände und Unterarm von neuem desinfiziert waren.

In analoger Weise werden die Bauchdecken der zu Operierenden mit sterilisiertem Billrothbattist bekleidet, in welchen ein Schlitz geschnitten wird, der an die Bauchwunde, ehe das Peritoneum eröffnet wird, angenäht wird. Diese Bekleidung wird erst entfernt, nachdem die Operation beendet und das Peritoneum durch fortlaufende Naht geschlossen ist.

Die Funktion des Lautenschlägers wird durch Stichersche Kontrolleure kontrolliert.

Ob diese Massnahmen eine Verbesserung bedeuten, das sucht Vortr. durch Kommentierung tabellarischer Übersichten über alle Laparotomien von Oktober 1893 bis 31. März 1904 darzutun.

Die Periode der beschriebenen Prophylaxe ist gekennzeichnet, ebenso die, wo die Operation mit nackter Hand aufhört und das Operieren mit Zwirnhandschuh-Mundbinde anfängt. Erstere dauert bis 1897/98, letztere bis 1901/2.

An Todesfällen stehen 7,2 pCt. gegenüber 7,2 pCt. oder 6,4 pCt. — 8,0 pCt. — 7,2 pCt.

Unter den Todesursachen figurieren zuerst Peritonitis, Sepsis, Schock. K. zeigte bereits auf der Münchener Versammlung, dass viele Todesfälle, die unter dem Bilde Schock verlaufen, Sepsis sind. Das bewies er durch die bakteriologische Sektion, d. h. die bakteriologisch einwandfreie Entnahme aus dem Peritoneum der eben erst Gestorbenen und die mikroskopische und kulturelle Untersuchung dieser Entnahme.

Es entfielen nun in der

Vorgummiperiode	in der Gummiperiode
66 Septische auf 120 Tote (4 pCt.)	16 Septische auf 40 Tote (3 pCt.)
also über die Hälfte.	also wenig über $^1/_3$.

Nach Abzug von 16 Uterusexstirpationen von oben und 2 Uterusrupturen, also Kranke, die bei der Operation schon septisch waren oder ihre Keime mit auf den Operationstisch brachten, von den Septischen der Vorgummiperiode und von 3 Uterusrupturen und 6 Uterusexstirpationen in der Gummiperiode bleiben

in der Vorgummiperiode	in der Gummiperiode
48 Septische auf 120 Tote,	7 Septische auf 40 Tote,
über $^1/_3$ = über 33 pCt.	nicht $^1/_7$ = 15 pCt.

Der greifbare Unterschied wird an den Myomotomien und Probelaparotomien dargetan. Auch die Morbidität hat sich nach Einführung der Prophylaxe bedeutend geändert, was von um so höherer Bedeutung ist, als wir doch eine grosse Zahl von Laparotomien bei das Leben nicht direkt bedrohenden Leiden machen.

Ähnliches, wie mit der beschriebenen Prophylaxe, ist zwar zu erreichen, wenn man sich, falls man mit nackter Hand operiert, zum Prinzip macht, möglichst wenig in das Peritoneum hineinzufassen, möglichst nur mit Instrumenten operiert. Doch ist das Hineingreifen mit der Hand selten ganz zu vermeiden; Chirurgie,

das ist ihr Schicksal, ist Handarbeit, dieses Schicksal darf aber nicht zum Fatum werden.

Wenn auch die Prophylaxis noch Lücken aufweist, so hält doch K. die definitive Ausschaltung der Hand- und Unterarm-Oberflächen der Operateure und Assistenten und der Bauchdeckenoberflächen der Operierten und ihrer funesten Einwirkung auf die Oberfläche des geöffneten Peritoneums durch Überkleidung mit sterilisierbaren und sterilisierten dichten, nicht durchlässigen Gummiüberzügen für den grössten Fortschritt, der seit der Einführung der Antisepsis gemacht worden ist.

Herr Baisch-Tübingen: **Indikationen und Resultate der Sekundäroperationen.**

Baisch spricht an der Hand von Erfahrungen, die in Tübingen bei 1100 Laparotomien und 850 vaginalen Operationen gesammelt wurden, über Indikationen und Resultate von Sekundäroperationen wegen Infektionen, Nachblutung und Ileus. Für die zirkumskripte Pelveoperitonitis ist die Kolp. post. indiziert, die auch als Probekolpotomie in allen diagnostisch denkbaren Fällen von krankhafter Komplikation des Heilungsverlaufs ausgedehnteste Anwendung verdient. Sie wurde 17mal vorgenommen, 16mal mit vollem Erfolg. Es waren 8 Drainagefälle, 9 Fälle von primär völligem Verschluss der Bauchhöhle. Unter den 17 Fällen 9 Laparotomien. Die Resultate der Relaparotomie bei allgemeiner Peritonitis mit oder ohne Ileuserscheinungen sind sehr schlecht, sämtliche 12 Fälle sind gestorben, darunter 3 Fälle mit freiem, eitrigem Exsudat. Wesentlich günstiger ist das Resultat der Relaparotomie bei mechanischem Ileus: von 13 Fällen sind 10 geheilt, darunter 1 Fall von paralytischem Ileus Olshausens. Differentialdiagnostisch ist gegenüber dem septischen Ileus vor allem die Beachtung des Pulses wertvoll, ferner das zeitliche Auftreten der Ileussymptome. bei septischem Ileus schon am 4. Tage völlige Ausbildung derselben. bei mechanischem nicht vor Ende der 1. oder Anfang der 2. Woche. einzelne leicht erkennbare Fälle ausgenommen (Darmnaht etc.). Ätiologisch spielen alte, bei der primären Operation schon vorhandene Adhäsionen die grösste Rolle, sie waren in 85 pCt. der Fälle vorhanden. Läsionen des visceralen und parietalen Peritoneums mit langdauernder Ruhigstellung der Därme sind eine wesentliche Bedingung, daher prophylaktisch Schonung des Peritoneum, kein Opium vor der Operation.

Der Ileus nach vaginalen Operationen ist häufig durch Lösung der Verwachsungen auf vaginalem Wege zu beseitigen, 4 erfolgreiche Fälle. Mitteilung der Technik. Für den Erfolg der Relaparotomie ist die Entleerung des Darmes von Wichtigkeit. Sie geschieht zur Verhütung einer Infektion der Bauchhöhle und der Bauchwunde am besten mit mittelstarkem Troicart.

Herr Fromme-Halle spricht über **die mechanische Sterilisation der Gummihandschuhe** und findet, dass eine Waschzeit von 3—4 Minuten Heisswasser-Seife und 2 Minuten 1‰ Sublimatlösung genügt, um die Oberfläche selbst höchstgradig infizierter Handschuhe steril zu machen. Die bakteriologischen Versuche wurden nur mit flüssigen Nährböden (Bouillon) angestellt, während frühere Untersucher, wie Dettmer und

Wandel und Hoehne, nur feste Nährböden verwandt hatten, woraus sich die abweichenden Resultate dieser Autoren erklären. (Der Vortrag erscheint in extenso in der Münch. med. Wochenschr.)

Herr Asch-Breslau: **Schnittführung und Naht.**

Der Medianschnitt reicht für alle Operationen aus, abgesehen von zwangsweisen Schnitten zur Abszessöffnung oder von der Mackenrodtschen Operation. Der Küstnersche wie der Pfannenstielsche Querschnitt bietet keine in die Augen springenden Vorteile und wurde dem Vortragenden entbehrlich, weil er die für die genannten Schnittmethoden geeigneten Fälle meist vaginal operierte und weil er nicht ventrifixierte. Die Sichtbarkeit und das Aussehen der Narben nach Medianschnitt kann mit denen nach Querschnitt gut konkurrieren. Hernien gibt es bei Faszieneiterung hier wie dort.

Vortr. macht die Medianschnitte möglichst klein, schneidet die Fascie nicht in der Linea alba ein, sondern er eröffnet die Muskelscheide etwas seitlich davon, schiebt den betr. Rectus beiseite und durchtrennt dann das hintere Faszienblatt in der Mittellinie. Die Bauchwunde wird, sobald angängig, durch Zuquetschen verkleinert. — Bei der Naht werden Massennähte prinzipiell vermieden; die Querriegel ermöglichen Hernien. Das Peritoneum wird mit 2 Katgutfäden von beiden Wundwinkeln her vereint, die Aponeurose durch Silkwormknopfnähte, unter Vermeidung des Muskels. Die Silkfadenenden werden mit Paquelin abgebrannt, die so entstehenden Hornsubstanzknöpfchen stechen nicht. Die Haut wird perkutan nach Pozzi mittelst eines Seidenfadens geschlossen.

Bei der Alexander-Adams-Operation macht Vortr. jederseits einen 4 cm langen Schnitt; er spaltet die Aponeurose nicht. Das vorgezogene Ligament näht er längs auf. Quernähte durchschneiden das Band. Die Ligamentstümpfe vernäht er unter einander. Hautschluss beiderseits nach Pozzi mit 1 Faden. Druckverband.

Herr v. Neugebauer-Warschau stellt **2 Fälle von Hermaphroditismus** vor, eine 44jährige Wäscherin: Erreur de sexe: Männliches Scheinzwittertum (Hypospadiasis peniscrotalis ohne Kryptorchismus, männlicher Geschlechtsdrang), sowie eine 23jährige Schriftstellerin von normaler weiblicher Entwicklung der Genitalien, aber homosexuellem Geschlechtstrieb.

Diskussion über die Vorträge der Herren Küstner, Baisch, Fromme und Asch.

A. Martin-Greifwald vermisst bei Baisch die genaue Angabe der Indikationen zur sekundären Laparotomie. Die Aschschen Resultate seien sehr gut, doch bittet er um Angaben, wie viel Jahre seit der Operation vergangen seien, ob Partus stattgefunden hätten und endlich über die Art der Krankheiten. Zum Schluss empfiehlt M. die vaginalen Operationen, die für einen grossen Teil der heute abdominal angegriffenen Fälle geeignet wären.

Pankow-Jena teilt die Resultate der nach der in Jena üblichen Nahtmethode operierten Fälle mit.

Gottschalk-Berlin ergänzt Baischs Angaben durch Erwähnung des partiellen Meteorismus mit Zunahme der Pulsfrequenz und Sinken der Temperatur. Wenn man die sichere Überzeugung hat, dass kein septischer, sondern partieller Meteorismus vorliegt, so ist die sekundäre Laparotomie vorzunehmen. Wie Asch, näht G. die Aponeurose mit unresorbierbarem Material, und zwar mit Zwirn. G. hat dabei keine Hernie gesehen.

Sticher-Breslau bemängelt die Versuchsanordnung Frommes unter Hinweis auf die ungleichmässige Oberflächenbeschaffenheit der Gummihandschuhe.

Döderlein-Tübingen macht die sekundäre Laparotomie, wenn nach 2—3 Tagen nach Anwendung aller anderen Mittel keine Flatus abgegangen sind. Er tritt für den Faszienquerschnitt ein, da dabei der Darm bei Beckenhochlagerung völlig geschont werde.

P. Müller-Bern hat auch den Querschnitt sowohl nach Pfannenstiel wie nach Küstner ausgeführt, ist aber davon zurückgekommen wegen häufiger Bildung von Hämatomen, auch nach Legen versenkter Nähte.

Kraus-Wien: Die Hämatome beim Küstnerschen Querschnitt werden nach den Erfahrungen der Schautaschen Klinik durch peinliche Blutstillung vermieden und durch Auflegen eines Sandsackes auf oder in den Verband.

Er rühmt ferner die Vorzüge der queren Schnittführung, besonders bei Virgines als Ersatz der deflorierenden, vaginalen Operation.

Asch-Breslau (Schlusswort) erwidert Herrn A. Martin, dass die genauen Angaben über seine Nahtresultate in einer Dissertation von Kschischo niedergelegt sind. Er glaubt auch, dass die vaginale Methode mehr angewandt werden müsse.

Küstner-Breslau (Schlusswort) hat zunächst weit über 100 Laparotomien mit seinem suprasymphysären Kreuzschnitt gemacht, dann an einer viel grösseren Zahl mit der Pfannenstielschen Modifikation. Auf die jüngste Anregung aus Schautas Klinik hin wird K. zunächst wieder zu seiner ursprünglichen Methode zurückkehren. Hämatome hat er sehr wenig beobachtet. K. hält es für möglich, dass manches als Hämatom gedeutete Exsudat bakterieller Provenienz ist und bringt das seltene Vorkommen solcher Exsudationen mit seiner aseptischen Prophylaxe in Zusammenhang.

Fromme-Halle (Schlusswort) erklärt Asch gegenüber, dass er meist das Sublimat an den Handschuhen mit Schwefelammonium neutralisiert hat.

Pankow-Jena erwähnt bezüglich der Hämatombildung, dass auch er 2—3 Fälle beobachten konnte. Sie lagen stets oberhalb der Faszie. Sorgfältige Blutstillung im Muskel und besonders im Fett ist nötig. Nach der Operation wird auf 1—2 Tage ein Sandsack auf den Wundverband gelegt.

Sitzung vom 20. September, 3 Uhr nachmittags.

Vorsitzender: Herr P. Müller-Bern.

Herr Delius-Hannover: **Der Einfluss cerebraler Momente auf die Menstruation und die Behandlung von Menstruationsstörungen durch hypnotische Suggestion.**

An 10 Fällen von funktionellen Menstruationsstörungen, die durch eine Tabelle mit im ganzen 60 Fällen ergänzt werden, wird gezeigt, dass die Regel durch hypnotische Suggestion in den verschiedensten Richtungen zu beeinflussen ist. — Die meisten Menstruationsstörungen sind als Teilerscheinungen allgemeiner Neurosen, im wesentlichen der Hysterie und Neurasthenie, aufzufassen und wie diese auf abnorme Erregbarkeitsverhältnisse der Grossbirnrinde zurückzuführen. Diese werden am besten durch Psychotherapie, und zwar besonders in der Form der Suggestion in der Hypnose, bekämpft.

Herr A. Martin-Greifswald: **Die Rückenmarks-Anästhesie bei Gebärenden.**

Nachdem entsprechend der Mitteilung von Bier-Dönitz die Narkose durch Kokain-Rückenmarks-Injektion mit Beihülfe von Nebennieren-Präparaten der ihr bis dahin anhaftenden Gefahren entkleidet worden,

beabsichtigte Vortragender, zunächst an physiologischen Gebärenden die Wirkung des Verfahrens festzustellen. Er hat 30 Gebärende mit Adrenalin und dann mit Kokain (in Dosen von 0,8—2 g) behandelt. Die Reaktion ist in allen Fällen positiv ausgefallen. Nur einmal war sie unvollständig, doch war auch hier die Empfindlichkeit in hohem Masse herabgesetzt. Die Dauer der Anästhesie schwankte zwischen $^1/_2$ und 3 Stunden. 23 Kinder wurden spontan geboren. 4 mal wurde bei Indikationen, welche mit der Injektion nicht in Zusammenhang standen, die Zange angelegt. 2 Kinder mussten aus Querlagen gewendet werden, 1 Kind wurde in Steisslage geboren. Die Analgesie war zunächst eine vollkommene; reichte sie aber nicht bis zur Beendigung der Geburt, so schienen die Schmerzen stärker zu sein als unter normalen Verhältnissen. Die Nachgeburtsperiode war in keinem Falle gestört, auch das Wochenbett wurde nicht nachteilig beeinflusst.

Unverkennbar war eine Verzögerung der Wirkung der austreibenden Kraft des Uterus. Die Frauen mussten zur Verarbeitung ihrer Wehen aufgefordert werden. Erstgebärende konnten nur unvollkommen und mit mehr Mühe als sonst den Kopf zum Durchschneiden bringen. Mehrgebärende gebaren mehrfach unter dem Einflusse heftiger Brechbewegungen, welche auch jetzt noch das Verfahren als eine lästige Nebenwirkung begleiten. Im übrigen waren bedenkliche Begleiterscheinungen in diesen 30 Fällen ebensowenig zu beobachten, wie bei den gynäkologischen Kranken, welche der Rückenmarks-Anästhesie unterzogen wurden. Die Operation des eingerissenen Dammes konnte in allen Fällen ohne Schmerzempfindung erledigt werden.

A. Martin hat bei seinen Beobachtungen den Eindruck gewonnen, dass die Rückenmarks-Anästhesie mit Adrenalin und Kokain ohne Gefahr für Gebärende ausgeführt werden kann. Er wird nunmehr diese Art von Narkose auch bei pathologischen Geburten in der Klinik anwenden, soweit nicht eine dringende Veranlassung die Chloroformnarkose als die geeignetere erscheinen lässt.

Herr Jung-Greifswald: **Anatomische Untersuchungen zur Innervation der weiblichen Genitalien.**

Angesichts der noch immer herrschenden Unklarheit über das anatomische Verhalten der Nerven am weiblichen Genitale hat J. an Becken von Neugeborenen erneute Untersuchungen durch mikroskopische Serienschnittmethode angestellt. Er hat dabei einerseits die Frankenhäuserschen Resultate bestätigen können, wonach in Höhe der Cervix und am Scheidengewölbe grosse Massen von Nervengewebe mit zahlreichen Ganglienzellenhaufen liegen, andererseits dieselben dahin erweitert, dass auch die ganze Vagina bis hinab auf den Beckenboden von einem dichten Netz von Nervenfasern, in das viele kleine Ganglien eingeschaltet sind, umhüllt wird. Die Grösse der zusammenhängenden Ganglien bei Cervix und Scheidengewölbe ist etwas geringer, als es Frankenhäuser durch anatomische Präparation festgestellt hat, auch ziehen zwischen die Nervensubstanz zahlreiche Bindegewebsbündel hinein. Für die Physiologie des Geburtsvorganges ergibt sich aus diesen Befunden, dass wenn durch den eintretenden Kindesteil erst einmal die obersten Nervenbündel gereizt sind, mit jeder Wehe immer neue Gebiete in Tätigkeit versetzt werden und so mit dem weiteren Herab-

treten des vorangehenden Teils immer mehr und mehr erregende Bahnen eingeschaltet werden, womit die Kraft und Häufigkeit der Wehen proportional zunimmt, bis sie am Beckenboden, wenn der gesamte nervöse Apparat eingeschaltet ist, ihre grösste Stärke erreicht. Vergleich mit einer elektrischen Batterie, in die nach und nach immer mehr Elemente eingeschaltet werden. J. macht noch darauf aufmerksam, dass nach diesen Untersuchungen die Experimente Reins, der behauptet, nach Durchtrennung sämtlicher sympathischer und cerebrospinaler Verbindungen noch Gravidität und Geburt an Tieren beobachtet zu haben, den anatomischen Boden verloren haben, da angesichts der Fülle der vorhandenen Verbindungen eine vollständige Durchtrennung derselben am lebenden Tier unmöglich ist. (Erscheint ausführlich in dieser Monatsschrift.)

Diskussion:

H. Freund-Strassburg hat auch die grössten Anhäufungen der Ganglienzellen an denselben Stellen wie Jung gefunden. Über ihren Einfluss auf den Eintritt der Geburt äussert er sich sehr skeptisch, da die Wehen auch ohne mechanischen Druck, z. B. bei Mehrgebärenden und bei engem Becken einsetzen.

Ziegenspeck-München ist der Meinung, dass für die Frankenhäusersche Anschauung die meisten makroskopischen Befunde sprechen. Über die mikroskopischen habe er keine Erfahrung.

Küstner-Breslau ist durch die Ergebnisse der Untersuchungen Jungs sehr sympathisch berührt. Denn nach seiner Ansicht ist von allen Theorien über Geburtsbeginn und Geburtsfortgang die Keilmannsche die logischste. Es ist ein Gewinn, dass diese eine weitere anatomische Stütze erfahren hat.

W. A. Freund-Berlin bestätigt, dass manche makroskopischen Bilder für Frankenhäuser sprechen; meistens aber sind die Ganglien zerstreut durch dazwischenliegendes Bindegewebe.

Herr v. Franqué-Prag: **Über pathologische Hinterscheitelbeineinstellung, nebst einem Beitrag zum normalen Geburtsmechanismus.**

Vortragender unterscheidet als „pathologische Hinterscheitelbeineinstellung" die Fixation des Kopfes mit der Pfeilnaht an der Schamfuge gegenüber der „physiologischen Hinterscheitelbeineinstellung", der häufigen und belanglosen, vorübergehenden Einstellung der Pfeilnaht des beweglichen Kopfes an der Symphyse vor dem Blasensprung; er wendet sich gegen die von Schatz versuchte Erklärung der pathologischen Hinterscheitelbeineinstellung, die von einer nach des Vortragenden Ansicht ebenfalls unrichtigen Erklärung der normalen Einstellung der Pfeilnaht in der Mitte der hinteren Hälfte des Beckens ausgeht. Schatz erklärt letztere aus einer nach vorne konvexen Krümmung des Uterus und der Kindsaxe infolge der Einwirkung der Bauchpresse, welche den Fundus uteri während der Wehen nach hinten pressen soll. Vortragender konnte an Diagrammen, die durch Auflegen biegsamer Bleistäbe auf das Abdomen der Kreissenden gewonnen sind, nachweisen, dass eine solche Rückwärtspressung des Fundus uteri nicht stattfindet. Die Umhebelung des kindlichen Kopfes mit der Pfeilnaht in oder hinter die Mitte des Beckeneinganges findet vielmehr umgekehrt durch vermehrte Anteflexion des Uterus statt, und zwar in der Norm vor dem Einsetzen der Presswehen, in der Eröffnungsperiode. Die Umhebelung

bleibt aus, und es kann zur Ausbildung einer pathologischen Hinterscheitelbeineinstellung kommen, wenn der Kopf seine normale Beweglichkeit eingebüsst hat, ehe durch die Wehentätigkeit der ersten Geburtsperiode der erwähnte normale Mechanismus sich vollzogen hat, entweder weil bei rechtzeitigem Blasensprung der Kopf eine abnorme Beweglichkeit (Hängebauch, Hydramnios, Hystereuryse u. s. w.) zu lange beibehalten hat, oder weil die Blase vorzeitig gesprungen ist, was sich unter 144 brauchbaren Geburtsgeschichten 79 mal notiert fand. Demonstration eines Uterus, bei welchem eine spontane, komplette Uterusruptur bei Hinterscheitelbeineinstellung an der hinteren, gedehnten Wand in Gestalt einer kaum 7 mm langen Fissur entstand, des dazugehörigen Beckens, eines Naegeleschen Beckens, an dem nicht nur die aplastische, sondern auch die normale Seite des Kreuzbeins vollständig mit dem Darmbein synostosiert ist. (Erscheint ausführlich in der Prager medizinischen Wochenschrift.)

Herr Schenk-Prag: **Vergleichende Untersuchungen des Blutes im Wochenbett, ein Beitrag zur Theorie der Hämagglutination.**

Über das Vorkommen und die Häufigkeit der Isoagglutination des Blutserums, sowie über die Ursachen dieses interessanten Phänomens sind die Ansichten der einzelnen Autoren noch geteilt.

Ascoli nahm an, dass die Isoagglutination des Blutserums von kranken Individuen auf Resorptionsvorgänge zurückzuführen ist, nachdem ihm gelungen war, durch subkutane Injektion von artgleichem Blut bei einem Teil seiner Versuchstiere Isoagglutination im Serum hervorzurufen.

Für diese Ansicht sprechen die Beobachtungen von Eisenberg, welcher das Auftreten von Isoagglutinationen und Isolysinen bei 150 pathologischen Fällen beobachtete.

Landsteiner, Kraus und Ludwig, Langer sprechen hingegen dem Blutzerfall im klinischen Sinne jede Bedeutung für das Entstehen von Isoagglutininen ab.

Durch die Untersuchungen von Halban, Landsteiner, v. Decastello und Sturli, Langer, von Ascoli selbst ist es erwiesen, dass Isoagglutinine bei normalen gesunden Individuen in jedem Lebensalter anzutreffen sind. Der Vortragende hat in einer früheren Arbeit die Ansicht geäussert, dass die Isoagglutination des Serum bei normalen Fällen selten anzutreffen ist und dass in den meisten positiven Fällen infektiöse oder konstitutionelle Erkrankungen aus früherer Zeit vorliegen müssen. Auf Grund neuerer Untersuchungen, die demnächst ausführlich veröffentlicht werden, schliesst sich der Vortragende der Anschauung der letztgenannten Autoren an.

Die Isoagglutinine bei Neugeborenen sind von Halban als angeboren aufgefasst worden, bei gesunden älteren Kindern und Erwachsenen müssen sie ebenfalls als angeboren betrachtet werden, so lange keine andere Ursache für ihr Auftreten gefunden werden kann.

Dass aber Resorptionsvorgänge und zwar die Resorption von Gewebselementen bei der Involution des Uterus im Wochenbett trotzdem eine Rolle bei der Bildung von Isoagglutininen spielen, konnte Vortragender durch seine Befunde beweisen.

Es wurde systematisch in der Weise vorgegangen, dass die Isoagglutination bei einer Anzahl von Fällen, die zu gleicher Zeit geboren

hatten, zu Beginn des Wochenbettes und dann am 10.—12. Tage geprüft wurde; sodann wurde als Testobjekt ausschliesslich das Blut von Graviden verwendet.

Es ergab sich, dass die Resorption von Gewebselementen im Wochenbett eine deutliche Zunahme der Isoagglutinine bewirkte, besonders bei Fällen, deren Sera schon vorher stärker waren. Die Resorption scheint nach 3 Wochen beendet zu sein, da nach dieser Zeit in Bezug auf die Isoagglutinine der Status quo ante wieder hergestellt ist.

Es konnte in Übereinstimmung mit Landsteiner und Richter festgestellt werden, dass ähnliche Schwankungen des Isoagglutiningehaltes ausserhalb des Wochenbettes nicht vorkommen.

Herr Schenk-Prag: **Über Streptokokken im Lochialsekret und über Versuche, dieselben zu differenzieren.**

Es wurden in Gemeinschaft mit Scheib Streptokokkenstämme aus normalem Lochialsekret in morphologischer, tinktorieller, kultureller Hinsicht sowie in Bezug auf Agglutination untersucht.

Über die Methode der Entnahme des Lochialsekrets und über die sonstigen Befunde wird in einer ausführlichen Publikation berichtet werden. Es kamen im ganzen 16 Streptokokkenstämme zur Untersuchung.

Es wurden Kaninchen durch 4 Monate zunächst mittelst abgeschwächten, hiernach mit virulenten Kulturen unter den gewohnten Kautelen immunisiert; Entnahme von Blut aus der Vena jugularis.

Die Agglutinationsprüfung erstreckte sich auf die eigenen Streptokokken, ferner auf die Streptokokken der anderen Fälle, sowie auf virulente, für Menschen pathogene Stämme. Nebstdem wurden alle Stämme auf Agglutination mit normalem Menschenserum geprüft.

Was die Technik anbelangt, so wurde die Agglutination mikroskopisch geprüft; zur Verwendung kamen Verdünnungen des Serum von 1 : 10 bis 1 : 1000.

Es ergab sich, dass das Serum der immunisierten Kaninchen sowohl die eigenen Streptokokken als auch die der anderen Fälle wechselseitig agglutinierte; ferner agglutinierten alle Sera die Streptokokken des als Testobjekt dienenden Stammes. Die aus dem Lochialsekret gezüchteten Streptokokken wurden von normalem Menschenblut durchweg, jedoch in geringerem Masse agglutiniert; in demselben geringen Grade aber wurde auch der virulente Stamm agglutiniert.

Unter Mitberücksichtigung der morphologischen, tinktoriellen und kulturellen Ergebnisse lässt sich sagen, dass es sich bei den aus normalen Uteruslochien gezüchteten Streptokokken um mit dem Streptococcus pyogenes artgleiche Stämme handelt.

Zur Erklärung, warum diese Streptokokken keine Temperatursteigerungen bewirken, könnten Befunde herangezogen werden, nach denen diese Keime erst am 8.—9. Tage nach der Geburt in das Uteruscavum zu gelangen scheinen. Man könnte wohl denken, dass die Streptokokken in der granulierenden Schleimhaut keine günstigen Existenzbedingungen vorfinden. Doch soll über diese Verhältnisse an anderer Stelle ausführlich gesprochen werden.

Herr Polano-Würzburg: **Der Antitoxinübergang von der Mutter auf das Kind, ein Beitrag zur Physiologie der Placenta.** Die Frage, ob Antitoxine von der Mutter auf das Kind intrauterin übertragen werden, ist praktisch (Immunisierung der Frucht durch die Mutter) und theoretisch wichtig. (Physiologisches Verhalten der fötalen Epithelien einschliesslich Placentarüberzug gegenüber eiweissartigen Körpern.) Die v. Behringsche Schule verneint auf Grund von Tierexperimenten und theoretischen Überlegungen (Fehlen des Antitoxinübertritts durch Dialysatoren) den Antitoxinübergang von der Mutter auf das Kind unter normalen Verhältnissen. Vortragender berichtet über die Ergebnisse experimenteller Versuche, die er im Laufe des letzten Jahres an Schwangeren angestellt hat. Nach Besprechung der einschlägigen Vorstellungen und der angewandten Technik teilt er als Gesamtresultat seiner Untersuchungen mit: Beim Menschen findet im Gegensatz zu der bisherigen Annahme regelmässig sowohl bei aktiver, wie auch bei passiver Immunisierung der Antitoxinübertritt von der Mutter auf das Kind durch die Placenta statt. Diese Tatsache beweist, dass bei der Beurteilung der physiologischen Funktion der lebenden Placentarzellen (Syncytium) eine rein mechanisch-physikalische Betrachtungsweise völlig unzulänglich erscheint. Dem Syncytium müssen wir notgedrungen einen äusserst komplizierten Chemismus zusprechen, wie seine bereits festgestellten sekretorischen (histolytischen) und auch selektiven Fähigkeiten (Antitoxine) beweisen. Letztere Funktion ist bei den verschiedenen Zellen des fötalen Zellstaates (Syncytium, amniotisches Epithel, Nierenepithel) ebenfalls untereinander völlig verschieden. Alles dieses beweist, dass die lebende Zelle sich nicht an die einfachen physikalischen Gesetze (Osmose, Filtration, Dialyse) bindet, dass vielmehr die verschiedene chemische Zusammensetzung des Protoplasmas der verschiedenen Körperzellen das Ausschlaggebende darstellt.

Herr Richard Freund-Halle a. S. F. hat die Liepmannschen Versuche nachgeprüft: **Gewinnung von spezifischem Serum durch intraabdominale Injektion von menschlicher Placenta bei Kaninchen.** Die Liepmannschen Befunde wurden bestätigt, gleichzeitig aber auch auf die Schwierigkeit, spezifisches Serum zu erhalten, hingewiesen. Ferner konnte F. ebenso wie Kawasoye durch das Antiplacentarserum präzipitable Substanzen im Urin Gravider in den allermeisten Fällen nachweisen. Die in seltenen Fällen auch im Urin Nichtschwangerer auftretende minimale Trübung ist durch die niemals absolut erreichbare Spezifität des Serum (Mitinjektion von Zottenstroma, etwas Blut etc.) zu erklären. In 2 Fällen von Eklampsie fand F. das mütterliche Serum bedeutend stärker präzipitabel als dasjenige von normalen Kreissenden, dagegen trat in dem vor der Entbindung entnommenen Urin in beiden Eklampsiefällen die Reaktion durch das Antiplacentarserum nur als zarter Schleier auf, um in den nun folgenden Wochenbettstagen in rapid steigender Intensität zu Tage zu treten. Bei einer Schwangerschaftsnephritis aber zeigte sich das Blutserum und besonders der Harn sehr stark präzipitabel. — F. resumiert: Es bilden sich unter dem Einfluss der wachsenden lebenden Eiperipherie normalerweise im Blut schwangerer Frauen, besonders hochgradig bei Eklamptischen, spezifische Eiweissstoffe,

hatten, zu Beginn des Wochenbettes und dann am [illegible] prüft wurde; sodann wurde als Testobjekt ausschl[illegible] Graviden verwendet.

Es ergab sich, dass die Resorption [illegible] Wochenbett eine deutliche Zunahme der [illegible] sonders bei Fällen, deren Sera schon vor [illegible] sorption scheint nach 3 Wochen beend[illegible] Zeit in Bezug auf die Isoagglutinine [illegible] gestellt ist.

Es konnte in Übereinstimmun[illegible] festgestellt werden, dass ähnliche Sc[illegible] ausserhalb des Wochenbettes nich[illegible]

Herr Schenk-Prag: **Üb[illegible] und über Versuche, dieselb[illegible]**

Es wurden in Gemeins[illegible] normalem Lochialsekret ir[illegible] Hinsicht sowie in Bezug [illegible]

Über die Methode [illegible] sonstigen Befunde wir[illegible] werden. Es kamen [illegible] suchung.

Es wurden F[illegible] geschwächten, hier[illegible] Kautelen immunis[illegible]

Die Agglu[illegible] kokken, ferner [illegible] virulente, für [illegible] Stämme auf [illegible]

Was [illegible] skopisch g[illegible] von 1 : 10[illegible]

Es [illegible] die eige[illegible] agglutin[illegible] Testob[illegible] Strep[illegible] in f[illegible] wu[illegible]

[illegible] Nenadovics-Franzensbad: **Zur Balneotherapie der Frauen-[illegible]iten.** Die Franzensbader Moorbäder setzen die [illegible]ationsprozesse im Organismus herab, nehmen die Nerven-[illegible]stanz in Anspruch, die kühleren Moorbäder greifen haupt-[illegible]hlich die Muskelsubstanz, die heisseren hauptsächlich die [illegible]ervensubstanz an. Die depressive Wirkung auf den Stoffwechsel [illegible] vermutlich der radioaktiven Eigenschaft des Franzensbader Moores [illegible]zuschreiben. Im Franzensbader Moorbade bis 38° C. sinkt die innere Körpertemperatur, der Puls und die Atmung werden ruhiger, und der Blutdruck wird herabgesetzt. Somit besteht die primäre Wirkung der Franzensbader Moorbäder in einer Herabsetzung der Funktionen. Alle Moor-(Schlamm)bäder von $38\,^1/_2{}^0$ C. und aufwärts wirken dagegen im Sinne einer Steigerung der Funktionen. Diese Erfahrung rechtfertigt die vom Verfasser schon früher in Vorschlag gebrachte Einteilung der Behandlungsweisen und

witzmethode und 2. in die Methode
t seiner Patientin eine gewisse Moorkur
l über den Zustand des Stoff-
s verschaffen. Die quantitative
Methoden im einzelnen erörtert,

ormittags.

rten
ecken;

n Ileum und

gen Besichtigung von
n Aufblasen der Vagina.

es-Wien: **Röntgenbilder von**
er Mischung von Wismuth und

istriert: 1. und 2. **neue Modifikationen**
ters; 3. **eine gestielte Nadel zum gleich-**
erer Ligaturen; 4. **ein neues Modell seines**

ürzburg: **Demonstration eines Steinovariums.**

n - Breslau zeigt **nach vorderem extraperitonealen**
tt **wegen Carcinom der Portio vaginal exstirpierten**
Placenta in situ. Starkes ausgetragenes Kind wurde
Forceps extrahiert. Glatter Verlauf für Mutter und Kind.

meier-Würzburg demonstriert: 1. **echte Ovarialschwanger-**
2. wiederholte Tubenschwangerschaft in derselben Tube,
das Corpus luteum in dem Ovarium der anderen Seite
befand.

Diskussion:

J. Veit-Halle hat einen Fall von Schwangerschaft im 6. Monat ohne Corpus luteum gesehen.

L. Fränkel-Breslau hält das Abbinden der Tube mit Katgut für nicht sicher, sodass eine innere Überwanderung in dem Hofmeierschen Fall nicht ausgeschlossen sei.

Gottschalk-Berlin weist darauf hin, dass gerade bei Tubargravidität das Corpus luteum häufig auf der andern Seite zu finden sei.

Küstner-Breslau teilt einen Fall von doppelseitiger Tubenunterbindung mit, wo die Pat. später gravid wurde.

Neugebauer-Warschau erwähnt einen Fall von Tubargravidität nach Uterusexstirpation.

3. **Präparat einer vollständigen Inversio uteri ohne mechanisches Moment.**

die nachweislich in den Urin übergehen. Die genaueren Details sind noch nicht bekannt.

Herr J. Hofbauer-Wien: **Biologisches von der menschlichen Placenta.**

Im Anschlusse an seinen Vortrag auf dem diesjährigen Anatomenkongress in Jena über die assimilierende Fähigkeit der Placenta für Fette, Eisen und Eiweiss bespricht Vortr. experimentelle Untersuchungen betreffs des Übergangs kolloidaler Lösungen von Mutter auf Kind. Nach intravenösen Injektionen von kolloidalem Silber und von Kieselsäure in verdünnten Lösungen konnten niemals diese Stoffe im Fötus nachgewiesen werden. Fernerhin werden Versuche erwähnt von Verfütterung spezifischer Fette an trächtige Tiere. Nach Fütterung von mit Sudan- oder Alkannarot gefärbten Fetten konnten diese Farbstoffe im Fötalblut nachgewiesen werden; sie konnten nur von Fetten oder Fettsäuren getragen ins Fötalblut gelangt sein. Sesamöl liess sich mittels der Baudoinschen Reaktion im Fötalleib nicht nachweisen nach Verfütterung von Sesamöl an das Muttertier. Dagegen war Jod nachweisbar nach Eingabe von Jodipin ins Muttertier. Entscheidend waren Versuche mit Kokosölfütterung. Dieses Öl ist durch den hohen Laurinsäuregehalt charakterisiert. Da Laurinsäure im Tierkörper sonst nicht vorkommt, so musste der positive Ausfall der Untersuchung der Föten auf Laurinsäure als beweisend dafür angesehen werden, dass zum mindesten Fettsäuren die Placenta passieren. Ob Fett als solches durchgeht, war damit nicht erwiesen. Für die Fähigkeit der Placenta, Ester im allgemeinen zu spalten, spricht die vom Vortr. erhobene Tatsache der Salolspaltung. Die in den embryonalen Organen nachweisbaren Fette müssen daher in ihren Komponenten vom Blutfett, resp. Nahrungsfett der Mutter abgeleitet werden. Fett ist im Fötus insbesondere in grösserer Menge in der Leber nachzuweisen, ferner im Herzen und der Niere, sowie im Ovarium, und zwar insbesondere dann, wenn hier Follikel zur Reife kommen; dieser letztere Vorgang ist dann kombiniert mit starker Erweiterung der Kapillaren des Uterus, subepithelialen Hämatomen daselbst, sowie Ansammlung von Blut in der Corpushöhle, Wanderzellen durchsetzen die Schleimhaut, somit durchwegs Erscheinungen, welche lebhaft an die Beobachtungen bei der normalen Menstruation erinnern.

Herr Nenadovics-Franzensbad: **Zur Balneotherapie der Frauenkrankheiten.** Die Franzensbader Moorbäder setzen die Oxydationsprozesse im Organismus herab, nehmen die Nervensubstanz in Anspruch, die kühleren Moorbäder greifen hauptsächlich die Muskelsubstanz, die heisseren hauptsächlich die Nervensubstanz an. Die depressive Wirkung auf den Stoffwechsel ist vermutlich der radioaktiven Eigenschaft des Franzensbader Moores zuzuschreiben. Im Franzensbader Moorbade bis 38° C. sinkt die innere Körpertemperatur, der Puls und die Atmung werden ruhiger, und der Blutdruck wird herabgesetzt. Somit besteht die primäre Wirkung der Franzensbader Moorbäder in einer Herabsetzung der Funktionen. Alle Moor-(Schlamm)bäder von $38\,^1/_2{}^0$ C. und aufwärts wirken dagegen im Sinne einer Steigerung der Funktionen. Diese Erfahrung rechtfertigt die vom Verfasser schon früher in Vorschlag gebrachte Einteilung der Behandlungsweisen und

deren Benennung in: 1. Schwitzmethode und 2. in die Methode ohne Schwitzen. Ehe ein Arzt seiner Patientin eine gewisse Moorkur vorschreibt, sollte er sich speziell über den Zustand des Stoffwechsels bei der Kranken Kenntnis verschaffen. Die quantitative Dosierung der Moorbäder wird für beide Methoden im einzelnen erörtert, ebenso die Reaktion des Körpers auf beide.

Sitzung vom 21. September, 8 Uhr vormittags.

Vorsitzender: Herr Hofmeier-Würzburg.

Demonstrationen:

R. Freund-Halle demonstriert: 1. **einen sehr gut konservierten medianen Sagittalschnitt durch ein normales weibliches Becken; 2. eine modifizierte Tarniersche Achsenzugzange.**

Frank-Köln: **Das Präparat eines zwischen Ileum und S. Romanum entwickelten Carcinoms.**

Foges-Wien: **Kolposkop zur gleichzeitigen Besichtigung von Vagina und Portio vaginalis uteri durch Aufblasen der Vagina.**

R. Stegmann-Wien und A. Foges-Wien: **Röntgenbilder von Placenten, deren Venen mit einer Mischung von Wismuth und Sesamöl injiziert sind.**

Preis-Kattowitz demonstriert: 1. und 2. **neue Modifikationen des Kurzschen Nadelhalters; 3. eine gestielte Nadel zum gleichzeitigen Legen mehrerer Ligaturen; 4. ein neues Modell seines Uterus-Dilatators.**

Polano-Würzburg: **Demonstration eines Steinovariums.**

Kamann-Breslau zeigt **nach vorderem extraperitonealen Uterusschnitt wegen Carcinom der Portio vaginal exstirpierten Uterus mit Placenta in situ.** Starkes ausgetragenes Kind wurde lebend mit Forceps extrahiert. Glatter Verlauf für Mutter und Kind.

Hofmeier-Würzburg demonstriert: 1. **echte Ovarialschwangerschaft; 2. wiederholte Tubenschwangerschaft in derselben Tube, wobei das Corpus luteum in dem Ovarium der anderen Seite sich befand.**

Diskussion:

J. Veit-Halle hat einen Fall von Schwangerschaft im 6. Monat ohne Corpus luteum gesehen.

L. Fränkel-Breslau hält das Abbinden der Tube mit Katgut für nicht sicher, sodass eine innere Überwanderung in dem Hofmeierschen Fall nicht ausgeschlossen sei.

Gottschalk-Berlin weist darauf hin, dass gerade bei Tubargravidität das Corpus luteum häufig auf der andern Seite zu finden sei.

Küstner-Breslau teilt einen Fall von doppelseitiger Tubenunterbindung mit, wo die Pat. später gravid wurde.

Neugebauer-Warschau erwähnt einen Fall von Tubargravidität nach Uterusexstirpation.

3. **Präparat einer vollständigen Inversio uteri ohne mechanisches Moment.**

Herr Sellheim-Freiburg i. B.: **Die mechanische Begründung der Haltungsveränderungen und Stellungsdrehungen des Kindes unter der Geburt.**

Der Geburtskanal ist ein von elastischen Weichteilen allseitig umgebener Schlauch, der durch die Beckenknochen wie durch ein Gerüst vielfach gestützt ist. Im Anfangsteil verläuft er gerade, dann kommt ein ziemlich scharfes Knie, den Schluss bildet ein in sanftem Bogen auslaufendes Endstück.

Die Progressivbewegung, die Haltungs- und Stellungsänderungen bilden zusammen die Geburtsmechanik.

Die Hauptsache bei der Haltungsveränderung des Kopfes unter der Geburt ist, dass er bei Hinterhauptslage durch Senkung des Hinterhauptes aus einer mässigen Flexion, die seine „natürliche Haltung" darstellt, in eine ausgesprochene „starke Flexion" übergeht, die erst gegen Ende der Geburt einer immer stärker werdenden Deflexion Platz macht.

Die unter der Geburt sich ausbildenden Haltungsveränderungen des übrigen Fruchtkörpers sind Graderichtung der Wirbelsäule aus ihrer C-förmigen Krümmung, Zusammendrängung der Oberarme auf der Brust, zu gleicher Zeit das Emporsteigen der Schultern nach dem Kopfe zu, und schliesslich gegen Ende der Austreibung die Ausstreckung der unteren Extremitäten. An Schulter- und Beckengürtel findet auf diese Weise ein besonderer Antrieb statt.

Bei Gesichtslagen (Schnauzengeburten beim Tier) gerät der Kopf in eine starke Deflexionshaltung und gewinnt erst während der Austrittsbewegung seine normale Haltung wieder.

Bei vorangehendem Steiss werden die Oberschenkel an der Bauchseite emporgeschlagen.

Zu auffälligen Stellungsänderungen kommt es erst in dem Knie des Geburtskanales.

Die Haltungsänderung des Kopfes wird durch seine ellipsoide Gestalt erklärt. In dem graden Teil des Geburtskanales stellt er sich so ein, dass die Längsachse des Ellipsoides mit der Längsachse des Geburtskanales zusammenfällt. In dem gebogenen Teil bildet die Längsachse des Ellipsoides jeweils eine Tangente an der gebogenen Achse des Kanales. Der Beweis für die Richtigkeit dieser Ansicht wird experimentell und mathematisch erbracht.

Streckung der Wirbelsäule, paralleles Zusammenführen der Arme auf der Brust, Verschieben der Schultern kopfwärts, Ausstreckung der unteren Extremitäten werden durch Schnürung in dem elastischen Geburtsschlauch bezw. durch Verminderung des Gebärmutterquerschnittes hervorgerufen. Die Frucht wird dadurch zylindrisch gestaltet = Fruchtzylinder.

Die seither angeführten Ursachen der Stellungsdrehungen des Kopfes können alle gelegentlich mehr oder weniger mitwirken.

Vielfache Experimente gaben S. den Schlüssel zu einer sehr einfachen universellen Erklärung der Stellungsdrehungen. Die austreibenden Kräfte müssen einen gleichmässig nach allen Richtungen biegsamen Fruchtzylinder durch den symmetrisch gebauten Geburtskanal

ohne jede Stellungsänderung, also ohne jede Drehung um seinen Höhendurchmesser, hindurchtreiben.

Der Hauptfaktor für die Stellungsdrehung ist in den Eigentümlichkeiten des Kindskörpers und zwar in seiner ungleichmässigen Biegsamkeit zu suchen.

Kaltenbach hatte die Biegungsverhältnisse der Halswirbelsäule hinsichtlich der Geburtsmechanik zu studieren angefangen. Ostermann folgte ihm in einer aus der Martinschen Klinik stammenden Arbeit. Sellheim hat sich in weitgehendster Weise über die Biegungsverhältnisse der fötalen Wirbelsäule in allen bei der Geburt in Betracht kommenden Wirbelsäulenabschnitten, insbesondere in der Geburtshaltung des Kindes orientiert.

Das primäre „Biegungsfacillimum" des Fruchtkörpers liegt an der Halswirbelsäule nackenwärts, an der Brustwirbelsäule schulterwärts, an der Lendenwirbelsäule hüftwärts. Dazu kommt durch die Geburtshaltung an der Halswirbelsäule bei Hinterhauptslage eine Verstärkung des primären Biegungsfacillimum durch eine „Deflexionstendenz", und bei Gesichtslage eine das primäre Facillimum überkompensierende „Flexionstendenz".

An der Brustwirbelsäule werden durch die vorn zusammengedrängten Arme und bei vorangehendem Steiss an der Lendenwirbelsäule durch die emporgeschlagenen Beine grössere Kontraste zwischen den in sagittaler Richtung liegenden Biegungsdifficillima und den in frontaler Richtung liegenden Facillima erzeugt, weil die an der Bauchseite emporgepressten Ertremitäten in sagittaler Richtung wie Schienen wirken. Diese Angaben werden durch vielfache Radiogramme und experimentelle Feststellungen an Neugeborenen u. s. w. belegt.

Das mechanische Problem ist demnach ein ziemlich einfaches geworden. Wir haben es bei dem Geburtsobjekt mit einem Zylinder zu tun, der sich unter der Geburt dem Knie des Geburtskanales entsprechend biegen muss, in dessen einzelnen Abschnitten aber eine ungleichmässige Biegsamkeit herrscht, derart, dass das Biegungsfacillimum und Difficillimum aufeinander senkrecht stehen (Brust- und Lendenwirbelsäule), bezw. in diametral entgegengesetzten Richtungen angeordnet sind (Halswirbelsäule). Es lässt sich durch mathematische Konstruktion und physikalisches Experiment beweisen, dass ein jeder ähnlich wie der Fruchtzylinder situierter Zylinder mit einem Biegungsfacillimum und Difficillimum, wenn die verbiegende Kraft in irgend einem Winkel zu dem Facillimum zieht, sich solange um seine Achse dreht, bis das Facillimum mit der Richtung der verbiegenden Kraft zusammenfällt, ehe er bezw. während er die Biegung annimmt. Tatsächlich wälzt sich auch der Fruchtzylinder immer solange um seine Längsachse herum, bis sein Biegungsfacillimum mit der Ebene, in welcher der Geburtskanal gebogen ist, zusammenfällt, d. h. bis im einzelnen der Nacken, die eine Schulter oder die eine Hüfte sich nach vorn gegen die Schossfuge gedreht hat.

Es wird weiter durch mechanische Berechnung und physikalisches Experiment bewiesen, dass für die Drehung des Kopfes noch ein zweiter besonderer Mechanismus in betracht kommt, welcher sich durch Einzelkräfte erklären lässt.

Die wirksame Kraft ist bei Hinterhauptslage die „Deflexionstendenz“ und bei Gesichtslage die „Flexionstendenz“. Diejenige Partie des Kopfes, welche das Bestreben hat, aus der ihm aufgezwungenen Geburtshaltung sich zu heben, gerät nach vorn.

Ausser den mathematischen Beweisen und den physikalischen Apparaten, welche den Ansatz zu den Drehungen des Hinterhauptes, des Kinns, einer Schulter, einer Hüfte nach vorn zeigen, werden Nachbildungen von Kindskörpern vorgeführt, welche den vollständigen Ablauf der Geburtsmechanik in Hinterhaupts-, Gesichts- und Steisslage erkennen lassen.

Nach diesen durch vielfache Demonstrationen erläuterten Untersuchungen liegt der Hauptgrund für die Stellungsänderungen der Frucht unter der Geburt in den ungleichen Biegungsverhältnissen des Fruchtzylinders. Diese physikalischen Eigenschaften der Frucht sind in erster Linie in den primären Biegungsverhältnissen der fötalen Wirbelsäule zu suchen, werden aber unter der Geburt durch die veränderte Haltung der Frucht noch prägnanter gestaltet. Der Fruchtzylinder ist entsprechend der Biegung des Geburtskanales „zwangläufig“ und muss in dessen Richtung verbogen werden. Infolge der ungleichmässigen Biegsamkeit der einzelnen Abschnitte des Fruchtzylinders nach verschiedenen Richtungen erfolgen bei der in dem Knie des Geburtskanales notwendigerweise eintretenden Verbiegung elastische Spannungen, welche durch das Verbiegen in ungünstigem Sinne immer von neuem erzeugt werden und den Fruchtzylinder an der betreffenden Stelle solange um seine Längsachse drehen, bis die Stellung erreicht ist, in welcher die Abbiegung des Fruchtzylinders im Sinne des Geburtskanales am leichtesten erfolgen kann.

Bei dem Kopf wird dieser Drehmechanismus noch unterstützt (Hinterhauptslage) bezw. abgeändert (Gesichtslage) durch elastische Kräfte, welche durch die unter der Geburt notwendigerweise eingenommene Zwangshaltung hervorgerufen werden (Deflexions- und Flexionstendenz).

Diese Erklärung passt für die Drehung des Kopfes aus jeder Stellung, für Beugehaltung und Streckhaltung, für den Schulterdurchtritt, für Kopf- und Steisslage, für lebendes und totes Kind, für Mensch und Tier.

Diskusssion:

W. A. Freund-Berlin möchte auch den Einfluss physiologischer Momente auf die Geburt nicht ausser Acht gelassen haben.

Döderlein-Tübingen vermisst die Erklärung für die Mechanik der pathologischen Lagen.

Sellheim-Freiburg (Schlusswort) erklärt, dass die physiologischen Momente eben die den Geburtsschlauch bildenden Beckenmuskeln seien. Herrn Döderlein erwidert er, dass die Erklärung der pathologischen Lagen Aufgabe seiner nächsten Arbeiten sei. Es gäbe keine Regel ohne Ausnahme.

Diskussion über den Vortrag von Franqués.

W. A. Freund-Berlin macht darauf aufmerksam, wie gut es in diesem Falle gewesen sei, dass es zum Kaiserschnitt und besonders zur Symphyseotomie zu spät war, da es sich um eine doppelseitige Ankylose gehandelt habe.

J. Veit bemängelt die Bezeichnung: Nägelesches Becken und möchte dafür „ankylotisch quer verengtes Becken" gesetzt wissen.

v. Franqué (Schlusswort) wollte auf die Ätiologie des Falles nicht eingehen.

Herr v. Neugebauer-Warschau: **Ein Kaiserschnitt, der gemacht wurde, ein Kaiserschnitt, der nicht gemacht wurde, und ein Kaiserschnitt, der hätte gemacht werden sollen.** Redner demonstriert zunächst die Photogramme dreier Frauen: Kaiserschnitt bei lumbosakralkyphotischem Becken, spontane Geburt bei vorbereitetem Kaiserschnitt bei einer 104 cm hohen rachitischen Zwergin, Verschluss einer Vesicocervicouterinfistel bei einer Multipara mit spondylolisthetischem Becken (Conjug. obstetrica: Abstand zwischen 3. Lendenwirbel und oberem Symphysenrande 6 cm), welche von einem anderen Arzte statt mit Kaiserschnitt per vias naturales entbunden worden war mit Kraniotomie. Im Anschluss an diese drei Fälle demonstriert Redner **eine Reihe von Präparaten aus dem Gebiete der Beckenpathologie, darunter mehrere Unica**: ein rachitisches Becken, bei dem die Lordose der Wirbelsäule so kolossal ist, dass der 4. Lendenwirbelkörper teilnimmt an der Bildung der Gelenkpfanne für den rechten Oberschenkelkopf, ein lumbosakralkyphotisches Becken mit Synostosis sacroiliaca einerseits (Naegele) [letaler Kaiserschnitt von Prof. Pajot ausgeführt]), mehrere spondylolisthetische Becken aus seiner eigenen Sammlung, eine instruktive Reihe von Wirbelpräparaten mit ein- oder beiderseitiger Spondylolysis interarticularis arcus vertebrae, ein Frakturbecken (Selbstmord einer Hochschwangeren durch Sprung aus dem Fenster vom III. Stock aus. Kaiserschnitt post mortem). Ferner demonstriert Redner eine grössere **Sammlung von Photogrammen aus der klinischen und anatomischen Kasuistik der Beckenlehre,** ca. 200 Photogramme, endlich ein anatomisches Präparat von gleichzeitiger Intra- und Extrauterinschwangerschaft (das intrauterine Ei 10 Wochen alt, das extrauterine 17 Tage). Redner verfügt über zwei eigene Beobachtungen und hat eine Gesamtkasuistik von 142 Fällen zusammengestellt, welche demnächst publiziert werden wird.

Herr Wagner-Wien demonstriert

1. **Verkalkung der Tubenfimbrien;**
2. **Multiple Tumoren im Uterus eines Kaninchens.**

Herr Döderlein-Tübingen demonstriert am Phantom die Technik der **subkutanen Hebotomie** mittels der Giglischen Säge, mit der er gute Erfolge hat. Grossen Wert legt er auf das Anlegen eines Gummi-Beckenringes vor der Durchsägung des Knochens, um ein plötzliches zu starkes Klaffen zu verhüten. Er legt erst die Säge an die richtige Stelle, macht dann die Wendung, durchsägt dann den Knochen und extrahiert schliesslich den Kopf.

Diskussion:

Baumm-Breslau begrüsst die Anregungen D.s mit Freude und wird trotz seiner bisherigen schlechten Resultate die so modifizierte Hebotomie von neuem anwenden. Er fragt D. an, ob er nicht Weichteilverletzungen gesehen habe.

Döderlein (Schlusswort) erwidert, dass er, da er subkutan operiert, nie solche gesehen habe.

Diskussion über die Vorträge von Schenk, Polano, R. Freund und Hofbauer.

Veit-Halle a. S. hat die letzten Vorträge mit einer gewissen Befriedigung gehört; bewiesen sie ihm doch, dass sein Versuch zum weiteren Studium der Schwangerschaft unter Zuhilfenahme der modernen biologischen Methoden anzuregen, nicht ohne Erfolg geblieben ist. Uns allen schwebt dabei als wichtiges, praktisches Ziel die Verbesserung unserer Kenntnisse der Pathogenese der Eklampsie vor. Allerdings darf man sich die Verhältnisse nicht so einfach denken, dass man nun schnell ein Eklampsieserum erfinden kann. Wir werden dieses auch nicht so leicht chemisch bestimmen, als wir hoffen können, es durch seine Wirkungsweise zu isolieren.

Aber gerade mit der Eklampsiefrage haben wir Zeit gewonnen, weil die Praxis unsere Therapie derselben wesentlich gefördert hat, sodass die Eklampsie sehr an Gefahr verloren hat. V. betrachte die Ruhe für dessen Arbeit hierbei für besonders glücklich; wir haben bisher die Grenze des Erlaubten bei unseren Experimenten nicht überschritten, und er richtet die Mahnung an die Mitarbeiter, auf diesem Gebiete dieser Selbstbeschränkung treu zu bleiben; selbst mit der Entnahme von Blut zu Versuchszwecken sei man vorsichtig!

V. geht dann auf den Ausgangspunkt seiner Arbeiten, auf die Zottenverschleppung, die Deportation ein. Zotten tauchen mit ihrer Oberfläche in mütterliches Blut ein; dass sie etwas aus dem Blut aufnehmen und etwas wieder abgeben, war bekannt. Nur war man über die Art dieser Vorgänge im Unklaren. Nun findet man Zottenepithelien, ja selbst Zottenteile in mütterlichen Venen; sie müssen hier verschwinden, also resorbiert werden. Am bekanntesten ist der Befund Schmorls von Syncytium in Lungenarterien; in dezidualen Venen findet man regelmässig Zotten und Zottenteile. Aus ihrer Resorption lag es nahe, Schlüsse auf die Ernährung und den Stoffwechsel der Frucht im allgemeinen zu ziehen; die Frucht gibt nicht nur chemische Substanzen, sondern auch korpuskuläre Elemente an den mütterlichen Blutstrom ab. Es kann ja sein, dass das Biogenmolekül allein zu unserem Verständnis des normalen Stoffwechsels ausreicht; aber es schien V. von Interesse zu sein, die Folgen zu studieren, die sich an die Aufnahme von Zottenbestandteilen anknüpfen können. Dabei besteht die grösste Schwierigkeit darin, dass man mit diesem Vorgang die verschiedensten Folgen in Verbindung bringen muss. Er hofft, dass der Nachweis des Zusammenhanges der Eklampsie mit Deportation gelingen wird; bei Blasenmole findet man oft genug Zottenepithel in mütterlichen Venen, bei Eklampsie dagegen nicht oder nur extrem selten; aber auch das Chloasma uterinum, die Placentaradhäsion, die vorzeitige Lösung der Placenta bei normalem Sitz und manche Form der Schwangerschaftsniere hängt hiermit zusammen. Warum in dem einen Fall diese, in dem andern Fall eine andere Folge eintritt, ist noch unbekannt; irgend welche anatomische Unterschiede müssen die Ursache sein. Weil aber das Eindringen von Zottenteilen eine vielseitige Bedeutung hat, gab V. dem Vorgang einen besonderen Namen und liess Nebensachen, wie z. B., ob die Zotten noch mit dem Ei in Verbindung stehen, ob es sich nur um Epithelien handelt etc., bei der Nomenklatur ausser acht; sie leben und proliferiern oft in den Venen, sie sterben in anderen Fällen bald ab.

Die Ernährung des Fötus kann man natürlich nicht aus der Kenntnis des osmotischen Druckes allein verstehen; man muss ihn kennen, um eine sichere Basis zu haben; aber so interessant auch die Ergebnisse dieser Untersuchungen sind, die V. zuerst anstellte und die Zangemeister mit Erfolg fortsetzte, so sicher genügen sie nicht, um eine Stoffbewegung nach zwei Seiten zu erklären. Das geht nur durch chemische Prozesse, die wir in die Chorionepithelien verlegen. Hier gibt uns Ehrlichs Theorie die beste

Erklärung. Nur diejenigen Stoffe gelangen aus dem Blutstrom in den Fötus, für welche in den Chorionepithelien haptophore Gruppen bestehen oder deren Zerlegung und Wiederaufbau hier möglich ist, und nur diejenigen Stoffe gelangen aus dem Fötus in das mütterliche Serum, für die hier haptophore Gruppen vorhanden sind.

Herrn Hofbauers Arbeit erkennt V. gern an; der Nachweis von Albumosen in der Placenta und ihr Fehlen im mütterlich-kindlichen Serum ist eine wesentliche Vermehrung unserer Kenntnis; sein Vergleich der Chorionzotte mit der Darmzotte scheint ihm aber nicht sehr glücklich; erstere taucht in Blut ein, letztere in eine Flüssigkeit, die sich zersetzt. Die Aufnahme von Eisen hat V. schon in einer früheren Arbeit besprochen; die gleichzeitige vermehrte Abgabe an die Gewebe der Mutter sieht er als eine weitere Stütze der Verwertung der Ehrlichschen Theorie für den Stoffwechsel an.

Auch die selektive Tätigkeit, welche Polano annimmt, weist auf eine besondere chemische Bindung in den Chorionepithelien hin. Die Vermehrung der Agglutinine im Puerperium erklärt sich V. aus der grösseren Menge von Rückbildungsprodukten, die im Wochenbett in den Kreislauf gelangen. Dass das kolloidale Silber nicht übergeht, scheint ihm nach unseren sonstigen Erfahrungen auch erklärlich; mit dem Ultramikroskope kann man die corpuskulären Elemente direkt sehen.

Bestätigen sich die Versuche von Liepmann und R. Freund weiter, so scheint ihm aber darin neben der normalen Deportation auch ein wichtiger Beweis zu liegen gegen die Ansicht, die Pfannenstiel neuerdings wieder vertritt, dass die mütterliche Lippe nicht eröffnet werde.

Zum Schluss teilt V. ein weiteres Experiment seines Schülers Kawasoge mit:

Tut man Placenta in ein spezifisches Serum, so sieht man nach einigen Stunden die ganze Placenta in eine schleimige Substanz eingehüllt; es findet ein Lösungsvorgang statt, der regelmässig fehlt, wenn man statt des spezifischen ein gewöhnliches Serum nimmt.

L. Fränkel-Breslau: In der Frage der durch die Schwangerschaft veränderten Biochemie des Blutes Schwangerer ist auch die innere Sekretion der Ovarien spez. des Corpus luteum wichtig. Lichtwitz und L. Fr. haben a. a. O. bereits mitgeteilt, dass das Serum des mit Corpus luteum der Kuh behandelten Kaninchens deutlich Luteinzellen löst. Desgleichen wird durch ein derartiges Serum das Blut schwangerer Kühe stärker gelöst als das nicht gravider Tiere. Endlich möchte er heut mitteilen, dass auch das Blutserum schwangerer Kaninchen deutlich und ziemlich stark Corpus luteum-Zellen löst. Wir wissen indessen bisher nicht den Grund, warum mitunter — recht selten — diese Reaktionen ausbleiben. Wenn sich diese Fälle erklären lassen werden, so lässt sich hoffen, dass wir schliesslich so zu einer sicheren Reagensglasdiagnose der Schwangerschaft kommen werden.

Polano-Würzburg bittet Herrn R. Freund, bei der nächsten Gelegenheit die erwähnte Reaktion in vitro vorzuführen, damit durch Augenschein die Frage entschieden werden kann, ob die gefundenen Trübungen als wirkliche und spezifische Präzipitinreaktion angesprochen zu werden verdienen.

R. Freund-Halle a. S. (Schlusswort) behält sich die Demonstration des Experimentes für einen der nächsten Kongresse vor.

J. Hofbauer-Wien (Schlusswort): Gegenüber den Ausführungen Veits muss hervorgehoben werden, dass Fäulnisvorgänge für die Assimilation und Resorption der Eiweisskörper völlig belanglos sind, die Spaltung und Resorption vielmehr durch Enzyme herbeigeführt wird, welche von drüsigen Elementen geliefert werden. Da derartige enzymatische Vorgänge sich auch im Chorionepithel abspielen, hält er den Vergleich zwischen Chorion- und Dünndarmzotte völlig aufrecht, ein Vergleich, welcher übrigens bereits von Werth

und Bumm angedeutet wurde. Ob die Albumosen in der Placenta bei eventuellem plötzlichen Übertritt in die mütterliche Zirkulation in grösserer Menge toxische Wirkungen ausüben, und wie insbesondere die Gerinnungsfähigkeit des maternen Blutes dadurch Änderungen erfährt, bleibt weiteren Untersuchungen vorbehalten.

Uhlenhuth-Greifswald: Die biologische Eiweissdifferenzierungsmethode ist eine Reaktion auf das Körpereiweiss einer Spezies. Zunächst muss aber mit Hülfe der chemischen Reaktionen der Nachweis der betreffenden Substanz erbracht werden. Es ist noch nicht möglich, Eiweisssubstrate desselben Organismus von einander zu unterscheiden. Es ist vorderhand unmöglich, weitgehende Schlüsse für die Physiologie der Schwangerschaft daraus zu ziehen. Eingehendstes Studium der Methode ist Grunderfordernis zur Vermeidung der häufigen Fehlerquellen. Genaues quantitatives Arbeiten ist neben einem hochwertigen einwandfreien Serum erste Vorbedingung.

Halban-Wien warnt vor zu weitgehenden Folgerungen aus den zur Stütze der Veitschen Eklampsietheorie vorgebrachten Versuchen. H. selbst hat schon vor Jahren viele der einschlägigen Versuche selbst ausgeführt, diese aber später wieder fallen gelassen, da er sich überzeugte, dass zu viel Fehlerquellen mitspielen. So sind auch die hier vorgebrachten Freundschen Versuche nicht einwandfrei, denn auch mit Urin ganz normaler Menschen kann ein Menschenserum — präzipitierendes Serum — hergestellt werden. Ebenso sind die Reaktionen des von Freund mit Eklampsieharn hergestellten Serum auf den Urin Eklamptischer nicht spezifisch, sondern als feinste Reaktionen auf das im Urin vorhandene Eiweiss anzusehen.

Uhlenhuth-Greifswald: Nach neuen Untersuchungen gelingt es durch Einspritzen von normalem menschlichen Urin im Blutserum von Kaninchen auf menschliches Eiweiss wirkende Präzipitine zu erzeugen.

Herr Kleinhans-Prag: **Experimentelles zur Corpus luteum-Frage.** Kl. berichtet über die Ergebnisse von Versuchen, die er gemeinsam mit Schenk-Prag in Hinsicht auf die von Born-Fraenkel dem Corpus luteum vindizierte Funktion unternommen hat. Bezüglich Detailfragen verweist Kl. auf die Arbeiten Fraenkels und die hierdurch angeregten Publikationen, sowie auf den Vortrag Fraenkels in der Wiener geb.-gynäkol. Gesellschaft mit darangeschlossener Debatte (Mandl, Halban). Die besprochenen Versuche, ebenfalls an Kaninchen angestellt, betreffen nicht die Funktionen des Corp. lut. in Bezug auf die Nidation (aus näher erörterten Gründen), sondern in Hinsicht auf die Weiterentwicklung der Schwangerschaft (Versuche, die Nidation betreffend, sind noch nicht zum Abschluss gelangt). Die Versuche über die K. berichtet, umfassen ausschliesslich Fälle, in denen während der Gravidität die Corp. lut. beider Ovarien entfernt wurden.

Zunächst kam bei den Operationen die auch von Fraenkel geübte Technik zur Anwendung: Morphin-Chloralnarkose, Medianschnitt, Ausbrennung des Corp. lut. (Thermokauter).

Von der Vermutung ausgehend, dass alle diese Eingriffe ein nicht unbedeutendes Trauma bilden, das auch ohne die supponierte Eigenschaft des Corp. lut. vielleicht eine Unterbrechung der Schwangerschaft zu veranlassen im Stande sei, wurde das Bestreben dahin gerichtet, die Methodik zu vereinfachen und möglichst schonend zu gestalten und zwar durch

1. Ausschaltung der Narkose,

2. Ersatz des Medianschnittes durch den (schon von anderer Seite vorgenommenen) Flankenschnitt, um mit dem Uterus möglichst wenig

in Berührung zu kommen. Besonders leicht gelingt hierbei das Auffinden des Ovariums;

3. durch Ausschaltung der Fernwirkung des Thermokauters durch einfaches Herausheben des Corp. lut. aus seinem Bette mittels zarter Zackenpinzette oder kleinem, scharfem Löffel.

Resultate: Unter im ganzen 25 solcher Versuche 6 positive, das heisst Erhaltenbleiben der Schwangerschaft trotz Entfernung der Corpora lutea. Diese wurden

in 2 Fällen am 9. Tag
„ 1 Falle „ 11. „
„ 3 Fällen „ 13. „ nach dem befruchtenden Coitus entfernt.

Von den 25 Versuchen wurden 11 nach früherer, 14 nach vereinfachter Methode vorgenommen. Von der ersten Serie geben 2, von der zweiten 4 ein positives Resultat, was zur Vermutung berechtigt, dass doch der teilweise Wegfall der Operationstraumen von einigem Einfluss sein konnte.

Kontrollversuche liessen die „Empfindlichkeit" des schwangeren Kaninchenuterus gegen Eingriffe überhaupt hervortreten: In 8 Fällen von einfacher Eröffnung der Bauchhöhle — bei Vermeidung einer Läsion des Uterus oder der Ovarien — kam es zweimal zu Abortus und dreimal zu Rückbildung der Eikammern. Aus den Versuchen geht jedenfalls mit Sicherheit hervor, dass Entfernung des Corp. lut. die Gravidität nicht zu unterbrechen braucht, wenigstens nicht vom 9. Tage ab. Es hat somit das Corp. lut. nicht die Funktion, der Weiterentwicklung der Schwangerschaft vorzustehen, zumindest nicht über den 9. Tag hinaus. Auch ist die Unrichtigkeit der seiner Zeit von Skrobansky geäusserten Ansicht (cfr. Wiener geb.-gyn. Gesellsch., Jan. 1904) erwiesen.

Herr L. Fraenkel-Breslau: **Weitere Experimente über die Funktion des Corpus luteum.**

In der diesjährigen Generationszeit der Hasen wurden den bisherigen ca. 120 Experimenten weitere 60 hinzugefügt, um diejenigen Ergänzungen zu liefern, die gelegentlich der Diskussion zu seinem in der Wiener geburtshülflichen Gesellschaft gehaltenen, gleichlautenden Vortrage verlangt worden waren. Es kommen demnach hinzu:

a) 3 Ausbrennungen der Corpora lutea vor der Insertion des Eies, 2 partielle — Gravidität geht weiter, 1 total — Rückgang derselben.

b) 2 Totalausbrennungen der Corpora lutea, die sich sämtlich auf dem einen Ovarium befinden (einseitige Ovulation), das andere bleibt unberührt — Rückbildung aller Eikammern.

c) Von 20 Tieren, deren Corpora lutea tief ausgebrannt wurden, werden später 18 von neuem gravid.

d) Von 19 graviden Kaninchen, die zwischen dem 9.—16. Tage post coitum kastriert wurden, hat kein einziges ausgetragen und geworfen.

Stehen diese Experimente in vollem Einklange mit der supponierten Funktion des Corpus luteum, so zwingen uns der kürzlich im Centralblatt für Gynäkologie mitgeteilte Fall von Elis Essen-Möller, sowie die Resultate von Kleinhans und der Umstand, dass

e) unter 25 Fällen mit Ausbrennungen nach der Insertion 6 austrugen und warfen, zu der Annahme, dass der zeitliche Einfluss des

Corpus luteum auf die Gravidität bei Tier und Mensch vermutlich nur noch kurze Zeit nach der Einsertion vorhanden ist.

Herr H. Freund-Strassburg: **Über Eierstocksschwangerschaft.** Bei einer jungen I-Gravida hing an einem kräftigen Ligam. ovarii proprium ein faustgrosses Ovarium. Die Wand bestand aus mässig durchbluteter Eierstockssubstanz mit mehrfachen Corpora lutea und Follikeln. Im Innern eine von Chorion und Amnion ausgekleidete Höhle mit 2 cm langem, frischem Fötus und Placenta. Luteinschicht und Decidua fehlten. Dagegen fand F. grosse blasse Zellen = veränderte Luteinzellen, im Hämatovarium eines zweiten Falles, in dem sonstige Beweise einer Schwangerschaft fehlten.

Diskussion:

Küstner-Breslau erinnert an einen früher vorgetragenen Fall einer ausgetragenen Ovarialschwangerschaft.

Veit-Halle glaubt, dass auch im Ovarium Decidua gebildet werde. Daraus, dass man bei durchbluteten Eiern keine Decidua fände, dürfe man nicht das Gegenteil schliessen.

H. Freund-Strassburg (Schlusswort) erwidert, dass das Ei ganz frisch, nicht durchblutet gewesen sei.

Herr Gottschalk-Berlin: **Über die Blasenmole.** An der Hand eines einschlägigen Falles, dessen mikroskopische Präparate er demonstriert, kommt G. zu folgendem Ergebnis:

1. Die Blasenmolenerkrankung des Eies beruht auf primären Störungen in der fötalen Zottenzirkulation, die eine starke Stauung infolge Erschwerung und Behinderung des Blutrückflusses zum Embryo veranlassen.

2. Die stärkeren chorioepithelialen Wucherungen sind im Gegensatz zu der bis heute geltenden Auffassung sekundärer Natur. Sie entstehen, sobald die blasig entarteten, ausser fötaler Zirkulation gesetzten Zotten reichlicher von mütterlichem Blut umspült werden.

3. Die polycystischen Veränderungen an den Keimdrüsen bei der Traubenmole sind Folgeerscheinungen der durch die Traubenmole gesetzten, hochgradigen Zirkulationsstörungen innerhalb der Eierstocksgefässe.

Diskussion:

v. Franqué-Prag hält die Gottschalkschen Präparate nicht für beweisend.

Gottschalk-Berlin (Schlusswort): Dass die Ansicht v. Franqués wonach die von mir untersuchten Molen der Marburger Klinik als einfache ödematöse Schwellung der Zotten aufzufassen seien und nicht als echte Blasenmolen, unrichtig ist, kann ich leicht zeigen. Denn, wie an den ausgestellten Schnitten zu ersehen ist, tritt auch hier eine sekundäre, ektodermale Proliferation da zu Tage, wo mütterliches Blut die Blasenzotten reichlicher umspült. Auch makroskopisch war kein Zweifel, dass echte Blasenmolen hier vorlagen; das eine Präparat ist in dem Ahlfeldschen Lehrbuch abgebildet.

Sitzung vom 21. September 1904, 3 Uhr nachmittags.

Vorsitzender: Herr Döderlein-Tübingen.

Herr Asch-Breslau: **Diagnose und Behandlung der Ehegonorrhoe.**

Eine Gonorrhoe kann auch bei einmaliger Infektion nicht spontan ausheilen. Dies geschieht auch bei der Urethralschleimhaut des Mannes nicht. Bei der Frau sind zudem gleich mehrere Schleimhäute befallen, die sich gegenseitig infizieren. Somit gibt es für eine Schleimhaut des weiblichen Genitale überhaupt keine einmalige Infektion. Das kann man besonders bei der Urethro-Vaginitis infantum sehen, die nie ohne Behandlung heilt. Auch ohne Miterkrankung der kindlichen Cervix erklärt die Wechselinfektion das langwierige Bestehen. In der Ehe wird der geheilte Anteil vom ungeheilten stets von neuem infiziert. Weder Gynäkologe noch Androloge allein können die Ehegonorrhoe eines Gatten heilen. Die Diagnose ist durch Anamnese plus klinischen Befund zu stellen. Ist die Gonorrhoe vom Manne mit in die Ehe gebracht und auf die Frau übergegangen, so besteht sie sicher fort, wenn nicht beide Teile einmal zu gleicher Zeit gonokokkenfrei waren. Der fehlende Nachweis von Gonokokken darf diese Überzeugung nicht umstossen. Gonokokken sind überall und wiederholt zu suchen. Nicht die Sekrete, sondern die Oberflächen der Mukosen sind zu untersuchen. Bei reichlichem Sekret bekommt man relativ wenig Material unter das Mikroskop; bei spärlichem absolut wenig. Nach Provokation hat er oft positive Resultate gehabt, wo viele Präparate vorher negativ waren. Ohne gleichzeitige Behandlung des Mannes ist die Behandlung aussichtslos und abzulehnen. Hat die Frau Gonokokken, so muss der Mann auch welche haben; hat sie die Gonorrhoe primär, so muss er erst recht Gonorrhoe bekommen haben. Beim Mann ist der Nachweis schwerer; hier muss eventl. auch das Sperma untersucht werden. Die Anamnese hilft viel. Man erkundige sich z. B. nach Blasenkatarrhen, die weniger oft geleugnet werden. Die Virulenz der Gonokokken ändert sich nie, sondern sie rufen auf verschiedenen Nährböden verschiedene Reaktion hervor und zwar geringere auf lange infizierter Schleimhaut, stets starke auf gesunder oder geheilter. Die „Immunität" ist nur örtlich, oberflächlich und erlischt mit der wirklichen Heilung. Das Wiederauftreten von Gonokokken bei Geheilten nach Probecoitus zeigt das Ungeheiltsein des anderen. Nicht der Reiz des lange vermiedenen Coitus, sondern der Kontakt ruft das Auftreten der Gonokokken hervor. A. rät, den Coitus nicht ganz zu verbieten, da dieses Verbot doch nicht lange genug befolgt würde, sondern empfiehlt die Erlaubnis zum Coitus mit Condom. Der Kernpunkt liegt in der gleichzeitigen Behandlung von Mann und Frau, und zwar aller Schleimhäute der letzteren. Erst dann, wenn sie wirklich geheilt ist, darf man konservierende Operationen vornehmen, sonst radikal oder garnicht operieren. Zum Schluss warnt A. vor der Ausschabung bei Gonorrhoe.

Diskussion:

Gottschalk-Berlin stimmt Asch darin bei, dass die Ausschabung bei Gonorrhoe kontraindiziert ist. Dagegen glaubt er an eine spontane Ausheilung durch absolute Bettruhe und Trennung der Ehegatten. Die Erlaubnis des Coitus mit Condom hält er nicht für einwandsfrei, da durch die Hyperämie ein neuer Reiz ausgeübt werde. Er glaubt auch an eine verschiedene Virulenz der Gonokokken. Die Hauptsache sieht er in der Trennung der Ehegatten.

Asch (Schlusswort) hält seine Ansichten aufrecht und erwähnt einen

Fall von Vulvovaginitis gon., bei dem er nach 4 Jahren wieder Gonokokken gefunden hat, ohne dass eine Behandlung stattgefunden hat.

Herr Dienst-Breslau: **Weitere Beiträge zum Bau und zur Histogenese der Placentargeschwülste.**

D. demonstriert einen apfelgrossen Tumor in der Placenta. Derselbe besteht aus einer Oberflächenbedeckung von Langhansschen Zellen. Im Gegensatz zu dem in der Randzone des Tumors gelegenen bindegewebigen Stroma, das auch in der Gestalt von Septen und Balken in das Innere des Tumors ausstrahlt, besteht das eigentlich-zentral gelegene Geschwulstparenchym aus angiomatös gewucherten Kapillaren und Endothelien. D. konnte durch Injektion des Tumors in ganz frischem Zustande mit Alaunkarminleim von der Nabelschnur aus die angiomatös gewucherten Kapillaren aufspritzen und deduziert daraus, dass sie aus der Alantois ihren Ursprung ableiten müssen.

Diagnose: Alantogenes, myxofibröses Kapillarangiom des Chorion, für das D. der Einfachheit wegen den Namen Choriom wählt. Autor sucht sodann den Nachweis zu führen, dass sämtliche bisher beschriebenen Placentargeschwülste hinsichtlich ihres Aufbaues und ihrer Histogenese im wesentlichen unter einander und auch mit dem vorliegenden Tumor übereinstimmen, allerdings mit der Einschränkung, dass bald mehr der Anteil der Gefässe prävaliert, bald der des Chorionbindegewebes, und macht daher den Vorschlag, demnach zu unterscheiden zwischen angiomatösen und fibrösen Choriomen. Im Gegensatz zu diesen klinisch gutartigen Bindesubstanzgeschwülsten — den Choriomen — möchte D. die klinisch malignen Epithelialgeschwülste des Chorium — die Chorionepitheliome — streng scheiden.

Diskussion:

Kraus-Wien möchte betreffs des Hinweises auf die grosse Fruchtwassermenge, die bei der durch den Placentartumor komplizierten Geburt von der Hebamme bemerkt wurde, auf Grund seiner eigenen (5 Fälle), sowie der Beobachtungen fremder Autoren feststellen, dass Hydramnios eine auffallend häufige Begleiterscheinung von Placentartumoren ist. Als eine weitere klinische Begleiterscheinung fand sich sowohl in seinen Fällen, als auch in den meisten Fällen anderer Autoren Albuminurie der Mütter. Welcher Art der Zusammenhang zwischen Hydramnios und Albuminurie einerseits, Placentartumoren andererseits ist, ist zur Zeit noch unbekannt.

Ferner möchte er zu der von Herrn Dienst vorgeschlagenen Nomenklatur „Choriom" Stellung nehmen und auf Grund seiner mikroskopischen Befunde einzig und allein für die betreffenden Geschwülste die Bezeichnung Angiom gelten lassen. Es handelt sich doch nur um eine reine Gefässneubildung, wie wir sie auch in den Angiomen anderer Organe kennen. Von einer gleichzeitigen Beteiligung des Chorionbindegewebes an der Geschwulstbildung, wie Herr Dienst annimmt, habe er in seinen Präparaten nichts gefunden.

Dienst (Schlusswort) möchte das zwar spärliche Bindegewebe in der Bezeichnung der Geschwülste nicht vermissen, stimmt aber sonst mit der Ansicht des Herrn Kraus überein.

Herr Tuszkai-Budapest-Marienbad: **Über neue physikalische Heilmethoden in der Gynäkologie.**

T. bespricht seine von ihm modifizierte Bestrahlungsbehandlung

der hartnäckigsten entzündlichen Frauenkrankheiten mit roten, hypervioletten und weissen Strahlen.

Sie ist von den bisher bekannten Trockenheissluftbehandlungen wesentlich verschieden und ermöglicht Heilerfolge auch bei Frauenkrankheiten, die bisher als unheilbar betrachtet wurden oder nur durch Operationen behandelt werden konnten.

Die Beobachtungen des Vortragenden beziehen sich hauptsächlich auf Veränderungen der Blutzusammensetzung zugunsten der Patientin, des weiteren auf eine ständige Körpergewichtsabnahme zu Lasten des Fettansatzes (Entfettungskur) und die Regelung der Darmfunktionen.

Herr Goszynski-Warschau: **Eine neue Methode der Beckenmessung mit neuem Pelvimeter.**

Als Basis zu seinen Berechnungen benützt er die Schamfuge, und zwar ihren Längsdurchmesser. Indem er mittelst des Instrumentes die Höhe der Schamfuge erfasst, berechnet er gleichzeitig die gewünschten Durchmesser des ganzen Beckens vom Eingang bis zum Ausgang in ihrer Länge und auch in ihrer Neigung zur Symphyse.

Seine Methode gestattet folgendes:

1. alle Durchmesser des Beckens zu bestimmen;

2. Bestimmung der Neigung aller Durchmesser zur Symphyse, event. der gegenseitigen Neigung der ganzen Wandungen des Beckenkanals;

3. ist es möglich, das Becken der Kreissenden in einigen Minuten aufs Papier zu projizieren;

4. kann man leicht bestimmen, welche räumlichen Veränderungen das Becken der Kreissenden bei verschiedener Lage erfährt;

5. das Messen des ganzen Beckenkanals gestattet in vielen Fällen, rechtzeitig eine passende Operationsmethode zu wählen und so einer unnützen, für die Kreissende oft gar gefährlichen Verzögerung der Geburt zu entgehen.

Herr O. Schaeffer-Heidelberg: **Über die Lokalisation der von den einzelnen Genitalabschnitten erregbaren Schmerz- und Druckempfindungen.**

Diese exakten, d. h. unter Ausschluss von hysterischen und subjektiven Angaben und von suggestiven Beeinflussungen ausgeführten Beobachtungen (über 3000 Fälle) bilden eine kritische Begrenzung der alten Symptomatologie in teilweiser Analogie mit den Headschen Zonenfeststellungen. Vortragender kommt zu dem diagnostisch verwertbaren Resultate, dass es für die einzelnen Genitalabschnitte in der Tat typische Sensibilitäts-Erregungs-Regionen (nicht Zonen) gibt, die sich nicht deutlich an die sehr komplizierten Nervenbahnen, wohl aber gut begrenzt an die Gefässbahnen und deren Nervengeflechte anschliessen, also an die Spermatikalgefässe zu den Regiones suprailiacae bis zur Nierengegend (Lig. suspensorium ovarii oder infundibulopelvicum), an die Hauptästeverzweigung der A. uterina am Corpus uteri zu den Regiones infraumbilicales-iliacae (Fundus uteri, z. T. Ovarium und dessen Hilus in toto), an die A. cervicovaginalis zu den Regiones hypogastricae bis zur Linea alba und abwärts zum Mons veneris und zur Leistengegend (Orificium internum, Parametrium,

vorderes und seitliches Scheidengewölbe, Portio vag.), an die nervösen Plexus uterovaginales zu den Regiones sacro-coccygeo-anales (Orificium internum und Parametrien z. T., Douglasfalten, Fornix posterior), an die vesikalen und hämorrhoidalen Gefässe zu der Regio mont. veneris et inguin. med. (Forn. ant. z. T. und unteres Scheidendrittel). Die Kolpocoeliotomia sine Narkosi ermöglichte deutlich differenzierende Beobachtungen an den festen Perimetriumansätzen und den eröffneten Bindegewebssepta. Die Resultate sind auch pathol.-differ.-diagnostisch verwertbar und werden mit ihren Einzelbelegen in einer Fachschrift veröffentlicht werden.

Herr Toff-Braila: **Über die Gefahren der Sublimatanwendung in der Geburtshülfe.**

Die Gefahren der geburtshülflichen Sublimatspülungen sind nicht so sehr in der Möglichkeit einer Quecksilbervergiftung zu suchen, als vielmehr in dem Umstande, dass dieselbe verkannt, mit anderen Erkrankungen verwechselt und folglich auch ganz falsch behandelt werden kann. Tatsächlich ist das Bild in solchen Fällen meist ein ganz anderes als dasjenige, welches man bei anderen merkuriellen Intoxikationen, z. B. nach Quecksilbereinreibungen, zu sehen gewohnt ist. Es fehlte in allen 11 Fällen des Vortr., dagegen stellte sich von Anfang an eine Darmreizung oder eine Nierenreizung ein.

Die erstere sistierte, als die toxischen Spülungen ausgesetzt wurden; der chemische Nachweis ergab das Vorhandensein von Quecksilber im Stuhle. Bei der Nierenreizung tritt gewöhnlich Fieber 38—39° C. auf. Diese Fälle werden mit Puerperalfieber verwechselt, so dass es vorgekommen ist, dass zu der toxischen Vaginalspülung noch intrauterine hinzugefügt, ja sogar die Ausschabung der Uterushöhle hinzugefügt wurde. Der Harn enthielt mehr oder weniger Eiweiss, Zylinder, weisse und rote Zellen. Das Fieber scheint in diesen Fällen auf einer Zurückhaltung von Toxinen im Organismus zu beruhen, deren Eliminierung infolge des veränderten Nierenepithels eine Beeinträchtigung erfährt.

T. schlägt daher vor, nur Sublimatlösungen 1 : 6—10000 für geburtshülfliche Spülungen anzuwenden, immer mit physiologischer Kochsalzlösung nachzuspülen und im allgemeinen nie Sublimat anzuwenden, bevor nicht der Harn untersucht und vollkommen eiweissfrei gefunden wurde. Frauen, welche infolge einer besonderen Empfindlichkeit ihrer Nieren Sublimat nicht vertragen, reagieren übrigens auch auf Karbolsäure, Kreolin u. a. verwandte Körper krankhaft, so dass bei denselben nur Spülungen mit physiologischer Kochsalzlösung angewandt werden können.

Herr Poten-Hannover: **Therapie der Eklampsie.** P. stellt an der Hand von Tabellen die Resultate der Morphium-Behandlung denen der forzierten Entbindung entgegen. Im ganzen wurden 127 Fälle von Eklampsie beobachtet, davon 19 post partum. Nur die ersten zieht er in Betracht. Er kommt zu dem Schluss: das Morphium hat den Frauen nicht direkt geschadet; er glaubt aber, dass die vorhergehende M.-Behandlung die Sache verzögert habe. Daher hat er dabei einen 3fach höheren Prozentsatz Mortalität als bei sofortiger Entbindung. Diese macht er meistens mit dem Bossischen Dilatator, hat

aber auch den Kaiserschnitt und auch den vaginalen Kaiserschnitt gemacht. Er glaubt, dass sich der Sieg der operativen Behandlung zuwenden wird.

Diskussion:

Baumm-Breslau ist zu denselben Resultaten wie Poten gekommen und tritt für Operation ein.

Fellner-Wien verwirft nach den Resultaten der Klinik Schauta nicht ganz die Morphium-Therapie.

Poten (Schlusswort) tritt gegenüber Fellner nochmals energisch für die baldige Operation ein.

Herr Halban-Wien: **Über fötale Menstruation und ihre Bedeutung.**

Mütterlicher und kindlicher Organismus weisen in der Schwangerschaft fast analoge Veränderungen auf.

Die Mammae des Fötus zeigen ungefähr vom 8. Lunarmonat an ganz ähnliche histologische Veränderungen, wie die der Mutter.

Der Uterus weiblicher Früchte macht von derselben Zeit an eine Hypertrophie durch. Histologisch ist eine bedeutende Hyperämie nachzuweisen, und die Schleimhaut ergibt ganz analoge Veränderungen wie bei der Menstruation Erwachsener. Je nach der Stärke der Reaktion findet man alle Stadien von der prämenstruellen Hyperämie bis zu subepithelialen Hämorrhagien und Blutaustritt in die freie Uterushöhle. In dieser ist fast immer mikroskopisch Blut nachweisbar.

In den höchsten Graden der Reaktion kommt es zu den bekannten Genitalblutungen Neugeborener. Vielfache Kontroll-Untersuchungen ergaben, dass es sich hier um keinerlei krankhafte Prozesse, wie Erstickung, Infektion etc., sondern um eine physiologische Reaktion handle.

Diese Veränderungen sind aufzufassen als die Reaktion auf die aktiven Schwangerschaftssubstanzen. Während der mütterliche Uterus mit Decidua-Bildung reagiert, kommt es in dem schwächer reagierenden fötalen Uterus nur zu den menstruationsähnlichen Veränderungen.

Verschiedene zwingende Gründe sprechen dafür, dass diese aktiven Stoffe von der Placenta stammen, bei welcher eine Art innerer Sekretion angenommen werden muss. Die von ihr abgeschiedenen Stoffe werden in gleicher Weise an Mutter und Kind abgegeben, wo sie Veränderungen an den Organen hervorrufen. Nach der Geburt kommt es zur Trennung der Placenta von beiden Organismen, so dass diese die Stoffe nicht mehr beziehen können, und es kommt bei Mutter und Kind zur puerperalen Involution.

Die Involution der Brustdrüse und des Uterus ist beim Kinde ungefähr 3 Wochen nach der Geburt vollendet.

Diese Placentarstoffe wirken nicht nur auf die weiblichen Sexual-Charaktere, sondern auch auf die männlichen. Die Brustdrüse der Knaben und auch die Prostata ergeben ganz analoge Schwangerschafts-Reaktionen (histologische Veränderungen und Hypertrophie) und eine puerperale Involution.

Die aktiven Schwangerschafts-Substanzen haben neben ihrer zweckmässigen protektiven Wirkung auf die Sexualorgane bekanntlich auch

toxische Nebenwirkungen (Nierenveränderungen, Leukocytose, Fibrinvermehrung des Blutes). Auch diese finden sich in gleicher Weise im fötalen Organismus, wie bei der Mutter und verschwinden aus beiden Organismen, nachdem die Giftwirkung der Placenta nach der Geburt aufgehört hat.

Da die Eklampsie nur die höchsten Grade der schon bei normalen Graviditäten mehr oder minder zu beobachtenden Intoxikation darstellt, müssen wir in konsequenter Weise auch für sie die Quelle der Vergiftung in die Placenta verlegen und annehmen, dass die Giftstoffe von ihr in beide Organismen einverleibt werden. Tatsächlich zeigen neuere Untersuchungen, dass bei der Eklampsie die Organe des Fötus ganz analoge Veränderungen aufweisen, wie sie für die Eklampsie der Mutter charakteristisch sind.

Sitzung vom 22. September 1904, 9½ Uhr vormittags.

Vorsitzender: Herr von Franqué-Prag.

Herr Frank-Cöln: **Obliteratio uteri.**

Extraperitoneale Uterusexstirpation, Obliteratio uteri totalis vaginalis und die Excisio vaginalis mucosae uteri nach Dührssen ist ein und dieselbe Operation. Der Uterus ist aus dem unverletzten Peritoneum nicht herauszunehmen, ohne eine Schicht der Muscularis zurückzulassen, und die Mucosa ist nicht vollständig zu entfernen, ohne einen Teil der Muscularis mitzunehmen.

Es darf nichts von der Schleimhaut zurückbleiben. Nur wenig im Fundus zurückbleibende Schleimhaut bringt Gefahren. Es kann unterhalb zu einem Verschluss kommen und zu Sekretstauungen darüber. Wird in der Muscularis ausgeschält, so bleibt von der Mucosa nichts zurück. Die Operation ist einfach, weil sich der zurückbleibende Uterus invertiert. —

Indikationen sind: Unstillbare klimakterische Blutungen, Brüchigkeit der Gefässe oder kleinere, submucöse Myömchen, schwere Neurosen, welche im Endometrium ihren Sitz haben, chronische Endometritiden, kompliziert vielleicht mit Retroflexion. Dann als Hülfsoperation bei der Radikalheilung grosser Prolapse.

F. demonstriert dann die Ausführung der Operation und bespricht die Behandlung der zurückbleibenden Partie: entweder Ausstopfen oder mit versenkten Katgutligaturen vernähen. In seinem letzten Falle hat er den restierenden Uterus wieder mit Schleimhaut ausgekleidet, die er aus der Vagina genommen hat, und demonstriert, wie die Scheidenlappen angelegt werden müssen, wenn sie im Uterus anheilen sollen.

F. gibt dann eine Replik auf die Einwände, welche der Methode gemacht werden können, und sucht dieselben zu widerlegen.

Herr Kumpf-Karlsbad: **Über die Thure-Brandtsche Methode.** Eingehende Besprechung der Anwendungsweise in der Gynäkologie und der damit erzielten Erfolge.

Diskussion:

Ziegenspeck-München hat von der Massage gute Resultate gesehen.

Witthauer-Halle hält ebenfalls die Massage für viele Fälle für sehr geeignet.

v. Franqué-Prag hat Fälle gesehen, die durch die Massage verschlimmert wurden.

Kumpf (Schlusswort) bestätigt, dass es zahlreiche derartige Erfahrungen gäbe.

Es kommt dabei auf richtige Indikationsstellung an.

Herr Opitz-Marburg bespricht in Umrissen **die Erkrankung an Pyelitis in der Schwangerschaft**, gestützt auf 64 Fälle.

Sie ist eine meist ziemlich plötzlich einsetzende Erkrankung, die klinisch recht schwere Symptome macht, trotzdem aber fast stets günstig ausgeht, wenn auch oft erst nach sehr langer Krankheitsdauer. Hauptsymptome: Schmerzen im Leibe, die sich gewöhnlich bald an der Stelle einer Niere lokalisieren und entlang dem Ureter in die Blase und das entsprechende Bein ausstrahlen. Schüttelfröste, Fieber oft über 40°, das mit Re- oder Intermissionen längere oder kürzere Zeit anhält, und mehrere weniger schwere Allgemeinsymptome. Dazu Pyurie, häufig verbunden mit sehr reichlicher Urin-Ausscheidung bei saurer Reaktion des Urins. Nierenbeckenepithelien und Zylinder fehlen zuweilen, der Eiweissgehalt des Urins ist wechselnd, meist nicht sehr gross, aber stets vorhanden. Am häufigsten im 5—7. Monat der Schwangerschaft, seltener später, ganz selten in den ersten 3 Monaten. In etwa $^4/_5$ der Fälle ist die rechte Seite befallen, in $^1/_6$ die linke, ganz selten beide Seiten. Meist Heilung nach der Entbindung, zuweilen nach fieberhaftem Wochenbett, häufig auch schon während der Schwangerschaft.

Das mütterliche Leben ist nur ganz ausnahmsweise bedroht, dagegen ist ein ungünstiger Einfluss auf die Schwangerschaft nicht zu verkennen, da schon häufig vorzeitige Unterbrechung während oder nach einem Fieberanfalle eintritt.

Ätiologisch ist in erster Linie die Kompression eines oder beider Ureteren durch den schwangeren Uterus verantwortlich zu machen. Im Urin wird meist Bact. coli gefunden, welches wohl als Infektions-Erreger anzusehen ist.

Die Diagnose ist im allgemeinen leicht; in schwierigen Fällen wird sie sich unter Zuhülfenahme aller Mittel zur Urin-Untersuchung und der Cystoskopie bezw. Ureteren-Sondierung doch stets ermöglichen lassen.

Die Therapie kann sehr viel leisten. Meist genügt Bettruhe, Milchdiät, Urotropin etc.; hat man damit keinen Erfolg, so kann bei bedrohlichen Umständen die Geburt früh — event. sogar vorzeitig eingeleitet werden. Bei unreifem Kinde, sicher einseitiger Erkrankung und sicherer Diagnose der Seite kann statt des künstlichen Aborts zur Erhaltung des kindlichen Lebens die Nephrostomie gemacht werden, der nur ausnahmsweise und nach Beendigung des Schwangerschaft die Nephrektomie zu folgen hat.

Diskussion:

Döderlein-Tübingen glaubt, dass es sich meistens dabei um eine Blaseninfektion handelt, die aszendiert ist. Er hält die genügende Entleerung der Blase für sehr wichtig für die Prophylaxe.

O. Schaeffer-Heidelberg behandelte 3 Fälle, von denen 2 bei schwerer Influenza entstanden; es traten Wehen auf, die bei Bettruhe wieder sistierten; die eine Pat. behielt eine noch jahrelang bestehende Hydronephrose. Der 3. Fall entstand bei einer bedeutenden Cystocele einer Multipara.

Poten-Hannover will besonderes Gewicht auf das Verhalten der Ureteren gelegt wissen.

Rosinsky-Königsberg: Man soll in der Indikationsstellung nicht zu zurückhaltend sein. Er hat in 8 Fällen von Pyelitis die Operation ausführen müssen.

Müller-Bern erinnert daran, dass man bei rechtsseitiger Erkrankung an Blinddarmentzündung denken müsse.

v. Wild-Cassel möchte nicht die Nephrostomie vor Einleitung des künstlichen Abortes machen.

Witthauer-Halle kennt eine Patientin, die auf Methylenblau gut reagierte.

Opitz (Schlusswort).

Sellheim-Freiburg i. Br.: **Über Urethrosphincteroplastik.**

Hinweis auf die seitherigen Methoden, einen Ersatz für einfehlende oder verloren gegangene Harnröhre zu schaffen.

Bei einer Frau mit Blasenscheidenfistel nach Zangengeburt waren 14 Operationen von verschiedenen Operateuren unter Anwendung der gebräuchlichen Methoden vergeblich ausgeführt worden. Auch Loslösung von den Schambeinen und Lappenbildung hatten bei den früheren Operationen nicht zum Ziele geführt. Als S. die Frau in Behandlung bekam, war die ganze Blasenscheidenwand nebst Harnröhre verloren gegangen. Die Ränder des Defektes waren vollständig vernarbt und vielfach zerschnitten.

Durch zwei grosse gestielte Lappen, welche die Muskulatur des Beckenbodens mitnehmen, wurde der Defekt in besonderer Weise geschlossen.

Aus dem vorderen Hautmuskellappen nebst den anschliessenden Weichteilen des Diaphragma urogenitale bildete S. eine Harnröhre mit einem gut funktionierenden Schliessmuskel.

Die Patientin kann jetzt selbst bei schwerer Arbeit den Urin stundenlang zurückhalten, auf Wunsch lassen und während der Harnentleerung den Urinstrahl beliebig unterbrechen. Eine Besichtigung der Harnröhrengegend zeigt, dass die Frau den um den Anfangsteil der neuen Urethra aus der Beckenbodenmuskulatur gebildeten Sphinkter willkürlich zusammenziehen und entspannen kann.

Die einzelnen Phasen der Operation werden an Ledermodellen anschaulich gemacht.

Diskussion:

W. A. Freund-Berlin erinnert an 3 von ihm operierte Fälle, wo er den Uterus zur Deckung des Defektes benutzt.

Sellheim-Freiburg hatte auch die Absicht, die Freundsche Operation hier anzuwenden; sie erschien ihm aber in diesem Falle unmöglich.

Döderlein-Tübingen demonstriert ein Präparat, das die topographischen Verhältnisse nach der Wertheimschen Prolaps-Operation veranschaulicht.

Asch-Breslau hat auch einen Fall von Freundscher Operation bereits in München demonstriert; nur hatte er hinter dem umgestülpten Uterus das Scheidenrohr erhalten.

H. W. Freund-Strassburg macht als Prolapsoperation fast immer die Freundsche Operation mit gutem Erfolge.

Sellheim (Schlusswort) ergänzt seine Ausführungen über die Technik seiner Operation.

Herr Ziegenspeck-München: 1. **Die Naht bei Scheiden- und Dammwunden.** Z. hält es für ein gutes Heilresultat für das Wesentlichste, dass kein Stichkanal mit seiner Kapillarwirkung und drainierendem Faden von der Oberfläche in die Wunde hineinführt.

Er sucht dies bei frischen Rissen oder da, wo eine Spannung nicht hindert, zu erreichen durch Anlegen horizontaler (bei stehender Frau vertikaler) Suturen, welche unter der Dammwunde hindurchgeführt, nach dem Knüpfen völlig ausserhalb derselben liegen.

Da wo Spannung zu überwinden ist, bei muschelförmig ausgehöhlter Form der Anfrischung, legt er mit bestem Erfolg lauter senkrechte (bei stehender Frau wagrechte) versenkte Katgutsuturen. Nur bei auseinander gewichenem oder schlaffem Levator ani legt er versenkte Fil de Florence-Ligaturen in dessen Ränder und bei sehr grosser Spannung zur Sicherheit eine Drahtligatur aus Silber oder Aluminiumbronze durch den ganzen Damm und dreht ihn am Frenulum zusammen. Vorteile: wenig Nähte, leichte Versorgung der gestörten Blasenfunktion, wenig Schmerzen, gutes primäres und funktionell dauerndes Heilresultat.

2. **Das Peritoneum der Excavatio vesico-uterina.**

Z. bestreitet, dass das Herabreichen der Plica vesico-uterina bis 3 cm weit und darüber auf das Scheidengewölbe herab ein Stigma des Infantilismus sei und zu Prolaps prädisponiere, weil es sich bei Kindern nicht häufiger findet als bei Erwachsenen und auch wie dort durch das Experiment (Aufblähen der Blase mit Luft) zum Verschwinden gebracht werden kann und sich das Bauchfell abhebt bis 1 cm oberhalb des inneren Muttermundes. Vielmehr hält er es gerade bei nicht pathologisch veränderten Fällen für eine physiologische Erscheinung.

In pathologischen Fällen, wo das Peritoneum entweder durch akute Endometritis an der Cervix oder durch Cystitis oder Peritonitis auf dem Scheitel der Blase adhärent geworden ist, kann Retroflexion oder Prolaps entstehen, wenn auch auf ganz andere Weise.

Im ersteren Falle (bei Adhäsion an der Cervix) hebt die sich füllende Blase die Cervix vor dem Fundus in die Höhe, und es entsteht Retrodeviation; im zweiten Falle, bei Adhäsion des Peritoneums auf der Blase, ist dieselbe gezwungen, sich nach dem Ort geringeren Widerstandes auszudehnen: es entsteht Cystokolpocele und infolgedessen Prolaps.

Z. schliesst mit dem Rate für Anatomen oder anatomisch forschende Kollegen, nicht ausschliesslich Schnittserien am gehärteten Präparate anzulegen, sondern auch den von ihm betretenen Weg des Experimentes an der Leiche, welcher viel leichter und öfter gangbar ist, nicht zu vernachlässigen.

Herr Edmund Falk-Berlin: **Zur Technik der Amputation des invertierten Uterus.**

Wenn auch die Küstnersche Methode der konservativ operativen Behandlung der Uterusinversion es in den meisten Fällen ermöglicht, den reinvertierten Uterus zu erhalten, so ist doch die Amputation der invertierten Gebärmutter ausser bei der durch Geschwülste bedingten Inversion, auch bei Infektion gerechtfertigt. Die meist üblichen Verfahren der Uterusamputation nach Anlage eines elastischen Schlauches oder nach Durchlegen von Massenligaturen durch den Inversionstrichter können Darmverletzungen verursachen oder durch Blutungen aus den sich zurückziehenden, straff gespannten Lig. lata das Leben der Kranken gefährden. Falk verlangt Abtragung des durch einen Querschnitt in der vorderen Uteruswand nach vorn luxierten Uterus, erst nach Unterbindung der Spermaticalgefässe und der Lig. lata.

Diese Methode wurde von F. bei totaler Inversion des prolabierten, infizierten Uterus bei einer 26jährigen Maschinennäherin angewendet, bei welcher er während der Gravidität eine über 2 faustgrosse Ovariacyste entfernt hatte, weil dieselbe, im kleinen Becken eingekeilt, durch Druck auf die Gebärmutter einen Abort herbei zu führen drohte. Schwangerschaft und Geburt normal; wegen Blutung Entfernung der Nachgeburt durch Credé; hierbei Prolaps des invertierten Uterus. Nach 4 Wochen sah Falk die Patientin ausgeblutet, fiebernd, im elendesten Zustand. Reposition der Gebärmutter in Narkose gelang nicht. Amputation wegen bestehender Infektion. Normale Rekonvaleszenz; nach $^3/_4$ Jahren leichte menstruelle Blutung aus dem Uterusstumpf.

Herr Hitschmann-Wien demonstriert seinen **neu erschienenen Atlas.**

Bauer-Wien: Demonstration eines **neuen Apparates für Heisswasserzirkulation.**

Herr von Franqué-Prag schliesst hierauf die Sitzung, indem er den Einführenden und Schriftführern den Dank der Versammlung ausspricht.

Herr Küstner-Breslau dankt seinerseits den Sektions-Mitgliedern für die rege Beteiligung an den Sitzungen.

Literatur-Verzeichnis.

I. Geburtshülfe.

Allgemeines.

Hughes, H., A consideration of some points in obstetrics. New York med. Journ. 80. Juli.

Pachinger, A. M., Der Aberglaube vor und bei der Geburt des Menschen. Münch. med. Wochenschr. No. 32.

Abortus. — Geburtshülfliche Operationen. — Operationen im Wochenbett.

Cristeanu, *C.*, Hystérectomie et infection puerpérale. Rev. de Gyn. Juli-August.

Edgar, *J. C.*, The preventive treatment of pelvic floor lacerations. Amer. Journ. of Obst. Juli.

Frommer, *V.*, Zur schnellen Erweiterung der Cervix. Centralbl. f. Gyn. No. 34.

Hunziker, *H.*, Über die unmittelbaren und späteren Resultate der künstlichen Frühgeburt, eingeleitet wegen Beckenenge. Beitr. z. Geb. u. Gyn. Bd. 9. H. 1.

Ivanoff, *M. N.*, De l'étiologie, de la prophylaxie et du traitement des ruptures de l'utérus pendant l'accouchement. Ann. de Gyn. August.

Malz, *G. W.*, Ein Fall von vaginalem Kaiserschnitt bei Eklampsie. Centralbl. f. Gyn. No. 34.

Moore, *A. A.*, Placenta praevia centralis, profuse hemorrhage, collapse, podalic version, manuel extraction of placenta. New York med. Journ. 6. August.

de Reynier, *L. E.*, Die Resultate von 40 Frühgeburtseinleitungen mittels Eihautstiches. Beitr. z. Geb. u. Gyn. Bd. 9. H. 1.

Physiologie und Pathologie der Schwangerschaft, der Geburt und des Wochenbettes.

Ahlfeld, *F.*, Lassen sich Infektionen mit tödlichem Ausgange in Entbindungsanstalten, die dem Lehrzwecke dienen, verhüten? Centralbl. f. Gyn. No. 33.

Burger, *F.*, Über die Anwendung hoher Dosen von Secale cornutum in der Geburtshülfe. Münch. med. Wochenschr. No. 35.

Caruso, *F.*, Über Anämie in der Schwangerschaft. Samml. klin. Vortr. N. F. 378.

Cohn, *R.*, Akute gelbe Leberatrophie im Puerperium. Centralbl. f. Gyn. No. 34.

Daniel, *C.*, Recherches sur la cytologie du liquide amniotique. Ann. de Gyn. August.

Ewald, *L. A.*, Blutungen nach der Geburt. Deutsche Praxis. No. 16.

Friolet, *H.*, Beitrag zum Studium der menschlichen Placentation. Beitr. z. Geb. u. Gyn. Bd. 9. H. 1.

Goldsborough, *F. C.*, Thrombosis of the internal iliac vein during pregnancy. Bulletin of Johns Hopkins Hosp. Juni.

Hofbauer, *P.*, Zur Kenntnis des placentaren Eiweissüberganges von der Mutter zum Kind. Wien. klin. Wochenschr. No. 35.

Kurdinowsky, *E. M.*, Der Geburtsakt, am isolierten Uterus beobachtet. Arch. f. Gyn. Bd. 73. H. 2.

Loebenstine, *R. W.*, The leucocytosis of pregnancy, of the puerperium and of eclampsia. Am. Journ. of med. Sciences. August.

Meyer, *K.*, Beitrag zur spontanen Uterusruptur in der Schwangerschaft. Beitr. z. Geb. u. Gyn. Bd. 9. H. 1.

de Paoli und **Gioelli**, *P.*, Klinisch-bakteriologische Untersuchungen über Icterus gravis bei einer Schwangeren. Arch. f. Gyn. Bd. 73. H. 2.

Scipiades, *E.* und **Farkas**, *G.*, Über die molekularen Konzentrationsverhältnisse des Blutserum der Schwangeren, Kreissenden und Wöchnerinnen. Beitr. z. Geb. u. Gyn. Bd. 9. H. 1.

Thompson, *W. L.*, The blood in pregnancy. Bull. of Johns Hopkins Hosp. Juni.

Zangemeister, *W.*, Neuere physiologische Forschungen in der Geburtshülfe. Samml. klin. Vortr. N. F. 379.

Fötus. — Neugeborenes.

Audebert, J., Malformations multiples du foetus dans un cas d'oligamnios. Ann. de Gyn. August.

Backhaus, Milchhygiene und Säuglingsnahrung. Therapie d. Gegenw. Juli.

Ballin, L., Über die Behandlung des Pemphigus neonatorum. Therapie d. Gegenw. Juli.

Kirchgessner, P., Über einen Fall von subkutanem Emphysem beim Neugeborenen. Beitr. z. Geb. u. Gyn. Bd. 9. H. 1.

Lammers, H., Zur Frage der Entstehung des Promontoriums während der Fötalperiode. Beitr. z. Geb. u. Gyn. Bd. 9. H. 1.

Pallikan, Zur Behandlung der Säuglings-Gastroenteritis und Cholera infantum. Deutsche Praxis. No. 17.

Wille, O., Ein Fall von intrauterinem Luftatmen. Beitr. z. Geb. u. Gyn. Bd. 9. H. 1.

Extrauterin-Schwangerschaft.

Prüsmann, F., Zur sekundären Bauchhöhlenschwangerschaft. Zeitschr. f. Gyn. Bd. 52. H. 2.

Webster, Cl., Study of a specimen of ovarian pregnancy. Amer. Journ. of Obst. Juli.

Technisches.

Koeppe, H., Einfaches Modell einer Milchpumpe. Münch. med. Wochenschr. No. 32.

II. Gynäkologie.

Allgemeines.

Gallant, E., The treatment of gonorrhoeal peritonitis in female. Amer. Journ. of Obst. Juli.

Jones, H. M., Tuberculosis of the female genitalia. Edinb. med. Journ. August.

Kleinhans, F., Zur Lehre von den Adenomyomen des weiblichen Genitaltraktus. Zeitschr. f. Gyn. Bd. 52. H. 2.

Kneise, O., Zur Kenntnis der reinen Septikämie. Arch. f. Gyn. Bd. 73. H. 2.

Pankow, Über das Verhalten der Leukocyten bei gynäkologischen Erkrankungen und während der Geburt. Arch. f. Gyn. Bd. 73. H. 2.

Polano, O., Der Magenkrebs in seinen Beziehungen zur Geburtshülfe und Gynäkologie. Würzburg. Abh. Bd. IV. 11.

Ritterhaus, A., Intravenöse Collargolinjektionen bei septischen und infektiösen Erkrankungen. Therap. d. Gegenw. Juli.

Sippel, A., Die Indikationsstellung in der Gynäkologie. Münch. med. Wochenschr. No. 35.

Ware, M. W., The recent progress in the genito-urinary surgery. Med. Rec. 30. Juli.

Uterus und Operationen an demselben.

Bauereisen, A., Ein Fall von Cystadenoma uteri. Beitr. z. Gebh. u. Gyn. Bd. IX. H. 1.

Bürger, O., Zur Ätiologie des Prolapsus uteri. Arch. f. Gyn. Bd. 73. H. 2.

Dakin, W. R., The effect of childbearing on fibroid tumors of the uterus. Journ. of Obst. of Brit. Emp. August.

Hammerschlag, Klinische und anatomische Beiträge zur Lehre vom Chorionepitheliom. Zeitschr. f. Gebh. u. Gyn. Bd. 52. H. 2.

Haultain, F. W. N., Malignant uterine complications of Fibromyomata of the uterus. Journ. of Obst. of Brit. Emp. August.

Jung, *P.*, Über die Beteiligung des Endometriums an der gonorrhoischen Vulvovaginitis der Kinder. Centralbl. f. Gyn. No. 33.

Malz, *G. W.*, Bericht über die 20 im Jahre 1903 im Stefanshospital Reichenberg ausgeführten Myomoperationen. Prag. med. Wochenschr. 1904. No. 30.

Sampson, *J. A.*, The relation between carcinoma cervicis uteri and the rectum and its significance in the more radical operation for that disease. Bull. of Johns Hopkins Hop. Juni.

Sperling, *M.*, Korrektur von Deviationen des Uterus durch „verkürzende" Plastik der Lig. rotunda und sacro uterina per laparotomiam. Centralbl. f. Gyn. No. 35.

Taylor, *J. W.*, On the choice of operation in Myoma. Journ. of Obst. of Brit. Emp. August.

v. Velits, *D.*, Über histologische Indizien des Chorionepithelioma „benignum". Zeitschr. f. Gyn. Bd. 52. H. 2.

Wilson, *Th.*, The cardiopathy of uterina fibromyoma. Journ. of Obst. of Brit. Emp. August.

Witthauer, *E.*, Styptol bei Gebärmutterblutungen. Centralbl. f. Gyn. No. 33.

Ovarien. — Tuben. — Ligamente.

Gibelli, *C.*, Beitrag zum Studium der Cysten an den breiten Mutterbändern. Arch. f. Gyn. Bd. 73 H. 2.

Heinricius, *G.*, Ein Fall von Endothelioma lymphaticum ovarii. Arch. f. Gyn. Bd. 73. H. 2.

Heymann, *F.*, Zur Einwirkung der Kastration auf den Phosphorgehalt des weiblichen Organismus. Arch. f. Gyn. Bd. 73. H. 2.

Lea, *A. W.*, Ovarian tumors during pregnancy and the puerperium with notes on seven cases. Amer. Journ. of Obst. of brit. Emp. August.

Liepmann, *W.*, Über „Eibildung" in Carcinomen des Ovarium. Zeitschr. f. Gyn. Bd. 52. H. 2.

Riedl, *H.*, Menstruatio praecox und Ovarialsarkom. Wien. klin. Wochenschr. No. 35.

Bauchhöhle. — Bauchschnitt. — Scheidenbauchschnitt.

Grandin, *E. H.*, The treatment of post-operative peritonitis. Amer. Journ. of Obst. Juli.

Kreutzmann, *H. J.*, Transverse suprapubic division of the skin applied for the simultaneous performance of intraabdominal work and of inguinal shortening of the round ligaments. Amer. Journ. of Obst. Juli.

Mc. Murtray, *L. S.*, Secondary abdominal operations. Journ. of Amer. med. Assoc. 30. Juli.

Petit, *R.*, De l'emploi du sérum de cheval chauffé contre les infections en chirurgie abdominale. Rev. de Gyn. Juli-August.

Darm. — Hernien.

Boas, *J.*, Über die Behandlung der Hämorrhoidalblutungen mittelst rektaler Chlorcalciuminjektionen. Therapie d. Gegenw. Juli.

Col, *C.*, Appendicitis associated with disease of the tubes and ovaries. New York med. Journ. 6. August.

Murphy, *J. B.*, 2000 operations for appendicitis. Amer. Journ. of med. Sciences. August.

Murray, *G. P.*, Rectal constipation in women. Med. Record. 6. August.

Peterson, *R.*, The relation of the appendix to pelvic disease. Amer. Journ. of Obst. Juli.

Harnorgane. — Fisteln.

Bovée, Uretero-lithotomy. Amer. Journ. of Obst. Juli.
Halban, J., und *Tandler, J.*, Zur Anatomie des periurethralen Abscesses beim Weibe. Arch. f. Gyn. Bd. 73. H. 2.
Keyes, E. L., Bacteriuria. New York med. Journ. 27. August.
Kövesi, G., Über funktionelle Nierendiagnostik. Wiener klin. Wochenschr. No. 32.

Mamma.

Schiff, E., A case of cancer of the mamma cured by means of Roentgen Rays. Bull. of Johns Hopkins Hosp. Juni.
Stewart, J. C., What is the proper surgical treatment of suspicious tumors of the involuting breast. Journ. of Amer. med. Assoc. 6. August.

Narkose. — Anti- und Asepsis.

Simmons, F. A., Status lymphaticus and death following chloroform anaesthesia. New York med. Journ. 27. August.

Technisches. — Akiurgie.

Reifferscheid, K., Ein selbsttätiger Wundhaken. Centralbl. f. Gyn. No 35.

Verantwortlicher Redakteur: A. Martin in Greifswald.

Originalarbeiten.

XLVII.

Uterus duplex separatus cum Vagina dupl. separata (Uterus didelphys) mit Carcinom der linken Portio.

Ein Beitrag zur Kasuistik und Genese der Uterusmissbildungen.

Vom

Primärarzt Dr. KARL CZERWENKA

in Wien.

Die Missbildungen der weiblichen Genitalorgane, welche analoge Bildungen beim Manne numerisch bedeutend überwiegen, sind infolge zahlreicher Beobachtungen und einer grossen Literatur zur Genüge bekannt.

Trotzdem fehlen uns noch heute zutreffende Benennungen, ebenso ist die Frage nach ihrer Entstehung keinesfalls als gelöst anzusehen, wenn auch viele Forscher in vorzüglichen Arbeiten die Ergebnisse ihrer Untersuchungen niedergelegt haben. Es sei mir, bevor ich mich dem Gegenstande dieser Abhandlung zuwende, eine kurze Bemerkung zum Titel dieser Publikation gestattet, der in Berücksichtigung der Nomenklatur v. Winckels gewählt wurde. Wir bezeichnen in der Überschrift als Uterus duplex, also als verdoppelte Gebärmutter, was doch nur de facto 2 halbe Uteri vorstellt. Weil es mir aber nicht gelingen wollte, eine bessere Bezeichnung zu finden, so wählte ich diese, allerdings mit dem gegebenen Vorbehalte.

Das Studium der entwicklungsgeschichtlichen Vorgänge, ohne welche es untunlich ist, an die Frage nach der Ursache der Gebärmuttermissbildungen heranzutreten, wird durch die schwierige Beschaffung weiblicher Früchte im allgemeinen, im besonderen aber durch die Rarität von weiblichen Embryonen aus der Zeit der ersten 8 Wochen sehr erschwert.

Dies möge zum Teil die Verspätung dieser schon im Jahre 1900 begonnenen Arbeit erklären.

Die äusserst seltene Missbildung, die zur vorliegenden Abhandlung führte, konnte ich zur Zeit meiner Tätigkeit am Maria Theresien-Frauenhospital beobachten, dessen Direktor v. Erlach

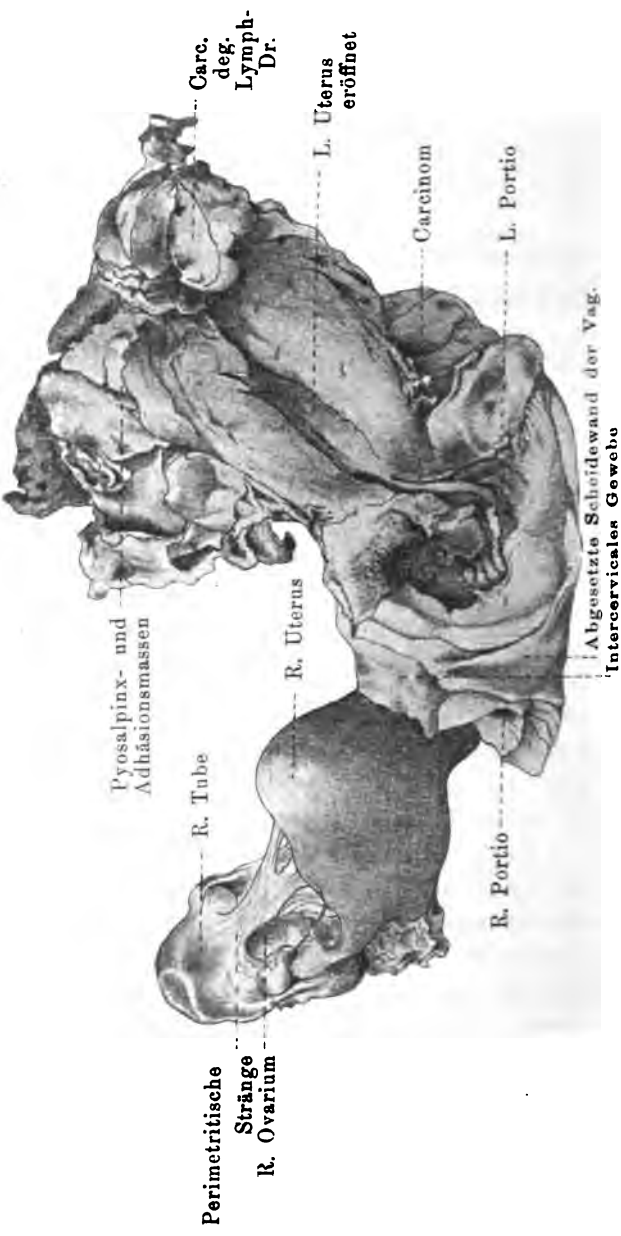

Fig. 1.

mir das wertvolle Präparat zur Veröffentlichung in überaus wohlwollender Weise überliess, wofür ich auch an dieser Stelle meinen besten Dank ausspreche.

Die Frau, von der das in Fig. 1 abgebildete Präparat stammt, I. H., war 35 Jahre alt, 13 Jahre verheiratet, hatte nie geboren.

Sie kam wegen eines jauchigen Ausflusses und wegen atypischer Blutungen ins Maria Theresia-Frauenhospital zur Untersuchung, wobei folgender Befund erhoben wurde:

Äusserliches Genitale von normaler Gestaltung; bei Freilegung des Introitus erblickt man eine sagittale Scheidewand, die mehr nach rechts gerückt, die Scheide in zwei ungleich weite Rohre teilt. Die linke Scheidenhälfte ist weiter. An keiner Stelle ist diese Wand durchbrochen, in jedem Teile weist sie überall eine konstante Dicke von ca. 8 mm auf.

Die weitere Exploration lässt sowohl im rechten wie im linken Vaginalrohre eine gut geformte Portio erkennen. Die rechte ist kleiner und normal, die linke in ihrem medialen und vorderen Anteil durch ein Krebsgeschwür teilweise zerstört.

Der Uterus erscheint gross, wenig beweglich und ist durch eine Furche bis gegen das Orificium internum zu geteilt.

Die Hörner sind jedoch durch Umwandlung der Adnexe zu orangengrossen, höckerigen und fixierten Tumoren nicht in ihrer Begrenzung herauszutasten. Weitere Details ergibt die bimanuelle Untersuchung nicht.

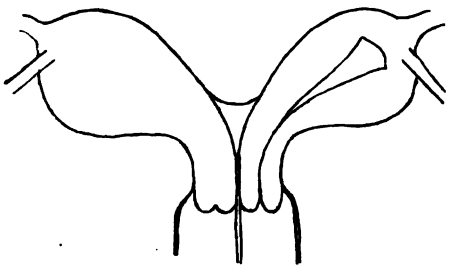

Fig. 2. Schematische Darstellung der gegenseitigen Lage der beiden Uteri.

Die Sonde dringt, in die rechte Cervix eingeführt, $6^1/_2$ cm vor und zwar in der Richtung nach rechts und hinten, linkerseits nach links aussen; hier beträgt das Mass 8 cm.

Anderweitige Missbildungen sind an der Pat. nicht wahrzunehmen.

Die äusseren Beckenmasse waren: Dist. spinae 26 cm, Dist. crist. 30 cm, Dist. trochant. 31 cm und Diam. Boudeloque 18 cm.

Von dem Vorhandensein der zwei Scheidenrohre hatte die Frau selbst keine Ahnung. Ausspülungen, die ihr verordnet waren, machte sie in die weitere und deshalb leichter zugängliche linke Scheide. Aus diesem Grunde dürfte auch die linke Vagina zum Coitus benutzt worden sein.

Von Missbildungen in der Familie der Pat. weiss die Frau nichts zu berichten.

In Anbetracht dieses Befundes wurde die Laparotomie beschlossen und die Radikaloperation am 16. April 1899 ausgeführt.

Die Pat. ist am 14. Tage p. op. infolge Verblutung aus der Hypogastrica, die durch einen Abszess arrodiert wurde, gestorben.

Das in der Ansicht von vorn und unten abgebildete Präparat (Figur 1), welches infolge der schwierigen Lösung der derben Verwachsungen etwas gelitten hat, zeigt zunächst zwei in ihrem cervikalen Anteil miteinander verbundene Uteri, deren Corpora in der Richtung nach aufwärts divergieren. Die Achsen der beiden Corpora schliessen in situ naturali nahezu einen rechten Winkel zwischen sich ein.

Die miteinander durch eine Bindegewebsmasse von ca. 1 cm Dicke in ihrer ganzen Länge verbundenen Cervices laufen parallel. (Figur 2.)

Die rechte Portio weist normale Verhältnisse auf und ist von kleineren Dimensionen, während die grössere linke durch ein medial und vorn sitzendes Krebsgeschwür teilweise zerstört, einen Substanzverlust von 1½ cm Durchmesser und 2 cm Tiefe trägt.

Die Längsachse des rechten Corpus ist etwas nach vorn und lateral geneigt, jene des linken lateralwärts. Dadurch erscheint das rechte Corpus uteri etwas medialwärts torquiert.

Beide Tuben sind stark geschlängelt, verdickt, stellenweise cystisch erweitert, die Windungen untereinander und mit der Umgebung durch ziemlich derbe Pseudomembranen verwachsen. Die Tubenwand verdickt sich stellenweise bis zu 2½ cm.

Rechterseits ist der Verlauf der Tube ein annähernd normaler, während linkerseits die Salpinx in ein kindsfaustgrosses unentwirrbares Konvolut übergeht, dem rückwärts das wurstförmig ausgezogene Ovarium breitbasig aufsitzt. Dieses sowohl, als auch das linke Ovarium erweist sich kleincystisch degeneriert.

An der Hinterfläche des linken Corpus uteri findet sich fingerbreit über dem Orificium internum ein gestieltes beerenförmiges subseröses Myom. Desgleichen sieht man an der medialen Wand des linken Corpus jedoch mehr vorne gelegen, ein haselnussgrosses Myom und darüber eine wallnussgrosse Pseudocyste. Durch diese Tumoren werden die medialen Corpus-Wände voneinander getrennt.

Überdies zog, wenngleich nur bei der Operation zu sehen, zwischen diesen beiden medialen Wänden der Hörner ein bandartiges Gebilde durch. Darüber werde ich weiter unten ausführlich berichten.

Nach der Eröffnung der beiden Uteri erwiesen sich dieselben als vollständig räumlich getrennt und mit einer eigenen Höhle versehen.

Die linke Höhle verläuft in der Richtung von lateral oben nach medial unten, die rechte von lateral oben vorne nach medial unten hinten.

Die Länge der linken Corpushöhle ist 5 cm, der linke Cervix 3 cm; die rechte Corpushöhle misst 4 cm, das rechte Collum 2½ cm.

Der Cervixkanal ist beiderseits von normaler Weite; die Mittelleisten der Plicae palmatae, die nur linkerseits deutlich zu erkennen sind, scheinen an der hinteren Wand medialwärts, an der vorderen Cervixwand lateralwärts gerückt zu sein.

Die Ligamenta lata waren durch entzündliche Prozesse derart verändert, dass über ihre Ausdehnung (Höhe und Breite) sichere Angaben nicht zu machen sind.

Die Ligamenta rotunda schienen kräftig entwickelt, insbesondere für eine Frau, die noch nie gravid war; abnorme Kürze und Dicke, sowie breite Insertion am Uterus fiel mir auf; am Präparate blieben aus technischen Rücksichten bei der Operation nur kleine Stückchen derselben enthalten.

Das zwischen den beiden Körpern hindurchziehende, schon oben erwähnte Ligament setzte Rectum mit Blase in Verbindung.

Seine Oberfläche war beiderseits glatt, das Band ca. 4 cm hoch und 2—3 mm dick. Im Verlaufe der Operation wurde es durchschnitten und zurückgelassen.

Makroskopisch wurde im genannten Bande weder ein grösseres Gefäss — es blutete bei der Durchtrennung kaum — noch ein Faserstrang gefunden, der auf einen früher bestandenen Hohlgang gewiesen hätte. Leider konnte es aus äusseren Gründen einer mikroskopischen Untersuchung nicht zugeführt werden.

Das Präparat ist eine besondere Rarität, wenn nicht ein Unikum. In der mir zugänglichen Literatur wenigstens war ein Carcinom eines Uterus duplex separatus nicht zu finden.

Wohl hat Zweifel in der Leipziger gynäkologischen Gesellschaft einen Uterus duplex mit Cervicalcarcinom demonstriert; mir scheint jedoch, dass es ein Uterus bicornis gewesen ist. Ausserdem wollte Zweifel die Möglichkeit nicht ausschliessen, dass der Krebs von der Scheide ausgegangen war.

Ein Carcinom der Portio, Cervix und des Corpus bei einem Uterus septus beobachtete Orthmann, ein Cervixcarcinom an einem Uterus bicornis unicollis Wertheim.

Mein Fall ist also der vierte von Vorkommen des Krebses am missgebildeten Uterus und vielleicht, wenn nicht die fremdsprachige Literatur mich daher gehörige Publikationen übersehen liess, der erste von Krebs des Uterus duplex separatus (didelphys).

Erwähnenswert ist, dass sich ausser der epidermoidalen Neubildung noch desmoide Tumoren (Myofibrome) am Präparat finden.

Auffallend ist ferner die beiderseitige Tubenerkrankung (Pyosalpinx bilat.), wiewohl anscheinend nur die linke Scheide zum Coitus benutzt wurde. Dieser Umstand findet jedoch dadurch eine ungezwungene Erklärung, dass im Introitus die Tripper-Erreger aus der linken in die rechte Scheide verschleppt werden konnten.

Die Erkrankung der linken Tube ist ja auch intensiver, weil der Infektion besser zugänglich. Dass die Frau hätte konzipieren und austragen können, ist als sehr wahrscheinlich anzunehmen. Die Sterilität war Folge der schweren Erkrankung der Eileiter.

Bis die Tatsache, dass man es im vorliegenden Falle mit keiner Verdopplung (zwei Uteri), sondern nur mit zwei Gebärmutterhälften zu tun hat, nicht in der Benennung Ausdruck findet, acceptiere ich lieber die im Titel gewählte v. Winkelsche Nomenklatur, die über das Verhalten der Scheide eher Aufschluss gibt, als die früher gebräuchliche Bezeichnung „Uterus didelphys". Beim Uterus didelphys kann die Scheide in ihrem unteren Teil zu einem Strang verschmolzen sein oder auch nicht, ohne dass diese Verhältnisse aus der Signatur zu entnehmen wären.

Ich möchte es an dieser Stelle nicht unterlassen, kurz auf die Bedeutung hinzuweisen, die dem intercervikalen Gewebe bei Bezeichnung der Hemmungsmissbildungen hinsichtlich des Halsteiles zukommt. Sind beide Hälse bei vollkommener Erhaltung ihrer Konfiguration durch ein zwischen sie gelagertes Gewebe verbunden, wie in Fig. a, so ist damit bei Trennung der Hörner das Kriterium für den „Duplex" gegeben. Sobald jedoch die Konturen der Vaginalteile verschmelzen, z. B. wie in Fig. b und c, so gilt,

wenn zwei Kanäle ausgebildet sind, die Signatur „bicollis". Selbstverständlich ist bei Ausbildung von zwei Hörnern eine einzige Vaginalportion mit nur einem Lumen (vergl. Fig. d) das Merkmal des Uterus unicollis.

Auch die Uterushöhle zeigt verschiedene Konfiguration, je nachdem sie aus einem oder aus zwei Müllerschen Gängen entstanden ist.

Während in letzterem Falle ein Querschnitt die Kontur eines gleichschenkeligen Dreieckes ergibt, dessen Basis am Fundus und dessen Spitze in der Gegend des Os internum liegt, weist die Höhle eines aus einem einzigen Faden gebildeten Uterushornes die Form eines mehr oder weniger ungleichseitigen Triangels auf.

Der Zeitpunkt der Entstehung dieser Entwicklungsanomalien ist ziemlich genau bekannt. Er fällt in jene Entwicklungsperiode der Frucht — ich folge dabei den Angaben Nagels und v. Winkels — in der die Müllerschen Gänge noch getrennt angelegt sind; das ist ungefähr die Zeit der vierten bis achten Woche.



Damit stimmen auch die Resultate der Untersuchungen Orths überein.

Weit schwieriger ist die Lösung der Frage, was ist die Ursache der Nichtvereinigung der Müllerschen Gänge. Trotz intensiver Forschung vieler Autoren und der in letzter Zeit erreichten grossen Fortschritte in der embryologischen Erkenntnis hat diese Frage bis heute eine vollkommen befriedigende und unanfechtbare Beantwortung nicht gefunden.

Wohl existieren die verschiedensten Hypothesen, die an das reichliche Beobachtungsmaterial geknüpft wurden.

Diese Theorien will ich vorerst kurz skizzieren, bevor ich ihre Haltbarkeit gegenüber den modernen, entwicklungsgeschichtlichen Thesen prüfen möchte.

Schon 1837 hat Graetzer — zitiert nach v. Winkel, weil die Arbeit nicht erhältlich ist — diese Missbildungen studiert und als Ursache der Anomalie fötale Peritonitis bezeichnet. In der bekannten Arbeit v. Winckels (Volkmanns Sammlung), sowie auch in anderen Publikationen ist eine nähere Analyse der Anschauungen Graetzers, die Ätiologie dieser Peritonitis betreffend, nicht gegeben.

Später fand Graetzer in Kussmaul einen Anhänger seiner Theorien. Beobachtungen anderer Autoren lassen aber bald die Deduktionen Graetzers als unwahrscheinlich erscheinen.

So sah Ch. Fere in seinem Falle eine 6 cm hohe Peritonealmembran, die ihn in ihrer Form an das Tentorium cerebelli erinnerte. Dieser auffallende Befund einer regulären Anordnung zwingt den Autor, anzunehmen, dass es sich im beobachteten Falle nicht um zufällige Produkte einer adhäsiven Peritonitis handeln könne.

Auch Dalla Rosa, auf dessen Publikation ich später noch zurückkommen werde, bringt diese Bildungen lieber mit Wachstumsvorgängen des Bauchfells als mit entzündlichen Prozessen in genetischen Zusammenhang.

Endlich sei bemerkt, dass auch Orth mit dem Hinweis auf das Fehlen jedweder Spur entzündlicher pathologischer Neubildungsprozesse in der Umgebung des Ligamentum rectovesicale sich als Dritter gegen die Graetzersche These kehrt.

Die Ausführungen Schupmanns und Vroliks, welche die kongenitale Hydronephrose als ursächliches Moment der Gebärmuttermissbildungen bezeichnen, übergehe ich, da sie zu weit ab vom vorliegenden Thema führen würden. Überdies werden mir die Beobachtungen Paltaufs noch Gelegenheit geben, auf den entwicklungsgeschichtlich berechtigten Zusammenhang abnormaler Prozesse der Nierenanlage und Gebärmutterentwicklung hinzuweisen.

Dass im Vereine mit anderen Missbildungen Entwicklungsfehler der Genitalorgane vorkommen (Tiedemann, Mayerhoffer, Kussmaul u. a.), ist wohl einzusehen.

Kussmaul, der sich Graetzers Anschauungen anschloss, wie ich bereits erwähnt habe, bezieht die Verhinderung der Vereinigung der Müllerschen Fäden ebenfalls auf entzündliche Vorgänge, die zu einer (durch fötale Peritonitis erzeugten) narbigen Schrumpfung des Bindegewebes führen.

Die bedeutungsvollste Arbeit, welche sich mit der in Rede stehenden Frage beschäftigt, ist wohl die von Thiersch. Sie ist in dieser frühen Zeit (1852) die erste, welche von tiefem entwicklungsgeschichtlichen Verständnisse zeigt und dem Wolfschen Körper eine entscheidende Rolle zuweist.

Thiersch bezeichnet nämlich als Ursache der Bildungsanomalie stärkere Entwicklung, längeres Bestehenbleiben und weiteres Aneinanderliegen der Wolfschen Körper.

Damit hat sich Thiersch als ein Beobachter und Forscher

erwiesen, dem in Anbetracht der damaligen primitiven Beh[illegible] unsere rückhaltlose und vollste Bewunderung gebührt.

Es soll nicht verschwiegen bleiben, dass unser modern[illegible] Erkennen nach mancherlei Irrfahrten wieder auf seine Theorie zurückgeführt hat. Besonders der zweite Punkt „längeres Bestehenbleiben" hat allerdings im Sinne der Verzögerung der Involution des caudalen Urnierenpoles neuerdings Bestätigung gefunden.

Die weiteren Ausführungen an späterer Stelle werden die grosse Bedeutung der Thierschschen Abhandlung noch genügend illustrieren.

1858 beobachtete Krieger eine Bildungshemmung der Gebärmutter, wobei ihm besonders ein zwischen den Hörnern verlaufendes Band auffiel, das Ligamentum rectovesicale.

Krieger betrachtet dieses von der vorderen Wand des blind endigenden Mastdarmes zur hinteren Wand der Blase und zur oberen Fläche der linken Uterushälfte ziehende Ligament als letztes Rudiment des Allantoisschlauches. Somit hält Krieger das Ligamentum rectovesicale für den Überrest einer in frühester Embryonalzeit bestandenen Verbindung zwischen Allantois und Mastdarm, welche durch den aus der hinteren Wand des Urogenital-Kanales zwischen Rectum und Blase hineinwachsenden Uterus getrennt werden muss.

Mit dieser Annahme stellt sich Krieger merkwürdigerweise noch im Jahre 1858 auf den Boden der Untersuchungen von Ernst Heinrich Weber und Rathke, denen zufolge Uterus und Scheide aus einer Ausstülpung der Allantois hervorgehen, trotzdem 6 Jahre früher Thiersch die Entstehung des Uterus und der Vagina aus den Müllerschen Gängen proklamiert hat.

Der Lehre Kriegers schliessen sich Kussmaul und auch Livius Fürst an.

Erst Schatz ist 1870 der Kriegerschen Lehre entgegengetreten, indem er den Nachweis lieferte, dass nur eine solche Verbindung zwischen Allantois und Rectum durch ihre Persistenz die Vereinigung der Müllerschen Gänge verhindern könnte, welche von der hinteren Wand der Allantois und zwar oberhalb der Einsenkung des Genitalschlauches in dieselbe abgeht. Da nun eine derartige Kommunikation zwischen Allantois und Darm nicht besteht — die einzige ist die durch den Sinus urogenitalis vermittelte — ist der Kriegerschen Hypothese jene anatomische Grundlage entzogen.

Eine Bestätigung der Schatzschen Erklärung findet Dalla Rosa darin, dass sich in der von ihm beobachteten Falte (Ligamentum rectovesicale) kein fester Strang vorfindet, wie er sich doch an anderen Stellen des Organismus nach Obliterierung fötaler Gänge erhält. Ebenso berechtigt ist ein weiterer Einwurf Dalla Rosas, dass sich beim Manne — Kriegers Hypothese vorausgesetzt —, bei dem infolge frühzeitiger Rückbildung der Müllerschen Gänge zum unbedeutenden Sinus prostaticus kein massiges Organ, wie der Uterus es darstellt, die vermutliche Verbindung zwischen Allantois und Rectum trennen kann, das Ligamentum rectovesicale öfter vorfinden müsste.

Die Arbeit Dalla Rosas bringt uns, ohne auf die Entwicklung der Bicornität einzugehen, eine neue Hypothese zur Aufklärung der Genese des Ligamentum rectovesicale. Ausgehend von Untersuchungen Toldts, welche ergeben haben, dass das Wachstum des Peritoneum an gewissen Stellen und unter gewissen Umständen über das normale Mass hinausgeht, meint Dalla Rosa, es können auf diese Weise Faltungen entstehen, die zu einander in Beziehungen treten, besonders in einem solchen Falle, wo der Uterus in der Mittellinie gespalten ist und die Hörner desselben seitlich umgelegt sind. Nach dieser Auffassung Dalla Rosas, der ich mich anschliesse, kommt demnach dem Ligamentum rectovesicale genetisch nur eine sekundäre Stellung zu. Um die Wiedergabe der Dalla Rosaschen Arbeit nicht zu zerreissen, habe ich die Abhandlung über das Ligamentum rectovesicale, die uns erst an späterer Stelle interessieren wird, hier vorgenommen.

Nochmals auf entzündliche Veränderungen als Ursache der mangelnden Vereinigung der Müllerschen Fäden hat Arnold Paltauf zurückgegriffen.

Unter 79 Beobachtungen von Uterusmissbildungen (Uterus unicornis, bicornis) hat Paltauf 36 mal Nierendefekt, beziehungsweise Verwachsung der Müllerschen Gänge mit der Niere oder deren Umgebung infolge frühzeitiger embryonaler Entzündung konstatieren können.

Diese Beziehung der Missbildungen zum Harnsystem erinnert an die Beobachtungen von Schupmann und Vrolik.

Den dynamischen Entstehungstheorien der Uterusmissbildungen gegenüber zu stellen, ist die auf innere Ursachen zurückgeführte Hypothese Pfannenstiels, welcher die Annahme einer primären Keimvariation zugrunde liegt, durch die die untere Rumpfhälfte des

Embryo zu breit angelegt wird, so dass die Vereinigung der Müllerschen Gänge ausbleibt.

Und tatsächlich haben auch mehrere Autoren (Holzapfel, Loehlein, Halban) eine Verbreiterung des knöchernen Beckens beobachtet; in anderen Fällen hingegen, auch mein Fall gehört hierher, wurden eher zu geringe, höchstens aber normale Breitemasse gefunden.

Hegars Studien und auch neuere Untersuchungen lassen diese Hypothese als schwer acceptabel erscheinen.

Von zweifellos grösserer Bedeutung ist die Publikation R. Meyers. Dieser bringt eine Abbildung eines Uterus suprabicornis, bei welchem die Ligamenta rotunda aussergewöhnlich stark sind und auch mit den Uterushörnern in ganz ungewöhnlicher Breite (0,8 cm) verwachsen waren.

Meyer ist diesem Befunde zufolge der Anschauung, dass diese Gruppe der Missbildungen (Getrenntbleiben der Hörner) eine Folge ungewöhnlicher Bänderanheftung und abnormer Kürze und Stärke der Ligamenta rotunda sei.

Für jene Klasse der Entwicklungsstörungen, die dadurch, dass auch die unteren Teile der Plicae urogenitales an der Vereinigung verhindert werden, zu starker, ausgeprägter Duplizität führen, macht Meyer ein Missverhältnis zwischen der Breite der bindegewebigen Bestandteile der Plicae (Ligamenta lata) und der Körperbreite des Embryo verantwortlich.

Jene dritte Gruppe aber, welche die Fälle von Getrenntbleiben der Höhlen bei äusserer Verschmelzung umfasst, führt Meyer auf Grund zweier Beobachtungen (1. Uterus bilocularis, 2. Uterus subseptus) auf „Überdrehung der Müllerschen Fäden" zurück.

Als Ausdruck dieser „Überdrehung" findet Meyer auf Uterusquerschnitten (bei den beobachteten Fällen) eine charakteristische Stellung der Lumina, die, aus den Höhlungen der Müllerschen Gänge hervorgegangen, eine Schiefstellung mit nach hinten gerichteter Konvergenz aufweisen.

Diese Abweichung aus der frontalen Einstellung liess, so folgert Meyer weiter, die medialen, dem Schwund anheimfallenden Pole nicht in Berührung treten, d. h. die Vereinigung der beiden Lumina zur definitiven Körperhöhle kommt nicht zustande.

Diese Ausführungen Meyers widerlegt Pick in einem Nachtrage zu seiner Arbeit: „Zur Anatomie und Genese der doppelten Gebärmutter" in so zwingender Weise, dass man seinen Ausführungen, die ich in kurzem Referate folgen lasse, beipflichten muss.

Pick weist vor allem nach, dass die Längsleisten der Plicae palmatae, entgegen der Behauptung Landerers und Friedländers, nicht als Reste der Verschmelzung der beiden Müllerschen Gänge aufzufassen sind, da man im Uterus unicornis, wo doch nur ein Müllerscher Gang zur Ausbildung gelangt ist, oft genug beide wohl entwickelte Plicae sehen kann, ebenso wie im Uterus septus vier (in jeder Cervix zwei).

Diese schon dem Müllerschen Gange eigenen Anlagen der Plicae kehren im normal entwickelten Uterus, der bei idealem Ablauf des Vereinigungsprozesses (gegenseitiges Aufgehen der medialen Hälfte der Müllerschen Fäden) und bei richtigem Gegenüberstehen der medialen Pole (Fig. e) durch Vereinigung in der sagittalen Halbierungslinie zustande kommt, in einfacher Anordnung wieder. Kommt es jedoch vor Entwicklung der Plicae zu einer Längsrotation, so machen auch die Anlagestellen der Plicae in den Müllerschen Gängen diese mit (Fig. 7), und es werden bei der Ver-

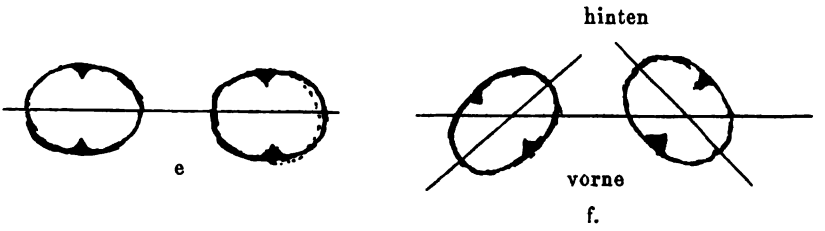

schmelzung nur jene Plicae-Anlagen konfluieren, die sich genähert haben, während die andern nicht zur einfachen definitiven Hauptleiste zusammentreten (in der Zeichnung die oberen und hinteren).

In zwei Fällen nun konnte Pick bei einfacher Corpushöhle eine Verdopplung der Plicae-Hauptleisten an der Hinterwand der Cervix beobachten. Dadurch ist erwiesen, dass eine abnorme Rotation (erhärtet durch die Verdopplung der Plicae) der Müllerschen Gänge das Konfluieren der Lumina zur definitiven Uterushöhle nicht verhindern konnte, wie Meyer annimmt.

Ebenso wenig, meint Pick, sei eine primäre Überdrehung der Müllerschen Gänge (das ist Übertreibung der physiologischen Konvergenz) als allgemeine Ursache der genitalen Doppelbildung anzusehen.

Ein Novum ist die aus zwei Beobachtungen abgeleitete Angabe Picks, dass die embryonale Anlage von Geschwulstkeimen die Verschmelzung der Müllerschen Gänge vereitelt. Einen analogen Fall führt auch v. Winckel in einer gross angelegten 1899 erschienenen Arbeit an.

In dieser klassischen Publikation weist v. Winckel auf die wichtige Rolle hin, die einerseits der Wolfsche Gang durch sein Beziehung zum Müllerschen Gange, andererseits das Ligamentum rotundum durch die Insertion am Urnierengang (Wolfscher Gang) in den Entwicklungsvorgängen der Missbildungen der Gebärmutter spielt.

Der Wolfsche Gang, früher vollendet und in den Sinus urogenitalis mündend, ist nach v. Winckel gewissermassen das Leitband für den an ihm herabwachsenden Müllerschen Faden: das Ligamentum ileogenitale teres, welches eine den Müllerschen Faden entgegengesetzte (laterale, ventrale und caudale) Wachstumsrichtung einschlägt, tritt mit dem Wolfschen Gange in feste Verbindung und ist auf indirektem Wege imstande, die mediale Vorwärtsbewegung der Müllerscheu Fäden ungünstig zu beeinflussen.

v. Winckel ist weit entfernt, diesem von ihm erkannten Verhalten des Wolfschen Ganges zum Müllerschen Gange eine ausschliessliche oder zu weitgehende Bedeutung beizulegen, sondern räumt in bescheidener Weise den von anderen Autoren bezeichneten Ursachen die gebührende Stellung ein, wobei er den lokalen Ursachen höhere Bewertung wie den allgemeinen zuteilt.

Diesem Einteilungsprinzipe folgend, subsumiert v. Winckel:

1. unter den lokalen Ursachen:
   a) Störung der Bauchwandbildung,
   b) entzündliche Prozesse,
   c) Verlagerung durch Geschwülste (Cystennieren),
   d) Zug, Druck und Torsion von Nachbargebilden, z. B. Blase, Ureteren, Wolfscher Gang, Ligamentum teres, Rectum,
   e) abnorme Keime im Septum (Myom nach Pick),
   f) Mangel der Vulva;
2. unter den allgemeinen:
   g) konstitutionelle Ursachen, wie Anämie, Lues u. s. w.,
   h) aus dem Zentralnervensystem entspringende, z. B Anencephalus u. s. w.

Nachdem ich im vorstehenden Abschnitte einen orientierenden Einblick in die zum vorliegenden Thema erschienenen Arbeiten gegeben zu haben glaube, wende ich mich der Darstellung des Entwicklungsganges der weiblichen Genitalorgane zu, wie sie nach den neuesten Untersuchungen (Wieger, Nagel, Frankl u. A.) uns bekannt sind (siehe Hertwig).

Nach Entstehung des Urnierensystems entwickelt sich bei den Vertebraten aus dem Coelomepithel eine grosse, der hinteren Leibeswand jederseits anliegende Drüse, welche der Harnsekretion dient und Urniere oder Wolfscher Körper genannt wird. Durch dichte Anlage der Urnieren an den Vornierengang tritt letzterer in funktionelle Beziehung zur Drüse, und er wird zum Wolfschen Gang.

Dass sich aus einer Ausstülpung aus der dorsalen Wand dieses (Wolfschen) Ganges der Ureter entwickelt, sei nebenbei bemerkt. Vom oberen (cranialen) Pol des Wolfschen Körpers zieht eine bogenförmige Falte mit 2 oder 3 Ausläufern zur Zwerchfellsanlage. Diese Duplikatur ist das Zwerchfellband der Urniere, welches Frankl bei einem Embryo von 12,5 mm St.-Sch.-L. schon ausgebildet gefunden hat.

Diese Präexistenz ist auf zweierlei Weise zu erklären; entweder ist das Urnierenband der restierende Überzug einer in diesem Fötalalter durch Retraktion des oberen Urnierenpoles schon geschwundenen Urnierenanlage, oder es ist das phylogenetische Rudiment einer im menschlichen Embryo nicht mehr zur Anlage kommenden Urnierenpartie. Im extrauterinen Leben umhüllt es die Ovarialgefässe; dieser Funktion verdankt es seine Erhaltung. — Dies über den cranialen Pol des Wolfschen Körpers.

Wie verhält sich der untere caudale Pol der Urniere?

Bei einem Embryo humanus von 15,5 mm Steiss-Scheitel-Länge (ich danke auch an dieser Stelle Herrn Prof. Rabe bestens für die gütige Erlaubnis zur Benutzung des Laboratoriums des embryologischen Institutes behufs Anfertigung der Schnittserien), dessen detaillierte Beschreibung eine Wiederholung der von Frankl in „das runde Mutterband“ Seite 11, 12, 13 gegebenen wäre, fand ich ebenso wie Frankl, dass der caudale Pol bis ans Ende der Bauchhöhle reicht.

Damit ist dargetan, dass ursprünglich beim Menschen eine untere Duplikatur, die Plica inguinalis, wie Frankl richtig bemerkt, nicht vorhanden ist, sondern erst später entstehen muss; das ist auch tatsächlich der Fall. Schon bei einem 17 mm St.-Sch.-L. Embryo sehen wir in einem unter der Nabelschleife gelegenen Schnitte (Fig. 3), dort, wo die Anlage der geraden und schiefen Bauchmuskeln in Form eines distinguierten Zellenhaufens ins Auge fällt, einen zapfenförmigen Fortsatz aus der Bauchwand sich abheben, der, zum Wolfschen Körper ziehend, sich mit demselben in der Nähe des Wolfschen Ganges vereinigt.

Es ist also bereits die Plica inguinalis, das Leistenband der Urniere, in Form einer Falte, die zur vorderen Bauchwand zieht, zur Ausbildung gelangt.

Wie sie zu Stande kommt, ist unentschieden; es sind zwei Möglichkeiten vorhanden; entweder ist die Plica das Ergebnis einer Wachstumsdifferenz zwischen Bauchhöhle und Wolfschen Körper zum Nachteile des letzteren, oder sie verdankt ihre Entstehung einer Involution des Urnierenpoles. Sie tritt an jener Stelle in Verbindung mit der Bauchwand, wo später als selbständige Bildung eine Einstülpung auftritt (Processus vaginalis peritonei = Diverticulum Nukii).

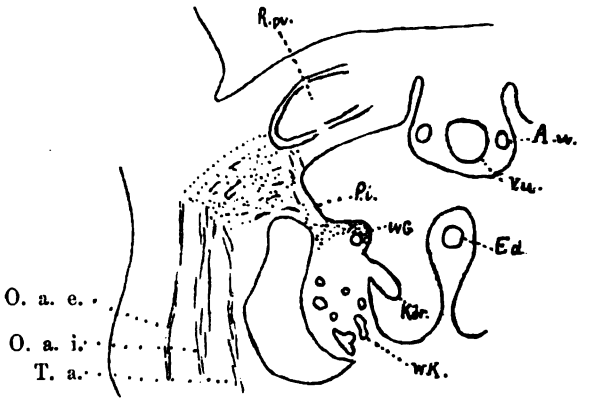

Fig. 3.
R. a. = Musc. rectus abdominis, O. a. e. = Obliquus abdominis externus und O. a. i. = internus, T. a. = Transversus abdominis, V. u. = Blase, A. u. = Nabelarterie, P. i. = Plica inguinalis, W. K. = Wolffscher Körper, Kdr. = Keimdrüse, Ed. = Enddarm, W. G. = Wolffscher Gang.
Embryo hum. 28 mm. St. Scht. L. (n. Frankl.)

Diese Plica inguinalis erfährt nach Frankl eine Verdickung ihres Umschlagrandes durch in ihr angelegtes Muskel- und elastisches Bindegewebe. Ausserdem findet eine Einwanderung quer gestreifter Muskelelemente aus der Bauchwand her statt.

Damit ist jenes Stadium der Entwicklung erreicht, welches Koelliker in einer Abbildung auf Seite 433 seines bekannten Werkes wiedergibt. (Fig. 4.)

Der Müllersche Gang (ich konnte denselben in meinem Falle in 29 Schnitten, à 8 Mikren, sehen) begleitet lateral anliegend den Wolfschen Gang eine kürzere oder längere Strecke.

Seine Genese aus autochthonem Bildungsmateriale *oder* durch Abspaltung aus dem Wolfschen Gange ist eine strittige Frage.

Durch die Involution des caudalen Urnierenpoles ist dem am Wolfschen Gange herabziehenden und dem Sinus urogenitalis zustrebenden Müllerschen Gange ein allerdings schmaler Raum zur Verfügung gestellt worden. (Zeit: 4. bis 8. Woche.)

In diesem Raume wird es dem Müllerschen Gange, welcher ursprünglich lateral dem Wolfschen Faden anliegt, möglich, durch halbspiralige Drehung (mediale Vorwärtsbewegung, physiologische Rotation) um die ventrale Partie des Urnierenganges an dessen mediale Seite zu gelangen und so mit diesen Gängen und seinen Genossen vereint zum Genitalstrang zusammen zu treten.

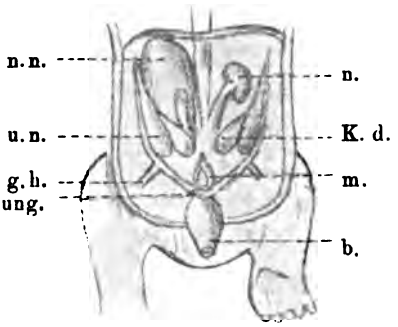

Fig. 4.
n. n. = rechte Nebenniere, u. n. = Urniere, n. = Niere, ung. = Urnierengang, g. h. = Huntersches Leitband oder Leistenband der Urniere (Gubernaculum hunteri oder Ligam. uteri rotundum), m = Mastdarm, b = Blase, K. d. = Geschlechtsdrüse. (n. Köllik er.)

Dadurch kommt es zu einer Kreuzung des Urnierenganges; wie selbstverständlich, findet sie nicht an einem Punkte, sondern auf einer längeren Verlaufsstrecke statt. Da aber bei Besprechung dieser Verhältnisse ein Bedürfnis nach Fixierung eines Kreuzungspunktes besteht, so

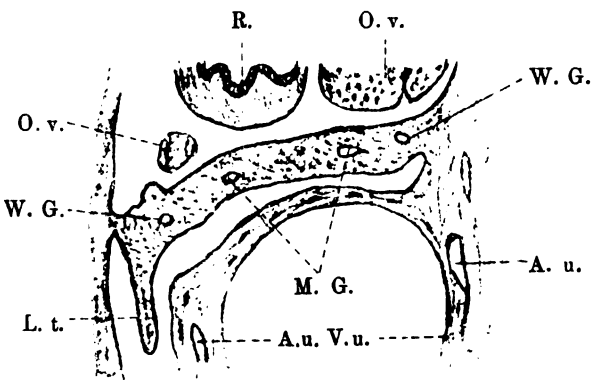

Fig. 5. (Nach Frankl.)
M. G. = Müllerscher Gang, W. G. = Wolffscher Gang, O. v. = Ovarium, R. = Mastdarm, A. u. = Nabelarterie, V. u. = Blase, L. t. = Rundes Mutterband.

schlägt Frankl vor, als Kreuzungspunkt jene Stelle zu bezeichnen, wo der Müllersche Faden genau ventralwärts vor dem Wolfschen Gange liegt.

An dieser Stelle aber ist von einer Anhaftung des run... Mutterbandes noch nichts wahrzunehmen. Erst in einem weiter caudalwärts gelegenen Schnitte (Fig. 5) einer durch einen Embryo humanus von 4,8 cm St.-Sch.-L. geführten Schnittserie kommt bei bereits medial rotierten Müllerschen Gängen das Ligamentum teres (= rotundum) zur Ansicht.

Die weiteren Entwicklungsprozesse, welche im Schwinden des Septum und in Vereinigung der Müllerschen Gänge unter Aufgabe ihrer medialen Hälften bestehen, übergehe ich als zur Erklärung des folgenden unnötig.

Nur darauf sei nachdrücklichst hingewiesen, dass das Ligamentum teres, wenn der Wolfsche Körper emporrückt (sich involviert), seinen Insertionspunkt am Wolfschen Gange nicht mehr aufgibt, auch wenn dieser Gang der Rückbildung anheimfällt.

Immer noch, wenn auch die Müllerschen Gänge sich zu einem mächtigen Organ, dem Uterus, entwickelt haben, wird die Verbindung des runden Mutterbandes mit der Uteruskante auf der unsichtbar gewordenen Brücke des Wolfschen Ganges vermittelt.

Auf Grund dieser durch die neuesten Arbeiten gewonnenen Anschauungen will ich nun die zahlreichen Hypothesen, die im Laufe der Zeit in der Entwicklungsfrage der Uterusmissbildungen aufgetaucht sind, auf ihre Haltbarkeit prüfen.

Es ist selbstverständlich, dass die Theorien Graetzers, sowie des ihm anhängenden Kussmaul, welche sich in der Annahme einer fötalen Peritonitis gefallen, durch die neueren Forschungsergebnisse in keiner Weise tangiert wurden, das heisst sich einer Kritik auf dieser Basis entziehen. Andererseits haben die Beobachtungen und Folgerungen von Paltauf, Schupmann und Vrolik eine gewisse Beleuchtung erfahren, wenn auch an Stelle der Frage nach der genetischen Beeinflussung des Wolfschen, beziehungsweise Müllerschen Ganges von Seiten der Niere eine andere, nämlich die nach der Ursache der Entwicklungshemmung der Nierenanlage getreten ist.

Kriegers Hypothese, welche schon Schatz in trefflicher Weise widerlegt hat, hat naturgemäss auch nicht eines Haares Breite von ehemals verlorenem Boden durch die neuesten Forschungsresultate wiedergewinnen können.

Die eines gewissen Interesses nicht entbehrende Ansicht Pfannenstiels ist nur unter der Bedingung annehmbar, wenn die grössere Breitenanlage der embryonalen Beckenbauchhöhle nicht

mit einer breiteren Anlage des Wolfschen Körpers zusammenfällt, also die caudalen Pole derselben einen die Norm überschreitenden Abstand ihrer medialen Flächen einhalten.

Die schönen Ausführungen Picks sind sowohl in ihrem die interponierte Myomanlage als auch in dem die durch Myomkeime bewirkte Überdrehung des Müllerschen Ganges behandelnden Teile als berechtigt anzuerkennen, wenigstens ist ganz gut verständlich, dass die Ausbildung eines Myoms oder eines hyperplastischen Septum zwischen den ohnehin hinfälligen medialen Wänden der Müllerschen Gänge deren physiologische Vereinigung verhindern kann.

Die Meyersche Hypothese, die in Bezug auf die durch eine primäre Überdrehung der Müllerschen Gänge bewirkte Nichtverschmelzung ihrer Lumina schon von Pick in überzeugender Weise widerlegt worden ist, harrt hinsichtlich der Möglichkeit eines primären Hinausgehens über die normale Rotation noch heute des Beweises.

Somit bleiben nur noch die Theorien von Thiersch und v. Winckel übrig. Diese sind wohl entwicklungsgeschichtlich am besten fundiert.

Wie schon erwähnt, knüpft die Thierschsche Lehre an die Urniere an, während v. Winckel einerseits dem Wolfschen Gange, andererseits dem runden Mutterbande einen entscheidenden Einfluss auf die Entstehungen der Missbildungen einräumt.

Nach Thiersch verhindert zu starke Entwicklung längeres Bestehen und weiteres Auseinanderliegen der Wolfschen Körper die Vereinigung der Müllerschen Gänge.

Die starke Entwicklung, also eine übermässige Ausdehnung des Wolfschen Körpers in seiner Längs-, Quer- und Dorsoventralachse, kommt für die erste Entwicklungszeit wohl deshalb nicht in Betracht, weil in dieser die Urniere physiologischer Weise bis ans Beckenende reicht; wenn aber längeres Bestehen resultiert, dass heisst, wenn die Involution des caudalen Urnierenpoles nicht rechtzeitig eintritt, so ist auch der Müllersche Gang nicht imstande, sich in medialer Richtung vorwärts zu bewegen und sein Ziel, den Sinns urogenitalis, zu erreichen.

Also bei Coincidenz der breiteren Anlage mit verzögerter Involution kann die erstere störend einwirken.

Das weitere Auseinanderliegen ist möglicherweise dort die Ursache der Nichtvereinigung gewesen, wo eine Verbreiterung des Beckens ausserdem zu beobachten war.

v. Winckel legt besonders Gewicht auf die Lagebeziehung des Wolfschen zum Müllerschen Gange, sowie auf die primäre Kürze und Verdickung des Ligamentum rotundum.

Auf den letzteren Umstand als ätiologisches Moment der Bildungshemmungen hat auf Grund eines beobachteten Falles auch Meyer hingewiesen.

Um die These v. Winckels in ihrem vollen Werte würdigen zu können, ist es nötig, die Entwicklungsgeschichte des Ligamentum rotundum, sowie seine genetische Beziehung zum Müllerschen Gange kurz zu rekapitulieren.

Das Ligamentum genito-inguinale entwickelt sich in jener Bauchfellfalte (Plica inguinalis), welche dadurch zustande kommt, dass sich der Wolfsche Körper infolge Involution verkleinert, wobei sein causales Ende emporrückt und an dessen Stelle eben das Leistenband übrig bleibt. Durch Differenzierung glatter Muskelfasern im vorderen Umschlagsrande dieser Duplikatur entsteht das spätere runde Mutterband.

Die beiden Wolfschen Körper sind so gelagert, dass sie nach unten und gegen die Mittellinie konvergieren; dadurch ist auch die Bahn des Wolfschen Ganges, der am lateralen Rande der Urniere herabzieht, eine fixierte und zwar ebenfalls eine mediale und nach unten konvergierende. Wenn das caudale Ende des Urnierenpoles weiter emporrückt, so kommt es, dass das ursprünglich am Wolfschen Körper angeheftete Ligamentum inguinale bei Persistenz des Wolfschen Ganges in seiner ursprünglichen Position nur mehr den Zusammenhang mit diesem aufweist. So wird der Wolfsche Gang mit der inguinalen Region der vorderen Bauchwand durch das Ligamentum teres in Verbindung gebracht; die Verlaufsrichtung dieses Bandes ist eine mehr oder weniger schräg laterale und nach vorne gerichtete.

Der Müllersche Gang, welcher an dem Wolfschen Gange, wie bekannt, hinabwächst, also die durch den Wolfschen Gang gewiesene Bahn einschlägt, wird zweifellos schon in früher Zeit durch das Ligamentum genito-inguinale beeinflusst.

Damit ist die Wichtigkeit der Lagebeziehung der beiden Gänge, welche v. Winckel so sehr betont, wie der abziehende Einfluss eines kurzen und abnorm stark entwickelten Leistenbandes hinlänglich dargetan.

Bezüglich des Zustandekommens eines abnorm dicken Ligamentum rotundum möge die sehr naheliegende Darstellung, die Frankl in einer in Heft No. 363 der Volkmannschen Sammlung erschienenen und mir bei Fertigstellung meiner

Publikation zu Gesicht gekommenen Arbeit anführt, hier Platz finden:

Die Plica. inguinalis ist das Resultat der Schrumpfung des caudalen Urnierenpoles. Wenn nun diese in der ersten Zeit ausbleibt oder sich verzögert, so wird die Plica zu jener Zeit, wo im vorderen Umschlagsraume des Fältchens sich elastische Fasern und glatte Muskelelemente entwickeln, andererseits quergestreiftes Muskelgewebe aus dem Conus-Rudimente in dieselbe einwandert, viel kürzer sein, als es der Norm entspricht. Notgedrungen wird sich dieses muskuläre Stratum, welches sonst auf einer längeren Strecke zur Verteilung kommt, in diesem Falle anhäufen und zu abnormer Dicke des Bandes führen.

Ist nun das Band kürzer und dicker geblieben, so wird sich auch bald die mechanische Wirkung geltend machen, die im Sinne des Abziehens in lateraler, caudaler und ventraler Richtung erfolgt.

Die dadurch berührten Müllerschen Gänge werden konsequenter Weise in ihrer Annäherung verhindert.

Die Ursachen, welche zu einer verzögerten Involution führen, kennen wir nicht.

Auf welche von all den genannten Ursachen der Nichtvereinigung der Müllerschen Gänge ist das Ausbleiben der Verschmelzung in meinem Falle zurückzuführen?

Welche Merkzeichen gestörter Entwicklungsvorgänge waren zu finden?

Vor allem bemerke ich, dass die Frau, von der Missbildung im Genitalorgane abgesehen, keine wie immer geartete Verbildung an anderen Organen, sowie der äusseren Körpergestaltung aufwies. Damit sei auch gesagt, dass das Harnsystem, wie die Obduktion ergab, normale Ausbildung zeigte.

Die an der Lebenden genommenen Beckenmasse hielten sich innerhalb der normalen Grenzen, das skelettierte Becken liess gleichfalls eine Verbreiterung nicht konstatieren.

Von den lokalen Ursachen waren auszuschliessen embryonale Entzündungsprozesse des Bauchfells, ebenso interkorporale Anlage und Entwicklung eines Tumors im Sinne Picks.

Ob ein Missverhältnis zwischen den Ligamentis latis und der Körperbreite (Meyer) als ursächlich angenommen werden darf, liess sich infolge der durch die acquirierte Gonorrhoe hervorgerufenen entzündlichen Veränderungen, welche einen hohen Grad erreichten, nicht entscheiden.

Abnorme Dicke der Ligamenta rotunda fiel nicht auf; wohl aber ihre geringe Länge, die auf die Fixation der schwer erkrankten Adnexe im Douglas bezogen, eher eine Zu- denn Abnahme erfahren haben musste.

So bin ich denn geneigt, diesem Umstande einen besonderen Einfluss auf die Entstehung der Missbildung zuzuerkennen und die Kürze des Ligamentum teres in ursächlichen Zusammenhang mit dem Getrenntbleiben der Müllerschen Gänge in meinem Falle zu bringen.

Es erübrigt mir noch, einige Worte über das Ligamentum rectovesicale hinzuzufügen. Bezüglich seines Verlaufes und seiner Beschaffenheit verweise ich auf das früher Gesagte. Hinsichtlich seiner Genese aber lege ich demselben im Sinne Dalla Rosas nur eine sekundäre Bedeutung bei und acceptiere viel lieber den Bildungsmodus, welchen Dalla Rosa angegeben, das ist Entstehung durch exzessive Wachstumsvorgänge des Peritoneum, als die Annahme seiner Entwicklung aus den Produkten einer fötalen Peritonitis, da ich mich bez. der letzteren Anschauung eines abweisenden Eindruckes infolge der Beobachtungen Ferès und der eigenen, wonach ebenfalls Reste einer fötalen Entzündung fehlten, nicht erwehren kann.

Die genetische Auffassung des Bandes, welche Krieger angegeben hat, nämlich dass es ein Rudiment einer fötalen Verbindung zwischen Rectum und Allantois sei, erfuhr durch Schatz eine gründliche Widerlegung. Ich kann mich daher mit der Bemerkung begnügen, dass in meinem Falle jeder auf obliterierte Gänge hinweisende Fasernstrang gefehlt hat.

Schliesslich möchte ich bezüglich der für die Entstehungsursachen in Betracht kommenden Momente ein qualitativ-kausales und nicht ein, wie v. Winckel es gegeben, auf örtliche und allgemeine Ursachen zurückgeführtes Einteilungsprinzip einführen.

Demnach würde das Zustandekommen der Missbildungen des weiblichen Genitalorganes herbeigeführt werden

1. durch innere Ursachen, das ist Missbildung der Frucht und konstitutionelle Veränderungen; hierher gehören die von v. Winckel (Seite 14) sub a, f, eventuell e, g und h subsumierten Momente:

2. durch mechanische (dynamische) Ursachen, Punkt c, d, e und

3. durch entzündliche Veränderungen, Punkt b der v. Winckelschen Einteilung.

Literatur:

Graetze, Inaug.-Diss. 1857.

Schupmann, Organ für Heilkunde. 1842. Bd. II. Heft I.

Kolb, Pathologische Anatomie der weiblichen Sexualorgane. 1864.

Thiersch, Bildungsfehler der Harn- und Geschlechtswerkzeuge eines Mannes. Münch. med. Wochenschr. 1852.

Kussmaul, Von dem Mangel, der Verkümmerung und der Verdopplung der Gebärmutter. Würzburg 1895.

Lefort, De vices de conform de l'ut. et du vagin. Paris 1863. Zitiert nach Orth.

Krieger, Einige Bemerkungen über Atresia ani und Uterus bicornis. Monatsschr. f. Geburtsk. XII. S. 172. Verhandlung der Gesellschaft f. G., Berlin. Sitzung vom 11. Mai 1858.

Schatz, 4 neue Fälle von unvollkommener Teilung des weiblichen Genitalkanals. Arch. f. Gyn. 1870. Bd. I. pag. 12.

Fürst, L., Über Bildungshemmungen des Uterovaginalkanals. Monatsschr. f. Geburtsk. 1867. Bd. XXX. pag. 97.

Derselbe, Das Amnion in seinen Beziehungen zu fötalen Missbildungen. Arch. f. Gyn. 1871. Bd. III. pag. 304.

Schatz, Ein besonderer Fall von Missbildung des weiblichen Urogenitalkanals. Arch. f. Gyn. 1872. Bd. II. pag. 315.

Olivier, Gaz. méd. de Paris. 1872. No. 14. Zitiert nach Orth.

Benicke, F., Geburtsfall bei doppelter Gebärmutter und Scheide. Zeitschr. f. Geburtsh. und Gyn. 1876. Bd. I. pag. 366.

Fere, Chl., Scheidewand der Beckenhöhle, doppelter Uterus und Vagina. Mitteilung in der Société anatom. progrès. méd. 1876. No. 46. (Ref. im Zentralbl. f. Gyn. 1879. No. 2. pag. 48.)

Werth, Retention einer ausgetragenen Frucht in dem unvollkommen entwickelten Horne eines Uterus bicornis. Arch. f. Gyn. XVII. p. 281.

Schotschawa, Ein Fall von Duplizität der Gebärmutter und der Scheide mit Gravidität beider Uteri. Moskowsk. Medicinsk. Gaseta 1878. No. 25. (Ref. im Zentralbl. f. Gyn. 1879. No. 6. pag. 152.)

Woods, D. F., Fall von Uterus duplex mit Vagina duplex, doppelter Cervix, r. Uterus und r. Scheide inperforiert. Tod an Pyometra und Peritonitis pelvica. Philad. med. Times 1879, vom 5. Juli. (Ref. im Zentralbl. f. Gyn. 1879. No. 22. pag. 555.)

Robertson, C. W., Doppelter Uterus mit Drillingen. Louisville med. New. 1879, vom 21. Juni. (Ref. im Zentralbl. f. Gyn. 1879. No. 22. pag. 558.)

Freudenberg, Ein Fall von Uterus didelphys mit rechtsseitiger Hämatometra. Zeitschr. f. Gyn. u. Geburtsh. 1880. Bd. V. pag. 334.

Lebedew, Uterus duplex? separatus c. Vag. sept. Atresia hymenalis, Haematometra et Haematocolpos. Moskau med. Rundsch. Nov. 1881. (Ref. im Zentralbl. f. Gyn. 1882. No. 38. pag. 607.)

Dorn, Über die Gärtnerschen Kanäle beim Weibe. Arch. f. Gyn. Bd. XXI. Heft 2. pag. 328.

v. Winkel, Die Pathologie der weiblichen Sexualorgane. Atlas 1881. pag. 383—389.

Dirner, G., Uterus didelphys c. vag. duplice. Orvosi hetilap. 1883. No. 21. (Ref. im Zentralbl. f. Gyn. 1883. No. 30. pag. 485.)

Kubassow, Beitrag zur Lehre von der doppelten Gebärmutter (Uterus didelphys). Virchows Arch. 1883. Bd. 92. pag. 37.

Henderson, Francis, Ein Fall von Uterus duplex an der Lebenden. Glasgow. med. Journal. 1883. April. (Ref. im Zentralbl. f. Gyn. 1884. No. 7. pag. 112.)

Heitzmann, Spiegelbilder der gesunden und kranken Vaginalportion. 1883. I.

Dalla Rosa, Ein Fall von Uterus bicornis mit Ligam. rectovesicale. Zeitschr. f. Heilk. 1883. Bd. IV. pag. 155.

Litschkus, Uterus didelphys (oder duplex) c. vag. dupl. Wratsch 1885. No. 26. (Ref. im Zentralbl. f. Gyn. 1885. No. 42. pag. 650.)

Paltauf, A., Zur Kenntnis des Uterus unicornis. Med. Jahrbücher der k. k. Ges. der Ärzte. Wien 1885. pag. 250.

Valentino, Haematometra, Uterus duplex. Il Raccoglitore 1885. No. 3–4. (Ref. Zentralbl. 1885. No. 35. pag. 559.)

Wieger, Entstehung der Bänder des weiblichen Geschlechtsapparates. Arch. f. Anat. u. Physiol. 1885.

Kesmarsky, Geburt bei doppeltem Uterus und Scheide. Wratsch. 1885. No. 21. (Ref. im Zentralbl. f. Gyn. 1885. No. 42. pag. 687.)

Lecheyron, Ann. de gyn. 1885. No. 23. pag. 247. Zitiert nach Orth.

Müller, Entwicklungsfehler des Uterus. In Billroths Handb. d. Frauenkrankh. 1886. 2. Auflage. Bd. I. pag. 562.

Patterson, Fall von Uterus duplex. Edinb. med. Journ. 1885. Aug. (Ref. im Zentralbl. f. Gyn. 1886. No. 9. pag. 144.)

Israel, O., Ein Fall von symmetrischer Bildungshemmung der weiblichen Genitalien. Char.-Ann. 1886. XI. pag. 824.

Meyer, H., Über Verdopplung der Gebärmutter und ihre Komplikation mit Schwangerschaft und einseitiger Atresie. Inaug.-Diss. Zürich 1886. (Ref. im Zentralbl. f. Gyn. 1886. No. 38. pag. 629.)

Palmer, Fall von doppelter Vagina und doppeltem Uterus. New York med. Journ. 1886. 17. Juli. pag. 70. (Ref. im Zentralbl. f. Gyn. 1887. No. 10. pag. 166.)

Winter, Demonstration in der Sitzung vom 11. November 1887 in der Ges. f. Geb. u. Gyn. zu Berlin. Zentralbl. 1887. No. 50. pag. 812.

Las Casas dos Santos, Missbildungen des Uterus. Zeitschr. f. Geb. u. Gyn. 1887. XIV. pag. 140.

Engel, Geburt bei doppelten Geschlechtsteilen und doppelter Harnblase und Harnröhre. Arch. f. Gyn. 1887. Bd. XXIX. pag. 43.

Strauch, M., Ein Geburtsfall bei doppelter Gebärmutter und doppelter Scheide (Uterus didelphys c. vag. dupl.). Zentralbl. f. Gyn. 1887. No. 43. pag. 684.

Rothenberg, Missbildungen des weiblichen Genitalschlauches. Diss. Königsberg 1887.

Zweifel, Demonstration eines Uterus (bicornis) duplex mit Cervixcarcinom in der Leipziger Gyn. Ges. Sitzung vom 20. Juni 1887. (Ref. im Zentralbl. f. Gyn. 1888. pag. 47.)

Nagel, W., Über die Entwicklung des Urogenitalsystems des Menschen. Arch. f. mikrosk. Anat. 1889. Bd. XXXIV. Seite 269.

Paschen, Verhandlungen der geburtshülflichen Gesellschaft zu Hamburg. Sitzung vom 5. März 1889. (Myom zwischen beiden Uteris.) (Ref. im Zentralbl. f. Gyn. 1890. No. 1. pag. 16.)

Althen, Schwangerschaft in beiden Uteris bei Duplizität der Genitalien (Ut. sept. duplex et vag. dupl.). Zentralbl. f. Gyn. 1890. No. 40. pag. 711.

Schaeffer, Bildungsanomalien der weiblichen Geschlechtsorgane aus dem fötalen Lebensalter mit Berücksichtigung der Entwicklung des Hymen. Arch. f. Gyn. 1890. Bd. XXXVII.

Fischer, I., Ein Fall von Uterus duplex, Vagina duplex mit hymenaler Atresie der Scheide. Inaug.-Diss. Erlangen 1890. (Ref. im Zentralbl. f. Gyn. 1891. No. 39. pag. 793.)

Gusserow, Pyocolpos lateralis, Uterus duplex, Schwangerschaft. Charité-Annal. XXV. Jahrgang. (Ref. im Zentralbl. f. Gyn. 1891. No. 4. pag. 87.)

Akontz, Hämatometra in der rechten Hälfte eines Uterus duplex separatus. Kolozsvari orvos-ternies zettudo manyi erstesito. 1891. (Ref. im Zentralbl. f. Gyn. 1892. No. 1. pag. 21.)

Tannen, A., Ein Fall von Uterus duplex. Zentralbl. f. Gyn. 1892. No. 3. pag. 51.

Guhmann, Fall von doppeltem Uterus und doppelter Scheide. Journ. of amer. med. Annal. 1881. 27. Juni. pag. 906. (Ref. im Zentralbl. f. Gyn. 1892. No. 8. pag. 151.)

Halter, Uterus didelphys, Haematocolpos unilateralis, Haematometra, Haematosalpinx dexter. Wiener med. Presse. 1892. No. 2.

Landerer, Seltene Form von Missbildung des Uterus. Zeitschr. f. Geb. u. Gyn. 1892. No. 24.

Rosa, Geburtsfall bei Uterus didelphys. Wiener klin. Wochenschr. 1892. No. 35.

Holzapfel, K., Retroflexio der nicht graviden Hälfte eines Uterus didelphys als Geburtshindernis. Zentralbl. f. Gyn. 1893. No. 38. p. 873.

Orth, Lehrb. d. spez. patholog. Anat. 1893. II. Bd. pag. 362, 377, 378, 407 u. 411.

Weinlechner, Über Uterus duplex. Sitzung der Wiener gynäkologischen Gesellschaft vom 13. Juni 1893. (Ref. im Zentralbl. f. Gyn. 1893. No. 44. pag. 1021.)

Wertheim, Uterus bicornis unicollis mit Cervixcarcinom. Demonstration in der Sitzung vom 10. April 1894 der Wiener geburtshülflich-gynäkologischen Gesellschaft. (Ref. im Zentralbl. f. Gyn. 1894. No. 28. pag. 682.)

Loehlein, H. Uterus didelphys, Hämatrometra und Haematosalpinx sin. lat. Operation. Zentralbl. f. Gyn. 1894. No. 41. pag. 997.

Chrobak, Über einen Fall von doppeltem Uterus. Zentralbl. f. Gyn. 1894. pag. 431.

Pfannenstiel, Über Schwangerschaft bei Uterus didelphys. Festschr. d. deutsch. Ges. f. Geb. u. Gyn. Wien 1894. pag. 330.

Simon, 2 Missbildungen. Zeitschr. f. Gyn. 1894. No. 51. pag. 1513.

Dittel, Partus bei Uterus duplex. Zentralbl. f. Gyn. 1894. No. 25. pag. 610.

Hollaender, Über eine bisher noch nicht beschriebene Uterusanomalie. Berl. klin. Wochenschr. 1894. No. 10. (Ref. im Zentralbl. f. Gyn. 1895. No. 14. pag. 375.)

Hatsch, 455. Sitzung vom 18. März 1895 der Gesellschaft für Geburtshülfe in Leipzig. S. B. im Zentralbl. 1895. No. 25. pag. 801.

Rossier, Uterus didelphys. Revue méd. de la Suisse. 1895. No. 3. (Ref. im Zentralbl. f. Gyn. 1895. No. 42. pag. 1125.)

v. Winckel, Ätiologische Untersuchung über einige sehr seltene fötale Missbildungen. Münch. med. Wochenschr. 1896. No. 17. Vom 28. IV.

Pick, Gebärmutterverdopplung und Geschwulstbildung unter Berücksichtigung ihres ätiologischen Zusammenhanges. Arch. f. Gyn. Bd. 52. 1896. pag. 408.

Jakesch, Partus bei Uterus duplex separatus bicollis c. vag. duplice. Zentralbl. f. Gyn. 1897. No. 24. pag. 729.

Villa, Bildungsfehler des Uterus. Mailand 1896. (Ref. im Zentralbl. f. Gyn. 1897. No. 30. pag. 960.)

Cheron-Paris, H. Der Uterus didelphys in Bez. zur Schwangerschaft und Geburt. Obstétrique. No. 2. 1897. (Ref. im Zentralbl. f. Gyn. 30. pag. 958.)

Meurer, T. Uterus didelphys und Uterus bicornis. Nederl. Tijdschr. v. Verlosk. en Gyn. 1897. No. 1. (Ref. im Zentralbl. f. Gyn. 1897. No. 43. pag. 1304.)

Bernhard, O. Uterus duplex separatus (s. und didelphys) mit Vagina duplex. Zentralbl. 1897. No. 50. pag. 1464.

Gebhard, Pathol. Anatomie der weiblichen Sexualorgane. pag. 23.

Spitzer, G., Ein Fall von Uterus didelphys mit Gravidität. Wiener klin. Wochenschr. 1897. No. 14.

Nagel, In Veits Handb. d. Gyn. I. p. 521, 548 und Literaturangabe (fremde Sprache).

Pruvost, Fünfte Schwangerschaft bei einer Frau mit Uterus duplex. Revue internat. de méd. et de Chir. 1897. No. 14. (Ref. im Zentralbl. 1897. No. 50. pag. 1474.)

Meyer, R., Sitzung vom 12. Nov. 1897 der Ges. f. Geb. u. Gyn. zu Berlin. (Ref. Zentralbl. f. Gyn. 1898. No. 1. pag. 17.)

Derselbe, Sitzung vom 15. April 1898 der Ges. f. Geb. u. Gyn. zu Berlin. (Ref. Zentralbl. f. Gyn. 1898. No. 21. pag. 566.

Derselbe, Zur Entstehung des doppelten Uterus. Zeitschr. f. Geb. u. Gyn. 1898. Bd. XXXVIII. pag. 16.

Chavane, Ein Fall von Abort im Uterus bicornis duplex. Revue internat. de méd. et de Chir. 1898. No. 10. (Ref. im Zentralbl. f. Gyn. 1898. No. 44. pag. 1211.)

Hertwig, O., Lehrbuch der Entwicklungsgeschichte des Menschen und der Wirbeltiere. Jena 1898. („In Frankel das runde Mutterband nicht zitiert.")

Hegar, A., Abnorme Behaarung und Uterus duplex. Beitr. z. Geb. u. Gyn. 1898. Bd. I. Heft 1.

Joessel und Waldeyer, Lehrb. d. topographisch-chirurg. Anat. 1899.

Wendeler, Die Entwicklung der menschlichen Tube. Arch. f. mikrosk. Anat. Bd. 45. pag. 167.

Hönigsberg, Ein Fall von angeborener Missbildung des Urogenitaltraktes Monatsschr. f. Geb. u. Gyn. Bd. XV. Heft 5.

Pick, L., Zur Anatomie und Genese der doppelten Gebärmutter. Arch. f. Gyn. 1899. Bd. LVII. Heft 3. pag. 596.

Winckel, v., Über Einteilung, Entstehung und Benennung der Bildungshemmungen der weiblichen Genitalorgane. Volkmanns Samml. klin. Vortr. No. 251, 252. 1899.

Halban, Beitrag zur Kenntnis der Geburten bei Uterus bicornis bicollis. Arch. f. Gyn. Bd. LIX. Heft 1. (Ref. Zentralbl. f. Gyn. 1900. No. 13. pag. 354.)

Frankl, O., Beiträge zur Lehre von Descensus testiculorum. Sitzungsberichte der k. Akademie der Wissenschaften, mathem.-naturhist. Klasse. Wien 1900.

Derselbe, Das runde Mutterband. Denkschrift der k. Akademie der Wissenschaften. Wien.

Pauer, Ein Fall von Uterus duplex separatus. Zentralbl. f. Gyn. 1902. No. 25. pag. 660.

XLVIII.

Aus der Universitäts-Frauenklinik in Graz.

Ein Fall von pigmentierten Schwangerschaftsstreifen.

Von

Dr. RUDOLF PICHLER,

Assistent der Klinik.

(Hierzu Taf. XX.)

Die Striae gravidarum oder Schwangerschaftsstreifen, welcher Ausdruck, wenigstens im rein anatomischen Sinne, entschieden richtiger ist als „Schwangerschaftsnarben", sind bekanntlich spindelförmige, nach einem bestimmten Typus angeordnete Hautinseln, innerhalb deren die histologische Struktur der normalen Haut eine weitgehende Umordnung erfahren hat. C. Braun[1]), welcher sie „Puerperalrunzeln" nennt, erklärt sie noch als Risse im Malpighischen Netz, durch die Ausdehnung des Unterleibes und der Brüste entstanden, freilich ohne diese Anschauung näher zu begründen. Küstner[2]) gibt uns als erster Nachricht über histologische Befunde an Schwangerschaftsstreifen und weist nach, dass es sich wohl um wirkliche Kontinuitätstrennung im Bereiche des Cutisgewebes handle, dass eine solche jedoch im Rete Malpighi vollkommen fehle; um die Beteiligung der einzelnen Bestandteile der Cutis hatte sich Küstner nicht weiter gekümmert; hatte er doch bezüglich seines Untersuchungsmateriales mit grossen Schwierigkeiten zu kämpfen, da ihm Leichenmaterial vollkommen fehlte und er ausschliesslich auf kleine, der Haut Lebender mit der Hohlschere oberflächlich exzidierte Stückchen angewiesen war.

Grundlegend für das ganze Thema der Schwangerschaftsstreifen wurde erst ihre eingehende Darstellung durch den Wiener Anatomen Karl Langer[3]). Er, damals der vorzüglichste Kenner des feineren anatomischen Aufbaues der Haut, wies das Bestehen jedweder Kontinuitätstrennung sowohl im kollagenen Binde-

---

[1]) Braun, C., Lehrb. d. Geburtsh. 1857.

[2]) Küstner, Zur Anatomie der Graviditätsnarben. Virchows Arch. Bd. LXVII. 1876.

[3]) Langer, Karl, Über die Textur der sog. Graviditätsnarben. Med. Jahrb. d. k. k. Gesellsch. d. Ärzte zu Wien. 1880.

gewebe, als auch im Epithelkörper der Haut zurück und fast statt deren eine charakteristische, der Spannungsrichtung entsprechende, in allen Schichten vorhandene Umordnung der einzelnen Hautbestandteile. Nach Langer ist das ursprünglich aus rhombischen Maschen bestehende bindegewebige, netzartige Strickwerk der Cutis zu parallelen, die Striae quer durchsetzenden Fäden auseinander gezerrt. In gleicher Weise sind auch die Papillen des Rete Malpighi in auf die Richtung der grössten Ausdehnung der Striae senkrechten Reihen angeordnet; viele dieser Papillen, oft ganze Reihen von ihnen, sind fast vollständig verstrichen, so dass das ganze reguläre System von Hügeln und Tälern, durch die Unebenheiten der Haut gebildet, abgeflacht erscheint, wie eine nur durch niedere Wellen gestörte, ebene Fläche. Statt von Zerreissung spricht Langer nur von Zerrung, Distensio oder Divulsio.

Von M. Schlee[1]) wurden die genannten Beobachtungen Langers der Hauptsache nach bestätigt; jedoch es gelang ihr, die von Langer in Abrede gestellten Kontinuitätstrennungen, wenn auch in beschränktem Masse, nachzuweisen; sie fand zwischen den der Oberfläche genau parallel verlaufenden Bündeln der Pars reticularis weite Spalten, welche die Autorin im wesentlichen auf eine Erweiterung der normalen Spalten zurückführen will; es gelang ihr auch, diese Spalten an Injektionspräparaten darzustellen, wo sie Öffnungen, allerseits von intakten Bindegewebsbündeln umschlossen, bildeten.

Auch Philippson[2]) beobachtete die Abflachung des Papillarkörpers bis zum vollkommenen Verstreichen seiner Papillen; er fand stellenweise schliesslich überhaupt nur diejenigen noch erhalten, welche, gewissermassen zu Leisten aneinander gereiht, genau in die Richtung der grössten Spannung fielen.

Später erbrachten Troisier und Menétrier[3]) den Nachweis, dass das elastische Gewebe tatsächlich eine vollkommene Kontinuitätshemmung erleide. Mit der Auffassung dieser beiden Untersucher stimmt Unna[4]) im wesentlichen überein; er stellt sich den Vorgang der Bildung der Striae so vor, dass es zu einer

---

[1]) Schlee, M., Über die Dehnung der Bauchwand während der Schwangerschaft. Zeitschr. f. Geb. u. Gyn. XIII. Bd. 1886.

[2]) Philippson, Über die Formveränderungen des Papillarkörpers der Haut durch die Wirkung einfacher mechanischer Kräfte. Virchows Arch. 120. Bd.

[3]) Troisier und Menétrier, Histologie der Striae. Arch. de Méd. expér. I. Bd. 1889.

[4]) Unna, Histopathologie der Haut. 1894.

maximalen Spannung der einzelnen Hautschichten kommt, welche naturgemäss, entsprechend der Länge ihres jeweiligen Krümmungsradius, von innen nach aussen zunimmt. So ist die Spannung am kleinsten in der Subcutis, am grössten in den oberflächlichsten Schichten der Cutis. Nämlich der Epithelkörper wird wegen seiner zahlreichen Einsenkungen und Falten, welche eine Art Reservematerial vorstellen, wieder weniger betroffen; seine Fältchen werden ausgeglichen, und er hat sich damit dem neuen Spannungsverhältnis angepasst. Sowohl die kollagenen als auch die elastischen Fasern der Cutis werden gelockert; während aber jene nur unter Verbreiterung der Lymphspalten auseinanderweichen, schnellen die elastischen Fasern an den Rand der Stria zurück; nur ein gewisser Teil der elastischen Fasern verträgt die Dehnung, ohne zu zerreissen; diese Fasern erfahren jedoch einen Zerfall in feinste geradegestreckte Fäserchen, welche wie ein Pinsel von einem Stiel von der unveränderten elastischen Faser entspringen.

Diese feinsten Faserchen unterscheiden sich auch mikrochemisch wesentlich von denjenigen, aus welchen sie hervorgegangen. So unterscheidet Unna scharf zwischen den innerhalb der Stria gelegenen, gestreckten, als aus feinsten, haarpinselartigen Büscheln bestehenden, mit basischen Farbstoffen sich intensiv färbenden Elacinfasern und den ausserhalb der Stria, an ihrem Rande gehäuften, dicken, zu knäuel- oder korkzieherartig gewundenen Gebilden zusammengeschnürten, sich mit Elastin-Farbstoffen intensiv färbenden Elastinfasern.

Während letztere, die Elastinfasern, auf die Überdehnung mit ihrem Zerreissen und Zurückschnellen geantwortet haben, sind die ersteren, die Elacinfasern, plastisch geworden, haben sich unter Verlust ihrer Elastizität der Spannung akkommodiert. Unna bezeichnet den Vorgang als regressive Metamorphose.

Das gelockerte, parallelfaserige Gewebe der Stria bietet also wesentliche Unterschiede gegenüber dem dichten Gewebe einer Narbe.

In den Blutgefässen fiel allen Untersuchern hauptsächlich der geradegestreckte, schlingenlose Verlauf auf. Kaposi[1]) dagegen charakterisiert den Vorgang als „eine plötzliche oder allmähliche Distension der Cutismaschen und -Bündel mit gleichzeitiger Zerreissung der zugehörigen Gefässe“ und Auftreten von Hämorrhagien.

[1]) Kaposi, Pathologie und Therapie der Hautkrankheiten. 1899.

Die Farbenveränderungen im Bereiche der Schwangerschaftsstreifen, welche ja stets das Auffallendste an ihnen bilden, hängen teils von der Art des einfallenden Lichtes, teils von dessen Einfallswinkel ab, andererseits aber erhalten sie durch das Durchschimmern der in der Tiefe liegenden, oft ektatischen Blutgefässe durch die darüberliegenden gedehnten, daher verdünnten Hautpartien einen violetten, bald mehr bläulichen, bald mehr rötlichen Ton.

Von dem Auftreten irgendwelchen Pigments innerhalb der Striae findet man fast nichts erwähnt. Nur Küstner erwähnt nebenbei, dass bisweilen in den ersten Wochenbettstagen die Striae pigmentiert werden, wenn auch sonst am Körper starke Pigmentbildung stattfindet. Im Gegenteil, wenn man das histologische Bild betrachtet, fällt einem eher ein gewisser Mangel an jenen feinen, dunkelgefärbten Körnchen auf, welche wir bei der normalen Haut im Bereiche der Basalschicht des Stratum Malpighi regelmässig finden. Es zeichnet sich normalerweise jede Stria durch Pigmentarmut von ihrer Umgebung aus. Für das unbewaffnete Auge erscheint dann die Haut noch lichter durch den erhöhten Glanz, welcher die betreffende Fläche direkt weiss-atlasglänzend macht, sodass wir von einer weissen Färbung der Schwangerschaftsstreifen mit vollem Rechte sprechen können.

Da sich mir nun an der Grazer Frauenklinik die Gelegenheit bot, einen Fall zu beobachten, welcher, bei sonstiger allgemeiner Pigmentarmut, durch die fast dunkelbraune Färbung der Schwangerschaftsstreifen mit allem bisher Bekannten in vollständigem Widerspruch steht, halte ich die Mitteilung dieses wohl ganz vereinzelten Falles für berechtigt.

Es handelte sich um eine sechzehnjährige Erstgeschwängerte aus Graz; sie stammte aus gesunder Familie, wurde im neunten Lebensjahre vorübergehend wegen Chorea behandelt, war aber sonst stets gesund gewesen. Der Allgemeinstatus der bereits gebärend in die Klinik gebrachten Frau war der eines mittelgrossen, grazilen, jedoch entsprechend kräftigen, gut genährten Individuums von dunkelblondem Typus. Die Untersuchung der inneren Organe ergab nichts Abnormes, sondern den Befund einer gut entwickelten, vollkommen gesunden Person. Die Geburt erfolgte spontan in I. Gesichtslage; ausser dieser Haltungsanomalie ist über den Verlauf der Geburt und des Wochenbettes nichts Näheres bemerkenswert. Die Grundfarbe der Gesichtshaut entsprach einem etwas dunkleren blonden Typus; nirgends fand sich im Gesichte auch nur eine Spur von irgendwelcher Schwangerschaftspigmentation. Die Farbe der Iris war ein lichtes Braungrau, die Haare waren dunkelblond, die Augenbrauen etwas dunkler, fast lichtbraun, die Pubes von derselben Farbe. Die allgemeine Farbe der Körperhaut war ein lichtes, mattes Gelb, wie man es bei Blondinen findet. An den sehr gut entwickelten Brüsten waren die Warzenhöfe nur wenig verbreitert; jedoch an der Peripherie immerhin stärker

braun verfärbt; die Montgomeryschen Drüsen waren gut entwickelt. An beiden Brüsten, besonders der linken, standen, radiär angeordnet, einige auffallend breite, lange Striae; dieselben waren stellenweise mehr, stellenweise wieder weniger stark dunkelbraun gefärbt, sodass das Violettrosa des Untergrundes nur in Flecken dazwischen sichtbar blieb; einige von diesen Striae waren auch ganz braun (s. Taf. XX, Fig. 1). Das ganze Abdomen, welches entsprechend dem drei Finger unter dem Processus xyphoideus stehenden Fundus uteri ovoid vorgewölbt war, war insbesondere in seinen unteren Partien mit ungemein zahlreichen, bis fingerbreiten, dunkelbraunen Streifen übersät, welche die typische Anordnung der Striae gravidarum besassen, auch die regelmässig wahrnehmbare Niveaudifferenz gegenüber der Umgebung aufwiesen, kurz, welche als Schwangerschaftsstreifen schon auf den ersten Blick angesprochen werden mussten (s. Taf. XX, Fig. 1). Der Nabel war in einen markstückgrossen, lichtbraunen, verwaschenen Fleck umgestaltet; entsprechend der Linea alba bestand eine bis 3 mm breite, lichtbraune Linie. In der Gegend der Taille fanden sich beiderseits zahlreiche zirkulär verlaufende Striae, von denen die meisten gleichfalls stark dunkelbraun gefärbt waren; am Rücken, in der Nähe der Mittellinie fanden sich auch einige solche, wenn auch vereinzelte Striae. An der Vorder- und Innenfläche der Oberschenkel waren ebenfalls sehr zahlreiche, in der gewöhnlichen Weise angeordnete Striae von geringeren Dimensionen; die dem Lig. Pouparti näher liegenden waren zum Teil in derselben Weise gefärbt wie diejenigen der Bauchhaut, die übrigen weiss, atlasglänzend.

Der Fall bot also nur insofern etwa Besonderes, als die Schwangerschaftsstreifen, sonst stets viel blässer als die Haut der Umgebung und immer pigmentfrei, enorm stark pigmentiert waren. Auffallen musste dies umsomehr, als bei der Patientin nirgends an den Prädilektionsstellen des Schwangerschaftspigmentes solches in stärkerem Masse auftrat; so fehlte jedes Chloasma uterinum im Gesichte, auch eine erheblich intensive Pigmentation der Warzenhöfe und der Linea alba; letztere, welche auch hier zwar, wie ja gewöhnlich, zu einer Linea fusca geworden war, wenn auch immerhin deutlich pigmentiert, bei weitem weniger dunkel gefärbt als die besprochenen Striae. Dass das Phänomen bei einer, wenn auch dunklen Blondine, also einem von Natur aus wenig zu Pigmentation neigenden Individuum auftrat, ist um so interessanter.

Es erübrigt noch, das Bild einer einzelnen Stria detailliert zu beschreiben. Am deutlichsten sah man die Art der Pigmentation an den breiten, in der Quere bis 2 cm messenden und bis 6, ja 8 cm langen Striae der Inguinalgegend. Betrachtete man eine solche aus unmittelbarer Nähe, so sah man auf dem blassrotvioletten oder gelblichen, durchaus nicht von der Norm abweichenden Grundton der Haut eine ganz oberflächlich liegende, fleckige, dunkelbraune Färbung aufgetragen, welche wieder aus zahllosen, dichtgedrängt stehenden, braunen Tupfen und Flecken

zusammengesetzt schien. Das Aussehen der einzelnen Fleck- war genau dasselbe wie jenes der sogenannten Sommersprossen oder eines Chloasma uterinum; nur standen die einzelnen Flecke ungemein zahlreich und dicht beisammen, fast in einander übergehend. Am besten dürfte man das Bild mit den sogenannten Rostflecken am Getreide und den Blättern der Sauerdorn-Sträucher vergleichen können.

Diese braune Färbung war nun in einzelnen Striae eine so dichte, dass der ganze Bezirk der Stria als ein einziger, fleckiger brauner Streifen erschien. In anderen Striae wieder war das Pigment, im Einklange mit der feinen Querfältelung, in unregelmässigen, queren Streifen angeordnet. Überall aber hatte man sofort den Eindruck, dass es sich um ein ganz oberflächlich gelagertes, nur in den tieferen Epidermisschichten angehäuftes Pigment handele.

Am achten Tage post partum wurde mit dem Einverständnis der Patientin ein kleines Stückchen einer der stärkst pigmentierten Streifen exzidiert, um der histologischen Untersuchung zugeführt zu werden. Das exzidierte Stückchen wurde in 10 proz. Formaldehyd fixiert, dann ausgewaschen und in aufsteigendem Alkohol gehärtet. Schon an den ungefärbten Schnitten und noch besser auf der Schnittfläche des ganzen, in Celloidin eingebetteten Präparates fiel einem ein kontinuierlicher, schwärzlicher, längs der ganzen Oberfläche hinziehender Streifen auf. Da das Stückchen einer Randpartie der Stria entnommen war, liess sich mikroskopisch der Unterschied zwischen pigmentierter und pigmentfreier Haut leicht in einem einzigen Gesichtsfeld zur Anschauung bringen; an den mit Lithionkarmin gefärbten Schnitten liess sich bei schwacher Vergrösserung fast haarscharf diese Grenze, wo die augenfällige Pigmentanhäufung begann, feststellen.

Die Pigmentmassen lagen fast ausschliesslich in der basalen Region des Stratum Malpighii; hier waren die Zellen der ersten, stellenweise auch noch der zweiten Reihe mit goldgelben bis lichtbraunen, stark lichtbrechenden, feinsten Körnchen überladen; diese Körnchen lagen zumeist an den beiden Polen der annähernd zylindrischen Zellen, jedoch auch, wenn auch spärlicher, rings um den Kern herum angeordnet, stellenweise letzteren verdeckend. Von den polar gelegenen Körnchenmassen gingen oft, wie Ausläufer sich zwischen die einzelnen Zellen der ersten Reihe hineindrängend, zu feinen Fäden aneinander gereihte Körnchenmengen, sogar oft bis in die alleroberste Region der Cutis. Hier und da fand man auch zwischen den Epithelzellen

einzelne sogenannte Chromatophoren mit ihren vielverzweigten, hirschgeweihähnlichen Verästelungen. Vereinzelt, aber nur ausserordentlich selten, fand man um einen Zellkern der oberflächlicheren Schichten des Stratum Malpighii Pigmentkörnchen angehäuft. Viel häufiger wurde letzterer Befund, wie auch in dem skizzierten Präparat (siehe Taf. XX, Fig. 2), dadurch vorgetäuscht, dass der Schnitt kein vollkommen auf die Oberfläche senkrechter, sondern mehr schiefer war, wie sich dies ja bei den zahlreichen feinsten Fältchen der Haut beim Anfertigen der Schnitte nicht vermeiden liess. In der Cutis liessen sich nur ganz vereinzelt pigmentführende Bindegewebszellen vorfinden. Um einen Schluss auf die Anwesenheit von Eisen in dem beobachteten Pigment ziehen zu können, wurde die Ferrocyan-Caliumreaktion in der von Wychgel[1]) vorgeschriebenen Weise und die Schwefelammoniumreaktion angestellt, jedoch stets mit negativem Erfolg. Trotzdem lässt sich jedoch daraus nicht mit voller Bestimmtheit das Vorhandensein von Eisen ausschliessen, da einerseits nach Wychgel durch das ca. 14tägige Verweilen des Präparates in Alkohol das Eisen schon gelöst sein konnte, andererseits aber es sich auch um sogenannte maskierte Eisenverbindungen handeln konnte, welche eben die genannte Reaktion nicht geben; es wäre eben nur der positive Ausfall der Reaktion beweisend gewesen. Im übrigen fand sich histologisch nichts von Typus der Schwangerschaftsstreifen abweichendes.

Die Frau stellte sich drei Monate post partum wieder vor. Die Färbung der Schwangerschaftsstreifen war im grossen ganzen unverändert geblieben; man merkte kaum einen Unterschied gegen früher. Dagegen war damals die Pigmentation der Linea alba und der Warzenhöfe sehr stark zurückgegangen. Es war also ein Schwinden des merkwürdigen Pigmentes, wiewohl die Wöchnerin ihr Kind nur acht Tage lang an der Brust gehabt hatte, durchaus nicht zu bemerken, wie dies bei der bereits wieder menstruierten Frau hätte angenommen werden können, wenn es sich um gewöhnliches Schwangerschaftspigment gehandelt hätte. Es muss also das starke Zurückgehen der physiologischen Pigmentation (in der Linea alba etc.) gegenüber der beschriebenen, bisher wohl unbekannten Farbenvariation den Gedanken aufkommen lassen, dass es sich hier um zwei mikrochemisch ungleichartige Pigmente handle.

---

[1]) Wychgel, Untersuchungen über das Pigment der Haut und den Urin während der Schwangerschaft. Zeitschr. f. Geb. u. Gyn. 47. Bd. p. 288.

Erklärung der Abbildungen auf Tafel XX.

Fig. 1. Gesamtansicht der Vorderseite des Stammes einer sechzehnjährigen Primipara mit pigmentierten Schwangerschaftsstreifen.

Fig. 2. Mikroskopischer Schnitt durch die Haut im Bereiche einer pigmentierten Stria. Karminfärbung, Reichert Oc. 2. Obj. 8a.

XLIX.

Aus der geburtshülflichen Poliklinik von Dr. E. G. Orthmann in Berlin.

Klinische Erfahrungen bei Placenta praevia mit besonderer Berücksichtigung des späteren Befindens der Patientinnen.

Von

Dr. JULIUS SONNENFELD

Frauenarzt in Berlin, früher Assistenzarzt der Klinik.

Den folgenden Ausführungen liegen 50 Fälle von Placenta praevia zugrunde, die in den letzten sechs Jahren (1. Januar 1898 bis 31. Dezember 1903) in der geburtshülflichen Poliklinik des Herrn Dr. Orthmann beobachtet und weiter verfolgt wurden. (Einige Fälle aus dem ersten Beobachtungsjahr datieren noch aus der Zeit, wo die Poliklinik unter Leitung des Herrn Prof. Martin stand.) Nicht berücksichtigt sind die Fälle von tiefem Sitz der Placenta, ebensowenig die Placenta praevia-Aborte, da der Verlauf derselben meist nur wenig von dem gewöhnlicher Geburten resp. Aborte abwich.

Da das spätere Befinden der Patientinnen wohl besonders interessieren dürfte, habe ich auch darüber genaue Nachforschungen angestellt und die Frauen zu einer Nachuntersuchung aufgefordert, der sich 43 Frauen unterzogen haben.

Unsere Patientinnen standen im Alter von 18 bis 41 Jahren; dass die Placentar-Anomalie in jedem Alter vorkommen kann, ist bekannt. Ebenso bekannt ist es, dass sie häufiger bei Mehrgebärenden als bei Erstgebärenden beobachtet wird; diese Tatsache wird auch durch unser Material gestützt. In folgender Tabelle will ich zahlenmässig angeben, um wieviel seltener Erstgeschwängerte gegenüber Mehrgeschwängerten von der Placentar-Anomalie betroffen wurden, vergleichsweise soll daneben eine Statistik von Chrobak (1) folgen, welche die Placenta praevia-

Fig 2.

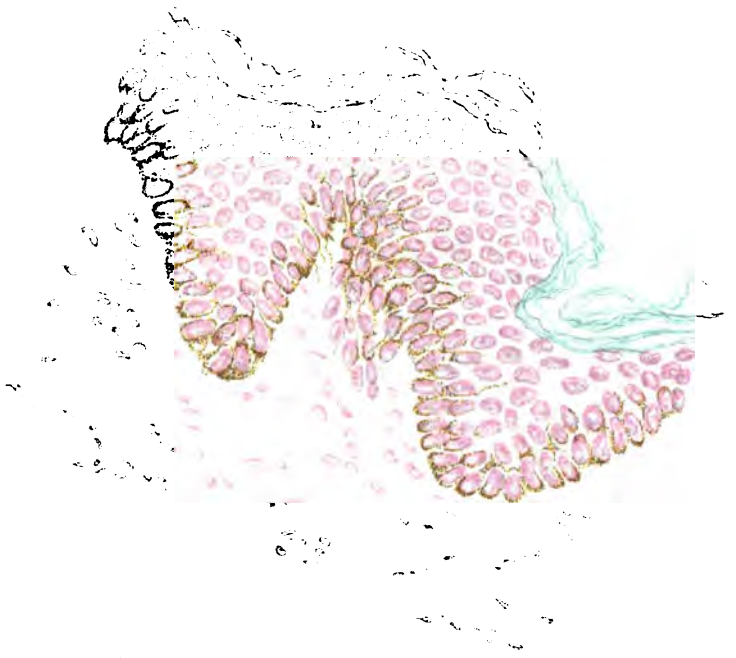

Fig 1

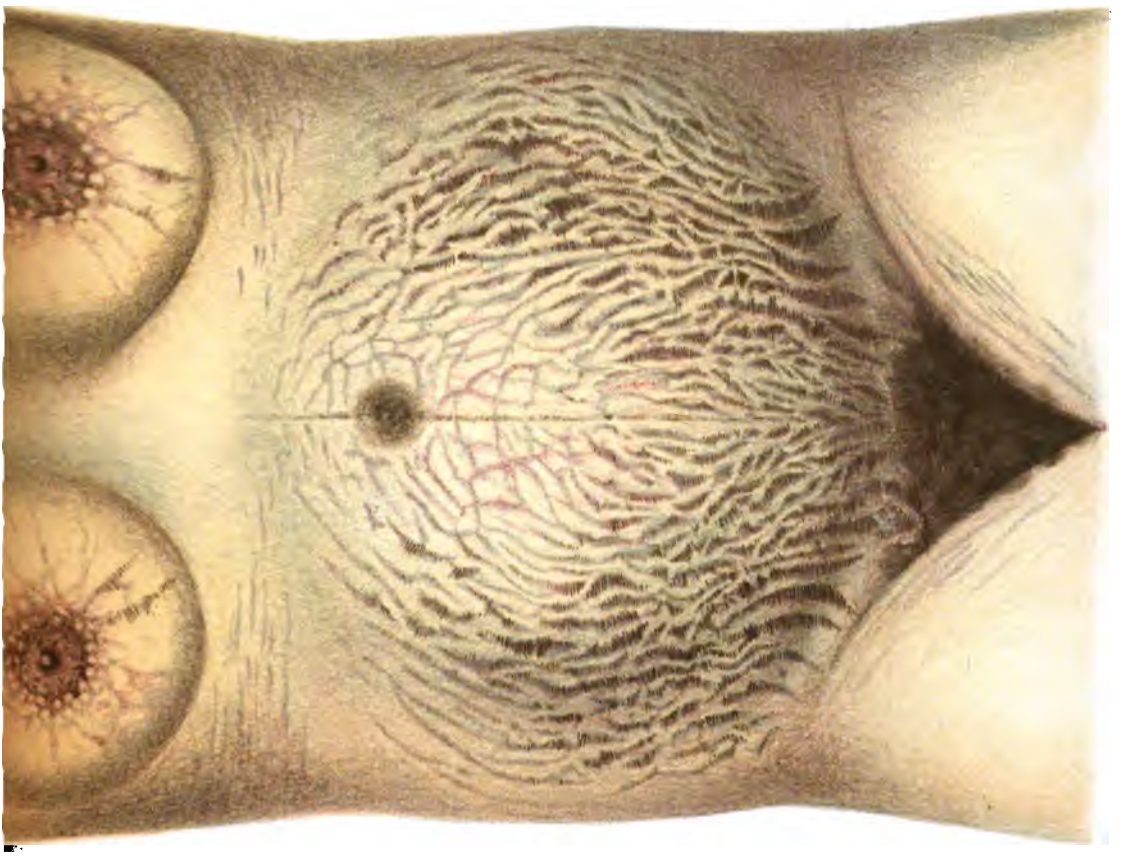

Verlag von S. Karger in Berlin NW 6

Geburten unter 30796 Geburten berechnet und auch das Überwiegen derselben bei Mehrgeschwängerten beweist.

Placenta praevia fand sich:

			Chrobak:
bei	Ipara: 1 mal =	2 pCt.	0,17 pCt.
„	IIparae: 11 „ =	22 „	0,48 „
„	III „ : 9 „ =	18 „	0,65 „
„	IV „ : 5 „ =	10 „	1,37 „
„	V „ : 4 „ =	8 „	1,28 „
„	VI „ : 5 „ =	10 „	3,39 „
„	VII „ : 2 „ =	4 „	
„	VIII „ : 3 „ =	6 „	
„	IX „ : 1 „ =	2 „	
„	X „ : 3 „ =	6 „	
„	XI „ : 1 „ =	2 „	5,51 „
„	XII „ : 2 „ =	4 „	
„	XV „ : 1 „ =	2 „	
„	XVI „ : 1 „ =	2 „	
„	XXIV „ : 1 „ =	2 „	

Dass unter den Vielgebärenden gerade die zu Placenta praevia besonders disponieren, die in rascher Folge hintereinander geboren haben, wird von Autoren allgemein angegeben; ich kann diese Frage aus unserem Material nicht entscheiden, da in den Journalen Angaben über den zwischen den einzelnen Geburten verflossenen Zeitraum fehlen.

Ebensowenig kann ich entscheiden, ob Placenta praevia häufiger bei Zwillingsschwangerschaft vorkommt, da keine der 50 Geburten eine Zwillingsgeburt war; Ahlfeld (1) hat das Zusammentreffen von Zwillingsschwangerschaft und Placenta praevia häufiger beobachtet.

Ein häufiges Zusammentreffen mit Myomen, wie es von Runge angegeben wird, ist auch nicht zu konstatieren, da unser Material auch dafür keinen Anhaltspunkt bietet.

Dagegen zeigen unsere Fälle, welche grosse Rolle die Endometritis in der Ätiologie der Placenta praevia spielt. Bei 43 Frauen, bei denen ich anlässlich der späteren Vorstellung nach einer Ursache für die Placentar-Anomalie forschen konnte, bestanden in 14 Fällen, also in 37,1 pCt. der Fälle vor der Placenta praevia-Geburt, endometritische Beschwerden. Der ätiologische Zusammenhang zwischen Endometritis und Placenta praevia wird bestätigt von Ahlfeld (1), Strassmann (27) u. A., dagegen in

Geburten unter 30796 Geburten berechnet und auch das Überwiegen derselben bei Mehrgeschwängerten beweist.

Placenta praevia fand sich:

					Chrobak:	
bei	Ipara:	1 mal	= 2	pCt.	0,17	pCt.
„	IIparae:	11 „	= 22	„	0,48	„
„	III „ :	9 „	= 18	„	0,65	„
„	IV „ :	5 „	= 10	„	1,37	„
„	V „ :	4 „	= 8	„	1,28	„
„	VI „ :	5 „	= 10	„	3,39	„
„	VII „ :	2 „	= 4	„		
„	VIII „ :	3 „	= 6	„		
„	IX „ :	1 „	= 2	„		
„	X „ :	3 „	= 6	„		
„	XI „ :	1 „	= 2	„	5,51	„
„	XII „ :	2 „	= 4	„		
„	XV „ :	1 „	= 2	„		
„	XVI „ :	1 „	= 2	„		
„	XXIV „ :	1 „	= 2	„		

Dass unter den Vielgebärenden gerade die zu Placenta praevia besonders disponieren, die in rascher Folge hintereinander geboren haben, wird von Autoren allgemein angegeben; ich kann diese Frage aus unserem Material nicht entscheiden, da in den Journalen Angaben über den zwischen den einzelnen Geburten verflossenen Zeitraum fehlen.

Ebensowenig kann ich entscheiden, ob Placenta praevia häufiger bei Zwillingsschwangerschaft vorkommt, da keine der 50 Geburten eine Zwillingsgeburt war; Ahlfeld (1) hat das Zusammentreffen von Zwillingsschwangerschaft und Placenta praevia häufiger beobachtet.

Ein häufiges Zusammentreffen mit Myomen, wie es von Runge angegeben wird, ist auch nicht zu konstatieren, da unser Material auch dafür keinen Anhaltspunkt bietet.

Dagegen zeigen unsere Fälle, welche grosse Rolle die Endometritis in der Ätiologie der Placenta praevia spielt. Bei 43 Frauen, bei denen ich anlässlich der späteren Vorstellung nach einer Ursache für die Placentar-Anomalie forschen konnte, bestanden in 14 Fällen, also in 37,1 pCt. der Fälle vor der Placenta praevia-Geburt, endometritische Beschwerden. Der ätiologische Zusammenhang zwischen Endometritis und Placenta praevia wird bestätigt von Ahlfeld (1), Strassmann (27) u. A., dagegen in

neuester Zeit negiert von Greco (11) (Palermo). Greco konnte bei 42 Placenta praevia-Patientinnen in keinem Falle eine vorausgegangene Endometritis nachweisen.

Allzuviel Gewicht möchte ich übrigens meinen diesbezüglichen anamnestischen Erhebungen auch nicht beilegen, da sie wie alle subjektiven Angaben von Patienten, wenig zuverlässig sind. Ich werde in dieser Annahme bestärkt durch folgende Tatsache: Bei meiner persönlichen Nachfrage fand ich in **37,1 pCt** der Fälle endometritische Beschwerden vor der Placenta praevia-Geburt, bei der objektiven Untersuchung konnte ich aber nur in **8,5 pCt.** der Fälle Endometritis nachweisen; dass die Endometritis in einer so grossen Zahl der Fälle inzwischen zur Ausheilung gekommen ist, ist doch recht unwahrscheinlich.

Aborte — als Zeichen von Endometritis — sind in unserem Material in 17 Fällen, also in **34 pCt.** der Fälle der Placenta praevia-Geburt vorausgegangen, in dem Material der geburtshülflichen Poliklinik der Charité (Strassmann) (27) in **37,66 pCt.** der Fälle. Doch glaube ich nicht, dass diese Aborte in allen Fällen durch Endometritis bedingt waren, vielmehr wird wohl ein grosser Teil derselben — es handelt sich um poliklinisches Material der Grossstadt — artefiziellen Ursprungs sein.

Zwillingsschwangerschaft war bei unseren Patientinnen 2mal, also in 4 pCt. der Fälle, im Material der Charité (Strassmann) in 9—10 pCt. der Fälle der Placenta praevia Geburt vorhergegangen.

Schliesslich war in einem Fall bei einer IVpara bei den zwei ersten Geburten manuelle Placentarlösung notwendig gewesen, ein Moment, das Ahlfeld auch in ätiologischen Zusammenhang mit später eintretender Placenta praevia bringt.

Das ist alles, was über die Ätiologie unserer Placenta praevia-Fälle festzustellen war; es müssen also doch wohl noch andere, uns bisher unbekannte Momente bei dem Zustandekommen der Placenta praevia mitsprechen.

Die Kindeslage bei den 50 Fällen von Placenta praevia war folgende:

Schädellage	36mal
Querlage	12 „
Steisslage	1 „
Fusslage	1 „

Auffallend ist dabei das häufige Vorkommen von Querlage, nämlich in 24 pCt. der Fälle, fast der gleiche Prozentsatz (23,8 pCt.) findet sich in dem Placenta praevia-Material der

Leipziger Klinik (3), dagegen nur 14,3 pCt. bei Greco (11) (Palermo). Der hohe Prozentsatz von Querlage ist wohl damit zu erklären, dass die Frucht auch in den letzten Monaten der Schwangerschaft noch häufig quer liegt, und dass andererseits bei Placenta praevia die Schwangerschaft häufig schon im 8. oder 9. Monat unterbrochen wird.

So zeigt sich denn auch, dass in unseren 50 Fällen 28mal, also in **56 pCt.** der Fälle die Geburt vor dem Ende der Schwangerschaft eintrat, und zwar

18mal im 9. Monat der Graviditāt
8 „ „ 8. „ „ „
2 „ „ 7. „ „ „

Bei den restierenden, am Ende der Schwangerschaft geborenen Früchten — 22 an der Zahl — fand sich nur 3mal, also in 13,6 pCt. der Fälle Querlage.

Aber auch diese Ziffer ist noch sehr hoch, da Querlage bei Geburten ohne diese Placentaranomalie viel seltener vorkommt: Bumm (4) gibt bei reifen Früchten $^1/_2$ pCt. an, Olshausen (22) auch $^1/_2$ pCt., Ahlfeld (1) 2 pCt.

Vielleicht wird das häufige Zustandekommen der Querlage bei Placenta praevia dadurch begünstigt, dass die Placenta ähnlich wie eine Geschwulst den Beckeneingang versperrt und so das Eintreten des Kopfes in das Becken verhindert, eine Vermutung, die auch von Bumm, Runge u. A. ausgesprochen wurde.

Für diese Vermutung spricht auch der Umstand, dass sich Querlage viel häufiger bei Placenta praevia centralis fand, bei der ja nach obiger Theorie die Chancen für das Zustandekommen der Querlage noch bessere sein müssen: Es handelte sich um
Placenta praevia centralis 9mal, also in **18 pCt.** der Fälle
Placenta praevia partialis 41 „ , „ „ **82** „ „ „
dabei fand sich
bei 9 Fällen von Pl. praev. centralis 4mal Querlage, also in **44,4 pCt.**,
bei 41 Fällen von Pl. praev. partialis 8mal Querlage, also in **19,5 pCt.**

Unter Placenta praevia partialis ist hierbei diejenige Anomalie zu verstehen, bei der ein mehr oder weniger grosser Placentar-Lappen den inneren Muttermund überragt, also Fälle von Placenta praevia lateralis und Placenta praevia marginalis.

Ich gebe diese Definition nur deshalb hier an, um nochmals hervorzuheben, dass die Fälle von tiefem Sitz der Placenta in meiner Arbeit garnicht berücksichtigt sind.

Was die im Vordergrund der Symptome stehenden Blutungen betrifft, so zeigte sich, dass die Intensität der Blutung in einem bestimmten Verhältnis zur Grösse des vorliegenden Placentarlappens stand. Während im ganzen 20mal, also in 40 pCt. der Fälle sehr starke, lebensgefährliche Blutungen und 30mal mehr oder weniger starke Blutungen beobachtet wurden, waren 6 Fälle von Placenta praevia centralis von einer sehr starken Blutung begleitet, d. h.

bei Pl. pr. centralis sehr starke Blutung in 66,6 pCt. der Fälle
bei Pl. pr. partialis „ „ „ „ 34,1 „ „ „

Von sonstigen Komplikationen wären noch zu erwähnen: 2mal rachitisch-plattes Becken, 3mal Nabelschnurvorfall.

Bei der Therapie wurde der für den Arzt geltende, oberste Grundsatz des „Nil nocere" vor allem berücksichtigt. In Anbetracht der Tatsache, dass durch die starken Blutverluste die Disposition zur Infektion ganz besonders erhöht ist, wurde bei allen Eingriffen die Asepsis resp. Antisepsis auf das peinlichste durchgeführt.

Die therapeutischen Eingriffe zur Beendigung der Geburt waren folgende:

24mal innere Wendung, dabei 5mal vorheriges Blasensprengen,
18mal combinierte Wendung nach Braxton Hicks, dabei 10mal vorher Blasensprengen,
2mal Blasensprengen und Herunterholen des Fusses,
1mal Blasensprengen allein,
5mal spontane Geburt in Schädellage.

Ausserdem wurde den Wendungen resp. Wendungen nach Braxton Hicks 5mal Hystereuryse
2mal Kolpeuryse
vorausgeschickt. Schliesslich wurde 1mal an die Wendung nach Braxton Hicks die Perforation am nachfolgenden Kopf angeschlossen, da die vorgefallene Nabelschnur nicht mehr pulsierte.

Die Massnahmen, die zur Hebung des Allgemeinbefindens nach den oft lebensgefährlichen Blutverlusten vorgenommen wurden, will ich hier nicht ausführlicher angeben; sie waren die üblichen. Dabei hatte die Flüssigkeitszufuhr zur Kräftigung des erlahmenden Herzens in Gestalt von Kochsalzklystieren und Kochsalzinfusionen unter die Mamma den meisten Erfolg.

Die Nachgeburtsperiode verlief, wie es auch von anderen Autoren bei Placenta praevia angegeben wird, nicht immer glatt: Es kam die

Placenta spontan in 26 Fällen, d. h. in **52 pCt.** der **Fälle.** In einem dieser Fälle mussten wegen starker Blutung **die** Eihäute manuell entfernt werden.

Placenta durch Credé in 20 Fällen, d. h. in **40 pCt. der** Fälle. In zwei dieser Fälle mussten aber doch noch einzelne **Cotyledonen** manuell entfernt werden.

Endlich musste die

Placenta durch manuelle Lösung in 4 Fällen, d. h. in **8 pCt.** der Fälle entfernt werden, wobei es sich 2 mal um Praevia **centralis**, 2 mal um Praevia partialis handelte.

In 5 Fällen (1 mal bei Pl. praev. centralis, 4 mal bei **Partialis**), also in **10 pCt.** der Fälle, kam es zu einer schweren **Atonia** uteri, der, wie ich später noch genauer ausführen **werde**, 1 Patientin trotz therapeutischer Massnahmen erlag.

Prolapsus placentae — wobei sich die Placenta vor dem **Kinde** löst und auch vorher geboren wird, ein für das Kind **recht** verhängnisvolles Ereignis, wie es von Ahlfeld, Strassmann u. A. beobachtet wurde, kam in unseren Fällen nicht vor.

Hammer (12), der über das Material der Würzburger Klinik berichtet, erwähnt die Neigung zu schweren Nachgeburtsblutungen bei den Placenta praevia-Wöchnerinnen; er glaubt, dass dieselbe auf metritische und endometritische Prozesse zurückzuführen sei; wir haben diese Blutungen nicht beobachtet. Vielleicht sind sie uns deshalb erspart geblieben, weil wir in allen Fällen durch Ergotin, das bald nach der Geburt und in den ersten Tagen des Wochenbettes regelmässig gegeben wurde, auf einen guten Kontraktionszustand des Uterus hinwirkten.

Während des Wochenbettes wurde ganz besondere Aufmerksamkeit der Behandlung der Anämie zugewandt; schon 1—2 Tage nach der Entbindung wurden den Wöchnerinnen Eisen- resp. Eisen-Arsenpräparate im Verein mit geeigneter Diät ordiniert. Die Früchte der Bemühungen zeigten sich denn auch bei der späteren Vorstellung der Frauen; nur 1 Frau litt, worauf ich im 2. Teil meiner Arbeit zurückkomme, an Anämie.

Der Erfolg der Therapie während der Geburt war für Mutter und Kind folgender:

Von den Müttern kamen 2 ad exitum, das bedeutet eine Mortalität von **4 pCt.**, und zwar starb 1 Frau (Pl. praevia centralis) an dem starken Blutverlust infolge Atonia uteri 3 Stunden post partum — alle Bemühungen zur Stillung der Blutung waren fruchtlos.

Die zweite Patientin starb 4 Tage post partum plötzlich — bei einer Aufrichtung der Kranken — an Lungenembolie. Die übrigen 48 Frauen konnten genesen aus der Behandlung entlassen werden.

Die Morbidität im Wochenbett gestaltete sich folgendermassen: In 5 Fällen bestand in den ersten 5 Tagen post partum Fieber bis 38,6°, das offenbar mit einer Erkrankung der Genitalien zusammenhing.

An einer bisher latenten Tuberculosis pulmonum erkrankte 1 Wöchnerin unter hohem Fieber und konnte erst nach 6 Wochen aus der Behandlung entlassen werden.

Eine weitere Wöchnerin war bis zum 7. Tage fieberfrei, dann erkrankte sie unter hohem Fieber an einer Pneumonie (Lungeninfarkt?), konnte aber nach 16 Tagen gesund entlassen werden.

Die Morbidität im Wochenbett betrug also **14 pCt.**, dabei wurden ernstere Erkrankungen seitens der Genitalien überhaupt nicht beobachtet. In dem Material der Charité konstatierte Strassmann (27) allein seitens der Genitalien Fieber in 18,66 pCt. der Fälle.

Erwähnen will ich noch, dass 4 Kreissende mit Fieber (bis 38,2) sub partu übernommen wurden; dabei verlief das Wochenbett aber doch afebril.

Von den 50 Kindern kamen

31 tot **19** lebend

zur Welt, die Mortalität betrug also **62 pCt.**

Dabei war die Mortalität der ausgetragenen, am Ende der Schwangerschaft geborenen Kinder natürlich günstiger, als die der frühzeitig geborenen Kinder:

A.	B.
22 ausgetragene Kinder (44 pCt.)	28 frühzeitig geb. Kinder (56 pCt.)
10 tot — 12 lebend	21 tot — 7 lebend
Mortalität: **45,4 pCt.**	Mortalität: **75 pCt.**

Von den lebend geborenen Kindern starben noch vor der Entlassung 3 frühzeitig geborene Kinder: 2 davon 6 Stunden post partum, das dritte 15 Stunden post partum.

Also beträgt in unserem Material

die mütterliche Mortalität **4 pCt.**,
die kindliche Mortalität **62 pCt.**

Zum Vergleich sollen in einer Tabelle die in den letzten Jahren veröffentlichten Resultate aus anderen Kliniken angegeben werden:

	Mütterliche Mortalität	Kindliche Mortalität
Preiss-Kattowitz (24)	5 pCt.	?
Klinik Königsberg [Hautel (13)]	8,1 „	74,2 pCt.
Mende [Hebammenberichte des Kreises Waldenburg (18)]	15,1 „	?
Klinik Chrobak [Klein (14)]	9,4 „	52,4 „
Poliklinik der Charité [Strassmann (27)]	5 „	52,42 „
Klinik Marburg [Ahlfeld (1)]	2,6 „	52,6 „
Klinik Palermo [Greco (11)]	9,52 „	65 „
Klinik Leipzig [Beckmann (3)]	7,8 „	?
Klinik Würzburg [Hammer (12)]	7,47 „	54,2 „
„Sloane“ Gebärhaus [Dorman (9)]	12 „	43 „
Poliklinik Orthmann (Verf.)	4 „	62 „

Das sind in Kürze unsere Resultate und die anderer Kliniken bei Placenta praevia. Es ist keine Frage, dass die Mortalität der Mütter — dank der verbesserten Therapie — in den letzten Jahrzehnten wesentlich gesunken ist, andererseits ist ebenso zuzugeben, dass es nicht gelungen ist, die Chancen für das Kindesleben wesentlich günstiger zu gestalten.

Das Verdienst, die Prognose für die Mutter wesentlich gebessert zu haben, gebührt der Schröderschen und Gusserowschen Schule. Während bis zum Anfang der 80er Jahre an die Wendung bei noch unvollkommen eröffnetem Muttermund im Interesse des Kindes die Extraktion angeschlossen wurde, wurde zwar häufiger das Kind gerettet, dafür aber auch um so häufiger das um vieles wertvollere Leben der Mutter geopfert, denn es entstanden häufig Cervixrisse mit so starken Blutungen, dass sie den Tod der Mutter herbeiführten.

Die Schrödersche und Gusserowsche Schule empfahlen zwar auch zur Stillung der Blutung die Wendung, aber sie warnten ebenso energisch vor der Extraktion. Auch wir perhorreszieren die Extraktion bei unvollkommen eröffnetem Muttermund, die heute wohl von den meisten Autoren verworfen wird.

In der geburtshilflichen Klinik von Chrobak wird, wie Klein (14) berichtet, bisweilen noch die Extraktion vorgenommen in der Absicht, ein lebendes Kind zu erhalten oder auch wegen schlechten Befindens der Mutter, aber auch unter dieser Indikation

ist sie meines Erachtens nicht anzuerkennen. Chrobaks Material zeigt denn auch, wie aus vorstehender Tabelle zu ersehen ist, die hohe mütterliche Mortalität von 9,4 pCt. und eine kindliche Mortalität von 52,4 pCt., sodass unsere Erfolge: mütterliche Mortalität 4 pCt., kindliche Mortalität 62 pCt., entschieden vorzuziehen sind.

Eine noch günstigere mütterliche Mortalität hat Ahlfeld (1) erzielt, der wohl der grösste Gegner der Extraktion ist: in seinem Material finden sich nur 2,6 pCt. Mortalität; dabei beträgt die kindliche Mortalität in demselben Material auch nur 52,6 pCt.

Ausser Ahlfeld warnen ganz besonders vor der Extraktion: Leopold, Olshausen, Zweifel, Noble-Philadelphia, Strassmann. Wie Strassmann (27) in seiner sorgfältigen Arbeit angibt, verbessert die Extraktion die Prognose für die Kinder um 28,5 pCt., verschlechtert sie aber für die Mütter um 11,4 pCt.

Diese Zahlen reden eine deutliche Sprache; es kann doch gar kein Zweifel darüber bestehen, dass das Leben der Mutter höher zu schätzen ist als das des Kindes, zumal die Chancen für die weitere Existenz der grösstenteils frühgeborenen und ohnehin lebensschwachen Kinder sehr zweifelhafte sind.

Von den bei Placenta praevia geborenen Kindern gingen — wie ich durch Nachforschungen bei den Müttern berechnen konnte — 41,2 pCt. der Kinder (von 17 starben 7) im 1. Lebensjahr zugrunde, oder anders ausgedrückt, nur **58,8 pCt.** der Kinder blieben am Leben.

Also, wir sehen auf der einen Seite, die Gefahr für die Mutter ist gross, wenn wir bei der Therapie das Leben des Kindes in den Vordergrund stellen, wir sehen andererseits, die Chancen für das weitere Leben der Placenta praevia-Kinder sind sehr geringe; deshalb ist es zu verurteilen, dass sich in neuerer Zeit Bestrebungen geltend machen, die durch noch gefährlichere Entbindungsverfahren die Aussichten für das kindliche Leben zu bessern suchen, aber gleichzeitig die Mütter in noch grössere Lebensgefahr bringen: ich meine damit die Dilatation nach Bossi, den abdominalen und vaginalen Kaiserschnitt.

Ich bin weit entfernt, die Dilatation nach Bossi prinzipiell zu verwerfen — wir haben selbst mit dem Instrument (Modifikation nach Preiss) in verschiedenen Fällen mit sehr gutem Erfolg operiert (die an unserer Klinik mit der Dilatation gemachten Erfahrungen sind vor kurzem von Schürmann in dieser Monatsschrift, Bd. XVIII, H. 4, veröffentlicht worden) — nur bei

Placenta praevia halte ich das Verfahren nicht für empfehlenswert, die Gefahr eines Cervixrisses ist bei der starken Auflockerung des Gewebes zu gross und die Blutung zu bedenklich, da ja während der Dilatation gar keine Tamponade der vorliegenden Placenta möglich ist.

Für meine Ansicht sprechen denn auch die Erfahrungen, die mit der Dilatation bei Placenta praevia bisher gemacht wurden. Leopold (16), der einen Fall veröffentlicht hat, beobachtete während der Dilatation so starke Blutung, dass er das Instrument 2 mal abnehmen musste. In dem diesbezüglichen Operationsbericht heisst es: „Da bei der allmählichen Öffnung des Instrumentes die Blutung aber stärker einsetzt, wird das Instrument herausgenommen und ..... Darauf wird das Instrument nochmals eingeführt; nachdem es bis $4^1/_2$ cm aufgeschraubt ist, wird es aber wieder herausgenommen, da die Blutung etwas stärker auftritt."

v. Bardeleben (2), der in der geburtshülflichen Poliklinik der Charité auch 1 mal bei Placenta praevia nach Bossi dilatierte, warnt ebenfalls vor der Methode. Auch in seinem Falle trat eine Blutung ein, „die alsbald so heftig wurde, dass die Patientin derselben in wenigen Minuten hätte erliegen können, wenn nicht sofort in typischer Weise durch die kombinierte Wendung tamponiert worden wäre".

Paoli (23), der 19 mit dem Instrument von Bossi behandelte Placenta praevia-Geburten publiziert, behauptet zwar, dass Einrisse, die genäht werden müssten, nie vorkommen, berichtet aber doch, dass in einem Fall eine VI para im 8. Monat der Gravidität, bei der Bossi selbst mit seinem Instrument operierte, sich direkt im Anschluss an die Operation verblutete. Der Fall beleuchtet gleichzeitig die Unzuverlässigkeit der Tamponade, ein Verfahren, auf das ich an anderer Stelle noch zurückkomme.

Der Verlauf des Falles ist, kurz skizziert, folgender:

36jähr. Pluripara. Am Anfang des 6. Monats schmerzlose Blutverluste. Therapie: Hydrastis, Bettruhe.

Im 7. Monat „wiederholen sich die Blutverluste mit grösserer Heftigkeit". Therapie: Tamponade, Ruhe, Hydrastis. Nach 24 Stunden Entfernung des Tampons. Da die Blutungen sistieren, wird Patientin entlassen.

14 Tage später abermals „heftige Blutung". Gravidit. mens. VIII.

Therapie: Scheidentamponade, Exzitantien. Da der Blutverlust nicht nachlässt, dilatiert Bossi in 12 Minuten so weit, dass er die Geburt durch Wendung beenden kann. Patientin blutet aber weiter. Exitus trotz reichlicher Exzitantien.

Meines Erachtens war schon nach den ersten Blutverlusten der Frau eine so exspektative Therapie nicht am Platze. Dann aber, als der Zustand im VIII. Mens. gravid. recht bedenklich wurde, ist mit der Tamponade kostbare Zeit versäumt worden. Wäre damals anstatt der Scheidentamponade sofort Hystereurynse gemacht worden — Wendung nach Braxton Hicks war noch nicht möglich — so wäre die Dilatation mit dem Instrument überhaupt überflüssig gewesen und der verhängnisvolle Ausgang wahrscheinlich zu umgehen gewesen.

Nur kurz möchte ich an dieser Stelle an eine andere, weniger gefährliche Dilatation des Muttermundes erinnern, die eher Berücksichtigung zu verdienen scheint, das ist die manuelle Dilatation nach Bonnaire. Freilich sind die Erfahrungen über die Anwendung der Methode bei Placenta praevia noch sehr kleine, sodass sich ein abschliessendes Urteil heute noch nicht fällen lässt: Calmann (6) hat bei einer V para mit Placenta praevia lateralis — die Cervix war erst für 1 Finger knapp durchgängig — den Muttermund in 12 Minuten bis auf Handtellergrösse manuell dilatiert. Mutter genesen, keine Cervixrisse Kind tot.

Gute Erfolge haben ferner Meurer (19) und Treub gesehen, dagegen warnen vor der Methode wegen schlechter Erfahrungen Ribbius (19), van der Velde, Kouwer.

Entschieden abzulehnen sind die neuerdings von Amerika aus wieder aufgenommenen Versuche, den klassischen Kaiserschnitt in die Placenta praevia-Therapie einzuführen.

Lawson Tait (15) hat als erster im Jahre 1890 den Kaiserschnitt bei Placenta praevia empfohlen; er wurde denn auch wirklich von einigen Operateuren ausgeführt, geriet aber für diese Indikation sehr bald in Vergessenheit. Erst im Jahre 1902 kam das Thema wieder in der amerikanischen gynäkologischen Gesellschaft (The Amer. Journ. of Obst. and Diseases of women and children. Sept. 1902. Vol. XLVI. p. 357) zur Diskussion, und hier wurde der Kaiserschnitt abermals auch für die Therapie der Placenta praevia empfohlen. Wir lehnen den Kaiserschnitt für die Therapie der Placenta praevia in Übereinstimmung mit den meisten deutschen Autoren ab. Zur Rettung des mütterlichen Lebens genügen die bisher gebräuchlichen Methoden. Um aber ein lebensschwaches Kind zu retten — dazu ist die Prognose der Sectio caesarea, wenn sie sich auch in den letzten Jahrzehnten wesentlich gebessert hat, immer noch zu ernst.

Wie aus der neueren Literatur zu ersehen ist, stehen dem Kaiserschnitt bei Placenta praevia sympathisch gegenüber folgende Autoren:

W. H. Miller (20) rät, bei Placenta praevia centralis, rigider Cervix und Querlage des Kindes, das lebensfähig sein muss, der Patientin den Kaiserschnitt vorzuschlagen, hat den Vorschlag selbst freilich noch nicht zur Ausführung gebracht.

Mattoli (17) (Tolentino) hat den Kaiserschnitt unter den ungünstigsten Umständen (verräucherte Küche, schlechte Beleuchtung) in 30 Minuten ausgeführt, er meint, dass das Leben der Mutter auf andere Weise — es handelte sich um eine hochgradig ausgeblutete II para, Cervikalkanal für die Fingerkuppe durchgängig — nicht zu retten war.

Noble (21) (Philadelphia) hält den Kaiserschnitt nur indiziert bei Ipara mit Placenta praevia centralis, wo voraussichtlich die Weichteile der Erweiterung grosse Schwierigkeiten entgegensetzen werden.

F. A. Dorman (9) (New York) hält den Kaiserschnitt unter denselben Vorbedingungen bei günstigen äusseren Verhältnissen für gerechtfertigt.

F. Caruso (7) (Neapel) empfiehlt den Kaiserschnitt sogar allgemein zur Behandlung der Placenta praevia centralis.

Ebensowenig wie für den klassischen Kaiserschnitt kann die Placenta praevia eine Indikation abgeben für den von Dührssen und Bumm empfohlenen vaginalen Kaiserschnitt. Nach den bisherigen Erfahrungen ist derselbe bei Eklampsie eine segensreiche, wenn auch nicht ganz ungefährliche Operation; aber abgesehen davon, dass die Operation nur in der Klinik bei gut geschulter Assistenz durchführbar ist, ist sie für die Therapie der Placenta praevia völlig entbehrlich und durch die üblichen, weniger gefährlichen Entbindungsmethoden zu ersetzen.

Dass Bumm (5) den vaginalen Kaiserschnitt auch bei einer Gravidität im VI. Monat, Dührssen (10) sogar bei Gravidität im IV. Monat machten, ist wohl noch weniger zu billigen. Ich glaube, dass in beiden Fällen durch Hystereuryse und kombinierte Wendung die Geburt auf schonendere Weise hätte beendigt werden können. — Nebenbei erwähnen will ich, dass diese Operation bei so junger Gravidität wohl kaum „Kaiserschnitt“ zu nennen ist; denn es ist wohl nur dann von „Kaiserschnitt“ zu reden, wenn durch denselben ein lebensfähiges Kind gewonnen werden kann.

Gerade der Verlauf dieser beiden Operationen dokumentiert auch zur Genüge, welche Gefahren oft mit der Operation verbunden sind: In beiden Fällen trat bei den schon vorher „recht anämischen" Frauen eine starke atonische Nachblutung ein, die nur durch Tamponade des Uterus gestillt werden konnte, ja, im Falle von Dührssen stand die Blutung erst, als „4 Jodoformgazestreifen von 5 Meter Länge — die ganze Gaze der Büchse No. 1 — mit Hülfe eines in die Corpushöhle eingeführten breiten Doyenschen Spiegels rasch in den Uterus gestopft waren".

Im Gegensatz zu diesen gefährlichen Entbindungsmethoden verdient die in neuerer Zeit wieder von Küstner, Kannegiesser (Klinik Leopold) u. A. empfohlene Hystereuryse einige Berücksichtigung. Wie ich mich wiederholt überzeugt habe, stillt sie die Blutung ebenso sicher wie die Tamponade mittelst des Steisses; dagegen ist sie nicht imstande, die Prognose für das kindliche Leben zu verbessern, wie es von Schauta, Meurer, Dührssen behauptet wird: Da nach der vollständigen Eröffnung des Muttermundes durch den Hystereurynter an die Wendung sofort die Extraktion angeschlossen werden kann, was nach der kombinierten Wendung nicht sofort geschehen darf, so mag das für die Erhaltung des kindlichen Lebens vorteilhafter sein; dieser Vorteil wird aber dadurch wieder aufgewogen, dass die Dilatation des Muttermundes, selbst unterstützt durch einen elastischen Zug am Ballon viel länger dauert, als durch einen leichten Zug am Fuss.

So berichtet denn auch Preiss (24), der die Hystereuryse an sich empfiehlt, dass von den Kindern auch bei dieser Methode „nur sehr wenige erhalten wurden".

Auch Strassmann (27) verspricht sich von der Hystereuryse keine Besserung der kindlichen Mortalität.

Also von diesem Gesichtspunkte aus bietet uns die Hystereuryse keine besonderen Vorteile, dagegen halte ich sie für sehr leistungsfähig in folgenden Fällen:

I. wenn nach Blasensprengung die Blutung noch nicht sistiert und die mangelhafte Erweiterung des Muttermundes noch nicht die kombinierte Wendung gestattet;

II. wenn kein zweiter Arzt zur Narkose da ist;

III. wenn einem in der Geburtshilfe weniger Geübten die kombinierte Wendung nicht gelingt.

Ad I: In der Regel ist die Blutung bei einem für einen Finger durchgängigen Muttermund eine so mässige, dass das

Sprengen der Fruchtblase schon die Blutung stillt; genügt dieser Eingriff aber noch nicht, so führe man den Hystereurynter ein. Die Hystereuryse gelingt bei einem für 1 Finger durchgängigen Muttermund bei Mehrgebärenden immer; mit dieser Indikation wurde auch in unseren Fällen die Hystereuryse 1 mal gemacht.

Ad II: Die Wendung nach Braxton Hicks ist ohne Narkose kaum oder garnicht möglich, die Hystereuryse dagegen schnell auch ohne Narkose auszuführen. So wurde auch in unserem Material 4 mal von dem allein in die Poliklinik gehenden Volontärarzt die Hystereuryse mit Erfolg ausgeführt und später nach Ankunft des Assistenzarztes die Wendung angeschlossen.

Ad III: Für den Anfänger ist es leichter, die Hystereuryse auszuführen als die Wendung nach Braxton Hicks. Sollte aber auch noch die Hystereuryse zu schwer erscheinen, so möchte ich die Kolpeuryse empfehlen, die immerhin noch zuverlässiger ist als die Tamponade; die Kolpeuryse ist ferner indiziert, wenn bei einer Ipara wegen mangelhafter Eröffnung des M. M. die Hystereuryse noch nicht möglich ist, und macht die Tamponade völlig entbehrlich.

Die Tamponade wird von uns wegen ihrer Infektionsgefahr und Unzuverlässigkeit garnicht ausgeführt, aus demselben Grunde auch von Noble (21) (Philadelphia), Ringsted (26) (Kopenhagen), Strassmann (27) u. A. verworfen.

Empfohlen wird die Tamponade in neuerer Zeit von Döderlein (8) (Tübingen) und Greco (11) (Palermo):

Döderlein tamponiert die Scheide mit Jodoformgaze, bis die kombinierte Wendung möglich wird; in der geburtshilflichen Klinik zu Palermo wird der Tamponade die „partielle Ablösung der Placenta“ vorausgeschickt, d. h. mit 1—2 Fingern wird das erreichbare Placentargewebe von der Uteruswand abgelöst und dann mit Jodoformgaze tamponiert.

Die Indikation zum Blasensprengen habe ich schon unter ad I angegeben; hinzufügen will ich nur, dass vor der Hystereuryse bei noch stehender Fruchtblase die Blase gesprengt werden muss, denn nur bei eröffneter Eihöhle ist eine sichere Tamponade der vorliegenden Placenta durch den in die Fruchtblase eingeführten Ballon zu erwarten.

Die von Strassmann wiederholt mit Erfolg ausgeführte äussere Wendung auf das Beckenende scheint nicht allzuoft zu gelingen, immerhin kann man sie bei leichten Fällen, bei denen ein Zeitverlust nicht viel zu bedeuten hat, doch versuchen.

Die souveräne, allseitig anerkannte Methode für die Behandlung der Placenta praevia bleibt also immer noch die Wendung nach Braxton Hicks, die bei vorgeschrittener Erweiterung des Muttermundes durch die innere Wendung ersetzt wird.

Nach diesen Gesichtspunkten ist die Therapie bei unseren Fällen von Placenta praevia vorgenommen worden.

Zu erwähnen ist noch, dass die beiden Todesfälle der Mütter nach der kombinierten Wendung vorkamen; mit der Methode an sich stehen sie natürlich in keinem ätiologischen Zusammenhang.

Der Erfolg für die Kinder war bei den verschiedenen Entbindungsmethoden folgender:

24 Wendungen	8 lebende Kinder,
18 Wendungen nach Braxton Hicks	5 „ „
2 mal Herunterholen des Fusses bei Beckenendlage . . .	1 lebendes Kind,
1 mal Blasensprengen bei Schädellage	1 „ „
5 Spontangeburten bei Schädellage	4 lebende Kinder.

Es ist ein Zufall, dass bei den von uns beobachteten Spontangeburten der Erfolg für die Kinder der beste war; es handelte sich in allen 5 Fällen um ausgetragene Kinder und kein sehr starken Blustverluste.

Aus der Tatsache, dass 5 unter 50 Fällen, also 10 pCt. der Fälle spontan verliefen, ist nicht etwa der Schluss zu ziehen, dass wir uns der Placenta praevia gegenüber besonders exspektativ verhalten; im Gegenteil, wir sehen jede durch Placenta praevia hervorgerufene, stärkere Blutung stets als Indikation zum sofortigen Eingriff an. In allen 5 Fällen kam aber die Meldung der Hebamme so spät, dass die Geburt schon von statten ging, während der herbeigerufene Kollege sich noch desinfizierte.

Das Resultat meiner Nachforschungen über das spätere Befinden unserer Placenta praevia-Patientinnen ist folgendes: Da 2 Frauen nach der Geburt resp. im Wochenbett starben, kamen nur noch 48 Frauen für meine Erhebungen in Betracht. 3 dieser Frauen waren zu einer Vorstellung nicht zu bewegen. 2 Frauen waren verzogen, ihre Adresse war nicht zu eruieren, die restierenden

43 Frauen

leisteten meiner Aufforderung Folge, freilich lehnten 8 darunter

eine gynäkologische Untersuchung ab, da „sie ja völlig gesund wären".

Das subjektive Befinden dieser 43 Patientinnen war folgendes:

38 Patientinnen waren völlig beschwerdefrei, zeigten keine anämische Gesichtsfarbe und sahen gesund aus. Darunter befindet sich sogar die Patientin, die kurz nach der Placenta praevia-Geburt die ersten Symptome von Lungentuberkulose zeigte; die Patientin war inzwischen 2 mal längere Zeit in der Lungenheilstätte und hat sich so erholt, dass sie wieder ihren anstrengenden Beruf als Waschfrau aufnehmen konnte.

Zu den 5 Frauen, deren Befinden zu Klagen Anlass gab, gehören zunächst 2 Patientinnen mit vorgeschrittener Lungentuberkulose, deren Klagen sich aber nur auf die Lungen bezogen, Genitalien waren subjektiv und objektiv ohne Besonderheiten.

Eine weitere Frau sieht sehr anämisch aus, klagt über Schwäche und Mattigkeit und über starke Menstruation; seit der Geburt sind allerdings erst 6 Monate verstrichen. Klagen über die Unterleibsorgane bestehen auch hier nicht, auch objektiv kein Befund an den Genitalien.

Eine Patientin, 40j. III para — erst 2 Monate post partum — „fühlt sich sehr nervös", dabei besteht keine Anämie. Bei der objektiven Untersuchung zeigt sich eine leichte Perimetritis posterior.

Eine Patientin schliesslich, 27j. III para — $2^1/_2$ Jahre post partum — klagt über Schmerzen im Leib und Rücken, objektiv konstatiere ich eine Retroflexio uteri fixata nebst Perimetritis.

Unsere Erhebungen zeigen also die längst erwiesene Tatsache, dass Frauen selbst einen grossen Blutverlust sub partu ganz gut vertragen, ohne an ihrer Gesundheit dauernden Schaden zu nehmen: Von den 43 Frauen zeigte nur eine einen mässigen Grad von Anämie. Andererseits sehen wir, welchen bedenklichen Einfluss der grosse Blutverlust auf den Ausbruch der Lungentuberkulose ausübt:

Unter 43 Frauen 3 mit Tbc. pulmonum: 6,9 pCt.!

2 mal war das Leiden im Anschluss an die Placenta praevia-Geburt zum Ausbruch gekommen, im 3. Fall hatte es sich nach der Geburt wesentlich verschlimmert. Freilich ist es möglich, dass die Krankheit auch nach normalem Partus ausgebrochen wäre, doch hat der starke Blutverlust und die dadurch herabgesetzte Widerstandskraft des Organismus das Zustandekommen des Leidens wohl begünstigt.

Aus obigen Ausführungen ergibt sich: 1. Von dem durch Placenta praevia bedingten hochgradigen Blutverlust erholen sich die Frauen in der Folgezeit fast immer vollständig; bei unserem Material in 97,6 pCt. der Fälle.

2. Eine ernstliche Störung des Allgemeinbefindens bleibt nur in einer kleinen Anzahl der Fälle bestehen: nur bei 5 unter 43 Frauen, d. h. in **11,6 pCt.** der Fälle bestanden Beschwerden und eine mehr oder weniger grosse Beeinträchtigung der Arbeitsfähigkeit. Nach Radtke (25), der das Material der Königsberger Frauenklinik nach denselben Gesichtspunkten untersuchte, sind Frauen, die früher einen Placenta praevia-Partus durchgemacht haben, in **61¼ pCt.** der Fälle in ihrem Arbeitsvermögen beschränkt.

3. Der Einfluss des durch die Placentaranomalie bedingten Blutverlustes auf den Ausbruch einer — latenten — Lungentuberkulose ist nicht zu unterschätzen. Es erwächst daraus für den Arzt die Pflicht, gerade den Frauen, die durch Tuberkulose hereditär belastet sind, den Blutverlust nach Möglichkeit zu ersparen und auch im Wochenbett ganz besondere Aufmerksamkeit zuzuwenden.

Die objektive Untersuchung der Genitalien bei 35 Frauen ergab einen pathologischen Befund:

ohne subjektive Beschwerden in 14 Fällen,
mit subjektiven „ „ 2 „
in 16 Fällen,

und zwar fand sich:

in 2 Fällen Descensus vaginae,
„ 1 Fall Descensus vaginae und Perimetritis posterior,
„ 1 „ Descensus vaginae, Erosio, Laceratio, Katarrhus cervicis,
„ 1 „ Erosio, Katarrhus cervicis,
„ 2 Fällen Erosio, Laceratio ohne Katarrh,
„ 1 Fall Endometritis,
„ 3 Fällen Perimetritis levis,
„ 3 „ Retroflexio mobilis,
„ 1 Fall Retroflexio mobilis und Endometritis,
„ 1 „ Retroflexio fixata und Perimetritis.

Zu erwähnen wäre noch, dass sich bei einer Patientin einen Monat post partum eine Retroflexio zeigte, die inzwischen durch die Operation nach Alexander Adams korrigiert worden war; bei der Vorstellung lag der Uterus anteflektiert.

Zwei der obigen Fälle gehören zu denen, die im Wochenbett leichtes Fieber hatten: in dem einen Fall waren die Eihäute digital, in dem anderen ein Cotyledo digital entfernt worden. Auch in einem weiteren Fall bestand Fieber im Wochenbett, dasselbe hing aber mit der Pneumonie (Lungeninfarkt ?) zusammen.

Der in diesen 16 Fällen erhobene Befund kann ohne Zweifel auch nach Geburten ohne diese Placentaranomalie vorkommen, er kann daher schon — in allen 16 Fällen handelt es sich um Multiparae — vor der Placenta praevia-Geburt bestanden haben.

Da aber darüber in den Journalen keine zuverlässigen Angaben verzeichnet sind, auch die anamnestischen Daten nicht mit Sicherheit zu verwerten sind, will ich die Fälle von Erosio, Katarrhus cervicis, Laceratio cervicis, Endometritis und Perimetritis auf Rechnung der vorhergegangenen Placentaranomalie setzen, denn es ist ja zuzugeben, dass durch die bei Placenta praevia fast immer notwendigen operativen Massnahmen die Infektionsgefahr und damit die Chancen für das Eintreten obiger Komplikationen wesentlich erhöht sind; dagegen spricht freilich wieder der Umstand, dass unter den 16 Fällen das Wochenbett nur 2mal fieberhaft verlief.

Die Fälle von Retroflexio mobilis, Descensus vaginae, die mit der Placenta praevia aber sicher in keinem ätiologischen Zusammenhang stehen, 5 Fälle also, sind für die folgende Berechnung nicht in Betrachtung zu ziehen, so dass ich also nur in 16 weniger 5 Fällen, d. h. in 11 unter 35 Fällen, also in **31,4 pCt.** der Fälle eine gynäkologische Erkrankung als Folgezustand der Placentaranomalie feststellen konnte.

Radtke (25) findet einen viel höheren Prozentsatz. Wenn ich seine Angaben richtig verstanden habe, soll bei 65,7 pCt. der gynäkologischen Erkrankungen post placenta praevia in der Mehrzahl der Fälle die Ätiologie in der Placentaranomalie zu suchen sein.

Diese Differenz dürfte auf das in seinem Material beobachtete häufigere Vorkommen der Endometritis nach Placenta praevia-Geburt

bei Radtke : 16,7 pCt.,
„ Verfasser : 5,7 „

zurückzuführen sein. Vielleicht ist diese wieder die Folge seiner ungünstigeren Morbidität im Wochenbett. Aus seinen diesbezüglichen Angaben berechne ich die Morbidität bei seinem Material

— unter 35 Fällen 12mal Puerperalfieber — auf 34,2 pCt., unsere Morbidität beträgt nur 14 pCt.

Über spätere Schwangerschaften unserer Frauen, die ja ein ganz besonderes Interesse haben, kann ich folgendes berichten:

4 Frauen waren bei der Vorstellung gravid, und zwar im III., IV., VII., VIII. Monat, die Gravidität war bisher ohne Besonderheiten verlaufen.

12 Frauen haben später noch geboren, und zwar

7 Frauen 1mal,
4 „ 2 „
1 Frau 3 „

Diese 18 Geburten sind grösstenteils wieder von uns geleitet worden, so dass wir den Verlauf derselben genau kennen; sie verliefen normal bis auf eine, wo es zum Rezidiv kam, die dabei interessierenden Daten sind folgende: Seit der letzten Geburt (Pl. praev. partialis) sind $1^1/_2$ Jahre verflossen, Kind liegt in Querlage, auch diesmal handelt es sich um Praevia partialis. Ausser der Wendung wird diesmal noch manuelle Placentarlösung notwendig. Abermals 2 Jahre später machte dann Patientin einen ganz normalen Partus durch.

Also nur in diesem einen Falle, also in 2,5 pCt. der Fälle, wurde von uns ein Rezidiv der Placentaranomalie beobachtet, das aber bei einer noch späteren Geburt nicht mehr eintrat.

Von den 12 Frauen, die geboren haben, haben ausserdem noch abortiert 3 Frauen, und zwar:

1 Frau 1mal,
1 „ 2 „
1 „ 1 Abort, 1 Frühgeburt.

Keine dieser 3 Frauen hatte vor der Placenta praevia-Geburt abortiert, trotzdem ist ein ätiologischer Zusammenhang nicht anzunehmen, da zwischen der Placenta praevia-Geburt und diesen Aborten noch normale Geburten lagen.

Nur abortiert haben später noch 9 Frauen, darunter 2 Frauen je 2 mal. 6 dieser Frauen haben schon vor der Placenta praevia-Geburt 1—2 mal abortiert.

Die 3 restierenden haben vorher noch nicht abortiert, trotzdem halte ich in 2 dieser Fälle einen Kausalnexus nicht für wahrscheinlich, vielmehr wird es sich höchstwahrscheinlich in diesen beiden Fällen um artefizielle Aborte handeln: Beide Patientinnen gaben zu, dass sie keine Kinder gewünscht hatten, und dass es trotz Prophylaxe gegen ihren Wunsch zur Konzeption

kam. Von der dritten Patientin wurde zwar auch Prophylaxe gegen Konzeption zugegeben, trotzdem ist in diesem Falle ein Zusammenhang wohl möglich: Wie die glaubwürdige Patientin angibt, hat sie im II. + III. Mens. graviditatis nicht stark, aber anhaltend geblutet und dann am Ende des dritten Monats abortiert. Vielleicht handelte es sich hier sogar um eine rezidivierende Placenta praevia. Genaueres war darüber leider nicht festzustellen.

Will man aber, da die Ätiologie für diese 3 Aborte immerhin nicht ganz sicher ist, sie doch auf die vorhergegangene Placenta praevia zurückführen, so resultieren **8,5 pCt.** Aborte als Folge der Placentaranomalie, bei Radtke (25) dagegen 20 pCt.

Den 21 (12 + 9) Frauen, die noch geboren resp. abortiert haben, stehen 18 Frauen gegenüber, die seit der Placenta praevia-Geburt weder geboren noch abortiert haben. Über die Ursache dieser Sterilität habe ich folgendes in Erfahrung bringen können:

Bei 6 Patientinnen sind seit der Placenta praevia-Geburt erst 6—12 Monate verstrichen, sodass die Beobachtungszeit eine zu kurze ist, um von Sterilität zu sprechen.

1 Patientin ist Witwe geworden, sexueller Verkehr soll nicht mehr stattfinden.

9 Frauen gaben Prophylaxe gegen Konzeption zu, darunter befindet sich übrigens die 41 j. XXIV para, eine Frau mit einer geradezu erstaunlichen Fruchtbarkeit, sie hat 12 mal geboren und 12 mal abortiert; ferner gehört in diese Rubrik eine 40 j. VIII para und 2 Frauen mit Tuberculosis pulmonum, von denen eine 10 mal, die andere 5 mal geboren hat.

1 Patientin leidet an vorgeschrittener Tbc. pulmonum und ist sehr heruntergekommen, allerdings bestand die Tuberkulose schon vor der Placenta praevia-Geburt.

1 Patientin schliesslich, eine 25 j. II para, die sich $3^1/_2$ Jahre nach der Placenta praevia-Geburt befindet, hat nicht mehr konzipiert, obwohl sie sich Kinder wünscht. Dabei lässt ihr Allgemeinbefinden nichts zu wünschen übrig; es bestanden keinerlei Beschwerden weder vor noch nach der Pl. praevia-Geburt, die Blutung bei der Geburt war mässig stark, Pat. hat sich nach derselben schnell erholt. Leider gehört Patientin zu denen, die eine gynäkologische Untersuchung ablehnten, sodass sich etwas Genaueres über die Sterilität nicht sagen lässt; der Ehemann soll auch gesund sein, so dass in diesem 1 Fall ein ätiologischer Zusammenhang jedesfalls nicht ausgeschlossen erscheint.

Nach den Erfahrungen aus unserem Material muss daher die Prognose für spätere Schwangerschaft durchaus gut gestellt werden.

1. Das Konzeptionsvermögen bleibt nach Placenta praevia erhalten.

2. Aborte, die im ätiologischen Zusammenhang mit der früheren Placentaranomalie stehen, treten nicht auf.

3. Rezidive der Placentaranomalie sind ein seltenes Ereignis, in unserem Material in 2,5 pCt. der Fälle.

Hinsichtlich der letzten These befinde ich mich in Übereinstimmung mit den Resultaten Radtkes, auch in seinem Material findet sich rezidivierende Placenta praevia nur in 2,5 pCt. der Fälle.

Dagegen weichen unsere Resultate hinsichtlich späterer Sterilität ganz erheblich von einander ab. Ich fand nur in einem Fall Sterilität als mögliche Folge der Placentaranomalie, also **2,5 pCt.** Sterilität; Radtke dagegen findet, dass 30 pCt. der Frauen steril geblieben waren, gibt aber weiterhin an, dass „in über der Hälfte der untersuchten Fälle sich objektive Veränderungen nachweisen liessen, die mit grosser Wahrscheinlichkeit als Ursache der Sterilität aufzufassen sind". Diese letzteren haben aber hier für uns nur Interesse, also nicht 30 pCt., sondern **15 pCt.** Sterilität als Folge der Placentaranomalie.

Diese immerhin noch sehr hohe Ziffer in Radtkes Material beruht wohl auch wieder darauf, dass er 16,7 pCt. Endometritis-Fälle, wir nur in 5,7 pCt. der Fälle Endometritis beobachteten, deren kausale Bedeutung für die Sterilität anerkannt ist.

Auch die Differenz in der Häufigkeit der Aborte, bei Radtke 20 pCt., beim Verfasser 8,5 pCt. ist wohl auf dieselbe Ursache zurückzuführen.

Am Schluss meiner Ausführungen angelangt, muss ich feststellen, dass nach unseren Erfahrungen die Prognose für das spätere Befinden der Placenta praevia-Patientinnen keine so ernste ist wie sie Radtke in seiner Arbeit angegeben hat. Dass in dem Material Radtkes nur "die schweren, durch kombinierte Wendung beendeten Fälle von Placenta praevia (centralis und lateralis") berücksichtigt sind, kann unmöglich von so grosser Bedeutung sein, denn auch ich habe die leichten Fälle von tiefem Sitz der Placenta und die Placenta praevia-Aborte bis zum siebenten Monat nicht verwertet.

Hervorheben möchte ich hierbei noch, dass in Betreff der Grösse des beobachteten Materials eine ziemliche Übereinstimmung herrscht; denn wenn sich auch Radtkes Untersuchungen auf 80 Fälle, meine nur auf 50 Fälle erstrecken, so sind bei der Kritik doch nur die objektiven Untersuchungsresultate beiderseits besonders berücksichtigt worden, in Radtkes wie in unserem Material je 35 Fälle. —

Dass das spätere Befinden der Patientinnen in einem gewissen Abhängigkeitsverhältnis zu dem Verlauf der Geburt und des Wochenbettes stehen wird, ist sicher; deshalb möchte ich einen Teil der Differenz auf Rechnung seiner höheren Morbidität im Wochenbett setzen.

Die Resultate anderer Autoren kann ich zum Vergleich leider nicht heranziehen, da ich sonst ausser vereinzelten kasuistischen Mitteilungen in der mir zugänglichen Literatur keine diesbezüglichen Angaben gefunden habe.

Da die bisher erschienene Literatur also im umgekehrten Verhältnis zu der Wichtigkeit der Frage steht, werden weitere, aus einem grossen Material gewonnene Mitteilungen darüber sehr erwünscht sein; sie werden um so wertvoller sein, wenn sie sich — wie in unserem Material — ausschliesslich auf die Ergebnisse objektiver Feststellungen stützen.

Zum Schluss dieser Arbeit gestatte ich mir, Herrn Dr. Orthmann für die Überlassung des Materials meinen verbindlichsten Dank auszusprechen.

Literatur.

1. Ahlfeld, Lehrbuch der Geburtshülfe. III. Auflage.
2. v. Bardeleben, Wesen und Wert der schnellen mechanisch-instrumentellen Muttermundserweiterung in der Geburtshülfe. Arch. f. Gyn. 1903. Bd. 70. p. 1.
3. Beckmann, Zur Statistik und Therapie der Placenta praevia. Inaug.-Diss. Leipzig 1902.
4. Bumm, Grundriss zum Studium der Geburtshülfe.
5. Derselbe, Zur Technik und Anwendung des vaginalen Kaiserschnittes. Centralbl. f. Gyn. 1902. p. 1417.
6. Calmann, Zur Frage der schnellen geburtshülfl. Erweiterung. Centralbl f. Gyn. 1903. p. 333.
7. Caruso-Neapel, Ein Vorschlag zur chirurgischen Behandlung der Placenta praevia centralis. Arch. di ost. e gin. 1900. Juli. Centralbl. f. Gyn. 1901. p. 991.
8. Closs, 38 Fälle von Placenta praevia. Tübingen 1901. Inaug.-Diss.
9. Dorman-New-York, Placenta praevia und ihre Statistik von den letzten 11 200 Entbindungen im „Sloane"-Gebärhaus. Med. Record. 1902. 30. August. Centralbl. f. Gyn. 1903. p. 1314.
10. Dührssen, Ein Fall von vaginalem Kaiserschnitt bei Placenta praevia nebst Bemerkungen zur Technik der Operation und ihre Stellung zu anderen Dilatationsmethoden. Centralbl. f. Gyn. 1904. p. 409.

11. Greco-Palermo, Beitrag zur Atiologie und Behandlung der Placenta praevia. Rassegna di ost. e gin. 1902. No. 5—9. Centralbl. f. Gyn. 1903. p. 537.
12. Hammer-Würzburg. Beitrag zur Therapie der Placenta praevia. Centr. für Gyn. 1903. p. 992.
13. Hautel, Zur Statistik der Placenta praevia. Inaug.-Diss. Königsberg. Centralbl. f. Gyn. 1901. p. 232.
14. Klein, Über 138 Geburten bei Placenta praevia 1896—1900. Berichte aus der II. geburtshülflich-gynäkologischen Klinik in Wien. Herausgegeben von R. Chrobak. II. Bd.
15. Lawson-Tait, On the treatment of unavoidable hemorrhage by removal of the uterus. Laubet. 1899.
16. Leopold, Zur schnellen vollständigen Erweiterung des Muttermundes mittels des Dilatatorium von Bossi, namentlich bei Eklampsie. Centralbl. f. Gyn. 1902. p. 489.
17. Mattòli-Tolentino, Kaiserschnitt bei Placenta praevia centralis. Arch. ital. di ost. e gin. 1899. No. 4. Centralbl. f. Gyn. 1900. p. 946.
18. Mende, Zur Behandlung der vorliegenden Nachgeburt mit Zugrundelegung des Materials des Kreises Waldenburg nach den Hebammenberichten aus den Jahren 1894—1899. Therap. Monatsh. 1901. Juli.
19. Meurer, Diskussion über den Vortrag Meurers „Schnelldilatation nach Bonnaire“ in d. niederländ. gynäk. Gesellschaft. Centralbl. f. Gyn. 1902. p. 594.
20. Miller, Placenta praevia. Med. age. 1902. No. 12. Centralbl. f. Gyn. 1903. p. 712.
21. Noble-Philadelphia, Allgemeine Gesichtspunkte für die Behandlung der Placenta praevia. Sonderdruck aus Therapeutic Gazette. 1901. 15. Mai. Centralbl. f. Gyn. 1902. p. 475.
22. Olshausen-Veit, Lehrbuch der Geburtshülfe. XIII. Auflage.
23. Paoli, Über die Behandlung der Placenta praevia mit der Methode Bossi. Arch. f. Gyn. 1903. Bd. 69. p. 12.
24. Preiss, Ein Metreurynter. Centralbl. f. Gyn. 1900. p. 267.
25. Radtke, Über gynäkologische Folgezustände der Placenta praevia. Centralbl. f. Gyn. 1903. p. 1521.
26. Ringsted, Diagnose und Behandlung der Placenta praevia. Disputata. Kopenhagen, 1900. Centralbl. f. Gyn. 1901. p. 166.
27. Strassmann, Placenta praevia. Arch. f. Gyn. 1902. Bd. 67. p. 112.

L.

Aus dem allgemeinen Krankenhause in Jaslo.

Der Vorfall der Scheide und der Gebärmutter während der Geburt.

Von

Dr. JOSEF v. KADYI.

Der Fall, den ich unlängst zu operieren Gelegenheit hatte, ist, wie mir scheint, ein ungewöhnlicher.

Er betrifft eine 35jährige, schlecht genährte Frau bei ihrer fünften Entbindung. Seit mehreren Jahren litt sie an Vorfall der „Geschlechtsteile“.

wogegen sie ein Pessar gebrauchte. Obwohl sie ausdrücklich angab, dass ich es gerade gewesen sei, der ihr das Tragen des Pessars verordnete, so bin ich leider nicht imstande, näheres über Art und Grad des Leidens zu berichten, da ich den Fall in meinen Notizen nicht finde.

Die Wehen begannen vor etwa 48 Stunden. Da trotz starker Wehen die Frucht nicht erschienen war, so kam ihr eine nicht geprüfte Hebamme zu Hilfe, führte die Hand oftmals in den Geburtskanal ein und versuchte, die Frucht herauszuholen. Unterdessen aber bildete sich vor den äusseren Geschlechtsteilen eine Geschwulst. Nun wurde aus dem Nachbarstädtchen ein Arzt geholt. Derselbe wollte selbst nichts unternehmen und bewog die Kranke, sich ins Krankenhaus aufnehmen zu lassen.

Nach einer beschwerlichen (25 km) Reise gelangte die Kranke in unser Spital, sehr ermattet, mit klebrigem Schweisse bedeckt. An der Gebärmutter ist im unteren Abschnitte deutlich der Kontraktionsring zu erkennen; erste Schädellage. Zwischen den Schenkeln der Kreissenden befindet sich eine weiche mannskopfgrosse Geschwulst, welche aus der weitklaffenden Schamspalte hervortritt. Die Geschwulst ist mit hochroter Schleimhaut bedeckt, welche hier und da abgeschürft und stellenweise gräulich belegt oder auch pergamentartig eingetrocknet erscheint. Diese rote und macerierte Schleimhaut geht am oberen Ende der Geschwulst unmittelbar auf die äusseren Geschlechtsteile in der Weise über, dass jede Einstülpung fehlt, welche der Scheide entsprechen dürfte, was sich leicht mittels des rundherum um den breiten Geschwulsthals geführten Fingers konstatieren lässt. Am unteren Ende der Geschwulst, und zwar etwas nach hinten, ist eine sich in Falten legende Öffnung, breit genug, um die Hand einzuführen. Die Geschwulst ist also nichts anderes, als nur hervorgestülpte, vorgefallene und monströs geschwollene Scheide.

Der normal eingestellte Kindskopf steht tief unter der Symphyse; und wäre nicht die oben beschriebene Geschwulst vorhanden, welche ausserhalb der Geschlechtsteile den Geburtstraktus so ungemein verlängert, so müsste der Kindskopf schon im „Durchschneiden" begriffen sein. Jetzt steht ihm noch ein weiter Weg bevor, denn er muss noch die Geschwulst in ihrer ganzen Länge passieren.

Es war dringend angezeigt, die Geburt recht bald zu beenden; und da der in der vorgefallenen Scheide vorhandene Kanal geräumig genug war, so wurde die Zangenoperation ausgeführt. Beim Anlegen der Zange traf ich auf gewisse Schwierigkeiten, da der Löffel bis zur Hälfte seines Griffes in den Weichteilen verschwunden war, bevor das Löffelende den Kindskopf erreichte. Natürlicherweise liessen sich also alle die nötigen Bewegungen und Wendungen des Instrumentes nicht mit gewohnter Freiheit ausführen. Es wurde gar nicht leicht, anfänglich den Löffel mit dem Griffe nach oben zu stellen, um ihn dann erst allmählich zu senken, in dem Masse, als der Löffel sich der Kopfwölbung anschmiegt. Den Bewegungen der Zange entsprechend, musste auch die Geschwulst ebensolche Hebungen und Senkungen mitmachen. Um die vorgefallene Scheide womöglich weicher, nachgiebiger und beweglicher zu machen, da dieselbe wegen starker Schwellung sehr gespannt und fest erschien, habe ich ein vorsichtiges Kneten, eine Art Massage, angewendet, welche z. B. bei Reposition incarcerierter Hernien so ausgezeichnete Dienste leistet. Das Verfahren führte wirklich bald zum Ziele; die Zange wurde angelegt.

Nun folgte der zweite Teil der Operation, d. i. das Befreien des Kopfes. Wegen veränderter Verhältnisse glich auch dieser Akt nicht ganz den gewöhnlichen Zangentraktionen. Es handelt sich jetzt nicht eigentlich um das Herunterziehen des Kopfes bis an die äussere Öffnung; im Gegenteil hätte eine solche Traktion schwere Verletzungen der vorgefallenen Scheidengeschwulst und gar völliges Abreissen derselben zur Folge haben können.

Sobald also der Kopf schon ausserhalb des knöchernen Beckens sich befand, trachtete ich, ihn mittels der Zange fest und unbeweglich zu halten. Unterdessen wurde die Scheide behutsam zurückgestülpt und über den an der Zange steckenden Kopfe zurückgeschoben. Selbstverständlich musste die grösste Sorge dafür getragen werden, um nicht den Elastizitätsgrad zu überschreiten und das Gewebe zum Bersten zu bringen. Nach etwa 10—15 Minuten dauernden Hantierungen wurde der Kopf befreit und bald danach auch das ganze Kind geboren.

Die Gebärmutter kontrahierte sich gut und hatte die Nachgeburt ausgestossen. Da sie in dem langen Scheidengange stecken geblieben war, wurde sie mittels der Nabelschnur herausgezogen.

Nach beendeter Geburt verkleinerte sich die Geschwulst ein bisschen und liess sich leicht reponieren. Da aber der Scheideneingang lange Zeit hindurch so stark gedehnt und also klaffend war, wurde die Scheide jedesmal wieder durch die Bauchpresse hervorgestossen.

Die Kranke lebte nur noch sechs Tage nach der Entbindung. Der Leichenbefund erwies eitrige Infiltration des Beckenzellgewebes und auch eitriges Pleura-Exsudat.

Wir hatten einen ungemein seltenen Fall vor uns, in welchem die Scheide selbst ein so bedeutendes Geburtshindernis darstellte, indem sie vorgefallen war, und durch ihre Schwellung den Endabschnitt des Geburtskanals verengte. In der mir zugänglichen Literatur habe ich ebenfalls keinen ähnlichen Fall gefunden. In den Handbüchern von Braun, Ahlfeld, Martin, Schauta, Schröder und Winckel findet man wohl den Vorfall der Gebärmutter in der Schwangerschaft und Geburt mehr oder weniger genau geschildert; dass aber die Scheide selbst während der Geburt so hochgradig vorfallen kann, wird nirgends angedeutet. Nur bei Späth findet man folgende Bemerkung: „Bei der Geburt bleibt nicht selten eine prolabierte Scheidenfalte entweder im vorderen oder hinteren Umfange der Vulva vorgelagert und kann namentlich vorn zwischen Kopf und Schossbogen so eingeklemmt werden, dass sie ödematös anschwillt und, von Hyperämie und Blutextravasaten dunkelblau gefärbt, eine grosse Geschwulst darstellt, die sogar das Vorrücken des Kopfes zu hindern vermag und das Mittelfleisch in Gefahr bringt."

Es sei hier bemerkt, dass die Verfasser der betreffenden Abhandlungen den Scheidenvorfall nur gelegentlich besprechen, d. i. nur bei Schilderungen des Gebärmuttervorfalls. Nur sehr spärliche Angaben finden sich von selbständigem Vorfall der Scheide d. i. solchem, welcher an und für sich ein Übel darstellte, so wie es hier der Fall gewesen war. In der Arbeit des Fr. Hopfenstaud aus der Berner Klinik über Scheiden- und Gebärmuttervorfall in der Schwangerschaft, Geburt und Wochenbett sind die diesbezüglichen Fälle besonders zusammengestellt. Die Verfasserin (1892) zitiert 18 solche Fälle, welche aber durchgehends nicht genauer

beschrieben sind. Meistens handelte es sich nur um einen geringen Vorfall entweder der vorderen oder der hinteren Scheidenwand, welcher bloss in zwei Fällen ein unbedeutendes Geburtshindernis bildete; sonst wurden dadurch die Geburten garnicht nachteilig beeinflusst. Aber auch diese zwei Fälle dürfen weder in Hinsicht auf den Grad des Vorfalls, noch auf die Bedeutung, die ihm zukam, dem von mir beobachteten zur Seite gestellt werden. In einem Fall erlitt die Scheide nach schwieriger Extraktion in Steisslage einen Riss; der Tod erfolgte infolge von Septicämie. In dem zweiten wurde die Kreissende durch Naturkräfte entbunden, obwohl die Geburt etwas erschwert erschien. Man kann also meinen Fall als Unikum bezeichnen.

Es unterliegt keinem Zweifel, dass hier vor der letzten Konzeption eine Prädisposition vorhanden war, und zwar in Form eines allzu weiten Scheideneingangs wegen früher erlittenen Dammrisses. Ein Dammriss allein genügt aber nicht zur Erklärung des Sachverhalts.

Frauen mit ungenäht geheiltem Dammriss sind keine Seltenheit. Man trifft oft Patientinnen, welche jahrelang aus diesem Grunde an Senkung der Genitalien leiden, und es fällt dann je nachdem ein grösseres oder kleineres Segment dieses Organs nach aussen hervor. Tritt in solchem Falle die Konzeption ein, dann wird der gesenkte Teil heraufgezogen, sobald die wachsende Gebärmutter im kleinen Becken keinen Platz mehr findet. Auch die Geburt verläuft in solchen Fällen normal, und man muss gestehen, dass der habituelle Scheidenvorfall während der Geburt in der Regel nicht in Betracht kommt. Wenn also in dem oben beschriebenen Falle die Entbindung nicht ihren gewöhnlichen Verlauf nahm, wenn im Gegenteil ein so bedeutendes Geburtshindernis daraus erwuchs, so muss durchaus daran die Hand der Hebamme die Schuld haben, indem sie wiederholt mit derselben in den Geburtskanal hineinfuhr, um sie dann ohne jedwelche Sachkenntnis wieder herauszuziehen. Es ist wohlbekannt, dass manche Militärpflichtige behufs Befreiung vom Militärdienste sich künstlich einen Mastdarmvorfall in der Weise herbeiführen, dass ein an eine Schnur gebundener Stein in die Afteröffnung eingeführt und dann wiederum mittels dieser Schnur herausgezogen wird. In dieser Weise führt der Stein mit sich auch die Schleimhaut heraus. Ganz analog muss auch hier im Verlaufe der Geburt die Hervorstülpung der Scheidenwand entstanden sein. Die Rolle des herausgezogenen Steines übernahm die Hand der Hebamme. Die Scheidenschleimhaut, welche sich

wohl der Hand anschmiegte und anklebte, wurde auch samt dieser nach aussen herausbefördert. Es ist dabei möglich, sogar wahrscheinlich, dass die „Geburtshelferin" die sich hervorstülpende Scheidenschleimhaut für einen Kindesteil hielt, dieselbe mit voller Hand packte und nach aussen zog. Die derart aus der normalen Lage herausgebrachte und umgestülpte Scheide begann natürlich infolge von veränderten Kreislaufsverhältnissen plötzlich anzuschwellen. Die Einknickung der Blutgefässe verursachte bekannte Stauungserscheinungen analog den Vorgängen, welche sich im Präputiumgewebe bei Paraphimose beobachten lassen. Wenn unter solchen Bedingungen das verhältnismässig derbe Gewebe der Vorhaut so riesige Schwellung erleidet, so kann es kein Wunder nehmen, dass eine wegen Inkarzeration geschwollene Scheide die Grösse eines Kopfes erlangt hat, denn dieses Organ unterliegt bekanntlich während der Schwangerschaft einer bedeutenden Hypertrophie und ist infolgedessen sehr blutreich, locker und succulent. Es erscheint also berechtigt, das Zustandekommen des Scheidenvorfalls den aktiven Verrichtungen der Hebamme zuzuschreiben.

Nicht oft, aber doch immer viel öfter als die Scheide, fällt die Gebärmutter während der Geburt vor. Einen prägnanten diesbezüglichen Fall, den ich vor mehreren Jahren operierte, will ich hier in aller Kürze beschreiben.

Als ich hinzukam, hatte sich bereits der Kindskopf in seinem grössten Umfang durch die Schamspalte hindurchgearbeitet, aber trotzdem stak er noch in der Gebärmutter, deren Mund kaum eine kronengrosse Öffnung bildete. Die Kreissende war eine dekrepide Person, welche seit Jahren an Gebärmutter-Vorfall litt und ihr Leiden derart vernachlässigt hatte, dass die zwischen den Schenkeln fortwährend gewetzte Gebärmutter derb und lederartig erschien. Der Muttermund war schwielig, in dem Grade verdickt, dass die Wehentätigkeit ihn nicht zu eröffnen vermochte. Da zugleich der Scheideneingang sehr weit war und den nötigen Widerstand nicht leisten konnte, so hatte die stark arbeitende Bauchpresse den Kindskopf samt seinem Uterusüberzuge durch die Schamspalte hindurchgetrieben.

Derzeit gilt ein gänzlicher Gebärmuttervorfall samt reifer Frucht als fabelhaft. Seitdem ich den beschriebenen Fall zu beobachten Gelegenheit hatte, möchte ich mich nicht berechtigt fühlen, die Möglichkeit eines solchen Vorkommens a priori zu bestreiten. Im vorliegenden Falle habe ich ganz einfach den Muttermund durch einige Scherenschnitte erweitert, worauf ich die Zange anlegen konnte. Der weitere Verlauf bot nichts Bemerkenswertes dar.

Der Gebärmuttervorfall während der Schwangerschaft und Geburt ist viel öfter als Geburtshindernis beschrieben worden als

der Scheidenvorfall. Fr. Hopfenstand zitiert 26 solche Fälle; Franke (1892) 124. Die Zahl erscheint gar nicht gross, wenn man berücksichtigt, wie ungemein häufig das Leiden ausserhalb der Schwangerschaft vorkommt.

Nun erwächst wiederum die Frage, warum der Vorfall des gebärenden Uterus gar selten vorkommt, während so viele Frauen an habituellem Uterusvorfall leiden; bei allen diesen Patientinnen ist doch durch Dammriss ein breiter Weg präformiert. Diese Tatsache findet ihre einzige Erklärung darin, dass die Konzeption fast niemals in denjenigen Fällen eintritt, in welchen der habituelle Vorfall der Genitalien die höchsten Grade erreicht. Solange das vorgefallene Organ noch weich, klein und reponibel ist, solange der Muttermund nicht verschwärt und nicht schwielig verdickt ist, solange sind noch Bedingungen für Konzeption erhalten. In solchen Fällen aber sind die wenig von der Norm abweichenden Verhältnisse nicht derartig, dass der uneröffnete Uterus samt der Frucht während der Geburt nach aussen herausgepresst werden sollte. Die Rigidität des Muttermundes stellt kein unüberwindliches Eröffnungshindernis dar; auch haben die Dimensionen des Scheideneinganges sowie die Beweglichkeit der Gebärmutter keinen übermässigen Grad erreicht. Ganz anders gestaltet sich die Sache, wenn die vorgefallene Gebärmutter auch die Scheide herunterzieht, wonach ein grosser dicker Tumor zwischen den Schenkeln der Patientin stabil persistiert. Da fehlt jedwelche Stütze von Seite des Dammes, und durch den sehr breiten Bruchhals ist ein weiter Weg präformiert, welchen die Bauchkontenta mit Leichtigkeit passieren können, sobald die Bauchpresse stark zu arbeiten anfängt. Kommt unter solchen Umständen die Geburt vor, so darf es kein Wunder nehmen, wenn ein grösseres oder kleineres Uterussegment nach aussen zum Vorschein kommt und sogar ein totaler Uterusvorfall droht. Nur darüber kann man sich unter solchen Umständen wundern, dass so eine Patientin der Konzeption fähig war. Wird vor dem Beischlaf eine einstweilige Reposition vorgenommen, so gehört doch Konzeption zu den seltensten Ereignissen, weil der Samen eigentlich in einen weiten buchtartigen Sack gelangt, und ausserdem der verschwollene Muttermund für den Samen wie abgesperrt erscheint. Der Arzt hat also deswegen wohl so selten mit Vorfall der Gebärmutter während der Geburt zu schaffen, weil die dazu prädisponierenden Momente eher noch Sterilität bedingen.

LI.

Über abdominelle Blasenverlagerung bei Cystocele.

Von

Dr. H. CRAMER

in Bonn a. Rh.

Die eingehenden Referate von Martin und Küstner mit der anschliessenden lebhaften Diskussion auf der vorjährigen Gynäkologen-Versammlung haben eine sehr vollkommene Zusammenfassung aller die Behandlung des Prolapses berührenden Fragen gebracht. Eine Einigung wurde weder über die Ätiologie noch über die Therapie dieser Erkrankung erzielt. Selten ist ja die Indikationsstellung zur operativen Beseitigung des Prolapses eine absolute, meist eine relative. Es ist daher natürlich, dass die Operationswege durch den Grad der Erkrankung, die soziale Stellung und Persönlichkeit der Patientin, durch die Persönlichkeit des Operateurs und durch gewisse Rücksichten, unter denen die Konzeptionsfähigkeit und die Kohabitationsmöglichkeit die Hauptrolle spielen, stets verschieden gestaltet sein werden. Es ist zweifellos, dass wir gerade diesen letztgenannten Rücksichten häufig die Sicherheit des Erfolges zu opfern gezwungen sind. Die Schuld am Rezidiv ist dann eben nicht dem Operateur, sondern diesen Rücksichten beizumessen. Jedenfalls ist es unter solchen Umständen sehr viel schwerer, zu einheitlichen Anschauungen über eine typische Therapie zu gelangen, als beispielsweise in der Carcinomfrage. Es ist deshalb auch wohl nie zu erwarten, dass irgend eine operative Methode bei der Prolapsbehandlung als allein richtige und massgebende sich herausstellen wird, sondern es ist im Gegenteil notwendig, dass entsprechend der Verschiedenartigkeit der Patientinnen und ihrer Verhältnisse viele Wege zur Verfügung stehen.

In dieser Erwägung soll auch die folgende Mitteilung nicht ein generelles Operationsverfahren bringen, sondern nur eine Modifikation, von der gelegentlich vielleicht mit Vorteil Gebrauch gemacht werden kann.

Die Hauptgefahr bei hochgradigen Fällen von Prolaps liegt, wie auch Pfannenstiel im vorigen Jahre besonders betont hat, in der Cystocele. Um dieselbe mit Sicherheit dauernd zu be-

seitigen, ist nach den gegenwärtigen Anschauungen die Unterlagerung des Uterus unter die Blase das rationellste Verfahren, das bei noch konzeptionsfähigen Frauen mit Sterilisierung (Tubenresektion) verbunden werden muss. In drei Fällen habe ich, durch die Umstände veranlasst, diese Unterlagerung nicht auf vaginalem Wege (Wertheim, Freund), sondern vom Abdomen her gemacht. Die Methode ist am besten aus den Krankengeschichten ersichtlich:

1. 1900. J. No. 47. Frau N., Witwe, 51 Jahre, 3 Entbindungen, letzte vor 14 Jahren, Menses zessieren seit 4 Jahren. Seit etwa 4 Jahren Blasenbeschwerden, Unterleibsbruch. Am 24. 7. 00 totaler Prolaps des Uterus mit vollkommener Inversion der Scheide und ausgesprochener Vorwölbung der Cystocele. Im Orificium externum uteri ein bohnengrosser Schleimhautpolyp. Starker Fluor, Uterus 11 cm Sondenlänge, retrovertiert, Corpus mässig verdickt. Alter Dammriss zweiten Grades. Während der Nacht zieht sich angeblich der Vorfall teilweise zurück. Entfernung des Polypen. Nach Reposition des Vorfalls fühlt man im linken kleinen Becken über dessen Eingangsebene hinausragend einen beweglichen, glatt-kugligen, kindskopfgrossen Tumor. Operation abgelehnt. Mayerscher Ring. Bis Februar 1901 fühlt sich Frau N. bei mehrmaligem Reinigen und Wechseln des Pessars wohl, klagt aber dann über zunehmende Druckschmerzen im Kreuz, sodass sie schliesslich zur Operation bereit ist. Der im Vorjahre festgestellte Tumor ist inzwischen unbedeutend gewachsen, dagegen sind jetzt im Douglas zwei kartoffelgrosse, bewegliche Knollen zu fühlen.

Am 18. 6. 01 Laparotomie. Linksseitiges, reichlich kindskopfgrosses Ovarialkystom wird in typischer Weise entfernt. Die von den rechten Adnexen ausgehenden, im Douglas liegenden Tumoren werden leicht herausgehoben und abgetragen, ein fast faustgrosser erweist sich als Dermoid, ein kleinerer als einfach cystisch. Nun wird der Fundus uteri mit einer Hakenzange scharf angezogen und das Organ nach hinten gestreckt, die Plica vesicauterina am Übergang auf den Uterus mit dem Messer gespalten und die Blase stumpf mit dem Finger bis zum Blasenhals und möglichst weit seitlich vom Uterus und den Parametrien abgelöst. Hierauf wird der Uterus stark anteflektiert und durch versenkte Katgutnähte der Fundus in die untere Wundtasche am Blasenhals festgenäht, dann die Blase über den Uterus und die von der Entfernung der Adnexe herrührenden Stümpfe verlagert und ihr Wundrand mit Seide im Douglas und auf der Hinterfläche der Ligamenta lata festgenäht. Schluss der Bauchhöhle. Dammplastik durch Querschnitt und möglichst hochgehende Ablösung der Scheide vom Rectum, sagittale Vereinigung der tiefliegenden Muskeln und der Hautwunde. Primäre Heilung.

Pat. ist seitdem von ihrem Prolaps und von ihren Blasenbeschwerden völlig geheilt. Bei einer Nachuntersuchung am 16. September 1903 ist der sehr atrophische Uterus in beweglicher Anteflexio vom vorderen Scheidengewölbe aus sehr leicht tastbar. Weder beim Stehen noch beim Pressen ist daselbst eine nennenswerte Vorwölbung der Blase zu fühlen. Pat. ist vollkommen arbeitsfähig.

2. 1903, J.-No. 479. Frau Sch., Tagelöhnerfrau, 39 Jahre. 5 normale Entbindungen, 4 Kinder leben; letzter Partus vor 8 Monaten, vorletzter vor 2 Jahren. Seitdem klagt Pat. über zunehmende Beschwerden beim Gehen, über Ziehen in den Beinen, Armen und in der Brust. Sie kann sich nicht mehr bücken, nichts mehr heben. Sie stützt sich beim Eintreten ins Sprech-

zimmer am Türpfosten und an den Wänden. Beim Erheben vom Stuhl muss sie sich mit den Armen auf den Knien stützen. Am 6. Juni 1903 finde ich die Abduktion der Oberschenkel im Liegen nur in sehr geringem Grade möglich, hochgradige Lordose der Lendenwirbelsäule, die Symphyse ist schnabelförmig prominent, die horizontalen Schambeinäste deutlich eingeknickt, die absteigenden einander sehr stark spitzwinklig genähert. Kompression des Beckens von der Seite her sehr schmerzhaft. Pat. klagt ausserdem über häufigen Drang zum Urinieren und zeitweise Unfähigkeit, den Urin zu entleeren, kleinapfelgrosser Prolaps der vorderen Vaginalwand. Damm intakt; bei innerer Untersuchung fühlt man die Portio nahe dem Introitus, den Uterus gerade gestreckt, das Corpus stark verdickt. Das Promontorium ist der vorderen Bauchwand sehr genähert, von aussen tastbar. Reposition und Zurückhaltung der Cystocele durch ein Pessar gelingt nicht, da wegen der sehr spitzwinkligen Annäherung der absteigenden Schambeinäste die Querstellung eines geeigneten Pessars unmöglich ist. Pat. erhält wegen der Osteomalazie den Rat zur Kastration.

Operation am 16. Juli 1903. Wegen der Stellung der Schambeine ist der Zugang von der Vagina her erschwert; daher Laparotomie. Leichte Entfernung der beiderseits etwas vergrösserten Ovarien. Das Promontorium erscheint bei tiefer Narkose in der Laparotomiewunde. Der Fundus uteri wird mit der Hakenzange emporgezogen, die Plica vesicouterina am Übergang auf den Uterus mit dem Messer gespalten, die Blase stumpf mit dem Finger bis zum Collum vom Uterus abgelöst, wobei besonders auf eine weitgehende seitliche Mobilisierung geachtet wird. Hierauf wird der Fundus uteri mit versenkten Zwirnnähten in den Grund der Wundtasche hineingenäht, dann die Blase fortlaufend auf die Hinterfläche des Organs bis etwa in die Höhe des Os internum und seitlich über die Adnexstümpfe auf die Hinterfläche der Parametrien festgenäht. Dann wird der Uterus an der hinteren Cervixwand mit der Hakenzange gefasst, emporgezogen und an dieser Stelle mit drei tiefgreifenden Nähten ventrofixiert. Schluss der Bauchwunde. Primäre Heilung.

Überraschend, wenn auch den bei der Operation geschaffenen Verhältnissen entsprechend, gestaltete sich der Touchierbefund bei der Entlassung. Derselbe erinnerte mich lebhaft an eine Situation, wie ich sie einst bei einer nach Vaginafixation bestehenden Gravidität fand. Die Portio über dem Promontorium kaum mit dem Finger erreichbar, das Orificium nach hinten oben gerichtet, die Scheide dementsprechend ausserordentlich tief eingezogen, das Corpus uteri zwischen vorderer Bauchwand und vorderem Scheidengewölbe maximal anteflektiert. Die osteomalazischen Beschwerden bessern sich in den nächsten 3 Monaten erheblich, so dass Pat. wieder schwere Arbeit (Waschen) verrichten kann. Keine Blasenbeschwerden mehr. Nachuntersuchung am 16. Juli 1904: Die osteomalazischen Symptome sind bis auf gewisse Knochendeformitäten völlig verschwunden. Seit der Operation keine Menses mehr. Pat. ist im Besitz vollkommener Arbeitsfähigkeit. Laparotomiennarbe blass, lange Vagina, hohes hinteres Scheidengewölbe, Uterus sehr klein, hart, mit dem Fundus nach unten gerichtet an der vorderen Bauchwand tastbar, Orificium externum nach hinten oben sehend. Weder im Stehen noch beim Pressen die Spur einer Blasensenkung nachweisbar. Dementsprechend keinerlei Beschwerden.

Im 3. Falle handelte es sich um eine Rezidivoperation mit recht interessanter Anamnese:

1901, J.-No. 280. Frau K., Ausläuferfrau, 32 Jahre alt. Zwei Kinder leben. Erster Partus vor 13 Jahren, seitdem angeblich Knickung, die durch Pessar zurückgehalten wurde. Zweiter Partus vor 5 Jahren. Danach wieder

Pessar. Vor drei Jahren Abort wegen Knickung der Gebärmutter, im Juni 1900 von anderer Seite mit Alexander-Adams operiert. Am 22. Mai 1901 werde ich nachts zu der Pat. gerufen mit der Angabe, dass sie heftige Schmerzen im Leib habe und seit 2 Tagen die Blase nicht mehr entleert hätte. Letzte Menses angeblich am 10. Februar. Blase bis Nabelhöhe ausgedehnt, druckempfindlich.. Portio hinter der Symphyse, Corpus retroflektiert gross, weich, im Douglas eingeklemmt. Nach Entleerung der Blase (fast 4 Liter Urin) wird der Uterus in Knieellenbogenlage reponiert (Gravidität der ca. 14. Woche) und Pat. auf die Seite gelagert. Am 27. Mai sucht mich Pat. in der Sprechstunde wiederum mit der Angabe auf, dass sie die Blase nicht hätte entleeren können, dabei klagt sie über heftigste Leib- und Kreuzschmerzen. Wiederum Retroflexio incarcerata mit Blasenabklemmung. Entleerung des Urins (ca. 2 Liter), Reposition des Uterus, Hodge-Pessar No. 8. Am 30. Mai erscheint Pat. wiederum in der Sprechstunde. Etwa 5 cm vor dem Introitus vaginae ist die sehr stark ödematöse Portio sichtbar. Innere Untersuchung zeigt, dass dieselbe durch das Pessar prolabiert ist. Uterus enorm deszendiert, Corpus retroflektiert. Blasenfundus steht in halber Nabelhöhe. Katheterismus, Reposition des Uterus, Tellerpessar. Pat. wird 8 Tage lang im Bett gehalten. Darauf ungestörter Verlauf der Schwangerschaft. Pessar wird im 7. Monat entfernt. Am 25. Oktober 1901 spontaner Partus. Am 14. November Situs genitalium ohne Pessar völlig normal, aber auffallende Schlaffheit des Bandapparates, Damm intakt. Mayerscher Ring. Am 9. April 1902 klagt Pat. über heftige Rückenschmerzen, Fluor, Drang nach unten. Uterus im Pessar sehr stark deszendiert, aber noch anteflektiert. Oedema et elongatio colli. Pessar entfernt, Operation geraten. Am 15. Mai Portio im Introitus, Corpus anteflektiert, kartoffelgrosser Prolaps der vorderen Vaginalwand. Im Juni 1902 wird von anderer Seite vordere und hintere Kolporrhaphie gemacht. Indessen schon im Oktober 1903 stellt sich Pat. wieder mit Blasen- und Senkungsbeschwerden vor. Uterus sehr stark deszendiert, mobil retroflektiert, Portio im Introitus, apfelgrosser Prolaps der vorderen Vaginalwand beim Pressen. Es wird deshalb nochmalige Operation vorgeschlagen mit der Absicht, die abdominale Blasenverlagerung und Ventrofixation der hinteren Cervixwand mit gleichzeitiger Tubenresektion zu machen.

Am 24. XI. 1903 Laparotomie. Keilförmige Exzision und Resektion der Tuben auf ca. 3 cm, Übernähung der Uteruswinkel in 2 Etagen. Spaltung der Plica, stumpfe Ablösung der Blase bis zum Trigonum mit möglichster Abschiebung der seitlichen Partien. Hierauf wird der Uterus, wie beschrieben, in die Wundtasche hineingenäht und die Blase über den Uterus bis etwa zur Höhe des Os internum an der Hinterwand und seitlich über die Ovarien auf die Hinterfläche der Ligamenta lata aufgenäht, darauf die Cervix mit der Hakenzange an ihrer Hinterwand emporgezogen und mit zwei Zwirnnähten ventrofixiert. Schluss der Bauchwunde. Primäre Heilung.

Seit Mitte Januar 1904 verrichtet Pat. wieder schwere Arbeit. Nachuntersuchung am 16. Juli 1904: Vagina hochgezogen, Orificium externum uteri gerade nach hinten sehend, Corpus an der vorderen Bauchwand anteflektiert, vordere Vaginalwand straff, auch beim Pressen daselbst nicht die Spur einer Vorwölbung, Menses regelmässig, ohne jegliche Beschwerden mit geringem Blutverlust.

Der Gedanke, die Blase vom Abdomen her zu verlagern, ist nicht neu. Chiaventone (Obstétrique 1902) löste die Blase nach Durchtrennung der Plica bis zur Basis des Trigonum ab, um diese losgelöste Partie am Uterus 1 cm höher wieder fest-

zunähen. Hanks, Laroyenne, Regnier, Kreutzmann. Sie nähen die Blase auf der Vorderfläche des Corpus bis zum Fu[illegible] fest und ventrofixieren dann den Uterus. Deutsche Autoren haben diesen Weg bisher wohl wenig in Betracht gezogen. Es ist selbstverständlich, dass die Fixation der Blase über die Hinterwand des Uterus bis zum Douglas und auf die Hinterfläche der Ligamenta lata die Beseitigung der Blasensenkung in sehr vollkommener Weise garantiert. Die technische Durchführung dieser Operation ist sehr leicht. Dabei hat das Verfahren aber noch einen sehr grossen Vorteil, nämlich den, dass intraperitoneale Wundflächen und Operationsstümpfe in idealer Weise mit Peritoneum überkleidet werden können. Daher eignet sich dieser Weg ganz besonders für die Fälle von Prolaps, die mit entzündlichen oder eitrigen Erkrankungen oder Tumoren der Adnexe kompliziert sind, oder wo eine schwierige Ablösung des retroflektiert-fixierten Uterus grössere Wundflächen hinterlassen hat.

Schon Küstner machte gelegentlich, wie er mitteilt, die Ventrofixation an der Hinterwand des Uterus unmittelbar unter dem Fundus und hat Nachteile davon nicht beobachtet. Wie in den vorstehenden Krankengeschichten (2 und 3) beschrieben wurde, hat aber die Ventrofixation an der Hinterfläche der Cervix uteri jene ausserordentliche Einziehung der Vaginalwand zur Folge, die in Rücksicht auf die Verhältnisse des Prolapses besonders erwünscht erscheint. Ein Rezidiv ist aber gerade durch diese eigentümliche Art der Fixation ausgeschlossen, da der Fundus sich nicht mehr um seine Achse drehen kann, wie es bei der Wertheimschen Operation noch möglich war. Selbstverständlich ist bei diesem Verfahren bei konzeptionsfähigen Frauen gleichzeitige Sterilisierung erforderlich, die Kohabitation dagegen in keiner Weise gestört. Üble Folgen für die Menstruation entstehen aus dieser Ventrofixation des Uterus in umgestürzter Stellung nicht, wie der 3. Fall beweist.

In den beiden ersten Fällen war der abdominale Weg durch die Verhältnisse vorgeschrieben; auch im 3. Falle entschloss ich mich wegen der erst $1^1/_2$ Jahre zurückliegenden erfolglosen Kolporrhaphie zur Laparotomie. Ich hebe dies deshalb hervor, weil ich die abdominelle Blasenverlagerung zunächst nur für diejenigen Fälle reserviert wissen möchte, in denen der Leibschnitt indiziert ist. Dann aber hat es gewisse Vorteile, in einer Operation die eventuelle Beseitigung von Adnextumoren und die Heilung einer Cystocele ausführen zu können. Mit Recht erhebt Chrobak am Schluss der Prolapsdiskussion im vorigen Jahre warnend seine

Stimme gegen diejenigen Operationsmethoden, welche, wie die vorliegende, die Sterilisierung der Frau notwendig machen. Die Indikationsstellung für ein derartiges Verfahren muss für jeden einzelnen Fall mit aller Schärfe präzisiert werden. Die beiden ersten der mitgeteilten Fälle bedürfen in dieser Richtung keiner Rechtfertigung. Bei der dritten Kranken, bei der es sich um ein schweres, schon nach sehr kurzer Zeit auftretendes Rezidiv handelte, glaubte ich zu diesem Vorgehen berechtigt zu sein, zumal ich bei ihr die Gefahr und den Schaden der Schwangerschaft zur Genüge kennen gelernt hatte.

Einen grossen Gewinn haben uns gerade die modernen Operationsmethoden zur Heilung des Prolapses gebracht. Sie haben uns gezeigt, ein wie wertvolles, ausserordentlich brauchbares Mittel zur Befestigung der Organe des kleinen Beckens der Uterus darstellt. Ich sah bei rezidivierendem Rektalprolaps die Fixation des Rectum auf der Hinterfläche des Uterus mit Ventrofixation desselben durch Witzel ausführen. Das momentane und das Dauerresultat war tadellos. Diese Verwertbarkeit des Uterus betont Schauta (Festschrift Chrobak) ganz besonders im Hinblick auf die radikale Methode der Totalexstirpation. Recht unangenehm sind deshalb für eine erfolgreiche Behandlung der Cystocele diejenigen Formen, wo der Uterus vorher aus irgend einem Grunde entfernt wurde. Ich habe mehrere derartige Fälle gesehen. In dem einen war bei einer 49jährigen Frau 8 Jahre vorher von geübtester Hand die Totalexstirpation wegen Totalprolaps ausgeführt worden. Der kurze Scheidenblindsack prolabierte allmählich zu einem reichlich apfelgrossen Tumor mit Decubitalgeschwür und heftigen Blasenbeschwerden. Von einem Bandapparat war bei der Operation durch die vaginale Leibesöffnung nicht eine Spur mehr zu tasten. Es ist durchaus wahrscheinlich, dass infolge der Totalexstirpation die Ligamentmuskulatur in den Douglasschen Falten, den Ligamenta lata und rotunda zum Schwinden gebracht wird, so dass die Befestigung des Scheidenstumpfes an diesen Ligamentstümpfen schliesslich illusorisch wird. In einem andern Falle war vor 5 Jahren wegen gonorrhoischer Pelveoperitonitis und beiderseitiger eitriger Adnexaffektionen die abdominale Totalexstirpation ausgeführt worden. Es entwickelte sich eine hochgradige Cystocele ohne Prolaps der hinteren Vaginalwand. Gleichzeitig bestand ein siebförmiger Bauchnarbenbruch. Hier machte Witzel, dem ich die Kranke zur Operation übergab, durch die Laparotomiewunde (nach möglichst weiter Ablösung der hinteren Blasenwand

von der Scheide) eine Durchflechtung der hinteren Blasenwand mit feinstem fortlaufendem Silberfaden. Leider war die Rekonvaleszenz durch eine schwere Cystitis gestört. Indessen blieb die Kranke von ihrem Blasenvorfall dauernd geheilt und ist jetzt vollkommen beschwerdefrei. Immerhin wäre in geeigneten Fällen ein derartiges Vorgehen vielleicht nachahmenswert.

LII.

Zu den Myomfragen [1]).

Von

A. MARTIN.

Im Anschluss an die Mitteilung von Herrn Hengge lege ich der Gesellschaft eine Reihe von Präparaten vor, welche verschiedene Entwickelungsstufen und Veränderungen der Myome zeigen. Neben vielgestaltigen Kugelmyomen sehen Sie verkalkte, ferner Adenomyome und eine cystisch entartete Geschwulst, wie Ihnen Kollege Hengge soeben eine absonderlich weit entwickelte vorgelegt hat.

Neben den cystischen Myomen sind es bekanntlich die teleangiektatischen, welche durch ihre eigentümlichen klinischen Erscheinungen grosse diagnostische Schwierigkeiten machen. Die pathologische Bedeutung der teleangiektatischen Myome ist aber viel höher zu bewerten, als die der cystischen resp. lymphangiatischen, weil bekanntlich diese teleangiektatischen in einer sehr bedenklichen Weise zur Entwickelung von Thromben disponieren. Aus ihnen drohen erfahrungsgemäss den Myomkranken häufig die so verhängnisvollen embolischen Vorgänge.

Eine besondere Rolle spielen die Fälle, welche mit Schwangerschaft kompliziert sind. Davon zeige ich Ihnen hier ein Präparat. Ich hätte das Myom gern enukleiert, um die Schwangerschaft zu erhalten. Es war aber in hohem Masse wahrscheinlich, dass die Frucht infolge von Durchblutung der Placenta schon abgestorben war. Eine andere Komplikation bietet der Uterus, welchen ich nach vaginaler Enukleation der Myome exstirpierte,

[1]) Vortrag, gehalten in der Sitzung der Pommerschen gynäkologischen Gesellschaft vom 21. August 1904.

als sich herausstellte, dass die beiden Tuben mit tuberkulösem Material gefüllt waren.

Bekanntlich nehmen wir allgemein an, dass es zur Zeit noch keinen Fall gibt, in welchem in einem Myom selbst Carcinom sich entwickelt hätte. Dass der myomatöse Uterus aber carcinomatös erkranken kann, zeigen die drei Beispiele, welche ich Ihnen hier vorlege. Eine der bedeutungsvollsten Fragen bezieht sich auf die sarkomatöse Degeneration der Myome. Gerade diese Form wird uns bei den weiteren Erörterungen noch beschäftigen. Ich bin in der Lage, Ihnen davon drei hier vorzuführen.

Ich beschränke mich hier darauf, Ihnen diese Präparate vorzulegen, die Details dieser Fälle sowie das Gesamtmaterial der Greifswalder Frauenklinik und meiner Privatpraxis seit 1899 werden zur Zeit einer eingehenden statistischen Zusammenstellung unterzogen. Dort werden Sie alle diese Fälle in der für die weitere Verwertung gültigen Form vereinigt finden. Es ist hier nicht meine Absicht, darauf näher einzugehen.

Mir liegt es vielmehr nahe, zu zwei Fragen Stellung zu nehmen, welche im Augenblick durch bedeutungsvolle Beiträge in den Vordergrund des Interesses gerückt worden sind. Ich fasse hier zunächst die überaus sorgfältige und umfassende Arbeit von Winter ins Auge, welcher die Frage aufwirft, ob die konservative Methode sich wissenschaftlich begründen lässt. Winter kommt zu dem Schluss, dass man bei Uterusmyomen im allgemeinen radikal operieren solle. Die konservative Methode sei in dafür geeigneten Fällen berechtigt, wenn die Kranken weitere Nachkommenschaft dringend wünschen und wenn sie grossen Wert auf Erhaltung der Menstruation legen.

Ich bin an dieser Frage besonders beteiligt, denn wie Winter selbst ausspricht, habe ich an der Anregung zur Enukleation der Myome einen bestimmten Anteil.

Winter wendet sich gegen das „konservative Prinzip". Er will, dass man sich von dem Schlagwort des Prinzips frei macht und eine Grundlage schafft, welche eine Individualisierung, das heisst eine Auswahl für den betreffenden Fall, ermöglicht.

Der Gedanke, welcher mich dahin führte, Myome aus ihrem Bette auszuschälen, ohne den Uterus zu entfernen, ist mir von der Vorstellung eingegeben, dass wir nicht berechtigt sind, an sich gesunde Organe zu opfern, so lange es ausführbar erscheint, nur das Kranke aus ihnen zu entfernen. Ich sagte mir, wenn es möglich ist, müssen wir dabei ein im übrigen gesundes Organ erhalten: es gilt, dahin zu streben, dass wir nur die Neubildung beseitigen.

Sie begreifen, dass ich seiner Zeit mit lebhafter Sorge über den Verlauf dieser Fälle erfüllt war. Das war in der Zeit, wo unsere Asepsis noch sehr unvollkommen war. Die primären Resultate zunächst waren an sich nicht schlecht für die damalige Zeit. Das Befinden der Frauen nach der Operation war derart, dass ich darin eine unmittelbare Ermutigung empfunden habe, auf diesem Wege fortzuschreiten. Als die Primärresultate der radikalen Operationen im allgemeinen besser wurden, schwankte ich, ob ich nicht doch den Uterus opfern sollte, bis vor nunmehr 10 Jahren die vaginalen Operationen einer so raschen Erfolg verheissenden Entwickelung zugeführt wurden. Die Resultate der vaginalen Operationen waren ganz allgemein so überraschend günstige! Ich habe nach Kolpotome erst den 106. Fall an Sepsis verloren. Alle die Komplikationen, welche von anderen Autoren dabei beobachtet wurden, sind mir erspart geblieben. Ich habe nicht ohne Begründung durch anderweite Erkrankung den Uterus zu opfern gehabt. Es war mir nicht notwendig geworden, die vaginal begonnene Operation abdominal weiter zu führen. Ich hatte genügenden Überblick über das Operationsterrain, um alle Verletzungen sachgemäss zu versorgen. Das hat mich ermutigt, auch die Myome vaginal anzugreifen und gerade hierbei die konservative Methode in besonderer Ausdehnung anzuwenden.

Ich habe seinerzeit Herrn Winter mitgeteilt, dass ich heute eine vollständig abschliessende Statistik über mein Berliner Material beizubringen nicht imstande bin. Nach meiner Übersiedelung nach Greifswald musste ich zunächst dahin streben, erst wieder eine grössere Reihe von Operationen und ihre Dauerresultate zu übersehen, ehe ich mit statistischen Reihen hervortreten durfte. Jetzt ist trotz unseres nicht übermässig grossen Materials der Zeitpunkt gekommen. Das ist von einem meiner Assistenten in Arbeit genommen. Wenn ich heute noch nicht darauf eingehen kann, mit Zahlen meine Auffassung gegenüber der von Winter zu belegen, so drängt es mich, doch heute schon zu sagen, dass auch ich ebenso wie Herr Henkel, auf dessen interessanten Beitrag zu diesen Myomfragen ich nachher einzugehen beabsichtige, die Ausführungen von Herrn Winter nicht als beweisend anerkennen kann.

Es wird immer als Vorteil der konservativen Methode hingestellt, dass die Frauen ihre Regel und ihre Konzeptionsfähigkeit behalten. Wenn Herr Winter das Ausfallen der Menstruation nach der Radikaloperation nicht sehr hoch bewertet, so kann ich nach dem, was ich insbesondere an meinen Privatpatienten, die ich möglichst

lange unter einer alljährlichen Kontrolle halte, beobachtet habe, bestimmt behaupten, dass es doch einen ganz ausserordentlichen Unterschied macht, ob die Frauen ihre Regel nach der Operation noch haben oder nicht. In erster Linie handelt es sich dabei um die sog. Ausfallserscheinung. Es sind nur wenige unter meinen Privatkranken, welche nach Radikaloperationen keine Ausfallserscheinungen haben, während sie nach Enukleationen wohl gelegentlich an etwas profusen Menses und an katarrhalischen Prozessen laborieren, dafür aber, soweit nicht Rezidive der Myome eingetreten sind, sich doch eines unverkennbaren subjektiven und objektiven Wohlseins erfreuen. Nachprüfungen, wie sie von Herrn Winter und auch von Herrn Henkel neuerdings an ihrem Material vorgenommen worden, sind, soweit sie auf brieflichen Mitteilungen beruhen, immer äusserst problematisch. Aber auch bei der persönlichen Umfrage sind wir mancherlei Schwierigkeiten ausgesetzt. Im klinischen Material herrscht mit Vorliebe eine gewisse Wehleidigkeit. Nicht selten verbirgt sich dahinter heute der Gedanke, ob nicht auf Grund der damaligen Operation eine Invalidenrente zu erlangen ist; das ist eine Beobachtung, welche ich an unserem Greifswalder Material mit aller Bestimmtheit gemacht habe. Auch bei meinem Privatmaterial hat mich die Erfahrung gelehrt, sehr vorsichtig die persönlich mitgeteilten Angaben der Kranken zu bewerten. Nur zu oft verbergen sich hinter den Klagen unbefriedigte Wünsche oder eheliche Schwierigkeiten der verschiedensten Art, von der Neigung zu klagen und sich ein gewisses Pflegebedürfnis vorzubehalten ganz abgesehen. Schliesslich habe ich aber gerade bei meinen Privatkranken, auch wenn sie das oder jenes zu beklagen hatten, doch das Anerkenntnis ausgesprochen erhalten, dass die Fortdauer der Menstruation sie ausserordentlich befriedige. Sehr häufig wurde hinzugefügt, dass das Verhältnis zum Ehemann durch die Möglichkeit der Konzeption jedenfalls sehr günstig beeinflusst werde, auch wenn die Hoffnungen schliesslich nicht erfüllt werden.

Gewiss kommen auch noch nach Enukleationen Ausfallserscheinungen vor. So habe ich bei Frauen, die nahe an der Altersgrenze standen, nach der Enukleation und Herstellung eines an sich sehr gut konfigurierten Uterus, mehrfach auch im unmittelbaren Anschluss an die Operation die Regel gleich ganz oder nach nur wenigen Wiederholungen ausbleiben sehen. Ob nun die Erhaltung einer funktionierenden Schleimhaut im Cavum uteri oder die Erhaltung von entsprechenden Mengen physio-

logischer Muskulatur das Entscheidende ist, mag dahingestellt bleiben.

Die Abwägung der Ausfallserscheinungen, wie sie nach Radikaloperationen mit so grosser Regelmässigkeit eintreten, wird meist bis jetzt wesentlich noch dadurch erschwert, dass man bei den betreffenden Frauen nicht mit genügender Sicherheit die Art der Beschwerden bei der Regel, welche vorher bestanden haben, zum Vergleich mit heranziehen kann. Die meisten sind durch die abundanten Blutungen, die profusen Absonderungen oder durch Tumordruckerscheinungen zunehmend belästigt gewesen. Fällt nun der Tumor weg und mit ihm der ganze Uterus, so macht sich eine Summe von Beschwerden bemerkbar, von denen schwer zu bestimmen ist, was hängt mit dem Ausfall der menstrualen Ausscheidung zusammen, was mit dem Ausbleiben der Druckerscheinungen, und wieviel ist auf Rechnung der Narbenbildung zu setzen im Becken? Herr Winter ist schon darauf eingegangen. Henkel hat zum Vergleich 21 normale Frauen auf ihre klimakterischen Beschwerden untersucht. Ich möchte glauben, dass diese Zahl zu gering ist. Wer viele, namentlich auch gebildete Frauen in dieser Zeit zu beobachten Gelegenheit gehabt hat, muss in der Tat zu dem Schluss kommen, dass völliges Freisein von jeder Art von Beschwerden nur sehr wenigen beschieden ist. Es handelt sich nach meiner Auffassung um Erscheinungen, für welche die Grundzahl zur Vergleichung sehr schwer zu beschaffen ist.

Auf die zahlenmässige Gegenüberstellung der Frauen mit vollkommenem Beschwerden-Freisein und anderen Beschwerden nach radikalen und konservativen Operationen bin ich heute nicht imstande, einzugehen.

Zur Beleuchtung der Erhaltung der Konzeptionsfähigkeit nach Myomenukleation wird mit Recht darauf hingewiesen, dass Myomkranke auch schon aus dem Grunde relativ selten nach der Enukleation noch konzipieren, weil sie ohnehin in reiferen Lebensjahren stehen. Wenn wir aber durch die guten Erfolge unserer Operationen berechtigt werden, die Myomkranken früher zu operieren, als wie es vordem geschehen ist, wird sich auch die Zahl der Konzeptionen heben. Ich meine, dass heute noch nicht genügend Material vorliegt, um diese Frage nach der einen oder anderen Richtung hin vollständig zu entscheiden. Die Gebärfähigkeit des Uterus nach Enukleationen ist durch die bekannten Beispiele zur vollen Genüge erwiesen.

Winter bezeichnet es als den schwachen Punkt der ganzen Methode, dass Rezidive eintreten können. Wenn 6—7 pCt. unserer Kranken nach Enukleationen wieder Myombeschwerden bekommen, so ist das nach meiner Auffassung noch nicht als unbedingter Misserfolg der Enukleation anzusehen. Ich freue mich, dass auch Henkel diese Auffassung teilt. Man muss, wenn die Enukleation überhaupt einen Zweck haben soll, möglichst viel Muskelgewebe erhalten. In diesem werden gewiss oft kleine unentwickelte Keime von Myomen liegen, die vielleicht nachher zur Entwicklung kommen. Henkel hat aber ganz recht, wenn er ausführt, dass die ganze Frage dadurch beherrscht wird, dass möglichst viel funktionsfähiges Gewebe erhalten bleibt. Das ist besonders auch in dem Sinne richtig, als der Uterus ohnehin unter dem Einfluss der Narbenbildung schrumpft. Er kann, wie wir aus der Diskussionsbemerkung zum Henkelschen Vortrag von seiten des Herrn Bumm erfahren haben, zu einem lächerlichen Stumpf schrumpfen. Das sind aber sicher, nach meiner Erfahrung wenigstens, recht erhebliche Ausnahmen. Wenn Herr Henkel hervorhebt, dass die Rezidive keine erhebliche Beschwerden machen, so kann ich dem nicht zustimmen. Ich habe mehrere Frauen gesehen, welche recht erhebliche Beschwerden hatten, so dass zu einer Operation geschritten werden musste. Ist denn aber eine solche zweite Operation wirklich eine so schwierige Aufgabe, wie Herr Winter es hinstellt? Ich kann dies nach meiner Erfahrung nicht bestätigen. Ich habe 2-, 3-, 4mal die Colpotome ant. aus verschiedenen Gründen wiederholt und habe nicht gefunden, dass diese Operationen eine besondere Schwierigkeit boten. Auch ist nicht zuzugeben, wie Herr Winter behauptet, dass man bei der zweiten Operation radikal verfahren müsse.

Mit Recht macht Henkel geltend, dass wir um so weniger bei Rezidiven nach Myomoperationen von einem absoluten Misserfolg sprechen können, da wir es eben doch mit lebendem Gewebe zu tun haben, dessen Veränderung eine physiologische Funktion ist. Wie wir erneute Erkrankungen des Beckenbindegewebes und das Rezidiv eines Prolapses beobachten nach Prolapsoperationen, so werden wir auch bei den rezidivierenden Myomen nicht von einem Bankerott unseres Handelns sprechen dürfen, nachdem wir eine erste Gruppe von Neubildungen, welche Beschwerden verursacht haben, entfernt haben.

Man hat gegen die Enukleation auch noch die Gefahr der sarkomatösen Degeneration der neuen Myome geltend gemacht, die in einzelnen Fällen (Bumm einmal bei 42—43 Enukleationen)

gesehen ist. Henkel gibt die Zahl der Sarkome auf 0,9 pCt. an, Hofmeier auf 2,2 pCt.; Pfannenstiel hat unter 1000 Fällen kein einziges Sarkom gesehen. Hier verweise ich auf die oben angeführten Zahlen. Auch unter dem Greifswalder Material haben wir ungefähr 3 pCt. Sarkome zu verzeichnen. Das entspricht auch der Zahl, welche ich in meiner Zusammenstellung 1888 auf dem Gynäkologen-Kongress in Halle mitgeteilt habe (6 von 205 Myomen). Das ist jedenfalls, ebenso wie die Zahl der Carcinome, welche wir am myomatösen Uterus finden, nicht derart, dass wir deswegen uns zu einem radikalen Verfahren von vornherein verpflichtet fühlen müssen. Die Kranken müssen nach den Enukleationen mit entsprechender Fürsorge in steter Kontrolle gehalten werden. Sobald sich die Zeichen der malignen Erkrankung geltend machen, wird es keine besonderen Schwierigkeiten bieten, die Radikaloperation auszuführen.

Naturgemäss entscheiden von vornherein die Primär-Resultate. Diese stellen sich nun allerdings im Laufe der zunehmenden Erfahrung oder der besseren Ausbildung der Asepsis heute wesentlich anders als vordem.

Von 110 in der Frauenklinik ausgeführten Myomoperationen, über welche ich im März 1903 berichtete, wurden 31 abdominal, 79 vaginal ausgeführt. Von den 31 abdominalen wurden 26 total operiert, 5 enukleiert. Es starben im ganzen 6 — 2 an Sepsis post operationem, 4 an anderweiten Komplikationen. Von den 79 vaginalen wurden 34 total exstirpiert, ohne Todesfall, 45 enukleiert, mit 2 Todesfällen, die mit grosser Wahrscheinlichkeit auf Katgutinfektion zurückzuführen waren.

Nach meiner Auffassung bietet die konservative Methode in der Tat wesentliche Vorteile für das spätere Befinden. Sie befreit von den Beschwerden, welche die Kranken zur Abhülfe zu uns führen. Ihre primären Resultate sind schon jetzt befriedigend und werden, je weiter unsere Technik sich vervollkommnet, um so besser werden.

Ich kann nun nicht beistimmen, dass Winter verlangt, jeder Operateur müsse vor der konservativen Operation „garantieren", dass eine zweite Operation nicht notwendig sei. Nach meiner Auffassung dürfen wir Ärzte überhaupt den Ausdruck „Garantie" nur mit grösster Vorsicht gebrauchen, vor einer Operation aber lehne ich ihn für mich jedenfalls vollständig ab. Ich stelle meinen Kranken in Aussicht, sie nach bestem Können und Wissen zu operieren und meine Operation mit all den

menschlichen Sicherungen zu umgeben, über die wir zur Zeit verfügen. Mehr sind wir nach meiner Auffassung zu versprechen oder zu leisten nicht imstande. Den Frauen aber selbst die Frage zur Entscheidung vorzulegen, ob sie konservativ behandelt werden wollen oder radikal, das ist nach meiner Auffassung, soweit ich in der Seele meiner Kranken zu lesen gelernt habe, nicht möglich. Sie haben alle Angst vor der Operation. Sie wollen gesund werden. Sie sind in dieser Angst aber aus allgemeinen Gründen gar nicht in der Lage, über den Wert der einen oder der anderen Operation sich ein solches Urteil zu bilden, dass man darauf allzuviel Gewicht legen könnte.

Es kommt aber noch ein anderes hinzu. Wenn wir auch, wie ich es auffasse, in allen Fällen zunächst ins Auge zu fassen haben, die Operation auf das Kranke zu beschränken, das Gesunde zu erhalten, also konservativ vorzugehen, so sind wir nicht in der Lage, darüber vor der Operation zu entscheiden, selbst nicht durch die sorgfältigsten Voruntersuchungen. In der Narkose, ja selbst im Verlaufe der Operation selbst, bieten sich uns so viele Variationen der Situation, dass wir uns erst in letzter Instanz oft entschliessen müssen, ob wir konservativ die Operation zu Ende führen oder den Uterus wegnehmen.

Die Definition, welche Winter von einer konservativen Operation gibt, dass man die Schleimhaut des Uteruskörpers unverletzt lassen solle oder nur eines geringen Abschnittes beraube, genügende Muskulatur erhalte, um etwa einen virginellen Uterus herzustellen, und dass die Adnexorgane wenigstens der einen Seite gesund sein müssen, stimmt nicht ganz mit meiner Auffassung überein.

Gewiss ist es gut, wenn die Schleimhaut des Uterus intakt bleibt. Das kann aber doch nur für das gesunde Endometrium zutreffen. Da dieses aber so häufig hypertrophisch ist, scheint es mir für den Enderfolg oft geradezu notwendig zu sein, dass man sich vom Zustande der Schleimhaut überzeugt. Ich mache hierzu in allen Fällen zu Beginn der Operation eine Probe-Ausschabung. Ist die Schleimhaut hypertrophisch, wird sie sehr gründlich ausgeschabt. Bietet sich mir im Laufe einer konservativen Operation die Möglichkeit, in die Höhle des Uteruskörpers hineinzusehen, so betrachte ich das keineswegs als eine Komplikation, ja ich reseziere von der übermässig entwickelten Schleimhaut öfters ein ziemlich grosses Stück, um den hypertrophischen Reizzustand zu beseitigen und durch Verringerung

der Schleimhautfläche die Möglichkeit für Blutung und Absonderung in normalen Grenzen zurückzulassen.

Es erscheint mir nicht ausgeschlossen, dass die vermehrte Schleimabsonderung, welche Winter und Henkel nach Enucleation beobachtet haben, mit dem Zurücklassen einer hypertrophischen Schleimhaut zusammenhängt.

Gelingt es, eine Mehrheit von Myomen von einer Exzisionstelle aus zu entfernen, um so besser. Gelingt das nicht, oder würde es zur Voraussetzung haben, dass man die Uteruswand in grosser Ausdehnung unterminiert, so sehe ich es für einfacher an, verschiedene Stellen der Oberfläche einzuschneiden.

Kranke Adnexorgane müssen den Indikationen entsprechend behandelt werden, welche ihr Krankheitszustand bietet. Hier kommen alle die Fragen in Betracht, wie weit man an den erkrankten Tuben und Ovarien Resektionen und Plastiken vornimmt: Fragen, die ich hier nicht auch noch aufrollen will. Ich kann nur auf meine besonderen sattsam bekannten Anschauungen über diesen Punkt hinweisen. Es genügt mir häufig, nur einen Rest von gesund erscheinendem Ovarialgewebe und eine aus ihrer gewaltigen Ausdehnung verkleinerte, mit neuer Öffnung versehene Tube zurückzulassen.

Selbstverständlich muss man bei allen Fällen, wo maligne Erkrankungen des Uterus selbst oder der Adnexorgane vorliegen, radikal operieren. Hier wäre ein konservatives Verfahren vollständig unangebracht. Ich kann aber mich Winter nicht anschliessen, wenn er nur breitsitzende subseröse Myome, vollständig interstitielle, grosse submuköse und multiple Geschwülste als zur Auswahl der Methode geeignet bezeichnet. Es handelt sich immer darum, wieviel Material vom Uterus, seiner Muscularis und seiner Mucosa übrig bleibt und wie sich im übrigen der lokale Befund ausgewiesen hat. Darnach ist erst im letzten Augenblick zu entscheiden, ob man die Operation konservativ oder radikal zu Ende zu führen hat.

Hiermit komme ich dann auf die Technik der Operation zu sprechen. Sie werden es mir nachempfinden, dass ich die zunehmende Bevorzugung der vaginalen Operation auch bei Myomen mit besonderer Genugtuung begrüsse. Selbst da, wo vor noch nicht langer Zeit die vaginale Operation vollständig abgelehnt wurde, wird heute, wenn auch noch in beschränkter Weise, vaginal operiert. Ich habe die Zuversicht, dass mit weiterer Entwickelung der Technik der einzelnen Operateure

auch da, wo heute noch Zweifel bestehen, die Vaginaloperation zu voller Anerkennung kommt.

Hier möchte ich zunächst hervorheben, dass ich den Satz für vollkommen unzutreffend halte, dass man vaginal nur radikal operieren dürfe oder könne. Das ist nach meiner Erfahrung durchaus unzutreffend. Wenn Herr Henkel behauptet, dass man bei Vaginal-Operationen das Bett, aus welchem man die Geschwulst entfernt hat, nicht genügend kontrollieren könne, so muss ich gestehen, dass nach meinen Erfahrungen ich dieser Auffassung nicht zu folgen vermag. Die Grenze der vaginalen Operationen liegt für mich einmal in der exzessiven Grösse der Geschwulst, obwohl auch ich bis über Nabelhöhe Myome vaginal entferne. Gewiss ist es schwierig, wenn Verwachsungen, namentlich im oberen Abschnitt, bestehen, diese vaginal mit Sicherheit zu kontrollieren. Das ist für mich die eigentliche Grenze. Die mehr oder weniger ausgedehnte Zugänglichkeit, auf welche Winter noch besonderes Gewicht legt, ist nach meiner Auffassung durch die Schuchardtsche Schnittführung nahezu erledigt.

Ob man das Myom enukleieren soll, hängt nicht davon ab, ob sein unteres Ende in das Becken einzudrücken ist und das Corpus uteri beweglich gefunden wird; die Grösse ist nach meiner Auffassung, sobald es sich um eine Geschwulst handelt, die den unteren Bauch ausfüllt, verhältnismässig irrelevant. Viel wichtiger ist es, die Unbeweglichkeit im Becken selbst in den Vordergrund zu stellen und die annähernd tastbaren Beziehungen ihrer Oberfläche zu den Nachbarorganen. Wenn früher auf Narben im Parametrium als Kontraindikation Gewicht gelegt worden ist und auf den Zustand der Adnex-Organe, so gilt heute das Erstere ebensowenig, wie die enge, senile, narbige Beschaffenheit des Beckenbodens und des Dammes. Hier hilft das Schuchardtsche Verfahren in überraschender Weise zur vollständigen Beherrschung des Operationsfeldes. Grösseres Gewicht lege ich auf die Beschaffenheit der Adnex-Organe und sehe allerdings namentlich da, wo man Grund hat, zu vermuten, dass dieselben Eiter oder Reste von Eiter enthalten, eine Mahnung zu äusserster Vorsicht. Auch bei relativ kleinen Myomen ziehe ich da schliesslich die abdominale Operation vor.

Die vaginale Operation ist von Mackenrodt in der Weise erweitert worden, dass er unter Wegnahme des Uterushalses aus dem Stumpf von der Schnittfläche aus von der unteren Schnittfläche des Corpus die Ausschälung vornimmt und nur

einen Rest des Corpus resp. des Fundus erhält. In einzelnen Fällen habe ich in dieser Weise gelegentlich sozusagen unter dem Gebot der augenblicklichen Lage, nicht planmässig, früher operiert, doch kann ich nicht finden, dass man damit einen wesentlichen Vorteil erreicht. Schliesslich sehe ich in der Beseitigung des Collum keinen so schwerwiegenden Fortschritt, dass ich ohne zwingende Not dazu greifen möchte. In den letzten Jahren hat sich mir aber kein geeigneter Fall geboten.

Dagegen muss ich ein anderes Bedenken dieser Mackenrodtschen Methode gegenüber geltend machen. Wir können nicht umhin, bei der Ablösung der Pars cardinalis ligamenti lati vom Collum uteri trotz aller Vorsicht mit den grossen Gefässen auch die hier so massig entwickelte Nervenmasse in den Bereich der Unterbindungen einzubeziehen. Die Bedeutung gerade dieses Teiles der unvermeidlichen Verletzung muss uns umso ernster erscheinen, je mehr wir uns bemühen, die Eierstöcke zu erhalten.

Die Frage, welche Rolle die Eierstöcke in ihren Beziehungen zum Uterus spielen, ist noch weit von ihrer vollkommenen Klarstellung entfernt. Ob der Uterus auf das Ovarium oder das Ovarium auf den Uterus den ausschlaggebenden Einfluss ausübt, das wird durch die in Gang befindlichen Untersuchungen in gegebener Zeit aufgeklärt werden. Vorläufig aber kann ich mich der Annahme nicht entziehen, dass es sich hierbei um neurotrophische Prozesse handelt. Je mehr wir also hier in die Nervengeflechte eingreifen, um so verhängnisvoller wird sich wahrscheinlich der Einfluss unserer Operation auf die spätere Gestaltung der Keimorgane entwickeln. Andererseits ist nicht zu bezweifeln, dass die Narben in den Ligamentstümpfen das spätere Verhalten der Frauen oft recht nachteilig und vorwiegend beeinflussen. Gerade das ist nach meiner Auffassung ein wichtiger Vorteil, den uns die konservative Methode bietet. Wir lassen den Uterus nach beiden Seiten in voller Verbindung mit seinen natürlichen Stützen und den Trägern seiner Ernährung und seiner Innervation. Aus diesem Grunde würde ich auch die einseitige Ablösung des Ligamentes, wie sie zur besseren Freilegung des Uterus für Ausschälung von Myomen vorgeschlagen ist, nur im äussersten Notfalle vornehmen.

Ein anderer Vorschlag zur weiteren Entwicklung der Technik der Enukleation ist von Herrn Henkel ausgegangen. Herr Henkel will vor allen Dingen die Vorbereitungen der Operationen sorgfältiger gestaltet wissen und warnt, event. zu diagnostischen Zwecken

die Sonde innerhalb der letzten Tage einzuführen. Dieser Vorschlag ist gewiss sehr zu beherzigen. Im ganzen sind wir sicherlich alle im Gebrauch der Sonde sehr viel vorsichtiger geworden. Wir in Greifswald sondieren nur, nachdem eine gründliche Vorbereitung auch der Scheide stattgefunden hat. Ich bin in der letzten Zeit auch wieder auf den von mir vor einigen Jahren gemachten Vorschlag zurückgekommen, womöglich mehrere Tage vor der Operation die Scheide mit antiseptischer Gaze auszustopfen. Bei der Operation selbst aber, vor welcher unmittelbar eine gründliche Desinfektion der Scheide stattgefunden hat, nehme ich keinen Anstand, zu meiner Orientierung und zwecks letzter Entscheidung die Sonde einzuführen, wie ich ja auch schon oben ausgeführt zu haben glaube. Auch fürchte ich nicht, in die Uterushöhle vorzugehen.

Sollte sich bei dieser Untersuchung Eiter aus der Uterushöhle entleeren, so wird nach meiner Auffassung besser zunächst von der Operation Abstand genommen und erst die Desinfektion der Uterushöhle angestrebt.

Des weiteren hat Herr Henkel die Resektion der Myomkapsel als einen wichtigen Schritt in der Sicherung des Resultates der Enukleation empfohlen. Ich zweifle nicht, dass es vielen so gegangen ist wie mir, dass wir die Kapsel schon oft mit entfernt haben. Ich denke da weniger an die vollkommen abgekapselten Kugel-Myome, sondern mehr an die Fälle, welche noch nicht aus ihrem Bette vollkommen differenziert erscheinen. Wo man ein mehr oder weniger umfangreiches Myom aus seinem Bette ausgeschält hat, muss man nach meiner Erfahrung sehr häufig zur Herstellung einer glatten Wundfläche die Kapsel mit entfernen. Das habe ich von jeher so gemacht und häufig ein vollkommen neues Bett hergestellt. Im übrigen möchte ich glauben, dass auch das Gewebe des Geschwulstmantels doch alle Voraussetzungen in sich birgt zu weiterer Heilung, wie meine eigenen Beobachtungen es zeigen. Der Angelpunkt ist auch hier erstens die vollkommene Asepsis, zweitens die intime Vernähung des Geschwulstbettes. Wenn Olshausen diese durch Katgut-Knopfnähte erzielt, so kann ich dagegen nur hervorheben, dass ich die Überzeugung habe, durch fortlaufende Katgutnähte in Etagen in vollkommenerer Weise eine innige Verlegung des klaffenden Lumen zu erzielen.

Die von Herrn Henkel weiter geforderte seroso-seröse Naht ist schon in der Diskussion der Berliner gynäkologischen

Gesellschaft kritisch beleuchtet worden. Gerade bei sehr ausgedehnten Enukleationen und Resektionen, die sich also im wesentlichen doch kaum von Ausschälungen unterscheiden, scheint es mir oft genug recht misslich, das nötige Material der Serosa zur Bedeckung des Defektes zurückzubehalten. Gerade hierbei leistet aber wiederum die fortlaufende Naht in Etagen überraschend gute Dienste, so dass das anfänglich scheinbar ganz irreparable Loch in der Uteruswand sich schliesslich ohne jede Gewalt durch Adaptierung der Wundränder in der Serosa verdecken kann.

Jeder Beitrag zur konservativen Methode ist mir willkommen; deshalb habe ich auch die Mitteilungen aus der Universitätsfrauenklinik in Berlin lebhaft begrüsst. Ich hoffe, dass der konservativen Sache durch diese Unterstützung immer mehr Anhänger erworben werden. Erst wenn ein noch viel grösseres Material über die primären und die Dauerresultate vorliegt, wird es Zeit sein, das Endurteil zu sprechen. Ich sehe demselben mit voller Zuversicht entgegen.

Berichte und Referate.

I.

Sammelbericht über die geburtshülflich-gynäkologische Literatur Dänemarks. 1904. I. Halbjahr.

Von

Dr. M. LE MAIRE

in Kopenhagen.

1. Adsersen, H., Meddelelser om nyfödte Börns Vægt og Længde. Bibliothek for Læger. p. 248—61.
2. Albeck, V., Über die subchorialen Cysten. Zeitschr. f. Geb. u. Gyn. Bd. 51. H. 1. 26 S. 1 Tafel, 3 Fig.
3. Bjerregaard, Äther som obstetricisk Narkotikum. Hospitalstidende No. 11.
4. Elle, Et Tilfælde af Lien dislocatus. Hospitalstidende No. 16.
5. Hasselbalch, Oversigt over nyere Undersögelser af Fosterets Stofskifte. Bibliothek for Læger. p. 43—64.
6. Derselbe, Respirationsforsög paa nyfödte Börn. Bibliothek for Læger. p. 219—48.
7. Meyer, Adolph H., Om Betydningen af Födens Forbrændingsvarme ved Ernæring af Börn i förste Leveaar. Bibliothek for Læger. p. 64—94.

8. Meyer, Leopold, Sekundær Sutur ved Perinæalruptur. — Centralruptur af Perinæum. Bibliothek for Læger. p. 23—29.
9. Derselbe, Fibromyom som Födselshindring. Kejsersnit med Totalekstirpation af Uterus. Bibliothek for Læger. p. 29—35.
10. Müller, E., Om Ovarialsvulsters Malignitet. Hospitalstidende No. 9.
11. Muus, N., Nyere Methoder til Behandling af Födslens Udvidningsperiode. Hospitalstidende No. 17—18.
12. Paulin, J., En Tvillingfödsel med 17 Dages Pause. Hospitalstidende No. 6.
13. Poulsen, H., Lidt fra en gammel Sygeprotokol. Ugeskrift vor Læger No. 1.
14. Ringsted, Volkmanns Skammel med selvholdende Spekulum. Hospitalstidende No. 14.

1. Adsersen: Mitteilungen über Gewicht und Länge neugeborener Kinder.

Durch neues Material (Kopenhagen, Bern, Leipzig) kann Verf. seine früheren Resultate bestätigen, dass reife, neugeborene Kinder ein verschiedenes Gewicht und Länge haben, je nachdem sie in dem einen oder dem anderen Kalendermonat geboren sind. Die Schwingungen treffen jedoch nicht immer gleichzeitig ein in Kurven, die von verschiedenen Städten stammen, sondern finden sich später ein bei Kindern, die östlich, als bei Kindern, die westlich geboren sind; die Verschiebung findet also in der Richtung von der Bewegung der Erde um die Sonne statt.

2. Albeck (deutsch veröffentlicht).

3. Bjerregaard: Äther als geburtshülfliches Narkotikum.

Verf. hat in 20 Fällen, nach der Methode von Wanscher, Äther als geburtshülfliches Narkotikum angewendet und immer mit gutem Erfolg. Zwei von den Frauen waren phthisisch, eine hatte einen ausgesprochenen Morbus cordis. Stündlich wurden ca. 40 g Äther angewendet; die Maximumzeit war 5 Stunden. Durch gute Ventilation wurde der Feuergefährlichkeit entgegengewirkt. Erkältung hiernach wurde nicht beobachtet.

4. Elle: Fall von Lien dislocatus.

41jährige Frau. Herabsinken der Milz mit Mesogastrium und Pankreas. Keine Hypertrophie. Als Ursache wird eine kongenitale, mangelhafte Verbindung zwischen Bauchwand und Mesogastrium angenommen. Mitwirkende Ursache ist vielleicht gewesen, dass die Pat. von ihrem zwölften Jahre eine linksseitige Kyphoskoliosis gehabt hat. Sie hatte 9mal geboren. — Die dislocierte Milz ist ja ziemlich oft beschrieben worden; eine ausführliche Beschreibung der pathologisch-anatomischen Verhältnisse fehlt dagegen als Regel. Verf. geht näher hierauf ein und begleitet seinen Artikel mit einer schematischen Zeichnung des Sektionspräparats. (Pat. starb nach der Laparotomie.)

5. Hasselbalch: Übersicht über neuere Untersuchungen von dem Stoffwechsel des Fötus.

Die Ansichten über den Stoffwechsel des Fötus haben sich, besonders in den letzten 5 Jahren, vielfach verändert, namentlich durch Arbeiten, die aus den Laboratorien in Kopenhagen und Budapest her-

vorgegangen sind. Verf. gibt eine Übersicht über die gewonnenen Resultate. Folgende Hauptfragen lassen sich aufstellen: Wie gross ist der Stoffwechsel in dieser Periode, wo das Individuum kaum Ausgaben hat zur Arbeit und anscheinend nicht viele zur Wärmeabgabe? Welche sind hauptsächlich die chemischen Umsetzungen des Fötallebens? Wie wird die bei dem fötalen Stoffwechsel frei gewordene Energie angewendet? Die Antworten können kurzgefasst so formuliert werden: In einer frühzeitigen Periode ist der Stoffwechsel ausserordentlich gross (5—10mal grösser als in dem postnatalen Leben); diese Periode geht gleichmässig in eine Periode über, wo der Stoffwechsel ungefähr dieselbe Grösse hat, wie beim erwachsenen Individuum. Die Hauptrolle in den fötalen Stoffwechselprozessen wird von dem Fett und den Kohlehydraten gespielt (Glykogen). Neben der Wärmeabgabe muss das Wachstum festgehalten werden als eine, wenigstens für eine Zeit, mitwirkende Ursache zum besonders regen Stoffwechsel in dem Fötalzustande. Zwei andere Momente kommen auch in Betracht: die rapide Zellenformierung und die verschiedenen Synthesen.

6. Hasselbalch: Respirationsversuche bei neugeborenen Kindern.

Direkte Bestimmungen des respiratorischen Stoffwechsels in dem Säuglingsalter nehmen in der Literatur einen überraschend bescheidenen Platz ein, sind aber von nicht zu unterschätzender Bedeutung, auch in pathologischer Beziehung. Verf., der seine Arbeit auf der königlichen Entbindungsanstalt Kopenhagens ausgeführt hat, kommt zu folgenden Resultaten: 1. Das wohlgenährte, reife Kind wird geboren mit einer Niederlage von Kohlehydraten (Glykogen) in seinen Organen (Leber), welche in einigen Stunden verbraucht ist; 2. auch der Stoffwechsel des weniger wohlgenährten und unreifen Kindes beruht in den ersten Stunden hauptsächlich auf einer Kohlehydratverbrennung; 3. es ist wahrscheinlich, dass der Stoffwechsel des normal ernährten Menschenfötus unter ausschliesslicher Verbrennung von Kohlehydraten stattfindet; 4. unter Ernährung mit Muttermilch geht der respiratorische Stoffwechsel des Kindes mit einem gemischten Quotienten vor sich, der doch mit den Mahlzeiten so schwankt, dass man vermuten kann, dass der Milchzucker der Stoff ist, der am schnellsten (ca. $^1/_2$ Stunde nach der Mahlzeit verbrannt wird; dies wird experimentell bekräftigt; 5. die Grösse des Stoffwechsels des Säuglings ist im höchsten Grade von den Muskelkontraktionen abhängig. Bei 32° und so geringer Arbeit wie möglich ist der Stoffwechsel pro Kilo kaum grösser als beim erwachsenen Menschen in absoluter Ruhe; 6. die relativ leichte Verdaulichkeit der Kohlehydrate spricht für eine ausgedehnte Verwendung dieser in Fällen, wo die Verdauung der anderen Bestandteile der Muttermilch herabgesetzt ist.

7. Meyer, Adolph: Über die Bedeutung der Verbrennungswärme der Nahrung bei Ernährung von Kindern im ersten Lebensjahre.

Verf. glaubt nicht, dass die Bestimmung der Verbrennungswärme grosse praktische Bedeutung bekommt als Methode bei der Ernährung von Kindern im ersten Lebensjahre. Bei der Anwendung von

Surrogaten hat es doch immer ein Interesse, dessen Nettokalorienwert im Vergleich mit Kuhmilch zu kennen.

8. Meyer, Leopold: Sekundäre Sutur bei Perinealrupturen. — Zentralruptur.

Die sekundäre Naht darf so bald wie möglich stattfinden (praktisch gesehen am häufigsten Ende der 1. Woche); nur wenn die Wöchnerin infiziert ist, muss man warten, bis die Symptome sich verloren haben. Eine Entfernung der Granulationen ist überflüssig; generelle Narkose unnötig, wenn die Ruptur nicht komplett ist; dagegen ist eine lokale Anasthesie (Chloräthyl) empfehlenswert. Man legt einfach 2—3 tiefe Suturen von Fischgut oder Celloidin-Zwirn; sie werden am 6. Tage entfernt. — Die Zentralruptur des Perineum ist ja ein ziemlich selten vorkommender Fall: Die Frau war eine 26jährige Ipara. Das Becken war normal. Das Kind hat auch nichts besonderes dargeboten (3200 g, 50 cm, normale Schädeldimensionen). Perineum war sehr breit und rigid. $^3/_4$ Stunden bevor die Ruptur eintrat, bemerkte die Hebamme, dass das Perineum ödematös wurde. Eine frühzeitige Episiotomie hätte wahrscheinlich der Ruptur vorgebeugt.

9. Meyer, Leopold: Fibromyom als Geburtshindernis. Sectio caesarea. Exstirpatio totalis uteri.

35jährige Ipara. Die Urinentleerung in den letzten Monaten der Schwangerschaft sehr häufig. Albuminurie. Scheidengewölbe wird nach hinten und rechts von einer Geschwulst herabgedrängt. Ein Stiel lässt sich nicht nachweisen. Konsistenz weich, ödematös (Fibromyom? Ovarialcyste?). Reposition in Narkose während der Geburt nicht durchführbar. Blase steht. Kräftige Wehen. Laparotomie. Die Geschwulst ist ein Fibromyom, rechts im Corpus und Cervix. Uterus wird herausgewälzt; dabei geht das Wasser ab. Enukleation der Geschwulst nicht sehr schwierig, obgleich der untere Pol tief herabreicht. Reichliche venöse Blutung und Bildung einer grossen Höhle; darum wird von Geburt per vias naturales Abstand genommen, und zum Kaiserschnitt und zur Totalexstirpation (Uterus mit Nachgeburt) geschritten. Sehr leicht. Drainage nach Vagina (nach 3 Tagen entfernt). Wochenbett durch Phlebitis extremitatis inf. utriusque kompliziert. Geheilt entlassen 100 Tage p. p. Reifes, lebendes Mädchen (3000 — 49). Geschwulst war 26 cm lang, ohne Erweichungsherde.

10. Müller, E.: Über die Malignität der Ovarialtumoren.

Da es klinisch so gut wie unmöglich zu entscheiden ist, ob die Geschwulst malign ist oder nicht, darf jede Ovarialgeschwulst entfernt werden, sobald sie diagnostiziert ist.

11. Muus, N.: Neuere Methoden zur Behandlung der Ausdehnungsperiode der Geburt.

Die verschiedenen Methoden zur Erweiterung des Muttermundes sind in den letzten Jahren mit steigender Häufigkeit an der königlichen Entbindungsanstalt Kopenhagens zur Anwendung gekommen (in den letzten Jahren ca. 60mal jährlich auf ca. 2200 Geburten). Spezielles Interesse haben die Erfahrungen über die Methode von Bossi Diese Methode ist im ganzen 35 mal angewendet worden, und

auf Basis dieses Materials meint M. sagen zu können, dass, wenn eine Frau im Anfang der Geburt ist, dann kann man in kurzer Zeit (als Regel in weniger als einer halben Stunde) den Muttermund vollständig dilatieren, so dass man unmittelbar nachher die Geburt abschliessen kann. Dies kann auch bei Iparae geschehen, selbst wenn das Collum noch nicht verstrichen ist und ohne dass man dadurch eine drohende, gefährliche Läsion verursacht. Bei der typischen Anwendung der Methode bekommt man nur kleine, innerhalb der „physiologischen" Grenzen liegende Einrisse. Man hat von anderer Seite (Deutschland) zu grosses Gewicht auf diese Läsionen gelegt; M. meint, dass die tiefen Inzisionen von Dührssen nur ausnahmsweise die Konkurrenz aufnehmen können. Hat die Geburt noch nicht begonnen und wird der Muttermund nicht von Metalldilatatoren erweitert, so hat man dagegen in der Methode von Dührssen eine gute Methode, wenn schnelle Entbindung dringend notwendig ist. Das Instrument von Bossi ist besser als das von Kayser und Frommer; die letzteren füllen zu viel die Vagina aus und verhindern dadurch genaue Kontrolle der Wirkung. Im zweiten Teile seiner Arbeit geht M. auf die Frage ein, *ob* es wirklich Geburtskomplikationen gibt, die eine so rapide Entbindung indizieren, die man ad modum Bossi erreichen kann, und welches diese dann sind. Diese Frage muss nach den Erfahrungen der *Neuzeit* absolut bejahend beantwortet werden.

Die häufigste Indikation ist die Eklampsie (15 *Fälle*): Bossis Methode ist hier der Ballonbehandlung, die zu langsam ist, vorzuziehen. Die nächst häufigste Indikation war die frühzeitige Lösung der normal inserierten Placenta (5 Fälle). Die Dilatation braucht meistens hier nicht ad maximum zu geschehen, denn der Fötus ist in der *Regel* tot und kann also perforiert werden. Placenta praevia ist 3 mal nach Bossi behandelt worden; aber die Ballons von Champétier de *Ribes* sind hier, wo es nicht eigentlich darauf ankommt, den Uterus in erster Linie zu entleeren, sondern die Blutung zu stillen, entschieden eine bessere Behandlungsmethode. Die Methode kam auch zur Anwendung bei protrahierter Geburt (in 2 Fällen), davon 1 Fall von starker Rigidität des Collum; das Resultat war auch hier günstig. Die übrigen Indikationen waren Pyelonephritis (4 Fälle) und Morbus cordis (3 Fälle). Endlich 4 Fälle von Abort bei Multiparae (hierunter 1 Fall von *Eklampsie*).

12. Paulin: Eine Zwillingsgeburt mit einer Pause von 17 Tagen.

I Zwilling wurde am 15. XII. 1903, 8 Uhr abends geboren, in Schädellage; lebendes Mädchen. Unmittelbar nachher die normale Nachgeburt (polare Perforation). Die Hebamme entdeckte sofort, dass noch ein Fötus da war. Keine Wehen. 1 Uhr nachts wird *P. gerufen*. Er fand in der Vagina teils ein weiches Gewebe, teils ein hartes, festes Collum mit geschlossenem Orificium (Uterus duplex). Man *beschloss* abzuwarten. Keine Lochien und keine Milchsekretion. Die zweite Geburt erfolgte am 1. I. 1904: Lebendes Mädchen in Beckenendlage *geboren*. Nachgeburt normal. In diesem Puerperium reichliche Lochien und so starke Milchsekretion, dass sie beiden Kindern die Brust geben konnte. Das Gewicht des ersten Kindes betrug ca. 2000 g, das des zweiten ca. 2500 g.

Am 18. I. wurde die Frau näher untersucht: 1 cm oberhalb des Orificium fand sich ein Septum, das 1 cm breit war. Die Cavitäten gingen bei der Sondierung rechts und links. Per abdomen konnte man keine Teilung fühlen. — Verf. teilt die Fälle mit, die er in der Literatur gefunden hat. Eine Superfoetatio war im Falle des Verf. ganz ausgeschlossen; sie war nämlich am 15. IV. 1903 vom Epidemiekrankenhaus entlassen worden (Scarlatina). Dazu kommt, dass das kleinste Kind zuerst geboren wurde.

13. Poulsen: Von einem alten Kranken-Protokoll.

Unter diesem Titel wird folgender Fall mitgeteilt: 30jährige Frau, 10 Jahre verheiratet, niemals schwanger, konsultiert deshalb. Es zeigte sich aber, dass sie jetzt gravida M. VI war. Hymen noch vorhanden, intakt und sehnig. Foramen hymenis kleiner als normal [wie gross, wird nicht angegeben].

14. Ringsted: Volkmanns Schemel mit selbsthaltendem Speculum.

Durch eine sehr einfache Einrichtung wird ein Sims Speculum am Schemel befestigt.

Besonders für praktische Ärzte empfehlenswert, die nicht über einen gynäkologischen Untersuchungstisch disponieren. Etablissement von C. Nyrop in Kopenhagen. Preis 7 Kr.

II.

Bericht
über die französische geburtshülflich-gynäkologische Literatur

(I. Semester 1904)

Von

Dr. P. LECÈNE

in Paris.

I. Étude sur l'hypophyse humaine à la fin de la gestation. Von P. Launois und P. Mulon. (Ann. de Gyn. et d'Obstr. Januar 1904. T. I. p. 2.)

Die Verfasser haben die Hypophysis während der letzten Monate der Schwangerschaft mikroskopisch studiert; sie haben deutlich auf ihren Schnitten gesehen, dass diese sehr wahrscheinlich mit innerer Sekretion verbundene Drüse offenbar am Ende der Schwangerschaft in Hyperaktivität steht. Diese Hyperaktivität ist besonders bemerkbar durch die Vermehrung und Vergrösserung der von den Verfassern „siderophile" genannten Zellen.

II. Sur la présence de tissu thyroïdien, dans la paroi des kystes dermoïdes de l'ovaire. Von P. Lecène. (Ann. de G. et d'Obstr. Januar 1904. T. 1. p. 14.)

In diesem Artikel referiert der Verfasser zwei neue von ihm beobachtete Fälle, in welchen sehr deutlich Thyroïdgewebe mit Colloidbläschen in der Wand von Dermoidcysten des Eierstockes gefunden ist. Für die Erklärung dieser Beobachtungen steht der Verfasser ganz in Übereinstimmung mit der bekannten Bonnetschen Hypothese der sehr früh während der Entwicklung isolierten und dann eingeschlossenen Blastomeren.

III. Six nouvelles observations d'Hematométrie latérale dans les utérus doubles. Von G. Gross. (Ann. de Gyn. et d'Obstr. Januar 1904.) T. 1. p. 23.)

Der Verfasser referiert hier sechs neue Beobachtungen von Hematometra in Fällen von Uterus duplex (Abel, Pierre Delbet, v. Pauer, Gouillioud, J. Bouman und eine persönliche B.). Diese neuen Fälle bestätigen die schon bekannte Pathologie und Symptomatologie der Krankheit, welche der Verfasser schon in seiner Inaugural-Dissertation (Paris 1901) studiert hatte. Für die Behandlung ist sicher die beste Methode die Enukleation mit Erhaltung der intakten Hälfte der Gebärmutter.

IV. Des modifications de la muqueuse utérine au cours des grossesses ectopiques. Von P. Cazeaux. (Ann. de Gyn. et d.'Obstr. Februar 1904. T. 1. p. 85.)

Mit dem Dr. Couvelaire, dessen Erfahrungen über die pathologische Anatomie und Histologie der ektopischen Schwangerschaft wohl bekannt sind, erörtert der Verfasser die Veränderungen der uterinen Schleimhaut während der Entwicklung einer tubaren Gravidität. Die Elimination eines schleimhäutigen Sackes, welcher die Form der uterinen Höhle darbietet, ist gar nicht regelmässig in der Entwicklung der ektopischen Schwangerschaft; wenn diese Elimination stattfindet, ist der Tod der Frucht deswegen nicht sicher. Der schleimhäutige Sack ist nach den histologischen bis jetzt gemachten Studien durch die oberflächlichen Schichten der modifizierten uterinen Schleimhaut gebildet; die Abrisslinie geht durch die „ampulläre" Schicht hindurch. In jedem Fall von Extrauteringravidität gibt es immer eine Reaktion der uterinen Schleimhaut; diese durch starke Kongestion der Schleimhaut und eine Hypertrophie und Vermehrung der Drüsen und des Stroma charakterisierte Reaktion ist sehr abwechselnd in jedem Fall und wir kennen jetzt noch nicht genau die Erklärung dieser Unterschiede.

V. Étude anatomique sur l'origine des kystes du vagin. Von P. Fredet. (Ann. de Gyn. et d'Obstr. März 1904. T. 1. p. 129.)

In diesem Artikel erörtert der Verfasser sehr eingehend die schwierige Frage der Herkunft der Scheidencysten. Er schliesst aus seinen embryologischen und pathologisch-histologischen Studien, dass heute nur zwei Ursprungsstellen dieser Cysten, der Wolffsche und der vulvo-vaginale, bewiesen sind. Es ist sehr wahrscheinlich, dass eine lateral und sehr hoch in der Scheide gelagerte Cyste von Wolffschen Resten und dagegen eine laterale sehr nahe dem Orificium externum der Scheide gelegene Cyste von einer aberrannten vulvo-vaginalen Drüse herrühren soll. Der Ursprung der Cysten der vorderen und hinteren Fläche der Scheide

ist dagegen sehr unsicher; besonders diejenigen der hinteren Fläche können entweder aus dem drüsenähnlichen Divertikel des Gartnerschen Kanales, oder, wenn sie mit einem platten Endothel bekleidet sind, von einem Reste des embryonären Douglas entspringen.

VI. Pyélo-néphrites et suites de couches. Von Wallich. (Ann. de Gyn. et d'Obstr. März 1904. T. 1. p. 156.)

Nach dem Verfasser kann das Wochenbett ganz normal und apyretisch, selbst in einem mit Pyelonephritis komplizierten Fall, sein; man beobachtet das besonders, wenn eine gewisse Zeit schon seit den letzten Fieberattacken verflossen ist. Dagegen kann im Fall von Pyelonephritis das Wochenbett mit Fieber kompliziert sein, besonders wenn die Pyelonephritis kurze Zeit vor der Geburt noch Fieber veranlasste. Die Diagnose zwischen diesem mit Pyelonephritis komplizierten und fieberhaften Wochenbett und der echten puerperalen Sepsis ist nicht immer leicht; für die Pyelonephritis sprechen die sehr grossen Schwankungen des Fiebers, die Verschiedenheit zwischen der Temperatur und dem Puls, der öfters langsam mit einem hohen Fieber beobachtet wurde, die Konservierung des allgemeinen Zustandes. Die Diagnose zu stellen ist doch sehr wichtig; wenn das Fieber durch Pyelonephritis verursacht wird, ist es besser und sicherer, die intrauterine Behandlung ganz zu unterlassen.

VII. De la pyélonéphrite dans ses rapports avec la puerpéralité. Von Legueu. (Ann. de Gyn. et d'Obstr. April 1904. T. I. p. 193.)

Dieser Artikel ist ein von dem Verfasser auf dem französischen Kongress für Gynäkologie, Geburtshülfe und Pädiatrie (Rouen, 10. April 1904) gehaltener Vortrag: Legueu studiert hier die Ätiologie, Symptomatologie, Diagnose und Therapie der Pyelonephritis in Beziehung mit der Schwangerschaft und der Geburt. Der Verfasser teilt diese Pyelonephritis in zwei ganz verschiedene Klassen: 1. die vor der Schwangerschaft schon vorhandene und 2. die der Schwangerschaft nachfolgende Pyelonephritis. Er beschreibt fast nur die zweite, für den Gynäkologen interessanteste Klasse.

VIII. La suture par doublement dans la cure des éventrations larges et des grosses hernies ombilicales. Von H. Hartmann. (Ann. de Gyn. et d'Obstr. Mai 1904. T. I. p. 257.)

In diesem Artikel legt der Verfasser seine Technik der Verschliessung der Bauchwand in den Fällen von grossen ventralen oder umbilikalen Hernien ausführlich dar. Das Charakteristische dieser Verschliessungsmethode ist die Verdoppelung der Fasciaschicht mit U-förmigen Nähten; zahlreiche und schöne Bilder ermöglichen die Erkenntnis der Beschreibung; der Verfasser zieht diese Methode allen anderen vor, wenn die Bauchhernie einen sehr breiten Hals besitzt, sodass es fast unmöglich ist, die Recti miteinander zu vernähen. Zwölf nach diesem Verfahren operierte Fälle wurden lange genug beobachtet, um sicher zu sein, dass kein Rezidiv eintrat.

IX. Anatomie pathologique du polype placentaire. Von Curtis und Oui. (Ann. de Gyn. et d'Obstr. Juli 1904. T. I. p. 385.)

Die Verfasser studieren zwei von ihnen beobachtete Fälle von

Placentarpolyp (in Frankreich auch öfters Deciduoma benignum genannt). Die Histologie dieser ziemlich seltenen Geschwülste ist hier sehr eingehend beschrieben, und mehrere nach Mikrophotographien gezeichnete Bilder erleichtern sehr die Erklärungen der Verfasser. Nach ihnen charakterisiert den Placentarpolypen das gleichzeitige Vorhandensein von Fibrin, von Chorionzotten mit bindegewebiger Organisation, von mehr oder weniger reichlichen placentaren Epitheliumresten (Langhansche Schichte und Syncytium). Besonders wichtig ist nach den Verfassern das Vorhandensein des Syncytium für die histologische Diagnose des Placentarpolypen; denn ohne Blut-Kreislauf kann das Syncytium nicht bestehen, und ohne Gefässe kann keine Geschwulst sich entwickeln. Dann fragen sich die Verfasser, ob nicht diese benignen Placentarpolypen in bösartige Geschwülste (Deciduoma malignum, oder besser genannt Chorioepithelioma malignum) dann und wann sich umwandeln können.

X. L'hystérectomie abdominale-subtotale pour fibrome. Von F. Jayle. (Rev. de Gyn. No. 1. Februar 1904. p. 3.)

Nach einer sehr reichen Geschichtsangabe der abdominalen supravaginalen Hysterektomie beschreibt der Verf. mit grosser Sorgfalt die Technik Pozzi's. Dieses Verfahren ist nicht sehr verschieden von den anderen, gewöhnlich jetzt geübten; der einzige originale Punkt ist der keilförmige, vor der Exstirpation der Geschwulst gemachte Schnitt des Collum uteri. Zahlreiche Bilder illustrieren den Artikel und erklären vollkommen die Beschreibung der operativen Methode.

XI. La grossesse tubaire bilatérale. Von F. Jayle und Ch. Nandrot. (Rev. de Gyn. No. 2. April 1904. p. 195.)

Die Verfasser referieren hier einen neuen von ihnen beobachteten Fall dieses seltenen Vorkommnisses: danach berichten sie die 28 schon publizierten Beobachtungen. Es scheint, dass niemals die Konzeption und die Entwicklung der zwei Schwangerschaften gleichzeitig gewesen sei; wenn möglich, empfehlen die Verf. die Konservierung eines Eierstocks nach der Exstirpation der zwei Tuben und der Gebärmutter.

XII. Contribution à l'étude des kystes papillaires et des tumeurs papillaires des ovaires. Von Pozzi. (Rev. de Gyn. Juni 1904. No. 3. p. 407.)

Nach einem von ihm vor kurzem beobachteten Falle von papillärer Geschwulst des Eierstockes beschreibt Pozzi einige Punkte der Geschichte dieser Geschwülste. Man soll nicht diese papillären Geschwülste immer als bösartige betrachten: es ist sicher, dass ziemlich oft eine carcinomatöse Entartung bei ihnen stattfinden kann, aber in mehreren Fällen verschwinden sehr ausgebreitete Metastasierungen im Peritoneum nach einer neuen Laparotomie. Es ist fast immer notwendig, die beiden Adnexe zu exstirpieren. Pozzi empfiehlt warm, den Uterus gleichzeitig zu entfernen; die Hemostasis wird dadurch sehr erleichtert. Nach einer genauen histologischen Untersuchung dieser Geschwülste kann man fast immer eine richtige Prognose stellen: denn, wenn es sich um eine einfache papilläre Geschwulst handelt, können die Rezidive, selbst mit Ascites und peritonealer Metastasierung, mit Erfolg operiert werden.

Vereins- und Literaturbeilage.

I.

Original-Sitzungsberichte
aus
geburtshülflich-gynäkologischen Gesellschaften.

Mittelrheinische Gesellschaft für Geburtshülfe und Gynäkologie.

Sitzung am 2. Juli 1904 zu Giessen.

Vorsitzender: Herr Pfannenstiel-Giessen.

Schriftführer: Herr H. Kayser-Frankfurt a. M.

Der Herr Vorsitzende eröffnet die Versammlung, welche zum ersten Male in Giessen tagt, mit freundlichen Begrüssungsworten.

Tagesordnung:

1. Herr v. Rosthorn: **Demonstration von seltneren Formen von Myoma uteri.**

Der Vortragende betont in seinen einleitenden Worten, dass in den Arbeiten über die Myome das Interesse an den Eigentümlichkeiten der exstirpierten Objekte immer mehr in den Vordergrund trete, nachdem die Diskussion über Operationsmethoden und deren Modifikationen, sowie die Zeitepoche der Prioritätsstreitigkeiten über solche, mehr minder abgeschlossen zu sein scheine. Die Myome stellen sich auch, je mehr man sich mit ihnen beschäftigt, als dankbare Objekte dar, die eine Vertiefung in das Studium des Aufbaues und der Beziehung des letzteren zu verschiedenen klinischen Symptomen verdienen. Die vielfachen regressiven Metamorphosen und die sarkomatöse Veränderung bieten hinlänglich Stoff zu eingehenderen anatomischen Studien und Betrachtungen. Endlich ist der besonderen Gruppe der Adenomyome zu gedenken, welche das anatomische und klinische Interesse in gleicher Weise wach zu rufen imstande ist.

Nach Demonstration der wichtigsten anatomischen Typen des Adenomyoms an der Hand einer Reihe von makroskopischen Präparaten (infiltrierende diffuse Formen, grössere cystische Tumoren, Tubenwinkelmyome u. s. w.) und nach Erörterung des von Recklinghausen in so meisterhafter Weise gezeichneten histologischen Strukturbildes wird ein

Fall besprochen, der in Bezug auf seinen klinischen Verlauf und [illegible] Sitz der adenomatösen Gebilde dem Vortragenden besonders bemerkenswert erschien. In klinischer Beziehung bot er fast alle die Merkmale, welche W. A. Freund in dem Recklinghausenschen Werk als [illegible] bezeichnet, die er für die Adenomyome als charakteristische hinstellen konnte (für diesen Fall: späte Pubertät, Chlorose, Dysmenorrhoe, Menorrhagien, Sterilität, Störungen der Blasen- und Darmfunktion, intensive lokale Schmerzen, schwere Störung des Allgemeinbefindens, Erfolglosigkeit aller konservativen Therapie — objektiv: Zeichen von Infantilismus, hypoplastische Scheide, niedrige Scheidengewölbe, schmale Cervix, vergrössertes Corpus, Residuen abgelaufener Pelviperitonitis, Fixation des Uterus, Verödung der Douglastasche, Starrheit des retrocervikalen Bindegewebes).

Für den beschriebenen Fall stand der objektive Befund in keinem Verhältnis zu der Intensität der Beschwerden, von denen Dysmenorrhoe, Menorrhagien, Störung der Darmfunktion und nervöse Erscheinungen besonders in den Vordergrund gerückt waren. Das exstirpierte Organ wies in typischer Weise jene Veränderungen auf, wie sie für Adenomyom bekannt sind; im Fundus uteri, in den Tubenwinkeln ausgesprochene Tumorbildungen, von denen die letzteren sich unter die teleangiektatischen Formen (Recklinghausen) einreihen liessen. An der hinteren Cervixwand unterhalb der Höhe des inneren Muttermundes fand sich in umschriebener Weise eine adenomatöse Bildung, welche nur nicht so stark tumorartig ausgebildet war, aber eine innige Verbindung zwischen hinterer Cervixwand und vorderer Mastdarmwand hergestellt hatte. Die Lostrennung ohne Verletzung des Mastdarmes hatte grosse Schwierigkeiten bereitet, und war schon makroskopisch der fast kavernöse Bau, die graurötliche Farbe und die Weichheit des Gebildes aufgefallen. Aus einigen kleinen cystischen Räumen quoll eine dickliche, hämorrhagische Flüssigkeit hervor. Histologisch fanden sich Inseln von cytogenem Gewebe, reichlich durchsetzt von Drüsenschläuchen aller möglichen Formen, deren Epithel wechselnd hoch, stellenweise als ausgesprochen zylindrisch bezeichnet werden muss. Die Deszendenz dieser Gewebsformation an der der Serosa zugewendeten, dort etwas vorgewölbten hinteren Cervixwand ist eine mehr minder strittige; ohne eingehendere Bearbeitung und die Herstellung von Serienschnitten, die im vorliegenden Falle noch nicht erfolgt ist, lässt sich am vorliegenden Präparate etwas Bestimmteres nicht aussagen. Doch gewinnt man den Eindruck, speziell mit Rücksicht auf die Mannigfaltigkeit der Formen, dass es sich um eine Formation handle, die von versprengten embryonalen Geweben ihren Ausgang nehme. Eine ausgesprochene Ähnlichkeit des Stromas und der Epithelien mit jenen der Cervixschleimhaut kann nicht konstatiert werden; vielmehr ähneln die schlauchartigen Gebilde jenen, wie sie von Recklinghausen in den typischen Adenomyomen beschrieben werden.

Nach den Befunden Robert Meyers an fötalen und nicht myomatösen Organen trägt dieser Befund nichts Merkwürdiges an sich; doch im Zusammenhalt mit der Tatsache, dass das Corpus uteri andere diffuse Myome aufweist, erschien derselbe doch immerhin erwähnenswert.

Schliesslich möchte der Vortragende die Aufmerksamkeit auf ein Präparat gelenkt wissen, das von einem Uterus stamme, der von volu-

minösen Kapselmyomen durchsetzt war und ausserdem in der Tubenecke eine ganze Reihe subseröser Myome aufwies. Das kleinste derselben, das ungefähr Kirschkerngrösse hatte, zeigt an der serösen Oberfläche ein deutliches kubisches Epithel, das an mehreren Stellen drüsenschlauchähnlich in das Parenchym des Tumors sich einsenkt.

Vortragender schliesst seine Auseinandersetzungen damit, dass er die Fachkollegen auffordern möchte, alle exstirpierten Myome einer eingehenden histologischen Untersuchung zu unterziehen und ausserdem den klinischen Symptomen entsprechende Aufmerksamkeit zu widmen. Er ist auf Grund seiner eigenen Beobachtungen überzeugt, dass sich tatsächlich, wie dies von seiten Freunds geschehen ist, für jeden solchen Fall, auch ohne dass Tubenwinkelmyome herausgetastet werden können, ein klinisch analog gleiches Bild fixieren lasse, wie dies in so meisterhafter Weise für die anatomische Seite dieser Fälle durch Recklinghausen bereits geschehen ist.

Diskussion:

Herr Opitz-Marburg: Mit dem Gegenstande der Demonstrationen und Ausführungen des Herrn Vorredners bin ich schon seit Jahren beschäftigt. Abgesehen von einem Vortrage in der Berliner gynäkologischen Gesellschaft, der nur im Auszuge im Centralblatt f. Gyn., 1900, erschienen ist, habe ich die Ergebnisse meiner Untersuchungen in zwei Berliner Dissertationen von Sames und Heine niederlegen lassen, wodurch sie aber wohl mehr verborgen als bekannt gemacht worden sind.

Auch ich bin von dem Gesichtspunkte ausgegangen, dass es zwar sehr bequem ist, alles, was man zunächst nicht örtlich erklären kann, auf Keimverschleppungen oder -Versprengungen zurückzuführen, dass aber zunächst doch einmal versucht werden muss, durch genaue histologische Untersuchungen Aufklärung über die örtlichen Verhältnisse zu gewinnen. Erst, wenn sich die Unmöglichkeit erweist, aus an dem Sitze dieses Tumors vorhandenen Gewebsbestandteilen den Aufbau derselben zu erklären, erst dann darf man m. E. zu der Hypothese der Keimverschleppung seine Zuflucht nehmen. Diese Anschauung ist zwar eben sehr unmodern, ich vermag mich aber ihrer Logik nicht zu entziehen.

Der Fall, den Herr v. Rosthorn in seinen klinischen Symptomen und nach seinem Befunde so anschaulich schilderte, ist nach der üblichen Nomenklatur wohl als Scheiden-Adenomyom zu bezeichnen. Einen solchen seltenen Fall, der aus der Praxis des Herrn Kollegen Glöckner-Berlin stammt, hatte ich Gelegenheit, zu untersuchen, er ist dem eben demonstrierten sehr ähnlich. Ich glaube bei diesem Falle den Nachweis führen zu können, dass die drüsigen oder besser epithelialen Einschlüsse sich vom Peritonealepithel des Douglas ableiten; wenn ich Herrn v. Rosthorn recht verstanden habe, liegen also auch in dieser Beziehung ähnliche Verhältnisse, wie bei seinem Tumor vor. Für den Fall der Scheiden-Adenomyome ist es also nicht nötig, eine Abstammung der Epithelien von versprengten Urnierenkeimen anzunehmen, wir haben in den beiden erwähnten Fällen eine Herkunft aus dem Peritonealepithel als das Nächstliegende erwiesen.

Was nun die Adenomyome der übrigen Teile des weiblichen Genitalapparates betrifft, so liegen die Verhältnisse ähnlich. Im Laufe der Jahre habe ich eine grosse Anzahl hierhergehöriger Tumoren untersuchen können und bisher in diesen Fällen ebenso wenig wie in den in der Literatur zugänglichen irgend welchen Umstand finden können, der zu einer Erklärung der Epithelien aus verschleppten Keimen zwingen müsste. Stets lässt es sich wahrscheinlich machen oder direkt nachweisen, dass die epithelialen Be-

standteile der beregten Tumoren von an Ort und Stelle vorhandenen Epithelien ihren Ausgang nehmen. Als solche kommen in erster Linie in Betracht das Epithel des Uterus und Tubenschleimhaut, ferner das Peritonealepithel. Durch letztere Herkunft wird zwanglos die Bevorzugung bestimmter Stellen der Genitalien durch die Tumoren erklärt. Es handelt sich dabei um verbuchtete Oberflächen, wie im Douglas, an den Tubenecken, an dem Leistenteil der Ligamenta rotunda u. s. f., von deren einspringenden Stellen aus natürlich leicht Epithelien weiter in die Muskulatur einwuchern können, als von glatter Oberfläche aus. Wo eine Einwucherung von dieser geschieht, viel häufiger an der Hinterwand des Uterus, da finden sich fast ausnahmslos derbe Adhäsionen, die Peritonealepithel unter sich abschliessen und die Oberfläche unregelmässig gestalten. Die Epithelien der Tumoren können schliesslich auch vom Endothel der Gefässe abstammen. In dieser Richtung muss ich mich vorsichtiger äussern, mir ist der Nachweis dieser Abstammungsart nur einmal an Serienschnitten einwandsfrei gelungen, über die Häufigkeit dieses Vorkommens kann ich danach kein Urteil abgeben. Dass an besonderen Stellen auch noch andere Epithelien sich beteiligen können, ist selbstverständlich, in dieser Beziehung kämen wohl das Epoophoron und Paroophoron, ferner eventuell Reste des Wolffschen Ganges oder einmal zufällig vorhandene Scheidendrüsen in Frage, im ganzen genommen aber sind das seltenere Vorkommnisse.

Auf Einzelheiten dieser Fragen einzugehen, ist hier natürlich nicht der Ort, nur möchte ich ganz kurz noch die Anschauungen der wichtigsten Autoren berühren. Es ist das grosse Verdienst von Recklinghausens, durch seine Monographie die allgemeine Aufmerksamkeit auf die von ihm so benannten Adenomyome gelenkt zu haben. Das Verdienst wird nicht geringer dadurch, dass seine Theorie sich nicht aufrecht erhalten lässt. v. R. führt bekanntlich die epithelialen Einschlüsse der Tumoren auf die Urniere zurück, und zwar im Hauptteile seiner Arbeit noch für sämtliche Adenomyome. Erst ein nach Abschluss der Hauptarbeit ihm zugegangener Fall zwang ihn, auch das Uterusepithel für einen Teil der Tumoren als Matrix zuzulassen, selbst für einige Fälle, die vorher als Urnieren-Adenomyome aufgeführt sind. Die in der Folge erschienenen Arbeiten haben sich zum grössten Teil an von Recklinghausen angeschlossen, aber selbst Pick, der eifrigste Verfechter der Urnierengenese, machte erhebliche Einschränkungen. Robert Meyer, bei weitem der hervorragendste und gründlichste Forscher auf diesem Gebiete, ist aber so weit von der Urnierentheorie im Fortgange seiner Arbeiten zurückgekommen, dass er nur noch ihre Möglichkeit zulässt und schliesslich nur noch für einen einzigen Fall aus der Mackenrodtschen Klinik an ihr festhält. Für mich war diese Entwicklung um so erfreulicher, als Meyer mir bei meinem Vortrage gegenüber trat und mir später noch entgegen hielt, dass die sicher vorhandenen Einstülpungen des Peritonealepithels nach ihrem mikroskopischen Aussehen die Wucherungsfähigkeit verloren hätten. Nun, dieser Einwand lässt sich wohl nicht halten und die Tatsache, dass z. B. Pick die ganze Serosa des Beckens in einem Falle von Flimmerepithel bedeckt fand, lässt im Verein mit vielen anderen Beobachtungen den Schluss auf eine sehr grosse Wucherungs- und Verwandlungsfähigkeit des Peritonealepithels zu.

Was die Histogenese des myomatösen Anteils der Tumoren betrifft, so ist diese m. E. nicht von derjenigen der Kugelmyome zu trennen. Herr v. Rosthorn wies schon darauf hin, dass sehr häufig Adenomyome und Kugelmyome an demselben Uterus zu finden sind. Ich habe mir früher eine statistische Zusammenstellung gemacht und gefunden, dass kein einziges umfänglicheres Adenomyom in der Literatur existiert, bei dem nicht auch Kugelmyome vorhanden wären, bei den kleineren finden sich auch in der

Mehrzahl beide Tumorarten vergesellschaftet. Das weist ganz entschieden auf eine genetische Verwandtschaft hin, die sich auch mikroskopisch als sehr weitgehend erweisen lässt. Näheres darüber enthält die Dissertation von Sames.

Es bliebe noch ganz kurz die Ätiologie zu berühren. Da möchte ich ganz besonders freudig begrüssen, was Herr v. Rosthorn soeben nachdrücklichst hervorgehoben hat, dass nämlich verschleppte Urnierenkeime unmöglich die oft kolossalen Beschwerden der Trägerinnen von Adenomyomen erklären können. Die Sache erhält aber ein anderes Gesicht, wenn man nicht verschleppte Keime, sondern chronische Entzündungen, Perimetritis als Ursache der Neubildung ansieht. Das häufige Zusammentreffen von Infantilismus und relativer Sterilität mit den Tumoren könnte zunächst stutzig machen, erhält aber eine einfache Aufklärung, wenn man das häufige Zusammentreffen dieser Anomalien mit Tuberkulose in Rechnung zieht. Die Tuberkulose steht in einer grossen Anzahl von Fällen zweifellos mit den Adenomyomen insofern in ursächlicher Beziehung, als sie zweifellos in nicht wenigen Fällen die Ursache der schon manchmal in früher Jugend einsetzenden chronischen Entzündungen ist, welche für die Bildung der Adenomyome verantwortlich zu machen sein dürften. Einzelheiten kann ich auch hier nicht anführen, ich muss in dieser Beziehung einstweilen auf die Dissertation von Heine verweisen. Ich hoffe jedoch, in nicht zu ferner Zeit eine diese Fragen erschöpfend behandelnde Darstellung veröffentlichen zu können, und freue mich, dass die interessanten Demonstrationen und Ausführungen des Herrn Vorredners mir inzwischen Gelegenheit gegeben haben, das Ergebnis meiner Untersuchungen hier kurz zu skizzieren.

Herr Schottländer-Heidelberg: Herr Opitz hat die Deutung, welche wir in Bezug auf die Histogenese den drei zuletzt von Herrn v. Rosthorn besprochenen Adenomyomen zu geben geneigt sind, zum Teil offenbar missverstanden. Ich habe die Fälle selbst mikroskopisch untersucht. In dem einen handelt es sich wohl zweifellos um ein typisches Recklinghausensches Adenomyom; in dem zweiten war eine Einwucherung des Serosaendothels unter epithelialer Umwandlung desselben zu konstatieren, wie dies Herr Opitz gleichfalls beobachtet hat. Beim dritten Fall haben wir dagegen eine derartige Entstehung der Drüsenschläuche nicht in Betracht gezogen — vielmehr die Möglichkeit einer Entstehung aus Gefässen angenommen, worüber uns Herr Opitz soeben berichtet hat. Ich freue mich, unsere Vermutung — die genauere Untersuchung steht noch aus — durch seine Angaben gestützt zu sehen.

In dem Schlussworte betont der Vortragende, dass er auf die genetische Seite der Frage eigentlich garnicht einzugehen in der Lage war, nachdem die systematische Durcharbeitung der Präparate nicht vollendet ist. Doch sei er Herrn Opitz gegenüber dafür dankbar, dass er die Frage gestreift und auch die Beziehungen der Gefässendothelien zu ihr hervorgehoben habe. Er möchte auf ein ausgestelltes histologisches Präparat aufmerksam machen, welches in einem solchen aus demselben Uterus stammenden Tubenwinkelmyom die Gefässhyperplasie und die reichlichen Teleangiektasien in vorzüglicher Weise aufweise. An diesem Präparat beachte man die ausserordentliche Verschiedenartigkeit der Gefässendothelien, welche alle Übergänge von den flachen zu den hochzylindrischen Formen darbiete und auch syncitiale Wucherungen zeige. Es sei das jenes Präparat, von welchem Herr Schottländer eben gesprochen habe. Im übrigen sei ihm hauptsächlich daran gelegen gewesen, das klinische Bild zu fixieren und auf den grossen Kontrast zwischen objektivem Befund und der Schwere des Allgemeinleidens wie der lokalen Beschwerden aufmerksam zu machen.

2. Herr Schottländer-Heidelberg: **Zur histologischen Frühdiagnose der Tuberkulose.** (Erscheint als Originalmitteilung in dieser Monatsschrift.)

Diskussion.

Herr Walther-Giessen: Herr Schottländer hatte die Freundlichkeit, auf meine Untersuchungen über Tuberculosis uteri, welche ich in der Monatsschr. f. Geb., Bd. VI (1897) veröffentlicht hatte, hinzuweisen. Ich benutze daher die Gelegenheit, Ihnen einige Abbildungen der damals beschriebenen Präparate zu zeigen, an welchen Sie deutlich erkennen werden, dass sowohl im interstitiellen Gewebe der Corpusschleimhaut typische Tuberkel gebildet sind, als auch die Drüsenepithelien ganz auffallende Veränderungen zeigen, wie sie von Franqué seiner Zeit beschrieben worden sind. Die Epithelveränderungen waren in dem Präparat so deutlich ausgeprägt, dass ich sie damals als charakteristisch für die Frühdiagnose der Uterustuberkulose hingestellt habe; sie bestehen in einer mächtigen Proliferation der Drüsenepithelien, papillenartigen Vorsprüngen, Vacuolenbildung, und vor allem Mehrschichtigkeit, innerhalb der Drüse aber in einer massenhaften Schleimproduktion. Es ist mir nun aufgefallen, dass ich bei zahlreichen Schleimhautuntersuchungen (zumal ich nach jeder Abrasio die Schleimhaut mikroskopisch untersuche) und gerade bei den auf Tuberkulose verdächtigen Fällen und einigen Schleimhautuntersuchungen nach Probeabrasio bei tuberkulösem Ascites ähnliche Drüsenveränderungen, wenigstens in so auffallender Weise, nicht wieder gefunden habe. Ich möchte daher annehmen, dass die Epithelveränderungen wohl verdächtig auf Tuberkulose sein können, nicht aber pathognomonisch, zumal wir ähnliche Veränderungen bei ausgesprochenen katarrhalischen Formen der Endometritis, bei Schwangerschaft und beginnender maligner Neubildung finden können. Sie sind m. E. nur dann zu verwerten, wenn zugleich im interstitiellen Gewebe Riesenzellen mit epitheloiden Zellen sich finden; eine sichere Diagnose scheint mir indes erst dann festzustehen, wenn das Sekret auf Tuberkelbazillen (welche Untersuchung oft negativ ausfällt) untersucht ist und eine Überimpfung auf Meerschweinchen, Kaninchen etc. einen positiven Befund ergeben hat. Jedenfalls sei man in der Deutung der Epithelveränderungen als solche recht vorsichtig, wenn die für Tuberkulose typischen Veränderungen des interstitiellen Gewebes fehlen. — Als klinisch interessant möchte ich bezüglich des 1897 von mir beschriebenen, durch einfache Abrasio und Excisio des tuberkulösen Ulcus partionis behandelten Falles mitteilen, dass die Patientin jetzt vollkommen gesund ist, normal menstruiert und vor allem frei ist von den atypischen blutig-schleimigen Abgängen, wegen deren sie mich seiner Zeit konsultierte. Jedenfalls hat sich bei ihr, was man nach dem auffallenden mikroskopischen Bilde hätte befürchten können, eine maligne Erkrankung der Corpusschleimhaut bis jetzt nicht eingestellt.

Herr Schottländer erklärt sich auf Pfannenstiels Wunsch bereit der Versammlung über das spätere Befinden der Patientin zu berichten.

3. Herr Opitz-Marburg:

a) Meine Herren! Zunächst gestatte ich mir, Ihnen einen **myomatösen Uterus mit Schwangerschaft im IV.—V. Monat** vorzuzeigen. Das Präparat stammt von einer 34jährigen Nullipara, die mich Ende März konsultierte. Die Frau hatte im Herbst v. J. geheiratet, war bisher stets gesund. Letzte Menstruation im November, jedoch noch schwache Blutungen im Dezember und Januar. Seit einigen Wochen Erschwerung der Harn- und Stuhl-Entleerung, die sich in den

letzten Tagen zu völliger Harn- und Stuhlverhaltung gesteigert hatte. Nach Entleerung reichlicher Urinmengen mit Katheter fand ich im Abdomen einen aus dem Becken aufsteigenden steinharten Tumor von im ganzen längsovaler Gestalt. Der Tumor lag unbeweglich etwas nach rechts von der Mittellinie, reichte nach oben bis etwa in Nabelhöhe und trug nach oben und vorn noch einige knollige Hervorragungen. Bei der inneren Untersuchung fand sich die Portio hoch oben, dicht hinter der Symphyse, die Beckenhöhle völlig ausgefüllt von einem steinharten, leicht höckrigen Tumor, der gänzlich unbeweglich war. Die trotz der Härte der zugänglichen Teile des Tumors angenommene Gravidität liess sich bei einer am selben Tage vorgenommenen zweiten Untersuchung als richtig erweisen, da jetzt der im Abdomen gelegene Teil des Tumors sich weicher anfühlte und nur von Zeit zu Zeit sich kontrahierte. Wegen der Einklemmungs-Erscheinungen riet ich zur sofortigen Operation. Diese fand am 24. III. statt. Nach Eröffnung des Abdomens in der Mittellinie in Beckenhochlagerung zeigte sich, dass aus der Hinterwand des Uterus ganz breit ein kindskopfgrosses, subseröses Myom entsprang, das fest im Becken eingekeilt war. Am Fundus und in der Vorderwand des durch seine blaurote Färbung und jetzt weiche Konsistenz im Verein mit der Vergrösserung als gravide gekennzeichneten Uterus noch einige kleine Myomknoten. Bei diesem Befunde war an Erhaltung des Uterus nicht zu denken. Ein Versuch, den Tumor aus dem Becken herauszuheben, misslingt, der Uterus beginnt in der Vorderwand zu platzen. Deshalb zunächst in situ Durchtrennung des rechten Lig. lat. zwischen 2 provisorisch angelegten Klemmen. Umschneiden des Blasenperitoneum und Abschieben der Blase. Nach Umstechung und Durchtrennung der Ligg. rotunda lässt sich der Tumor aus dem Becken herausheben und Uterus und Tumor vor die Bauchwunde ziehen. Nunmehr Abbindung des linken Lig. lat. zwischen Ovarium und Uterus. Umstechung der Uterina jederseits und Absetzung des Uterus dicht über der Scheide. Retroperitoneale Stumpfversorgung, Schluss der Bauchwunde. — Glatte Genesung, Entlassung am 13. IV. 04. Das Präparat zeigt noch sehr hübsch die mächtige Verlängerung der Cervix, bedingt durch die Zerrung der vorderen Uteruswand, da der Fundus durch das Myom im Becken festgehalten wurde. Die Placenta sitzt an der Vorderwand, der Fötus liegt in Schädellage im Uterus.

b) Ferner habe ich hier einen **Uterus mit einem eigentümlichen Befunde.** Er stammt von einer 49jährigen Virgo intacta, bei der seit etwa 5 Wochen profuse Blutungen bestanden, die sich schliesslich so weit gesteigert hatten, dass lebensbedrohliche Anämie eingetreten war. Vor dieser starken Blutung waren die Menses $^1/_4$ Jahr ausgeblieben, bis zu dieser Zeit unregelmässige, oft sehr starke Menses. Bei der wegen sehr engen Hymens in Narkose vorgenommenen Untersuchung fand sich die Vagina voll Blutgerinnsel. Uterus mässig vergrössert und retroflektiert. Die Cervix bot durchaus den Befund wie bei einem Cervical-Abort, war aber nur durch Blutgerinnsel aufgebläht. Der innere Muttermund war eben für einen Finger durchgängig. Entsprechend der Achse der Cervix gelangte ich mit dem Finger in Corpus in eine mit bröckligen Massen ausgekleidete und erfüllte Zerfallshöhle; die Schleimhaut des Corpus völlig glatt, die Höhle kaum erweitert, etwas

näher der Hinterwand gelegen, da die Vergrösserung des Uterus lediglich durch Verdickung der Vorderwand bedingt ist. Aus der Zerfallshöhle und von der Uterus-Schleimhaut entfernte ich mit der Curette Gewebe zur Untersuchung. Das Mikroskop zeigte neben unwesentlich veränderter Uterusschleimhaut nekrotische Gewebsfetzen, daneben an einigen Stellen grosse, polymorphe Zellen, ähnlich Deciduazellen, jedoch viel ungleichmässiger. Ich nahm danach einen nekrotisch zerfallenen malignen Tumor, wahrscheinlich Sarkom, an und riet zur Totalexstirpation. Diese wurde mit Hülfe eines Schuchardtschen Schnittes vorgenommen am 7. VI. 1904, sie war ohne Besonderheiten. Heilung ganz ungestört, geheilt entlassen am 28. VI.

An dem median durchschnittenen Präparate nun sehen Sie eine mächtige Verdickung der vorderen Uteruswand, welche aber durchaus nicht einem abgegrenzten Tumor verdankt ist, sondern eine diffuse Hypertrophie darstellt. In diese Verdickung hinein führt von der Uterushöhle, unmittelbar über dem O. i. ausgehend, eine mit gelblichen bröckligen Massen ausgekleidete Höhle von ca. 3 cm Tiefe. Die mikroskopische Untersuchung dieser Höhle bezw. der Wand derselben ergibt nun, dass frisches Granulationsgewebe die Wand bedeckt, in dem einzelne Anhäufungen grösserer Zellen von sehr wechselnder Grösse liegen. In der Umgebung finden sich, zu Zügen angeordnet, intensiv sich färbende spindlige Zellen, die wie junges Muskelgewebe aussehen und diffus in die Umgebung sich verlieren. Eine eingehendere mikroskopische Untersuchung steht noch aus; vorläufig lässt sich bloss feststellen, dass es sich um einen sehr merkwürdigen Fall handelt. — Vielleicht ist derselbe so aufzufassen, dass entweder ein Sarkom oder ein Myom aus irgendwelchen Gründen nekrotisch wurde und unter profusen Blutungen teils zerfiel, teils ausgestossen wurde. Von dem Tumor ist jetzt nichts oder nur spärliche Reste noch vorhanden, das Granulationsgewebe würde dann auf Reorganisationsbestrebungen zur Ersetzung des entstandenen Defektes deuten. Eine definitive Entscheidung ist noch nicht zu geben.

c) Ein Fall von **Fremdkörper-Riesenzellen um Cholestearin-Kristalle.** (Ausführlich veröffentlicht in der Monatsschrift für Geb. und Gyn., 1904.)

Diskussion.

Herr Heil-Darmstadt verweist kurz auf einen analogen, von ihm operierten Fall (supracervical amputierter Uterus mit Myom und Graviditas). Das Präparat, welches H. der Giessener Klinik überlassen hat, wird nachträglich demonstriert.

4. Herr Lüsebrink-Giessen: **Beitrag zur Kenntnis des Endometrium während und kurz nach der Geburt.**

Unsere Klinik hatte in den letzten zwei Jahren Gelegenheit, in den Besitz einiger Uteri zu kommen, welche zum Studium der Vorgänge (Trennungsschicht, Abstossung etc.) am Endometrium während und kurz nach der Geburt geeignet erschienen. Es handelte sich zunächst um 4 (menschliche) Uteri, welche zum Teil durch Porrosche Operation (2 mal wegen Indicatio vitalis bei schwerster Osteomalacie und 1 mal bei Sepsis) und durch Exstirpatio uteri totalis per laparotomiam 5 Stunden post partum (wegen Carcinoma portionis) gewonnen

worden sind. Alle 4 Uteri wurden bald nach der Operation in Formol-Lösung fixiert; die Fixierung ergab bei 3 Uteri (I, III und IV) ausgezeichnete histologische Bilder, weniger gut bei dem letzten Uterus (II).

Es handelt sich um folgende Fälle:

1. Uterus I (Porro etwa 5 Wochen ante terminum wegen Osteomalacie)
2. „ II „ „ 4 „ „ „ „ „
3. „ III „ am normalen Schwangerschaftsende wegen Sepsis)
4. „ IV (Exstirpatio uteri, total. per laparotomiam am normalen Schwangerschaftsende — 5 Stunden nach der Geburt wegen Carcinom).

Hiervon waren Uterus I und III im (unversehrten) Zusammenhang mit der Nachgeburt und Uterus II und IV ohne Nachgeburt, und zwar war bei Uterus II die Nachgeburt manuell bei der Sectio caesarea entfernt worden und bei Uterus IV spontan bei normalem Geburtsverlauf ausgestossen.

Wie Sie sehen, ergänzen sich die Objekte gut. Ich habe die Befunde dieser 4 Objekte bereits in einer der letzten Sitzungen der Giessener medizinischen Gesellschaft mitgeteilt; das Referat über diese Mitteilung findet sich in dem Sitzungsbericht dieser Gesellschaft (vgl. Deutsche medizinische Wochenschrift No. 17. 1904. S. 653).

Wir sind inzwischen noch in den Besitz eines wertvollen 5. Uterus gekommen, welcher von einer jungen Erstgebärenden stammt. Dieselbe starb 3 Tage nach der Geburt an Chorea gravidarum (in der hiesigen psychiatrischen Klinik). Der Uterus wurde etwa $^3/_4$—1 Stunde post mortem in verschiedenen Konservierungsflüssigkeiten fixiert (Formol, Zenker, Sublimat 3 pCt. + Essig 1 pCt.), und zwar (wie sich nachher erwies) ausgezeichnet.

Die Befunde an obigen 5 Objekten bestätigen und ergänzen nun in schönster Weise sowohl die Untersuchungsbefunde älterer Autoren (Friedländer, Langhans, Leopold etc.), als auch besonders die ausgezeichneten Mitteilungen von Wormser.

Zum Verständnis der Befunde an Uterus V, welche besonders den Anlass zu dieser weiteren Mitteilung gegeben haben, möchte ich meine früheren Mitteilungen über Uterus I—IV (vgl. obigen Sitzungsbericht der Giessener medizinischen Gesellschaft) referieren.

Die mikroskopische Untersuchung an Uterus I und III (Uteri mit anhaftender Nachgeburt) ergab:

1. Im Bereich der Decidua vera findet sich eine gut ausgebildete hohe Drüsenspongiosa. Die (geschlängelten) Drüsen sind in mehrfacher Lage in Quer- und Schrägschnitten getroffen. Die einzelnen Drüsenräume sind unregelmässig und meist mehr kubisch (durchaus nicht abgeplattet parallel der Muskelwand des Uterus). Das Drüsenepithel ist meistens ziemlich niedrig-kubisch. Die über der Spongiosa liegende Compacta (plus anhaftenden Eihäuten) hat sich in hohe Falten (Runzeln) gelegt. (Vgl. die ausgestellten mikroskopischen Präparate.)

Die starke Abplattung der Drüsenräume etc., wie sie von den meisten Untersuchern als charakteristisch für das Ende der Schwangerschaft geschildert wird, besteht offenbar nur so lange, wie der Uterus den Gesamtinhalt (Fötus + Fruchtwasser) noch einschliesst. Mit dem Moment der enormen Verkleinerung des Uterus (nach Ausstossung des

Fötus + Fruchtwassers) wird das vorher abgeplattete Endometrium etc. zusammengeschoben, d. h. aus den niedrigen abgeplatteten Drüsenräumen wird eine höhere mehrschichtige Spongiosa mit mehr kubischen Drüsenräumen und die Compacta samt Eihäuten (die sich nicht so zusammenschieben lassen) lagert sich in hohe Falten.

2. Im Bereich der Decidua basalis findet sich ebenfalls eine Spongiosa. Diese ist aber nicht nur aus Drüsenräumen, sondern vielmehr aus Lymph- und Bluträumen gebildet. Drüsen sind aber sicher (auch am Ende der Schwangerschaft) vorhanden. Sie finden sich, wie ich bei erneuter Durchsicht finde, besonders in der Nähe der decidualen Septen, aber auch entfernt davon.

Am schönsten sind diese histologischen Verhältnisse an Uterus I zu erkennen, weniger gut an Uterus III, weil bei letzterem eine starke eitrige Lymphozyteninfiltration (Porro wegen Sepsis) die Details verdeckt. Die am intensivsten von Lymphozyten infiltrierte Zone — in Form eines dichten Lymphozytenwalles — liegt im Bereich der Eihäute und Compacta.

Von einem Lösungsmodus der Nachgeburt (Höhe der Trennungslinie) ist bei Uterus I und III so gut wie nichts zu erkennen. Nur vereinzelt finden sich im Bereich der Decidua basalis einzelne durchrissene Septen in der Spongiosa, und zwar dicht unter, resp. an der dünnen Compactalamelle, welche als unregelmässige und meist dünne Deciduazellenlage direkt unter dem Nitabuchschen Fibrinstreifen liegt.

Bei Uterus II und IV ist die Nachgeburt abgestossen und zwar bei Uterus II (= 4 Wochen ante terminum) manuell bei der Sectio caesarea gelöst und bei Uterus IV (= Totalexstirpation 5 Stunden nach der Geburt am normalen Endtermin) spontan ausgestossen. Da nun zufälliger Weise bei Uterus IV die Fixierung sehr gut ist (weit besser als bei II), so sind diese Befunde bei dem ganz normalen spontanen Geburtsverlauf besonders wichtig. (Der Fall ist — soweit es die Kombination von Portio-Carcinom mit Schwangerschaft betrifft — bereits in einer Doktorarbeit des Herrn Bernius veröffentlicht: Komplikation von Geburt und Carcinom. 1904.)

Die mikroskopische Untersuchung des Endometrium ergibt folgendes:

1. Im Bereich der Decidua vera liegt die Uterusmuskulatur nirgends direkt frei, ist vielmehr überall von einer Endometriumschicht bedeckt. Diese Endometriumschicht ist aber von einer sehr wechselnden Höhe: An einzelnen Stellen findet sich nur eine sehr dünne Lamelle in Gestalt einer (einzigen) Lage der (nach oben) offenen Drüsenfundi, an anderen Stellen finden sich höhere Endometriumschichten in Gestalt einer ein- bis mehrschichtigen Spongiosa, und an noch anderen Stellen finden sich auf der ganz erhaltenen Spongiosa noch Teile der Compacta, ja sogar ausser der ganzen Compacta noch minimale Reste, die offenbar den der Compacta aufliegenden Gewebsteilen (früher Decidua capsularis + Eihäuten) entstammen. Die Gewebe des zurückgebliebenen Endometriumrestes sind im grossen und ganzen gut erhalten. Doch lassen sich schon jetzt (5 Stunden post partum) regressive Erscheinungen in einzelnen Partien erkennen. Während in den direkt der Muskulatur aufliegenden Drüsenabschnitten (in den

Drüsenfundi) die Epithelien meist regelmässig und niedrig, seltener unregelmässig und etwas gequollen sind, findet sich in den höheren Drüsenabschnitten vielfach starke Quellung der Epithelien. Die Epithelformen sind in den oberen Drüsenabschnitten sehr unregelmässig vergrössert, ihre Kerne ebenfalls klumpig vergrössert und mehr diffus und klecksig von dem Kernfarbstoff tingiert. Ebenso zeigt sich an den trennenden Drüsensepten (z. B. bei Hämatoxylin-Eosinfärbung) bereits eine leichte Färbedifferenz: Zwischen den Drüsenfundi ist sowohl die Kern- als die Protoplasma- und Fibrillenfärbung eine präzise, scharf differente; in den höheren Partien der Septen findet sich bereits eine leicht bläuliche und etwas verschwommene diffuse Färbung des Protoplasma und der Intercellularsubstanz.

2. Die Placentarstelle (Bereich der Decidua basalis) ist etwas über das Niveau der Umgebung erhoben und zwar nicht nur durch aufgelagertes Fibrin und Blut, sondern das Uterusgewebe ist zusammengeschoben und etwas hochgedrückt (dieses leicht spitzförmige Hervordrücken der Placentarstelle findet sich bereits an Uterus I und III unter der anhaftenden Placenta). Hier liegen (natürlich meist von Fibrin und Blut bedeckt) breite und schmale Muskelsepten frei zu Tage. Dazwischen finden sich Strecken von Spongiosa und in diesen Endometriumresten gut erhaltene Drüsenreste (Fundi und grössere Reste), und zwar an diesem Objekt durchaus nicht so spärlich (an manchen etwa $2-2^1/_2$ cm langen Schnitten finden sich 2 bis 3 bis 4 Drüsenreste).

Uterus II zeigt ungefähr dasselbe, ist aber weniger gut fixiert. Von regressiven Veränderungen ist hier — so weit das bei der weniger guten Fixierung überhaupt etwas beweisen kann — nichts zu erkennen.

Das Ergebnis der Untersuchung dieser 4 Uteri konnte ungefähr so zusammengefasst werden:

1. Am Ende der Schwangerschaft findet sich im ganzen Uteruskörper eine Spongiosa, welche im Bereich der Decidua vera fast nur aus Drüsen und im Bereich der Decidua basalis aus Drüsen, Lymph- und Bluträumen besteht.

2. Direkt nach Ausstossung der Nachgeburt findet sich im ganzen Bereich der Decidua vera ein Endometriumrest von verschiedener Höhe, nirgends liegt die Muskelwand hier frei.

3. Im Bereich der Decidua basalis liegt die Muskulatur zum Teil frei und ist zum Teil mit Spongiosaresten bedeckt. In diesen Endometriumresten finden sich neben Lymph- und Bluträumen ziemlich reichlich Drüsenreste.

4. Bereits wenige Stunden nach der Geburt lassen sich — besonders im Gebiet der Decidua vera — regressive Erscheinungen erkennen. Die höher gelegenen (oberflächlichen) Endometriumreste verfallen der einfachen Nekrose infolge fast momentanen und vollständigen Ausfalles der Blutversorgung. Nur die tiefsten Abschnitte des Endometrium, d. h. also die Drüsenfundi und die letzten trennenden Septa, bleiben gut ernährt und erhalten.

5. Die Trennungslinie (Abstossungsschicht) der Nachgeburt liegt im Bereich der Decidua vera stets im Endometrium, aber sehr ver-

schieden hoch. In demselben Objekt findet sie sich stellenweis [illegible] über der Muskulatur (sodass nur die „Drüsennäpfe" = Drüsenfund[illegible] erhalten bleiben, beschrieben von Leopold), stellenweise in der Mitte oder den oberen Partien der Spongiosa (sodass eine mehr oder weniger hohe Schleimhaut zurückbleibt, so beschrieben von Langhans), stellenweise noch über der Spongiosa im Gebiet der Compacta.

Die Trennungslinie liegt im Bereich der Decidua basalis fast stets in den obersten Teilen der Spongiosa, dort, wo die Septen sich an die dünne Lamelle von kompakter Decidua ansetzen, welche sich in mehr oder weniger dicker Lage unterhalb des Nitabuchschen Fibrinstreifens zu finden ist.

Dieser Verlauf der Trennungsschicht ist auch durch die makroskopische und mikroskopische Untersuchung der spontan ausgestossenen Nachgeburt zu erkennen. Man sieht an der maternen Fläche der Placenta die Zwischenzottenräume etc. abgedeckt durch eine zusammenhängende grau-rötliche Gewebslamelle, welche sich mikroskopisch zusammengesetzt erweist aus dem fötalwärts gelegenen Nitabuchschen Fibrinstreifen und der uteruswärts dieser aufliegenden, dünnen, decidualen Compactaplatte. An den an der maternen Fläche meist glatten, inselweise aber auch noch mit porösem Gewebe bedeckten Eihäuten erweisen sich die Auflagerungen als Compacta- oder als Spongiosareste.

6. Die Trennung erfolgt im Placentarbezirk vermutlich durch Schichtenverschiebung. Die Uteruswand zieht sich nach Ausstossung des Kindes und des Fruchtwassers enorm zusammen. Eine Zeitlang kann die Placenta durch Zusammenrücken ihrer Elemente dieser Verkleinerung ihrer Grundfläche folgen (sie wird dabei dicker und leicht pilzförmig), bildet schliesslich aber eine nicht mehr weiter einzuengende Scheibe und jetzt reissen bei weiterer Verkleinerung der Uteruswand die verbindenden Septen dicht unter dieser nicht mehr weiter zu verkleinernden Scheibe durch.

7. Die Trennung erfolgt im Bereich der Decidua vera, in der Hauptsache erst nach Lösung der Placenta. Die gelöste Placenta zieht die Eihäute hinter sich her, und die Trennung erfolgt dort, wo zufällig die geringste Festigkeit des Endometrium besteht, ganz unregelmässig, meist im Bereich der Spongiosa.

8. Die Regeneration des Uterusepithels erfolgt vermutlich (nach Abstossung der höher gelegenen Teile des Endometrium) von den Drüsenfundi aus. Verhältnismässig schnell kann dies im Bereich der Decidua vera geschehen, weil hier Drüsenfundus fast unmittelbar an Drüsenfundus liegt. Langsamer und schwieriger erfolgt die Epitheleerneuerung im Bereich der Placentarstelle, weil hier einerseits weniger Drüsenreste als Regenerationszentren zurückbleiben und andererseits breitere Wundflächen (Muskelsepten, Blut- und Lymphspalten) zu überdecken sind.

Das war im grossen und ganzen das Ergebnis der Untersuchung obiger 4 Uteri. Der 5. Uterus bestätigte dies, gab aber noch einige interessante weitere Befunde:

1. Überall im Bereiche der Decidua vera war die einfache Nekrose der oberflächlichen und mittleren Partien des Endometrium vollständig eingetreten (keine Färbung mehr etc.). Die nekrotischen bindegewebigen

Septen und die Drüsenepithelien waren zum Teil bereits abgefallen, hafteten noch zum Teil und liessen dann noch vielfach die alte Gewebsstruktur (natürlich ohne Kernfärbung etc.) erkennen, etwas überdeckt und verwischt durch Detritus, Fibrin etc. Das Fundament des Endometrium war in Gestalt von flachen Drüsennäpfen (cf. Leopold) und kurzen trennenden Bindegewebssepten gut erhalten und zeigte präzise Färbung (Hämatoxylin-Eosin etc.). Eine scharf, etwa durch zahlreiche Lymphozyten markierte Demarkationszone, zwischen den nekrotischen Teilen und den gut erhaltenen findet sich in den Septen nicht. Ob die von Wormser sogenannte areoläre Zone (ungefähr der Abstossungsschicht entsprechend) besteht, kann ich an diesem Objekt nicht bestimmt sagen. (Ich habe leider keine spezifische Färbung auf Verfettung der Zellen vornehmen können, da die Stücke bereits in Alkohol lagen.)

2. Viel weiter gehend als vermutet, waren dagegen die Veränderungen an der Placentarstelle. Hier ist auch eine Nekrose von Gewebsteilen eingetreten, aber in viel grösserem Umfang und relativ bedeutender Tiefe. Man sieht überall (bis tief in die Muskulatur) weite thrombosierte Gefässe und dazwischen, besonders aber darüber ausgedehnte Nekrosen nicht nur des Bindegewebes, sondern auch grosser Muskelpartien. Das vollständige Fehlen entzündlicher Infiltration im Grenzgebiete der Nekrose lässt den Vorgang als normal deuten und den Schluss ziehen, dass hier nach der (notwendigen) Abstossung der nekrotischen Gewebsteile ausser Bindegewebe und Muskulatur auch noch eine Menge von Drüsenfundi verloren gehen. Die Abstossung des nekrotischen Bindegewebes und der nekrotischen Muskulatur führt später langsam eine Glättung und ein Wiedereinrücken der Placentarstelle in das Niveau der Umgebung herbei; der Verlust vieler Drüsenfundi (Regenerationszentren der Epithelien) bedingt eine verlangsamte Regeneration von sehr wechselnder Dauer für diese Schleimhautpartie.

Im Bereich der Placentarstelle finden sich zahlreiche sogenannte deciduale Riesenzellen. Dieselben sind bekanntlich von Pels Leusden, welcher im Placentargebiet keine oder nur ganz vereinzelte Drüsenreste post mortem fand, herangezogen worden als Matrix für die Epithelregeneration. Ich finde alle möglichen Übergänge von diesen Zellen zu den einfachen und kleineren Deciduazellen und halte sie deshalb für Bindegewebselemente. Ich finde aber weder in der Anordnung noch in der Form dieser decidualen Riesenzellen Übergänge zu Drüsenepithelien oder Drüsenformation, und kann deshalb dieser von Pels Leusden vermuteten Bestimmung derselben nicht zustimmen.

Dazu Demonstration der entsprechenden makroskopischen und mikroskopischen Präparate und einige Tafeln (schematische Zeichnungen).

5. Herr Kroemer-Giessen demonstriert die **Bauchorgane eines unter den Erscheinungen von Darmverschluss 3 Tage post partum gestorbenen Säuglings.** Im Vordergrunde des klinischen Bildes stand das beständige Erbrechen teerartiger Massen. Nach der alten Nomenklatur war es also ein **Melaena**fall, bei welchem allerdings die blutigen Ausscheidungen nur per os erfolgten; per anum waren nur wenige ziegenkotähnlich geformte Bröckel von hellgrauer Farbe abgegangen. Die durch die Sektion bestätigte Diagnose lautete also: „Duodenalverschluss dicht unterhalb der Vaterschen Papille." (Demonstration mit erklärender Zeichnung.)

Magen und oberer horizontaler Duodenumabschnitt sind unförmlich erweitert; nur eine Einschnürung zwischen beiden kugelig geblähten Abschnitten bezeichnet die Stelle des Pylorusringes. Die Wand der gedehnten Darmteile ist hypertrophiert und stark verdickt. An der Mucosa ventriculi lassen sich 2 kleine, runde, scharfrandige Geschwüre demonstrieren, aus denen offenbar die Blutung erfolgt war. Der teerartige, klebrige Mageninhalt wimmelt von Bakterien. Er zeigt im Spektrum und chemisch die Reaktionen des salzsauren Hämatins. Der Ductus choledochus, welcher sich in der Hinterwand des gedehnten Duodenumbezirkes verliert, ist verschlossen, die Gallenblase prall gespannt. Der mittlere Teil des Duodenum ist an der Anheftungsstelle des Mesocolon auf eine Strecke von 5 mm fadendünn und undurchgängig. Alle unterhalb der Striktur folgenden Intestina sind normal gebildet. Nur persistiert die Vena omphalomeseraica, welche von der Spitze eines vorhandenen Meckelschen Divertikels aus über die zuführende Jejunumschlinge hinüberzieht, um an das Mesenterium sich anschmiegend zur hinteren Bauchwand in die Meseraica sup. zu verlaufen. — Der Fall ist in mehrfacher Hinsicht lehrreich. Die Hypertrophie des Magens und oberen Duodenum ist ein Beweis für die intrauterine Aktion des Intestinaltractus, ebenso wie das Vorhandensein von salzsaurem Hämatin im Mageninhalt dafür spricht, dass der Magen bereits Salzsäure produzierte, eine Fähigkeit, welche dem Säuglingsmagen in den ersten Lebenswochen fehlt. Ähnliche oder tiefer sitzende Verschlüsse des Dünndarmes sind häufig genug beobachtet. Im Handbuch der Chirurgie von v. Mikulicz-Bergmann werden über 50 zitiert. Die Versuche, operativ die Stenose zu beseitigen, erzielten 100 pCt. Mortalität. Der physiologisch-chemische Sekretionsprozess des hypertrophierten Magens hat offenbar das Zustandekommen der Ulcera peptica und die Gefässarrosion verursacht. Bei tiefer sitzendem Verschluss, wozu hier der Ductus omphalomeseraicus hätte Veranlassung geben können, tritt nach den Erfahrungen des Redners auch Hypertrophie und eventuelle Perforation des zuführenden Darmteiles ein. Dann resultiert für gewöhnlich das Bild der fötalen Peritonitis. Der Ausdruck Melaena = „die schwarze Krankheit“ bedeutet nur das Vorhandensein blutiger Ausscheidungen und ist als ungenau fallen zu lassen! Im vorliegenden Falle würde die Definition besser lauten: „Haematemesis bei kongenitalem Duodenal- und Choledochus-Verschluss“.

Diskussion.

Herr O. Schaeffer-Heidelberg beobachtet seit 3/4 Jahren einen auffallend lebenszähen Säugling, dessen Nahrungsaufnahme monatelang eine tief subnormale blieb, und welcher sich schliesslich zu einem völlig normalen, sogar kräftigen Kinde entwickelt hat. Bei dem 3100 g schweren Neugeborenen traten in der ersten Woche die Brecherscheinungen alles Genossenen auffallend hervor; das Erbrochene war anfangs schwarz, ebenso blieben die Darmentleerungen anfangs teerartig. Trotz der sofort beschafften tadellosen Ammenmilch wurde dieselbe jedesmal sofort grösstenteils wieder regurgitiert, sodass die Wahrscheinlichkeit einer Insuffizienz von Magen oder Duodenum mir und einem zugezogenen pädiatrischen Kollegen evident schien. Ein Tumor war nicht zu fühlen. Nach einem Monat wog das Kind — bei einer täglichen Durchschnittsaufnahme der Milch = 210 g — nur noch 2410 g. Bleich, nur noch „Haut und Knochen“, machte das Kind einen prognostisch höchst betrübenden Eindruck; auffallend war dabei die geistige Lebhaftigkeit.

Ende II. Monats Gewicht: 2550 g, tägl. Milchmenge: 310 g i. Mitt.,
„ III. „ „ 2650 „ „ „ { 1. Hälfte 360 „ „ „ / 2. „ 600 „ „ „
„ IV. „ „ 3700 „ „ „ 700 „ „ „
„ V. „ „ 5030 „ „ „ 830 „ „ „
„ IX. „ „ 8230 „ „ „ 930—1100 „ „ „

Die Anfangserscheinungen bildeten eine Pseudomelaena, welche durch eine nicht absolute mechanische Behinderung der Speisebeförderung im Magen-Zwölffingerdarm veranlasst wurde, und welche im Laufe der Monate kompensiert wurde. Das Kind und seine Einzelnahrungsaufnahmen sind 9 Monate lang auf das genaueste gewogen und in obigen Zahlen die Durchschnittsmaasse ermittelt worden.

Herr Heil hat im Laufe dieses Jahres ein Kaiserschnittskind am 4. Tag p. part. verloren. Es bestand hochgradiger Ikterus. Die Sektion ergab fötale Peritonitis mit zahlreichen Adhäsionen zwischen Därmen einerseits und Leber und Milz andererseits; der Dünndarm zeigte in der Nähe des Vaterschen Divertikels eine $^1/_2$malige Achsendrehung.

6. Herr Vagedes-Giessen: **Über Struma ovarii.**

Diskussion: Herren Noll, Pfannenstiel.

7. Herr Franz Cohn-Giessen: **Über die Funktion des Corpus luteum.**

Die durch experimentelle und histologische Untersuchungen gestützte Theorie Borns nimmt an, dass das Corpus luteum eine Drüse mit innerer Sekretion sei, deren Sekret die Funktion habe, den Uterus für die Gravidität und speziell für die Anheftung des Eies in der Uterusschleimhaut vorzubereiten. Heute soll zur Stützung dieser Theorie nur durch eine kurze Demonstration von Kuh-, Schweine- und Kaninchenovarien mit den dazu gehörigen Embryonen gezeigt werden, dass das Corpus luteum ein selbständiges, drüsiges Organ von beträchtlicher Grösse, bei der Kuh bis über Kirschgrösse, sei, dass ferner die Hauptmasse der Ovarien, besonders beim Schwein, von den gelben Körpern gebildet werde, und dass diese somit als das wesentliche funktionierende Gewebe des Eierstockes im Beginne der Gravidität anzusehen seien. Weiterhin wird auch durch die Tatsache, dass die Corpora lutea die sprungreifen Follikel an Grösse bedeutend übertreffen, die früher aufgestellte Annahme widerlegt, dass das Corpus luteum nur ein Narbengebilde zur Ausfüllung der beim Follikelsprunge entstandenen Lücke sei. Die charakteristische ockergelbe Färbung des Corpus luteum, schon makroskopisch von der des Fettes verschieden, rührt, entgegen einem der Bornschen Theorie gemachten Einwurf, nicht von einer fettigen Degeneration der Luteinzellen her, was durch das Fehlen jeglicher Degenerationserscheinungen und durch vom Fett verschiedene mikrochemische Reaktion der Sekreteinschlüsse in den Luteinzellen bewiesen wird; es sind letztere nur fettähnliche Körper, vielleicht Lecithine. Aufgestellte mikroskopische Präparate zeigen den Bau des Corpus luteum als den einer Drüse mit innerer Sekretion, die Sekrettröpfchen in den grossen plasmareichen Luteinzellen und das Kapillarnetz, das die Luteinzellen in dichten Maschen umspinnt und zur Abführung der gebildeten Sekrete dient. Ein ausführlicher Bericht über die Bornsche Theorie soll in einer der nächsten Sitzungen gegeben werden.

Pommersche gynäkologische Gesellschaft.

Sitzung vom 21. August 1904 zu Stettin.

1. Herr Hengge: **Beobachtungen über die Gefahren der Schultzeschen Schwingungen**[1]).

Bei der Obduktion von Neugeborenen, die nach Anwendung von Schultzeschen Schwingungen gestorben waren, fielen mir wiederholt Veränderungen auf, die ich sonst nicht antraf und für deren Erklärung und Ätiologie meines Erachtens die vorhergegangenen Wiederbelebungsversuche, besonders die Schultzeschen Schwingungen, keinesfalls ausser acht zu lassen sind.

Die erste Beobachtung betraf ein Kind Br., Mädchen, von 2200 g Anfangsgewicht und 45 cm Körperlänge. Die Mutter kam kreissend mit gesprungener Blase zur Aufnahme; das Kind wurde durch Wendung und Extraktion entwickelt. Der Eingriff liess sich trotz bestehender Beckenverengerung wegen der geringen Grösse des Kindes glatt ausführen. Beckenmasse: 23, 24, 28, 18, 19 und 19¾ cm. Die Atmung des Kindes war anfangs ungenügend, deswegen wurden etwa 16 Schultzesche Schwingungen ausgeführt, worauf das Kind gut atmete. Am folgenden Tage, etwa 30 Stunden post partum, entwickelte sich bei dem Kinde intensive ikterische Verfärbung, das Kind bekam einen Anfall von Dyspnoe, erholte sich zunächst wieder, starb aber 36 Stunden post partum.

Die Obduktion ergab, dass der Nabel und die Nabelgefässe keinerlei Entzündung zeigten; der Inhalt der Vena umbilicalis war keimfrei. Die Lungen waren gut lufthaltig, die Bronchien frei. Auf Epicard, Pleura pulmonalis und auf der Thymus waren reichliche Ekchymosen. Die Unterseite der Leber zeigte flächenhafte subperitoneale Blutaustritte. Insbesondere fiel auf, dass die beiden Nebennieren in wallnussgrosse Blutgeschwülste umgewandelt waren. (Demonstration der makroskopischen und mikroskopischen Präparate.) Die Milz war unverändert. Das Gehirn bot keine Besonderheiten.

Das zweite Kind M., bei dessen Obduktion ich an Schädigung durch vorhergegangene Schultzesche Schwingungen dachte, war ein Mädchen von 2050 g Anfangsgewicht. Die Mutter wurde in eklamptischem Zustande bewusstlos in die Klinik eingeliefert. Wegen völlig unvorbereiteter Weichteile und in ganzer Ausdehnung erhaltenem Cervixkanal wurde bei der 39jährigen Erstgebärenden die Sectio caesarea ausgeführt. Das Kind war asphyktisch, wurde aber unter Anwendung zahlreicher und kräftiger Schultzescher Schwingungen wiederbelebt. Das Kind starb 19 Stunden post partum.

Die Obduktion ergab reichliche Ekchymosen auf der Pleura pulmonalis und auf dem Epicard, Blutungen von geringer Ausdehnung (stecknadelkopf- bis gerstenkorngross) in das Lungengewebe. Die Leber erschien anämisch, die Nieren und Nebennieren waren unverändert. Dagegen befanden sich in der Wand des Dünndarms massenhafte kleine, subseröse Blutaustritte,

[1]) Erscheint ausführlich in der Münchner med. Wochenschrift.

so dass der Darm damit förmlich übersät war. Die Milz und auch das Gehirn zeigten keine Veränderungen[1].

Ich teile die Ergebnisse der in jedem Falle vorgenommenen mikroskopischen Untersuchung der Organe mit, soweit dieselben hier für die Beurteilung nötig sind.

Im ersten Falle, Kind Br., zeigte die mikroskopische Untersuchung ausgedehnte Blutung unter die bindegewebige Kapsel der Nebenniere mit blutiger Durchsetzung des Nebennierenparenchyms, wodurch stellenweise das Nebennierengewebe völlig verdrängt war.

Im zweiten Falle, Kind M., waren die Lungengefässe stellenweise strotzend gefüllt und das Lungengewebe in der Umgebung vollkommen von Blut durchsetzt. Den makroskopisch als Ekchymosen zu bezeichnenden Veränderungen im Bereich der Pleura pulmonalis entsprachen mikroskopisch kleine Blutherde innerhalb des bindegewebigen Anteils des Lungenüberzuges. Die Blutungen in der Darmwand liessen Serosa und Mucosa intakt und sassen dicht unter der Serosa.

In dem dritten, in letzter Zeit erst untersuchten Falle, Kind R., fand ich — unvermutet — unter der dünnen bindegewebigen Kapsel der Leber schmale, flächenhafte Blutungen und an diese angrenzend eine blutige Durchsetzung des in der Nähe gelegenen Leberparenchyms. Als ich nunmehr die Nieren untersuchte, zeigten sich hier gleichfalls ausser einer strotzenden Füllung der nahe der Nierenoberfläche gelegenen Rindengefässe auch kleine Blutaustritte unter die bindegewebige Nierenkapsel, welche sich z. T. in die oberflächlichen Partien des Nierenbindegewebes fortsetzten.

Allen drei Beobachtungen ist gemeinsam: 1. die Kinder wurden unter Anwendung von Schultzeschen Schwingungen zu ausgiebiger Respiration gebracht; 2. die nachfolgende Obduktion liess Blutungen nachweisen im Bereich der Bauchorgane, Leber, Nieren, Nebennieren, Darmwand, z. T. auch im Bereich der Brustorgane. Der makroskopische Befund wurde durch die mikroskopische Untersuchung bestätigt. Endlich ist als 3. gemeinsame Eigenschaft hervorzuheben: Alle drei Kinder waren

---

[1]) Inzwischen habe ich noch einen dritten einschlägigen Fall beobachtet. Kind R., Mädchen, von 2500 g Anfangsgewicht und 47 cm Länge, wurde gleichfalls durch Sectio caesarea entwickelt. Die Mutter, 40jährige Ipara, war nur 128 cm gross und litt an schwerer Kypho-Skoliose der Wirbelsäule. Die äusseren Beckenmasse waren: 27, 28, 28½, 15, 19 und 19½ cm. Die Conj. diag. mass 9, die Distantia spin. oss. isch. 8, die Dist. tub. ischii 9 cm. Wegen lebensbedrohlicher Erscheinungen von Seiten des Herzens und der Lungen musste die Schwangere entbunden werden. Das geschah durch Sectio caesarea. Das Kind war asphyktisch, zu seiner Wiederbelebung wurden 40—50 Schultzesche Schwingungen ausgeführt. Das Kind starb 28 Stunden post partum.

Die Obduktion des Kindes ergab mangelhaften Luftgehalt der Lungen, Atelektase des rechten Unterlappens und auffallende Vergrösserung der linken Niere gegenüber der an sich normal erscheinenden rechten Niere. Sonst fanden sich keine Besonderheiten.

In diesem Falle zeigte erst die folgende mikroskopische Untersuchung der Organe Veränderungen, die ich auf die Wirkung der Schultzeschen Schwingungen zurückführen möchte.

nicht ausgetragen, sie hatten ein Anfangsgewicht von 2050 bis 2500 g.

Es wäre unrichtig, ohne weiteres zu schliessen: Die drei Kinder haben nach Schultzeschen Schwingungen den erwähnten pathologischen Befund geboten, ergo sind die Blutungen durch die Schwingungen veranlasst worden. Das wäre umsomehr unrichtig, als tatsächlich alle drei Fälle in der Geburt mit Komplikationen verbunden waren, die für die Ätiologie der Blutungen gleichfalls berücksichtigt werden müssen: Wendung und Extraktion bei engem Becken, Eklampsie der Mutter und schwere Herzinsuffizienz der Mutter.

Was aber diese Komplikationen anlangt, so war die Beckenverengerung im 1. Falle für das nur 2200 g schwere Kind ohne Belang. Blutungen in die Darmwand, wie ich sie in Fall 2 beobachtete, sind meines Wissens bei Eklampsie noch nicht beschrieben; im übrigen wird es umgekehrt angezeigt sein, Veränderungen hämorrhagischer Natur bei Kindern eklamptischer Frauen erst dann als Wirkung der mütterlichen Eklampsie anzusprechen, wenn auch alle anderen ätiologischen Möglichkeiten genügend berücksichtigt sind. Das geschieht keineswegs immer in genügendem Umfange, zumeist werden vielmehr — einer augenblicklichen Strömung folgend — derartige Veränderungen in Bausch und Bogen als Folge der Eklampsie erklärt.

Wie ich für die Darmwandblutungen in Fall 2 die mechanische Schädigung durch die Schultzeschen Schwingungen als Ursache ansehen muss, so glaube ich, dass auch die subkapsulären Nieren- und Leberblutungen in Fall 3 durch die Schwingungen veranlasst wurden, und dass nicht die Herzinsuffizienz der Mutter zu so schwerer mechanischer Schädigung des Kindes geführt hat.

Einen besonderen begünstigenden Umstand für das Zustandekommen der Blutungen in den drei Fällen erblicke ich darin, dass die Kinder nicht ausgetragen waren, sodass eine geringere Widerstandskraft gegen mechanische Schädigung bestand.

Erfahrungen über mechanische Schädigung der Neugeborenen durch Schultzeschen Schwingungen sind in der Literatur (vgl. L. Knapp, Der Scheintod der Neugeborenen. Wien. 1904) vielfach beschrieben, und bei entsprechender Aufmerksamkeit werden sich solche Wahrnehmungen noch vermehren. Die Schädigungen beruhen z. T. darauf, dass die Technik der Schultzeschen Schwingungen durchaus nicht ganz leicht und einfach ist. Es ist deswegen geraten, mit der Anwendung Schultzescher Schwingungen in der Wiederbelebung Neugeborener sparsam zu sein und dieselben möglichst durch einfachere und harmlosere Methoden zu ersetzen. Insbesondere sind die Schultzeschen Schwingungen zu widerraten zur Wiederbelebung frühgeborener Kinder.

Diskussion:

Herr Bauer: Die Ausführungen des Herrn Kollegen Hengge und namentlich die uns vorgelegten Präparate waren mir von grossem Interesse. Wenn uns allen ja auch bekannt ist, dass die Schultzeschen Schwingungen, namentlich bei zarten, frühgeborenen Kindern nicht ungefährlich sind, so kann ich mich augenblicklich doch nicht entsinnen, von ähnlichen Läsionen in der Literatur gelesen zu haben. Wir haben in unserer Anstalt bisher schlechte Erfahrungen mit den Schwingungen nicht gemacht, was vielleicht seinen Grund darin hat,

dass wir sie bei Frühgeborenen nur ausnahmsweise anwenden. Indes sind die Schultzeschen Schwingungen ein so energisch wirkendes, gutes Wiederbelebungsmittel, dass man ihrer in Fällen von tiefem Scheintod kaum entraten kann. Ich glaube, dass Verletzungen, wie die hier demonstrierten, hauptsächlich dann entstehen dürften, wenn bei zu heftigem Nachabwärtsschwingen der kindliche Körper zu stark überstreckt wird. Es dürfte sich empfehlen, die Abwärtsschwingung nicht mit zu grosser Gewalt auszuführen, die notwendige Erweiterung des Thorax wird auch ohne das erreicht.

A. Martin sieht in der Fürsorge für Erhaltung der Körperwärme des Kindes einen wichtigen Punkt in den Bestrebungen der Wiederbelebung scheintoter Kinder. Wenn er auch überzeugt ist, dass in dem vom Herrn Vortragenden angeführten Falle die Durchblutung der Nebenniere mit den Schultzeschen Schwingungen in Verbindung steht, möchte er für das Kind der eklamptischen Mutter immerhin die Möglichkeit vorbehalten, dass hier einige der Veränderungen mit der Vergiftung in Zusammenhang stehen, welche die Kinder eklamptischer Mütter durchzumachen haben. Im übrigen sollen die Schultzeschen Schwingungen gewiss nicht ganz aus unsern Hülfsmitteln ausgeschaltet werden. Es erscheint nur wichtig, durch solche Beobachtungen sich zu grösster Vorsicht in Ausübung derselben bestimmen zu lassen.

Herr Hager empfiehlt kalte Übergiessungen der Brust während des warmen Bades, welche ihm wiederholt gute Dienste zur Anregung der Respiration gerade in verzweifelten Fällen getan haben.

2. Herr Schallehn: **Über eine Carcinombehandlung mit fluoreszierenden Stoffen.** Krankenvorstellung.

Herr Schallehn bespricht einleitend die Grundlagen der therapeutischen Versuche von Tappeiners und seiner Schüler mit fluoreszierenden Stoffen. Die ermutigenden Resultate bei drei Hautcarcinomen veranlassten ihn, in einem sonst aussichtslosen Fall von Carcinomrezidiv der Mamma gleichfalls die Wirkung des von von Tappeiner bevorzugten, fluoreszierenden Stoffes — des Eosin — zu studieren. Die Patientin war vor 2 Jahren vom Vortragenden radikal mit Fortnahme des Pectoralis maj. und minor nebst Ausräumung der Drüsen operiert worden. Am 30. V. 1904 stellte sie sich wieder vor mit einem Ulcus von 3,5 : 2,5 cm Ausdehnung, eingerahmt von wallartigen Rändern und mehreren Hautmetastasen. Vom 11. VII. 1904 an wurde nach Vorschrift von Tappeiners mit 5proz. wässeriger Eosinlösung und möglichst lang währender Sonnenlichtbestrahlung begonnen. 14 Tage später zeigte sich bereits eine Epithelialisierung, so dass der Breitendurchmesser des Ulcus um 1,0 cm abgenommen hatte und mehrere Epithelinseln aufgetreten waren. Über Nacht wurde eine indifferente Paste aufgelegt.

Vortragender demonstriert an der Kranken die Fortschritte der Epithelialisierung und die Abflachung der Ränder, verhält sich jedoch sehr skeptisch gegenüber einem Dauerresultat und verspricht, die Patientin nach einiger Zeit wieder vorzustellen, ob mit positivem oder negativem Erfolg; denn die Vorstellung der Kranken geschah lediglich, um später ein objektives Urteil auch der Gesellschaft zu erhalten.

Diskussion:

Herr Hengge-Greifswald: Die von dem Herrn Vortragenden geübte Behandlung des Carcinom und der immerhin beachtenswerte Erfolg, den er auf Grund seiner Beobachtung des vorgestellten Falles schon verzeichnen kann,

erinnern an die Mitteilungen von chirurgischer Seite über Lichttherapie des Hautkrebs. Mit Röntgenbestrahlung werden ausgedehnte Vernarbung des Carcinoms und unzweifelhafte, wesentliche Besserung erzielt, doch dürften einwandfreie Fälle von Dauerheilung eines Hautcarcinoms durch Röntgenbehandlung noch nicht beobachtet sein. Wenn wir in der Behandlung des Hautcarcinoms mit Röntgenstrahlen oder mit fluoreszierenden Stoffen günstige Resultate erhielten, so müssen wir dabei notwendig beachten, dass dem Hautkrebs überhaupt eine relativ günstige Prognose zukommt und dass speziell die chirurgische Therapie hierin die besten Erfolge in Bezug auf Dauerheilung zu verzeichnen hat.

Herr A. Martin: Die vorgeführte Pat. erweckt um so mehr unser ganzes Interesse, als wir kürzlich in der chirurgischen Klinik in Greifswald eine Reihe von Hautcarcinomen sahen, bei denen die X-Strahlenbehandlung angewandt worden war. Neben ihnen wurden Fälle von Hautverbrennung durch radioaktive Beleuchtung gezeigt, welche jedenfalls die Schwierigkeit dieser Therapie zeigten. Wir bitten den Herrn Vortragenden, uns in etwa einem halben Jahr die Kranke wieder vorzustellen.

3. Herr Hengge-Greifswald: **Cystisches Myom des Uterus.**

Das vorliegende Präparat stammt von einer 44jährigen unverheirateten Patientin L., welche am 10. VI. 1904 in die Greifswalder Frauenklinik aufgenommen wurde. Die Patientin hat nie geboren und ist bisher nie ernstlich krank gewesen. Die Menses waren immer regelmässig, $3^1/_2$—4 wöchentlich, 7—8 Tage lang, nicht stark, mit geringen Beschwerden. Die letzten Menses waren Ende Mai 1904. Seit etwa $^3/_4$ Jahren bemerkte die L., dass ihr Leib stärker wurde, sie hatte jedoch davon keine Beschwerden. In den letzten Wochen vor der Aufnahme in die Klinik nahm der Leibesumfang erheblich zu, es stellten sich Atem- und Verdauungsbeschwerden ein, und angeblich fiel die Patientin im Gesicht ab. Sie konsultierte deswegen einen Arzt, und dieser überwies sie der Klinik.

Aus dem Allgemeinzustand der Patientin sei erwähnt, dass es sich um eine blasse Frau von mittlerem Ernährungszustande handelte. Die Untersuchung von Herz, Lungen und Urin ergab keinen pathologischen Befund; die Untersuchung des Blutes ergab einen Hämoglobingehalt von 50 pCt. nach Gowers und für die Leukozyten einen Durchschnittswert von 10000. Die Temperatur bewegte sich während einer fünftägigen Beobachtung zwischen 36,6 und 37,9° C. (Rectalmessung!), die Pulsfrequenz schwankte zwischen 84 und 100 Schlägen in der Minute.

Das Abdomen war stark vorgewölbt, prall elastisch gespannt. Rechts im Unterbauch fühlte man eine deutliche Resistenz, im übrigen bestand grosswellige Fluktuation. Rechts unten und seitlich im Abdomen bestand tympanitischer Schall, im übrigen bestand Dämpfung bis etwa 2 Querfinger über den Nabel.

Vulva geschlossen, Vagina sehr eng, Uterus klein nach rechts und hinten gedrängt. Die grosswellige Fluktuation im Abdomen teilte sich dem untersuchenden Finger im vorderen Scheidengewölbe mit. Die Adnexe waren nicht isoliert zu tasten, ebenso gelang es nicht, einen Tumorstiel festzustellen.

Unsere Diagnose lautete: Cystischer Ovarialtumor wahrscheinlich vom linken Ovarium ausgehend, mit soliden Partien rechts unten. Die Beschwerden der letzten Wochen und die etwas hohen Leukozytenwerte (10000) liessen Verwachsungen des Tumors mit seiner Umgebung vermuten.

Am 15. VI. 1904 konnte ich die Operation ausführen. Schnitt in der Linea alba zwischen Nabel und Symphyse. Der Tumor ist allseitig flächenhaft mit der vorderen Bauchwand verwachsen. Nach Lösung dieser Verwachsungen mit der flachen Hand wird der Tumor mit Muzeuxschen

Zangen in die Bauchwunde geleitet und inzidiert. Es entleeren sich etwa 2 Liter eines bräunlichen, schokoladefarbenen, dünnflüssigen Inhaltes. Weitere Ablösung der Tumorwand, teils stumpfe Ablösung des Netzes, teils Durchtrennung der Netzadhäsionen mit der Schere nach Unterbindung und nach Verlängerung des Bauchschnittes 2 Querfinger über den Nabel. Schliesslich gelingt es, den Tumor vor die Bauchwunde zu leiten, und jetzt lässt sich feststellen, dass derselbe ohne eigentlichen Stiel dem Fundus uteri mit einer etwa 4 cm im Durchmesser betragenden Fläche aufsitzt, und dass die beiderseitigen Adnexe am Tumor garnicht beteiligt sind. Abtragen des Tumor und des kleincystisch degenerierten linken Ovarium, Versorgung der Abtragungsflächen, Schluss der Bauchwunde in 3 Etagen.

In der Rekonvaleszenz erreichte die Temperatur (Rectalmessung!) 2mal die Höhe von 38,2° C. am 2. und 3. Tage, verblieb sonst stets unter 38,0° C. Die Bauchwunde heilte per primam, sodass die Patientin am 14. Tage aufstand und am 2. VII., d. i. am 17. Tage post operationem gesund entlassen werden konnte. (Die Temperaturkurve wird herumgereicht.)

Der Operationsbefund hatte also unsere Diagnose eines Ovarialcystom nicht bestätigt, sondern es fand sich ein vom Uterus ausgehender, diesem flachgestielt aufsitzender cystischer Tumor von reichlich Mannskopfgrösse mit dünnflüssigem, chokoladefarbenem Inhalt. Die weitere Untersuchung des Tumor ergab einen einzigen grossen Hohlraum, dessen Wandung zum grössten Teil nur eine Dicke von 2—3 mm besitzt. Die über dem Uterus gelegene Basis des Tumor zeigt eine Wanddicke bis 2½ cm in der Ausdehnung von etwa einer Handfläche. Die Aussenseite des Tumor ist mit Adhäsionsresten bedeckt, die Innenfläche zeigt eine unebene brüchige Beschaffenheit und ist offenbar durch zerfallende, in Nekrose begriffene Gewebsmassen gebildet. Durch die Höhle ziehen einzelne Spangen von dem gleichen unebenen, brüchigen Gewebe.

Die mikroskopische Untersuchung der Geschwulstteile ergab, dass die Tumorwandung aus fibromuskulärem Gewebe besteht, das nach der Innenfläche des Tumor hin jede Struktur verliert, keine Kerne mehr erkennen lässt und sich mit Eosin homogen färbt. Diesen homogenen strukturlosen Charakter besitzen auch die Stränge, welche durch das Lumen der Tumorhöhle ziehen.

Besondere Aufmerksamkeit verdient die auffallend geringe Gefässversorgung des Tumor. Mikroskopisch und makroskopisch lassen sich nur enge dünnwandige Gefässe nachweisen, und auch an der Stelle, wo der Tumor vom Uterus abging, finden sich nur spärliche und kleine Gefässdurchschnitte.

Weiterhin ist auffallend, dass die Gefässe nur eine dünne (2—3 mm dicke) äussere Wandschicht versorgen, an diese grenzt zentral sofort eine derb fibröse, fast gefässlose Zone, welche nur noch in den soliden Partien des Tumor (mit 2 cm Wandstärke) erhalten ist. Diese Art der Gefässversorgung scheint mir von besonderem Einfluss auf die Entstehung des cystischen Hohlraumes gewesen zu sein.

Nach dem ganzen Befund kann es nicht zweifelhaft sein, dass wir es zu tun haben mit einem cystischen Myom, welches, subserös gelegen, vom Fundus uteri ausging.

Der cystische Hohlraum ist nach dem makroskopischen und mikroskopischen Befund offenbar durch regressive Metamorphose der zentralen

Geschwulstmassen entstanden, wobei, nach dem mikroskopischen Verhalten zu schliessen, fibröse und muskuläre Partien in gleicher Weise zugrunde gingen. Es blieb noch eine Art von Kapsel bestehen von wechselnder Dicke. Diese Kapsel war aber so gleichmässig ausgebildet und so dick — zumeist 2—5 mm, nur an den unten rechts gelegenen Partien bis zu $2^1/_2$ cm Dickendurchmesser —, dass ein cystischer Charakter der Geschwulst deutlich ausgeprägt war und dass auch noch nach Eröffnung des Abdomen der Tumor für ein Ovarialcystom gehalten wurde, bis die weitere Freilegung den Tatbestand klärte.

Die Hauptursache für das Zustandekommen eines cystischen Myoms von der Art des beschriebenen, bilden wohl Ernährungsstörungen des primären Tumor. Es kommt dabei in erster Linie zu der nicht selten beobachteten serösen Durchtränkung des Myom, in weiterer Folge dann zur Erweichung und Einschmelzung. Die gleichzeitigen Verwachsungen der Tumoroberfläche mit den umgebenden Organen dienen wohl auch der Ernährung des Tumor. Das Bild hat grosse Ähnlichkeit mit den Erscheinungen bei Stieldrehung eines Ovarialtumor.

Vollkommen verschieden von dieser Art der cystischen Myome sind die sogen. lymphangiektatischen Myome, welche auf einer Dilatation der im Myom gelegenen Lymphräume beruhen. (Demonstration mikroskopischer Präparate.)

Zentrale Erweichung und Einschmelzung von Myomen mit Bildung förmlicher Cysten ist nicht sehr häufig. A. Martin (Verhandlungen d. deutschen Gesellsch. f. Gyn., 1888) beobachtete unter 205 Fällen von Corpusmyom 8mal cystische Degeneration, Charles Noble (Centralbl. f. Gyn., 1903, S. 249) unter 218 Fällen 5mal. Noch seltener sind die Fälle von mannskopfgrossen und grösseren gleichmässigen Cysten, die aus Myomen hervorgegangen sind. A. Martin beschreibt einen Fall von kolossalem cystischen Myom des Corpus uteri. Der Tumor war in seinem oberen Abschnitt eine grosse Cyste, in seinem unteren ein fast solider Tumor (Centralbl. f. Gyn., 1888, S. 90). Flatau operierte ein doppeltmannskopfgrosses, cystisch degeneriertes Myom bei einer 29jährigen Virgo. Mit Ausnahme eines 2 cm dicken Balges war das Myomgewebe völlig eingeschmolzen (Monatsschr. f. Geb. u. Gyn., Bd. XV, S. 125).

Die Differentialdiagnose zwischen solchen Cysten-Myomen und Ovarialcysten gilt allgemein als eine sehr schwierige Aufgabe, besonders wenn es sich um gestielte Myome handelt. Es kommen dabei die für Myome und Ovarialcysten allgemein geltenden Regeln zur Geltung, welche aber doch für manche Fälle, wie etwa in dem unseren, im Stiche lassen (vergl. A. Martin, Diagnostik der Bauchgeschwülste, Deutsche Chirurgie, Liefg. 45a, S. 196). Die von Pozzi (Lehrb. d. Gyn., 1892, S. 248) vorgeschlagene Probepunktion ist jedenfalls als durchaus unsicher und nicht ungefährlich zu verwerfen.

Für die Therapie bleibt es ohne Bedeutung, ob die Diagnose auf Ovarialcystom oder auf cystisches Myom gestellt wird, denn in beiden Fällen muss der Tumor unbedingt entfernt werden.

Herr A. Martin: **Über Myombehandlung.** (Erscheint unter den Originalien dieses Heftes.)

Diskussion.

Herr Lichtenauer: Den Ausführungen von Herrn Martin muss man im allgemeinen beistimmen. Ich möchte nur das eine bemerken, dass man meines Erachtens doch nicht soweit in der Bevorzugung des vaginalen Weges gehen sollte, dass dies auf Kosten des konservativen Vorgehens geschieht. Zweifellos hat der vaginale Weg vor dem abdominalen grosse Vorzüge, doch möchte ich darauf hinweisen, dass derselbe doch auch nicht ohne Schattenseiten ist. Dem eventuell auftretenden Bauchbruch bei der Laparotomie hält vielleicht die Blasenscheidenfistel die Wage, die trotz der sich immer mehr vervollkommnenden Technik doch hier und da eintritt. Darm- und Netzadhäsionen können nach vaginalen Operationen, sobald das Bauchfell eröffnet ist, ebenso gut eintreten als nach der Laparotomie. Ich möchte zum Schluss noch darauf hinweisen, dass Herr Martin seine Ansicht über den Schuchardtschen Schnitt anscheinend wesentlich modifiziert hat. Er dachte vor einigen Jahren anders über ihn und scheute vor allen Dingen bei Myomen die nicht unerhebliche Blutung aus demselben. Ich kann übrigens hinzufügen, dass Schuchardt selbst dies ebenfalls hervorhob und bei Myomen den Schnitt vermied. Es sei jedenfalls auf diese Gefahr hingewiesen.

A. Martin (Schlusswort): Gewiss sind Nebenverletzungen auch bei vaginalen Myomoperationen nicht ausgeschlossen. Zur Erklärung genügt schon die bekannte Tatsache, dass die Blasenwand ebenso wie die Darmwand bei Myomen unter dem chronischen Druck der Geschwulst sehr ödematös und zerreisslich wird und auch bei vorsichtiger Ablösung einreisst. Auch der Uterus wird infolge der Verlagerung namentlich bei multiloculären Myomen des Collum und des unteren Uterinsegmentes in Gefahr gebracht. Diese Verletzungen sind aber doch wesentlich selten und in der grossen Mehrzahl leichter zu heilen als die Bauchbrüche und die Verwachsungen der Bauchwand mit Netz und Darm, deren Entstehung nach der Laparotomie auch bei primärer Heilung nicht ausgeschlossen ist, ganz abgesehen davon, dass auch bei den abdominalen Operationen Blasen- und Ureterverletzungen augenscheinlich ebenso häufig vorkommen, wie bei den vaginalen. Seine jetzige günstigere Beurteilung des Schuchardtschnittes hat A. Martin schon in einer Mitteilung von 1902 eingehend dargelegt. Gerade bei den vaginalen Myomoperationen bewährt sich der Schuchardtsche Schnitt von Fall zu Fall immer mehr. Die überraschender Weise auch heute noch weit verbreitete Auffassung, dass die vaginale Myomoperation stets eine radikale sein müsse, soll hier noch einmal als nach A. Martins Erfahrung durchaus unbegründet zurückgewiesen werden.

Russische Gesellschaft für Geburtshülfe und Gynäkologie.

Sitzung am 17. I. 1903.

Vorsitzender: Prof. v. Ott.

Die Herren Schriftführer (Litschkus), Kassenführer (Straviński) und Bibliothekar (Zabololotski) verlesen den Jahresbericht über das vergangene Jahr. Die Anwesenden danken durch Applaus.

Prof. Fenomenow spricht über **die Anwendung des Adrenalins in der Gynäkologie.** Das Adrenalin ist, wie bekannt, ein Derivat der Nebenniere, das von Jokischi Tokamini und Th. S. Aldrich gleich-

zeitig erhalten wurde. In trockener Luft stellt das Adrenalin eine Substanz von kristallischer Beschaffenheit dar, die schwach alkalisch reagiert, in kaltem Wasser wenig, im heissem etwas mehr löslich ist. Mit Alkalien und Säuren bildet das Adrenalin Salze, die sich gut konservieren und die Eigenschaften des reinen Adrenalins behalten. Die Nebennieren, wie ihre Derivate, sind mit verschiedenem Erfolg bei der Addisonschen Krankheit, bei Rachitis und verschiedenen Blutungen aus der Leber, dem Magen und Uterus angewandt worden. Nach den Angaben von Reichert ist das Adrenalin von Nutzen beim Collaps nach Chloroformnarkose und bei Vergiftung durch narkotische Alkaloide. Ausserdem wird es mit Erfolg angewandt bei Augenkrankheiten, bei akuten Schnupfen, akuter und subakuter Laryngitis, Blutungen, Pharyngitis u. s. w. (Fletscher, Ingals, Emil Meyer). Speziell in der Geburtshülfe wurde das Adrenalin per os und als intrauterine Injektion bei Blutungen während der Geburt und nach derselben angewandt. · Vortr. benutzte bei seinen Versuchen das Adrenalinum muriaticum von Poehl und von Parke, Davis & Co. in der Lösung von 1 : 1000. Im bakteriologischen Sinne (betreffend die Sterilisation) erwies sich das Präparat von Poehl als besseres; was das äussere Aussehen betrifft (Klarheit und Farblosigkeit), waren beide Präparate gleich. Wie es auch a priori zu erwarten war, erwies sich die Wirkung des Adrenalins verschieden für die Schleimhaut der Vagina und des Uterus. Bei Benutzung von salzsaurem Adrenalin bei Exzision von Partien der Vaginalwand beobachtete Fenomenow weder Blässe der Schleimhaut, noch Verminderung der Blutung.

Bei Betupfung der Portio und des Cervikalkanals erzielte Vortr. bedeutende Verminderung der Blutung (bei Ausräumungen von Aborten führte man einen kleinen, in Adrenalinlösung getauchten Wattetampon auf eine Minute auch über den inneren Muttermund). Die rote Schleimhaut der Portio wurde bläulich, die ausgeschabten Stückchen farblos, die Blutung unbedeutend, sogar in den Fällen (Aborten), wo vorher nur die Einführung einer Sonde schon stärkere Blutabsonderung hervorrief. Dasselbe muss man auch von der Portio vagin. sagen. vor der Betupfung mit Adrenalin bluteten die Einschnitte in dieselbe heftig, nachher fast garnicht. Unter dem Einfluss von Adrenalin konnte man Schleimpolypen aus dem Uterus ohne jeglichen Blutverlust entfernen.

Die Polypen wurden dabei kleiner und farblos. Die Adrenalinlösung direkt in die Uterinhöhle hineinzubringen, wagte Vortr. bis jetzt nicht. Wie bekannt, ist die Lösung giftig; so erlebte man bei Einspritzung von einer Adrenalinlösung in die Urethra nach innerer Urethrotomie Ohnmacht und Konvulsionen. In dieser Hinsicht ist es notwendig, eine genauere Dosierung und eine mehr vollkommene Anwendungsmethode auszuarbeiten.

Um die Wirkung des Adrenalins auf das Peritoneum zu studieren, nahm Vortr. eine Reihe von Experimenten an Kaninchen vor. Unter Kokainanästhesie führte er bei allen nötigen antiseptischen Kautelen die Coeliotomie aus und betupfte das Peritoneum der evertierten Bauchwand während $^1/_2$ Minute mit der 1 : 1000-Lösung von Adrenalinum muriaticum. Die betupfte Stelle veränderte bald ihre Farbe, sie wurde hellbläulich. Diese Stellen wurden behufs mikroskopischer Untersuchung

exzidiert. (Diese Untersuchungen sind noch nicht beendet.) Unter der Einwirkung des Adrenalins veränderte sich die dunkelrote Farbe der Uterinhörner in eine hellblaue, die Blutung bei Einschnitten der Hörner hörte fast vollständig auf.

In den Fällen, wo eins der Hörner mit Adrenalin betupft wurde, das andere nicht, blutete das nicht betupfte bei Einschnitten sehr stark, das andere fast garnicht. Um die Wirkung des Adrenalins auf die Verwachsungen zu studieren, nähte Vortr. bei manchen Kaninchen die Uterinhörner an die Bauchwand. Diese Untersuchungen sind noch nicht bis zu Ende geführt.

Im grossen und ganzen glaubt Prof. Fenomenow, dass die Anwendung des Adrenalins in der Klinik beachtenswert ist, und dass ohne eine gemeinsame ernste Bearbeitung dieser Frage es schwer sei, jetzt schon zu sagen, welche Rolle das Adrenalin in geburtshülflich-gynäkologischer Praxis spielen wird.

II.

Referate

aus

geburtshülflich-gynäkologischen Gesellschaften.

Referent: Ph. Jung-Greifswald.

I. Gesellschaft für Geburtshülfe und Gynäkologie zu Berlin.

Sitzung vom 10. Juni 1904.

Nagel zeigt 1. rechtsseitige einkammerige Parovarialcyste von 33 Liter Inhalt von 52jähr. Pat., grösstes, bisher beschriebenes Exemplar;

2. Fibroma uteri von 5 kg Gewicht, abdominal entfernt;

3. fibromatösen Uterus, vaginal nach Enukleation vieler Knollen entfernt.

Blumreich zeigt doppelseitig nephrektomiertes Kaninchen mit Krämpfen.

B. zeigt dieses Tier, um die Behauptung Wolffs, dass bei nephrektomierten Tieren Konvulsionen nicht eintreten, zu widerlegen.

Diskussion: Wolff, Mackenrodt, Blumreich.

Mackenrodt zeigt 1. Uterus mit multiplen Abszessen, ausgegangen von einer anderwärts gemachten Vaginifixur.

Diskussion: Schaeffer, Olshausen, Mackenrodt.

2. Myom von der Grösse eines Uterus gravidus mens. VI—VII, vaginal bei einer herzkranken Frau entfernt.

Diskussion zum Vortrag Henkel: Beitrag zur konservativen Myomchirurgie. Mackenrodt, Nagel, Bumm, Bröse, Olshausen, Henkel.

Sitzung vom 24. Juni 1904.

Olshausen zeigt Pat., bei der er vor 14 Jahren linksseitige Ovariotomie gemacht hat. Jetzt grosser Bauchtumor und Tumor in der Narbe. Letzteren hält O. für ein Impfrezidiv von der früheren Operation.

Diskussion: Schaeffer.

Gottschalk zeigt Präparate von Endometritis exfoliativa mit ausgedehnten Blutgefässthromben in der ausgestossenen Schleimhaut und verweist auf einen gleichen von ihm im Juli 1903 vorgestellten Fall.

Schaeffer: Weitere Beiträge zur Händedesinfektion. Sch. sucht die Erklärung der ganz verschiedenen Versuchsresultate der einzelnen Untersucher in der abweichenden Versuchsanordnung. Zuverlässiger kann man an Glasperlen z. B. Antiseptica prüfen. Ein Antisepticum, das in 5 bis 10 Minuten auch nur die an Glasperlen angetrockneten Eiterbakterien mit Sicherheit tötet, gibt es nicht, viel weniger kann man Hände auf diesem Wege steril machen. Auch der Alkohol, wenn auch besser als alle anderen, ist kein zuverlässiges Antisepticum. Sch. empfiehlt Operieren mit trockener Alkoholhand und Abspülen mit 25—50 proz. Alkohol.

Diskussion: Strassmann, Koblanck, Blumberg (empfiehlt Sublamin), Bokelmann, Olshausen, Hartmann, Bumm, Schaeffer.

II. Fränkische Gesellschaft für Geburtshülfe und Gynäkologie.

Sitzung vom 30. April 1904.

Simon zeigt verschiedene Myome, bei denen nicht die Blutung, sondern sonstige Komplikationen, Störungen im Allgemeinbefinden etc. zur Operation zwangen.

Strauss zeigt Präparat von wahrscheinlich doppelseitiger Tubargravidität.

Rechts sicher Tubargravidität, links Bild des tubaren Abortes, doch muss die mikroskopische Untersuchung definitive Entscheidung bringen.

Reichold zeigt steinharten Ovarialtumor von Orangengrösse.

Hofmeier zeigt Präparat von wiederholter Schwangerschaft in derselben Tube.

(cfr. Verh. d. gynäkol. Sektion der Breslauer Naturforscher-Versammlung. 1904.)

Stoeckel: 1. Blasensteinoperationen bei der Frau.

St. empfiehlt unter Verwerfung der Harnröhrendilatation und des Operationscystoskopes bei Blasentumoren Sectio alta, bei Steinen die Kolpocystotomie.

2. Bauchdeckennaht. St. berichtet über eine Enquete, die er bei deutschen Chirurgen und Gynäkologen über diesen Punkt veranstaltet hat. Er selbst ist gegen jede durchgreifende Naht. Er würde empfehlen:

Peritoneum: Katgut fortlaufend.

Rectus: 2—3 locker geknüpfte Knopfnähte.

Fascie: Fortlaufend Katgut, 2—3 Silkwormknopfnähte.

Haut: Silkwormknopfnähte.

Schnitt durch den Rectus.

Bauereisen: Fall von Adenomyoma sarcomatosum (durch Laparotomie gewonnen). Beschreibung des Präparates.

Hofmeier: Zur operativen Behandlung der Gynatresien. (Erschien Zeitschr. f. Gyn. Bd. 52.)

Polano: Der Magenkrebs in seinen Beziehungen zur Geburtshülfe und Gynäkologie. (Erschien in den Würzburger Abhandlungen. 1904.)

Sitzung vom 2. Juli 1904.

Merkel zeigt 1. einen vaginal samt dem adhärenten Processus vermiformis entfernten myomatösen Uterus;

2. Präparat von einer rechtsseitigen Ovarialschwangerschaft.

Dauber zeigt Präparat von Uterusruptur. 28. VI para erlag am 11. Tage nach normalem Partus und Wochenbett der plötzlich auftretenden Blutung. Sektion: Ruptur von 10 cm Länge im linken Parametrium. Es fehlten post partum alle Symptome der schweren Verletzung.

Stoeckel zeigt 3 Präparate von Sactosalpinx purulenta duplex, die er per laparotomiam samt dem Fundus uteri entfernt hat.

Polano zeigt 1. Adenomyom des Corpus uteri, vaginal entfernt;

2. Myosarkoma corporis uteri.

Zuerst supravaginale Amputation, später, nach Erkennung der Malignität, Entfernung der Cervix.

Dauber: Indikation und Ausführung des Kaiserschnittes. Bericht über 30 Fälle von den letzen 15 Jahren (Würzburger Klinik): 16 konservative Operationen, 14 Exstirpationen.

Indikationen: 26 mal enges Becken,
3 mal Myoma uteri,
1 mal Eklampsie.

25 Kinder lebend entlassen,
26 Mütter lebend entlassen.

(Erscheint ausführlich.)

Bauereisen: Fall von Adhärenz der Placenta.

41. V para, die drei letzten Male starke Blutungen in der III. Geburtsperiode. Jetzt Wehenschwäche, deshalb Metreurynther, dann spontaner Partus. Nach 2 Stunden Credé in Narkose erfolglos, schwere manuelle Lösung. Exitus an Embolie. Bei der Sektion noch Reste der Placenta adhärent.

Mikroskopisch: Tiefes Eindringen der Zotten in die Venen der Muskulatur. Ursache wahrscheinlich chronische Endometritis.

Grünebaum: Fall von Lysolvergiftung.

Pat. trank aus Versehen ein Weinglas Lysol, Exitus nach 1 Stunde. Sektion: Verätzungen des Ösophagus und der Bronchien (Aspiration von Erbrochenem).

Simon: Vorfall der Blasenschleimhaut durch die Urethra mit sekundärem Verschluss eines Ureters. (Erscheint ausführlich im Centralbl. f. Gyn.)

III. Württembergische geburtshülflich-gynäkologische Gesellschaft.

Sitzung vom 16. Juli 1904.

Doederlein zeigt Pat., bei der er vor 1 Jahr mit Pfannenstiels suprasymphysärem Querschnitt den carcinomatösen Uterus exstirpiert hat. Er empfiehlt diesen Schnitt, den er in 150 Fällen angewendet hat.

Werner zeigt: Ausgetragene Schwangerschaft im rudimentären Nebenhorn.

Laparotomie nach Diagnose: Ektopische Schwangerschaft. Es fand sich die Uterushöhle leer, rechte Adnexe normal. Breit mit dem Uterus verbundener Fruchtsack mit ausgetragenem macerierten Kinde. Fruchtsack mit Fundus des normalen Uterus entfernt. Heilung. (Erscheint in Beiträgen z. Geburtsh. u. Gyn.)

Diskussion: Wagner, Werner.

Glitsch: Zur Pathogenese der Narkosenlähmung. Nach einer Laparotomie linker Arm schlaff gelähmt. Langsame Besserung und Heilung,

noch lange Beschwerden im Schultergelenk. Im Anschluss daran erörtert er die verschiedenen Möglichkeiten des Zustandekommens dieser Lähmungen.

Diskussion: Hofmeister, Steinthal, Doederlein, Walcher, Glitsch.

Steinheil zeigt 6 Wochen altes Kind mit Formveränderung des Scheitelbeins. (Wahrscheinlich Kephalhämatom mit Verknöcherungswall.

Sarwey: Zur Diagnostik in der ersten Hälfte der Schwangerschaft. (Erschien ausführlich im Centralbl. f. Gyn. No. 39.)

Schaller: Über Pruritus vulvae. Bericht über einen Fall bei einer 35jährigen Witwe, die trotz verschiedenster Behandlung an quälendem Pruritus litt. Ulcera und Kratzeffekte an den äusseren Teilen, innere Genitalien gesund, kein Fluor, Urin normal. Behandlung mit Medikamenten erfolglos, schliesslich Exzision der ganzen Vulva, seitdem (1½ Jahre) Heilung. Mikroskopisch ausser chronisch-entzündlichen Veränderungen negativer Befund.

Diskussion: Wagner.

Doederlein zeigt 6 abdominal exstirpierte Uteri in verschiedenen Graviditätsmonaten. 3mal gab Carcinom, 3mal Myom die Indikation.

IV. Britische gynäkologische Gesellschaft.

Sitzung vom 9. Juni 1904.

Ryall zeigte 26 Pfund schweres Myom, teilweise verkalkt, der Bauchwand adhärent, mit gutem Erfolg operiert.

Macnaughton-Jones zeigte eine Anzahl elektrothermischer Klemmen zur Blutstillung und erörtert die Vorzüge dieser Instrumente.

Diskussion: Routh, Smith, Hodgson, Aarons, Taylor.

Bishop: Verhütung postoperativer Bauchhernien. Bericht über 4 Fälle von Hernien unter über 350 Laparotomien. B. betont die Notwendigkeit der genauen Vereinigung von Peritoneum, Fascie und Haut. Er bespricht die verschiedenen Nahtmaterialien und ihre Sterilisierung.

Diskussion: Macnaughton-Jones, Ryall, John, Bishop.

Sitzung vom 14. Juli 1904.

Ch. Martin: Entfernung einer knöchernen Häkelnadel von 5 Zoll Länge aus der Bauchhöhle. Die Nadel war zur Herbeiführung eines Abortes eingeführt (es bestand aber keine Gravidität) und hatte nach Perforation des Uterus 14 Tage symptomlos auf der linken Fossa iliaca gelegen. Laparotomie. Heilung.

Jessett: Gangrän des Beines nach abdominaler Hysterektomie wegen Myoms von 28½ Pfund Gewicht. Bald nach der Operation wurde das Bein kalt, und es bildete sich eine Demarkationslinie über der Patella.

14 Tage nach der ersten Operation Amputation des Beines, Exitus nach 4 Tagen. Thrombose der Iliaca externa und Nephritis, die bei der ersten Operation nicht bestanden hatte.

Diskussion: Ryall, Smith, Macan, Scharlieb, Bell, Macnaughton-Jones.

Macnaughton-Jones: Accessorische Tube und ihre Beziehung zu Cysten des Ligamentum latum und Hämatosalpinx. (Erschien ausführlich im Journ. of Obst. and Gyn. of Brit. Emp. Sept. 1904. S. 212.

Aarons zeigte einen Uterus-Wischer, aus resorbierendem Material über einen Kupferdraht gezogen. Das Instrument soll die Schwierigkeit vermeiden, von der Playfairschen Sonde die Watte zu entfernen.

Ch. Martin zeigte 2 Fälle von Hypoplasia uteri.

Jessett zeigte myomatösen Uterus.

Macnaughton-Jones zeigte Schnitte von erkrankten Adnexen.

V. Geburtshülfliche Gesellschaft zu London.

Sitzung vom 1. Juni 1904.

Lokyer zeigte: Doppelseitiges primäres Ovarialcarcinom, mit Beteiligung beider Tuben, per laparotomiam mit gutem Erfolg entfernt.

Spencer zeigte Corpuscarcinom im myomatösen Uterus, auf abdomino-vaginalem Wege entfernt. Pat. ist $8^3/_4$ Jahre rezidivfrei.

Bland-Sutton zeigte myomatösen Uterus, im VI. Monat schwanger, durch Hysterektomie entfernt. Die Myome, in Degeneration begriffen, füllten das ganze kleine Becken aus.

Diskussion: Handfield-Jones, Eden.

Eden: Echinococcus der Tube. (Erschien ausführlich im Journ. of Obst. and Gyn. of Brit. Emp. Juli 1904. S. 19.)

Cullingworth und Clutton: Fall von Echinococcus der ganzen Bauchhöhle. (Erschien ausführlich im Journ. of Obst. and Gyn. of Brit. Emp. Juli 1904. S. 26.)

Diskussion: Malins, Clutton, Bland-Sutton, Taylor, Cullingworth.

Sitzung vom 6. Juli 1904.

Lewers zeigt Präparat von Corpuscarcinom im myomatösen Uterus. Erst bei der supravaginalen Amputation des Uterus war das Carcinom entdeckt worden, und deshalb musste die Cervix entfernt werden. L. will, um solchen Eventualitäten vorzubeugen, die myomatösen Uteri sofort nach der Exstirpation aufschneiden lassen, um ev. noch radikaler operieren zu können.

Diskussion: Spencer, Routh, Galabin, Scharlieb, Lewers.

Purslow zeigte Tubenmole und cystischen Tumor des Uterus.

Likes zeigte mehrere Variationen an der kleinen Fontanelle Neugeborener.

Tate zeigte Komplikation von Myom mit Ovarialcyste, von 71jähriger Pat. durch Operation gewonnen.

Doran und Williamson zeigte Präparat eines nekrotischen Uterus mit frischer Gravidität, 4—5 Wochen nach der letzten Geburt entfernt. Schon in der Schwangerschaft war eine Probelaparotomie gemacht, aber nicht durchgeführt worden. Im Wochenbett wurde dann der Uterus samt dem nekrotischen Myom der Vorderwand entfernt.

Diskussion: Routh, Butler-Smythe, Fairbairn, Doran.

Taylor zeigte Fibrom des Ovarium.

Pembrey und Smith: Freiliegender Fruchtsack in der Bauchhöhle eines Kaninchens. (Erschien ausführlich im Journ. of Obst. and Gyn. of Brit. Emp. Sept. 1904. S. 203.)

Diskussion: Routh.

Boxall: Akute Inversion des Uterus mit Spontanreposition. (Erschien ausführlich im Journ. of Obst. and Gyn. of Brit. Emp. September 1904. S. 209.)

Diskussion: Galabin, Spencer, Boxall.

VI. Geburtshülflich-gynäkologische Gesellschaft von Nord-England.

Sitzung vom 15. April 1904.

Fothergill: Pathologie des habituellen und inkompletten Abortes.

Beim habituellen Abort hat er stets Thrombose des intervillösen Raumes als Ursache des Abortes gefunden. Er hat die Idee gehabt, ob nicht etwa der

Gebrauch von Chlorkali in solchen Fällen die Gerinnungsfähigkeit des Blutes herabsetzen könnte. Beim unvollendeten Abort hat er manchmal die Eier noch nach langer Zeit unzersetzt im Uterus gefunden, in anderen Fällen glaubt er den Deciduazellen eine Art phagozytärer Wirkung auf das Gewebe des Eies zusprechen zu dürfen (? Ref.).

Hellier: Medizinische Indikationen zur Einleitung des Abortes.

Man muss mit der Indikationsstellung sehr vorsichtig sein. Bei Herzkrankheiten ist die Einleitung nicht immer indiziert, bei Lungentuberkulose und Geisteskrankheiten sprechen gewichtige Gründe gegen sie. Dagegen ist bei perniciöser Hyperemesis, bei gewissen Fällen von Chorea gravidarum und bei Nephritis oft der Abort indiziert.

Gemmell: Die Methoden des künstlichen Abortes. Die beste Zeit zur Einleitung ist vor dem Ende des IV. Monats. Die Methode am besten Dilatation mit Hegarschen Stiften, Curettage und Gazetamponade im Uterus unter den üblichen aseptischen Kautelen. Er berichtet über 6 eigene Fälle, die er mit verschiedenen Methoden behandelt hat.

Walter: Behandlung des inkompletten Abortes. W. stellt die abwartende der aktiven Methode gegenüber. Er fragt, ob man lieber der natürlichen Involution die Ausstossung überlassen oder in jedem Falle operativ die Reste entfernen soll.

Campbell: Behandlung des Abortes. Nach Erörterung der Prophylaxe bei drohendem Abort bespricht C. eine Behandlungsweise, die am besten in Dilatation und Ausräumung mit Finger oder Instrumenten besteht. Digitale Ausräumung ist oft notwendig, bei Blutungen muss eventuell tamponiert werden.

Diskussion: Roberts, Donald, Martin, Croft, Davies.

Sitzung vom 20. Mai 1904.

Favell zeigte 1. Blasenstein, 2. Hydrosalpinx.

Croft zeigte Ovarialtumor mit Stieldrehung.

Wright zeigte Cervix-Tuberkulose.

Thompson zeigte Cervix-Carcinom.

Grimsdale: Salpingooophorectomia duplex, postoperatives Verschwinden einer Struma.

Bei der 31jährigen Pat. wurden wegen Salpingooophoritis und Dysmenorrhoe beide Adnexe entfernt. Pat., die an Gravesscher Krankheit gelitten hatte, hatte nach 1 Jahr alle Symptome derselben, Exophthalmus, Struma, verloren. Er glaubt an einen Zusammenhang zwischen Ovarien und Schilddrüse.

Lea: Ovarialtumoren als Komplikation von Graviditât und Geburt. (Erscheint ausführlich im Journ. of Obst. and Gyn. of Brit. Emp. August 1904. S. 132.)

Diskussion: Hellier, Grimsdale, Croft, Wright, Sinclair, Martin, Wallace, Lea.

VII. Geburtshülfliche Gesellschaft zu Edinburgh.

Sitzung vom 11. Mai 1904.

Haultain: Maligne Komplikationen bei Uterusmyom. H. glaubt auf Grund seiner Erfahrung, dass maligne Erkrankungen des Uterus und Myome nur zufällig zusammentreffen und erstere durch letztere nur wenig ungünstig beeinflusst werden. Man kann aus diesem Grunde keine Indikation für radikalere Behandlung symptomloser Myome ziehen.

Ballantyne: Asepsis in der Geburtshülfe. Allgemeine Erörterungen, die nichts neues bringen.

VIII. Geburtshülflich-gynäkologische Gesellschaft zu Glasgow.

Sitzung vom 25. Mai 1904.

Kelly zeigte 2 Präparate von Extrauterin-Schwangerschaft. 1. Doppelte Ruptur der Tube; 2. Mole am Fimbrienende der Tube, an der es nach 10 Tagen zur dauernden Blutung kam.

Miller zeigte

1. Sactosalpinx haemorrhagica ohne Schwangerschaft,
2. Sactosalpinx serosa bei chronischer Becken-Peritonitis.

Kerr: Spontanruptur des schwangeren Uterus in der Narbe eines früheren Kaiserschnittes. 3 Jahre nach der Operation trat in der 30. Schwangerschaftswoche die Ruptur ein. Heilung durch supravaginale Amputation. Genaue Krankengeschichte.

Cameron: Grosse Mesenterialcyste:

Dieselbe lag im Netz, völlig getrennt von den normalen Genitalien. Genaue Kranken- und Operationsgeschichte.

Lindsay und Taylor: Hernia diaphragmatica.

Das Präparat stammt von einem 7 monatlichen Fötus. In der linken Zwerchfellhälfte war eine grosse Öffnung, durch die Magen, Duodenum, ein grosser Teil des Dünndarmes, Coecum, Colon ascendens und transversum, Milz und linker Leberlappen in den Thorax hinaufgestiegen waren. Linke Lunge zum Hilus komprimiert, Herz etwas nach rechts verdrängt.

IX. Amerikanische gynäkologische Gesellschaft.

29. Jahresversammlung in Boston, 24.—26. Mai 1904.

Clark: Behandlung der Gallensteine bei anderweitigen Bauch- und Beckenoperationen.

Nach Erörterung der Ätiologie und Symptomatologie der Cholelithiasis betont C., dass oft ganz symptomlos verlaufene Fälle plötzlich sehr gefährlich, ja tödlich verlaufen können, und empfiehlt daher, wenn schon aus anderen Gründen operiert werden muss, immer auch event. vorhandene Gallensteine zu entfernen. Er berichtet über 12 eigene Fälle.

Diskussion: Sutton, Edebohls, Dudley, Wells, Gordon, Vineberg, Baldy, Manton, Clark.

Webster: Ovarial-Schwangerschaft. (Erschien ausführlich im Amer. Journ. of Obst., Juli 1904, S. 28.)

Diskussion: Williams, Thompson, Davis, Smith.

Bovée: Urethro-Lithotomie. (Erschien ausführlich im Amer. Journ. of Obst., Juli 1904, S. 45.)

Diskussion: Browne, Noble, Ford, Mc. Monagle, Dickinson, Edebohls, Bovée.

Dickinson: Hypertrophien und Entzündungen um die Urethralmündung.

Nach Erörterung der Anatomie, besonders der periurethralen Gänge empfiehlt D. bei Entzündung derselben die Kauterisation, event. bei älteren Fällen die Exzision der vorderen Vaginalwand. Bei Prolaps oder klaffender Urethra event. Exzision oder Paraffin-Injektionen.

Van de Waker: Chirurgie der weiblichen Urethra. Nach allgemeinen Bemerkungen über den Einfluss von Erkrankungen der Harnröhre auf die der Blase und der Nieren, sowie den Zusammenhang derselben mit anderen Genitalleiden, besonders Prolaps, Dammrisse etc., bespricht Vortr. die Therapie im einzelnen. Er empfiehlt für Prolapse plastische Operationen, für die häufigen Strikturen Dilatation, für Karunkeln und Polypen die Exstirpation.

Diskussion: Watkins, Noble, Buckmaster, Smith, Emmet, Manton, Kelly, Gellhorn, Dickinson, Van de Waker.

Cragin: Pyelitis und Schwangerschaft. Pyelitis ist in der Schwangerschaft nicht selten, meist rechtsseitig. Differentialdiagnostisch kommen Appendicitis, Typhus, Salpingitis in Betracht. Die Ätiologie ist meist Ureterkompression mit nachfolgender Infektion. Der Urinbefund entscheidet die Diagnose. Die Behandlung ist eine medikamentöse, nur selten kommt Unterbrechung der Schwangerschaft in Betracht.

Diskussion: Dickinson, Noble, Davis, Smith, Fry, Kelly, Webster, Vineberg, Cragin.

Edebohls: Ein zweiter Fall von Eklampsie erfolgreich behandelt: Nieren-Dekapsulation behandelt.

Seinem ersten Fall fügt E. einen zweiten hinzu, der gegen Ende der Schwangerschaft von Eklampsie befallen wurde, mit fast völliger Anurie. Nach der Nierendekapsulation Besserung; nach 2 Tagen spontane Geburt von Zwillingen, von denen einer 4½ Monate nach der Geburt, ebenso wie die Mutter, bei gutem Wohlbefinden ist.

Diskussion: Fry, Vineberg, Cragin, Dickinson, Davis, Edebohls.

Davis: Primäre Naht von Cervixrissen. (Erschien im Amer. Journ. of Obst., September 1904, S. 377.)

Dickinson: Naht von Cervixrissen 5 Tage post partum. Die beste Zeit zur Naht von Cervixrissen ist 5 Tage post partum, weil dann schon die Rückbildung begonnen hat und die ganzen Teile für die Naht übersichtlicher sind. Sofort sollen Cervixrisse nur genäht werden 1. bei akuten Blutungen, die auf Ergotin und heisse Spülungen nicht stehen; 2. wenn der Sitz der Risse genau bekannt ist (z. B. Inzisionen); 3. wenn bei Dammnaht zufällig auch ein Cervixriss entdeckt wird.

Diskussion: Baldy, Byford, Smith, Cragin, Dudley, Edgar, Coe, Williams, Boldt, Gordon, Currier, Ford, Craig, Wakefield, Emmet, Watkins.

Edgar: Prophylaxe der Zerreissungen des Beckenbodens. (Erschien ausführlich im Amer. Journ. of Obst., Juli 1904, S. 49.)

Smith: Sofortige Dammnaht, Legung von Suturen, noch bevor der Damm reisst.

S. empfiehlt allen Ernstes, man solle, noch ehe der Kopf durchschneidet, 2 oder 3 Silkwormfäden unter der Vagina durchlegen, wobei der Zeigefinger in der Scheide, der Daumen im Rectum kontrolliert. Später, wenn die Placenta geboren ist, werden dann die Fäden geknüpft.

Diskussion: Coe, Cragin, Cushing, Emmet, Davis, van de Waker, King, Vineberg.

King: Einheitlichkeit der Becken- und Kopfmessung. Die bisher ungenauen und durch unsere heute üblichen Messmethoden nicht sicher bestimmbaren Becken- und Kopfmasse sollen durch ideale Durchschnittsmasse für alle normalen Fälle ersetzt werden, dann ist eine genaue Massbestimmung im einzelnen Falle unnötig. Zur Propagierung dieser Idee wird ein Komitee gewählt.

Ford: Nichtoperative Lokalbehandlung in der Gynäkologie. Weit entfernt, gegen das Operieren überhaupt Stellung zu nehmen, verlangt F. doch, dass für gewisse Zustände, besonders Neurasthenie, akute Infektionen, gewisse Formen von Verlagerungen eine verständige lokale, nichtoperative Therapie eingeleitet werden solle, durch die chronischen Genitalleiden am besten vorgebeugt wird.

Manton: Wert der konservativen Lokalbehandlung bei Beckenerkrankungen. M. tritt für nichtoperative Behandlung leichterer Entzündungen an Uterus, Adnexen und Beckenbindegewebe, Descensus und Prolaps der Adnexe etc. ein.

Coe: Vorbereitende Behandlung vor Operationen. C. hält es für wichtig, allen Operationen eine vorbereitende Behandlung vorausgehen zu lassen. Besonders bei entzündlichen Affektionen des Uterus, der Adnexe und des Beckenbindegewebes kann eine vorbereitende resorbierende Behandlung durch Resorption von Exsudaten, Erweichung von Narben, Heilung von Erosionen etc. die Operation sehr erleichtern. Vor grösseren Eingriffen ist eine Stärkung des Allgemeinzustandes von grossem Wert.

Diskussion: Goffe, Vineberg, Emmet, Gordon, Boldt, Currier Ford, Manton.

X. Geburtshülfliche Gesellschaft zu New-York.

Sitzung vom 12. April 1904.

Boldt: 1. Abdominale Totalexstirpation wegen puerperaler Sepsis. B. zeigt einen Uterus vor, den er bei einer 19jährigen Ipara im Wochenbett abdominal entfernt hat, da schwere septische Erscheinungen ohne jeden lokalen Befund bestanden. Aus der genauen Krankengeschichte ist hervorzuheben, dass Blutkulturen negativ waren. Bei der Operation 4 Wochen p. partum fand sich allgemeine eitrige Peritonitis. Exitus nach 1 Tag. B. glaubt, wenn die Frau früher operiert worden wäre, hätte sie gerettet werden können.

2. Grosse Sactosalpinx haemorrhagica infolge von Tubenschwangerschaft? Die klinischen Symptome sprachen für Tubengravidität, an dem Präparat sind sichere Zeichen für eine solche nicht zu sehen, es muss die Entscheidung der mikroskopischen Untersuchung vorbehalten werden.

3. Rupturierte interstitielle Schwangerschaft.

4. Rupturierte Schwangerschaft im linken Ligament.

(Kasuistische Mitteilungen ohne grösseres Interesse.)

Diskussion: Vineberg, Coe, Goffe, Grandin.

Brothers: Fibroma ovarii.

Goffe: Fibroma ovarii.

Kasuistische Mitteilungen mit genauer Krankengeschichte, die nichts Besonderes bringen.

Diskussion: Dickinson.

Crile: Blutung und Shock nach Bauch-Operationen. C. hebt die oft unüberwindlichen Schwierigkeiten der Differentialdiagnose beider Erscheinungen hervor, da die Symptome dieselben sind. Die Behandlung ist eine ganz ungleiche, fast jeder Autor empfiehlt ein anderes Mittel, Alkohol, Strychnin, Nitroglycerin, Digitalis etc. C. glaubt Alkokol und Nitroglycerin verwerfen zu sollen, Strychnin und Digitalis sind zu empfehlen, daneben Tieflagerung des Kopfes, Kochsalzinfusionen, Autotransfusion. Bei Blutungen hat sich Adrenalin 1 : 25000 subkutan gut bewährt.

Diskussion: Vineberg, Goffe, Le Roy-Broun, Coe, Dickinson, Boldt, Crile.

Minot: Implantation der Eier im Uterus. Zusammenfassende Darstellung der bisher bekannten Vorgänge bei der Eieinbettung, die nichts Neues bringt.

Edgar: Baden während der Menses.

(Erschien ausführlich im Am. Journ. of obst. Sept. 1904. S. 356.)

Diskussion: Goffe, Gordon, Mc. Monagle, Edgar.

Robb: Die Streptokokken in der Gynäkologie.

(Erschien ausführlich im Am. Journ. of obst. August 1904. S. 187.)

Noble: Indikationsstellung zur Operation der Uterusmyome. N. wendet sich gegen die Auffassung der Myome als absolut gutartige Tumoren. Er glaubt, dass sie zu Carcinoma cervicis Dispositionen schaffen, und berechnet an einer Statistik von 1188 Fällen verschiedener Autoren, dass

ein Drittel der betreffenden Patientinnen ohne Operation an Degeneration oder sonstigen Folgezuständen der Myome gestorben sein würde. Infolgedessen ist die Indikation zur Operation viel weiter zu stellen als bisher.

Diskussion: Williams, Mc. Monagle, Gordon, Davis, Thompson, Smith, Kelly, Noble.

Byford: Behandlung der Gonorrhoe. B. hebt die ungenügenden Resultate der bisherigen Behandlungsmethoden hervor und verlangt von einem Mittel, dass es schnell die Keime tötet, ohne bei der Anwendung dieselben in höhere Teile des Genitaltractus zu verschleppen. Er sieht diese Mittel in heissen Wasserinjektionen und Injektionen von Wasserstoff-Superoxyd.

Sitzung vom 10. Mai 1904.

Coe zeigte Präparat von Uterusruptur, hervorgerufen durch Perforation mit einem Dilatator vor einer beabsichtigten Abrasio. Ein Jahr vorher waren rechte Tube und Appendix entfernt und Ventrifixur gemacht. Nach der Perforation Laparotomie. Es fand sich ein grosser Riss im Uterus, rechtes Ovar atrophisch, links kleines Cystom. Totalexstirpation. Heilung.

Diskussion: Boldt.

Coe zeigte eine Niere, wegen akuter Pyelonephritis mit gutem Erfolge exstirpiert.

Brodhead: Geburtshindernisse infolge von fötalem Ascites. 18jährige Ipara konnte nicht spontan gebären. Nach Stellung der Diagnose durch Eingehen mit der ganzen Hand wird der Bauch des Fötus punktiert und nach Ablassen des Ascites die Frucht leicht extrahiert.

Diskussion: Stone, Dorman, Brodhead.

Boldt zeigte 1. Gallenblase mit 182 Gallensteinen, mit gutem Erfolge exstirpiert.

2. Grosses submuköses Fibromyom, kolloid degeneriert, ohne klinische Symptome.

Dorman: Die I-Gebärende in der geburtshülflichen Praxis. (Erschien ausführlich im Am. Journ. of obst. Sept. 1904. S. 414.)

Diskussion: Jewett, Edgar, Murray, Brodhead, Jacobus, Boldt, Stone, Oastler, Dorman.

XI. Gynäkologische Sektion der medizinischen Akademie zu New-York.

Sitzung vom 24. März 1904.

Harris: 1. Fall von rezidivierender Tubargravidität. H. hatte die betr. Pat. wegen akuter Blutung mit Erfolg operiert, 10 Monate später wieder Symptome von Extrauterin-Schwangerschaft. Diesmal rupturierte Tubenschwangerschaft links, Operation gut überstanden.

Diskussion: Brothers, Boldt, Polak.

2. Hämatome beider Ovarien. Erst wurde das linke Ovar exzidiert, dann rechts eine Blutcyste entleert, der Rest des Ovars erhalten. Allgemeine Bemerkungen über die Ovarialhämatome.

Boldt: 1. Fall von Bauch- und Genitaltuberkulose. Genaue Kranken- und Operationsgeschichte. Tuben, Netz und Ovarien waren tuberkulös;

2. Entzündung eines Meckelschen Divertikels, Appendicitis vortäuschend;

3. tuberkulöser Tubo-Ovarialtumor mit tuberkulöser Peritonitis. Abdominale Totalexstirpation und Heilung;

4. Fibrosarcoma ovarii;

5. vaginale Exstirpation wegen unstillbarer Uterusblutungen;

6. Ruptur einer Tubargraviditât in der 10. Schwangerschaftswoche.

(Kasuistische Mitteilungen.)

Sturmdorf zeigte 1. Pyonephrose nach Operation eines perityphlitischen Abszesses;

2. ein Myom und ein Sarkom des Uterus;

3. Salpingitis haemorrhagica.

Grandin: Postoperative Peritonitis. (Erschien ausführlich im Amer. Journ. of Obst. Juli 1904. S. 61.)

Diskussion: Murray.

Gollant: Gonorrhoische Peritonitis. (Erschien ausführlich im Amer. Journ. of Obst. Juli 1904. S. 65.)

Diskussion: Boldt.

XII. Gynäkologische Gesellschaft zu Chicago.

Sitzung vom 15. April 1904.

De Lee: 1. Uterus bipartitus cum vagina separata.

Die Pat. ist am Ende der Schwangerschaft mit Zwillingen, jeder in einem Horn; die Hörner sind ziemlich frei gegen einander beweglich. Die Vagina ist durch ein Septum geteilt, das Becken geräumig.

2. Spondylolisthesis. Demonstration einer Reihe von Tafeln von einem Fall von spondylolisthetischem Becken mit vielen Einzelheiten.

Sandberg: Syncytioma malignum, $5^3/_4$ Jahre nach der letzten Gravidität operiert. Der Fall war mehrere Jahre nach der Menopause entstanden, wurde abdominal operiert und war 8 Monate später noch rezidivfrei.

Ries: Angiom der Placenta. Genaue anatomische Beschreibung des Präparates.

Diskussion: De Lee.

Eastman: Klemmen und Kauterisation bei Appendektomie. (Erschien im Amer. Journ. of Obst. Juli 1904. S. 21.)

Diskussion: Harris, Goldspohn, Eastman.

Schmauch: Bösartiges vaginales Chorionepitheliom nach Geburt am normalen Ende, seine Ätiologie und Beziehung zu embryonalen Tumoren. Der Exitus war 10 Wochen nach der Geburt eingetreten. Metastasen in Nieren, Lunge, Milz, Gehirn. Uterus und Adnexe völlig frei. Histologisch: Langhanssche Zellen und Syncytium. Sch. fasst letzteres als Derivat der Langhans-Zelten auf, also als fötal.

Er wendet sich gegen Schlagenhaufers Theorie, der diese Tumoren als teratoid annimmt.

Sch. glaubt, dass normaler Weise die in den mütterlichen Organismus verschleppten oder einwandernden fötalen Mesoblastzellen durch Antikörper vernichtet werden und dass beim Fehlen solcher Antikörper Syncytiom entstehen kann durch Proliferation des fötalen Ektoblast.

Diskussion: Martin, Findley, Webster, Stahl, Wagner, Ries, Schmauch.

XIII. Geburtshülflich-gynäkologische Gesellschaft zu Washington.

Sitzung vom 18. März 1904.

Stone zeigt einen Uterussequester nach Chlorzinkätzung. Wegen Metrorrhagien Ätzung des ganzen Cavum mit konzentriertem Chlorzink, nach 8 Tagen Ausstossung des Sequesters.

Diskussion: Johnson, Miller, Ballock, Carr, Stone.

Kelley: Leber- und Lungenabszess nach Appendicitis.
(Erschien ausführlich im Amer. Journ. of Obst. August 1904. S. [illegible]
Diskussion: Cook, Lewis, Carr, Acker, White, Stone, Kelley.

Sitzung vom 1. April 1904.

Fry zeigte 1. puerperal-septischen Uterus mit vielen Abszessen (Sektionspräparat);

2. myomatösen Uterus;

3. Sectio caesarea und Hysterektomie im VII. Schwangerschaftsmonat wegen im Becken eingekeilten Myoms.

Stone: Resultate der Suspension des Uterus.
(Erschien ausführlich im Amer. Journ. of Obst. August 1904. S. 1[illegible]
Diskussion: Johnson, Fry, Jack, Sprigg, Carr, Miller, Bovée, Stone.

III.

Geburtshülflich-gynäkologische Mitteilungen aus anderen Gesellschaften und Vereinen.

Referent: Ph. Jung-Greifswald.

I. Gesellschaft der Charité-Ärzte in Berlin.

19. Mai 1904. Bumm: Über Behandlung gonorrhoischer Adnextumoren.

(Erscheint ausführlich in den Charité-Annalen.)

Diskussion: Martens, Bumm, Schaper.

Kayser: Polymastie. K. hat neben früheren 2 Fällen in der letzten Zeit wieder drei solche beobachtet, bei denen in der Axilla hühnereigrosse Nebenmammae bestanden. Alle 5 Fälle waren ohne Sekretion und ohne Ausführungsgänge. K. nimmt mit Leichtenstern eine atavistische Bildung an und glaubt, dass das slavische Element besonders zur Polymastie neige (Rekrutenbeobachtungen v. Bardelebens). Von seinen 4 Fällen betrafen drei Polinnen, zwei Oberschlesierinnen.

Diskussion: Ziehen.

Helmbold zeigt: 1. Ovarialschwangerschaft;

2. interstitielle Gravidität (genaue Kranken- und Operationsgeschichten);

3. Syncytioma malignum mit mikroskopischen Präparaten (Metastasen in Vagina und Lungen).

Hocheisen zeigt: Präparat von Metritis dissecans nach Sepsis puerperalis.

II. Ärztlicher Verein in Hamburg.

17. Mai 1904. Falk: Moderne Fragen der Wochenbettsdiätetik. F. empfiehlt, bei schlaffen Bauchdecken sofort post partum, sonst beim Aufstehen stets eine Leibbinde tragen zu lassen. Ferner lässt er vom 3. bis 4. Wochenbettstage an Übungen der Bauchmuskulatur (Bauchtanz!) ausführen, sowie willkürliche Kontraktionen der Beckenmuskulatur zur Stärkung des Beckenbodens. Die Diät besteht in kräftiger und reichlicher Kost, besonders

bei Stillenden. Ferner erörtert F. die Reinigungsmassregeln und die Prophylaxe gegen Weiterverschleppen von Infektionskeimen seitens der Pflegerinnen. F. lässt auch gesunde Wöchnerinnen womöglich 17—21 Tage liegen!

III. Naturhistorisch-medizinischer Verein in Heidelberg.

10. Mai 1904. v. Rosthorn: Uterussarkome und cystische Myome. R. berichtet über eine Reihe von Fällen von regressiver Metamorphose und sarkomatöser Degeneration in ursprünglich typischen Myomen. Er macht auf die relative Häufigkeit solcher Komplikationen bei Myomen aufmerksam und warnt davor, diese Geschwülste immer als gutartig zu betrachten. Auch die konservativen Operationen sind nur mit Auswahl indiziert. Die mikroskopische Diagnose, ob Myom oder Sarkom, kann sehr schwierig sein. Demonstration eines Falles von Schleimhautsarkom und eines Falles, bei dem die Schleimhaut gesund, aber die Hinterwand des Uterus in ein grosses Sarkom des kleinen Beckens einbezogen war. Der Ausgangspunkt des Tumors liess sich in letzterem Falle nicht mehr mit Sicherheit feststellen.

Schottlaender: Über mehreiige Follikel und mehrkernige Eizellen.

S. kommt auf Grund eingehender Untersuchungen zu dem Resultat, dass die sogen. „atypischen" Follikel nur zum Teil mehreiig seien, zum Teil enthalten sie mehrkernige Eizellen, deren Entstehung durch Abschnürung von Seiten gewucherten Bindegewebes wahrscheinlich ist. Ihre Bedeutung liegt auf dem Gebiete der Entstehung von Doppelbildungen und Mehrlingen. (Zu kurzem Referat ungeeignet. Ref.)

Kehrer: Mediastinaltumor bei Ovarialcarcinom. (Nicht näher berichtet. Ref.)

Kermauner: Geburtsfall bei Frakturbecken. Die betreffende Pat. hatte nach 4 normalen spontanen Geburten eine Beckenfraktur durch Verschüttung erlitten. Danach 5.—11. Geburt stets mit Kunsthülfe. Bei der 12. Gravidität sollte Frühgeburt eingeleitet werden. 8. Monat, Hydramnion, sehr schwache Wehen. Künstliche Blasensprengung, Wendung, Extraktion, totes Kind.

Das Becken war im vorderen Halbring gebrochen, leichte Exostosenbildung, Becken etwas um seine Querachse gedreht.

Es folgen allgemeine Erörterungen über Frakturbecken.

(Erscheint ausführlich.)

IV. Medizinische Gesellschaft in Kiel.

7. November 1903. Glaevecke: Über Vaporisation des Uterus. Nach Schilderung der Technik im Anschluss an Snegireff, Pincus und Dührssen berichtet Vortragender über 56 eigene Fälle: Unter 29 Fällen klimakterischer Blutungen 25mal voller Erfolg. G. bespricht die Indikation, die hauptsächlich gegeben ist bei klimakterischen Blutungen, bei Hämophilie, ev. bei Metritis und Endometritis chronica. Kontraindiziert ist das Verfahren bei Myomen, septischem Abort und Puerperalerkrankungen.

V. Verein für wissenschaftliche Heilkunde in Königsberg.

22. Februar 1904. Winter: Ursachen und Behandlung der Prolapse. Bei der Ätiologie spielt Heredität die Hauptrolle, besonders das erste Wochenbett ist gefährlich. Unter 243 Fällen waren nur 6 Nulliparae. Ausserdem kommen senile Involutionen in Betracht, Trauma nur als auslösendes Moment bei gegebener Disposition. (Unfallbegutachtung.) Der Beginn ist an Uterus oder Scheide oder beiden. Die Verhütung durch

sachgemässe Geburtsleitung (Dammrisse, Füllung von Blase und Mastdarm sind zu beseitigen).

Die Behandlung soll mit Pessaren nur dann geschehen, wenn nicht operiert werden kann. W. hat in 6 Jahren 350 Fälle operiert.

Scheidenplastik allein 113, Scheidenplastik mit Uterusoperation 235, Exstirpation von Uterus und Scheide 2 Fälle.

Vaginifixur ist relativ erfolgreich, aber nur in Climakterio anwendbar. Alexander-Adams hat zu viel Rezidive, Ventrifixur gibt die besten Resultate.

(Wird ausführlich veröffentlicht.)

VI. Physikalisch-medizinische Gesellschaft in Würzburg.

5. Mai 1904. Hofmeier zeigt Präparat von Tubenschwangerschaft, die sich auf derselben Seite innerhalb von 7 Monaten wiederholt hatte. Juni 1903 mit Colpotomia anter. linke Tube mit Ei entfernt, Abbindung mit Katgut, Zurücklassung des Ovarium. Februar 1904 schwere innere Blutung. Gravidität in der linken Tubenecke, dem Stumpf der früheren Operation. Corpus luteum rechts, wahrscheinlich äussere Überwanderung.

VII. Verein der Ärzte in Steiermark.

29. Februar 1904. Schauenstein berichtet 1. über Fall von 3maliger Sectio caesarea bei derselben Frau; rachitisch-plattes Becken, relative Indikation. Bei der III. Sectio caesarea Sterilisierung der Frau durch Exzision beider Tuben.

2. zeigt Embryome beider Ovarien mit vollständiger Abdrehung des einen vom Uterus infolge von Stieltorsion.

Das abgedrehte Embryom lag teilweise verkalkt im Douglas. Ernährung wahrscheinlich durch die Adhäsionen.

Diskussion: Gmeiner, Payr, Jurinka, Schauenstein.

25. April 1904. Knauer zeigt Zwillingsabort von 39jähriger VIII para.

Der eine Zwilling, vollkommen frisch, war 1 cm lang, etwa der 5. Woche entsprechend, der andere 6 cm lang, mumifiziert, etwa aus der 12. Woche. Es handelt sich entweder nur um einfache Zwillingsschwangerschaft oder aber möglicher Weise auch um eine Superfoetation.

Knauer zeigt ferner Präparat von ausgetragener Schwangerschaft im rudimentären verschlossenen Nebenhorn. Die Diagnose war richtig gestellt worden.

VIII. Wissenschaftliche Ärztegesellschaft in Innsbruck.

30. April 1904. Ehrendorfer zeigt 33jährige 0para, bei der er wegen Genitaltuberkulose die ganzen inneren Genitalien, ausgenommen die gesunden Ovarien, entfernt hat. Die Diagnose war aus dem Befund an der ausgeschabten Uterusschleimhaut und aus dem Befund von Tuberkelbazillen im Sekret gestellt. Bauchhöhle sonst frei von Tuberkulose. Es sind die stärksten tuberkulösen Veränderungen an der Cervix vorhanden, dann abnehmend in Corpus und Tuben, sodass E. den Fall als aszendierende isolierte Genitaltuberkulose auffasst.

IX. Medizinisch-pharmazeutischer Bezirks-Verein Bern.

10. Mai 1904. Scheurer: Demonstration einer grossen Vaginalcyste. 27jährige III para hatte seit langer Zeit Prolapsgefühl. Faustgrosse Cyste der vorderen Vaginalwand, vereitert (Bact. coli), kommuniziert durch feine Öffnung mit der Vagina. Ausschälung der Cyste, Heilung. Die Cyste war mit Granulationsgewebe, stellenweise mit Plattenepithel ausgekleidet.

Die Genese ist zweifelhaft. Abgesehen von Vaginaldrüsen oder Einstülpung der Vagina kommt nur der Gärtnersche Gang in Betracht. Sch. lässt die Frage der Histogenese für seinen Fall offen.

X. Gesellschaft praktischer Ärzte zu Riga.

7. Mai 1904. v. Erdberg: Die Erweiterung der Cervix nach Bossi. Vortr. beschreibt zunächst einen Fall von Eklampsie, bei dem er das Instrument von Bossi mit Erfolg anwandte: Muttermund für einen Finger kaum durchgängig, Erweiterung auf 9 cm in 30½ Minuten, ohne Einriss, Forceps, lebendes Kind. Vortr. gibt zu, dass die Dilatation nach Bossi nur eine Erweiterung, kein Verstreichen der Cervix macht, und empfiehlt daher Beendigung der Geburt mit der Zange, damit die Cervix sich nicht wieder kontrahieren kann. Wehen wurden durch das Bossische Instrument angeregt. Auf Grund eigener Beobachtung und der in der Literatur niedergelegten Fälle glaubt Vortr., dass die Methode Bossis vielfach gute Dienste leisten kann.

Diskussion: v. Knorre, Keilmann, v. Erdberg.

Buchanzeige.

Knapp, Ludwig, Der Scheintod der Neugeborenen. Seine Geschichte, klinische und gerichtsärztliche Bedeutung. II. klinischer Teil. Wien 1904. W. Braumüller.

Der erste, geschichtliche Teil der Arbeit ist vor 6 Jahren erschienen und wurde damals von der Kritik freundlich aufgenommen. Das jetzt vorliegende zweite Bändchen behandelt den klinischen Teil und ist B. S. Schultze gewidmet.

Als Grenze gegen den ersten Teil setzte Knapp das Jahr 1857 an, doch besteht trotz solcher Abgrenzung ein organischer Zusammenhang des ganzen Werkes, wie auch die vorhandenen Hinweise auf den dritten, gerichtsärztlichen Teil erkennen lassen.

In dem vorliegenden Band ist eine solche Fülle von Literatur und allenthalben von eigener Beobachtung verwertet, dass sich nur durch die weise Beschränkung auf das Wesentlichste und Wertvollste eine vollständige Bearbeitung des Themas in der übersichtlichen Anordnung und bei dem gebotenen Umfange (179 Seiten) erreichen liess.

Ich greife wenige Einzelheiten heraus, wenn ich z. B. auf die interessanten Mitteilungen verweise in dem Kapitel über „unmittelbare und spätere Folgen des Scheintodes". Gerade dieses Kapitel ist auch geeignet, die stete Fühlung des Werkes nicht nur mit der gesamten Geburtshülfe, sondern auch mit allen benachbarten Disziplinen erkennen zu lassen. Eine Reihe von später auftretenden nervösen Störungen und selbst psychischen Erkrankungen werden direkt oder indirekt auf Störungen im Geburtsverlauf zurückgeführt. Nach Langdon-Down z. B. hatte in rund 20 pCt. der Fälle von kongenitaler Idiotie, Asphyxie während und nach der Geburt bestanden. Hierher zählen ferner kongenitale Athetose und Chorea, verschiedene Formen cerebraler und spinaler Parese u. s. w.

Die umfangreichste Bearbeitung erfuhren sachgemäss die Prophylaxe und Therapie. Diese beiden Kapitel dürften wohl alles berücksichtigen, was sich heute zu dem Thema sagen lässt. In dem Abschnitt über Entwicklung

des nachfolgenden Kopfes erwähnt Knapp, es sei ihm mit Hilfe des Prager Handgriffes unter Anwendung der Walcherschen Hängelage wiederholt gelungen, bei nicht zu erheblichen Beckenverengerungen die Perforation zu umgehen. Ich möchte in Frage stellen, ob sich nicht solche Fälle für das Kind und vielleicht auch für die Mutter schonender durch den Wigand-Martinschen Handgriff erledigen lassen; jedenfalls unterbleiben bei Anwendung dieses Handgriffes die „unvermeidlichen, erheblichen Zerrungen im Bereich der Wirbelsäule und zwar insbesondere in deren Halsteil (St. 100)". Die Gefahr solcher Zerrungen veranlasst Knapp, für Beckenverengerungen leichtesten Grades die Applikation der Zange am nachfolgenden Kopf in Erwägung zu ziehen: dabei betont er jedoch selbst die Schwierigkeiten, welchen ein solches Vorgehen oft begegnet. Die Zangen-Extraktion des nachfolgenden Kopfes bei Hindernissen von Seiten der Weichteile, besonders bei der spastischen Striktur des nicht hinreichend erweiterten Muttermundes dürfte durch „die Gefahr, schwere Verletzungen zu setzen", genügend widerraten werden. Ein solches Hindernis ist gebotenen Falles wohl durch die Inzision der hindernden Weichteile zu beseitigen.

In der Behandlung des Scheintodes dürften sich nach Knapp für die Praxis die Verfahren von Schultze und von Silvester als die wirksamsten und die am meisten zu empfehlenden darstellen. Dabei verkennt jedoch Knapp nicht die Nachteile, welche gerade die Schultzeschen Schwingungen bei unrichtiger Ausführung so leicht im Gefolge haben, und die Gegner des Verfahrens kommen ausgiebig zu Wort. Gerade dieser Abschnitt zählt in seiner Vollständigkeit und klaren Übersicht wohl zu den besten des Buches, es wird sich über die viel umstrittenen Schultzeschen Schwingungen in solch knapper Form kaum objektiver schreiben lassen.

Es ist nur zu begrüssen, dass Knapp seinem ursprünglichen Entwurfe entsprechend das Werk in dem begonnenen Rahmen einer Monographie weiterführte und nicht dem Gedanken nachgab, Sonderdarstellungen einzelner in der letzten Zeit aktuell gewordener Fragen zu geben: An Sonderdarstellungen leidet unsere Literatur keinen Mangel, gute Monographien sind selten.

Hoffentlich erscheint in Bälde auch noch der III. gerichtsärztliche Teil, wir werden dann eine ebenso willkommene wie wertvolle Grundlage für das Studium aller einschlägigen Fragen und für Sonderbearbeitungen besitzen.

Anton Hengge-Greifswald.

Literatur-Verzeichnis.

I. Geburtshülfe.

Allgemeines.

Dworak, J., Die Typhusendemie in der Kgl. böhm. Landes-Gebär- und Findelanstalt in Prag 1902 und 1904. Wien. Klin. Rundschau. No. 37 u. 38.

Kraft, H., Die Indikationen und Mittel der Schwangerschaftsverhütung. Münch. med. Wochenschr. No. 39.

Williams, W., The introduction of clinical teaching of obstetrics in the united states. Amer. Journ. of Obst. September.

Abortus. — Geburtshülfliche Operationen. — Operationen im Wochenbett.

Coe, H. C., Immediate repair of the pelvic floor. New York med. Journ. 10. September.

Davis, E. P., Primary repair of laceration of the cervix uteri. Amer. Journ. of Obst. September.

Dührssen, A., Zur Behandlung der die Schwangerschaft und Geburt komplizierenden Tumoren, speziell der cystischen Ovarialtumoren. Deutsche med. Wochenschr. No. 42.

King, A., Elevation of the hips in the treatment of placenta praevia. New York med. Journ. 17. September.

Krupp, E., Ein Fall von Zangenoperation bei Zwillingen. St. Petersb. med. Wochenschr. No. 35.

Lockwood, Ch., Relative indications for cesarean section. Amer. Journ. of Obst. August.

Montgomery, E. B., Symphysiotomy in persistent mento-posterior (face) presentation. Amer. Journ. of Obst. September.

Nobl, E., Erysipelas neonatorum gangraenosum.

Norris, R. C., The ultimate results of induced labor for minor degrees of pelvic contraction. Am. Journ. of Obst. September.

Philbrick, J. C., Social causes of criminal abortion. Med. Record. 24. September.

De Seigneux, R., The instrumental dilatation of the cervix and orifice of the womb during pregnancy and Labour. Journ. of Obst. and Gyn. of Brit. Emp. September.

Veit, J., Über die Vermeidung der Perforation lebender Kinder. Münch. med. Wochenschr. No. 38.

Wood, W. C., Large fibroid of uterus complicating pregnancy, Porro-Operation. New York med. Journ. 10. September.

Physiologie und Pathologie der Schwangerschaft, der Geburt und des Wochenbettes.

Bacon, C. S., Heart disease as an obstetric complication. Journ. of Amer. med. Assoc. 3. September.

Boxall, R., Acute inversion of the uterus, spontaneous reposition. Journ. of Obst. and Gyn. of Brit. Emp. September.

Ewald, A. A., Blutungen nach der Geburt. Deutsche Praxis. No. 16.

Heil, K., Zur Kasuistik der Drillingsgeburten. Deutsche Praxis. No. 18.

Jvanoff, M. N., De l'étiologie, de la prophylaxie et du traitement des ruptures de l'uterus pendant l'accouchement. Ann. de Gynécol. August und September.

Kerr, J. M., Note on a new method of estimating the relative sizes of the maternal pelvis and foetal head. Journ. of Obst. and Gyn. of Brit. Emp. September.

Lewin, L., Über die Wirkung des Bleis auf die Gebärmutter. Berl. klin. Wochenschr. No. 41.

Little, H. M., A statistical study of pregnancy, labor and the puerperium. Amer. Journ. of Obst. September.

Rosenberg, J., Hemorrhage before, during and after labor. Amer. Journ. of Obst. August.

Schmorl, G. und *Geipel*, Über die Tuberkulose der menschlichen Placenta. Münch. med. Wochenschr. No. 38.

Sinnetamby, M., Placenta praevia. Journ. of Obst. and Gyn. of Brit. Emp. September.

Stengel, A., The heart and circulation in pregnancy and the puerperium. Univ. of Penna Med. Bull. September.

Sturmer, A. J., Three attacks of eclampsie occuring in a multipara. Journ. of Obst. and Gyn. of Brit. Emp. September.

Fötus. — Neugeborenes.

Doebeli, E., Grosse Pausen in der Säuglingsernährung. Corr.-Bl. f. Schweizer Ärzte. No. 17.

Dreifuss, A., Über einen Fall von offenem Meckelschen Divertikel. Münch. med. Wochenschr. No. 40.

Hartog, C., Ein neuer Fall von intrauteriner Skeletierung. Münch. med. Wochenschr. No. 39.

Ribbert, H., Epithelcysten zwischen Steissbein und Rectum bei einem Fötus. Virch. Arch. Bd. 178. H. 1.

Riese, E., Behandlung der Schenkelbrüche Neugeborener durch permanente Extension. Deutsche med. Wochenschr. No. 42.

Wintersteiner, Bemerkungen über Häufigkeit und Verbreitung der Blennorrhoea neonatorum. Wien. klin. Wochenschr. No. 37.

Ektopische Schwangerschaft.

Van Master, G., Two cases of ectopie pregnancy going to term. Amer. Journ. of obst. August.

Pembrey, M. S., und *Smith, G. B.*, On sacs containing foetuses and lying free in the peritoneal cavity of a rabbit. Journ. of Obst. and Gyn. of Brit. Emp. September.

II. Gynäkologie.

Allgemeines.

Asch, R., Diagnose und Behandlung der Ehegonorrhoe. Therapie d. Gegenw. Oktober.

Baumgarten, P., Experimente über die Ausbreitung der weiblichen Genitaltuberkulose im Körper. Berl. klin. Wochenschr. No. 42.

Coe, H. C., The value of local treatment preparatory to operation. New York med. Journ. 3. September.

Flanagan, J., Gonorrhoea in the male. New York med. Journal. 17. Sept.

Gross, L., Our knowledge of the therapy of gonorrhoea as it stands to day. Pacific med. Journ. August.

Herbst, A., Papillitis und Amenorrhoe. Wien. klin. Wochenschr. No. 37.

Robb, H., The streptococcus in gynecological surgery. Amer. Journ. of obst. August.

Uterus und Operationen an demselben.

Deutsch, J., Die Radiotherapie bei Gebärmuttergeschwülsten.

Edgar, J. C., Bathing during the menstrual period. Amer. Journ. of obst. September.

Hill, R. S., Some causes of menstrual disorders in the girl. New York med. Journ. 24. September.

Metcalf, F. und *Safford, H. E.*, Chorion-epithelioma malignum; report of a case in good health fourteen months after operation. Amer. Journ. of obst. September.

Shaller, S., Atmospheric pressure as a support to the uterus. Amer. Journ. of obst. August.

Smith, R., Adenomatous hyperplasia of the cervical gland appendage of Gartners duct. Amer. Journ. of obst. September.

Stein, A., Ein typischer Fall von Menstruatio praecox. Deutsche med. Wochenschr. No. 35.

Stone, J. S., The results of suspensio uteri in Washington. Amer. Journ. of obst. August.

Ovarien. — Tuben. — Ligamente.

Fedorow, J. J., Corpora libera in tuba in Fallopii. Ann. de Gynéco. September.

Macnaughton-Jones, *H.*, Accessory Fallopian tubes and their relation to broad ligament cysts and hydrosalpinx. Journ. of Obst. and Gyn. of Brit. Emp. September.

Derselbe, Sclerosis and cirrhosis of the ovaries as causes of adnexal pain and other symptoms. Journ. of Obst. and Gyn. of Brit. Emp. Sept.

West, *J. N.*, Ligaments of the uterus and their functions. Amer. Journ. of Obst. August.

Vulva. — Scheide. — Damm. — Beckenbindegewebe.

Charmalt, *Ch.*, The perineum and perineal body. Amer. Journ. of Obst. August.

Gellhorn, *G.*, Anatomy, pathologie and development of the hymen. Amer. Journ. of Obst. August.

Reed, *A. P.*, A case of epithelioma of the vulva. Amer. Journ. of Obst. September.

Bauchhöhle. — Bauchschnitt. — Scheidenbauchschnitt.

Craig, *D. H.*, Post-operative paresis. A further contribution to its prevention. Amer. Journ. of Obst. September.

Mayo, *W. J.*, The association of surgical lesions in ther upper abdomen. Pacific. med. Journ. August.

Stoner, *A. P.*, Some remarks upon pus collections in the female pelvis cavity and their treatment. Amer. Journ. of Obst. Sept.

Wiesinger, Zwei Fälle von akuter Pancreatitis mit disseminierter Fettnekrose, geheilt nach Laparotomie. Deutsche med. Wochenschr. No. 35.

Harnorgane. — Fisteln.

Bickenstett, *A.*, The intravesical separation of the urines coming from the two ureters as an aid to diagnosis in surgical disease of the Kidneys. Brit. med. Journ. 1. Okt.

Chandler, *G.*, Hypernephroma as a result of traumatism. Nephrectomy, Recovery. New York med. Journ. 3. Sept.

Goelet, *A. H.*, The position of the Kidney after nephropexy. Pacific med. Journ. August.

Lichtenstern, *R.*, Erfahrungen über Harnsegregation. Wiener klin. Wochenschrift. No. 39.

Lucas, *R. C.*, Two cases of renal calculus in which the X-Rays failed to indicate the presence of a stone. Brit. med. Journ. 1. Okt.

Sampson, *J. H.*, The pelvic ureteral sheath. Its relation to the extension of carcinoma cervicis uteri. Journ. of Amer. med. Assoc. 10. Sept.

Sampson, *J. H.*, Vesico-vaginal fistulae following hysterectomy for carcinoma cervicis uteri, with special reference to their origin and closure. Bull. of Johns Hopkins Hosp. September.

Strauss, *H.*, Über Nierenentlastung durch Schwitzen. Deutsche med. Wochenschrift. No. 34.

Suter, *F.*, Über den Harnscheider von Luys und die Ausscheidung von Indigo-Carmin durch die Nieren. Corr.-Bl. f. Schweizer Ärzte. No. 18.

Darm. — Hernien.

Cooke, *A. B.*, Pruritus ani. New York med. Journ. 3. Sept.

McCosh, *A. J.*, Appendicitis in children. Journ. of Amer. med. Assoc. 24. Sept.

Deaver, *J. B.*, Factors in the mortality of appendicitis. Journ. of Amer. med. Ass. 24. Sept.

Eisendrath, D. M., The anatomy and radical cure of inguinal hernia. Journ. of Amer. med. Assoc. 10. Sept.

Eller, J. M., The treatment of mucomembranous colitis by colostomy. New-York med. Journ. 10. Sept

Horsley, J. Sh., Excision of part of the ileum and all of the cecum and ascending colon. Ileum and transverse colon united by a new method. Journ. of Amer. med. Assoc. 10. September.

Kelley, Th., Abscess of the liver and the lung after appendicitis. Amer. Journ. of Obst. August.

Kennedy, R., On the remote results of operations for the radical cure of oblique inguinal hernia. Brit. med. Journ. 1. Oktober.

Mc Rae, The diagnosis of appendicitis. Should the appendix be removed when the abdomen is opened for other conditions. Journ. of Amer. med. Assoc. 24. September.

Sprengel, Die Bedeutung der Leukozyten für die Indikationsstellung bei akuter Appendicitis. Münch. med. Wochenschr. No. 37.

Stiler, H. J., The operative treatment of hernia in infants and young children. Brit. med. Journ. 1. Oktober.

Mamma.

Handley, S., On certain defects in the present operation for mammary cancer. Brit. med. Journ. 1. Oktober.

Jacobaeus, H. C., Paget's Disease und ihr Verhältnis zum Milchdrüsencarcinom. Virch. Archiv. Bd. 178. H. 1.

Rodman, W. L., Carcinoma of the mammary gland. Brit. med. Journ. 1. Oktober.

Narkose. — Anti- und Asepsis.

Ansinn, Ein neuer Infusionsapparat. Deutsche med. Wochenschr. No. 34.

Fromme und *Gawronsky*, Über mechanische Sterilisation der Gummihandschuhe. Münch. med. Wochenschr. No. 40.

v. Mikulicz-Radecki, Einiges über Naht und Nahtmaterial. Deutsche med. Wochenschr. No. 38—40.

Pfeilsticker, O., Apparat für sterilisierte physiologische Kochsalzlösung, stets fertig zum Gebrauch. Münch. med. Wochenschr. No. 38.

Watorek, A., Universalapparat für operative Asepsis als trocken sterilisierender Dampfdesinfektor. Münch. med. Wochenschr. No. 40.

Druckfehler-Berichtigung.

Im Litteratur-Verzeichnis von Heft 4 dieses Bandes ist auf S. 1061 bei Titel 6 von oben und auf S. 1063 bei Titel 2 von oben statt „*Mals*“ zu lesen „*Maly*“.

Verantwortlicher Redakteur: A. Martin in Greifswald.

Originalarbeiten.

LIII.

Aus dem I. anatomischen Institut in Wien.

Zur Anatomie und Entwicklungsgeschichte des Uterus unicornis.

Von

Dr. KARL NATANSON

Frauenarzt in Wien.

(Hierzu Tafel XXI—XXII.)

Arnold Paltauf hat in seiner Arbeit über Uterus unicornis 70 Fälle aus der Literatur zusammengetragen, 9 eigene Beobachtungen hinzugefügt. Ausser diesen Fällen sind meines Wissens noch 13 andere anatomisch untersuchte publiziert [1]), im ganzen daher 92 Fälle von Uterus unicornis beschrieben worden.

Da nun diese Missbildung des weiblichen Sexualapparates verhältnismässig selten vorzukommen pflegt, die Zahl der präzis beschriebenen Fälle gering ist, überdies die Meinungen der Autoren bezüglich des Zustandekommens derselben ziemlich weit auseinandergehen, halte ich die Veröffentlichung neuer Fälle für gerechtfertigt.

Dank dem gütigen Entgegenkommen der Herren Professoren Paltauf, Tandler, Hofrat Weichselbaum und Hofrat Zuckerkandl bin ich in der Lage, im nachstehenden über 14 Fälle von einhörniger Gebärmutter und einen Fall von angeborenem Tubendefekt zu berichten. Herr Prof. Tandler hat mir in liebenswürdigster Weise gestattet, einen von ihm in der Leiche zufällig gemachten Befund zu beschreiben und überliess mir ausserdem aus seinem Besitz einen sehr instruktiven Fall von angeborener Abschnürung der Tube. Herr Hofrat Zuckerkandl, in dessen Institut ich diese Arbeit machen durfte, gab mir bereitwilligst die Erlaubnis, drei im anatomischen Museum befindliche Präparate von Uterus unicornis zu verwerten. Herr Hofrat Weichsel-

[1]) Wittner, Exchaquet, Ritterbusch, v. Winckel, Tapie, Schaeffer, Josephon, Königsberg.

baum hatte die Güte, mir sechs im Museum des pathologischen Institutes aufbewahrte Fälle zur Verfügung zu stellen. Herr Prof. Paltauf erlaubte mir freundlichst, die im Museum des Krankenhauses „Rudolfstiftung" befindlichen vier Präparate zu untersuchen. Es ist mir eine angenehme Pflicht, allen diesen Herren für ihr gütiges Entgegenkommen, Herrn Prof. Tandler überdies für die wertvolle Unterstützung bei der Abfassung dieser Arbeit meinen verbindlichsten Dank auch an dieser Stelle abzustatten.

Mehrere Autoren[1]) haben versucht, eine Gruppierung der zahlreichen Missbildungen des weiblichen Sexualapparates nach verschiedenen Gesichtspunkten durchzuführen. Dem heutigen Stande der entwicklungsgeschichtlichen Forschung dürfte wohl v. Winckels Einteilung am besten entsprechen. Dieser Autor hat vorgeschlagen, Missbildungen des weiblichen Genitales nach den verschiedenen Entwicklungsstufen der Müllerschen Gänge in sieben Gruppen einzuteilen. Für die Entstehung des Uterus unicornis kommen nur die beiden ersten Stufen dieser Einteilung in betracht:

1. erster Monat: Bildung des Müllerschen Ganges im Urnierenepithel als solider Strang, an dem nur das Fimbrienende hohl ist;

2. zweiter Monat: Die Fäden werden hohl und treten in der Gegend der späteren Grenze zwischen Vagina und Uterus zum Geschlechtsstrang zusammen.

Der ersten Stufe entspricht — also im ersten Monat des embryonalen Lebens entsteht:

1. der vollständige Mangel beider Müllerschen Fäden, mithin der vollständige Mangel von Vagina, Uterus und Tuben;

2. der einseitige Mangel eines Fadens ohne jedes Rudiment; dann entsteht der Uterus unicornis sine ullo rudimento cornu alterius.

Der zweiten Stufe (4—8 Wochen) entspricht:

3. die vollständige Trennung beider Fäden: der Uterus duplex separatus, Vagina duplex separata;

4. die ausgebliebene Höhlung bei getrennten und vereinigten Fäden:

$$\text{Uterus solidus rudimentarius} \left\{ \begin{matrix} \text{duplex} \\ \text{bicornis} \\ \text{simplex} \end{matrix} \right\} \text{Vagina solida;}$$

[1]) Kussmaul, Fürst, Nagel, Gebhard, v. Winckel.

5. die teilweise Aushöhlung der getrennten oder vereinigten Fäden:

$$\text{Uterus rudimentarius} \left\{ \begin{matrix} \text{duplex} \\ \text{bicornis} \\ \text{simplex} \end{matrix} \right\} \text{partim excavatus;}$$

6. Uterus unicornis cum rudimento cornu alterius.

In diese letztere Unterabteilung lässt sich der zu beschreibende Fall einreihen. (Siehe Taf. XXI—XXII Fig. 1.)

Im Cavum abdominale einer den mittleren Lebensjahren angehörigen weiblichen Person liess sich folgender Mesenterialbefund erheben. Lage des Magens, der Leber, der Milz und der Därme normal. Ein grosser Recessus subcoecalis vorhanden, an dessen hinterer Wand ziemlich hoch aufwärts das Lig. suspensorium ovarii Waldeyer verfolgbar ist. Zwei Querfinger breit oberhalb des Randes der Darmbeinschaufel eine caudalwärts offene peritoneale Vertiefung, in deren Grunde das lateral vom Colon descendens verlaufende Ligamentum suspensorium erscheint. Dieses ist zirka 2 Querfinger lang, geht nach abwärts in das plumpe, längliche, verbildete Ovarium über und erscheint in der Region des Hilus als eine peritoneale Duplicatur derart an die Biegungsstelle des Colon descendens in die Flexura romana fixiert, dass die diesen Hilus und Peritoneum verbindende Serosafalte lateral von dem tiefen Recessus intersigmoideus cranialwärts verstreicht. Am cranialen Ovarialende, gerade an der Insertionsstelle des Lig. suspensorium, befindet sich eine zirka 2 cm hohe, $1^1/_2$ cm breite, mit einem caudalwärts geschweiften Rande versehene Peritonealfalte, deren lateraler Rand durch die Einlagerung des distalen Tubenstückes verdickt erscheint. Das vorhandene Stück der linken Tube ist zirka 4 cm lang, proximalwärts selbstverständlich blind endend, distalwärts mit einem Ostium fimbriatum, einer gut entwickelten Fimbria ovarica versehen. Zwischen den Fimbrien ist keinerlei Öffnung nachweisbar. Das Tubenrudiment ist stark geschlängelt, an einer Stelle nahe dem Ostium eine ziemlich tiefe Ausbuchtung tragend. Das Ovarium ausserhalb der Linea terminalis derart gelagert, dass sein pelviner Pol die Arteria iliaca externa medialwärts ein wenig überschreitet. Der craniale Pol setzt sich in eine Gefässfalte fort, welche in einem für die Kuppe des Mittelfingers zugänglichen Recessus paracolicus verschwindet. Die Falte enthält, wie auch der Untersuchungsbefund zeigt, die Arteria und Vena ovarica (Lig. suspensorium ovarii Waldeyer). Dort, wo das Ligament in das Ovarium übergeht, zieht von letzterem gegen den oberen Abschnitt des Colon sigmoideum eine peritoneale Duplikatur, welche die laterale Wand des Recessus intersigmoideus darstellt. Im Recessus intersigmoideus die Plica ureterica sinistra. Der Recessus reicht bis fast an den Darmbeinkamm aufwärts und ist geräumig. Am unteren Pol des Ovarium entsteht eine von der hinteren Peritonealfläche abhebbare Duplikatur, welche, caudalwärts und medialwärts ziehend, an die hintere Fläche der Blase gelangt und hier plötzlich in den Uterus übergeht. Diese Falte, welche in ihrem cranialen Abschnitt schmal, im weiteren Verlaufe breiter ist, scheint, speziell in letzterem, einige resistentere, tastbare Gebilde zu enthalten[1]). Die Falte zieht derart an der cranialen Seite der Plica ureterica vorüber, dass sie mit dieser nach unten und medialwärts konvergent ist. Dort, wo die dicke, eben beschriebene Partie der Falte beginnt, entfernt sich in cranio-lateraler Richtung eine schmale Peritonealduplikatur, traversiert die durch die Vasa iliaca hervorgerufene Vorwölbung

[1]) Dieselben erwiesen sich bei der mikroskopischen Untersuchung als verkümmerte Reste des Wolff'schen Körpers.

und verflacht sich oberhalb des Lig. Poupartii, in der Regio inguinalis verschwindend (Lig. teres). Tief unten entsteht von der lateralen hinteren Beckenwand, das Rektum umgreifend, nach rechts die Medianlinie überschreitend, die Plica Douglasii sinistra, um an der hinteren unteren Uterusfläche scharfrandig zu verschwinden.

Rechterseits entwickelt sich in dem beschriebenen Recessus subcoecalis ein voluminöses Lig. suspensorium Waldeyer, an dessen medialer Seite, von ihm zirka $^1/_2$ cm entfernt, die Plica ureterica dextra sichtbar wird. Unmittelbar unterhalb der Art. iliaca geht das Ligament in das Ovarium über, welches medial- und ventralwärts von dem Gekröse der Tube umgriffen erscheint. Die Implantationsstelle der Fimbria ovarica am cranialen ovarialen Pol liegt in der Höhe der Linea terminalis.

Die rechte Tube ist sehr lang, vielfach vorgebuchtet, vor allem knapp vor ihrem Fimbrienende, das normal aussieht. Die Tube geht, der rechten Beckenwand entlang verlaufend, in den Uterus über, der einen beiläufig drehrunden, vollkommen der rechten Beckenhälfte angehörigen, nach aufwärts sich verjüngenden Körper darstellt. Entstehend am cranialen Ende des Uterus, entwickelt sich, nach vorne ziehend, eine mächtige peritoneale Falte, Lig. teres, nach aufwärts und hinten die Tube, nach aufwärts, lateral und hinten das Lig. ovarii proprium. Die Distanz zwischen der Implantationsstelle der vorhin beschriebenen, von links mündenden Falte bis zur Implantationsstelle der rechten Tube beträgt zirka 5 cm. Hebt man das Ovarium ab, so sieht man, dass an der hinteren Fläche des Uterus das Lig. ovarii proprium noch ein Stück weit caudalwärts verfolgbar ist. Das Lig. latum dextrum + parametranem Bindegewebe ist äusserst kurz; es gelingt, bei starkem Ziehen die rechte Uteruskante zirka daumenbreit von der lateralen Beckenwand zu entfernen. Die rechte Douglassche Falte, gegenüber von der Implantationsstelle der linken entstehend, zieht, undeutlich von der lateralen Beckenwand abgehoben, in ganz kurzem Bogen zu dieser und verschwindet. Die Plica ureterica dextra ist bis gegen das Parametrium hin verfolgbar und tritt in dieses derart ein, dass seine Eintrittsstelle, soweit dies ohne eine Präparation sichtbar ist, in derselben Höhe, wie die Implantationsstelle der rechten Tube zu liegen scheint. Die Fossa hypogastrica dextra, ebenso wie die sinistra, ist deutlich ausgeprägt. Die Harnblase erscheint halb gefüllt, nach rechts verzogen. Das Cavum vesico-uterinum ist gegen das Cavum recto-uterium linkerseits fast gar nicht geschieden, nur an dem medialen Abschnitt durch die vorhin beschriebene lineare Falte getrennt. Rectum normal, in seiner Pars ampullaris stark ausgedehnt. Douglas tief.

Nach Entfernung der Darmschlingen sieht man, dass beide Nieren gleich gross sind, an normaler Stelle sich befinden und Ureteren von gleicher Stärke entspringen lassen. An dem im Zusammenhang mit dem Beckenboden herausgenommenen Genitale lassen sich nun folgende Befunde feststellen. An der hinteren Kommissur der normalen Vulva befindet sich eine kleine Narbe. Damm schmal. Die ziemlich weite, mit glatter, wenig gewulsteter Schleimhaut ausgekleidete, $8^1/_2$ cm lange Vagina wurde von hinten eröffnet. Portio ziemlich klein, liegt nicht in der Axe der Scheide, sondern ist in dieselbe von rechts oben her implantiert. Vorderes Scheidengewölbe nur angedeutet, hinteres ziemlich flach. Der äussere Muttermund bildet einen etwas über 1 cm langen, schräg gestellten Spalt, der von links vorne nach rechts hinten zieht und Einkerbungen (Lacerationen?) aufweist. An dem frei präparierten Uterus lassen sich bei der Besichtigung von aussen zwei Abschnitte unterscheiden, von einander abgegrenzt durch die Ansatzstelle der vorhin beschriebenen Falte, welche, vom linken Ovarium kommend, zum Uterus zieht.

Der Längsdurchmesser dieses unteren Stückes, gemessen vom Orif. uteri externum bis zur Einsattelung zwischen dem plumpen oberen Uterusabschnitte und der Falte, beträgt 40 mm.

Oberhalb dieser Einsattelung liegt der zweite Teil des Uterus von der beschriebenen drehrunden Form. Am medialen oberen Pol dieser Uteruspartie ist die Implantationsstelle der rechten Tube sichtbar. Im Bereiche der unteren Uteruspartie sieht man noch die Ansatzstelle der beiden Ligg. sacrouterina.

Das linke Lig. rotundum, von gleicher Stärke wie das rechte, verbreitert sich ein wenig fächerförmig im Bereiche der vorhin erwähnten Reste des Wolffschen Körpers und gelangt mit seinem Hauptabschnitt an das schon beschriebene muskuläre Stratum, welches als Rudiment des linken Uterushornes anzusehen ist. Die Distanz von der Einstellung am Uterus bis zur Implantationsstelle des Lig. rotundum beträgt ca. 6 cm.

Das Uteruslumen zeigt nach Eröffnung von der rückwärtigen Wand aus deutlich 2 Abschnitte, welche bezüglich der Richtung ihrer Achse different sind und sich bezüglich ihrer Grenze derart verhalten, dass die zwischen beide Abschnitte gelegte Linie noch in den Bereich der Cervix fällt.

An der Knickungsstelle selbst oder unterhalb derselben ist nirgends der Eintritt der linken Tube, respektive des linken Uterushorns konstatierbar. Die äusserlich sichtbare Implantationsstelle des linken Uterusrudimentes liegt entsprechend der beträchtlichen Dicke der Uteruswand ca. 16 mm oberhalb des Scheitels der Knickung. Der untere Abschnitt — entsprechend der Cervix — zeigt mächtige Plicae palmatae, vor allem im Bereiche der vorderen Wand. Im Aufbau der Plicae ist keinerlei Unregelmässigkeit oder Deviation der Achse bemerkbar.

Die Form der oberen Partie der Uterushöhle gleicht einem platten, nach aufwärts sich ziemlich stark verjüngenden Sack, dessen anterio-posteriorer Durchmesser äusserst gering, dessen transversaler Durchmesser ca. 13 mm beträgt. Die Verjüngung ist derart, dass die mediale Kante der Uterushöhle in der Richtung der Achse des Uterus fortläuft, währenddem die laterale bogenförmig abweichend sich medialwärts wendet und das Ostium tubae uterinum erreicht. Wie aus der Beschreibung des Uterusäusseren ersichtlich war, endete ja die Tube an der medialen Kante des plumpen rechten Uterushornes.

Aus der Weite der Uterushöhle, sowie aus der Mächtigkeit der Muskulatur lässt sich wohl der Schluss auf eine stattgehabte Gravidität ziehen. — Das Tubenrudiment besitzt ein normales Lumen, die Schleimhaut ist anscheinend normal in Längsfalten gelegt.

Bei der Präparation des parametranen Bindegewebes rechterseits weist sowohl der Ureter als auch die Art. uterina, wenn man von der engen Anlagerung dieser Gebilde an die rechte Beckenhälfte absieht, normale Verhältnisse auf.

Linkerseits liegt die Durchbruchsstelle des Ureters durch das parametrane Bindegewebe tiefer als rechts, der Ureter wird hier von einer sehr schwachen Arteria uterina traversiert, welche knapp oberhalb des Orif. uteri externum an den Uterus herantritt, sich hier in einen Ramus uterinus und vaginalis teilt.

Der Ramus uterinus geht direkt fast in der Höhe seiner Entstehung in den Ramus anastomaticus der mächtigen Art. ovarica über.

Die Präparation, sowie die mikroskopische Untersuchung der an der linken Kante des Uterus an der Stelle der bebeschriebenen Einsattelung abgehenden Falte ergibt nach dem

reichlich hier vorhandenen Stratum musculare und dem Aufbau desselben, dass hier ein lumenloses Uterusrudiment vorhanden ist. Es handelt sich demnach um einen Uterus unicornis dexter cum rudimento cornu sinistri und ein persistentes Stück der linken Tube, also nach der Einteilung v. Winckels um eine Entwicklungshemmung zweiter Stufe, entstanden zwischen 4. bis 8. Woche des embryonalen Lebens.

Die hier erhobenen Befunde lassen sich folgendermassen entwicklungsgeschichtlich erklären. Von den beiden Müllerschen Gängen sind die distalen Stücke, soweit sie Vagina und unteres Stück der Cervix bilden, untereinander normalerweise verwachsen. Knapp unterhalb der Stelle, welche dem zukünftigen Orificium uteri internum entspricht, hat die normale Verwachsung der beiderseitigen Müllerschen Gänge aufgehört. Der rechte Müllersche Gang ist normaler Weise zum rechten Uterushorn und zur rechten Tube fortgebildet. Vom linken Müllerschen Gang hat sich das proximalste Stück zum Ostium fimbriatum mit dem anschliessenden Tubenrest in normaler Weise ausgebildet. Das daran anschliessende Stück des Müllerschen Ganges bis an jene Stelle, wo er von der Genito-Cruralfalte gekreuzt wird, ist spurlos verschwunden, während sich von dem daran anschliessenden Stück, das ist von der Überkreuzung mit der Genito-Cruralfalte bis zur Vereinigung mit dem rechten Müllerschen Gang, Rudimente nachweisen lassen in Form des vorhin beschriebenen muskulären Stratums, das als Rudiment des linken Uterushornes aufzufassen ist.

Fall II. Uterus unicornis dexter (Handmuseum der I. anat. Lehrkanzel), siehe Taf. XXI—XXII Fig. 2.

An dem Genitale einer virginalen Person lässt sich folgender Befund erheben. Vagina, Uterus und Adnexe liegen frei präpariert vor. An dem Uterus lassen sich zwei Teile, welche voneinander durch eine zirkuläre Furche geschieden sind, unterscheiden: eine untere plumpe Hälfte, der die Vagina anhaftet, und eine obere, welche sich knapp oberhalb der Furche in zwei Abschnitte teilt. Die linke Hälfte ist drehrund, stark nach links abgebogen und geht cranial- und lateralwärts in die Tube über: linkes Uterushorn. Die rechte Hälfte stellt einen platten, ca. 1 cm breiten Strang vor, der knapp oberhalb der beschriebenen Furche entspringt, fast horizontal nach rechts zieht. Nach einem Verlaufe von ca. 1 cm verdickt sich das strangförmige Gebilde zu einem bohnengrossen harten Körper, an dessen rechtem, etwas zugeschärftem Ende eine lange Tube entspringt: rechtes Uterushorn.

An den Implantationsstellen beider Tuben sieht man deutlich die Ursprungsstellen je eines Lig. teres von anscheinend gleichem Kaliber. Etwas unterhalb der Tuben entspringen die Ligg. ovarii propria. Die Ovarien sind klein, besitzen eine Reihe von Cicatrices.

Bei der Eröffnung des Genitalschlauches zeigt sich eine mit groben Runzeln versehene Vagina, stark entwickelte Columnae rugarum, ein tiefer Fornix vaginae. Portio queroval, Orificium uteri externum klein, rundlich. Die Plicae palmatae beider Cervixwände sind deutlich ausgeprägt und zeigen keine Deviation nach der einen oder anderen Seite.

Der Cervikalkanal ist unverhältnismässig weit. Er setzt sich nach links in das schon beschriebene linke Uterushorn fort. Das in diesem Horn vorhandene Uteruslumen ist spaltförmig und geht am Ostium tubae internum in das der Tube über. Tubenschleimhaut längsgefaltet, normal. Es gelingt nicht, irgendwelchen Ausgangspunkt eines eventuell im rechten Uterusrudiment vorhandenen Lumens aus der beschriebenen Uterushälfte zu finden. Bei der Sondierung und Eröffnung der rechten Tube zeigt es sich, dass diese vollkommen durchlässig, mit normaler Schleimhaut ausgekleidet, an jener Stelle blind endet, an welcher an dem vorhin beschriebenen bohnenförmigen Uterushornrudimente das Lig. teres inseriert.

Es handelt sich demnach hier um einen Uterus unicornis sin. cum rudimento cornu dextri. Dieses rudimentäre Horn ist in seinem medialen Abschnitt durch einen platten Bindegewebsstrang, in seinem lateralen Abschnitt durch eine massive Anhäufung glatter Muskulatur repräsentiert. Ein Lumen des rechten Uterushornes ist nicht vorhanden.

Fall III (Musealpräparat des Anat. Institutes No. 416), Uterus unicornis dexter.

Es ist nur der obere Teil der Vagina, des Uterus und seiner Adnexe vorhanden. An dem Uterus sieht man rechts und links eine deutliche Einkerbung, oberhalb derselben deviiert der Hauptanteil des Uterus nach der rechten Seite in Form eines plattrundlichen, spitz zulaufenden Körpers, der sich in eine am abdominalen Ende entzündlich veränderte Tube fortsetzt. An der Ursprungsstelle der Tube sieht man noch deutlich die Insertionsstelle des Lig. rot. Von dem eben beschriebenen rechten Uterushorn zieht ca. 1 cm oberhalb der Furche nach links ein bandförmiges, in seinem freien oberen Rand etwas verdicktes Gebilde, das sich, fast horizontal verlaufend, nach links und aussen begibt. Nach einem Verlaufe von ca. 4 cm teilt es sich in 2 Stränge, von denen der eine gegen den medialen Pol des Ovarium, der andere nach vorn und aussen zieht. Der erste ist das Lig. ovarii proprium, der zweite das mächtig entwickelte Lig. rot. uteri, welches, soweit dies am Alkoholpräparate bestimmbar ist, stärker entwickelt erscheint, als das rechte.

Bei der Eröffnung der Uterushöhle zeigt sich ein weiter Cervicalkanal mit normalen Plicae palmatae, der sich nach aufwärts in eine weite Höhlung — dem rechten Uterushorn allein angehörend — fortsetzt. An seinem proximalen Ende sieht man das Ostium tubae uterinum. Ein nach links hin gegen das rudimentäre Uterushorn sich öffnender Kanal ist nicht nachweisbar. Die beiden Ovarien sind gross, ziemlich glatt. Es handelt sich also hier um einen Fall von Uterus uniornis dexter mit einem Rudiment des linken Hornes.

Dieses reicht nämlich von der Seitenkante des Uterus, als strangförmiges Gebilde verlaufend, bis zur Abzweigung des Lig. rotundum und ovarii proprium. In dem dreieckigen Feld, welches nach vorne und oben durch das Lig. rotundum, nach hinten unten durch das Lig. ov. propr. und die Linea alba ovarii, seitwärts von dem freien Schnittrand des Lig. latum begrenzt wird, lässt sich eine ganz seichte, am lateralen Ende des Uterushornrudiments entspringende Falte verfolgen, deren Substrat eine dünne

Bindegewebsansammlung bildet. Lateralwärts wird diese Falte höher, biegt nach hinten und unten um und erreicht, den pelvinen Ovarialpol umgreifend, die hintere Ovarialfläche. Hebt man den lateralen, breiten Abschnitt dieser dünnen peritonealen Duplikatur auf, so lassen sich deutlich die Gänge eines Epoophoron nachweisen. Diese Falte repräsentiert das Rudiment der linken Tube, doch lassen sich mikroskopisch keine für die Tube charakteristischen Elemente in derselben mehr nachweisen.

Fall IV (Musealpräparat No. 417). Uterus unicornis sin.

Virginales Genital einer adoleszenten Person. Vagina stark gefaltet. Beide Columnae rugarum mächtig entwickelt. Der Uterus schmal, geht in seinem oberen Abschnitt in einen verhältnismässig plumpen, nach links gerichteten Körper über, an dessen oberem Ende man die Tube entspringen sieht. Ungefähr $1^1/_2$ cm unterhalb der Ursprungsstelle der linken Tube zieht vom rechten Uterusrand ein strangförmiges, mit einem freien, oberen, vom Peritoneum umgebenen Rand versehenes Gebilde fast horizontal nach rechts aussen. Dieses spaltet sich nach einem Verlaufe von ca. 3 cm in das Lig. ov. prop. und in das Lig. rot. uteri. Von einer Tube ist auf dieser Seite nichts zu sehen, nur im Bereiche des vor dem Ovarium gelegenen Abschnittes des Lig. latum sieht man an der Vereinigungsstelle des Lig. ov. propr. mit dem runden Mutterbande eine äusserst niedere Falte, welche distalwärts bis über den pelvinen Pol des Ovarium verfolgbar ist. An dieser Stelle sieht man 2 kleine grübchenförmige, von einer faltigen Schleimhaut umgebene Einziehungen, welche nach ihrer Lage und im Zusammenhang mit der eben beschriebenen Falte als Rudiment der Tubenfimbrien angesehen werden können. Die Falte selbst stellt wohl den letzten Rest der rechten Tube dar. Das linke runde Mutterband von gleicher Stärke, wie das rechte. Bei Eröffnung des Uterus sieht man eine infantile Cervix und eine nur dem rechten Horn angehörige Uterushöhle. Linke Tube normal.

Es handelt sich demnach hier um einen Fall von Uterus unicornis sin. mit einem strangförmigen Rudiment des rechten Hornes bei einem virginalen infantilen Individuum.

Fall V. Uterus unicornis dexter (Musealpräparat des pathologischen Institutes No. 3770).

Abgang des rudimentären linken Uterushornes ca. 1 cm unterhalb der Spitze des rechten Hornes. Insertionsstelle des Lig. rotundum beiläufig 1 cm links von der Uteruskante. Vor der Insertionsstelle die Tube sehr dünn, anscheinend nur im lateralen Abschnitt vorhanden. Beide Ovarien dem infantilen Typus entsprechend.

Fall VI. Uterus unicornis dexter (Musealpräparat des pathologischen Institutes No. 3351).

Auf der linken Seite weit draussen ein freies Tubenrudiment (wie in Fall I). Zirka 2 cm oberhalb des Orif. ut. externum Beginn des Uterusrudimentes, resp. des Lig. rotundum, das sehr stark verdickt ist. Das entwickelte Uterushorn dextroponiert und dextrovertiert.

Fall VII. Uterus unicornis dexter. Präparat des pathologischen Institutes No. 2898).

Befund fast genau so, wie bei Fall VI. Uterushorn etwas kleiner.

Fall VIII. Uterus unicornis dexter (Präparat des pathologischen Institutes No. 2061).

Fingerbreit oberhalb des Orificium ut. externum, an der linken Seite des Uterus puerperalis das linke Unterushorn in Form eines mächtigen Stranges inserierend, ca. 11 cm lang. Abgangsstelle des Lig. rot. und ovarii propr. am Ende dieses Stranges.

Fall IX. Uterus unicornis sin. (Präparat des pathologischen Institutes No. 3838).

Rechtes Uterushorn bis zum Abgang des Lig. ovarii proprium ca. 2 cm lang. Linkes Horn entwickelt, stark nach links gebogen.

Fall X. Uterus unicornis dexter sine ullo rudimento cornu alterius. (Musealpräparat des pathologischen Institutes No. 4403).

Rechter Müllerscher Gang und seine Derivate vorhanden. Vollständiger Defekt des Müllerschen Ganges und seiner Derivate links. Mangel der Glandula genitalis links.

Fall XI. Uterus unicornis dexter. Musealpräparat des Krankenhauses Rudolfstiftung aus dem Jahre 1870.

37jährige Person; $5^1/_2$ cm oberhalb des Orif. ut. ext. Abgang des rudimentären Uterushornes. Länge desselben $8^1/_2$ cm. Ovarien normal. Lig. rotundum von gleicher Stärke, wie auf der rechten Seite. Dort wo am Uterushorn die Ligamenta ovarii proprium und uteri rotundum entstehen, beginnt eine zarte lineare Falte, welche distalwärts bis gegen den pelvinen Pol des Ovarium verfolgbar ist. Diese Falte verbreitert sich an ihrem Ende; man sieht daselbst ein kleines, mit einem Stiel versehenes Bläschen (Hydatide?).

Fall XII. Uterus unicornis sinister (Musealpräparat des Rudolfspitales).

67jährige Person; 5 cm oberhalb des Orif. uteri uxternum Abgang des Rudiments. 7 cm lateral von der Uteruskante, gerade an der Teilungsstelle, schwillt das Rudiment etwas an. Von hier angefangen ist die Tube mit Lumen und Fimbrienende nachweisbar. Ligamentum rotundum schwach, dem Alter entsprechend Ovarien atrophisch.

Fall XIII. Uterus unicornis sin. Präparat des Rudolfspitales vom Jahre 1902. 17jährige Person.

Tuben geschlängelt. Am Ende des tumorförmigen, ca. 3 cm langen rechten rudimären Uterushornes beginnt das nicht verstärkte Lig. rotundum. Herr Dozent Dr. Sternberg hat mir bereitwilligst gestattet, in die Sektionsprotokolle Einsicht zu nehmen, und finde ich daselbst in Bezug auf diesen Fall folgendes verzeichnet:

Vagina weit, stark ausgebildet, mit schleimig-eitrigem Sekret bedeckt. Uterus $5^1/_2$ cm lang, in seinem Corpus gegen die Cervix nach links abgeknickt, sodass der Uteruskanal winklig nach links verläuft. Rechterseits, durch eine tiefe Einsenkung abgesetzt, geht der Uteruskörper in ein kleinnussgrosses Gebilde über, welches sich als rechtes Uterushorn erweist, jedoch keine Kommunikation mit dem Uterus zeigt, vielmehr vollkommen abgeschlossen ist.

Fall XIV. Uterus unicornis dexter. (Präparat des Rudolfspitals vom Jahre 1903.) 84jährige Person.

Zirka 6 cm oberhalb des Orificium uteri externum Abgang des 5 cm langen Uterusrudiments. Tube mit normalem Ostium fimbriatum vorhanden. Lig. rot. uteri nicht verdickt.

Im Sektionsprotokoll finde ich darüber: An der Kuppe des Uterus befindet sich, entsprechend dem Ansatz der linken Tube eine sattelförmige Einschnürung, durch welche der eigentlich den Uteruskörper ausschliesslich bildende rechte Teil von dem rudimentären linken abgegrenzt wird. Cervix ungefähr ebenso lang wie der mit ihr einen stumpfen Winkel bildende Körper. Das Uteruscavum entspricht nur dem rechten Horn, während das linke nicht sondierbar ist. Beide Tuben sehr lang. Ovarien klein, gekerbt.

Im Anschluss an diese 14 Fälle von Uterus unicornis lasse ich die Beschreibung des Falles von angeborener Abschnürung der Tube folgen und möchte hier gleich bemerken, dass ich in der mir zur Verfügung stehenden Literatur einen ähnlichen nicht finden konnte. Siehe Taf. XXI—XXII Fig. 3.

Fall XV.

In einer Leiche, deren Becken Herr Prof. Tandler zu anderen Zwecken arteriell und venös injiziert hatte, fand sich bei näherer Besichtigung des sonst vollkommen normalen Genitales folgende Eigentümlichkeit an der rechten Tube. Ungefähr $9^1/_2$ cm distal von der lateralen Uteruskante ist die in ihrem lateralen Drittel auffällig verdickte Tube plötzlich vollkommen geschlossen, sodass von da an auf eine Distanz von zirka 3 cm der obere freie Rand der Mesosalpinx eine äusserst zartwandige dünne peritoneale Duplikatur darstellt. An dem freien distalen Ende dieser Duplikatur findet sich ein vollkommen normales Ostium fimbriatum tubae mit einer ganz gut entwickelten Fimbria ovarica. Spannt man diesen lateralen Abschnitt der Mesosalpinx an, so sieht man ein Epoophoron, das sich bezüglich seiner Form und Ausdehnung durch nichts von dem normalen Epoophoron der anderen Seite unterscheiden lässt. Bei der Eröffnung des persistenten, vorhin beschriebenen proximalen Tubenabschnittes gelangt man in einen stark erweiterten, deutlich mit longitudinalen Falten versehenen Tubenkanal, der distalwärts ganz plötzlich mit einer geringgradigen ballonartigen Erweiterung blind endet. Die Schleimhaut zeigt, soweit dies am Alkoholpräparat bestimmbar ist, ein vollkommen normales Verhalten. Zirka $3^1/_2$ cm von der lateralen Uteruskante zeigt der Tubenkanal eine plötzlich einsetzende, nach unten gerichtete Verlaufänderung derart, dass es hier zu einer ganz ausgesprochenen S-förmig gewundenen Schlinge kommt. Innerhalb der Schlinge erscheint die Tubenschleimhaut ebenfalls normal. Proximalwärts verengert sich dann der Tubenkanal in der gewöhnlichen Form, um frei am Ostium tubae uterinum in das Cavum uteri zu münden. Tube der anderen Seite im allgemeinen normal, stark geschlängelt. Ovarien beiderseits normal und mit starken Cicatrices versehen. Ligamenta rotunda gleichmässig entwickelt. Uterus in geringer Anteversio-Flexio, etwas nach links deviiert.

Es handelt sich demnach hier um einen Fall, in welchem bei sonst vollkommen normalem Genitale ein Stück Tube, das beiläufig dem distalen Tubendrittel entspricht, vollkommen fehlt, derart, dass nicht einmal die geringste Andeutung eines bindegewebigen Rudiments oder einer sonstigen restlichen Bildung einer erst späterhin atretisch gewordenen Tube nachweisbar wäre.

Der vollkommene Mangel irgendwelcher tiefergehenden Schleimhautveränderung des vorhandenen Tubenstückes, sowie das vollkommene Fehlen peritonitischer Adhäsionen etc. lässt diesen Tubendefekt als einen angeborenen erscheinen.

Wir möchten zunächst hier eine Zusammenstellung und eine morphologische Deutung der von uns untersuchten Fälle an der

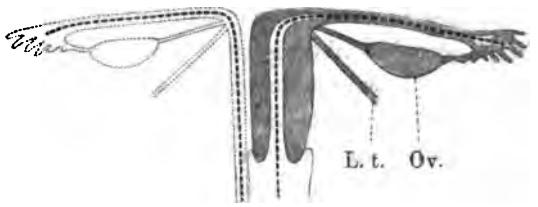

Fig. 1.
L. t. = Ligamentum teres, Ov. = Ovarium.
Die dick schraffierte Linie bezeichnet den Verlauf der Müllerschen Gänge.

Hand der beigedruckten Schemen geben. Hierbei ist es nicht nur möglich, das einzelnen der Fälle Gemeinsame zur Anschauung zu bringen, sondern auch eine Reihe von Varianten bezüglich der entwickelten, resp. rudimentären Stellen des betreffenden Müllerschen Ganges zu zeigen.

Ich werde dabei von dem Fall X ausgehen. In diesem Falle, siehe Schema I, muss man wohl annehmen, dass es sich um eine

Fig. 2.
L. t. = Ligamentum teres, r. U. H. = rudimentäres Uterushorn.

vollkommene primäre Aplasie der linken Keimdrüse und des linken Müllerschen Ganges handelt, da wir uns kaum vorstellen können, dass eine so vollständig durchgeführte Rückbildung des schon angelegten Müllerschen Ganges und des gleichseitigen Ovars vorliegen könnte. Wir müssen demnach annehmen, dass hier Vagina, vorhandenes Stück des Uterus und, selbstredend, rechte Tube nur Derivate des rechten, zur Entwicklung gekommenen Müllerschen Ganges sind. Ein solcher Fall wäre

tatsächlich nicht als Uterus unicornis sine ullo rudimento corn. alterius, sondern einfach als Uterus unicornis zu bezeichnen. Das Schema II versinnbildlicht uns die Verhältnisse in den Fällen II, XII, XIII und XIV. Hierbei wäre gleich zu bemerken, dass der letzte Fall sich von den drei anderen nur dadurch unterscheidet, dass das rudimentäre Horn nicht auf der rechten, sondern auf der linken Seite liegt, und dass es an der Implantationsstelle des Lig. rotundum keine Verdickung zeigt. Allen diesen Fällen ist die Ausbildung einer vollständigen, vom Ostium fimbriatum bis zur Insertion des Lig. rotundum wegsamen Tube gemeinsam. Der von hier bis zur Uteruskante verfolgbare Strang, der in einzelnen Fällen variant, glatte Muskulatur enthält, ist das Rudiment des betreffenden Uterushornes. In allen diesen Fällen

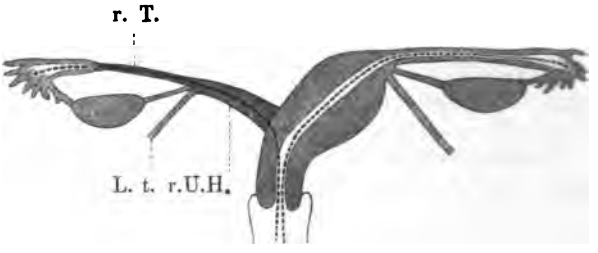

Fig. 3.
L. t. = Ligamentum teres, r. T. = rudimentäre Tube.
r. U. H. = rudimentäres Uterushorn.

muss es zur vollständigen Anlage, aber nicht zur normalen Konkreszenz beider Ductus Mülleri gekommen sein. Erst nachher hat das medial von der Insertion der Genito-Inguinal-Falte bis zur Vereinigungsstelle der beiden Müllerschen Gänge reichende Stück sein Lumen verloren. Diese Rückbildung dürfte, wie aus der bereits vollzogenen Anlagerung von Muskulatur hervorgeht, ziemlich spät erfolgt sein, Es handelt sich demnach hier um eine spät eingetretene Rückbildung eines Abschnittes eines Müllerschen Ganges, der normalerweise beim Aufbau des Uterus beteiligt ist, während sich das Tubenstück des Müllerschen Ganges normal entwickelt hat. Man sollte solche Fälle bezeichnen als Uterus bicornis mit einem rudimentären Horn und persistenter Tube. Schema III erläutert die Fälle I, VI und VII. Diese drei Fälle, welche eigentümlicherweise auch bezüglich der Seite, auf der ich die Missbildung befindet, übereinstimmen, haben folgendes gemeinschaftlich. Es ist zur normalen Anlage beider Ductus Mülleri gekommen, welche sich in ihrem unteren Abschnitt, aus der Vagina und Cervix hervorgehend, untereinander normaliter

vereinigt haben. Der linke Müllersche Gang hat sich nicht nur in dem zwischen Insertion des Lig. rotundum und vereinigtem Stück der beiden Gänge gelegenen Anteil zurückgebildet, sondern auch lateral von der Insertionsstelle. Dafür, dass der Müllersche Gang auch linkerseits tatsächlich angelegt war, spricht erstens das linke rudimentäre, allerdings lumenlose Uterushorn und ferner die Symmetrie der Plicae palmatae der Cervix. Durch die Rückbildung des lateral von der Insertionsstelle des Lig. rot. gelegenen Anteils des Müllerschen Ganges ist die Tube bis auf ihr craniales Endstück verschwunden. Dieses laterale Endstück aber und das Ostium fimbriatum haben sich normaliter weiter entwickelt. Diese Fälle wären demnach als Uterus bicornis mit einem rudimentären

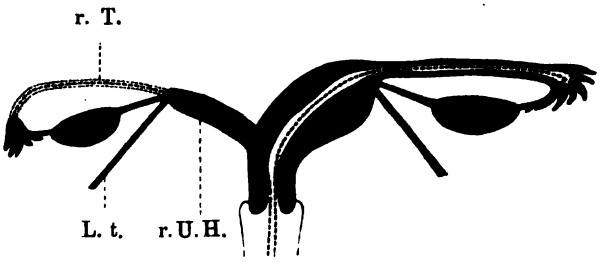

Fig. 4.
L. t. = Lig. teres, r. T. = rudimentäre Tube, r. U. H. = rudimentäres Uterushorn.

Horn und rudimentärem medialen Abschnitt der gleichseitigen Tube aufzufassen. Hierher gehört auch der seinerzeit in dem hiesigen anatomischen Institut beschriebene Fall Hönigsberg, mit der Einschränkung, dass ein Abschnitt des rudimentären Uterushornes sogar noch sein Lumen behalten hat und dass in diesem Falle das rudimentäre Uterushorn, das auch in anderen Fällen bezüglich seiner Länge variiert, sehr lang ist.

Das Schema No. IV umfasst die Fälle III, IV, V, VIII, IX und XI, wobei zu bemerken ist, dass in den Fällen IV und IX die Missbildung auf der rechten Seite, in den vier übrigen auf der linken gelegen ist. Diese Fälle, welche sich auch wieder graduell untereinander ein wenig unterscheiden, zeigen eine noch weitergehende Rückbildung des Müllerschen Ganges, als die in der früheren Gruppe genannten Fälle. Auch hier sind wieder beide Müllerschen Gänge angelegt, aber nicht normaliter untereinander verschmolzen. Der eine ist sowohl medial, als auch lateral von der Implantationsstelle des Lig. rotundum zurückgebildet. In einem Teil der Fälle ist nur das Ostium tubae fimbriatum zur weiteren

Ausbildung gelangt, während der übrige Abschnitt der Tube vollkommen rudimentär geworden ist; im anderen Teil der Fälle ist auch das Ostium fimbriatum nicht mehr ausgebildet, sondern ein ganz dünner, in eine peritoneale Falte eingelagerter Strang bezeichnet den Rest der Tube. Man könnte diese Fälle, ähnlich wie die der früheren Gruppe, bezeichnen als Uterus bicornis mit einem rudimentären Uterushorn und fast vollkommen rudimentärer Tube. Es braucht nicht hinzugefügt zu werden, dass es sich hier nicht um einen besonderen Typus, sondern nur um graduelle Unterschiede handelt. Schema V zeigt die Verhältnisse des Falles XV. Dieser lässt sich folgendermassen analysieren: Die beiden Ductus Mülleri sind normal angelegt und normaliter untereinander verwachsen. Mit Ausnahme eines zwar kleinen Stückes des rechten Müllerschen Ganges, medial anschliessend an das

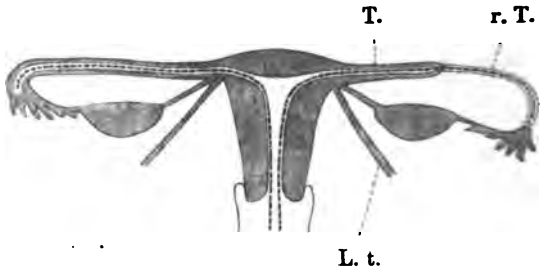

Fig. 5.

L. t. = Ligamentum teres, r. T. = rudimentäre Tube, T. = Tube.

Ostium fimbriatum, haben sich beide Gänge normaliter fortgebildet. Das besprochene Stück ist spurlos verschwunden. Für dieses Verhalten ist ausser der Annahme der Rückbildung noch eine andere möglich.

Tandler hat, wie ich aus persönlichen Mitteilungen weiss, in einer Reihe von Fällen an menschlichen Embryonen zeigen können, dass im Bereiche des cranialen Abschnittes der Müllerschen Gänge auch schon zu einer Zeit, wo diese noch nicht sehr weit caudalwärts vorgewachsen sind, einesteils zirkumskripte auffällige Proliferation des Epithels, andererseits abnorme Zusammenhänge dieses Epithels mit dem Coelomepithel vorhanden sind. Er pflegt auch in seinen Vorlesungen zu betonen, dass diese Epithelproliferation in ähnlicher Weise zu *einer* bleibenden Atresie des Müllerschen Ganges führen dürfte, wie die Wucherung des Duodenalepithels wahrscheinlich häufig zur Atresie des Duodenum führen kann. Allerdings ist dort die

Wucherung der Epithelien ein physiologischer, hier ein abnormer Vorgang.

Es ist nicht ausgeschlossen, dass solche weiter ausgedehnte Atresien ein ätiologisches Moment für die Rückbildung eines grösseren Abschnittes des Müllerschen Ganges bilden können.

Für das Zustandekommen der Missbildungen des Uterus existiert eine Reihe von Hypothesen, unter denen, wie ja selbstverständlich, die mechanistischen Erklärungsweisen prävalieren. Dass dabei vor allem die Einwirkung von Zug und Druck als massgebend erachtet wird, ist naheliegend. Vielfach werden auch fötale Entzündungen und die darauf folgenden Veränderungen ätiologisch verwertet. Unter- und Überentwicklung, Persistenz oder vorzeitige Rückbildung, Verkürzung, Spannung fast sämtlicher in den Bereich der Genitalentwicklung gehöriger Organabschnitte werden für das Zustandekommen dieser Missbildungsformen verwertet.

Ganz abgesehen davon, dass mit gar keiner der Hypothesen alle hierhergehörigen Missbildungen erklärbar sind, ist die Zahl der morphologisch genau untersuchten Fälle eine vorderhand viel zu geringe, um über das Zustandekommen dieser Missbildungen irgend eine auf Tatsachenmaterial gestützte Hypothese äussern zu können. Wenn es mir auch vollkommen fern liegt, sämtliche bereits publizierten Hypothesen hier in extenso anführen zu wollen, so möchte ich dennoch die am meisten bekannten Ansichten hierüber in kurzem wiederholen.

Bei der Besprechung der bisher vorhandenen Literatur muss genau unterschieden werden zwischen den ätiologischen Momenten, welche einen Uterus bicornis herbeiführen — die normale Vereinigung also beider Müllerscher Gänge verhindern — und jenen Momenten, welche die Ausbildung eines Müllerschen Ganges ganz oder teilweise zu verhindern, resp. zu unterbrechen imstande sind. Leider führen die Autoren diese kritische Scheidung zweier von einander gewiss differenter Momente nur unvollständig durch.

Da die von mir beschriebenen Fälle von sogenanntem Uterus unicornis cum rudimento cornu alterius, mit Ausnahme des Falles X, nach meiner Auffassung eigentlich Fälle von Uterus bicornis mit Rudimentärwerden eines Hornes darstellen, muss ich naturgemäss auch auf die Entstehung des Uterus bicornis eingehen. Es seien hier zunächst die Ansichten der Autoren über das Zustandekommen dieser Missbildung angeführt.

Die Entstehung von Uterus bicornis hat schon im Jahre 1852 Thiersch durch starke Entwicklung, längeres Persistieren und grössere Entfernung beider Wolffscher Körper von einander plausibel zu machen versucht. Bald darauf äusserte Krieger die Vermutung, dass eine von der hinteren Wand der Blase mitten durch das kleine Becken zur vorderen Wand des Mastdarms sich erstreckende Bauchfellfalte, die als ein Rest des Allantoisschlauches zu betrachten sei, die Vereinigung der Müllerschen Fäden in manchen Fällen verhindert haben könne.

Ahlfeld fand, dass die weibliche Epispadie die Folge einer übermässigen Ausdehnung der Allantoisblase sei, wobei es oft zur Bildung des Uterus duplex komme. Bisweilen lege sich der Enddarm zwischen die noch getrennten Müllerschen Gänge und hindere die Vereinigung.

Robert Meyer schreibt abnormer Bänderanheftung, abnormer Kürze der runden Mutterbänder eine sehr wichtige Rolle zu.

Pfannenstiel führt die mangelnde Verschmelzung der Müllerschen Gänge auf eine allgemein breitere Anlage der unteren Rumpfhälfte zurück.

Was nun zunächst die von Thiersch aufgestellte Hypothese anlangt, so ist es von vornherein gewiss plausibel, dass die Einlagerung der caudalen Enden der beiden Wolffschen Körper an jener Stelle, an der die Vereinigung der beiden Müllerschen Gänge erfolgen soll, imstande ist, diese Vereinigung zu hindern. Als Einwände gegen diese Hypothese liesse sich aber folgendes anführen. Vor allem müsste einmal tatsächlich am menschlichen Embryo eine stärkere Entwicklung oder eine längere Persistenz des caudalen Endes des Wolffschen Körpers nachgewiesen werden. Da es ferner eine grosse Anzahl von Tieren gibt, bei denen der Uterus bicornis die normale Form des Uterus darstellt, müsste sich eine Differenz in der Involution des caudalen Endes des Wolffschen Körpers am menschlichen und am tierischen Embryo nachweisen lassen. So sehen wir beispielsweise beim Schwein, das einen ganz enorm entwickelten Wolffschen Körper besitzt, ebenso einen Uterus bicornis persistieren, wie beispielsweise bei der Ratte, bei welcher der Wolffsche Körper — natürlich relativ — unverhältnismässig kleiner ist. So lange diese Verhältnisse aber entwicklungsgeschichtlich nicht aufgeklärt sind, wird es vor allem bei der geringen Zahl der genau untersuchten, hierher gehörigen menschlichen Missbildungen, sowie bei dem vollständigen Mangel diesbezüglicher missbildeter menschlicher Embryonen

kaum möglich sein, diese Hypothese durch Anführung von Tatsachenmaterial zu stützen.

Auf die Hypothese von Krieger, Kussmaul, Fürst und anderen, welche das Ligament. recto-vesicale als Hindernis für die normale Vereinigung der Müllerschen Gänge ansehen, braucht hier weiter nicht eingegangen zu werden, da dieselbe schon öfters widerlegt wurde. Wenn Frankl an eine Verklebung von Blase und Rektum und der sich daran anschliessenden Bildung eines Uterus bicornis sehr wohl glauben kann, so bedauere ich, ihm diesbezüglich nicht folgen zu können. Wenn er dies aber dadurch begründet, dass er sagt (Seite 12): „Es bedarf hierzu bloss der länger dauernden Berührung zweier peritonealer Flächen, worauf Verklebung erfolgt", so widerspricht dies jeglicher embryologischer Erfahrung[1]) und auch seiner eigenen, noch im selben Absatz geäusserten Ansicht, indem er sagt, „dass das Coelomepithel in jenen Stadien noch nicht platt-endothelialen Charakter aufweist, welchen wir später an ihm wahrnehmen und welcher die Verklebung seröser Flächen begünstigt und ermöglicht".

Nach Robert Meyer kommt es zur Bildung des Uterus bicornis dadurch, dass die abnorm kurzen Ligamenta rotunda und lata die Verbindung der beiden Müllerschen Gänge verhindern. In der Beschreibung des diesbezüglichen Präparates heisst es, dass die Ligamenta rotunda ganz aussergewöhnlich kurz und sehr straff sind. Da wir noch später auf die sogenannte Zugwirkung der Uterus-Ligamente zu sprechen kommen werden, sei hier nur die Frage aufgeworfen, ob denn nicht umgekehrt die kurzen Ligamente eine Folge der Nichtvereinigung der beiden Uterushörner statt eine Ursache derselben sind. Es ist ja gewiss ganz plausibel, anzunehmen, dass die Ligamente eben nur so lang wachsen, als dies unbedingt notwendig ist.

Bezüglich Pfannenstiels Hypothese, gegen welche schon Hegar und später Pick Einwände erhoben haben, wäre folgendes zu bemerken: erstens, dass Uterus bicornis nachgewiesenermassen auch bei querverengten Becken vorkommt, zweitens, dass die an den Erwachsenen gewonnenen Masse des knöchernen Beckens für die Beckenbreite des Embryo zurzeit der Vereinigung der Müllerschen Gänge ja absolut nicht massgebend sind.

Bezüglich der bisher vorhandenen Erklärungsversuche für das Zustandekommen des Uterus unicornis sei folgendes bemerkt.

---

[1]) Warum verklebt beispielsweise nicht die Leber mit der Bauchwand?

Thiersch hat seine früher zitierte Hypothese auch als für die Entstehung des Uterus unicornis geltend angesehen.

Schatz glaubte in einem Falle von Uterus unicornis die Ursache in einer Verwachsung von Peritoneum und Amnion, dadurch entstandenem Bauchbruch und amniotischen Bändern gefunden zu haben.

Paltauf schreibt dem unvollständigen Descensus ovariorum eine wichtige Rolle zu. Er meint, dass „der M.-Faden beim fortschreitenden Wachstum notwendigerweise eine Dehnung erfahren muss, die nur zu bald in ein vollkommenes Dehiszieren desselben ausarten kann". Er lässt aber auch die von Schatz ausgesprochene Entzündung einer im embryonalen Leben abgelaufenen Entzündung gelten: „Es pflegt in solchen Fällen der M.-Faden und Eierstock eben durch diese Entzündung an einer Stelle festgehalten zu werden, und diese können nun den weiteren Gang der Entwicklung nicht durchmachen. In derselben Weise, wie früher durch einen Zug, mit dem das Wachstum nicht Schritt halten kann, dehisziert der M.-Faden, und so findet man dann das abdominelle Ende der Tube und das Ovarium an der Stelle ursprünglicher Lagerung."

v. Winckel meint, dass der Wolffsche Gang eine bedeutende Rolle bei dem Zustandekommen von Missbildungen spielt, und fasst seine Bedeutung in folgenden Sätzen zusammen: „Die dichte Lage desselben neben den Müllerschen Fäden, ihre frühere Vollendung und Einmündung in den Sinus urogenitalis, das Herabwachsen der Müllerschen Fäden an ihnen, wie an einem Leitbande, die Kreuzung beider an der Stelle, wo die Verschmelzung der Müllerschen Fäden ihre obere Grenze fast erreicht, der Abgang des Lig. ileo-genitale, rotundum an dieser Stelle, dessen innige Verwachsung mit dem Müllerschen Faden, und endlich die der des letzteren entgegengesetzte Wachstumsrichtung nach der Seite und aussen".

Und am Schluss der Arbeit konkludiert er: „Unseres Erachtens sind die in Gruppe 4 zusammengestellten (Zug, Druck von den Nachbarorganen aus: Blase, Ureter, Wolffscher Gang, Lig. teres, Gefässe und Nerven, des Uterus, Rectum) die weitaus am häufigsten vorkommenden Ursachen."

Josephson glaubt, dass die einseitige Hyperplasie des Wolffschen Körpers ausschlaggebend ist für die Entstehung von Gebärmuttermissbildungen. „Es lässt also die einseitig stärkere Ausbildung des Wolffschen Körpers die der Hyperplasie entsprechende Strecke des Müllerschen Kanals nicht oder nicht

völlig zur Entwicklung kommen. Mit anderen Worten: Die einseitige Hyperplasie des Wolffschen Körpers erzeugt einen Uterus unicornis, sei es ohne rudimentäres Nebenhorn, sei es mit einem solchen."

Frankl erblickt „in der Kürze, im vertikalen, straffen Verlauf, in der Dicke und sehr oft beobachteten breiten Ansatzlinie der runden Mutterbänder vom Müllerschen Gange einen direkten Hinweis auf Bildungs- und Involutionsanomalien des Wolffschen Körpers, und diese sind in vielen Fällen als die ersten für uns erkennbaren abnormalen Entwicklungsvorgänge anzusehen, welche der Entstehung von Gebärmuttermissbildungen vorangehen".

Bezüglich der Entstehung der Defekte eines Uterushorns wäre zu den bereits oben angeführten Hypothesen noch Folgendes zu bemerken. Die Ansicht Arnold Paltaufs, dass nach vorzeitig eintretender Fixation des Ovars der Müllersche Gang infolge der Dehnung dehisziert, wodurch es zur Missbildung der betreffenden Tube, resp. des Uterushorns komme, hat entschieden viel für sich, wenn sie natürlich auch nicht alle hierhergehörigen Missbildungen erklären kann, da die Fixation des Ovarium höher als normal, unseres Wissens, unter den bisher bekannt gewordenen Fällen nur äusserst selten notiert erscheint: 2mal von Ballowitz, 1mal von v. Winckel, 1mal von Hönigsberg und in meinem Fall I. In den Fällen VI und VII lässt sich wohl nach dem ganzen Aussehen ein ähnliches Verhalten vermuten, es ist dies aber, da hier nur aus dem Becken herausgeschnittene Präparate uns zur Verfügung stehen, nicht mit Sicherheit festzustellen. Davon ist 3mal das linke, und 2mal das rechte Ovarium betroffen. Rechnet man noch den von Tandler demonstrierten Fall der Fixation des linken Testikels an der dorsalen Fläche des Mesosigmoideums hinzu, so gewinnt es fast den Anschein, als ob gerade diese Stelle eine Prädilektionsstelle bei der Unterbrechung des normalen Deszensus der Glandula genitalis darstellen würde. Wenn auch die Paltaufsche Hypothese gewiss eine grobmechanische Vorstellung über das Zustandekommen des Uterus unicornis involviert, und gewiss nur für äusserst wenige Fälle zutreffen dürfte, so ist sie doch wenigstens sehr plausibel. Auch hier müsste als Beweis ein mit einer auf diese Weise im Entstehen begriffener Missbildung behafteter menschlicher Embryo gefunden werden.

Das hier Gesagte gilt auch von der von Schatz geäusserten Meinung, der die hochoben stattfindende Fixation des Ovars und des kranialen Tubenendes als durch embryonale Entzündung

herbeigeführt ansieht. Unter den von v. Winckel besonders hervorgehobenen ätiologischen Momenten: Zug, Druck der Blase, des Ureter, der Gefässe, der Nerven des Uterus und des Rectum, des Wolffschen Ganges und des Lig. teres, soll hier nur auf die letzteren zwei des Näheren eingegangen werden, da ja alle übrigen als so vag und hypothetisch angesehen werden müssen, dass darüber kaum diskutiert werden kann. In welcher Art und Weise aber die dichte Anlagerung der Müllerschen Gänge an die Wolffschen, die frühere Vollendung und Einmündung letzterer ein ätiologisches Moment für die Missbildung eines Uterushornes abgeben soll, ist uns nicht erklärlich. Wir sind vielmehr der Ansicht, dass, wenn man schon solchen mechanischen Vorstellungen huldigt, gerade die Präexistenz des Wolffschen Ganges die Vereinigung und das normale Wachstum der Müllerschen Gänge fördern und sichern sollte. Primäre Verbildung der Wolffschen Gänge aber und erst daran sich anschliessende Missbildung der Müllerschen Gänge bedeutet nur eine Verschiebung, aber keine Lösung dieser Frage. Ausserdem wurde bisher eine so geartete Verbildung der Wolffschen Gänge nicht veröffentlicht.

Was nun die von v. Winckel zitierte Kürze und Stärke des Lig. teres oder die Ungleichheit derselben auf beiden Seiten anlangt, so müsste doch zunächst erwiesen werden, dass diese das Primäre, die Missbildung das Sekundäre sind. Wir sind vielmehr der Meinung, dass diese Uterusligamente eben so lange wachsen, als dies in dem betreffenden Falle erforderlich ist. Wie wenig fundiert die Hypothese von der primären Kürze des Lig. rotundum ist, ersieht man aus der einfachen Gegenüberstellung zweier Fälle. Josephson, der den Fall Blum des Genaueren beschreibt und hervorhebt, dass er dem Fall Winckel No. III (Seite 1213) fast vollkommen gleicht, sagt in diesem Fall von Uterus unicornis sinister: „Das Lig. teres uteri der rechten Seite ist kurz, kleinfingerdick und straff", während v. Winckel in dem eben zitierten Fall von Uterus unicornis dexter ausdrücklich betont, dass das rechte Lig. rotundum kurz und straff sei. In diesen beiden Fällen verschuldete also das kurze rechte runde Mutterband einmal das Zustandekommen eines Uterus unicornis dexter, das andere Mal das eines Uterus unicornis sinister.

Der Annahme von der Kürze und Straffheit des Lig. teres folgt auch Frankl, der diese primäre relative Kürze des Bandes dadurch beweisen zu können glaubt, dass das betreffende Ligament dicker als de norma ist, da entsprechend der gegebenen Masse von Gewebe das kürzere Ligament auch das dickere sein muss.

Wir möchten nun hier gleich erwähnen, dass wir in unseren Fällen wenigstens von dieser Dickendifferenz der beiden Bänder nichts bemerken konnten. Auf die von diesem Autor als ätiologisches Moment herbeigezogene Verzögerung der Involution des kandalen Urnierenendes, sowie auf die von ihm und vorher von v. Winckel betonte breite Ansatzlinie der runden Mutterbänder am Uterus, soll erst später des Näheren eingegangen werden.

Wenn wir demnach die aus dieser Analyse gewonnenen Resultate zusammenfassen, so können wir sagen: Abgesehen von dem unter Schema I wiedergegebenen Falle X, in welchem es sich um eine Aplasie des einen M. Ganges handelt, sind in allen hier besprochenen Fällen primär beide Ductus Mülleri angelegt. In allen Fällen mit Ausnahme des Falles XV, ist es zur Ausbildung eines Uterus bicornis und daran anschliessend zur Rückbildung eines der beiden Hörner gekommen. Diese Rückbildung nun ist nicht an eine bestimmte Stelle im Verlaufe des Müllerschen Ganges gebunden, sondern variiert sowohl bezüglich ihrer Stelle, als auch bezüglich ihrer Ausdehnung. Der Vorgang der Rückbildung ist die Konstante, Lage und Ausdehnung aber die Variante. Diese allein bestimmt das Aussehen des betreffenden Uterus. Schon die Tatsache, dass, wie oben bewiesen wurde, die Rückbildung des Müllerschen Ganges nach Lage und Ausdehnung variiert, legt die Idee nahe, dass verschiedene ätiologische Momente den verschiedenen Fällen zugrunde liegen dürften und dass von einer Einheitlichkeit in den ursächlichen Fällen kaum die Rede sein kann.

Da wir schon früher auf eine Reihe von Hypothesen, welche zur Erklärung der hier besprochenen Form der Missbildung herbeigezogen werden, eingegangen sind, erübrigt es uns nur noch, wie schon am gegebenen Orte angedeutet, einige Ansichten hier zu besprechen, welche erst mit Zugrundelegung der von uns beschriebenen Tatsachen abgehandelt werden können.

In der schon des öfteren zitierten Abhandlung Frankls wird auch die Meinung vertreten, dass „das zur Bildung des Trichters verwendete Coelomepithel gelegentlich nicht die notwendige Proliferationskraft besitzt, um das viele Zellmaterial zu erzeugen, welches zur Bildung des Müllerschen Ganges notwendig ist“ . . . . „so erklären sich die gar nicht seltenen Fälle, in denen die Uterusmissbildung (Einhörnigkeit mit oder ohne Andeutung eines zweiten Gebärmutterhornes) mit einem mehr oder weniger hoch im Bauchraum gelegenen Fimbrienende der Tube einhergeht (Winckel, Hönigsberg und Andere).“ Wir

möchten nun bemerken, dass für alle unsere Fälle, mit Ausnahme des Falles X, diese Annahme nicht zutreffen kann, da das Vorhandensein eines Uterushornrudimentes die primäre Anlage des betreffenden Müllerschen Ganges und den sekundären Schwund desselben postuliert. Nur wenn in unserem Fall X ein Ostium fimbriatum vorhanden wäre, könnte dieser Fall im Sinne Frankls gedeutet werden. Wir sind, im Gegensatz zu diesem Autor, der Ansicht, dass solche Fälle sehr selten sein dürften. Wenn aber Frankl den Fall Hönigsberg in der oben zitierten Weise erklärt, so übersieht er, dass gerade in diesem Falle ein noch mit Lumen versehenes Uterushornrudiment vorhanden war, dass also die nötige Proliferationskraft, um mit Frankl zu sprechen, dem Coelomepithel sicher eigen war.

Auf die schon von Thiersch geäusserte Meinung, dass für das Zustandekommen von Missbildungen im Bereiche der Müllerschen Gänge die Wolffschen Körper ätiologisch verwertbar seien, wurde in letzter Zeit von Landau und Pick, Josephson und Frankl, allerdings mit gewissen Einschränkungen und Veränderungen, zurückgegriffen. So sind Landau und Pick, ebenso wie Josephson, der Meinung, dass die distalwärts gelegene primäre Hyperplasie der Urniere die Entwicklung der Müllerschen Gänge sekundär beeinflussen könne. Eine wichtige Stütze gewinnt ja zweifellos diese Anschauung durch die jetzt grösstenteils acceptierte Lehre von den mesonephrischen Tumoren. Frankl spricht von einer Verzögerung der Involution des caudalen Urnierenendes, sowie von einer starken Entwicklung der Urniere, insbesondere des caudalen Poles. Da hier selbstverständlicher Weise auf die Frage der mesonephrischen Tumoren nicht eingegangen werden kann, soll nur die Argumentation von Josephson und Frankl erörtert werden. Nach Josephson erzeugt die einseitige Hyperplasie des Wolffschen Körpers einen Uterus unicornis, sei es ohne rudimentäres Nebenhorn, sei es mit einem solchen. Nach seiner Meinung handelt es sich dabei um eine Druckatrophie des M. Ganges. Man muss ohne weiteres zugeben, dass die Kombination, mesonephrische Tumoren und Missbildungen des Uterus und der Tube, auf dieselbe Ursache: Hypertrophie des caudalen Urnierenendes, zurückzuführen, sehr viel Bestechendes für sich hat.

Man darf aber auch andererseits nicht vergessen, welch grosse Anzahl hierher gehöriger uteriner Missbildungen der Vergesellschaftung mit mesonephrischen Tumoren vollkommen entbehrt.

Währenddem Josephson der Anschauung huldigt, dass die Rückbildung des M. Ganges durch Druck herbeigeführt wird, sieht Frankl in den Bildungs- und Involutionsanomalien des Wolffschen Körpers hauptsächlich die ersten erkennbaren abnormalen Entwicklungsvorgänge, welche der Entstehung von Gebärmuttermissbildungen vorangehen. Die infolge von verzögertem Emporrücken des caudalen Urnierenpoles kürzer und dicker gebliebenen Mutterbänder hindern erst durch ihre mechanische Wirkung die physiologische Vereinigung der beiden Müllerschen Gänge. Charakteristisch für dieses Zustandekommen des sich dabei abspielenden Vorgangs sei, nebst der schon zitierten Kürze und Dicke der runden Mutterbänder, deren breite Ansatzlinie am Uterus und die Verschiebung ihrer Insertion vom Uterus auf die Tube. Wir haben schon einmal betont, dass unseres Erachtens die primäre Kürze der Ligamente nicht erwiesen ist. Was nun die breitere Ansatzlinie anlangt, so möchten wir bemerken, dass dieselbe im Falle Hönigsberg und in unserem ersten Falle wohl bis zu einem gewissen Grade konstatierbar ist, dass es aber sehr schwer ist, des genaueren anzugeben, wie viel von der scheinbar flächenartigen Ausbreitung der glatten Muskulatur noch dem Lig. teres, wie viel schon dem Uterusrudiment angehört.

Bezüglich der von Frankl zitierten Überwanderung der Insertionsstelle des Bandes vom Uterus auf die Tube sei nur erwähnt, dass unsere Fälle nichts derartiges darbieten. Für eine solche Annahme müsste erst bewiesen werden, dass tatsächlich medialwärts vom Insertionspunkt des runden Mutterbandes Tubenschleimhaut sich vorfinden lässt. Insolange dieser Nachweis nicht erbracht ist, sind wir wohl berechtigt, all das, was medial von der Insertionsstelle des Lig. rotundum liegt, als dem Uterus angehörig zu betrachten, wie wir es ja auch bei der Beschreibung und Zusammenstellung unserer Fälle gehalten haben.

Alles in allem genommen scheint uns die Tatsache festzustehen, dass keiner der bisher unternommenen Erklärungsversuche alle hierher gehörigen Missbildungen zu erklären imstande sei. Erst die Untersuchung der in Rede stehenden embryonalen Missbildung in Frühstadien ihrer Entwicklung wird die Ursachen dieser Missbildung aufdecken.

Literatur.

Ahlfeld, Die Missbildungen des Menschen. Leipzig 1880. II. Abschnitt.
Ballowitz, Über angeborenen einseitigen vollkommenen Nierenmangel. Arch. f. pathol. Anatomie. Bd. CXLI.

Exchaquet, Bulletins de la société anatomique de Paris. Progrès méd. I. V. 1875.
Frankl, Missbildungen der Gebärmutter und Tumoren der Uterusligamente im Lichte embryologischer Erkenntnisse. Volkmann. Samml. klin. Vortr. Neue Folge. No. 363.
Fürst, Über Bildungshemmungen des Uterovaginalkanals. Monatsschr. Geburtsk. Bd. XXX.
Gebhard, Pathologische Anatomie der weiblichen Sexualorgane. Leipzig 1899.
Hegar, Abnorme Behaarung und Uterus duplex. Hegars Beitr. zur Geburtsh. u. Gyn. Bd. I. 1898.
Hönigsberg, Ein Fall von angeborener Missbildung des Urogenitaltraktes. Monatsschr. f. Geb. u. Gyn. Bd. XV. Heft 5.
Josephson, Über die Neoplasmen der missbildeten Gebärmutter. Arch. f. Gyn. Bd. LXIV.
Krieger, Einige Bemerkungen über Atresia ani und Uterus bicornis. Monatsschr. f. Geburtsk. Bd. XII. 1858.
Kussmaul, Vom Mangel, der Verkümmerung u. s. w. der weiblichen Gebärmutter. Würzburg 1859.
Landau und Pick, Über die mesonephrische Atresie der Müllerschen Gänge. Arch. f. Gyn. Bd. LXIV.
Meyer, Zur Entstehung des doppelten Uterus. Zeitschr. f. Geb. u. Gyn. Bd. XXXVIII.
Nagel, Veits Handb. d. Gyn. 1897. Bd. I.
Paltauf, A., Zur Kenntnis des Uterus unicornis. Med. Jahrb. der k. k. Gesellschaft der Ärzte. Wien 1885.
Pfannenstiel, Schwangerschaft bei Uterus didelphys. Festschr. d. deutschen Ges. f. Gyn. 1894.
Pick, Zur Anatomie und Genese der doppelten Gebärmutter. Arch. f. Gyn. Bd. LVII. Heft 3.
Ritterbusch, Über Uterus bicornis mit Mangel einer Niere. Inaug.-Diss. Göttingen 1876.
Schaeffer, Bildungsanomalien weiblicher Geschlechtsorgane aus dem fötalen Lebensalter mit besonderer Berücksichtigung der Entwicklung des Hymen. Arch. f. Gyn. Bd. XXXVII.
Schatz, Geburt eines Monstrums. Drei Fälle von einhörnigem Uterus. Arch. f. Gyn. Bd. I.
Tandler, Sitzungsbericht der k. k. Gesellschaft der Ärzte. Wiener klin. Wochenschr. No. 45. 1900.
Derselbe, Zur Entwicklungsgeschichte des menschlichen Duodenum in frühen Embryonalstadien. Morpholog. Jahrb. Bd. XXIX.
Tapie, Midi médical. Toulouse 1892. Année I, zitiert nach Ballowitz.
Thiersch, Bildungsfehler der Harn- und Geschlechtswerkzeuge etc. Münch. med. Ztg. Bd. I. 1852.
Winckel, v., Lehrbuch der Frauenkrankheiten. II. Auflage.
Derselbe, Pathologie der weiblichen Sexualorgane.
Derselbe, Über die Einteilung, Entstehung und Benennung der Bildungshemmungen der weiblichen Sexualorgane. Volkmann. Samml. klin. Vorträge. Neue Folge 251/252.
Wittner, Einige Fälle von Missbildungen des Uterus. Inaug.-Diss. Leipzig 1869.

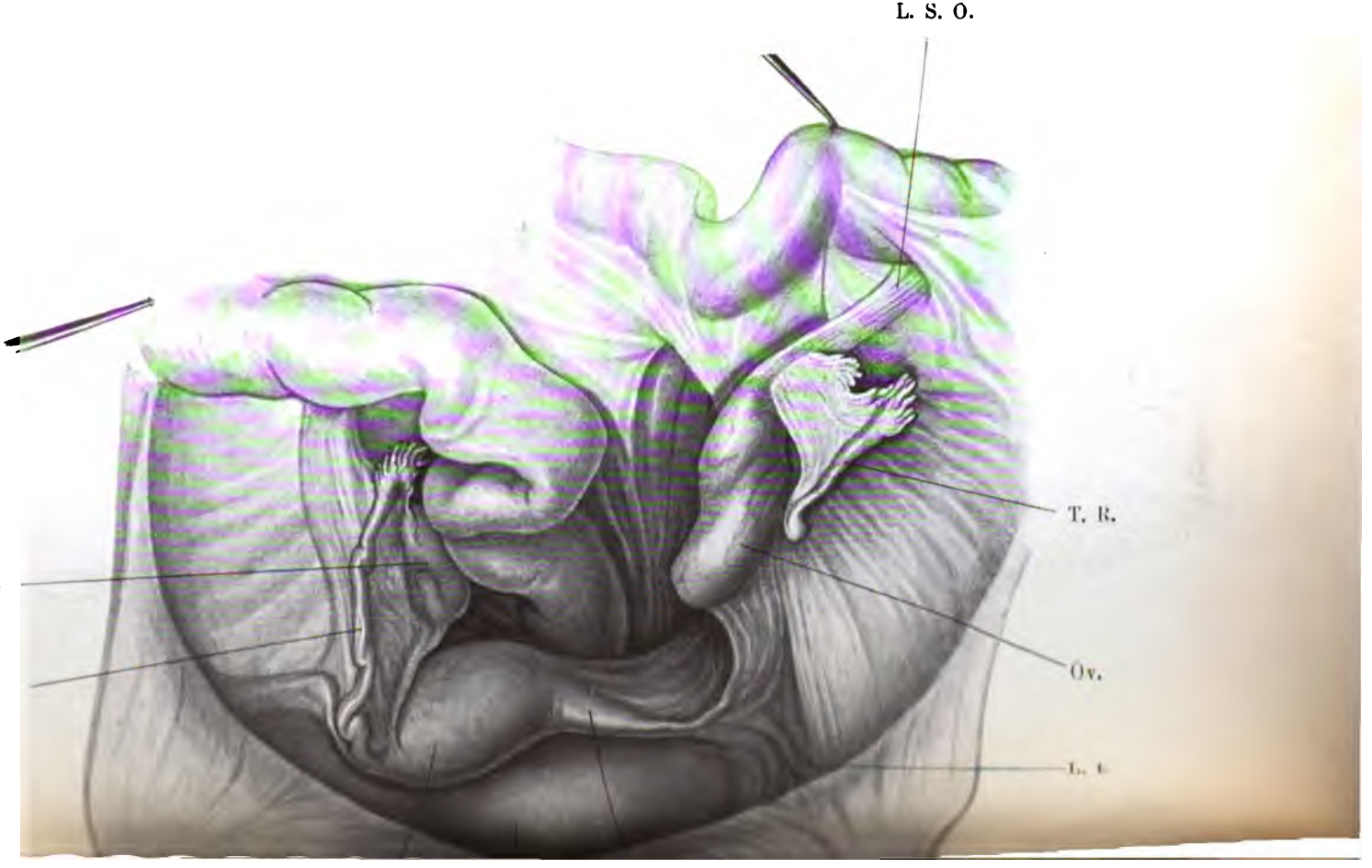
L. S. O.
T. R.
Ov.
T. d.
Ov.
L. t.

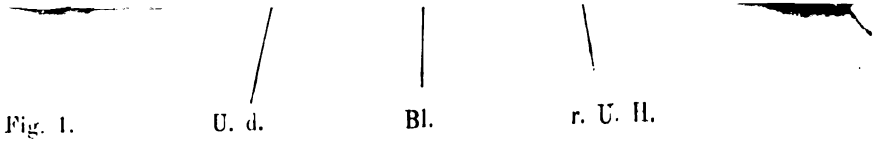

Fig. 1.

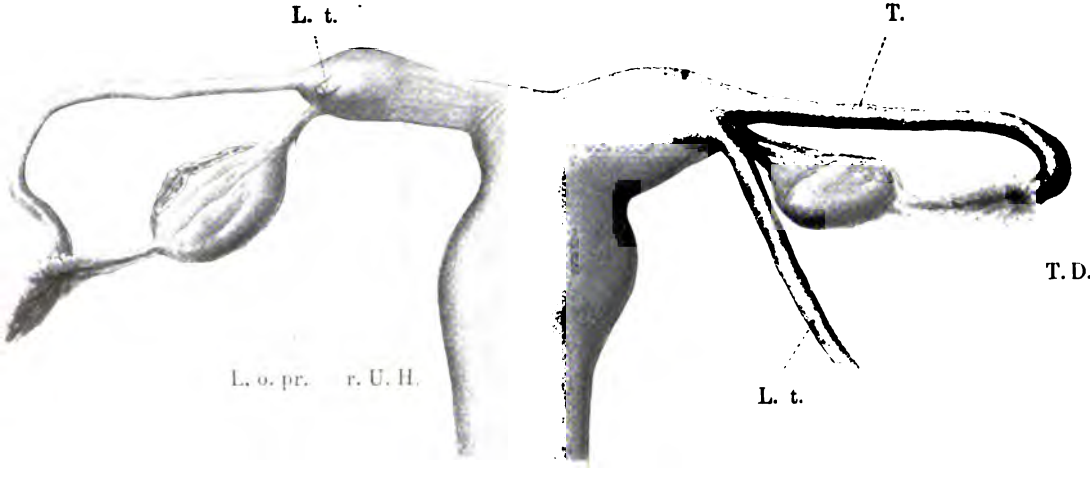

Fig. 2.

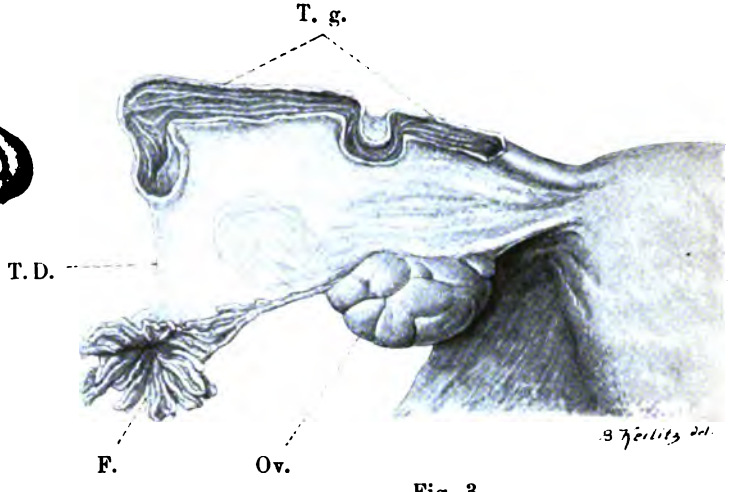

Fig. 3.

Bl. = Harnblase.
F. = Fimbria ovarica.
L. o. pr. = Ligamentum ovarii proprium.
L. s. o. = Ligamentum suspensorium ovarii.
L. t. = Ligamentum teres.
Ov. = Ovarium.

R. U. H. = Rudimentäres Uterushorn.
T. D. = Tubendefekt.
T. d. = Tuba dextra.
T. g. = Tube geöffnet.
T. R. = Tubenrudiment.

LIV.

Drei interessante Beobachtungen analoger Missbildung (Hernia funiculi umbilicalis).

Mitgeteilt von

FR. v. NEUGEBAUER

in Warschau.

Der Zufall wollte es, dass ich binnen wenigen Wochen dreimal mit einem Nabelschnurbruche zu tun hatte. In jedem einzelnen Falle lagen noch gewisse andere Missbildungen vor, ein jeder Fall bot etwas Interessantes dar, namentlich zwei Fälle schienen zu Gunsten der Theorie Ahlfelds zu sprechen, der dem Ductus omphalomesaraicus eine ätiologische Rolle in der Entstehung der Nabelschnurbrüche zuschreibt. Die Präparate demonstrierte ich in der Warschauer Ärztlichen Gesellschaft. Keine Gegend des menschlichen Körpers ist, wie Ahlfeld treffend bemerkt, so prädisponiert für Spaltbildungen — infolge ihrer embryologischen Anlage wie die vordere Bauchwand, namentlich in der Nabelgegend. An dieser Stelle schliesst sich zuletzt die anfangs breit klaffende Bauchwand. Bevor die seitlichen Ränder der vorderen Bauchwand mit einander zusammentreffen, um mit einander zu verwachsen, liegen in diesem später zum Verschluss gelangenden Spalt gewisse Teile, welche ausserhalb der Körperhöhle des Fötus liegende Gebilde mit wichtigen in der Bauchhöhle liegenden anderen Gebilden verbinden, resp. es schnürt der allmählich entstehende volle Verschluss der vorderen Bauchwand gewisse Gebilde gleichsam ab, sodass ein Teil in der Bauchhöhle liegt, der andere aber ausserhalb der Körperhöhle isoliert bleibt. Die Vesicula vitellina ausserhalb des Amnionsackes liegend steht durch den Ductus omphalomesaraicus oder omphaloentericus in direkter Verbindung mit dem Lumen des Dünndarmes (der Kanal mündet in den Dünndarm etwas oberhalb des Überganges des Dünndarmes in den Dickdarm. (Beim Neugeborenen liegt die Einmündungsstelle des Ductus omphalomesaraicus etwa drei Zentimeter oberhalb der Verbindung des Dünndarmes mit dem Coecum.) So lange, als der placentare Kreislauf noch nicht fertig ist, bezieht der Fötus sein Nähr-

material durch den Ductus omphaloentericus aus dem Dotter- oder Nabelbläschen, letzteres aber, sowie der Ductus omphalo-entericus werden ernährt durch ein System von drei Blutgefässen zwei Arteriae omphalomesaraicae und eine gleichnamige Vene, die Vene tritt in Verbindung mit den Venen des Dünndarmgekröses.

Das zweite ausserhalb der Amnionhöhle liegende und mit dem Darme, und zwar dem Endstücke des Darmes, dem ursprünglich blind endenden Enddarm kommunizierende Gebilde, ist die Allantois, das erste Reservoir zur Ablagerung resp. Aufnahme der unverbrauchten Stoffwechselprodukte, vorherrschend also des Harnes. Die Allantoisblase liegt ursprünglich zur Hälfte extra Cavum amnii und ausserhalb der Körperhöhle des Fötus, zur Hälfte innerhalb der Bauchhöhle. Längs der Allantoiswände streben die fötalen Blutgefässe der Innenfläche des Endochorion zu. Zwei Arteriae umbilicales sowie eine Vena umbilicalis wachsen, von dem fötalen Körper ausgehend, den Wänden der Allantoisblase anliegend, in zentrifugaler Richtung nach aussen, bis sie die Innenfläche des Chorion erreichen, um daselbst sich peripher auszubreiten und die Anlage der späteren Placenta zu bilden. In der ersten Anlage bezieht die Frucht ihr Nährmaterial aus der Nabelblase; nach Massgabe der Entwicklung des placentaren Kreislaufes, des Schwundes der ursprünglich die gesamte äussere Fläche des Eies bedeckenden Zotten bis auf die Stelle der nunmehr schon sich ausbildenden Placenta, schwindet das Nabelbläschen bis auf einen kleinen persistierenden und auch am reifen menschlichen Ei makroskopisch nachweisbaren Rest und der Fötus wird ernährt durch den placentaren Blutkreislauf ex sanguine matris. Die Allantois, ursprünglich eine einheitliche Blase, teilt sich allmählich in zwei Blasen, welche mit einander durch einen ursprünglich viablen, später obliterierenden Kanal in Verbindung stehen: Der innerhalb der Bauchhöhle belegene Teil der Allantois persistiert und wird zur späteren bleibenden Harnblase, der ausserhalb der Bauchhöhle liegende Teil schwindet, seiner Funktion überhoben, allmählich auf dem Wege der Schrumpfung und Obliteration gerade so, wie auch der Verbindungsgang zwischen dem bleibenden und dem schwindenden Teile der Allantois, der sogenannte Urachus, zur Schrumpfung und Obliteration gelangt. Der Urachus obliteriert normal, nachdem die Kloake entstanden ist und die Harnblase einen eigenen bleibenden Ausführungsgang, die Harnröhre samt Urethralmündung, erhalten hat, durch welche der fötale Harn direkt in die Amnionhöhle

entleert wird. Der Urachus stellt dann beim Neugeborenen nur noch einen soliden Strang dar, welcher später nur noch eine Rolle normaliter spielt als fixierendes Ligament unter dem Namen Ligamentum vesicoumbilicale medium. Ebenso obliterieren die Blutgefässe der Allantois in der Folge nur teilweise.

Ferner obliterieren die beiden Arteriae umbilicales, deren innerhalb des kindlichen Körpers liegende Teile später als Ligamenta vesicoumbilicalia lateralia bezeichnet werden.

Normal obliteriert der Ductus omphalomesaraicus, nachdem die Ernährung des Fötus aus dem Nabelbläschen aufgehört hat: der Ductus löst sich alsdann vom Dünndarm los, sodass seine einstige Insertion am Darm später nicht mehr zu erkennen ist. Ursprünglich kommunizierten also das Darmlumen und das Lumen des Ductus omphalomesaraicus mit einander. Nach Massgabe der weiteren Entwicklung des Fötus hört diese Kommunikation auf, der Darm löst sich ganz von dem Ductus ab und wird durch endlich erfolgende Verwachsung der seitlichen Bauchdeckenhälften in der Mittellinie die Bauchwand geschlossen. Diese Verschliessung erfolgt aber nicht im Nabel selbst, denn hier bleibt auch, nachdem die Placenta schon entwickelt ist, ein Lumen, durch welches die beiden Arteriae umbilicales und die Vena umbilicalis austreten. Durch dieses Lumen können nach der Geburt des Kindes noch Darmschlingen aus der Bauchhöhle herausgetrieben werden: es entsteht alsdann ein Nabelbruch: Hernia umbilicalis. Ausser einer solchen Hernia umbilicalis kann aber in wesentlich früherem Stadium ein Bruch entstehen in der Nabelschnur selbst, Hernia funiculi umbilicalis, welch sehr verschieden ist von der Hernia umbilicalis, die erst post partum entsteht. Bis zur zweiten Woche des Embryonallebens kommuniziert, wie schon gesagt, das Lumen des Darmes noch mit dem Lumen des Nabelbläschen. Nachdem die Placenta ausgebildet ist und der Fötus aus ihr sein Nährmaterial bezieht, obliteriert der Ductus omphalomesaraicus und wird zum soliden Dotterstrange. Je mehr sich der Amnionsack mit Amnionflüssigkeit füllt, desto mehr wird das Nabelbläschen in centrifugaler Richtung von dem Fötus abgedrängt gegen die Eiperipherie hin, endlich reisst dabei der Dotterstrang vom Darme ab, das Nabelbläschen schrumpft und steht jetzt nicht mehr mit dem Darme in Verbindung, sondern nur noch mit den Blutgefässen des Fötus durch die gleichfalls bereits obliterierten Vasa omphalomesaraica. Der Rest des Nabelbläschens persisiert an der ausgetragenen Frucht als graugelbliches Bläschen zwischen Chorion

und Amnion liegend. So in normalen Fällen, anders in pathologischen: da persistieren öfters die beiden Enden dieses Ductus oder er persistiert in seiner ganzen Länge als feiner Faden,



Fig. 1—4. Schematische Abbildung des Verhältnisses der Eihäute, Dotterblase und Allantois (nach Schroeders Lehrb. d. Geburtshülfe).
A = Amnion, Ca = Cavum amnii, K = Primäre Leibeshöhle, Koelom, Vv = Vesicula vitellina, All = Allantois, ch = Chorion, UU = Inhalt der Nabelschnur.
1. Die Amnionfalten wachsen auf einander zu. 2. Sie sind beinahe schon in Berührung mit einander getreten. Die Allantois beginnt hervorzusprossen zwischen der Basis der Dotterblase und dem Schwanzende des Fötus. Man sieht in 1 und 2 noch das primäre Chorion. 3. Das Amnion hat sich bereits abgelöst von dem serösen Blatte der Epithelschicht des bleibenden Chorion, die Zotten sprossen aus demselben hervor, die Allantois hat bereits die Eiperipherie erreicht. 4. Die Blutgefässe der Allantois haben sich bereits am gesamten Ei verbreitet und wachsen in die Zotten hinein. Die Zotten erreichen eine höhere Entwicklung an der Stelle der zukünftigen Placenta, der Rest schwindet allmählich. UU = bezeichnet die Peripherie, den Umfang der späteren Nabelschnur, welche den Ductus omphaloentericus mit seinen Blutgefässen und die Allantois mit ihren Gefässen enthält umgeben von einer Amnionhülle. Die Whartonsche Sulze tritt innerhalb der amniotischen Umhüllung auf.

welcher den Darm mit dem Nabel verbindet; öfters persistiert auch die Vena omphalomesaraica als feiner Faden, zuweilen

sogar blutgefüllt, vom Nabelringe zum Dünndarmgekröse verlaufend.

Diese Vene persistiert selbst mit offenem Lumen weit öfter als die Arteria omphalomesaraica. Am häufigsten persistieren die Vasa omphalomesaraica bei Föten mit Entwicklungsanomalien der Bauchregion. Die Vena omphalomesaraica persistiert etwa in 1 pCt. beim normal entwickelten ausgetragenen Kinde. Die Persistenz dieser Vene sowie der Reste des Ductus omphalomesaraicus in Gestalt eines soliden Stranges hat eine gewisse Bedeutung in der Pathologie, weil diese Gebilde zu einer Abknickung des Darmes, Unwegsamkeit desselben, führen können und so zum Tode der Frucht resp. des Neugeborenen. Bis zum dritten Monate liegt ein Teil der Darmschlingen des Fötus von Peritoneum bedeckt innerhalb der Nabelschnur, erst in der Folge retrahieren sich die Darmschlingen in die Bauchhöhle, bis dieselbe endlich geschlossen wird (s. Fig. 1—4).

An der Stelle, wo der Ductus omphalomesaraicus in den Dünndarm mündete, hinterbleibt zuweilen eine nach aussen konvexe Ausbuchtung, ein Diverticulum mit Lumen, das sogenannte Diverticulum verum oder Diverticulum Meckelii.

Reicht dieses Diverticulum ausnahmsweise bis in den Nabel hinein, so entsteht dann, wenn dieses Diverticulum ein Lumen hatte, nach Abfall der Nabelschnur ein Nabelafter: ein Anus praeternaturalis umbilicalis.

In anderen Fällen entstehen in den Resten dieses Divertikels Cysten, Retentionscysten, wenn das Lumen im Nabel geschlossen ist. Ebensolche Cysten können auch in den Resten des Ductus omphalomesaraicus entstehen, die sog. Dottergangscysten.

Nach Abfall der Nabelschnur hinterbleibt im Nabelringe gewöhnlich nur eine so feine Öffnung, dass Darmschlingen hier nicht mehr austreten können, bei hartnäckiger Verstopfung mit starkem Drängen entsteht jedoch post partum hier eine Nabelhernie. Niemals aber können unter dem Einfluss des Prelum abdominale Darmschlingen in den Nabelstrang eintreten, da der Druck innerhalb des fruchtwassergefüllten Amnionsackes dem intraperitonealen Drucke gleich ist. Wenn wir also einen Nabelschnurbruch finden, so muss dieser während des Fötallebens entstanden sein.

Betrachten wir jetzt die Entstehungsweise solcher Nabelschnurbrüche. Nach Ahlfeld liegt bis zur 10. Woche etwa ein Teil der Darmschlingen sowohl des Dickdarmes als auch des Dünndarmes noch in der Nabelschnur. Gewöhnlich gleicht der

ektopische Darmanteil einem gleichschenkligen Dreieck, – einen Schenkel bildet der Dünndarm, den anderen der Dickdarm: an der Spitze dieses ektopischen Darmanteiles, jenes Dreiecks, liegt die Stelle der Verbindung des Dünndarmes mit dem Ductus omphalomesaraicus. Wenn infolge irgend einer Ursache die Darmschlingen nicht in die Bauchhöhle schlüpfen, sondern in der Nabelschnur liegen bleiben, so ist die Hernia funiculi umbilicalis fertig. Geringere Grade einer solchen Nabelschnurhernie werden oft von der Hebamme, ja sogar vom Arzte, übersehen. Die Nabelschnur sieht an ihrem Bauchende etwas dicker aus als sonst, und erst nach Abfall der Nabelschnur verrät sich diese Hernie in den Resten der Nabelschnur, oder es ist gar ein Anus umbilicalis entstanden.

Besteht ein grösserer Bauchwandspalt, dass nur ein Nabelring noch da ist, so erblickt man an der Stelle, wo der Nabel liegen sollte, eine apfelsinen-, ja selbst kindskopfgrosse Vorwölbung höckerigen Aussehens, welche Darmschlingen, oft auch einen Teil der Leber, der Milz, des Magens enthält, zuweilen sämtliche Organe der Bauchhöhle.

Die Ätiologie dieser Brüche wurde früher sehr verschieden gedeutet: Schon Oken wies nach, dass es sich hier nicht um eine Hervortreibung der Intestina aus der Bauchhöhle handele, sondern um ein Zurückbleiben der primär in der Nabelschnur liegenden Gebilde in derselben. Die Hernia funiculi umbilicalis ist also eine Hemmungsbildung. Manche ersahen die Ursache hierfür in einer Vergrösserung der in der Bauchhöhle liegenden Organe, Vergrösserung der Leber, Erweiterung des Magens, Cysten der Nieren oder Nebennieren, in einem Verschluss des Darmlumens mit Auftreibung des Darmes.

Hier bliebe es aber unerklärt, warum sich die Bauchwand nicht normal schliesst; kennt man ja doch zahlreiche Fälle, wo die Bauchwand normal geschlossen war, trotz grosser Auftreibung des Leibes durch Ascites, Cysten oder anderweitige Tumoren des Unterleibes. Ebenso ist die Erklärung *Müllers* längst hinfällig geworden, welcher eine Umschlingung der Nabelschnur um den Hals des Kindes als Ursache annahm.

Nach Ahlfeld musste diese Hypothese fallen, denn zu einer Zeit, wo eine Strangulation des Halses durch die Nabelschnur auftreten konnte, ist ja der Nabelschnurbruch längst fertig. Gegen Ende des 3. Monates, wo die Darmschlingen bereits aus der Nabelschnur in die Bauchhöhle geschlüpft sein müssen, ist die Nabelschnur noch viel zu kurz, um eine Stran-

gulation des Halses vollbringen zu können. Infolge einer solchen Umwicklung der Nabelschnur um den Hals könnte höchstens eine Verdünnung der Nabelschnur an ihrer Basis entstehen.

Thudichum ersah die Ursache in einer Lockerung und Schlaffheit des Darmgekröses, welches jedoch ebenfalls nur eine sekundäre Erscheinung sein könnte, gerade durch die Ectopia funicularis des Dünndarmes hervorgerufen. Ebensowenig kann man die Ursache in einer primär defekten Anlage der vorderen Bauchwandhälften suchen, da die geraden Bauchmuskeln stets gut entwickelt waren und ihr grösserer Abstand voneinander einfach die Folge einer teilweisen Bauchwandspalte ist. Andere erblickten die Ursache in fötalen, entzündlichen Prozessen, Verwachsungen zwischen Eihäuten und Frucht, besonders in frühem Entwicklungsstadium zwischen Amnion und Frucht, ehe noch ein Liquor amnii existierte. Andere nahmen an, die Ursache der Ektopie der Bauchhöhlenorgane sei ein Herausdrängen derselben aus der Bauchhöhle infolge von Persistenz der primären Lordose der Wirbelsäule, die erst später einer kyphotischen Krümmung Platz mache.

Ahlfeld sieht die Ursache der Hernia funiculi umbilicalis darin, dass aus irgend einer Ursache der normal bis zur 10. Embryonalwoche teilweise in der Nabelschnur liegende Darm darin zurückgehalten wird. Welcher Faktor kann hier zur Wirkung gelangen?

Wenn der Amnionsack sich sehr rasch und übermässig mit Fruchtwasser füllt, so wird die Dotterblase energisch an die Peripherie des Eies gedrängt unter selbstverständlich mehr und mehr zunehmender Anspannung des Ductus omphaloentericus; derselbe mit einer Dünndarmschlinge noch vereinigt, wird also auf dieselbe einen energischen Zug ausüben. Reisst die Verbindung ab, so bleibt jede Folge für den Darm aus, reisst sie jedoch nicht, so wird der Darm immer weiter in die Nabelschnur eindringen. Bei Persistenz des Ductus omphaloentericus werden also infolge jenes auf den Dünndarm und sein Gekröse ausgeübten Zuges die Bauchhöhleneingeweide immer weiter in die Nabelschnur hineingezogen und dort zurückgehalten, sodass sie nicht in die Bauchhöhle zurücktreten können gemäss dem Verschlusse der vorderen Bauchwand durch Verwachsung der beiderseitigen Hälften miteinander in der Linea alba. So entstehen Nabelschnurbrüche höheren Grades infolge des von dem straff gespannten Ductus omphaloentericus ausgeübten Zuges. Diese straffe Anspannung aber ist die Folge der Verdrängung der Dotterblase nach der Ei-

Peripherie zu infolge rapider oder übermässiger Flüssigkeitsansammlung in der Amnioshöhle. Geringere Grade des Nabelschnurbruches können auch ohne diese Traktion entstehen, einfach infolge von Persistenz des Ductus omphaloentericus, verspäteter Ablösung desselben vom Dünndarm, übermässiger Dicke und Resistenz desselben. Wenn schliesslich die Ablösung des Ductus vom Dünndarm doch noch erfolgt und Obliteration des Ductus eintritt, so kann ein Teil der Darmschlingen in die Bauchhöhle gleiten, ein Teil aber in der Nabelschnur zurückbleiben, es ist sogar möglich, dass dann noch der Nabelring sich schliesst und den Teil der Därme, der Leber etc., welcher noch in der Nabelschnur liegt, gänzlich abschnürt. Das Kind kommt alsdann zur Welt mit einer gestielt am Nabelansatze hängenden Geschwulst; in derselben findet man eine abgeschnürte, an beiden Enden obliterierte Darmschlinge, abgeschnürte Teile der Leber etc. Da der Zug des persistierenden und straff angespannten Ductus omphaloentericus einwirkt unter einem rechten Winkel zur Längsachse der Frucht, so wird der Darm condupliziert, indem also zwei gleichlange Darmanteile, eine Dünndarm- und eine Dickdarmschlinge, die Schenkel eines gleichschenkligen Dreiecks bildend, in der Nabelschnur liegen. Da der Dickdarm langsamer wächst, so wird er unter dem Zuge des Ductus omphaloentericus mehr zu leiden haben als der Dünndarm. Infolge des starken Zuges kann sowohl das Lumen des Dickdarmes verengt werden oder er selbst zerrissen werden oder obliterieren. In andern Fällen wird der Dickdarm, gleichsam aus der Bauchhöhle nach oben zu herausgezogen, veranlassen, dass das untere, schon von der Allantois abgelöste Darmende nach oben dislociert wird und nicht mit dem oberen Ende, dem Grunde der Analgrube, zusammentrifft. Das Kind kommt alsdann, mit Atresia ani zur Welt. Kommuniziert das untere Darmende noch mit der Allantois (Kloake), so kann ein solcher Anus praeternaturalis auch nach der Geburt persistieren, existiert diese Kommunikation nicht mehr, so kommt das Kind zur Welt ohne die Möglichkeit, sein Meconium zu entleeren.

Da infolge der Entstehung eines Nabelschnurbruches der Bauchhöhlenraum relativ erweitert ist, so vergrössern sich auch die Bauchhöhlenorgane, besonders die Leber und die Nieren.

Ob diese letztere Vermutung Ahlfelds berechtigt ist, möchte ich zu bezweifeln wagen. Nach Ahlfeld wächst manchmal auch die Leber in den Nabelschnurbruch hinein, namentlich ihr unterer Rand. Zuweilen fand man selbst den Magen in einem Nabelschnurbruche. Zuweilen stülpt sich auch das Diaphragma

gegen die Bauchhöhle zu vor, und bei mangelhafter Zwerchfellbildung fand man auch das Herz in der Bauchhöhle.

Nach Lindfors [siehe Preobrażenskij: Über Nabelschnurbrüche (Russisch). Journ. f. Geburtsh. u. Frauenkrankh. Petersburg 1900. Februar u. März. p. 1557] fand man in 69 pCt. der Fälle in dem Nabelschnurbruche nur Darmschlingen, in 44 pCt. die Leber mit oder ohne Darmschlingen, noch seltener den Magen (in 4,8 pCt. nach Lindfors, in 20 pCt. nach Kraemer). Nur das Rektum hat man niemals in einem Nabelschnurbruche gefunden, mehrmals dagegen lag im Bruche das Herz bei gleichzeitiger Hernia diaphragmatica oder defekter Zwerchfellbildung, ja sogar den Uterus und die Ovarien und manchmal die Nieren. Mehrmals fehlte die Gallenblase.

In Fällen hochgradigen, früh entstandenen Nabelschnurbruches infolge des von dem Ductus omphaloentericus auf den Darm und sein Gekröse ausgeübten Zuges krümmt sich oder wölbt sich die Wirbelsäule nach vorn konvex vor, in seltenen Fällen wird sie direkt eingeknickt, einen nach hinten zu offenen spitzen Winkel bildend, sodass das Gesäss dem Hinterhaupte anliegt (siehe meine Beobachtung im Folgenden). Nach Ahlfeld finden sich bei solcher Verbiegung der Wirbelsäule oft konkommittierende Anomalien, Hydrorrhachis dehiscens, Spina bifida, zurückgebliebene Entwicklung und Torsion der Wirbelsäule (Lordose, Skoliose etc.), ferner Anencephalie, Mikrocephalie etc. Ausser diesen Komplikationen können als mittelbare Folge solcher Brüche auch andere Veränderungen am unteren Rumpfende, namentlich im grossen und kleinen Becken auftreten.

Die Anspannung des Darms und seines Gekröses bewirkt seine Dislokation nach vorn, kann die Verschmelzung der Müllerschen Gänge verhindern, es findet sich dann Uterus bicornis, didelphys etc., die Verlagerung des Darmes kann sogar eine vordere Beckenspalte, Pelyoschisis anterior, Pelvis fissa, bedingen, indem sie die Verschmelzung der beiden Beckenringhälften verhindert. Ist zugleich die gesamte Nabelschnur in der Richtung gegen das untere Körperende zu gespannt, so wird man es leicht verstehen, dass es auch zu einer Epispadiasis penis, vulvae kommen kann. Zu erwähnen wäre noch, dass man bei Nabelschnurbruch oft Mangel einer Arteria umbilicalis fand, zurückgebliebene Entwicklung einer unteren Extremität, namentlich der rechten, ferner Talipes equinovarus, valgus, calcaneus u. s. w. Auf 19 Fälle fehlte 9 mal eine Arteria umbilicalis, meist fehlte

die linke. Die Nabelschnur pflegt gewöhnlich sehr kurz zu sein. Zuweilen fand man zwei Venae umbilicales.

Meist liegt das Nabelbläschen näher dem Kopfende der Frucht; liegt dasselbe aber aus irgend einem Grunde näher dem Schwanzende, so wird natürlich die starke Anspannung des Ductus omphalomesaraicus ihren deletären Einfluss, namentlich an der unteren Hälfte der vorderen Bauchwand, geltend machen, indem sie vordere Spaltbildung hervorruft, zu verschiedenen Entwicklungsstörungen der Allantois, des Urachus führt, der Harnblase, der Genitalien beiderlei Geschlechts, der Kloake etc. Im Extrem wird eine Gastropelyokystoschisis die Folge sein, also Spaltung der vorderen Bauchwand mit Beckenspalte und Blasenatrophie. Ich will auf diese konkommittierenden Entwicklungsanomalien hier nicht näher eingehen, da sie nur mittelbar in Beziehung treten zu den weiter zu beschreibenden drei Präparaten.

Die Nabelschnurbruchwände bestehen aussen aus dem Amnion, innen aus dem Peritoneum, zwischen beiden liegt Whartonsche Sulze. Auf der Vorderfläche des Bruches zwischen Amnion und Peritoneum gelagert liegen Allantois und die beiden Arteriae umbilicales, die Umbilikalvene verläuft lateral von ihnen, meist linkerseits. Der Amnionüberzug des Bruches geht an seiner Spitze auf die Nabelschnur über.

Mitunter jedoch, falls eine seitliche Ausbuchtung des Nabelschnurbruches existiert, geht die Nabelschnur scheinbar nicht von der Kuppe des Bruches aus. Die Bauchdecken erscheinen scharf abgegrenzt, mit glattem Rande an der Basis des Nabelschnurbruches. Injiziert man die Frucht mit einer erstarrenden, farbstoffhaltigen Lösung von der Aorta aus, so geht dieser Farbstoff aus den Bauchdecken nicht auf die Wände des Nabelschnurbruches über. Mit bedeutendem Nabelschnurbruch behaftete Früchte kommen nur selten ausgetragen und lebend zur Welt, meist platzt schon in der Schwangerschaft der Amniosüberzug des Bruches oder selbst das Peritoneum.

Geschieht letzteres, so fallen natürlich die Darmschlingen aus dem Bruche in das Cavum amnii vor, und sobald die Eihäute sub partu platzen, tastet die in den Uterus eingeführte Hand Darmschlingen darin. Zu welchen Irrtümern dies führen kann, ist kaum glaublich. Einer meiner verstorbenen Assistenten, Dr. Stepkowski, war in einer der grössten Kliniken Deutschlands zugegen, als gerade der Assistent den Kaiserschnitt vorbereitete wegen vermuteter Uterusruptur, denn er hatte Darmschlingen im Uterus getastet. Das Becken war normal. Als Dr. S. nach der

Anzeige zum Kaiserschnitt frug, erhielt er die Antwort, es müsse eine Uterusruptur vorliegen, denn man habe Darmschlingen in utero getastet! Der Bauchschnitt wurde gemacht, der Uterus erwies sich unverletzt! Der Operateur hat bei Bauchspalte in utero vorliegende fötale Darmschlingen für Darmschlingen der Gebärenden angesehen! Es ist gut, zu wissen, dass solche Irrtümer vorgekommen sind, um Andere zu warnen! Gleichwohl sollte es scheinen, dass jeder Geburtshelfer der Grösse und dem Aussehen nach fötale und maternelle Darmschlingen von einander zu unterscheiden verstehen sollte — und dennoch facta aliter loquuntur.

Damit dürfte der Kern der uns hier beschäftigenden Frage der Embryonalpathologie skizziert sein. Die Theorie Ahlfelds und dessen Corollarien musste ich anführen zum Verständnis der weiterhin zu beschreibenden Präparate. Ich sehe mich jedoch veranlasst, noch einige Worte hinzuzufügen bezüglich der Ectopia hepatis in hernia funiculi umbilicalis. Mein verstorbener Vater, Professor Ludwig Adolph v. Neugebauer, ehemaliger Assistent Prof. Betschlers in Breslau, hat im Jahre 1850, also vor mehr als 50 Jahren, zur Zeit in Kalisch in Polen als Hospitalarzt arbeitend, eine sehr interessante Arbeit in der Neuen Zeitschrift für Geburtskunde, herausgegeben von Busch, v. Ritgen, v. Siebold (Berlin 1850, Bd. 27, p. 64—78, mit einer gezeichneten Tafel), veröffentlicht: „Über das Auftreten der Leber im Nabel als Fehler erster Bildung.“ In dieser Arbeit ist ein Nabelschnurbruch beschrieben. Es wurde ein lebendes Kind mit mannsfaustgrossem Nabelschnurbruch in der Betschlerschen Klinik geboren. Die Nabelschnur inserierte unter spitzem Winkel seitlich an diesem Bruche. Ein Teil des Bruchinhaltes erschien hart und bläulich durchscheinend durch die Bruchhüllen. Der Nabelring hatte mehr als 2 Zoll Durchmesser.

Man diagnostizierte die Anwesenheit eines Teils der Leber im Bruche, erklärte die Prognose für schlecht oder mindestens zweifelhaft und nahm von jeglichem Versuche einer Reposition des Bruchinhaltes Abstand. Am nächsten Tage nach der Geburt des Kindes verriet dasselbe einen starken Icterus und starb unter Konvulsionen am 4. Tage.

Fast die gesamte Leber lag in dem Bruche, ebenso auch das grosse Netz. Man fand an dem Präparate mannigfache Absonderlichkeiten: 1. Der gesamte rechtsseitige Dickdarm lag in der linken Hälfte, der gesamte Dünndarm in der rechtsseitigen Hälfte der Bauchhöhle. 2. Das Ende der Vena umbilicalis lag

rechterseits von der Gallenblase, statt linkerseits. 3. Das Duodenum erwies sich gesenkt bis auf die Nabelhöhe. 4. Die Leber war nicht in den Bruch hineingezogen worden, sondern primär darin zurückgehalten worden, weil sie in dem Bruche zur Entwicklung gelangt war. 5. Alle Venae hepaticae mündeten in den Ductus venosus statt in die Vena cava ascendens, welche in diesem Falle gar keine Verbindung mit der Leber aufwies.

Auf Grund sehr minutiöser Untersuchungen über diesen Fall kam mein Vater damals zu dem Schlusse, dass die Entstehung der Leber an jenem Orte bedingt war von der Stelle des Zusammentreffens und dem topographischen Verhältnisse der Vena portae und der Venae umbilicalis und dass hier massgebend für dieses Verhältnis das topographische Verhältnis der Lage des Duodenum zur Vena umbilicalis war. Die Leber gelangt an der Stelle zur Entwickelung, wo die Anastomose zwischen Vena umbilicalis und Vena portae stattfindet. Liegt das Duodenum näher dem Nabel, so nähert sich auch die Vena portae der Vena umbilicalis und trifft früher (höher) mit ihr zusammen, die Entstehung also der Leber an dieser Stelle ist mittelbar durch eine Senkung des Duodenum nach unten bedingt.

Während also Ahlfeld annahm, dass die Leber auf die weiter oben beschriebene Art in den Bruch hineingezogen wird, so kam Ludwig Adolph v. Neugebauer zu einem ganz anderen Ergebnis, und zwar auf Grund seiner Untersuchungen über das gegenseitige Verhältnis der Venenstämme zu einander. Die meisten mit hochgradigem Nabelschnurbruch behafteten Früchte sterben schon intrauterin ab, es kommen jedoch auch viele ausgetragen lebend zur Welt. Küstner („Operation einer Nabelschnurhernie mit Resektion des vorgefallenen Leberlappens“: Centralbl. f. Gyn., 1901, No. 1) hat in einem solchen Falle operativ eingegriffen, bei einem mit apfelgrossem, 8 cm breitem Nabelschnurbruch geborenen Knaben. Man sah durch die Bauchhüllen einen Teil der Leber und Darmschlingen durchscheinen.

Die Nabelschnur inserierte an der unteren Bruchfläche, die nur 34 cm lange Nabelschnur besass 2 Arterien und 1 Vene. Küstner operierte sofort, unterband nach Eröffnung des Bruchsackes die Umbilikalgefässe am Hautrande, fand auch die von schwarzem Blut gefüllte Vena omphalomesaraica, welche zu einer Dünndarmschlinge verlief, und unterband dieselbe mit Katgut. In dem Bruche fand er das Meckelsche Divertikel und den Processus vermiformis mit einem grossen Anteil des Colon ascendens.

Nach Lospräparieren des Bruchsackes reponierte er die Darmschlingen in die Bauchhöhle, es gelang jedoch nicht, die Leber zu reponieren, trotz Vergrösserung des Einschnittes (auf der vorderen Bauchwand). Er präparierte nun teilweise die Gallenblase von der Leber ab, resezierte dann einen Leberlappen nach doppelter Katgutunterbindung und verschorfte die Schnittfläche mit Paquelins Brenner. Erst jetzt gelang das Hineindrängen der Leber in die Bauchhöhle, dann wurde die Wunde geschlossen. Operation ohne Narkose, nur bei der Reposition der Darmschlingen einige Tropfen Chloroform. Am nächsten Tage trank das Kind bereits Milch, am 3. Tage bekam es die Mutterbrust, bis zum 6. Tage verlor es an Körpergewicht, dann nahm es zu und wog am 11. Tage 2860 g. Am 11. Tage trat jedoch blutiges Erbrechen ein und blutiger Durchfall. Der Verlauf war bis zum 19. Tage fieberfrei, jetzt aber + 38,9° C. Am 21. Tage starb das Kind unter den Erscheinungen einer schweren Melaena neonatorum. Bei der Sektion erwies sich die Leberwunde mit der Bauchwand verwachsen. Todesursache war wohl nicht der chirurgische Eingriff oder ein technischer Fehler, sondern die Resektion eines Teiles der Leber. Die jüngste Literatur weist eine ganze Reihe derartiger, mit glücklichem Ausgange vollzogener Operationen auf (s. R. Rettig, Angeborene Nabelschnurbrüche und ihre operative Behandlung, 1894). Sehr eingehend hat v. Steinbüchel (Arch. f. Gyn., Bd. LX, Heft 3, Berlin 1900, p. 465—491) eine derartige Operation beschrieben, bei gleichzeitiger Cystopelyogastroschisis mit Anus praeternaturalis des Dünndarmes. Tod am 5. Tage nach der Operation. Eine Hebamme hatte das Kind in die Grazer Klinik gebracht behufs Bestimmung des für sie zweifelhaften Geschlechtes: Neben dem Nabelschnurbruch fand sich Exstrophia vesicae, Pelvis fissa, Epispadiasis penis, Anus imperforatus und in der offenen Harnblase Anus praeternaturalis duplex.

Bezüglich der Häufigkeit gibt Preobrażenskij, der (l. c.) einen Fall aus der Klinik Slawjanskis beschrieb, an: für die Berliner Charité 1500 Geburten jährlich rechnend 5 Fälle binnen 20 Jahren, für die Münchener Klinik 4 Fälle auf 20735 Neugeborene (1:5184), Thudichum rechnete 1 Fall auf 2000 Geburten, Emmert sogar 1 Fall auf je 300 Geburten. Im Petersburger Gebärhause fanden sich auf 10996 Geburten von 1883 bis 1897 nur 2 Fälle, in der Klinik Slawjanskis auf 9643 Geburten von 1884—1898 nur 2 Fälle. Auf 27279 Geburten in der Moskauer und Petersburger Klinik zusammen gerechnet fanden sich 5 Fälle, es ergab sich eine Frequenz 1:5456. Persönlich sah ich zufällig

in einem Jahre drei Fälle, die mir allerdings überwiesen wurden zur Untersuchung.

Bezüglich des Geschlechts zählte Marjanczyk auf 120 Fälle von Nabelschnurbruch 67 Knaben und 53 Mädchen, Lindfors auf 37 Fälle 22 Knaben und 15 Mädchen, Bouschan auf 69 Fälle 43 Knaben und 26 Mädchen. Nach Preobrażenskij kamen auf 253 Fälle 148 Knaben und 105 Mädchen. Von meinen 3 Fällen beziehen sich 2 auf Mädchen, 1 auf einen Knaben.

Preobrażenskij erkennt die ätiologische Theorie Ahlfelds nicht an, weil sie jene Fälle unerklärt lasse, wo in dem Nabelschnurbruche sich keine Darmschlingen vorfanden, wo der Bruch einzig die gesamte Leber oder einen Teil von ihr enthielt, und sieht die Ursache des Nabelschnurbruches in einer primären mangelhaften Bildung der Bauchwand. Von allen Theorien und Hypothesen scheint mir die mechanische Theorie Ahlfelds das meiste für sich zu haben. Ebenso wie bei in dem Nabelschnurbruche liegenden Darmschlingen der lange persistierende Ductus omphaloentericus schliesslich doch noch abreissen und spurlos verschwinden kann, so können immer noch die ursprünglich ektopischen Darmschlingen in die Bauchhöhle gleiten, während die Leber in dem Bruche zurückblieb, erstens infolge Fixation durch Bandmassen wie im Küstnerschen Falle, zweitens konnte die Leber (heterotopisch angelegt) bereits eine solche Grösse erreichen, das ein Hineinschlüpfen in die Bauchhöhle nicht mehr möglich war; im Küstnerschen Falle konnte sie ja trotz Operation nicht in die Bauchhöhle gedrängt werden, bevor nicht ein Teil der Leber reseziert und die Bauchwandwunde vergrössert worden war.

Schliesslich ist ja nicht gesagt, dass nur eine einzige Ursache die Missbildung hervorrufen kann, — hat doch, wie schon erwähnt, mein Vater nachgewiesen, dass die Leber in dem Nabelschnurbruche liegt, nicht weil sie aus der Bauchhöhle in den Bruch hineingezogen wurde, sondern weil ihre Anlage primär in dem Bruche erfolgte.

Betrachten wir jetzt meine eigenen 3 Beobachtungen:

1. Im ersten Falle handelte es sich um eine etwas mehr als 8monatliche weibliche tot von einer Multipara bei Placenta praevia geborene Frucht. Mein Assistenzarzt Dr. Janczewski machte die Wendung und extrahierte die Frucht an den Füssen.

Die Frucht wies mehrfache Missbildungen auf: 1. Spaltung des harten und weichen Gaumens und der Oberlippe bei rudimentärem Vomer; 2. einen Nabelschnurbruch, enthaltend den mittleren Anteil der Leber, den Magen, den gesamten Dünndarm, das Coecum, das Colon ascendens und transversum! In der Bauch-

höhle lag also nur ein Teil der Leber, das Colon descendens und die Flexura sigmoidea. Uterus und Adnexe, Zwerchfell, Wirbelsäule normal. 2 Arteriae umbilicales vorhanden, Ductus omphaloentericus nicht mehr zu entdecken. Die Intestina im Bruche liegen frei und ohne jede Fixation in einer Peritonealtasche, die Nabelschnur inseriert seitlich am Bruche, der Bruch hat die linke Seite der Nabelschnur konvex als Tumor vorgestülpt. Der im Bruche liegende Leberanteil ist beinahe ganz abgeschnürt, enthält die rechte Hälfte des linken und die linke Hälfte des

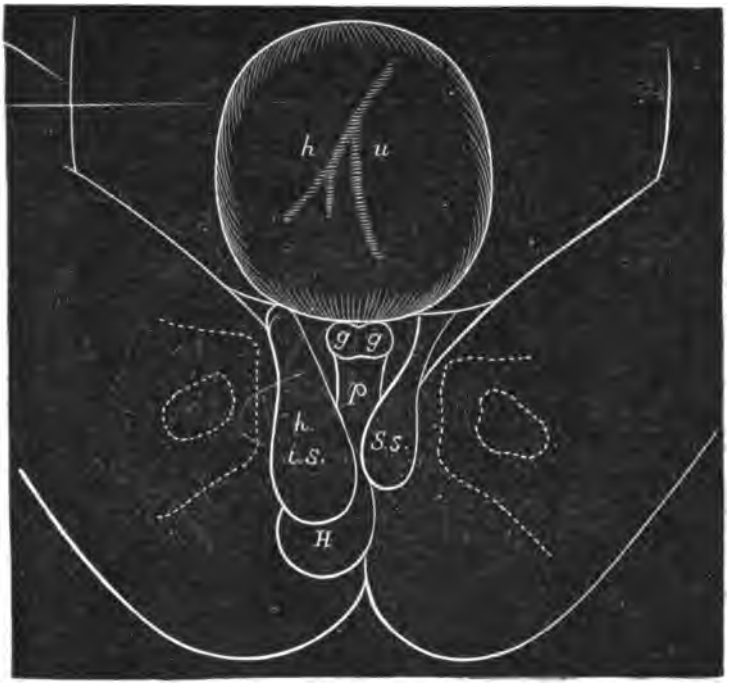

Fig. 5. Hernia funiculi umbilicalis, Pelyoschizis anterior, Hernia inguinoscrotalis et Hydrocele dextra.
h u = Narbige Stränge auf der Kuppe des Nabelschnurbruches; g g = Glans penis; p = Penis; S s = linke Scrotalhälfte; h i S = Hernia inguinoscrotalis; H = Hydrocele.

rechten Leberlappens, den ganzen Lobus quadratus, die Gallenblase und einen Teil des Lobus Spigelii. Der ektopische Anteil der Leber hat die Grösse einer halben Mandarine, die Bruchpforte misst 21 mm im Durchmesser. Eine Gefässinjektion war nicht mehr ausführbar, das Präparat hatte lange in Formalinlösung gelegen. Der Magen nahm im Bruche eine solche Lage ein, dass die Curvatura minor senkrecht stand. Der gesamte Digestionsschlauch, vom Magen anfangend, lag linkerseits von der vertikalen Körpermittellinie.

2. Die zweite Beobachtung (s. Fig. 5) betrifft einen 9 wöchentlichen jüdischen Knaben, bis jetzt noch nicht beschnitten. Der Nabelschnurbruch enthält Dünndarmschlingen, man kann durch die ungemein grosse Bruchpforte gleichzeitig 4 Fingerspitzen eindrängen.

Der Bruch liegt ungewöhnlich, scheinbar direkt über der Schamfuge. Dicht unterhalb des Bruches sieht man eine epispadische Glans penis. Es

sieht aus, als ob das Dorsum penis an die vordere Bauchwand angewachsen wäre; zieht man jedoch die Glans herab, so erblickt man jetzt auch das in seiner ganzen Länge epispadische Dorsum penis und die epispadische Urethra.

Am zentripetalen Ende der gespaltenen Harnröhre sieht man eine bleistiftweite in die Harnblase führende Öffnung.

Es liegt keine Harnblasenexstrophie vor. Dagegen fand sich ein

Fig. 6. Foetus von vorn gesehen. Man sieht nichts vom Unterbauch u. den unteren Extremitäten.

Fig. 7. Foetus von hinten gesehen. Anus und Vulva angedeutet.

darmhaltige Hernia inguinalis dextra und unterhalb eine Hydrocele tunicae vaginalis testis. Endlich fand sich eine Pelyoschisis anterior — Pelvis fissa mit 4 cm Diastase der Schambeine. Bemerkenswert ist diese Beckenspalte ohne Blasenexstrophie!

Der Nabelschnurbruch ist bedeckt von dunkelbraunen narbigen Hautdecken ohne Spur einer ehemaligen Nabelschnurinsertionsstelle. Diese Stelle, auf der Kuppe des Nabelschnurbruches liegend, hat sich konvex nach aussen vorgestülpt.

In diesem Falle dürfte die Ursache sowohl des Nabelschnurbruches als auch der Beckenspalte und Epispadie wohl eine starke Anspannung eines über die normale Zeit hinaus persistierenden Ductus omphaloentericus gewesen sein, während die Dotterblase näher dem Fötus belegen war. Auf

einfache mechanische Weise wurde so der Verschluss des Beckenringes verhindert und die Epispadie bedingt. Unerklärt bleibt jedoch die Ursache des rechtsseitigen Leistenbruches. Die Beobachtung hat vieles Gemeinsame mit derjenigen von Steinbüchels.

3. Die dritte Beobachtung ist(s. Fig. 6, 7, 8) die seltenste, weil hier auch die Wirbelsäule gewaltig missgestaltet ist, und gerade diese Beobachtung spricht sehr für die mechanische Theorie Ahlfelds. Ein 33jähriges unverehelichtes

Fig. 8. Foetus in Seitenansicht. h f u = Hernia funiculi umbilicalis.
a a = Lymphome am Halse.

Dienstmädchen hatte erst ein normales Kind geboren, jetzt aber eine tote, nicht ausgetragene Frucht, und zwar bei Schädellage; es lag jedoch vor dem Schädel noch eine grosse seitliche Nackencyste vor. Die etwa 34wöchentliche weibliche Frucht bietet ein ganz aussergewöhnliches Aussehen (s. Fig. 6—8) und weist mehrfache Missbildungen auf. Der Rumpf des Kindes, die Wirbelsäule in der Dorsolumbalgegend sind so nach vorn zu unter Bildung eines spitzen, nach hinten zu offenen Winkels zusammengeknickt, dass das Gesäss dem Hinterhaupte anliegt. Die Wirbelsäule weist eine spitzwinklige Kyphosis anterior dorsolumbalis auf (ich wähle absichtlich diesen Ausdruck und nicht Lordosis). Ferner findet sich am Halse mehr nach hinten oben zu jederseits eine über apfelsinengrosse subkutane Cyste. Diese beiden absolut symmetrischen, gleichgrossen Cysten sollen nach dem Urteile des Herrn Prof. Przewoski

vielkammerige Lymphome sein, aus den Kiemengängen hervorgegangen, als Kiemengangscysten. Die eine Cyste war gleich nach der Geburt eingeschnitten worden, sie enthielt seröse Flüssigkeit ohne Blutbeimischungen. Auf der Abbildungen habe ich ihre Lokalisation angedeutet. Betrachtet man die Frucht von vorn — es handelt sich um eine bleibende Conduplicatio corporis mit spitzwinkliger Zusammenknickung des Fötus — es ist mir nicht bekannt, ob jemals eine so hochgradige Einknickung eines Fötus beobachtet wurde —, so sieht man nur die obere Körperhälfte (Fig. 6), den Kopf mit den beiden Lymphomen, den oberen Teil des Rumpfes mit den Armen und die Nabelschnur mit dem Nabelschnurbruch, aber nichts vom Unterbauch, Becken oder Beinen. Die Hüllen des Nabelschnurbruches sind eingerissen. Dieser Einriss fand schon in utero statt, denn die Darmschlingen des Fötus lagen in der Amnioshöhle. Die Leber lag nicht in dem Bruche, sondern nur 9 cm Dünndarm und 1 cm des Blinddarmes. Der Bruch wölbte sich an der linken Seite der Nabelschnur vor. Normale weibliche innere und äussere Genitalien. Sonstiger Befund in der Bauch- und Brusthöhle normal, dagegen fand sich, wie in meinem ersten Falle, eine Spaltung des harten und weichen Gaumens, aber ohne Cheiloschizis, was zu den Seltenheiten gehört. Betrachtet man die Frucht von hinten (Fig 7), so wird man gleichfalls von einem ungewöhnten Bilde frappiert. Das Gesäss lag dem Hinterhaupte an, der Anus nach oben gerichtet, die Vulva nach hinten. Die Halslymphome berühren die Oberschenkel. Man sieht nur die unteren Extremitäten, da die oberen durch jene Lymphome verdeckt werden.

Fig. 8 stellt schematisch die Frucht von der Seite gesehen dar.

Wie schon erwähnt, nimmt zuweilen die Wirbelsäule an der Missbildung teil. Es fand sich nun hier nicht nur die mehrfach erwähnte Knickung der Wirbelsäule, sondern es fanden sich auch an einigen wenigen Wirbelkörpern, die auf dem Scheitel der Knickung lagen, an ihrer Vorderfläche Spuren einer medianen Spaltung, auf deren Bedeutung ich unter Zusammenstellung sämtlicher mir bekannt gewordenen Fälle an vorderer medianer Wirbelspaltung hingewiesen habe in meiner Arbeit: „Meningocele sacralis anterior“ (Hegars Beiträge zur Geb. u. Gyn. 1904). Da behufs genauerer Untersuchung eine Maceration des Präparates notwendig ist, übergab ich das Präparat 1901 Herrn Professor Przewoski, ohne leider binnen 3 Jahren einen Bescheid darüber erhalten zu haben. Wo nicht dem Prinzip gehuldigt wird: „Was man tun will, tue man bald“, da ist es schlimm bestellt um die Einreichung eines wenn auch noch so seltenen Präparates zur Untersuchung. Als ich mehrfach den Diener bat, er möge mir das Präparat heraussuchen, ich werde selbst die Maceration besorgen, erhielt ich leider statt des Präparates die Antwort: „Wenn ich wüsste, wo es ist.“

In diesem Falle ist also der Nabelschnurbruch kompliziert mit Kyphosis anterior columnae vertebralis infolge spitzwinkliger Einknickung der Wirbelsäule, Missbildung einiger Wirbelkörper,

Spaltung des harten und weichen Gaumens ohne gleichzeitige Lippenspalte und je ein laterales cystisches Lymphom am Halse der Frucht.

Alle 3 von mir beschriebenen Fälle sind in der Hauptsache analog, stellen verschiedene Grade des Nabelschnurbruches dar und bieten doch in den Einzelheiten und Komplikationen sehr Verschiedenes. Besonders der dritte Fall scheint zu Gunsten

Fig. 9.

der anatomischen Theorie der Genese des Nabelschnurbruches von Ahlfeld zu sprechen, wenigstens für manche Fälle. Damit ist ja nicht ausgeschlossen, dass auch andere Ursachen dieselbe Wirkung haben können.

Zum Schluss sei hier die Abbildung (Fig. 9) eines sehr schönen Präparates des Nabelbläschens und des 22 mm langen Dotterganges einer etwa 6—7 wöchentlichen Frucht aus meiner Sammlung nach einem Photogramm wiedergegeben. Das Präparat hatte ich 1903 in der gynäkologischen Sektion der Casseler Naturforscherversammlung vorgelegt, wo es eingehend von Herren Prof. Veit, Pfannenstiel u. A. besichtigt wurde.

LV.

Aus der k. k. Universitäts-Frauenklinik in Graz.

Die subkutane Paraffininjektion Gersunys und ihre Verwertung in der Gynäkologie.

Vom

Dozenten Dr. MAX STOLZ.

Gersuny zeigte im Jahre 1899, dass man durch die subkutane Einspritzung von Vaselin dauernde Prothesen zu erzeugen imstande ist. Er stellte zunächst eine Hodenprothese her, verbesserte Sprachstörungen, die nach geheilten Gaumenspalten zurückgeblieben waren, und schlug vor, die gleiche Methode auch gegen andere Leiden zu versuchen, wenn eine plastische Operation unvollkommenere Resultate erwarten liess.

Seither wurde die Methode von vielen Ärzten ausgeführt und hat in der Chirurgie längst ihren dauernden Wert dargetan. Nur in einer Richtung ist man allmählich von ihrer ursprünglichen Ausführung abgewichen: man injizierte an Stelle des Vaselin schwerer schmelzende Paraffine.

Stein empfahl zunächst anstatt des Vaselin (eines Gemisches von Paraffinum liquidum und solidum mit einem Schmelzpunkte von 36 bis 40° C.) ein Gemisch von Vaselin und Hartparaffin mit einem Schmelzpunkte von 42 bis 43° C., denn er fürchtete, dass die erzeugte Prothese im Fieber des Patienten schmelzen und die ihr vor der Operation gegebene Form einbüssen könne, wenn die Temperatursteigerung vor der Durchwachsung der Prothese mit Bindegewebe eintrete.

Eckstein schlug vor, anstatt des Paraffingemisches reines Hartparaffin mit einem Schmelzpunkte von 57 bis 60° C. zu verwenden, und die von ihm berichteten Versuche und Tatsachen haben zahlreiche Operateure veranlasst, ihm nachzufolgen. —

So stehen augenblicklich die Autoren, die Paraffingemische injizieren, jenen gegenüber, die reines Hartparaffin bevorzugen und die sich höchstens darin unterscheiden, dass sie statt des bei zirka 58° schmelzenden ein 5 bis 15° niedriger schmelzendes Paraffin verwenden.

Dem Vaselin wird zum Vorwurf gemacht, dass es resorbiert wird, wandere und Embolien begünstige, dem Hartparaffin, dass die Gefahr der Embolie nicht verringere und technisch ungleich schwieriger zu handhaben sei.

Bezüglich der dem Vaselin zugeschriebenen Nachteile ergaben die Beobachtungen an der Anstalt Gersunys, dass auch drei Jahre nach der Injektion noch keine Veränderung der Grösse der Prothese bemerkbar ist, Vaselin also vom menschlichen Organismus nicht resorbiert werde. Ein Wandern des Vaselindepots könne nur in der allerersten Zeit stattfinden, deshalb müsse die Prothese während derselben gegen Stoss und Schlag geschützt werden. Zwei Wochen nach der Injektion sei das Vaselin durch die Reaktion des Nachbargewebes fixiert und selbst durch Kneten nicht mehr zu beeinflussen. Die bessere bindegewebige Durchwachsung halte es vielmehr verlässlicher an der erwünschten Stelle fest als Hartparaffin, das nur in grösseren Anteilen eingekapselt werde.

Die Gefahr der Embolie nach der Injektion von leichtschmelzenden Paraffingemischen zeigen mehrere Beispiele:

Zuerst hat Pfannenstiel im Anschlusse an die Injektion von 30 cm^3 eines Paraffingemisches, das vom Apotheker auf einen Schmelzpunkt von 45° C. eingestellt war, eine Lungenembolie mit allen klinischen Symptomen — Dyspnose, heftiges Seitenstechen, Temperaturerhöhung und Pulsbeschleunigung, Cyanose, hämorrhagisches Sputum, Dämpfung und bronchiales Atmen über dem betroffenen Bezirke — beobachtet.

Die Injektion wurde zur Beseitigung einer Inkontinenz nach einer Exstirpation der Urethra teils in die Submucosa vaginae, teils in die hervorquellende Blasenschleimhaut am Rande der Blasenöffnung vorgenommen.

Später sahen Leiser, Halban, Moszkowicz, Kofmann Lungenembolien, und Kapsammer berichtet über Erscheinungen, die auf eine Lungenembolie zurückschliessen lassen. Leiser injizierte in drei Sitzungen $4^1/_2$ g Paraffin mit einem Schmelzpunkte von 42 bis 43° von der Nasenwurzel aus unter die Haut des Nasenrückens, um eine traumatische Sattelnase zu korrigieren. Unmittelbar nach der letzten Einspritzung kollabierte der Patient und bemerkte, dass er mit dem linken, stark astygmatischen Auge nichts mehr sah. Die Paraffininjektion hatte eine Thrombose der Vena ophthalmica hervorgerufen, die sich in die Vena dorsalis nasi ergiesst.

Halban beobachtete eine Lungenembolie im Anschlusse an die Injektion von Vaselin in das paravaginale Bindegewebe, die zur Korrektion einer Scheidenhernie ausgeführt worden war.

Moszkowicz beschreibt zwei Lungenembolien nach der Einspritzung von 30 und 60 cm^3 Vaselin in das parametrane Zellgewebe zur Verbesserung von Vorfällen, und auch

Kapsammer sah gelegentlich von Vaselininjektionen zur Beseitigung einer Incontinentia urinae Erscheinungen, die als Lungenembolien gedeutet werden müssen.

In jüngster Zeit hat Kofmann aus Odessa sogar über einen Todesfall berichtet. Er injizierte wegen Prolapsus vaginae 10 cm^3 Vaselin. Die Patientin hustete sehr bald nach der Einspritzung und starb 24 Stunden nachher unter Erscheinungen, die einer Embolie der Lunge entsprechen konnten.

Die Autoren, die im Anschlusse an die Injektionen Embolien eintreten sahen, benutzten demnach Vaselin uud andere Paraffinmischungen von ziemlich niedrigem Schmelzpunkte; nach der Injektion von Hartparaffin mit hohem Schmelzpunkte, wie es Eckstein verwendete, fand ich in der Literatur noch keine Embolie mitgeteilt. Die Gefahr der Lungenembolie scheint durch das schnelle Erstarren desselben auf ein Minimum reduziert (Eckstein).

Es fällt ferner auf, dass Embolien nur nach Injektionen in gefässreiche Gebiete eintraten und dass insbesondere der Gefässreichtum des paravaginalen und parametranen Gewebes dazu häufig Veranlassung gab. —

Zur Vermeidung der Embolien wurden die verschiedensten Vorschläge gemacht.

Pfannenstiel erwähnt, dass die Syphilidologen, die gelegentlich ihrer Quecksilberparaffininjektionen ebenfalls Embolien beobachteten, auf den Rat Lessers die Spritze nach der Punktion abnehmen und die Injektion erst dann ausführen, wenn kein Blut aus der Kanüle kommt. Aber Harttung sah im Tierversuche auch nach dieser Vorsichtsmassregel Paraffinembolien der Lunge, und Stein hebt hervor, dass die Punktion einer Vene nicht unbedingt zum Blutaustritte führen müsse, dass sie jedoch zur Luftembolie Veranlassung geben könne.

Gersuny empfiehlt, vor der Vaselininjektion einige Tropfen einer Kokain- oder der Schleichschen Lösung einzuspritzen. Wird nun aspiriert oder nur die Spritze von der Nadel abgenommen und entleert sich Blut aus der Kanüle, so liegt sie im Lumen einer Vene; entleert sich kein Blut, dann setzt man die

Spritze an die Kanüle und injiziert das Vaselin. Wenn die Prothese in einem besonders gefässreichen Gebiete angelegt werden soll, „wende man überdies noch die Vorsicht an, bei der ersten Injektion nur ein kleines Paraffindepot (z. B. 1,0 cm^3) anzulegen. Nach etwa einer Woche könne man in die Mitte des nun schon von infiltriertem Gewebe umgebenen Klümpchens einstechen und gefahrlos eine grössere Paraffinmenge eintreiben".

Stein rät wieder von der Injektion der Schleichschen Lösung ab, da dadurch das Gewebe gedehnt werde und das Paraffin an Stellen gelange, die nicht dafür bestimmt seien. —

Um die Emboliegefahr bei der Injektion von Hartparaffin zu verringern, empfiehlt Eckstein, das Hartparaffin nicht weit über seinen Schmelzpunkt zu erhitzen und eine dicke Nadel mit umgebogenem Ende und langgezogener, nach aussen gerichteter Öffnung zu benutzen.

An der Schleimhaut, wo die Kontrolle der Nadel nicht immer möglich ist, anämisierte er seit einiger Zeit das Gewebe durch Adrenalin.

Stein bestrahlte die Haut über der Injektionsstelle sofort nach Eintritt der Paraffinmasse mit Chloräthyl. — Aus dieser Darstellung geht demnach hervor, dass nach den Litteraturberichten die Gefahr der Embolie bei den Injektionen von Paraffingemischen und ebenso bei den Injektionen von Vaselin grösser ist als nach den Einspritzungen von Hartparaffin. Letzteres hat überdies noch den Vorteil, dass die damit erzeugte Prothese, die ihr während des Erstarrens verliehene Gestalt beibehält und weder auf äusseren Druck noch Muskelzug ändert.

Diesen Vorteilen stehen technische Schwierigkeiten bei der Verwendung von Hartparaffin gegenüber, die bei der Verwendung des Vaselin fehlen.

An der Klinik Gersunys geschieht die Vaselininjektion in folgender Weise. Das über der offenen Flamme durch Kochen sterilisierte Vaselin wird etwas abgekühlt in die Spritze aufgesaugt. Dann wird die Nadel aufgesetzt und die Spritze in Alkohol oder in eine antiseptische Lösung gelegt, bis das Vaselin erstarrt und sich nur als feiner Faden aus der Nadel herausdrücken lässt. Nun erfolgt die Injektion.

Die kleine Operation kann mit einer einfachen Pravatzschen Spritze ausgeführt werden; doch soll diese nicht über 3 cm^3 fassen und mit einem Querbalken zum Gegendrucke gegen den Spritzenstempel versehen sein, damit sie mit einer Hand bedient werden könne.

Die Hartparaffine und die hochschmelzenden Paraffinmischungen sind weit schwerer zu verwenden. Sie sind nur in flüssigem Zustande injizierbar und müssen deshalb in eigenen Spritzen aspiriert werden, in denen sie gegen Wärme-Verlust geschützt sind. Karewski und Pflugk haben ihre Spritze zu diesem Zwecke mit einem Heisswassermantel umgeben. Moszkowicz bediente sich bei seinen Tierversuchen einer Thermophorspritze (einer Metallspritze mit doppeltem Mantel, in deren Aussenraum durch eine besondere Öffnung die Thermophormasse eingegossen worden war). Eine ähnliche Spritze beschrieb Ewald. Das einfachste Instrument benutzte Eckstein, der eine Spritze mit einem Kautschukmantel umgab.

Auch bei Verwendung dieser Spritzen erstarrt das Paraffin leicht in der Kanüle. Eckstein empfahl deshalb, etwas heisses Wasser in die Kanüle aufzusaugen und dieses mit zu injizieren. Andere Autoren erwärmen die Nadel über der Flamme. —

Zur Injektion sticht man möglichst weit ab von der Stelle, an der man die Prothese zu schaffen beabsichtigt, ein und schiebt die Nadelspitze subkutan vor. Nun komprimiert der Assistent sorgfältig die Umgebung. Die Einspritzung muss ruhig, gleichmässig, unter steter Kontrolle der anderen Hand vorgenommen und ein zu starker Druck dabei vermieden werden. Ist die gewünschte Menge injiziert oder eine weitere Injektion infolge der zu starken Spannung der Haut nicht angezeigt, dann hört man mit dem Drucke auf, zieht die Nadel aber erst nach 10—20 Min. heraus, damit das flüssige Paraffin nicht den Stichkanal ausfülle. Nun formt man die Prothese und schickt nötigenfalls eine zweite und dritte Injektion nach. Die Einstichstelle wird 1—2 Tage lang feucht verbunden, hernach mit einem Pflaster bedeckt. Hat man zuviel Vaselin injiziert, so lässt es sich oft noch herausmassieren. Überflüssiges Paraffin kann nur nach einer Inzision mit dem scharfen Löffel entfernt werden. Die Schmerzen der Injektion sind unbedeutend und können nach Gersunys Vorgang durch die Infiltrationsanalgesie auch vollständig ausgeschaltet werden. Eine der Injektion fast regelmässig folgende Schwellung und Rötung pflegt nach einigen Tagen zu verschwinden.

Bei der Injektion achte man darauf, in das subkutane, nicht in das kutane Gewebe einzudringen und überflüssige Spannungen der Haut zu vermeiden, um Nekrosen hintanzuhalten.

Augenblicklich hat es den Anschein, als wollte man für die Vaselin- und Hartparaffininjektionen eigene Indikationen abgliedern. Gersuny selbst scheint der Schlusseffekt beider der

gleiche zu sein: eine knorpelharte Geschwulst von der Grösse und Form des angelegten Depots. Aber „das raschere Erhärten der Prothese könnte bei der Erzeugung einer subperitonealen Pelotte gegen Hernien von Nutzen sein".

Stein verwendet hochschmelzendes Paraffin zur Ausfüllung bestehender Hohlräume mit festen Wänden, und Burmeister zeigte damit, dass er einen Paraffinklumpen an Stelle eines Hodens implantierte, dass das Hartparaffin infolge seiner geringen chemischen Affinität und seiner Reizlosigkeit in offenen Wunden reaktionslos einzuheilen vermöge. Unter den gewöhnlichen Verhältnissen neigt aber die Mehrzahl der Autoren wohl hauptsächlich infolge der einfacheren Technik der Vaselininjektion zu.

Gersuny versuchte in jüngster Zeit, noch weichere Prothesen zu erzeugen, indem er ein Gemisch von einem Teil Vaselin und vier Teilen Olivenöl injizierte. Er hoffte hierbei, dass das Olivenöl durch Resorption allmählich verschwände und nur kleine Paraffindepots in ziemlich gleichmässigen Abständen zurückblieben. Dadurch würde das Volumen des durchsetzten Gewebes dauernd vergrössert, seine Konsistenz aber weich erhalten werden. In der Tat wurden mit dieser Injektionsmasse bei der Hebung von Narben in das Niveau der benachbarten Haut, bei der Hemiatrophia facialis progressiva und bei Pigmentanomalien bemerkenswerte Erfolge erzielt. — Die Vaselinölmischung muss jedesmal frisch bereitet und durch Kochen sterilisiert werden.

Die praktische Verwendung der subkutanen Paraffininjektion hat sich bisher grösstenteils in den Bahnen gehalten, die ihr schon von ihrem Erfinder vorgezeichnet worden waren. Ihr Hauptfeld liegt auf dem Gebiete der Ausgleichung kleinerer entstellender Deformitäten. Insbesondere wurde sie zur Korrektion der Sattelnasen, zur Sprachverbesserung nach geheilten Gaumenspalten, in geeigneten Fällen zum Verschluss von Bruchpforten, zur Stenosenbildung bei Verlust des Sphincter urethrae und ani und in letzter Zeit zum Zurückhalten des Prolapsus vaginae et uteri herangezogen. In einzelnen Fällen diente sie auch zur Erzeugung grosser Prothesen, z. B. nach der Resectio mandibulae, Amputatio mammae und Enucleatio testis.

Für den Gynäkologen kommt aus der vielfachen Verwertung der subkutanen Paraffininjektionen nur ihre Anwendung gegen die Incontinentia urinae und den Prolapsus uteri et vaginae in Betracht.

Gegen die Incontinentia urinae hat Gersuny selbst von seinem Verfahren Gebrauch gemacht. Eine Frau von 25 Jahren hatte infolge einer Geburt wahrscheinlich durch Zerreissung des Sphincter vesicae die Harnkontinenz verloren. 7 Versuche, den Zustand durch Torsion der Urethra zu beheben, verliefen vollständig resultatlos. Die Blase mündete schliesslich mit einer für das Nagelglied des kleinen Fingers durchgängigen Öffnung im Vestibulum vaginae. Durch diese Öffnung fielen zwei leicht reponierbare, bohnengrosse Falten der Blasenschleimhaut vor, die im Liegen den Harn zurückhielten.

Gersuny injizierte zur Beseitigung der Inkontinenz nach lokaler Anästhesie mit einer 5proz. Kokainlösung etwas Unguentum paraffini submukös in die prolabierten Falten. Diese schwollen dadurch an, wurden reponiert und fielen nun nicht mehr vor. Hierauf spritzte er noch an mehreren Stellen rings um die Blasenmündung submukös etwas Vaselin ein, sodass im ganzen ungefähr 3,5 cm^3 zur Anwendung gekommen waren. Als Produkt der Injektion fühlte man einen derben Ring, der das Orificium vesicae unter der Blasenschleimhaut umschloss. Da der Erfolg unzureichend war, wurden eine Woche nach der ersten Injektion noch 2,5 cm^3 Vaselin in diesen Ring injiziert. Nun blieb die Kranke trocken und konnte nach 3 Monaten den Harn im Gehen bereits 4—5 Stunden, im Liegen 10—12 Stunden halten.

Gersuny erklärt die erlangte Kontinenz dadurch, dass die enge Öffnung des Paraffinringes, der das Orificium vesicae an der Blasenseite umgibt, die längsgefaltete Blasenschleimhaut infolge der Elastizität des umhüllenden Gewebes zusammendrücke.

Bald nach Gersuny hat Pfannenstiel die subkutane Paraffininjektion gegen die Inkontinenz der Blase versucht, und zwar bei einer 39jährigen Frau, die infolge eines Uteruscarcinoms mit metastatischen Knoten an der Urethra der Exstirpation des Uterus und der Urethra unterworfen worden war.

Er führte die Einspritzungen am Rande der Blasenöffnung teils in die Submucosa vaginae, teils in die vorquellende Blasenschleimhaut aus. Nach Beendigung der Operation trat der Blasenhals wallartig vor, und der Eingang in die Blase war so verengt, dass man nur mit einer dünnen Sonde in das Lumen vordringen konnte. Trotzdem träufelte der Harn im Stehen so wie vorher ab, und im Liegen konnte ihn die Patientin sogar nur $^1/_2$ Stunde lang zurückhalten, während sie früher 1—$1^1/_2$ Stunden trocken gelegen hatte. Die Patientin erlitt ausserdem im Anschluss an die Operation eine Lungenembolie, die gut ablief.

Zur Injektion waren 30 cm³ einer Mischung von flüssigem und festem Paraffin verwendet worden.

Später berichtet Kapsammer über 3 Fälle, die durch Vaselininjektionen geheilt wurden.

Im ersten Falle handelte es sich um eine 34jährige Frau, die durch eine Entbindung mit der Zange einen 2 cm langen Riss der Urethra erhalten hatte und seither beim Stehen und Gehen beständig nass wurde.

Professor v. Frisch injizierte ihr in einwöchentlicher Pause zweimal 6 cm³ Vaselin in den Blasenhals.

Die Patientin hatte unmittelbar darauf lästigen Tenesmus, ein Fremdkörpergefühl im Rectum und eine Temperatur von 38,3°, befand sich aber 48 Stunden nachher vollständig wohl und wurde geheilt entlassen.

Die zweite Kranke war 37 Jahre alt und infolge einer chronischen Cystitis inkontinent. Bei ihr wurden ebenfalls in zwei Sitzungen 12 cm³ Vaselini albi an mehreren Stellen des Blasenhalses eingespritzt.

Die Patientin bekam nach dem zweiten Male Frost, Kopfschmerzen, Atembeschwerden, Hustenreiz und eine Steigerung der Temperatur bis zu 38,9°.

Gleichzeitig klagte sie über häufiges Stechen an einer guldenstückgrossen Stelle, zwei Querfinger auswärts von der Herzspitze. Objektiv war hier nichts nachzuweisen. Das spärliche Sputum war nicht blutig.

Fünf Tage nach der zweiten Injektion befand sich die Kranke vollständig wohl.

Die dritte, 32 Jahre alte Patientin litt seit ihrer Jugend an Harnträufeln und war lange Zeit ohne Erfolg faradisiert worden.

Eine mit dem Forceps beendete Geburt verschlechterte noch den Zustand. Die Injektion von 8 cm³ Vaselin unter die Schleimhaut der Scheide in der Nähe des Blasenhalses führte endlich zu vollständiger Kontinenz.

Auch Wertheim hat in einem Falle von Incontinentia urinae infolge von Insuffizienz des Sphinkter durch periurethrale Injektion von Unguentum paraffini Heilung erzielt, und gewiss sind noch manche ähnliche Fälle in gleicher Weise behandelt worden, ohne dass sie in der Literatur Erwähnung fanden.

Aus den vorliegenden Mitteilungen lassen sich indes schon Rückschlüsse über die Art der Ausführung der subkutanen Injektionen bei der Incontinentia urinae ableiten. Am besten zeigt dies vielleicht die Gegenüberstellung des funktionellen Misserfolges Pfannenstiels und des guten Resultates Gersunys.

Pfannenstiel gelang es trotz der Injektion einer grösseren Menge Paraffins nicht, die Inkontinenz zu beseitigen. Aber er injizierte in die vorgefallene Blasenschleimhaut und reponierte sie nicht. Die erzeugte Stenose hinderte ein Eindringen von aussen, hielt jedoch dem Innendrucke, durch den sie gedehnt wurde, nicht Stand.

Gersuny injizierte die vorgefallenen Schleimhautfalten submukös, reponierte sie und beobachtete nun, dass sie nicht mehr

vorfielen. Hierauf spritzte er vom Rande des Blasenostium noch etwas Vaselin in die reponierten Schleimhautschwülste, um einen neuerlichen Vorfall ganz unmöglich zu machen.

Der Unterschied in beiden Vorgängen war also der, dass Gersuny ein nach aussen schliessendes Ventil erzeugte, Pfannenstiel eines, das nach aussen aufging.

Bei vollständigem Verluste der Urethra empfiehlt es sich demnach, dem Vorgange Gersunys zu folgen, die vorgefallenen Schleimhautschwülste submukös zu injizieren, zurückzubringen und ein späteres Vorfallen durch Injektion der Blasenmündung hintanzuhalten.

Bei erhaltener Urethra ist es nach Kapsammer vorteilhaft, die Verhältnisse der Prostatahypertrophie des Mannes nachzuahmen, indem man in der Gegend des Blasenhalses ein einziges grösseres Vaselindepot anlegt. Mehrfache Injektionen scheinen überdies die Gefahr der Lungenembolie zu steigern.

Die Mehrzahl der Autoren, die die subkutanen Vaselininjektionen zur Beseitigung der Inkontinenz anwendeten, tritt nicht für eine ausgebreitetere Verwendung dieser Methode ein und empfiehlt, zur Beseitigung des Defektes, so lange es möglich ist, plastische Operationen zu versuchen.

Angesichts der Gefahr der Lungenembolie finden sie nur in den Fällen, die in anderer Weise unheilbar sind, die Indikation zur Bildung einer subkutanen Prothese.

Vielen erscheint die Methode zur endgültigen Beurteilung auch noch zu jung, denn die Beobachtung ihrer Erfolge erstreckt sich zumeist nur auf wenige Monate. Gersuny hat die von ihm operierte Kranke länger als 3 Jahre kontrolliert und geheilt gefunden.

Es sei mir hier gestattet, zwei eigene Erfahrungen mit der subkutanen Injektion gegen die Incontinentia urinae einzufügen:

1. Fall. K. M., 27 Jahre alt, aufgenommen am 10. Oktober 1902. Die Patientin gebar am 17. Januar 1902 in einer ungewöhnlich langdauernden Geburt ein reifes totes Kind. Seither litt sie beständig an Harnträufeln. Drei plastische Operationen in einem auswärtigen Spitale und eine an der hiesigen Universitäts-Frauenklinik besserten ihren Zustand nicht. Bei ihrer letzten Aufnahme bot sie folgenden Befund:

Der Introitus vaginae klafft. An Stelle des Urethralwulstes zieht sich an der vorderen Scheidenwand von der Gegend des Orificium urethrae externum bis knapp an die vordere Muttermundslippe ein 4 mm breiter

Streifen von Harnröhrenschleimhaut, an dessen oberem Ende die Blasenmündung liegt. An der hinteren Scheidenwand befindet sich eine breite Scheidendammrissnarbe, von der zahlreiche ringförmige Narbenstränge gegen die zerstörte Urethra laufen.

Links sind diese Narben besonders straff und am absteigenden Schambeinaste fixiert.

Die Blasenmündung ist für den dicksten Katheter leicht durchgängig. Die Blase fasst 150 cm³ Flüssigkeit, entleert sich aber sofort nach der Entfernung des Katheters.

Die Portio steht tief und ist quergespalten, der Uterus nach rechts und hinten geneigt, gestreckt, im cervikalen Abschnitte durch eine Narbe im Parametrium sinistrum festgehalten. Die Adnexa sind nicht zu tasten. Intertrigo.

Diagnose: Incontinentia urinae post destructionem urethrae.

Am 18. Oktober wurde von neuem der Versuch gemacht, die Urethra mittelst einer plastischen Operation zu ersetzen und die Inkontinenz zu beheben, aber auch diesmal erfolglos. Die ausgedehnten narbigen Veränderungen der Scheide schienen nun den Erfolg plastischer Operationen überhaupt in Frage zu stellen, deshalb versuchte ich am 12. November den Zustand der Kranken durch Paraffininjektionen zu beseitigen. In einer Sitzung wurden rings um die Blasenmündung mehrere kleine Paraffindepots unter der Schleimhaut der Blase angelegt. Die Blasenmündung sprang dadurch in Form eines derben Wulstes vor. Zur Injektion wurden ungefähr 0,25 cm³ eines bei 45° C. schmelzenden Hartparaffins verwendet.

Die Patientin war sofort kontinent, hatte in den Stichkanälen leichte brennende Schmerzen und klagte zuweilen über Harndrang. Sie entleerte an diesem und dem folgenden Tage den Harn alle 2 bis $2^1/_2$ Stunden spontan. Am 3. Tage nach der Injektion konnte sie den Harn jedoch gar nicht mehr entleeren und musste katheterisiert werden.

Nun entwickelte sich ein Blasenkatarrh, der der Behandlung allmählich wich. Aber die Fähigkeit des spontanen Urinierens kehrte nicht wieder.

Vergebens erhielt die Kranke durch längere Zeit heisse Umschläge heisse Scheidenspülungen, Sitzbäder und eine Heissluftbehandlung.

Auch die Massage des Injektionswulstes und die Dilatation der Blasenmündung waren erfolglos. Selbst wenn man die Dilatatorien eine Stunde liegen liess, gingen unmittelbar nach ihrer Entfernung nur ca. 100 cm³ Harn ab, während stets ein grösserer Rest in der Blase zurückblieb und nachher nicht mehr spontan entleert werden konnte

Bei den Dilatationsversuchen fiel auf, dass das Hindernis der Harnentleerung in einer starken Falte lag, die die Blasenmündung von innen überdeckte und offenbar durch die Paraffininjektionen erzeugt worden war. Nun stellte sich der Blasenkatarrh von neuem ein, und so sah ich mich 5 Wochen nach der Injektion gezwungen, die erzeugte Stenose zu spalten und die bekämpfte Inkontinenz wieder herzustellen.

Leider hatte die schwächliche Patientin während ihres Spitalaufenthaltes sehr abgenommen und musste deshalb zur Erholung nach Hause geschickt werden.

2. Fall. P. O., 22 Jahre alt, aufgenommen am 19. Juni 1903. Die Patientin leidet seit ihrer frühesten Jugend an dauerndem unfreiwilligen Harnabgang. Zwei Operationen an der hiesigen chirurgischen Klinik (Torsionen der Urethra im Jahre 1892 und 1894) brachten ihr keine wesentliche Linderung; doch kann sie seit zirka einem Jahre den Harn im Liegen längere Zeit verhalten.

Die Kranke war vorher nie krank und hat nie geboren; ihre Menstruation ist regelmässig, mässig stark, etwas schmerzhaft.

Die Untersuchung des Genitales ergibt folgendes:

Das Orificium urethrae ist von einer feinen Narbe umschlossen, die sich an der vorderen Scheidenwand ungefähr 3 cm weit fortsetzt; die Vagina weit, die Portio virginal, der Uterus anteflektiert nach rechts geneigt, vergrössert, das Parametrium dextrum verkürzt, die Adnexa sind ohne wesentliche Veränderung. Die Patientin ist imstande, im Liegen oder bei ruhigem Sitzen den Harn 4 bis 5 Stunden zurückzuhalten. Geht sie herum, dann fliesst der Harn tropfenweise ab. Ekzema intertrigo.

Am 8. Juli wurde der Patientin auf den Rat des Herrn Professor Knauer in der Gegend des Blasenhalses von einer Einstichöffnung aus mit einer gewöhnlichen Pravazschen Spritze 1 cm³ sterilen weissen Vaselins, das bei ca. 42° schmolz, injiziert und dadurch ein submuköser Halbring erzeugt, der deutlich gegen die Scheide vorsprang. Die Injektion verursachte nur geringe Schmerzen. Die Kranke konnte nun den Harn im Liegen sofort 8 Stunden hindurch halten, war aber am fünften Tage nach der Injektion ausser Bett noch zeitweise inkontinent. Vom siebenten Tage an blieb sie auch im Gehen durch 4 bis 6 Stunden trocken.

Die knopfförmige Verhärtung in der Gegend des Blasenhalses hat sich seither nicht verändert, auch die Kontinenz ist gleich geblieben.

Die beschriebenen Fälle repräsentieren die beiden Typen der zur Behandlung mit subkutanen Paraffininjektionen geeigneten Harn-Inkontinenzen. Im ersten Falle fehlte die Harnröhre vollständig, im zweiten war sie erhalten.

Der erste Fall wurde nach Gersunys Vorschlag durch die Erzeugung eines nach aussen schliessenden Ventiles zu heilen versucht, aber die Ventilbildung fiel zu stark aus, und der Erfolg entsprach nicht mehr der Absicht. Das spricht noch nicht gegen die Methode, es lässt nur die Nachteile der Hartparaffininjektionen in der Behandlung solcher Fälle deutlich zu Tage treten, da das einmal erzielte Resultat in keiner Weise mehr abgeändert werden konnte.

Hätte man hier Vaselin zur Injektion verwendet, dann wäre es der Massage wahrscheinlich noch gelungen, durch die Verteilung des Vaselin im Gewebe die vollständige Harnsperre wieder aufzuheben; die durch die Hartparaffininjektionen gestrafften Schleimhautwülste zeigten sich aber jeder Umbildung unzugänglich.

Im zweiten Falle genügte die Bildung eines mechanischen Hindernisses, die Inkontinenz zu beseitigen. — Die beiden Fälle zeigen auch deutlich die Verschiedenheit der Prognose beider Typen bezüglich ihrer Beseitigung durch die Paraffinmethode. Fälle der ersten Art sind stets schwerer anzugreifen, und Misserfolge sind hier in verschiedener Weise möglich. Fälle der zweiten Art scheinen der Methode dagegen ein sicheres Feld zu bieten.

Deshalb empfiehlt es sich bei fehlender Urethra besonders vorsichtig vorzugehen und bei der Inkontinenz, wo es sich stets um eine möglichst langdauernde Umbildungsfähigkeit der geschaffenen Prothese handelt, das Vaselin dem Hartparaffine vorzuziehen.

Weitere Anwendung fand die submuköse Paraffininjektion bei der Bekämpfung der Prolapse.

Halban hatte zuerst die Idee, die Eigenschaft des Vaselin, im Körpergewebe nicht resorbiert zu werden, auszunützen, um bei Vorfällen eine Art submukösen Pessars zu erzeugen. Er spritzte in einem Falle von Cystocele einen Halbring aus Vaselin zwischen Scheidenwand und Blase und wiederholte diesen Vorgang in 3 Fällen.

Hierbei stach er die Nadel einer grösseren Pravazschen Spritze auf der Höhe der Cystocele etwa 1 cm hinter dem Sphincter vesicae ein, schob sie links und rechts bis an die seitliche Begrenzung der Cystocele und zog sie während der Injektion des Vaselin allmählich gegen die Mitte zurück. Nach der Einspritzung von ungefähr 20—25 cm^3 wurde die Cystocele reponiert und für 24 Stunden ein Pessar eingelegt, damit die Injektionsmasse in der richtigen Lage erstarre.

Trotz starken Pressens waren die Frauen nach der Entfernung des Ringes nicht mehr imstande, den Prolaps herauszudrücken. — Auch in einem Falle von kolossaler Scheidenhernie (nach Exstirpation des Uterus und Kolporrhaphia anterior wegen eines grossen Prolapses) ging Halban in ähnlicher Weise vor und bildete durch die Injektion von Paraffin in das paravaginale Bindegewebe einen submukösen Paraffinring, der zunächst zu einem vollständigen funktionellen Resultate führte. Die Frau konnte nach der Injektion herumgehen, ohne dass der Prolaps vorfiel. Später musste die Injektion jedoch wiederholt werden, und die Patientin bekam dabei eine Lungenembolie.

Die beobachtete Lungenembolie veranlasste Halban, die Injektionen in mehreren aufeinanderfolgenden Sitzungen zu empfehlen.

Auch an der Anstalt Gersunys wurden subkutane Vaselininjektionen zur Beseitigung der Prolapse in 5 Fällen versucht.

Die erste Patientin war 60 Jahre alt und litt an einem Prolaps der vorderen Scheidenwand. Es wurden ihr zunächst 30 cm^3 Vaselin vorn und seitlich in das submuköse Gewebe der Scheide eingespritzt, eine Woche später noch 20 cm^3. Nach einer weiteren Woche fühlte man in der vorderen Scheidenwand eine harte Platte, die das Heruntertreten des Prolapses auch bei starkem Pressen hinderte.

Die zweite Patientin, ebenfalls 60 Jahre alt, wurde wegen einer Fistula ani aufgenommen und wollte gleichzeitig auch von einem Gebärmutter-vorfalle befreit sein. Eine Prolapsoperation schien wegen des eitrigen Prozesses am Anus nicht vorteilhaft, und deshalb wurden links und rechts neben der Portio 10 cm³ Vaselin in jedes Parametrium injiziert und die Scheide tamponiert. Nach 3 Tagen wurden die Tampons entfernt. Nach 8 Tagen fühlte man den Uterus bei der bimanuellen Untersuchung in normaler Höhe fixiert, die Parametrien hart infiltriert. Das Vaselin hatte sich in den Parametrien ausgebreitet, war in ihnen eingekapselt worden und hatte sie dadurch in derbe Bänder verwandelt, die den Uterus in seiner Stellung festhielten. Eine Untersuchung nach 2 Jahren ergab dasselbe Resultat. Die Vaselindepots waren in beiden Parametrien unverändert geblieben. Die straffen Parametrien fixierten den Uterus in normaler Lage.

Die dritte Kranke litt nach einer Totalexstirpation wegen eines Carcinoma corporis uteri an einem Vorfall der Scheide. Die Vagina stülpte sich beim Pressen um und kam in der Vulva zum Vorschein. Die Injektion von 10 cm³ Vaselin in die vordere und hintere Scheidenwand verlieh der Schleimhaut soviel Steifheit, dass der Vorfall nicht mehr zustande kam.

Die Patientin war 60 Jahre alt.

Der vierten, 74jährigen Kranken wurde wegen eines totalen Prolapses des Uterus und Decubitusgeschwüren an der Portio nach Reposition des Uterus in die seitlichen Parametrien Vaselin injiziert; rechts 18, links 12 cm³. Hierauf wurde die Scheide tamponiert. In den nächsten Tagen entwickelte sich das deutliche Bild einer Infiltration der Unterlappen beider Lungen. Bald darauf trat eine Thrombose im Gebiete der Vena saphena major auf, die sich in 3 Tagen zurückbildete.

Bei der Entlassung der Patientin war der Uterus durch derbe, in den Parametrien fühlbare Stränge fixiert.

Die fünfte Kranke, 44 Jahre alt, litt an einem Vorfall der vorderen und hinteren Scheidenwand und an einem Descensus uteri. Sie konnte sich nicht zu einer Operation entschliessen, war aber bereit, sich eine Vaselininjektion machen zu lassen. Es wurden bei ihr je 20 cm³ in die seitlichen Parametrien, je 10 cm³ in die vordere und hintere Scheidenwand injiziert. In den nächsten Tagen entwickelte sich eine Unterlappen-Pneumonie in beiden Lungen mit serösem Exsudate in der rechten Pleura. Bei der Entlassung der Patientin trat die vordere und hintere Scheidenwand noch vor, der Uterus erschien jedoch nicht mehr in der Vulva. In den Parametrien waren zu beiden Seiten der Cervix harte Platten fühlbar.

Hartparaffininjektionen gegen den Prolaps wurden von Eckstein versucht.

Eine 76jährige Kranke litt seit 39 Jahren an einem totalen Uterusprolaps, seit mehreren Monaten an einem faustgrossen Mastdarmprolaps und überdies an einer Harninkontinenz, Leiden, deren rein chirurgische Behandlung bei dem Alter der Patientin ausgeschlossen war.

Eckstein reponierte den Prolaps, führte einen Katheter in die Blase und injizierte rechts und links vom Anus, von der Urethra, in die vordere und hintere Scheidenwand Hartparaffin, (im ganzen ca. 30 cm³).

Der Rectalprolaps trat später noch einmal in seiner früheren Grösse aus, blieb dann aber reponiert.

Bei der Defäkation drängt er sich nur wenig und schmerzlos vor und kann von der Patientin stets wieder leicht zurückgebracht werden, was sie früher nicht vermochte.

Der Uterus prolabierte nach mehreren Monaten wieder, aber nicht soweit wie früher.

Die Kranke reponiert ihn leicht und hat nur geringe Beschwerden davon. Die Harnkontinenz ist dauernd erhalten geblieben. Der Harn kann stundenlang gehalten werden und geht nicht mehr freiwillig ab. —

Aus diesen Mitteilungen geht hervor, dass die Vaselininjektionen in der Tat in einzelnen Fällen von Prolapsen Erfolge erzielten, dass die Erfolge jedoch unsicher sind und die Injektion grosser Mengen von Vaselin in das Parametrium stets die Gefahren der Embolie mit sich führt. Deshalb haben sich einzelne Autoren gegen die Verwendung der subkutanen Paraffininjektionen in der Gynäkologie ausgesprochen.

Stein z. B. glaubt, „dass die Paraffinmethode in der Gynäkologie recht bald wieder verlassen werden wird, um anderen, zwar umständlicheren, aber gefahrloseren Methoden Platz zu machen".

Gersuny war mit den funktionellen Resultaten der paravaginalen und parametranen Injektionen zufrieden, hat die Versuche jedoch nicht oft wiederholt, weil er zweimal eine Lungenembolie zustandekommen sah.

Die Paraffinmethode darf also nur in Ausnahmsfällen gegen Uterus- und Scheiden-Prolapse angewendet werden, und zwar nur dann, wenn bei erfolgloser Pessarbehandlung eine Operation vermieden werden muss und ein nachfolgender Partus ausgeschlossen ist (Thenen).

Über die Art der Ausführung sei noch folgendes herausgehoben.

Man überzeuge sich zunächst durch die vorausgeschickte Injektion von Schleichscher Lösung und Aspiration, ob die Nadel nicht in eine Vene geraten ist.

Ferner injiziere man nicht viel Vaselin auf einmal. Vielmehr empfiehlt es sich, die Injektion auf mehrere Sitzungen zu verteilen und bei jeder folgenden stets in das Zentrum des schon vorhandenen Vaselindepots einzustechen.

Macht man die zweite Injektion erst nach 8 Tagen, so bietet die schon beginnende Abkapselung einen Schutz gegen die Verschleppung.

Der Prolaps soll vor der Injektion reponiert werden, damit die Prothese bei der Reposition nicht verschoben und die Gefahr der Embolie nicht vergrössert werde. Nach der Injektion wird nach Halbans Vorgang auf 24 Stunden ein Pessar in die Scheide eingelegt oder die Scheide nach Moszkowicz tamponiert.

Nach der Injektion empfiehlt sich eine mehrtägige Bettruhe, da das Vaselin im lockeren Gewebe nur liegen bleibt, wenn es in der ersten Zeit keinem Drucke ausgesetzt ist.

Wertheims Befürchtung, dass durch die Injektion die Ureteren komprimiert werden könnten, hat sich bisher noch nicht erfüllt; doch muss man nach Halbans Forderung die Injektion 1 cm hinter dem Sphincter vesicae ausführen.

Ob bei der submukösen und parametranen Injektion zur Beseitigung von Prolapsen das Hartparaffin dem Vaselin überlegen ist, lässt sich nicht entscheiden, da bisher nur Eckstein die Anwendung des ersteren versucht hat. Theoretisch spricht die geringere Emboliegefahr und die raschere Erstarrung bei der Bildung der Prothese für die Verwendung des Hartparaffin.

Literatur:

1. Eckstein, Berl. klin. Wochenschr. 1901. p. 840.
2. Derselbe, Über subkutane und submuköse Hartparaffinprothesen. Deutsche med. Wochenschr. 1902. No. 32.
3. Derselbe, Therapeutische Erfolge durch Hartparaffininjektionen aus dem gesamten Gebiete der Chirurgie. Berl. klin. Wochenschr. 1903. No. 12, 13.
4. Gersuny, Über eine subkutane Prothese. Zeitschr. f. Heilkunde. 1900. Bd. I. H. 9.
5. Derselbe, Paraffineinspritzung bei Incontinentia urinae. Centralbl. f. Gyn. 1900. 48.
6. Derselbe. Harte und weiche Paraffinprothesen. Centralbl. f. Chir. 1903. 1.
7. Halban, Sitzungsbericht der geburtshülflich-gynäkologischen Gesellschaft in Wien. Centralbl. f. Gyn. 1901. p. 134.
8. Derselbe, Centralbl. f. Gyn. 1901. p. 800.
9. Kapsammer, Sitzungsbericht der Gesellschaft der Arzte. Wiener klin. Wochenschr. 1901. p. 193.
10. Karewski, Die Behandlung des Prolapsus ani der Kinder mit Paraffininjektionen. Eine Spritze zu Hartparaffininjektionen. Centralbl. f. Chir. 1902. 12. VII.
11. Kofmann, Über subkutane Paraffinprothesen nach Gersuny. Chirurgia. 1902.
12. Leiser, Sitzungsbericht des Hamburger ärztlichen Vereins vom 4. II. 1902. Münch. med. Wochenschr. 1902. No. 7.
13. Meyer, Über subkutane Paraffineinspritzungen. Münch. med. Wochenschrift. 1901. No. 11.
14. Moszkowicz, Über subkutane Injektionen von Unguentum paraffini Wiener klin. Wochenschr. 1901. 25.

15. Moszkowicz, Klin.-therapeut. Wochenschr. 1902. No. 43.
16. Derselbe, Über subkutane Paraffininjektionen. Wiener klin. Wochenschr. 1903. No. 2. (Ausführliche Literatur.)
17. v. Pflugk, Ein Beitrag zur Technik der Injektionen von Paraffinum solidum. Deutsche med. Wochenschr. 1902. No. 23.
18. Pfannenstiel, Zur Diskussion über die Paraffineinspritzungen. Centralblatt f. Gyn. 1901. No. 2.
19. Stein, Berl. klin. Wochenschr. 1901. p. 840.
20. Derselbe, Deutsche med. Wochenschr. 1901. No. 39, 40.
21. Derselbe, Über die Verwendung von weichem oder hartem Paraffin zu subkutanen Injektionen. Deutsche med. Wochenschr. 1903. No. 36, 37.
22. Thenen, Geburtshülfl.-gyn. Gesellsch. in Wien. Centralbl. f. Gyn. 1901. p. 134.
23. Wertheim: Geburtshülfl.-gyn. Gesellsch. in Wien. Centralbl. f. Gyn. 1901. p. 134.
24. Derselbe, Centralbl. f. Gyn. 1901. p. 800.
25. Wolff, Bericht der freien Vereinigung der Chirurgen Berlins vom 9. XII. 1901. Deutsche med. Wochenschr. 1902. No. 5.

LVI.

Eine Methode der Wiederherstellung der weiblichen Harnröhre mit gleichzeitiger Beseitigung einer Blasen-Scheidenfistel.

Hierzu einige Bemerkungen in Betreff der Anwendbarkeit der von mir schon früher beschriebenen Methode einer Schliessung von schweren Blasen-Scheidenfisteln mit Hilfe des Uterus[1]).

Von

Professor Dr. NICOLAI WOLKOWITSCH

in Kiew.

(Hierzu Taf. XXIII).

Der Fall, der mich auf den Gedanken brachte, die in Folgendem beschriebene Methode anzuwenden, wies die Besonderheit auf, dass neben einer Blasen-Scheidenfistel im Gebiet des Sphinkter eine narbige Verödung der Harnröhre bestand (Fig. 1). Die Fistel war so gross, dass sie eine Fingerkuppe eindringen liess, ihre Ränder waren narbig, und die Blasenschleimhaut drängte sich in das Lumen der Scheide vor. Die Scheide ist durch Narben der hinteren Wand verengt. Die äusseren Geschlechtsteile sind durch den beständig abfliessenden Harn stark gereizt. Die Fistel ist infolge einer schweren (ersten) Geburt vor 3 Monaten entstanden.

Die 20jährige Patientin ist von guter Körperkonstitution und sonst völlig gesund.

---

[1]) Centralbl. f. Gyn. 1901, No. 43, und Journ. akuscherstwa i sheuskich bolesnei. Juni-August 1901 (russisch).

Im gegebenen Falle musste also die Fistel geschlossen werden und ausserdem noch die Harnröhre wiederhergestellt werden. Da ich mir, unter den vorliegenden Bedingungen, von plastischen Massnahmen keinen Erfolg versprach, kam ich auf den Gedanken, im Narbengewebe, an der Stelle der verödeten Harnröhre, künstlich einen möglichst breiten Gang zu bohren u. durch denselben den vorher losgelösten vorderen Teil der Harnblase (den Teil mit der Fistelöffnung mit einbegriffen) hindurchzuziehen. Die Operation (am 8. März 1902) begann mit einem vertikalen Medianschnitt über der Symphyse, durch den ich, soweit es von hier aus möglich war, den dem Blasenhalse anliegenden Teil stumpf vorgehend, loslöste (Fig. 2). Zum Schluss dieses Teiles der Operation wurde, zum Zweck der Ableitung des Harns nach der Operation, etwas höher als es für gewöhnlich geschieht, eine Öffnung in der Blasenwand angelegt, die genügend gross war, um ein dünnes Drainrohr passieren zu lassen. (Dieses Drainrohr ist auf der Zeichnung nicht dargestellt.)

Hierauf wurde die Operation von der Scheide aus fortgesetzt und zwar folgendermassen: $^1/_2$—$^3/_4$ cm vom oberen Fistelrande entfernt wurde in der Mittellinie nach obenhin ein Längsschnitt durch die Schleimhaut der Scheide geführt, der weiter nach unten hin in 2 seitliche Schnitte überging, welche in derselben soeben angeführten Entfernung vom Fistelrande die *Fistel* umschlossen (Fig. 1). Der Zweck dieser Schnitte bestand darin, nach Ablösung der Scheidenschleimhaut von unten her die Loslösung der Blase zu vervollständigen. Andererseits wurde den Schnitten die erwähnte Richtung gegeben, um den Schleimhautstreifen, zwischen den Schnitten und den Fistelrändern, zur Verlängerung der Blasenschleimhaut zu verwenden. *Die Blase* blieb mit der obliterierten Harnröhre vorne nur mit einer kleinen Brücke verbunden, die durchtrennt wurde. Hierauf wurde die Bildung des Kanals selbst in Angriff genommen und zwar derart, dass an derjenigen Stelle, wo sich normaler Weise die Harnröhrenöffnung befindet, ein kleiner Querschnitt angelegt wurde, von dem aus teils mit der spitzen Branche der *Schere*, teils mit der Kornzange dicht unter der Symphyse ein Kanal von der Dicke eines dicken Katheters gebohrt wurde, der in das Blasenlumen führte.

Durch diesen Kanal führte ich eine Kornzange, mit der ich die Ränder des losgelösten Blasenteiles erfasste (von der Fistel aus gerechnet, war dieses natürlich der dem oberen Fistelrande entsprechende Teil) und dieselben durch den Kanal bis zur äusseren Öffnung hindurchzuziehen versuchte, wo sie durch Nähte fixiert werden sollten. Da nun aber die Ränder *hierbei* einrissen, wurden an 4 entgegengesetzten Stellen Seidenfäden durch die Ränder gezogen, die durch das Lumen des Kanals geleitet und mit deren Hilfe die Ränder hervorgezogen wurden (Fig. 2). Die soeben erwähnten Fäden dienten auch zur Befestigung der hervorgezogenen Ränder an der äusseren Öffnung des Kanals (Fig. 3 u. 4). Hierbei muss bemerkt werden, dass, während vorne das Hervorziehen der Ränder vollständig gelang, hinten der Rand infolge Durchschneidens des Fadens, dank starker Spannung, nicht wie es nötig war, bis zur äusseren Öffnung des Kanals gelangte. An dieser Stelle blieb der Rand, der zugleich den oberen Fistelrand darstellte, gleichsam auf halbem Wege stecken, wobei er jedoch im Kanal *verschwand* (in Fig. 3 ist das vollständige Herausziehen dargestellt). Da nun hier ein kleiner Längsspalt zurückblieb, wurde letzterer sicherheitshalber durch *eine* versenkte Seidannaht geschlossen und dann darüber die Schnittränder der Scheidenschleimhaut vereinigt (Fig. 4).

In den neugebildeten Kanal wurde ein dünner Gummikatheter à demeure eingeführt, um noch sicherer den Harn abzuleiten. (Der Katheter ist auf der Zeichnung nicht abgebildet.)

Der Katheter blieb ungefähr einen Monat lang liegen und wurde nur zu Reinigungszwecken gewechselt. Das Drainrohr in der Blasenwunde über

Fig. 1.

Fig. 2.

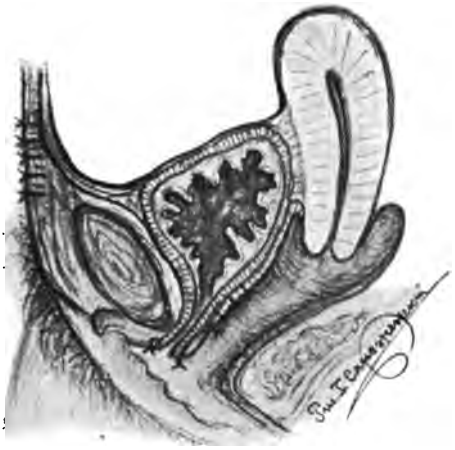

Fig. 3.

Fig. 4.

der Symphyse blieb ungefähr ebenso lange liegen. Nach Entfernung des letzteren entleerte sich ein Teil des Harns durch die an dieser Stelle noch einige Zeit offenbleibende Fistelöffnung. Späterhin jedoch entleerte sich der sämtliche Harn durch den neugebildeten Kanal. Allmählich entwickelte sich auch die Fähigkeit, den Harn zu halten, sodass derselbe erst nach einer Stunde und sogar noch seltener entleert wurde. Der Kanal zeigte keine Neigung, enger zu werden, und wenn der Katheter beim Einführen in der Tiefe etwas stecken blieb, ehe er in die Blase eindrang, so lag es einfach daran, dass der Kanal nicht nachgiebig war, da er mit der Symphyse in enger Verbindung stand und sich deswegen nicht an das Instrument anpassen konnte. Von Seiten der Scheide heilte alles, ja sogar an der Stelle, wo die in den Kanal hineingezogene Schleimhaut stecken geblieben war. Das Gewebe blieb hier nur etwas dünner, als an anderen Stellen, wovon man sich hauptsächlich beim Einführen des Katheters überzeugen konnte.

Leider wurde der weitere Verlauf durch Steinbildung im Kanal kompliziert, deren Ursache, wie es sich bei der Extraktion der Steine erwies, in der versenkten Seidennaht lag, die zur Schliessung des Spaltes an Stelle des nicht weit genug vorgezogenen Blasenteiles angelegt worden war (siehe oben). Die Steine mussten wiederholentlich entfernt werden, einmal sogar nach vorhergehender Dilatation des Kanals mit Hegarschen Dilatatoren bis No. 10. Die Steinbildung war auch hauptsächlich der Grund, warum die Patientin, nachdem sie am Ende des 9. Monats nach der Operation nach Hause entlassen worden war, sich nach $9^1/_2$ Monaten, mit geringer Durchlässigkeit des neugebildeten Kanals und Wiederöffnung der Fistel über der Symphyse, an Stelle des früheren Schnittes, wieder an mich wandte. Dieses Mal erzielten wir nach Entfernung des Steines und indem wir zeitweilig einen dicken Katheter à demeure einführten, einen vollen Erfolg, was die Unveränderlichkeit der Breite des Kanallumens und gleichzeitig die grössere Nachgiebigkeit seiner Wandungen anbetrifft. (Die Patientin wurde dieses Mal ungefähr 5 Monate lang beobachtet.)

Die äussere Öffnung des Kanals war nicht wesentlich von dem Aussehen einer normalen Harnröhrenmündung unterschieden. Die Patientin musste nur in geringem Masse häufiger als vor ihrer Krankheit Harn lassen.

Zum Schluss darf ich wohl sagen, dass die beschriebene Methode vollständig gerechtfertigt ist, da sie gleichzeitig die Frage der Schliessung der Fistel und der Wiederherstellung der Harnröhre löst.

Der Grundgedanke meiner Methode ist demjenigen der Methoden von Beck, Hacker und Bardenheuer ähnlich, der von ihnen fast gleichzeitig im Jahre 1897—98 bei Hypospadie bei Männern vorgeschlagen wurde. Beim Verfahren dieser Autoren wird die freipräparierte Harnröhre durch einen zu diesem Zweck in die Glans penis gebohrten Kanal hervorgezogen und am Aussenrande mit Nähten befestigt. Die Kranke wurde demonstriert in der geburtshülflich-gynäkologischen Gesellschaft in Kiew am 27. X. 1903.

Endlich möchte ich, noch einmal meine Methode der plastischen Schliessung von Blasen-Scheidenfisteln mit Hülfe des Uterus berührend, hinzufügen, dass ich ausser den in meiner

ersten Mitteilung angeführten 8 Fällen diese Methode noch in weiteren 5 Fällen angewandt habe. In diesen 5 Fällen wurde die früher vorausgeschickte Sectio alta der Blase nicht ausgeführt sondern zur Ableitung des Harns wurde ein weicher Gummikatheter à demeure durch die Harnröhre eingeführt, dessen Verstopfung durch ein- bis zweimal tägliche Ausspülung der Blase vorgebeugt wurde, die unter geringem Druck mit kleinen Quantitäten physiologischer Kochsalzlösung ausgeführt wurde. Nach 4—5 Tagen wurde der Katheter, wenn er, ungeachtet dieser Massregeln. sich so stark verstopfte, dass er seinen Zweck nicht mehr erfüllte, vollständig entfernt und die Patientin musste den Harn selbständig entleeren.

Alle diese Fälle waren ebenso schwer wie die zuerst mitgeteilten. Wenn man einen Fall nicht mitrechnet, in dem nach der Operation eine kleine Öffnung zwischen Scheide und Blase von der Dicke einer feinen Sonde übrig blieb, die nur deswegen nicht geschlossen wurde, weil die Patientin unaufschiebbar nach Hause zurückkehren musste, so trat in allen Fällen von vorneherein völliger Erfolg ein.

Der Zweck dieser Zeilen besteht auch noch darin, auf einen Fall besonders hinzuweisen, bei dem die Inkontinenz teilweise dadurch bedingt wurde, dass die ganze Harnröhre zerstört war.

Schon an meinen früheren Fällen konnte ich mich davon überzeugen, dass bei Anwendung meiner Methode, sogar da, wo ausser der Blasenwand die ganze Harnröhre zerstört war, bis zu einem gewissen Grade Harnkontinenz erzielt werden konnte. Diesen Umstand erklärte ich dadurch, dass der Uterus so weit herabgezogen, dass sein Collum bis zum Gebiet des fehlenden Blasensphinkter reichte, d. h. den Blasenausgang verengt, eine hemmende Wirkung auf den Harnabfluss ausübt.

Vollständig deutlich trat der Effekt einer derartigen Operation in einem Fall zu Tage, den ich im November vorigen Jahres zu beobachten und zu operieren Gelegenheit hatte. In diesem Fall war erstens die Harnröhre in ihrer ganzen Ausdehnung zerrissen, und es bestand zweitens etwas höher eine abgesondert liegende Fistel hinter Narbenmassen, die die Scheide stark verengten. Die Operation, nach meiner Methode ausgeführt, konnte natürlich nur den Schluss der Fistel bezwecken, die Harnröhre blieb dagegen nach wie vor zerstört, und ich machte mich darauf gefasst, späterhin durch eine spezielle Operation die Harnröhre wieder herstellen zu müssen. Wider alles Erwarten *jedoch* wurde die Harninkontinenz, die in der ersten Zeit nach der

Operation beobachtet wurde, im Laufe der Zeit geringer; die Patientin erlangte zuerst die Fähigkeit, in liegender Stellung den Harn zu halten, späterhin auch beim Gehen, und endlich, ungefähr nach 3 Monaten, war die Fähigkeit, den Harn zu halten, wieder völlig hergestellt. Hier hat jedenfalls die angewandte Operationsmethode, selbst wenn vielleicht, trotz dem Riss, der sich auf das Gebiet des Sphinkter erstreckte, letzterer nicht vollständig gelitten haben sollte, in hohem Masse zu der Widerherstellung desselben beigetragen.

LVII.

Aus dem chirurgischen Stadtlazarett zu Danzig (Oberarzt Prof. Dr. Barth).

Ein Fall von primärer Bauchhöhlenschwangerschaft.[1])

Von

Dr. med. ALFRED LINCK,
Assistenzarzt.

Auf dem letzten Gynäkologen-Kongress in Würzburg wurde über die Extrauteringravidität im allgemeinen und über die Frage der primären Bauchhöhlenschwangerschaft im besonderen eingehend verhandelt. Auf Grund des damals vorhandenen literarischen Materials kam der Referent dieser Angelegenheit, Prof. Veit, zu dem Ergebnis, dass man theoretisch zwar mit der Möglichkeit einer primären Abdominalgravidität beim Menschen rechnen könne, dass aber der Nachweis einer solchen bisher noch keinem Autor einwandsfrei gelungen sei. Dieser Ausspruch, der sich offenbar auf genaueste Kenntnis aller bis dahin veröffentlichten Fälle stützte, ist seither anerkannt und unwiderlegt geblieben; und auch die Beobachtungen, welche aus der Tierpathologie bekannt geworden waren, haben einer nachträglichen, eingehenden Kritik nicht Stand halten können. Forschen wir nun in der Literatur nach dem Grunde, warum alle bisherigen Annahmen von reiner Bauchhöhlenschwangerschaft sich hinterher als irrtümlich und voreilig

[1]) Als Demonstrationsvortrag gehalten am 4. VI. 04 in der Sitzung der ost- und westpreussischen Gesellschaft für Gynäkologie und als vorläufige Mitteilung veröffentlicht in dem Sitzungsbericht (Monatsschrift August 1904).

erwiesen haben, so finden wir, dass der Begriff einer solchen v[illegible] den betreffenden Autoren bei der Diagnosenstellung nicht scharf und zirkumskript genug aufgefasst worden war. Meistens hatte es ihnen genügt, wenn sie bei einer Operation oder Sektion einmehr oder weniger entwickelte Frucht in der Bauchhöhle fern und unabhängig von den Genitalorganen vorfanden, und wenn sich an den letzteren nichts von einer stattgehabten Schwangerschaft nachweisen liess. Von einer Placenta wurde dann entweder garnichts erwähnt, oder aber deren Beziehungen zu Frucht- und Bauchorganen resp. Peritoneum viscerale als ernährendes Zwischenglied völlig im Dunkel gelassen. In einigen anderen Fällen war dieser Gesichtspunkt zwar genügend gewürdigt, die anatomische Beweisführung aber, dass die vorhandene Placenta auch wirklich das Nährmaterial für sich und die Frucht aus dem supponierten Mutterboden, dem Peritoneum, schöpfte oder schöpfen konnte, fehlte gänzlich oder war nicht geglückt. Denn es genügte selbstverständlich nicht der Befund einer Placenta und deren organischer Zusammenhang mit der angenommenen Matrix, sondern es musste nachgewiesen werden, dass diese Gewebsverbindung auch histologisch den physiologischen Verhältnissen entsprach, wie sie bei der Gravidität im Uterus unter *normalen* Verhältnissen konstatiert werden. Wenn dieser Nachweis gelang, konnte an dem Vorliegen einer primären Bauchhöhlenschwangerschaft kaum noch gezweifelt werden, zumal dadurch auch der von Zweiflern gerne aufgenommene Einwand erschüttert wird, dass die anatomischen Schmarotzerbeziehungen primär im Genitaltraktus bestanden und erst sekundär auf das Peritoneum der freien Bauchhöhle übergegangen seien. Denn es wäre doch ausserordentlich gekünstelt, anzunehmen, dass ein in seiner Vitalität und Wachstumsenergie schwer geschädigtes Abortivei — und nur durch abortive Ausstossung konnte ein primär in den Geschlechtsorganen inseriertes Ei in die Bauchhöhle gelangen — noch soviel aktive Lebenskraft haben könnte, um in einem fremden und unvorbereiteten, wenig geeigneten Mutterboden neuen physiologischen Halt zu finden. Der Abort ist doch nun einmal stets der Ausdruck und die Folge der mangelnden Lebenskraft in der Frucht und der schlechten Ernährungsbedingungen in der primären Haftstelle; doch gewiss beides Momente, ausreichend, dem betreffenden Ei den Stempel schnellen Untergangs mit auf den Weg in die Bauchhöhle zu geben. Unanfechtbar wurde diese Wahrscheinlichkeits-Annahme natürlich erst, wenn es durch klinische und anatomische Beweismomente

gelang, die Möglichkeit einer primären Genitalgravidität mit Abort völlig auszuschliessen. Also, um es zum Schluss noch einmal zusammenfassend hervorzuheben, mit dem Nachweis eines organischen trophoblastischen Zusammenhangs zwischen Ei und Bauchhöhlenmatrix und mit dem Ausschliessen einer primären Genitalschwangerschaft steht und fällt auch die Annahme einer primären Abdominalgravidität. Von diesen beiden Gesichtspunkten aus, welche von den bisherigen Autoren nicht genügend berücksichtigt und fixiert wurden, will ich es nun versuchen, einen kürzlich hier im chirurgischen Stadtlazarett operierten Fall von Extrauteringravidität als echte, primäre Bauchhöhlenschwangerschaft zu identifizieren. —

Frau B., 39 Jahre alt, war bis auf Bleichsucht in ihren Mädchenjahren stets gesund gewesen. Die Periode trat mit 20 Jahren zum ersten Male auf und war seitdem stets unregelmässig gewesen, ohne dabei nennenswerte Beschwerden zu verursachen. Mit 35 Jahren heiratete Patientin. Am 28. September vorigen Jahres erfolgte die erste Geburt nach normal verlaufener Schwangerschaft spontan, mit Dammriss ersten Grades. Nach 14tägigem ungestörtem Wochenbett stand Frau B. auf und war wieder arbeitsfähig. Am 8. Dezember, also nach 2monatlicher Menopause, trat dann auch die Periode wieder auf. Im Januar d. J. wiederholte sie sich innerhalb von 14 Tagen zweimal; beide Male war die Blutung ziemlich stark. Im Februar und März menstruierte Patientin dann wieder in richtigem Zeitabstand mit spärlicherer Blutung. Irgendwelche Beschwerden waren niemals aufgetreten. Patientin war vielmehr in ihrer häuslichen Tätigkeit stets unbehindert gewesen. Seit Mitte März blieb die Periode dann wieder völlig aus. — Am Montag, den 25. April, fühlte Frau B. plötzlich mitten im besten Wohlsein starke Schmerzen und Stiche im Unterleib. Die Beschwerden gingen bald wieder vorüber und Pat. fühlte sich in den drei folgenden Tagen leidlich wohl. Am Freitag aber wiederholten sich die Anfälle in verstärktem Masse und zwangen Frau B., sich zu Bett zu legen. Trotz grösster Schonung und Bettruhe wurde es jedoch am Sonnabend noch schlimmer. Patientin litt heftige Unterleibsschmerzen, erbrach mehrfach und fiel schliesslich aus einer Ohnmacht in die andere. Der schleunigst herbeigerufene Arzt erkannte die Gefahr der Situation und sorgte für die sofortige Überführung ins Krankenhaus. Hier bot Frau B. bereits das Bild einer schweren inneren Blutung: völlige Apathie, wachsbleiche Haut- und Gesichtsfarbe, kleiner, frequenter Puls. Die Bauchdecken waren leicht gewölbt, prall gespannt und auf Druck diffus, aber mässig schmerzhaft; überall zeigte sich helle Darmtympanie. An Herz und Lungen war nichts von der Norm Abweichendes zu finden. — Bei der kombinierten Untersuchung per vaginam fand sich ein mannsfaustgrosser, weicher, fluktuierender Tumor im Douglas. Davor und etwas nach links verschoben lag der ebenfalls weiche und etwas vergrösserte Uterus. An den Adnexen war nichts besonderes zu konstatieren. Ein Blutung nach aussen bestand nicht.

Auf Grund dieser Befunde wurde die Diagnose auf Graviditas extrauterina (Mens. 1) mit frischer Haematocele retrouterina gestellt und sofort zur Operation geschritten. Laparotomie in Morphium-Chloroform-Äthernarkose. Schnitt in der Medianlinie. Nach Eröffnung der Bauchhöhle flossen ca. 1—1½ Liter flüssigen Blutes ab. Die hervortretenden Darmschlingen zeigten keine Verklebungen; ihre Serosa war glatt und spiegelnd und reichlich

mit flüssigem Blute beschmiert. Uterus, Tuben und Ovarien waren in richtiger Lagerung zu einander und äusserlich absolut unverändert. Insbesondere liessen sich keine Spuren einer älteren Blutung, weder Pigmentierungen noch Fibrinniederschläge konstatieren. Nirgends war etwas von Fruchtsack zu sehen oder zu fühlen. Der ganze Douglas war angefüllt von grösseren frischen Cruormassen. Nach vorsichtiger Ausräumung derselben sah man in der Tiefe eine pfennigstückgrosse dunkle Öffnung, aus der noch Blutcoagula herashingen und frisches Blut hervorsickerte. Das Loch liess sich mit Leichtigkeit erweitern und führte in eine ca. apfelgrosse runde Höhle, die ebenfalls mit Blutgerinnseln vollgestopft war. Nach Entfernung derselben konstatierte man, dass die Wand der Höhle allseitig von glattem Peritoneum gebildet wurde, das sich nach oben bis auf die kleine Eingangspforte verklebt hatte. Auch hier nirgends eine Spur von Fruchtsack oder Fötalteilen. Nur ganz unten im Cavum Douglasii, der hinteren Peritonealfalte fest aufsitzend, fand sich schliesslich ein etwa haselnussgrosser, ziemlich solider, rundlicher, weiss-gelber, weicher Tumor von exquisit papillär-zottigem Bau, der polypenartig in die Höhle hineinragend, an der Kuppe mit Blutgerinnseln verfilzt. — Der kleine Tumor wurde mit seiner Basis, einer dünnen Bauchfell-Lamella, stumpf abgelöst. Die Blutung stand jetzt absolut. Die Bauchhöhle wurde noch sorgfältigst ausgewischt, das Netz als Schutzvorhang nach unten gezogen und arrangiert, und dann die Bauchwunde exakt vernäht.

Die Patientin überstand den schweren Eingriff gut und erholte sich nach ausgiebiger Kochsalzinfusion ausserordentlich rasch. — Vom weiteren klinischen Verlauf ist dann noch zu erwähnen, dass am 2. Tage post op. ein plötzlich auftretender Ileus eine Relaparotomie nötig machte. Dabei zeigte sich, dass eine stark geblähte Dünndarmschlinge sich um ihre Längsachse gedreht hatte und dadurch undurchgängig geworden war. Die Reposition gelang leicht.

Seitdem war der Wundverlauf vorzüglich. Die grosse Bauchwunde schloss sich primär bis auf drei kleine granulierende Nahtstellen, und auch diese heilten bald per secundam zu. Am 18. Juni wurde Frau B. geheilt entlassen. Die bei der Entlassung angestellte gynäkologische Untersuchung ergab im kleinen Becken wieder völlig normale Verhältnisse. — Eine Periodenblutung nach der Operation war bis zur Entlassung nicht wieder aufgetreten.

Auf Grund des unerwarteten anatomischen Fundmaterials bei der Operation wurde nun zunächst klinisch die Diagnose Graviditas extrauterina modifiziert in Graviditas abdominalis. Und um diese Annahme durch die mikroskopische Untersuchung zu befestigen, wurde der kleine Zottentumor in Formalin fixiert und in Paraffin eingebettet, nachdem eine genaue Untersuchung der ausgeräumten Blutgerinnsel keine weiteren brauchbaren Gewebebestandteile zutage gefördert hatte. Die Schnitte, 8—10 μ dick, wurden mit Hämatoxylin-Säurebraun und nach v. Gieson gefärbt. Die wichtigsten und für die Deutung des Falles am meisten charakteristischen Bilder sind in drei Zeichnungen festgelegt, die sich am Schluss der Arbeit befinden und in ihren Einzelheiten die Grundlage abgeben für die histologische Beschreibung der gewonnenen Präparate.

No. 1. Ein Querschnittsbild mitten aus der papillären Partie des Tumors. Man sieht mehrere, grössere und kleinere, sehr verschieden geformte Gewebsinseln. Das Stroma derselben besteht aus locker angeordneten, zarten Spindelzellen. Hier und da leichte Andeutung von Sternzellenform. Die Kerne, mit Hämatoxylin gut gefärbt, sind meist stäbchen- oder kommaförmig oder kreisrund. Die Zwischensubstanz der Spindelzellen färbt sich mit v. Gieson-Lösung schön hellrot; an einzelnen Stellen zeigt sich feinfaserige, zarte Blaufärbung. Die meisten Inselchen weisen, meist

konzentrisch, hier und dort auch in der Peripherie gelegene, mit platten Kernen ausgekleidete, kapilläre Spalträume auf. Das Epithel der Stromainseln lässt deutlich 2 Schichten erkennen; erstens einen gleichmässigen, dem Stroma direkt aufsitzenden Belag von polygonalen oder rundlichen, scharf gegen einander abgegrenzten, protoplasmareichen Zellen mit rundem, gut tingiertem, zentral gelegenem Kern. Darüber befindet sich dann gleich der andere Epitheltypus. Derselbe lässt einzelne Zellindividuen garnicht abgrenzen. Er besteht vielmehr aus breiten oder schmalen Protoplasmasäumen oder -schollen, in denen die stark gefärbten, runden, eckigen oder strichförmigen Kerne regelmässig nebeneinander, mit kleinen Zwischen-

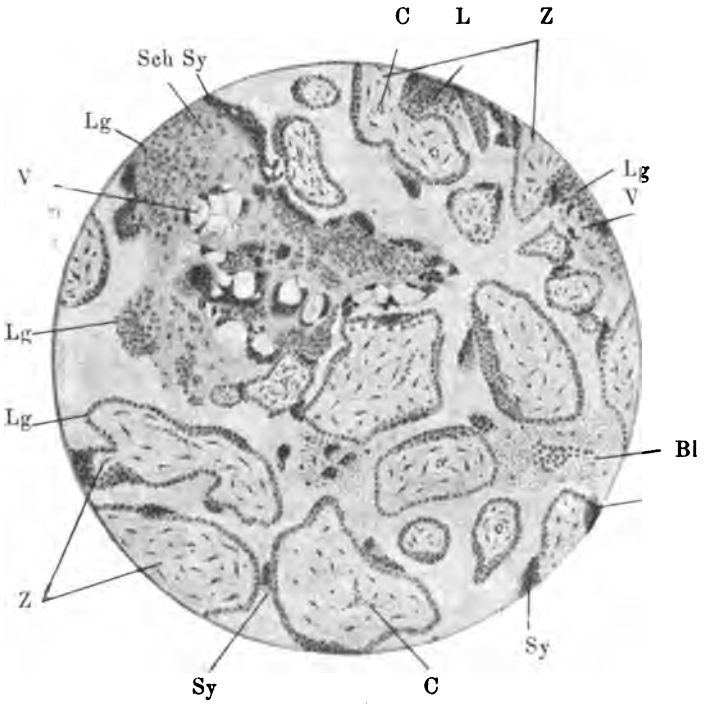

Fig. 1.

Z = Zottenquerschnitte. Sy = Syncytium. Lg = Langhanssche Zellen. Sch = Zell- und Kernschatten. Bl = Blut. V = Vacuolenbildung des Syncytiums. C = Blutkapillaren.

räumen, eingelagert oder zu regellosen Kernklumpen zusammengeballt sind. Das letztere ist stets bei den scholligen Protoplasmaanhäufungen zu konstatieren, welche wie eine Kittmasse überall zwischengelagert sind, wo Stromainseln nahe beieinander liegen. Beide Epithelformen finden sich auch unabhängig von dem Stroma in grösseren oder kleineren Massen vereinigt, ohne ersichtliche regelmässige Beziehungen zu einander. Die polygonalen begrenzten Epithelien liegen in kleinen Häufchen dicht beieinander oder einzeln verstreut in körnigen, kernlosen Protoplasmamassen. Dazwischen und häufig auch am Rande liegen dann hier und dort, wieder ohne Zellabgrenzung in saumartigem oder scholligem Protoplasma verteilt, bald nebeneinander geordnet, bald regellos in dichten Klumpen und Haufen, die Kerne des anderen Epitheltyps. Sehr oft zeigen sich in den letzteren

Epithelmassen blasige Hohlräume, durch welche die Kerne zusammen an den Rand gedrängt werden. Mitunter findet sich auch ein ganzes System von grösseren und kleineren Hohlräumen, wo die dünnen, membranösen Zwischenwände die Kernhaufen enthalten. Die zwischen den Epithelien liegenden Protoplasmaschollen sind strukturlos, körnig; lassen jedoch vereinzelt schattenhafte, epitheliale Zell- und Kernumrisse erkennen. Ein: Protoplasma-Kernklumpen finden sich auch mitten zwischen den fötalepithelialen Gewebsinseln. Ausserdem sieht man häufig in den Zwischen-

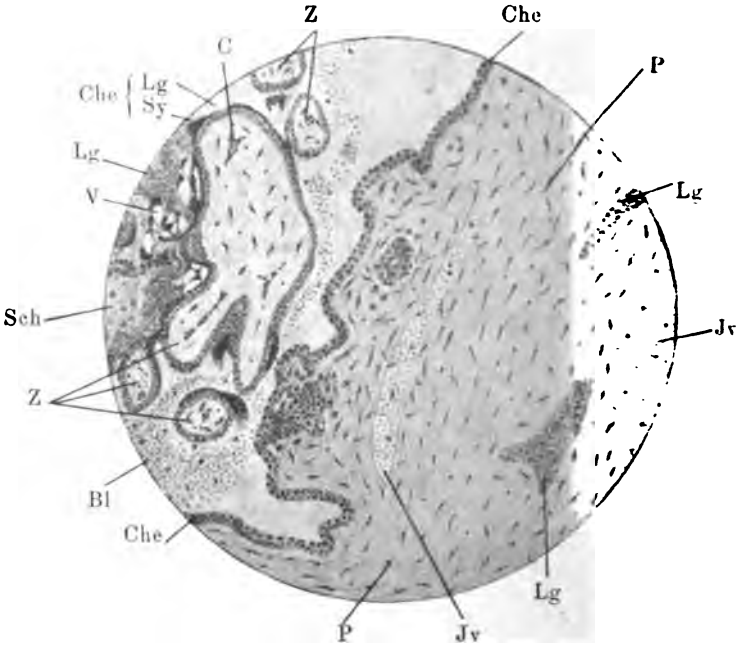

Fig. 2.

Z = Zottenquerschnitte. P = Peritoneum. Che = Chorionepithel auf dem Peritoneum. Sy = Syncytium. Lg = Langhanssche Zellen. Sch = Zell- und Kernschatten. Jv = Bluträume im Peritoneum. Bl = Blut. V = Vacuolenbildung des Syncytiums. C = Blutkapillaren.

räumen kleine Haufen von roten und weissen Blutkörperchen, mit oder ohne streifige Fibrinniederschläge.

Aus diesem eben geschilderten Bilde, das einen zusammengestellten Typus der ganzen Tumorzusammensetzung darbietet, konnte mit Sicherheit die Diagnose auf Chorion gestellt werden. Die Gewebsinseln waren zweifellose Chorionzotten; das regelmässige Epithel mit scharfen Zellgrenzen konnte nur als die Langhanssche Schicht des Chorionepithels gedeutet werden, und in den saumartigen oder scholligen Protoplasmamassen mit den dunklen Kernzeilen und -haufen erblicken wir typische Repräsentanten des chorialen Syncytium. Es muss hier schon konstatiert werden, dass wir es hier nicht mehr mit einem völlig normalen Chorion zu tun hatten. Das Stroma befand sich in etwas gequollenem und gelockertem Zustande und zeigte an einzelnen Stellen schleimige Entartung. Die lose Anordnung der Spindelzellen und die feinfaserige Blaufärbung liessen dies mit Bestimmtheit erkennen. Ausserdem war der Gefässgehalt der Chorionzotten

sicherlich erheblich reduziert. Im normalen Chorion finden sich stets grössere zum Teil strotzend mit Blut gefüllte Kapillarquerschnitte, während wir hier nur spärliche, ganz feinkalibrige Endothelspalten vorfanden. Endlich sind auch die Epithelanhäufungen fern von den Zotten etwas Ungewöhnliches. Das liess im Verein mit den Vakuolenbildungen im Syncytium den sicheren Schluss zu auf stattgehabte produktive und degenerative Prozesse im Chorionepithel. In der Hauptsache war also bis jetzt durch die mikroskopische Untersuchung nur nachgewiesen, dass der kleine Zottentumor im Douglas als lebende, choriale Placenta einer ganz jungen Frucht anzusprechen war. Es galt daher, jetzt noch weiter festzustellen, ob ein organischer Zusammenhang mit dem Peritoneum vorlag und ob derselbe den physiologischen, in den Genitalorganen normaler Weise beobachteten Verhältnissen entspräche. Diese Frage nun wurde beantwortet durch die ferneren mikroskopischen Befunde, wie sie in Bild No. II und III festgehalten sind. Die Einzelheiten dieser beiden Bilder sind aus Schnitten durch die Tumorbasis zusammengestellt worden.

No. 2. Auf der einen Zeichnung sieht man in der linken Hälfte des Gesichtsfeldes einige Querschnitte von Chorionzotten und einen grösseren Plaque von gewucherten und zum Teil degenerierten Chorionepithelien. Das rechte Gesichtsfeld ist eingenommen von einem breiten Gewebsstreifen, dessen Stroma aus ziemlich dicht gelagerten Spindelzellen mit festgefügter, nach v. Gieson zart rot gefärbter Zwischensubstanz besteht. Der Längsausdehnung parallel ziehen zwei wandungslose grosse Spalträume ohne Zellbelag, mit reichlichen roten Blutkörperchen und einigen Leukozyten an-

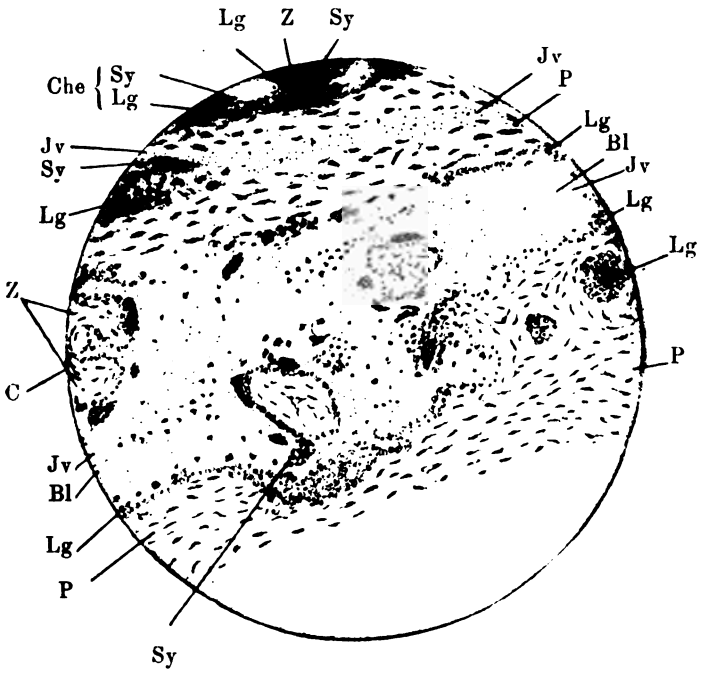

Fig. 3.

Z = Zottenquerschnitte. P = Peritoneum. Che = Chorionepithel auf dem Peritoneum. Sy = Syncytium. Lg = Langhanssche Zellen. Jv = Bluträume im Peritoneum. Bl = Blut. C = Blutkapillaren.

gefüllt. Überzogen ist die spindelige Grundsubstanz von einer doppelten Epithellage; zuerst einer Lage regelmässiger kubischer Zellen mit rundem Kern und dann einem schmalen Protoplasmasaum ohne Zellabgrenzung, mit in kurzen Zwischenräumen regelmässig nebeneinander gelagerten, stark gefärbten Kernen. Nur hin und wieder sieht man Zellen vom ersten Typus vereinzelt oder in kleinen Gruppen nebeneinander in den Saum eingeschoben. Dicht unter der Oberfläche, entweder noch mit ihr zusammenhängend oder schon durch eine schmale Stromabrücke von ihr getrennt, finden sich einige kleine Zellanhäufungen, deren einzelne, wohldifferenzierte Individuen genau dasselbe Aussehen zeigen, wie die untere Zelllage des Oberflächenepithels. Auch weiter in der Tiefe, in nächster Nachbarschaft des einen grossen Binnenraums finden sich solche Epithelzapfen.

No. 8. In der letzten Zeichnung ist das ganze Gesichtsfeld eingenommen von einem dem vorigen ganz analog strukturierten bindegewebigen Gewebsstreifen. Derselbe zeigt ganz oben im Gesichtsfeld sein doppeltes Oberflächenepithel, in der Mitte durch syncitiale Zellklumpen mit einer eben noch im Schnitt mitgetroffenen Chorionzotte verkittet. Das Stroma ist durch zwei wandungslose Blutspalten auseinandergedrängt. In den oberen schmäleren Spalt ragt von links her ein dreieckiger, spitzer Epithelzapfen, der sich aus vielkernigen Protoplasmaschollen und dichtgelagerten kubischen Einzelzellen zusammensetzt und in seiner Spitze in strukturloses Protoplasma ausläuft. Der untere, sehr breite, strotzend mit Blut gefüllte Spaltraum zeigt links und etwa in der Mitte Querschnitte von Chorionzotten typischen Baues. Die ganze Innenfläche des Spalts wird eingesäumt von dichtgelagerten, ein- und vielschichtig angeordneten Einzelzellen, über denen ein breiter Saum von strukturlosem Protoplasma lagert, mit schattenhaften Kern- und Zellumrissen und mit vereinzelten Kernklumpen. Rechts ragen aus einer anderen Schnittebene in das spindelige Stroma hinein zwei rundliche Querschnitte von soliden Zapfen kubischer Einzelzellen. In den beiden Spalträumen befindet sich ausser Blut noch streifige Fibrinniederschläge mit reichlich eingeschlossenen Leukozyten.

Ziehen wir nun auch aus diesen beiden eben beschriebenen Bildern, die wiederum als Typus aus den verschiedensten Schnitten zusammengestellt wurden, unsere diagnostischen Schlüsse, so finden wir, dass das breite Gewebsband an der Tumorbasis aus fibrillärem Bindegewebe besteht und zweifellos als Peritoneum aufzufassen ist, dessen Oberflächenendothel verdrängt und von Chorionepithel — Langhansscher Zellschicht sowohl wie Syncytium — ersetzt ist. Aus Langhansschen Zellen bestehen auch die Epithelhaufen, die in die Tiefe gewandert sind, teils noch mit der Oberfläche zusammenhängend, teils schon völlig losgelöst. Die grossen wandungslosen, mit Blut gefüllten Spalten sind sicherlich den intravillösen Bluträumen analog zu setzen, wie man sie normaler Weise in der uterinen Placenta zu finden pflegt. Auch in diesen Spalträumen des Peritoneums findet sich das Chorionepithel, teils auf Zottenstroma sitzend, teils die Innenwand ein- und mehrschichtig auskleidend und von hier sich wieder in die Tiefe vorschiebend.

Hiermit sind nun unsere positiven mikroskopischen Er-

gebnisse erschöpft, und wenn wir das Resultat noch einmal kurz zusammenfassen, so haben wir als Befund eine haselnusskerngrosse choriale Placenta, deren Epithel, mit oder ohne Zottenstroma, als Trophoblast in das Peritoneum der hinteren Douglasfalte hineingewuchert ist und so eine innige organische Verbindung mit demselben vermittelt hat. Damit ist der erste und wichtigste Teil des in der Einleitung als notwendig bezeichneten Beweismaterials erbracht. Es bleibt also zur Feststellung einer primären Abdominalgravidität noch übrig, die Annahme einer primären Genitalschwangerschaft vollkommen auszuschliessen. Das gelingt leicht durch logische Schlussfolgerungen aus den mikroskopischen Ergebnissen unter Heranziehung des makroskopischen Operationsbefundes und der anamnestischen Feststellungen. Da muss nun zunächst die Tatsache kritisch erörtert werden, dass bei unseren Untersuchungen das wesentlichste Schwangerschaftsprodukt, die Frucht selbst, völlig vermisst wurde; und wenn auch aus Zeitmangel verabsäumt wurde, den kleinen Zottentumor in Serienschnitte zu zerlegen, so sind doch zu viele Schnitte genau durchmustert worden, als dass irgendwo vorhandene Fötalteile der Untersuchung hätten entgehen können. Wenn also, wie hier, eine Frucht sicherlich fehlte, kann dann überhaupt von einer Schwangerschaft die Rede sein?! Nun, bei Eiinsertion im Uterus und bei Extrauteringraviditäten in Tube und Ovarien wird häufig genug nichts weiter von Schwangerschaftsprodukten gefunden als Placentargewebe, ohne dass daran gezweifelt wird, dass hier wirklich eine Gravidität vorgelegen hat. Man nimmt dann eben an, das toxische Einflüsse oder mangelhafte Ernährungsbedingungen oder minderwertige Vitalität der Keimanlage den frühen Tod der Frucht herbeigeführt haben, und dass die abgestorbenen Fötalteile durch organische Fremdkörperresorption völlig beseitigt sind. Genau dasselbe gilt sicherlich für unseren Fall von Eiinsertion auf dem Peritoneum des Douglas. Und hier ist der frühe Fruchttod von vornherein in der abnormen Schwangerschaftslokalisation notwendig begründet gewesen. Wohl ist das Peritoneum mehr wie ein anderes Gewebe befähigt, auf irgend einen chemischen oder physikalischen Reiz — und die Anheftung eines befruchteten Eies bedeutet wahrscheinlich beides — durch prompte Hyperämie und Gefässneubildung zu antworten, und man kann sich sehr gut vorstellen, dass der Nahrung suchende Trophoblast zu Anfang genügend Nährstoffe auch für die sich entwickelnde Frucht gefunden hat. Bald aber dürfte die Grenze der Blutzufuhr in der dünnen

Bindegewebsfalte erreicht gewesen sein; die Frucht ging zugrunde und wurde resorbiert, während das Chorion seine parasitäre Existenz noch weiter zu fristen vermochte. Also, das Fehlen der Frucht darf uns hier an der Schwangerschaftsdiagnose nicht irre machen. Aber wie in allen Fällen, wo man Chorionzotten ohne Fötalreste vorfindet, so muss auch hier die Möglichkeit in betracht gezogen werden, dass es sich nicht um physiologische Chorionbildung an abnormer Stelle, sondern um eine pathologische choriale Neubildung handelt, die sich im Anschluss an die letzte ausgetragene Schwangerschaft oder während einer ganz kurzen, durch frühen Fruchttod unterbrochenen uterinen Gravidität aus verschleppten Chorionepithelien am Peritoneum entwickelt hat. Von den klinischen Momenten würde absolut nichts dagegen sprechen. Aber die anatomischen, histologischen Befunde lassen diese Annahme mit Sicherheit ausschliessen. Das Verhältnis der Zottenepithelien zu ihrem Stroma entspricht so durchaus der Norm, dass man die zweifellos vorhandenen Epithelproliferationen nur als einen an Ort und Stelle entstandenen und vielleicht erst durch den Fruchttod bedingten sekundären Prozess auffassen muss. — Und nun zu der Beantwortung der wichtigen Hauptfrage dieser Arbeit! Wenn also hier anatomisch eine Schwangerschaft auf dem Peritoneum der hinteren Douglasfalte vorgelegen hat, war sie dann primär an dem Fundorte lokalisiert gewesen, oder war das Ei von einem der häufigeren extrauterinen Insertionsorte, von Tuben oder Ovarien, nur erst sekundär dorthin gelangt?! Es ist schon in der Einleitung betont worden, wie unwahrscheinlich an und für sich die Annahme ist, dass eine erneute echte Implantation bei einem in zweifacher Hinsicht in seiner Vitalität schwer geschädigten Abortivei überhaupt stattfinden könne. In unserem Falle wird dieser unwahrscheinliche Vorgang weder klinisch noch anatomisch glaubhafter gemacht. Setzen wir doch einmal den Fall, hier wäre das Ei zuerst irgendwo im Genitaltraktus inseriert gewesen und wäre durch einen Abort in die Bauchhöhle gelangt. Dann hätte sich dieser Abort doch sicherlich zunächst klinisch durch die Symptome einer Abortblutung in der Krankengeschichte dokumentieren müssen, denn es ist doch ausgeschlossen, dass ein noch so junges Ei ohne Blutung und ohne darauf zurückzuführende Krankheitserscheinungen seinen primären Haftort verlassen haben konnte. In der Kranken-Vorgeschichte der Frau B. ist aber nichts davon zu finden. Sie fühlte sich nach dem Auftreten der letzten Periode völlig wohl und arbeitsfähig, bis am Montag, den 25. April die

ersten Symptome einer Schwangerschaftsstörung eintraten. Diesen ersten Anzeichen folgten die stürmischen Erscheinungen der inneren Verblutung bereits am Freitag derselben Woche, also 4 Tage später, jedenfalls zu schnell hinterdrein, als dass man die beiden Schmerzattaquen klinisch als zwei gesonderte, selbständige Ereignisse aufzufassen berechtigt wäre. Ausserdem aber sprach auch der anatomische Befund durchaus dafür, dass wir es hier mit einem ersten, einheitlichen, in zwei kurz hintereinander aufgetretenen Blutungen sich äussernden Abortversuch zu tun hatten, und dass das vorgefundene Chorion nicht schon vorher an einer anderen Stelle gesessen haben konnte. Nicht nur, dass die Genitalorgane, Uterus, Tuben und Ovarien absolut normal aussahen — dieser Umstand allein würde nicht viel beweisen, weil die Insertion eines so jungen Eies äusserlich keine Merkmale an den betreffenden Organen zurückzulassen brauchte —, auch der peritoneale Überzug derselben und die Nachbarschaft im kleinen Becken zeigte nicht die geringste Spur von Pigmentierungen oder sonstigen Residuen einer früheren Blutung, ohne welche eine Loslösung des Eies von seinem primären Haftorte völlig undenkbar war. Das Blut, welches in flüssigem und geronnenem Zustande in der Bauchhöhle gefunden wurde, stammte sicherlich aus jüngster Zeit, von den Anfällen am Montag und Freitag, her. Und das Chorion sass fest an der hinteren Douglasfalte, seine Zotten mit Trophoblast tief in die Bluträume des peritonealen Bindegewebes hineinsenkend. Wenn wir wirklich annehmen wollten, dass trotz Fehlen jeglicher Veränderungen der Genitalorgane das Ei dort primär gesessen hatte, so müssten wir doch, da keine Spur von einer älteren Blutung vorhanden war, notgedrungen schon in der am Montag erfolgten ersten Schmerzattaque den Ausdruck der erfolgten genitalen Eiabstossung erblicken und einen Teil der vorgefundenen Blutmassen darauf zurückführen. Wie wäre es da aber zu erklären, dass wir schon am Sonnabend bei der Operation die Placenta mit ihrer neuen Insertionsstelle fest verwachsen vorfanden. Dazu müssten wir dann doch annehmen, dass sich der ganze dazu nötige Komplex von aktiven und passiven Gewebsveränderungen in den 4 Tagen abgespielt hätte. Diese Annahme aber dürfte auf einer histologischen Unmöglichkeit basieren. Zu solcher Trophoblast-Implantation, wie sie hier vorliegt, gehört längere Zeit als die erwähnten 4 Tage; und da für eine frühere Ablösung des Eies von einem primären Mutterboden, die der Placenta zu der vorgefundenen Insertion Zeit gelassen hätte, nicht der geringste ana-

tomische Anhalt vorgefunden wurde, so bleibt eben unter Berücksichtigung des ganzen übrigen Beweismaterials nichts anderes übrig, als hier den noch nie sicher beobachteten Fall von primärer Bauchhöhlenschwangerschaft anzunehmen, wo sich das verirrte Ei primär unten im Douglas an der hinteren Peritonealfalte angeheftet hat, und wo das Chorion, nachdem die Frucht abgestorben und resorbiert war, entweder durch seine partielle Ablösung oder durch überstürzte Eröffnung grösserer Blutbahnen zu der grossen Bauchhöhlenblutung führte. Wie schon erwähnt, geschah diese Blutung sicherlich in zwei Absätzen. Am Montag war sie gering, und die Douglasfalten verklebten durch Fibrinniederschläge, sodass die apfelgrosse, mit Blutgerinnseln angefüllte Höhle entstand, in der bei der Operation der kleine Zottentumor gefunden wurde. Am Freitag wiederholte sich dann die Blutung in stärkerem Masse, sprengte diese Verklebungen, und das Blut ergoss sich jetzt in die freie Bauchhöhle und setzte die grosse Haematocele retrouterina, die zur Diagnose und zur Entfernung der Schwangerschaftsreste durch die Laparotomie führte.

Berichte und Referate.

I.

Die Eklampsie als Vergiftung.

Sammelbericht

vom

Doz. Dr. P. MATHES,
Graz.

Wenn schon in früheren Zeiten das klinische Bild der Eklampsie den Gedanken an eine Vergiftung des Organismus nahelegte, so ist durch die anatomischen Untersuchungen von Jürgens, Schmorl u. A. Beweis auf Beweis gehäuft, dass ein den ganzen Körper durchsetzender Stoff allein imstande sein kann, die bekannten Veränderungen des Blutes und besonders der parenchymatösen Organe herbeizuführen, von denen keines speziell beschuldigt werden kann, den Krankheitsprozess eingeleitet zu haben.

Es ist das Resultat langer Arbeit, die eine Fülle von Theorien erstehen und wieder verschwinden liess, dass wir heute die Fragestellung im genannten Sinne zu formulieren vermögen.

Verfolgen wir die grosse Zahl der Lehrmeinungen, so können wir, ausgehend von Levers Entdeckung der Albuminurie bei Eklampsie im Jahre 1853, die Stufenleiter in folgender Weise konstruieren:

A. Eklampsie ist urämische Vergiftung;
B. Eklampsie ist Vergiftung durch die eigenen Stoffwechselprodukte;
C. Eklampsie ist Vergiftung durch kindliche Stoffwechselprodukte;
D. Eklampsie ist Vergiftung durch ein in der Placenta enthaltenes Gift; und schliesslich
E. Eklampsie ist die Folge von Stoffwechselstörungen im mütterlichen Organismus, die durch ein dem Schwangerschaftsprodukt entstammendes, für den mütterlichen Organismus giftiges Ferment ausgelöst werden.

A.

Dem Stande der damaligen Kenntnisse entsprechend war es klar, dass Lever seine Entdeckung mit der Eklampsie in ursächlichen Zusammenhang brachte und das Krankheitsbild der Eklampsie dem der Urämie gleichstellte, obwohl er selbst in einem seiner 14 Fälle Albuminurie vermisste. Die Zahl der Forscher, die diese Ansicht zu stützen suchte, ist eine sehr grosse, und auch heute noch finden sich solche, die an ihr festhalten (Senator). Es ist natürlich, dass die Eklampsielehre alle Wandlungen, die die Beurteilung der Urämie erfuhr, mitmachen musste. Dass der Harnstoff, wie Wilson zuerst annahm, das giftige Agens nicht sein könne, ging aus Untersuchungen anderer hervor, die bei Urämie im Blut Vermehrung von Harnstoff vermissten und andererseits Harnstoff in beträchtlicher Menge bei Nephritikern fanden, die keine urämischen Zeichen aufwiesen. Auch Tierversuche mit Injektion von Harnstoff in die Blutbahn blieben negativ. Ähnlich erging es der Behauptung, dass andere Extraktivstoffe, wie Kreatinin, dann Tyrosin und Leucin die Anfälle hervorriefen. Grössere Wahrscheinlichkeit hatte für sich die Vermutung Voits, dass den Kalisalzen die wesentlichste Bedeutung für die Entstehung der Urämie zufalle, weil sie durch positive Tierversuche von Feltz und Ritter gestützt wurde, gegen die jedoch Beck gewichtige Bedenken erhob. Von nachhaltigerem Einfluss auf die Lehre der Eklampsie war Frerichs Theorie aus dem Jahre 1851, der aus dem Nachweis von Ammoniak in der Exspirationsluft schloss, dass bei Brightscher Krankheit unter Einwirkung eines Fermentes aus dem Harnstoff kohlensaures Ammoniak entstände und dieses die eigentliche Urämie hervorrufe. Die von Oppler und Petroff diesbezüglich angestellten Tierversuche ergaben einerseits widersprechende Resultate und andererseits ist es nur Spiegelberg (Gscheidlen) in einem Falle gelungen, im Blute einer eklamptischen Frau Ammoniak in grösserer Menge nachzuweisen. In allerletzter Zeit hat Zweifel durch 16 Untersuchungen an Blut eklamptischer Frauen mittelst einwandsfreier quantitativer Methode gezeigt, dass von einer Anhäufung von Ammoniak im Blute wenigstens bei Eklampsie keine Rede sein könne.

Gegen die Urämietheorie im allgemeinen wurde besonders von Fehling hervorgehoben, dass nur äusserst selten Frauen mit chronischen Entzündungszuständen der Nieren von Eklampsie befallen werden, eine Ansicht, der auch Olshausen, Löhlein u. A. beipflichten. Dabei ist jedoch nicht zu vergessen, dass auch ausserhalb der Schwangerschaft nicht jede Nephritika Urämie bekommt. Schwerer schon fällt ins Ge-

wicht, dass nicht selten bei Eklampsie funktionelle und anatomische Läsionen der Niere vollkommen vermisst werden. Wenn schon ferner im klinischen Bilde beider Erkrankungen gewisse Unterschiede aufzuweisen sind, so verdienen Schmorls Untersuchungen alle Beachtung, die dartun, dass dem klinischen Bilde der Eklampsie ein völlig charakteristischer Leichenbefund entspricht, der bei Urämie jedesmal fehlt. Allerdings könnte man, wie Blumreich meint, annehmen, dass eben bei Eklampsie etwas dazukomme, was den Leichenbefund erklärt, ohne aber die Urämie als ursächliches Moment vollkommen auszuschliessen.

B.

Aus dem Ende der 80er Jahre stammt die Theorie der Autointoxikation, die von Bouchard besonders für die Urämie aufgestellt, von Rivière u. A. dann für die Eklampsie weiter ausgebaut wurde. Dieser Theorie liegt die Vorstellung zugrunde, dass der Organismus „un receptacle et un laboratoire de poisons" ist. Die Gifte stammen aus der Nahrung, aus den Sekreten der drüsigen Organe, aus dem Darminhalt und drohen bei allen Störungen im Bereiche des Darmkanales ihre Wirkung zu entfalten, indem sie in grösserer Menge ins Blut übergehen. Die Gifte, die die einzelnen Körperzellen als Folge ihrer Lebenstätigkeit produzieren, gelangen jedenfalls in das Blut, sodass sich der Mensch in einer immerwährenden Vergiftungsgefahr befindet, die nur dann manifest wird, wenn eine oder mehrere der Schutzvorrichtungen insuffizient werden. Eine wesentliche Rolle bei der Zerstörung der Gifte fällt der Leber, bei der Ausfuhr der Gifte den Nieren zu. Auf dieser Überlegung basiert übrigens auch die bekannte, durch lange Zeit acceptierte Theorie von Pinard, die die Eklampsie als Hepatotoxämie bezeichnet. Sie wurde von Bouffe de St. Blaise und Budin weiterverfolgt auf Grund der Leberveränderungen, die sich in einer grossen Zahl von Eklampsieleichen fanden. Bouchard versuchte nun die Giftigkeit des Harnes im Tierversuche nachzuweisen und beschreibt die Wirkung von verschiedenen Stoffen, die er aus der grossen Zahl der supponierten „Urotoxine" isolieren zu können glaubte. Ist die Ausfuhr dieser Stoffe behindert, so entsteht das Bild der Autointoxikation infolge der Ansammlung der Gifte im Blute.

Die Rivièresche Theorie geht nun davon aus, dass in der Schwangerschaft einerseits die Giftproduktion eine gesteigerte und andererseits die Ausscheidung der Gifte eben durch die Schwangerschaft behindert sei.

Eine nähere Erklärung dafür, warum die Giftproduktion im Organismus der Schwangeren gesteigert sei, bleibt Rivière schuldig, während er als Ursache der Behinderung der Ausfuhr hauptsächlich mechanische Momente anführt, eine Auffassung, der wir in neuerer Zeit bei Dienst wieder begegnen, der ebenso wie Rivière eine relative Insuffizienz des Herzens und der Niere zu erweisen und begründen sucht. Die Zahl der Arbeiter, die daran gingen, zu zeigen, dass nun tatsächlich unter diesen Verhältnissen das Blutserum auf der einen Seite giftiger, der Harn auf der anderen Seite weniger giftig ist als sonst, ist fast ebenso gross wie die Zahl der Körper, die als Gifte angeschuldigt worden sind. Es ist das Verdienst Volhards und besonders Schumachers,

die Unhaltbarkeit der Hypothese nachgewiesen zu haben. Die Resultate, zu denen Schumacher gelangte, sind kurz folgende: die Grösse der Giftwirkung menschlichen Harnes auf Kaninchen ist sehr bedeutenden Schwankungen unterworfen und hauptsächlich abhängig von dem Konzentrationsgrade des Harnes, er wirkt in dieser Hinsicht wie jede andere allotonische Salzlösung. Die Wirkung des Harnes von eklamptischen Frauen beruht auf dessen höherem Konzentrationsgrade. Von sehr wesentlichem Einfluss ist das Tempo, in dem die Injektion vorgenommen wird. Je langsamer diese erfolgt, desto grössere Mengen werden vertragen. In der Toxizität des Serums Gebärender und deren Kinder finden sich keine Unterschiede. Das Serum Eklamptischer ist nicht giftiger als anderes.

Volhard hob hervor, dass, wenn wirklich ein Antagonismus zwischen Serum und Harn bestände, es keineswegs erwiesen sei, dass man sich denselben in der Weise vorstellen dürfe, dass es dieselben Stoffe seien, die sich einmal im Harn und dann wieder bei Retention im Blute befänden.

Van der Bergh war zu ähnlichen Resultaten gekommen wie Schumacher und betonte besonders, dass die von Bouchard angewendete Methode der Harninjektion in den Tierkörper ein zu grobes Verfahren sei, die Theorie zu befestigen, die in dieser Form wohl nicht länger haltbar ist.

Auf anderem Wege gelang es Szili, Schröder und Krönig, zu zeigen, dass es nicht die Retention harnfähiger Körper sein könne, die die Eklampsie hervorruft, indem die Bestimmung des Gefrierpunktes und der elektrischen Leitfähigkeit (Szili) des eklamptischen Serum keine wesentlich anderen Werte ergab als die des Serum normaler Schwangerer und Gebärender. Dadurch ist aber nicht ausgeschlossen, dass grossmolekulare Körper, die weder den Gefrierpunkt noch die Leitfähigkeit beeinflussen (Mathes), bei der Erkrankung eine Rolle spielen. Die chemische Konstitution dieser Körper ist heute noch unbekannt, wenn überhaupt solche, wie später gezeigt werden soll, bei der Eklampsie allein oder nur nebenbei in Betracht kommen. Unter den Leukomaïnen (Pöhl), die Massen als Ursache der Eklampsie anschuldigt, weil er sie im Harn in $2^1/_2-13$ facher Menge gegenüber den normalen Werten gefunden hat, sind wohl nicht so sehr chemisch fassbare Körper zu verstehen, als sie ein Sammelname sind für Stoffe, die ihre Entstehung einer herabgesetzten Oxydationsenergie des Organismus zu verdanken haben, wie er ja auch ihre Menge aus dem neben dem Harnstoff N zurückbleibenden N-Rest bestimmte. Diese werden als intermediäre Stoffwechselprodukte bezeichnet.

C.

Der erste, der in der Frucht die ursächliche Veranlassung der Eklampsie suchte, war Stumpf. Auf dem Gynäkologenkongress im Jahre 1886 berichtete er über 2 Fälle von Eklamptischen, bei denen durch Sektion hochgradige Veränderungen in der Niere und Leber nachgewiesen worden waren. Da sich ausser dem positiven Befund von Aceton im Harn und dem negativen von Harnstoff in Leber und den übrigen mütterlichen Organen keinerlei Anknüpfungspunkte dafür

fanden, die Krankheit aus einer Störung des Chemismus im mütterlichen Organismus zu erklären, er andererseits die Veränderungen in der Leber nur für eine Schlusserscheinung der Symptomenreihe hielt, sprach er die Vermutung aus, dass vielleicht Abbauprodukte des fötalen Organismus den Krankheitsprozess eingeleitet haben möchten durch Bildung von intermediären Stoffwechselprodukten, die der N-freien Gruppe angehören dürften.

Für diese Theorie ist Fehling mit aller Entschiedenheit auf dem Gynäkologen-Kongress im Jahre 1901 eingetreten mit der ergänzenden Bemerkung, dass die Stoffwechselprodukte der Frucht wegen der wahrscheinlich vollkommenen Insuffizienz der fötalen Nieren nur durch die Blutbahn dem mütterlichen Gesamtblut mit Umgehung der entgiftenden Leber direkt in die Vena cava zugeführt würden und somit eine viel bedeutendere Giftwirkung entfalten könnten. Blumreich wies kurze Zeit später auf die Schwächen dieser Hypothese hin. Sie bestehen darin, dass von einer Giftigkeit der Abbauprodukte des Fötus nicht wohl gesprochen werden könne, da er ebenso wie der erwachsene Organismus hauptsächlich nur hochoxydierte Körper abscheide, die dann allerdings direkt in das mütterliche Blut einströmen, aber im Vergleich zu den massenhaften Stoffwechselprodukten des mütterlichen Organismus, die auch nicht den Weg durch die Leber nehmen, nur in so geringer Menge, dass von ihnen eine besondere Giftwirkung nicht zu erwarten sei.

Andere Stoffe als die Endprodukte des normalen Stoffwechsels als Träger der Giftwirkung anzusprechen, musste bei dem damaligen Stande der Kenntnisse in dieser Richtung stark hypothetisch erscheinen. Gestützt war diese Annahme allerdings durch den von Kollmann im Jahre 1897 erbrachten Nachweiss, dass das Fibrinprozent im Blute eklamptischer Mütter und besonders deren Kinder stark erhöht war, eine Tatsache, die Dienst später bestätigen konnte, sowie Schmorls Befunde von zahlreichen Thrombosen in den mütterlichen und kindlichen Gefässen, einer Erscheinung, der schon Boër im Jahre 1834 Erwähnung tut. Die Eigenschaft vieler Fermente, Blutgerinnung zu veranlassen, war durch Landois u. A. schon bekannt, und so war der Schritt nicht zu gewagt, besonders auch mit Rücksicht auf die nicht allein durch die Thrombosen hervorgerufenen Nekrosen in den parenchymatösen Organen auch für die Eklampsie ein solches Ferment verantwortlich zu machen, das einstweilen als den Globulinen zugehörig bezeichnet wurde. Heute sind wir in der Lage, für diese Ansicht mit gewichtigeren Argumenten einzutreten, wenn wir auch die Quelle dieser Gifte zum Teil an anderem Orte suchen müssen.

D.

Schmorl wurde dadurch, dass er in den Gefässen der Lunge Eklamptischer Placentarzellembolien fand, auf den Gedanken gebracht, ob vielleicht diese an dem Ausbruch der Eklampsie schuld sein könnten. Er lässt zunächst die Frage offen, ob das Gift aus diesen verschleppten normalen Zellen durch deren Zerfall frei werde oder ob die bei Eklampsie häufig zahlreiche Infarcte bergende Placenta pathologische Stoffe absondere, die dann, in den Kreislauf gebracht, den Ausbruch der Krankheit hervorrufen.

Seine an 3 Kaninchen und einem Hunde gemachten Versuche, die in der letzten Zeit viel zu wenig beachtet wurden, scheinen die erste Annahme zu stützen. Die Versuchstiere erhielten intravenöse Injektionen von Placentaremulsion ihrer eigenen Gattung und gingen unter Krämpfen zugrunde oder erkrankten (Hund) nur unter den gleichen Erscheinungen. Im Blut fanden sich zahlreiche Thrombosen, in der Leber des Hundes herdförmige Nekrosen und Thromben in den Interlobularvenen. Auf dem Gynäkologen-Kongress 1901 glaubte er diese Annahme widerrufen zu müssen, weil mittlerweile auch bei gesunden Schwangeren und Gebärenden verschleppte Riesenzellen gefunden worden waren (Veit, Poten), und erklärte nur die zweite obengenannte Vermutung für diskutabel. Gegen diese Beschränkung wurde von anderer Seite bereits hervorgehoben, dass wohl die Menge der verschleppten Zellen sowohl als die individuell schwankende Resistenz der Mütter für das Offenbarwerden der Wirkung ausschlaggebend sei.

Auf Grund dieser Tatsachen stellte sich Veit die Aufgabe, diesen Vorgängen dadurch eine theoretische Grundlage zu geben, dass er sie mit den Ehrlichschen Gedankengängen über Antikörperbildung verknüpfte. Bei der ausführlichen Darstellung, die die sog. Seitenkettentheorie in der letzten Zeit auch in der gynäkologischen Fachliteratur besonders durch Polano erfahren hat, kann ich mich kurz fassen. Colloide Körper eiweissartiger, vielleicht auch anderer Natur haben eine gewisse Affinität zu Atomkomplexen des Protoplasma, die Ehrlich Seitenketten (Rezeptoren) nennt. Werden diese durch die genannten Körper mit Beschlag belegt, so hat das Protoplasma die Tendenz, zum Ersatz für die gebundenen Seitenketten neue im Überschuss zu produzieren. Wiederholt sich der Reiz zur Neubildung, so werden diese Seitenketten als Antikörper abgestossen, zirkulieren frei im Blute und schützen dadurch, dass sie sich mittels ihrer haptophoren Gruppen an die immer wieder eindringenden sog. immunisierenden Substanzen verankern, das Protoplasma davor, dass es von den I.-S. weiter angegriffen wird. Besitzen nun die Seitenketten eine Gruppe, deren Wirkung darin besteht, dass sie die I.-S. ausfällen, agglutinieren oder koagulieren, so spricht man von Präzipitinen, Agglutininen oder Koagulinen. Besitzt die Seitenkette andererseits eine Gruppe, an die sich Körper verankern, die die Eigenschaft haben, die fremden Zellen zu lösen, so nennt man diese Ambozeptoren und den lösenden, im Blut zirkulierenden Körper Komplement. Wir unterscheiden somit 1. einen Rezeptor erster Ordnung, an dem die haptophore Gruppe des Toxinmoleküles angreift, die hinwiederum die Einwirkung der toxophoren Gruppe des letzteren auf das Protoplasma ermöglicht, 2. einen Rezeptor zweiter Ordnung, dessen Seitenkette eine zymophore Gruppe trägt, die die Präzipitation, Agglutination oder Koagulation besorgt, und 3. einen Rezeptor dritter Ordnung, Ambozeptor, dessen eine Gruppe, die cytophile, von der aufzulösenden Zelle (Bakterienleib, Erythrozyten) gefasst wird, während sich an die andere komplementophile das Komplement anlagert. Die Wirkungsweise ist die gleiche, ob sich nun die Seitenkette auf ihrem Mutterboden, dem Protoplasma, befindet oder abgestossen, frei im Blute zirkuliert.

Mit Bezug auf die uns hier beschäftigende Frage wäre es die

Aufgabe gewesen, zu zeigen, dass die kindlichen Anteile der Placenta die Fähigkeit haben, sich zum mütterlichen Protoplasma in die ... genannten Beziehungen zu setzen. Dass dieselben eine toxophore Gruppe besitzen, scheint aus den Versuchen Schmorls hervorzugehen, dessen Versuchstiere entweder starben oder erkrankten.

Ascolis Versuche mit in ihrer Art positivem Ergebnisse sind nicht beweisend für die gestellte Frage, denn die Erzeugung von Krämpfen durch Injektion von Immunserum unter die Dura haben nicht viel Wunderbares für sich, besonders, weil die Einverleibung des Serum in die Carotis von gar keinen Folgen begleitet war, worauf schon Blumreich und Weichardt hingewiesen haben. Im Gegensatz zu den positiven Versuchen Schmorls sind die Versuchstiere, denen Veit, Weichardt und Referent Placentaraufschwemmung intraperitoneal injizierten, gesund geblieben. Wie weit diese Differenz in der Versuchsanordnung begründet ist, indem Schmorl intravenös, die anderen intraperitoneal injizierten, werden meine diesbezüglichen, im Gange befindlichen Untersuchungen zeigen.

Ob das mütterliche Protoplasma die Fähigkeit hat, Seitenketten abzustossen, die es vor weiterer Schädigung bewahren, kann durch allmählich ansteigende Dosierung der zu injizierenden Placentaraufschwemmung versucht werden; das Serum des injizierten Tieres muss dann Antitoxine enthalten, die ein anderes Versuchstier vor Tod oder Erkrankung schützen, wenn demselben Placentaraufschwemmung mit dem Immun-Serum gemischt eingespritzt werden. Mit solchen Versuchen ist, wie gesagt, Referent zur Zeit beschäftigt. Die Richtigkeit der Hypothese zugegeben, wäre ein positiver Ausfall zu erwarten, nach Analogie mit den Verhältnissen an schwangeren Frauen, die gewiss häufig Syncytiumzellen in ihrem Blute haben, ohne dass sie an Eklampsie oder sonst erkranken.

Ob weiterhin der Organismus der Mutter Seitenketten zur Abstossung bringt, die die Eiweisskörper des Syncytium zu fällen oder seine Zellen zu lösen vermögen, ist nicht erwiesen. Diesbezügliche Versuche von Veit, Weichardt und dem Referenten sind negativ ausgefallen.

Alle anderen Versuche von Veit, Ascoli, Weichardt, Opitz und Liepmann, die Tieren artfremden Placentabrei injizierten, sind für die Eklampsiefrage nicht beweisend, da viele artfremde Eiweisskörper, dem Organismus einverleibt, in demselben die genannten Reaktionen auslösen. Diese Reaktion mag nun nicht nur allgemein dem fremden Eiweiss gelten, sondern sogar nach Absorption dieser Komponente für die supponierten Placentatoxine allein spezifisch sein (Liepmann), ohne dass ihr deshalb eine höhere Bedeutung zukommt. Über die Fähigkeit der zu den Versuchen herangezogenen Tiere, Cytolysine zu bilden, haben die genannten Forscher widersprechende Erfahrungen gemacht. Veit, Scholten, Weichardt und Opitz bejahen diese Frage, Wormser und Liepmann verneinen dieselbe. Auch die Versuche des Referenten von Meerschweinchen auf Kaninchen und von Kaninchen und Meerschweinchen auf Hühner sind negativ ausgefallen. Bezüglich der Deutung der Versuchsergebnisse der genannten Autoren verweise ich auf die vorzügliche Darstellung Wormsers.

Dass wir vielleicht das Recht haben, die fötalen Gewebsteile und -Säfte den artfremden gleichzustellen, scheint aus den Versuchen von Halban und Landsteiner, Schenk und Polano hervorzugehen, die deutliche Differenzen zwischen mütterlichem und kindlichem Blute in ihren biologischen Reaktionen dartun. Mehr spekulativen Charakter trägt der vom Referenten angestellte Vergleich mit dem morphologischen Verhalten der artlich wenig differenzierten Keimzelle und der die einzelnen Stadien der Phylogenese durchlaufenden Frucht, die allerdings eine positive Stütze in Metalnikoffs Versuchen findet, die nachweisen, dass Tiere Agglutinine und Lysine gegen Spermatozoen ihrer eigenen Species zu bilden imstande sind.

So sehr also die Ehrlichsche Theorie auf anderen Gebieten bereits befruchtend gewirkt hat, so befinden wir uns in unserer Frage eben noch auf dem Wege zur Erkenntnis.

E.

Nach dieser kurzen Umschau auf mehr hypothetischem Gebiete kehren wir nunmehr zurück zu tatsächlich Erwiesenem. Wir knüpfen dabei an die Behauptung, dass die Eklampsie aufzufassen ist als eine Autointoxikation durch intermediäre Stoffwechselprodukte. Ludwig und Savors Vermutung, dass diese vielleicht Carbaminsäure seien, stützte sich auf die Ähnlichkeit der Erkrankung mit den Erscheinungen, wie sie bei Tieren auftraten, bei denen Hahn, Massin, Nencki und Pawlow die Leberfunktion dadurch aus dem Stoffwechsel ausschalteten, dass sie das Blut der Pfortader durch eine künstlich angelegte Fistel direkt in die untere Hohlvene leiteten. Während im Blute diese Carbaminsäure in reichlicher Menge zu finden war, wurde diese im Blute Eklamptischer vermisst. Massins Theorie der Leukomaïnaemie wurde bereits kritisch beleuchtet.

Nach Senator können wir die Autointoxikationen einteilen in 1. Retentions-Autointoxikation (Kohlensäure-Intoxikation), 2. Resorptions-Antointoxikationen (aus normalen in physiologischen und pathologischen Zuständen befindlichen und aus pathologischen Körperhöhlen), 3. Autointoxikationen bei Infektionskrankheiten und 4. in diskrasische oder histogene Autointoxikationen. Die ersten drei Formen kommen für die Eklampsie nach dem Gesagten nicht in Betracht (wenn wir die Frage der bakteriellen Genese der Eklampsie als definitiv erledigt betrachten), wohl aber müssen wir uns jetzt mit der vierten Kategorie beschäftigen.

Der Abbau der den Organismus bildenden und in seiner Tätigkeit erhaltenden Stoffe erfolgt nicht einfach nach dem Prinzip der oxydativen Verbrennung, sondern Eiweiss, Kohlehydrate und Fette sind vielmehr Spaltungsprozessen unter Aufnahme von Hydroxylgruppen oder Sauerstoff unterworfen; wir nennen diese Vorgänge hydrolytische und oxydative Spaltung. Die aus diesen Spaltungsprozessen resultierenden Verbindungen haben zumeist sauren Charakter, sind bei intaktem Stoffwechsel weiterer Spaltung und Verbrennung leicht zugänglich und werden schliesslich in die harnfähigen Endprodukte übergeführt. Die Vermittler dieser Vorgänge sind nun in ihrer chemischen Konstitution unbekannte Körper, die früher als Enzyme bezeichnet, heute allgemein

als Fermente bekannt sind. Ich folge in der Darstellung den Anführungen von Jacoby, Oppenheimer und Kraus.

Der sorgfältigen und mühevollen Arbeit vieler Forscher ist es gelungen, in den verschiedensten Organen und Organteilen solche Fermente aus ihren Wirkungen auf bekannte chemische Verbindungen nachzuweisen. Sie haben die Eigenschaft, chemische Veränderungen hervorzurufen und zu unterhalten, ohne sich dabei selbst zu verändern. Sie werden entweder von der Zelle sezerniert oder sind so fest mit ihr verbunden, dass eine Trennung derselben nicht möglich ist. Ihre Wirkung ist eine streng spezifische, sodass jedem Ferment nur eine bestimmte Wirkungsweise an seinem bestimmten Platze zukommt. Obwohl sie bei dem gesetzmässigen Ablauf der Lebensvorgänge in der Zelle eine wesentliche Rolle spielen, ist jedoch ihre Tätigkeit mit dem Leben der Zelle nicht identisch; das Leben der Zelle ist von ihrem Fehlen oder Vorhandensein nicht unbedingt abhängig. Alle Fermente wirken stark toxisch. Bei Injektion in einen tierischen Organismus erzeugen sie Fieber, Hämorrhagien, fettige Degeneration in den parenchymatösen Organen, Fibringerinnung und Thrombosen.

Jede Störung des gesetzmässigen physiologischen Ablaufes der Fermentwirkungen, sei es im Sinne eines Defektes oder des Eindringens von nicht zugehörigen, fremden Fermenten, hat nun eine übermässige Produktion von grösstenteils giftigen, intermediären Stoffwechselprodukten sauren Charakters zur Folge, so dass wir berechtigt sind, in solchen Fällen von Säureintoxikation oder Acidosis zu sprechen.

Zweifel hat nun in seiner letzten Arbeit „Zur Aufklärung der Eklampsie“ ein reichliches Material, zum Teil auch aus der früheren Literatur, beigebracht, durch das es mehr als wahrscheinlich gemacht wird, dass wir es bei der Eklampsie mit einem solchen Prozesse zu tun haben.

Um bei Säureintoxikation die fixen Alkalien der Gewebe und des Blutes, deren Wichtigkeit für den intakten Bestand des Organismus schon aus ihrer gesetzmässig gleichbleibenden Menge hervorgeht, vor einer gefährlichen Bindung und Ausscheidung mit den intermediären Säuren zu schützen, wird nun die Ausscheidung des aus dem Abbau der Eiweisskörper resultierenden Stickstoffes in eigentümlicher Weise abgeändert.

Der wesentlich grösste Anteil des Stickstoffes, der sonst im neutralen Harnstoff zur Ausscheidung gelangt, wird kleiner und erscheint dafür als Ammoniak, das dann die überschüssigen Säuren zu binden vermag: die Wirksamkeit dieser Schutzvorrichtung geht über gewisse Grenzen nicht hinaus. Zweifel hat nun durch eine grosse Zahl von Analysen des Harnes Eklamptischer nachgewiesen, dass tatsächlich eine solche Änderung der N-Ausscheidung bei Eklampsie besteht; Zangemeister ist zu denselben Resultaten gekommen.

Auffallend ist dabei, dass es nicht gelingt, das Ammoniak in grösserer Menge als normal im Blute nachzuweisen. Offenbar wird provisorisch die Bindung der Säuren den fixen Alkalien überlassen, für die dann erst im letzten Moment das Ammoniak vorgeschoben wird (Kraus).

Wenn wir die älteren Angaben über vermehrte Acetonausscheidung bei Eklampsie mit heranziehen, wozu die angewandten Methoden allerdings nicht voll berechtigen, so hat von den intermediären Stoffwechselprodukten saurer Natur Zweifel nur die Milchsäure im Harne Eklamptischer nachweisen können; diese kommt normalerweise im Harne nicht vor, konnte jedoch unter physiologischen Verhältnissen aus verschiedenen Geweben und Flüssigkeiten des Körpers dargestellt werden. Wenn auch die Bedeutung der Milchsäure und der Fettsäuren überhaupt für die Pathogenese der Autointoxikation keine so grosse ist als die der Oxysäuren, so kommt ihr doch für die Beurteilung der Oxydationsprozesse des Organismus eine gewisse Dignität zu. Minkowski ist es gelungen, an Enten durch Exstirpation der Leber in dieser eine Produktionsstelle der Milchsäure nachzuweisen, da bei diesen Tieren nach der Operation reichlich Milchsäure und 50—60 pCt. des ausgeschiedenen Stickstoffes als Ammoniak im Harn erschienen. Damit stehen unsere bisherigen Vorstellungen über die Bedeutung der Leber für den oxydativen Stoffwechsel in vollem Einklange.

Ferner benutzt Zweifel und vor ihm Schrader das Verhältnis des oxydierten zum nichtoxydierten Schwefel im Harne als Massstab für die Oxydationsenergie im Organismus Eklamptischer und Schwangerer (Schrader). Aus neueren Untersuchungen (Petry u. A.) geht jedoch hervor, dass diesem Verhältnis eine solche Bedeutung keineswegs zukommt. Der im Harn als neutral ausgeschiedene Schwefel gehört den verschiedensten, zum grössten Teil noch unbekannten Verbindungen an, die, wie aus chemischen und Tierversuchen hervorgeht, aus ganz divergenten Vorgängen resultieren, sodass ihre Entstehung unmöglich auf eine gemeinsame Ursache, wie die der herabgeminderten Oxydationsenergie, zurückgeführt werden kann. Ferner tritt beträchtliche Vermehrung des Neutralschwefels im Harne ein bei Vergiftungen, die mit herabgesetzter Oxydation nichts zu tun haben; intermediärer Schwefel wird da zu Synthesen verwendet, die die Überführung der Gifte (Chlorbenzol, Blausäure) in ungiftige Verbindungen zum Resultate haben. Diese Verhältnisse hat Kraus in seiner Antrittsvorlesung in Berlin ausführlich erörtert.

Gehen wir jetzt von der Überlegung aus, dass die Eklampsie nur der krankhafte Ausdruck einer höchsten Steigerung eines sonst physiologischen Vorganges ist, so können wir erwarten, dass sich auch bei normal verlaufender Schwangerschaft Anklänge an das Bild der Autointoxikation werden finden lassen. Darüber liegen nur äusserst spärliche Angaben vor. Die Schlüsse, die Schrader aus seinen Untersuchungen gezogen hat, können wir nach dem Gesagten nicht gelten lassen. Hingegen hat Zangemeister gezeigt, dass gegen Ende der Gravidität die Ammoniakmenge im Tagesharn steigt, während der Geburt absolut fällt, jedoch relativ eine Zunahme erfährt. Diese Angaben können wir nach dem, was über die vikariierende N-Ausscheidung gesagt wurde, im Sinne der Lehre der Säureintoxikation verwerten. Sehr divergent sind die Angaben über das Verhältnis des als Harnstoff ausgeschiedenen oxydierten Stickstoffes zum N-Rest. Während Schrader und Zachariewsky eine Abweichung von dem normalen Verhältnisse nicht konstatieren konnten, behauptet Massin, dass der N-Rest gegenüber

dem Harnstoff N eine Zunahme erfährt, was auch Zweifel im Harn Eklamptischer feststellen konnte. Das gerade Gegenteil fand Heleni bei seinen Untersuchungen. Ebenso schwankend sind die Angaben über die Blutalkaleszenz bei Schwangeren, die ja bei Säurevergiftung herabgesetzt sein müsste. Payer, Peiper und Zangemeister sprechen von verminderter, Blumreich und Lebedeff von vermehrter Alkaleszenz.

Einiges Interesse beanspruchen dann neuerdings die Angaben über Acetonausscheidung im Harne Schwangerer und Gebärender. Das Aceton ist ebenfalls als mangelhaft oxydierter Körper zu betrachten, dessen Vorstufen im Organismus wohl die Acetylessigsäure und β-Oxybuttersäure sind. Mercier und Menu vermissten u. a. Aceton bei normaler Schwangerschaft, konnten es jedoch unmittelbar nach der Geburt und besonders bei Eklampsie in grösserer Menge nachweisen. Couvelaire erklärt die häufig intra partum auftretende Acetonurie als Ausdruck einer Autointoxikation durch die Geburtsarbeit, die sich zu der Schwangerschaftsintoxikation (wohl im Sinne Bouchards) summiere. Stolz fand bei Schwangeren, Gebärenden und Wöchnerinnen geringe Mengen Acetons, grössere Mengen nur selten bei Schwangeren, gewöhnlich jedoch bei Gebärenden bei langer Dauer der Geburt. Er hält die Acetonurie wohl kaum mit Recht für eine durchaus physiologische Erscheinung ohne jede pathologische Bedeutung und Ursache.

Zweifel ist geneigt, auf Grund seiner Untersuchungsergebnisse die Sachlage so aufzufassen, dass es sich bei Säureintoxikation überhaupt und bei Eklampsie im besonderen um eine einfache Retardation der gesamten Oxydationsenergie des Organismus handelt. Er wählt, um den Prozess anschaulicher zu machen, den Vergleich mit dem glimmenden Feuer, das wegen Mangels an Sauerstoffzufuhr, wegen schlechten Brennmateriales oder wegen mangelhaften Abzuges der Verbrennungsprodukte nicht zum Auflodern kommt, und bemüht sich, äquivalente Ursachen für diese Behinderung bei der Eklampsie auf zudecken. Er bewegt sich dabei in den Gedankenkreisen Bouchards, der diese Vorstellung von Beneke übernommen hat. Dabei ist jedoch nicht zu vergessen, dass die intermediären Stoffwechselsäuren sonst sehr leicht kombustive Karbonsäuren sind, zu deren Verbrennung der vorrätige Sauerstoff wohl immer ausreicht, dass die Abfuhr der Schlacken durch die Nieren oft keineswegs behindert ist, und dass wir nach dem verschiedenen Bilde der einzelnen Intoxikationsformen (Kraus) vermuten müssen und für einzelne Fälle beweisen können, dass es sich um ganz spezielle, lokal beschränkt ablaufende intermediäre Veränderungen des Chemismus handelt. Wir müssen somit annehmen, wie Kraus mit aller Entschiedenheit betont, dass die Säureintoxikation nicht die Folge einer Retardation der gesamten Oxydationsvorgänge ist, sondern dadurch zustande kommt, dass die Zellen nur einzelner Organe nicht imstande sind, den ihnen zur Verfügung stehenden Sauerstoff zur Verbrennung der von ihnen abzubauenden Verbindungen heranzuziehen, was wir uns heute durch eine Störung der Fermentwirkung entweder im Sinne eines Defektes oder im Sinne einer Antifermentbildung oder durch das Auftreten eines pathologischen Histozyms oder schliesslich

als einfache Störung im zeitlich und örtlich festgesetzten Ablaufe des Prozesses vorstellen können.

Hier wäre es vielleicht am Platze, auf Langes Arbeit über „die Beziehungen der Schilddrüse zur Schwangerschaft“ zu verweisen. Von 133 Schwangeren war bei 22 keine Hyperplasie der Schilddrüse zu finden, und von diesen hatten nur 5 kein Albumen im Harn. Wird an Schwangere mit vergrösserter Schilddrüse Jodothyrin oder Thyreojodin verfüttert, so geht die Schwellung zurück. Bei Schwangeren, die schon vorher an Nierenaffektionen gelitten haben, fehlte der Schwangerschaftskropf nicht. Trächtige Katzen erkranken bei Exstirpation einer Menge von Schilddrüsensubstanz, die für nicht trächtige weiter von keinen Folgen begleitet wird, und zwar unter krampfartigen Erscheinungen und mit ausgedehnter fettiger Degeneration der Nierenepithelien. Obwohl Lange selbst nur ganz versteckt eine Anspielung auf die Eklampsie macht, dürfen wir heute mit Rücksicht auf die zweifellos einem Ferment zu verdankende entgiftende Rolle, die die Schilddrüse im menschlichen Organismus spielt, diese Beobachtungen in ein helleres Licht rücken.

Am Ende dieser Betrachtung wäre noch die Entscheidung zu versuchen, wie weit wir imstande sind, das klinische und anatomische Bild der Eklampsie aus den genannten Gesichtspunkten zu erklären und wie gross besonders der Anteil ist, der einer eventuellen Fermentwirkung im Sinne einer Vergiftung zufällt und wie weit wir die Eklampsie einfach mit dem klinischen Bilde der Säureintoxikation identifizieren können. Aus den oben gegebenen Schilderungen der Fermentwirkung bei Injektion in die Blutbahn eines Versuchstieres lässt sich eine Ähnlichkeit derselben mit den bei Eklampsie feststellbaren klinischen und anatomischen Veränderungen nicht von der Hand weisen. Referent konnte ferner ein Jahr vor Ascoli in seiner im Centralblatt für Gynäkologie, 1901, erschienenen Arbeit „Über Autolyse der Placenta“ auf indirektem Wege nachweisen, dass in der Placenta ein proteolytisches Ferment enthalten ist, das die Fähigkeit besitzt, Eiweisskörper bis zu Leucin und Tyrosin herab zu spalten; ob auch aus der Frucht ähnliche Stoffe in den Kreislauf der Mutter übergehen, ist nicht erwiesen[1]). Was nun das klinische Bild der Säureintoxikation anbelangt, so ist zunächst hervorzuheben, dass dessen Entwicklung nicht so sehr von der spezifischen Giftwirkung einer bestimmten Säure, als von dem Grade der Verarmung des Organismus an fixem Alkali abhängig ist; wir werden somit nicht erwarten, dass eine bestimmte intermediäre Stoffwechselsäure für das Auftreten der Eklampsie verantwortlich zu machen sein wird. Im übrigen zeigen alle Säureintoxikationen am Menschen einen exquisit chronischen Verlauf, die mit den typischen Störungen in der Schwangerschaft und der Eklampsie

[1]) Anmerkung bei der Korrektur. Offenbar in Unkenntnis dieser Publikation hat Hofbauer in No. 35 der Wien. klin. Wochenschr. 1904 seine Versuchsergebnisse unter dem Titel „Zur Kenntnis des placentaren Eiweissüberganges von der Mutter zum Kind“ als neu bekannt gegeben. Auf Grund derselben Fragestellung ist er mit Anwendung ähnlicher Methoden zu ähnlichen Resultaten gekommen, ohne dass es ihm aber gelungen wäre, Leucin und Tyrosin nachzuweisen.

nur wenig Gemeinsames haben. Das Vergiftungsbild bei Versuchstieren äussert sich hingegen vorwiegend in Dyspnoe, Herabsetzung der Herztätigkeit bei gleichzeitiger anfänglicher Steigerung des Blutdruckes, Verminderung der Wärmeproduktion und endlich allgemeinem Coma, ein Bild, das nur in wenigen Zügen Ähnlichkeit hat mit den terminalen Stadien der Eklampsie. Die Aufgabe weiterer Forschung muss es also sein, die Lehre von der Säureintoxikation weiter zu begründen, die Ursprungsstelle der vielleicht vielfachen Fermente und diese selbst festzustellen, sowie die Abwehrvorrichtungen des Organismus zu studieren (Thyreoidea?).

Kurz resumirend, lässt sich der ganze Vorgang in folgender Weise darstellen: Das Schwangerschaftsprodukt (vielleicht vorwiegend die Placenta) lässt ein oder vielfache Fermente in den mütterlichen Kreislauf übertreten, das bei ungünstigen Verhältnissen eine nachteilige Einwirkung auf das Befinden der Schwangeren ausübt. Ist dieser Import ein besonders heftiger oder sind die Abwehrvorrichtungen insuffizient, so kommt es zu schwerer Erkrankung; befindet sich das Nervensystem im Zustande einer besonderen Prädisposition, die ja durch die Gravidität allein schon gesteigert wird (Blumreich), so wird das Symptomenbild durch Hinzutreten von Krämpfen zu dem der Eklampsie vervollständigt (v. Herff, Binswanger).

Zum Schluss noch einige Worte über die Beziehungen, die zwischen Fermenten und Antikörpern bestehen. Von vornherein wäre es sehr verlockend, die Substanzen der beiden Kategorien einfach zu identifizieren. Für die Identität derselben liegen jedoch keinerlei Anhaltspunkte vor; ja, ihre Wirkungsweise ist sogar eine völlig verschiedene. Die Antikörper entfalten ihre Wirkung auf die immunisierenden Substanzen nicht in dem Sinne, dass sie dieselben spalten, wie etwa Pepsin das Eiweissmolekül, sondern sie verbinden sich mit ihnen, wie etwa Säuren und Basen (Jacoby), sie bleiben selbst auch nicht unaufgebraucht wie die Fermente, sondern werden von den J. S. absorbiert, bei entsprechendem Mischungsverhältnis so weit, dass sie überhaupt nicht mehr nachweisbar sind. Dass J. S. einerseits fermentative Wirkung entfalten können (Labferment), die durch die Antikörper vernichtet wird (Antilabferment), und dass die Antikörper auch zymophore Gruppen tragen können, ändert nichts an der erwähnten Auffassung. Gemeinsam ist beiden der kolloide Charakter. Ob sich daraus irgendwelche Folgerungen ziehen lassen, ist Jacoby zu untersuchen im Begriffe.

Literaturverzeichnis.

1. Ascoli, Zur experimentellen Pathogenese der Eklampsie. Centralbl. f. Gyn. 1902. 49.
2. Derselbe, Passiert Eiweiss die placentare Scheidewand? Centralbl. f. Phys. 1902. 5.
3. Beck, Über die Giftwirkung des Harnes. Arch. f. Phys. 1898. 71.
4. Berg, van der, Über die Giftigkeit des Harnes. Zeitschr. f. klin. Med. 35.
5. Blumreich, Experiment. Beitr. zur Pathogen. der Ekl. Verhandlungen d. deutsch. Ges. f. Gyn. 1901.
6. Blumreich und Zuntz, Experiment. und klin. Beitr. zur Pathogen. der Ekl. Arch. f. Gyn. 65.
7. Blumreich, Die Eklampsie. Deutsche Klinik. Bd. 9.

8. Derselbe, Der Einfluss der Grav. auf die Blutalkaleszenz. Arch. f. Gyn. 59.
9. Boër, Sieben Bücher über Geburtskunde. Wien. 1834.
10. Bouchard, Leçons sur les autointoxications dans les maladies. Paris. 1887.
11. Derselbe, Leçons sur les maladies par ralentissement de la nutrition. Paris. 1890
12. Couvelaire, Annal. de Gyn. et d'obstétr. Juillet. 1899.
13. Dienst, Arch. f. Gyn. 65.
14. Derselbe, Sammlung klin. Vortr. 342. 1902.
15. Derselbe, Verhandlungen d. deutsch. Ges. f. Gyn. 1901.
16. Fehling, Verhandlungen d. deutsch. Ges. f. Gyn. 1901.
17. Derselbe, Arch. f. Gyn, 39.
18. Derselbe, Die Pathogen. und Behandlung der Ekl. Sammlung klin. Vortr. 248. 1899.
19. Felk und Ritter, L'urémie expérimentale. 1881 (prix Godard).
20. Frerichs, Die Brightsche Nierenkrankheit etc. Braunschweig. 1851.
21. Hahn, Massin, Neuski, Pawloff, Arch. f. exper. Path. u. Pharm. 1898.
22. Halban und Landsteiner, Über Untersuchungen des föt. und mütterl. Blutserums. Münch. med. Wochenschr. 1902. 12.
23. Helouin, Thèse de Paris. 1899.
24. Herff, von, Zur Theor. d. Ekl. Centralbl. f. Gyn. 1892. 11.
25. Jacoby, Über die Bedeutung der intracell. Fermente. Ergebnisse d. Phys. I. 1.
26. Jürgens, Berl. klin. Wochenschr. 1886.
27. Kraus, Pathogen. der Autointoxikation. Ergebnisse der allg. path. Morph. u. Phys. IV. 1.
28. Derselbe, Über den Einfluss von Krankheiten etc. Zeitschr. f. klin. Med. 22. 6.
29. Derselbe, Über den Wert funktioneller Diagnostik. Deutsche med. Wochenschr. 1902. 49.
30. Kollmann, Über Ätiol. und Ther. der Ekl. Centralbl. f. Gyn. 1897.
31. Krönig, Verhandlungen d. deutsch. Ges. f. Gyn. 1901.
32. Lange, Die Beziehungen der Schilddrüse zur Schwangersch. Zeitschr. f. Geb. u. Gyn. 40. 1.
33. Lever, Guys hospital reports. 1843. Neue Zeitschr. f. Geburtskunde. 16. 2.
34. Liepmann, Über ein für menschl. Plac. spezif. Serum. Deutsche med. Wochenschr. 1902. 51. 1903. 5 u. 22.
35. Ludwig und Savor, Monatsschr. f. Geb. u. Gyn. 1. 5.
36. Massin, Intermed. Stoffwechselprodukte als Ursache der Ekl. Centralbl. f. Gyn. 1895. 42.
37. Derselbe, Wie sollen wir die Ekl. beurteilen? Monatsschr. f. Geb. u. Gyn. 10. 837.
38. Mathes, Was leistet die Methode der Gefrierpunktsbestimmung? Monatsschr. f. Geb. u. Gyn. 16.
39. Derselbe, Ein Beitrag zur Theorie der Intoxikation etc. Monatsschr. f. Geb. u. Gyn. 19. 5.
40. Derselbe, Über Autolyse der Placenta. Centralbl. f. Gyn. 1902.
41. Mercier und Menu, Société d'Obst. de Paris. Juillet. 1899.
42. Metalnikoff, Etude sur la spermotoxine. Annal. d. l'inst. Pasteur. 14.
43. Minkowski, Arch. f. exper. Path. 21 u. 31.
44. Olshausen, Über Eklampsie. Sammlung klin. Vortr. 39.
45. Oppenheimer, Die Fermente und ihre Wirkungen. Leipzig. 1900.
46. Oppler, Virch. Archiv. 21.
47. Payer, Das Blut der Schwangeren. Arch. f. Gyn. 71. 2.
48. Petroff, Virch. Arch. 25.
49. Polano, Experiment. Beitr. zur Biol. der Schwangersch. Würzburg. 1904.
50. Poten, Die Verschleppung der Chorionzotten. Arch. f. Gyn. 66. 3.

51. Rivière, Pathogén. et traitement de l'autointoxication éclamptiqu. Paris. 1888.
52. Schenk, Untersuchungen über das biol. Verhalten des mütterl. u. kindl. Blutes. Monatsschr. f. Geb. u. Gyn. 19.
53. Schmorl, Pathol.-anat. Untersuchungen über Puerperal-Eklampsie. Leipzig. 1893.
54. Derselbe, Zur Lehre von der Ekl. Arch. f. Gyn. 65.
55. Derselbe, Verhandlungen d. deutsch. Ges. f. Gyn. 1901.
56. Schrader, Einige abgrenzende Ergebnisse etc. Arch. f. Gyn. 60.
57. Schröder, Verhandlungen d. deutsch. Ges. f. Gyn. 1901.
58. Schumacher, Experiment. Beitr. zur Eklampsiefrage. Beitr. zur Geb. u. Gyn. 5.
59. Senator, Urämie. Spez. Path. und Ther. Nothnagel. 19. 1.
60. Derselbe, Die Autointoxikation und ihre Behandlung. Die deutsche Klinik. 1. 19.
61. Spiegelberg, Arch. f. Gyn. 1.
62. Stolz, Die Acetourie in der Schwangersch. etc. Arch. f. Gyn. 65.
63. Stumpf, Verhandlungen d. deutsch. Ges. f. Gyn. 1886.
64. Szili, Über die urol. Konzentr. des Blutes bei Ekl. grav. Berl. klin. Wochenschr. 1900. 48.
65. Derselbe, Neuere Untersuchungen über Ekl. grav. Wien. klin. Wochenschr. 1904. 16.
66. Veit, Über Deport. von Chorionzotten. Zeitschr. f. Geb. u. Gyn. 44. 2.
67. Derselbe, Über Albuminurie in der Schwangersch. Berl. klin. Wochenschr. 1902. 22 u. 23.
68. Derselbe, Verhandlungen d. deutsch. Ges. f. Gyn. 1901.
69. Voit, Zeitschr. f. Biologie. 4. 1868.
70. Volhard, Studien zur Pathogen. der Ekl. Monatsschr. f. Geb. u. Gyn. 5.
71. Weichardt, Experiment. Stud. über die Ekl. Deutsche med. Wochenschr. 1902. 35.
72. Derselbe, Über die Syncytiotoxine. Hygien. Rundschau. 1903. 10.
73. Wormser, Zur modernen Lehre von der Ekl. Münch. med. Wochenschr. 1904. 1.
74. Zangemeister, Die Beschaffenheit des Blutes in der Schwangersch. etc. Zeitschr. f. Geb. u. Gyn. 49. 1.
75. Derselbe, Der Ammoniakgehalt des Urins etc. Beitr. z. Geb. u. Gyn. 5.
76. Zachariewsky, Zeitschr. f. Biologie. 12.
77. Zweifel, Zur Aufklärung der Eklampsie. Arch. f. Gyn. 72.

II.

Quartalsbericht über die gynäkologische Literatur der Vereinigten Staaten.

(April, Mai, Juni 1903.)

Erstattet von

Dr. HUGO EHRENFEST und Dr. FRED TAUSSIG,

St. Louis, Mo.

1. Balloch, E. A., Pruritus vulvae and allied conditions. Amer. Journ. of Obst. May.
2. Brothers, A., Pelvic suppuration in the female. Medical News. June 5.

3. Fortun, A., Cystic bladder mistaken for an ovarian cyst. Amer. Journ. of Obst. May.
4. Hirst, B. C., Surgical treatment of pruritus vulvae with the report of a case cured by resection of the genito-crural, ileo-inguinal, inferior pudendal and superficial perineal nerves. Amer. Medicine. May 16.
5. Hough, de N., Death from a single vaginal douche. Report of two cases. Boston Med. and Surgic. Journ. April 9.
6. Noble, Charles P., A study of the degenerations and complications of fibroid tumors of the uterus from the standpoint of the treatment of these growths. Amer. Gyn. April.
7. Noble, G. H., Combined bisection of tumor and uterus with partial enucleation of bisected tumor in abdominal hysterectomy for large fibroid tumors in body of the uterus. Amer. Journ. of Obst. June.
8. Percy, G. F., Primary carcinoma of the urethra in the female. Amer. Journ. of Obst. April.
9. Peterson, Reuben, Primary carcinoma of the vulva. Amer. Journ. of Obst. June.
10. Reamy, T. A., Carcinoma of the cervix uteri. Amer. Journ. of Obst. June.
11. Scully, T. F., Cancer of the cervix. Treatment by X Rays. Annales of Gyn. and Pediatr. May.
12. Wells, B. H., Surgical treatment of uterine myoma. Amer. Journ. of Obst. May.

Hirst (4) durchschnitt in zwei Fällen von Pruritus vulvae, die jeder lokalen Behandlung trotzten, die folgenden Nerven: Genito-cruralis, Ileo-inguinalis, Pudendus inferior und Perineus superficialis. Zu diesem Zwecke machte er vier Inzisionen, zwei, die ungefähr denen bei der Alexander-Adams-Operation entsprechen, und zwei parallel dem aufsteigenden Aste des Os ischium, beginnend am Tuber und 2 Zoll nach aufwärts reichend. In einem der Fälle erzielte er ein völliges Verschwinden aller Symptome, der andere Fall war erst vor wenigen Tagen operiert worden. Hirst fürchtet, dass sich vielleicht als eine Folge dieser Operation eine Kraurosis entwickeln könnte.

Balloch (1) berichtet über einen Fall von Pruritus der Vulva bei einer Frau, 65 Jahre alt, bei der sich nach 12jährigem Bestehen des Pruritus eine Kraurosis und später ein Epitheliom entwickelte.

Peterson (9) operierte vier Fälle von primärem Carcinom der Vulva; bloss in einem, dem letztoperierten Falle, wurden dabei die inguinalen Lymphdrüsen mitentfernt. Zwei Patientinnen starben innerhalb eines Jahres nach der Operation infolge von Metastasen, eine entzog sich weiterer Beobachtung, die letzte wurde erst kurz vor der Publikation dieser Arbeit operiert. Peterson glaubt, dass Carcinom der Vulva keine so ausserordentlich seltene Erscheinung ist, und fordert zu einer genauen mikroskopischen Untersuchung aller verdächtigen Geschwüre auf, besonders da seiner Ansicht nach Frühoperation für das Carcinom der Vulva eine bessere Prognose gibt als für das Carcinom der Cervix. Die inguinalen Lymphdrüsen sollten in jedem Falle mit entfernt werden.

Percy (8) beschreibt einen Fall von primärem Carcinom der Urethra und unterzieht alle bisher berichteten Fälle einer kritischen Durchsicht. Er glaubt, dass die grosse Wassermannsche Statistik bloss drei wirklich einwandsfreie Fälle enthält. Percy ersuchte 100

amerikanische Chirurgen, ihn über ihre persönlichen Erfahrungen m primärem Krebs der Harnröhre zu informieren. Seiner Ansicht na handelt es sich von den 58 angeblich beobachteten Fällen, über i ihm berichtet wurde, bloss in 16 sicherlich um ein primäres Carcino In diesen Fällen lag eine mikroskopische Untersuchung vor, und w die Geschwulst noch auf die Urethra beschränkt, so dass keinerlei Zwe über den Ursprung der Neubildung bestehen konnte.

Sein Fall starb 5 Monate nach einer sehr eingreifenden Operati an einer Metastase.

Reamy (10) berichtet über ganz erstaunlich gute Resultate i sechs Fällen von Cervixcarcinom, von denen fünf mittelst einfacher hoher Amputation und einer mittelst vaginaler Totalexstirpation behandelt worden sind. Alle Patientinnen sind angeblich vollkomme gesund, obwohl seit der Operation ein Zeitraum von 9—18 Jahre verstrichen ist.

Scully (11) behandelte drei Fälle vorgeschrittenen Cervixcarcinoms mittelst Röntgenstrahlen. In keinem Falle wurde Heilung, jedoch in allen eine gewisse Besserung erzielt. Das carcinomatöse Geschwür verringerte sich in Ausdehnung, Schmerzen und Ausfluss zeigten auffallende Verminderung, und das Allgemeinbefinden der Patientinnen besserte sich. Das Verfahren ist bloss für unoperierbare Fälle indiziert.

Noble, Ch. P. (6) bekämpft die moderne Tendenz, Myome expektativ zu behandeln. In 258 von ihm operierten Myomfällen fand er 163 mal Komplikationen leichterer und schwererer Art. Er teilt diese 163 Fälle in drei Gruppen: Fälle, in denen ohne Operation ein tödlicher Ausgang wahrscheinlich gewesen wäre (84); Fälle, in denen das Leben der Patientinnen in Gefahr war (37); Fälle, in denen die Patientinnen arbeitsunfähig waren (42). Als Komplikationen fand er Ovarialcysten, Salpingitis etc. etc. Er zieht den Schluss, dass ohne Operation 46 pCt. seiner Patientinnen gestorben und ein grosser Prozentsatz chronische Invaliden geblieben wären. Vorgeschrittenes Alter sollte nicht als Kontraindikation gegen Operation angesehen werden, da er selbst nie einen Fall beobachtet habe, in dem ein Myom nach der Menopause verschwunden wäre. Sein Prinzip ist, alle Myompatientinnen zu operieren, ausser wenn der Tumor sehr klein ist oder das Allgemeinbefinden der Patientin eine Operation als zu gefährlich erscheinen lässt.

Noble, G. H. (7) empfiehlt für die Exstirpation myomatöser Uteri die mediane Spaltung des Tumors. Die dabei erzielten Vorteile sind: Zeitersparnis, geringere Blutung, ein freieres Operationsfeld und grössere Sicherheit gegen eventuelle Verletzungen der Ureteren. Die Operation stellt eine Modifikation der Martinschen Methode dar und eignet sich besonders gut für die Exstirpation intraligamentärer Geschwülste.

Wells (12) gibt eine Übersicht seiner Myomoperationen. Er machte 106 Hysterektomien, 11 per vaginam mit zwei Todesfällen und 95 per Abdomen mit zwei Todesfällen, alle vier Patientinnen starben an Sepsis. Er gibt der abdominalen Methode den Vorzug, besonders wenn das Myom einen Durchmesser von mehr als $3\,^1/_2$ Zoll hat.

Brothers (2) glaubt, dass entzündliche Zustände der Genitalien recht oft auf Mangel in der nötigen Vorsicht bei Untersuchungen, auf den Gebrauch der Uterussonde und auf Dilatierung der Cervix in Fällen von Sterilität zurückgeführt werden können. Er stützt seine Behauptung auf 12 selbst beobachtete Fälle, in denen über die Ätiologie der Erkrankung kein Zweifel bestehen konnte.

Fortun (3) fand gelegentlich einer Laparotomie anstatt der vermuteten Ovarialcyste ein Diverticulum der Harnblase, entstanden durch Druck eines Myoms gegen die Harnblase. Die Kommunikation zwischen Blase und Divertikel bestand in einem dünnen Gange, die Blase selbst war sehr klein. Die Patientin war oft katheterisiert worden, ohne dass sich dabei die Grösse der als Ovarialtumor imponierenden Geschwulst verringert hätte. Das Divertikel wurde erfolgreich exstirpiert.

Personalien und Tagesnachrichten.

Priv.-Doz. Dr. Stöckel, bisher Oberarzt an der Universitäts-Frauenklinik zu Erlangen, ist als Oberarzt an der Frauenklinik der Kgl. Charitee nach Berlin übergesiedelt.

Prof. Dr. W. R. Pryor an der New-York Policlinical Medical School and Hospital ist gestorben.

Der Ordinarius für Geburtshülfe und Gynäkologie an der Universität Odessa, Prof. Massen, ist gestorben. Mit der Abhaltung von Vorlesungen ist der Assistent der Frauenklinik, Priv.-Doz. Dr. Anufrieff, betraut.

Vereins- und Literaturbeilage.

I.

Original-Sitzungsberichte
aus
geburtshülflich-gynäkologischen Gesellschaften.

Russische Gesellschaft für Geburtshülfe und Gynäkologie.

Sitzung am 20. Februar 1903.

Vorsitzender: v. Ott.

W. Jacobson zeigt: a) einen **fibromatös entarteten Uterus**, der samt den Adnexen exstirpiert wurde, und **zwei ebensolche Uteri**, die supravaginal amputiert wurden; b) ein **retrocervikales Fibromyom der Gebärmutter**, per vaginam entfernt; c) ein **Fibromyom der vorderen Scheidenwand** (nach W. Grusdews Angaben sind in der Literatur nur 86 solcher Fälle bekannt); d) **fünf fibromatös entartete, durch Zerstückelung per vaginam entfernte Uteri**; e) **vier carcinomatöse Uteri, in derselben Weise exstirpiert** (zweimal war die Cervix befallen, zweimal das Corpus). Einer dieser Fälle ist insofern interessant, als er anderwärts für inoperabel erklärt wurde, und die Operation ohne Schwierigkeiten gelang; f) ein **Ovarial-Sarkom**: die Geschwulst war bei der letzten Geburt vorhanden. Rezidive traten noch während des Aufenthalts in der Klinik auf; g) **drei Ovarialcysten, die grosse Verwachsungen mit der vorderen Bauchwand aufwiesen**; h) **zwei Dermoidcysten**, bei einer Frau entfernt, bei der noch eine dritte Geschwulst, die mit einem Stiel von der hinteren Uteruswand ausging, vorhanden war. In dieser Geschwulst wurden bei mikroskopischer Untersuchung Ovarialfollikel gefunden, so dass man annehmen musste, dass sie aus einem überzähligen Ovarium entstanden war; i) **eine Cyste mit Stieldrehung und ausgedehnten Verwachsungen**, bei einem zwölfjährigen Mädchen entfernt. Die Diagnose war sehr schwierig und konnte nur unter Narkose mit Sicherheit festgestellt werden; k) **eine Cyste**, die bei einer Patientin entfernt wurde, welche sich schon früher einer Coeliotomie wegen Extrauteringravidität unterzogen hatte,; l) **zwei Cysten, per vaginam exstirpiert.** Eine der Cysten lag sehr hoch neben dem Beckeneingang und konnte nur nach Einlegen der langen-

Spekula nach v. Ott erreicht werden; m) **zwei Dermoidcysten, die interligamentäre Entwicklung hatten** und per vaginam bei Jungfrauen **entfernt** wurden. Alle Kranken erholten sich. Die Operationen datieren **aus den** letzten vier Monaten. Auf die Frage von Zabolotzki, wie **die Diagnose** von Corpuscarcinom vor der Operation festgestellt war, **antwortete** Vortr., dass dazu eine Probeausschabung mit nachfolgender **mikroskopischer** Untersuchung der ausgeschabten Stückchen vorge**nommen** wurde.

2. Serejnikow zeigt: a) **eine durch vaginale Exstirpation entfernte normale Gebärmutter.** Die Operation wurde behufs Zerstörung von Adhäsionen vorgenommen, die der Patientin die unausstehlichsten Schmerzen verursachten. Vordem hatte sich Patientin dreimal der Coeliotomie unterworfen, einmal zur Entfernung cystisch entarteter Adnexe, das zweite Mal zur Fixierung des retroflektierten Uterus, das dritte Mal zur Zerstörung der Adhäsionen, die nach der zweiten Operation entstanden waren. Nach der vierten Operation waren die Schmerzen verschwunden, und Patientin verliess die Klinik als genesen; b) **ein Stück von einer Hämatocelenwand.** In diesem Fall war tubare Gravidität vorhanden. Das Ei wurde aus der Tuba entfernt, die letztere aber konserviert. Bei Lösung von Adhäsionen wurde die peritoneale und muskuläre Wand des Darmes lädiert, es entstand eine Enterovaginalfistel. Die Fistel verkleinerte sich sodann bedeutend und wird sich hoffentlich von selbst schliessen; c) **4 per vaginam entfernte Cysten.** Zwei dieser Cysten waren Dermoide, dabei eine, bei einer 2 Monate Schwangeren (die Gravidität wurde dabei nicht unterbrochen), auch im dritten Falle blieb die Gravidität ungestört, bei dem im 3. Monat eine Parovarialcyste entfernt wurde; im vierten Falle handelte es sich um ein papillomatöses Cystom; d) **6 per coeliotomiam entfernte Cysten.** In einem der Fälle waren die Cysten zweiseitig, dabei von einer Seite carcinomatös degeneriert. Im zweiten Falle war die Geschwulst schon einmal entfernt, aber nicht vollständig, ihre Basis war damals wahrscheinlich in die Bauchwunde eingenäht worden; hier musste auch ein Teil des rechten Ovarium entfernt werden. Zwei andere Cysten waren papillomatös und zwei glanduläre mehrkammerige. Eine dieser Kranken kam zur Operation mit einem schweren Allgemeinbefinden (Dyspnoe, Ödem der Beine und dergl.); e) **6 carcinomatöse Uteri.** Einmal war der Körper befallen, in den anderen die Cervix. In zwei Fällen waren neben Carcinom auch Fibromyome vorhanden; f) **13 von Fibromyomen befallene Uteri,** die nach Zerstückelung per vaginam entfernt worden waren; die grösste Geschwulst wog über 1200 g, die kleinste 200 g; g) **2 fibromatöse** total per coeliotomiam exstirpierte **Uteri** und einen supravaginal amputierten; h) **ein subseröses Fibromyom** per colpotomiam poster. aus dem rechten Uteruswinkel enukleiert. Alle Kranken genasen.

Auf die Frage von Dimant, warum im Fall a. der gesunde Uterus entfernt worden war, antwortete v. Ott, dass man in diesem Falle zweifach vorgehen konnte: a) die Coeliotomie vornehmen, damit ein nichts taugender Uterus konserviert bleibe: die Ovarien waren bei der ersten Operation entfernt worden, oder b) den Uterus opfern, damit die Operation auf dem viel schonenderen vaginalen Wege gemacht werden könnte. Es wurde beschlossen, die zweite

Art der Operation zu wählen. Wenn man auch dem Uterus, sogar nach vorhergehender Entfernung der Ovarien, eine gewisse Bedeutung für den Organismus zuschreiben soll, so wäre seine Konservierung im gegebenen Falle kaum möglich, da hier von vorne und von hinten flächenhafte Adhäsionen gelöst werden sollten, sodass der Uterus nur an den breiten Mutterbändern hängen geblieben wäre. Unter Zuhülfenahme der langen Specula bei vaginaler Beleuchtung konnte man sogar sehr hoch in der Bauchhöhle Adhäsionen durch Trennung derselben mit dem Thermokauter beseitigen.

A. Redlich: **Zur Frage über die sogenannte carcinomatöse Degeneration von Fibromyom des Uterus.** Nach genauer Übersicht der Literatur teilt Vortr. folgende Beobachtung mit. Patientin 45 Jahre alt, heiratete mit 18 Jahren. Hatte 6 mal geboren, leidet seit 4 Jahren an heftigen Blutungen. Sehr blutarm; die Zahl der roten Blutkörperchen ist bis zu 3 372 500 herabgesetzt. Die Atmungs- und Kreislauforgane normal. In der Scheide liegt ein faustgrosses, submuköses, geborenes Fibromyom. Die Geschwulst stammt aus der hinteren Uteruswand und sitzt an einem fingerdicken Stiel. Die Oberfläche der Geschwulst ist glatt, nur links oben ist eine 10pfennigweite, rote, mit Blutextravasaten bedeckte Stelle. Die Geschwulst wurde von Prof. Rein entfernt, der Stiel mit dem Thermokauter bearbeitet. Mikroskopische Untersuchung: Die Geschwulst ist von einer derben Hülle bedeckt, die aus zwei Schichten besteht, mehrschichtiges Plattenepithel und fibröses Gewebe. Das mehrschichtige Epithel ist in der obersten Schicht verhornt, im Bindegewebe findet man erweiterte Lymphgefässe von Endothel bekleidet und eine grosse Zahl von Arterien, Venen und Capillaren. An der Stelle der blutenden Rauhigkeit (Ulcus) das Bild des Cancroids. Das Plattenepithel dringt ins Bindegewebe, schnürt sich ab, bildet ausgesprochene Alveolen und Hornperlen; die kleinzellige Infiltration ist auch sehr ausgesprochen. Die carcinomatöse Neubildung erstreckt sich nicht weit in die Tiefe des Polypen. Dieser hat die Natur eines Fibromyoms, und nur bei genauer Untersuchung gelingt es, auch in der Tiefe carcinomatöse Nester mit charakteristischen polymorphen Zellen zu finden. In vielen dieser Zellen findet man mitotische Figuren, in den anderen sind die Kerne stark hypertrophiert. Ausserdem findet man in der Tiefe zwischen glatten Muskelfasern Ansammlungen von Fetttropfen. Der Stiel zeigt keine carcinomatöse Degeneration. Auf Grund des eben Gesagten kann man die Diagnose von einem Lipofibromyoma lymphangiectodes, in der sich ein Plattenepithelkrebs entwickelte, stellen. Indem Vortr. seinen Fall mit denen aus der Literatur vergleicht, kommt er zu dem Schluss, dass man in allen diesen Fällen nur von einem gleichzeitigen Bestehen von Elementen des Fibromyoms und des Krebses, welcher aus dem Epithel der Schleimhaut, oder dem Drüsenepithel, oder dem Epithel der Wolffschen Gänge entstanden waren, reden könne. Dieser Schluss wird notwendig, da die meisten Elemente des Fibromyoms bindegewebiger oder muskulöser Natur sind, also keine Rolle bei der carcinomatösen Entartung spielen könne; deshalb könne man auch nur von einem Zusammentreffen des Fibromyoms und des Krebses in einer Geschwulst reden, nicht aber von einer carcinomatösen Degeneration einer Geschwulst. Was die klinische Seite des Falles betrifft, so meint Vortr.,

dass, obwohl die Seltenheit solcher Fälle nicht die Betrachtung der Fibromyome als benigne Geschwülste beeinträchtigen kann, dadurch doch die Indikation zur operativen Behandlung der Fibromyome erweitert werden müsse. Der Vortrag war von Demonstrationen mikroskopischer Präparate und Abbildungen begleitet.

A. Zamschin tritt auf Grund der herrschenden Anschauungen über die Behandlung bösartiger Neubildung dafür ein, dass in dem beschriebenen Falle die totale Exstirpation der Gebärmutter auszuführen gewesen wäre. Dieses wäre in dem Falle noch mehr am Platze gewesen, da es sich um eine ältere Person handelte, bei der die Frage der Nachkommenschaft nicht in Betracht kommen konnte.

N. Kannegiesser erinnert an den Fall von Liebman, in dem ein bösartiges, submuköses Fibromyom den Tod der Patientin verursachte. Er gedenkt auch eines Falles, den er selbst vor 8 Jahren beobachtet hatte. Von Prof. Zamschin wurde ihm ein kleiner fibröserPolyp behufs mikroskopischer Untersuchung übergeben. In der Tiefe fanden sich carcinomatöse Nester. Patientin ging auf die Totalexstirpation nicht ein und erlag später dem Krebs der Gebärmutter. Auch er tritt dafür ein, dass im vorgetragenen Falle die Totalexstirpation am Platze gewesen wäre.

Neelow bemerkt, dass er die Entstehung des platten, mehrschichtigen Epithels aus einschichtigem Flimmerepithel nicht durch Metaplasie erklären möchte, wie Vortr. es macht. sondern in derselben Weise, wie bei Erosionen statt plattem Epithel zylindrisches sich bildet.

Ulesko-Stroganowa: Vortr. hält seinen Fall für ein primäres Carcinom des Fibromyoms, da der maligne Prozess im geborenem fibromatösen Polyp gefunden war. Aus den Worten des Vortr., wie auch aus den Präparaten und Abbildungen ist es ersichtlich, dass das Carcinom aus metaplasiertem Schleimhautepithel, das die Geschwulst bedeckte, entstand, und folglich ein primäres Carcinom der Schleimhaut darstellt, welches sich per continuitatem und teilweise metastatisch im Fibromyom verbreitete.

Rein glaubt, dass ein kleines, carcinomatöses Geschwür, das dabei nicht an der Gebärmutter selbst, sondern an einem geborenen Polypen sich entwickelt hatte, nicht als Indikation zur totalen Uterusexstirpation betrachtet werden kann, und umso mehr, als die Gebärmutterhöhle bei der Operation untersucht, weder dem Finger, noch dem Auge Anzeichen von carcinomatöser Entartung bot und die mikroskopische Untersuchung des Stieles ein negatives Resultat ergab. Doch wurde der Patientin gegenüber betont, dass sie unter ärztlicher Kontrolle bleiben müsse, damit man bei den ersten verdächtigen Symptomen, falls diese eintreten sollten, den Uterus exstirpiere.

Redlich erwidert Zamschin und Kannegiesser, dass die Totalexstirpation nicht indiziert war, da die Neubildung sich als ein begrenztes Cancroid erwiesen habe und ausserdem die Patientin unter ärztlicher Beobachtung bleibe.

Neelow gegenüber: Die Metaplasie des Flimmerepithels in mehrschichtiges flaches Epithel sei eine mehr oder weniger wahrscheinliche Hypothese.

Ulesko-Stroganow gegenüber: Als primär wurde das Carcinom aufgefasst, weil carcinomatöse Gebilde weder im Stiel, noch in der Gebärmutter oder in anderen Organen vorhanden waren. Wenn er von carcinomatöser Degeneration sprach, so verstehe er dabei das gemeinsame Vorhandensein von Carcinom und Fibromyom in einer und derselben Geschwulst und bezeichne

deswegen auch seinen Vortrag „Über die sogenannte carcinomatöse D-ge-ration der Uterusfibrome".

v. Ott spricht sich in dem Sinne aus, dass auch er in referiertem Falle die Totalexstirpation ausgeführt hätte. Früher wurde auch bei Cervixcarcinom bloss die Cervix amputiert, jetzt jedoch macht es so gut wie niemand mehr; auch bei den Anfangsstadien vom Krebs und den sehr begrenzten Fällen wird die Totalexstirpation vorgenommen. Die Untersuchung der Uterushöhle wurde unvollständig gemacht, die Betastung und auch die Besehung der Uterushöhle genüge nicht.

N. Kannegiesser: **Die Entwicklung des Eies im Eierstock.** Die Frage über ovarielle Schwangerschaft wurde erst in der letzten Zeit aufgeklärt. Webster, Aurard, Snegirew und viele Andere verhielten sich bis vor kurzem noch sehr skeptisch der Möglichkeit solch einer Lokalisation gegenüber. Zur Zeit gibt es aber schon eine ganze Reihe von genau untersuchten Fällen. Im Jahre 1899 konnte Leopold schon 14 solcher Fälle aufweisen, Füth sammelte im Jahre 1902 schon 21 Fälle, seit der Zeit wurde noch ein Fall von Gottschalk publiziert. Von den russischen Autoren beobachteten und beschrieben eine ovarielle Schwangerschaft nur Patenko und Muratow. Am 22. Oktober vorigen Jahres wurde Vortr. zu einer Kranken mit Symptomen von unterbrochener Extrauteringravidität gerufen. Da die Haematocele sich vergrösserte, so führte er am 3. November die Coeliotomie aus. Bei der Operation wurde folgendes gefunden: Uterus gross, hyperaemisch, nach *links* verdrängt. Rechts liegt eine apfelsinengrosse Geschwulst, auf die von der linken Seite, das Ligamentum ovaricum, von der rechten die *Fimbria* ovarica übergeht. Die Tuba Falopii und die Mesosalpinx sind normal, der Tubenkanal für die Sonde durchgängig. Die Blutgeschwulst ist von oben vom abgeflachten Ovarium bedeckt, hinten und von beiden Seiten ist sie vom Blatt des Ligamentum latum bedeckt, links geht sie auf die hintere Oberfläche des Uterus über, indem sie das Peritoneum abgelöst hat. Die linken Adnexe sind normal, der linke Tubenkanal lässt auch die Sonde passieren. Es wird ein Haematom des rechten *Mesovarium* und des rechten Ligamentum latum festgestellt. Nach Abbindung des Ligamentum ovaricum wird das Ovarium und das hintere *Blatt* des Ligamentum latum samt vielen Blutgerinnseln und flüssiges Blut entfernt. Ein Teil des Ovarium neben der Fimbria ovarica wird zurückgelassen, die vom Peritoneum entblösste Kante des Uterus wird teilweise mit Peritoneum wieder benäht. Der übrige Teil des Geschwulstbettes wird von einem Gazetampon ausgefüllt, dessen Ende in die Scheide herausgeleitet wird. Die Bauchwand wird in drei Etagen vernäht. Die Nachbehandlung verging ohne Störungen.

Am Präparate sieht man beide Schichten des Eierstocks. Das Keimepithel ist stellenweise erhalten, an anderen Stellen sieht man neben ihm Blutcoagula und Chorionzotten liegen. In der Rindensubstanz findet man mehrere sehr gut konservierte Primordialfollikel, ausserdem einige verödete Follikel mit gut erhaltenem Follikelepithel. An einer Stelle findet man ein wahres Corpus luteum. Die Luteinzellen sind teilweise sehr gut erhalten, teilweise aber der regressiven Metamor-

phose verfallen. Im Stroma der Rindenschicht finden sich Chorionzotten, von zweischichtigem Epithel bedeckt. Die Zellen der Langhansschen Schicht wie auch die Syncytialen durchsetzen stellenweise das Stroma, welches in der Nachbarschaft von den Zotten teilweise hyalin degeneriert ist, deciduales Gewebe ist nicht vorhanden. Die Markschicht des Ovarium ist ödematös. Sehr viele stark erweiterte Gefässe, im Lumen mancher sind Zotten bemerkbar. Bedeutende Haemorrhagien. Chorionzotten sind in der Markschicht weit häufiger zu treffen als in der Rindenschicht. (Es werden makro- und mikroskopische Präparate demonstriert.) Auf Grund der Topographie der Geschwulst, des Fehlens des rechten Ovarium, der Intaktheit der Tube und des Mesosalpinx wie auch der Fimbria ovarica und schliesslich durch die mikroskopische Untersuchung des Ovarium kommt Vortr. zum Schluss, dass der von ihm operierte Fall eine primäre Ovarialgravidität darstellt.

J. Rein bemerkte, dass der Schwerpunkt des Vortrages in der Entscheidung der Frage liegt, ob es sich wirklich um eine Ovarialgravidität handele. Bis jetzt hatte er Gelegenheit, nur zwei Fälle von Ovarialgravidität zu sehen, den von Patenko und von van Tussenbroek. Im letzten Falle entwickelte sich das Ei im Graafschen Follikel, und in seiner ganzen Umgebung waren Luteinzellen vorhanden. Was den eben vorgetragenen Fall betrifft, so lässt er die topographischen Verhältnisse beiseite, welche sich auch nach Ruptur des Bauchendes der Tuba und Eindringen des Eies zwischen die Blätter des Ligamentum latum ausbilden konnten. Durch die mikroskopischen Präparate wurde er nicht überzeugt von der primären Entwicklung des Eies im Ovarium; es ist möglich, dass das Ei dem Ovarium nur anlag.

N. Fenomenow hält für einfacher und wahrscheinlicher die Deutung des Verfassers, als die Mutmassungen von Rein, die zu komplizierte sind. Er ist überzeugt, dass die Fälle von Ovarialschwangerschaft viel häufiger seien, als man es zugibt. Hier wird sich dasselbe wiederholen, was wir bei der Tubargravidität erlebt haben, die auch früher als Seltenheit galt. Die vorgestellten Präparate hält er für vollständig überzeugend.

K. Ulesko-Stroganowa: Es ist bedauernswert, dass Vortr. so wenig den feineren Bau des Eierstockes berücksichtigt hat. Es wäre höchst interessant, die feinsten Veränderungen des Ovarialparenchyms zu verfolgen bei der Entwicklung eines ihm fremden Körpers. So erwähnt Vortr. gar nicht, ob er Decidualgewebe oder einzelne Decidualzellen gefunden habe. Das Vorhandensein der Membrana granulosa wie im Falle von van Tussenbroek ist natürlich beweisend für die ovarielle Entwicklung des Eies, aber dieser Befund ist nur in sehr frühem Stadium der Schwangerschaft möglich, da in späteren Stadien beim Wuchs des Eies und seiner Entwicklung die Membrana granulosa unbedingt zugrunde gehen muss. Der Fall von Kannegiesser gehört wahrscheinlich zu einem weiteren Stadium der Entwicklung. Was die Beweiskraft der vorgelegten Präparate betrifft, so sieht man an einem die Chorionzotten weit in das ovarielle Parenchym eingedrungen. Ich schliesse mich gerne der Meinung von Prof. Fenomenow an, dass die Ovarialgravidität häufiger vorkäme, als man es annimmt. Es ist sehr wahrscheinlich, dass die Hämatome des Ovarium, gleich der Hämatosalpinx, in manchen Fällen zur Ätiologie Schwangerschaft haben. Es ist auch möglich, dass die Entstehung der Hämatocele manchesmal vom ovariellen Abort oder von der Zerreissung des Fruchtsackes bei ovarieller Schwangerschaft abhänge.

Vortr. erwiderte Prof. Rein, dass die Integrität der Tube, ihres abdominalen Endes, des Mesosalpinx und der Fimbria ovarica die Vermutung

einer tubaren Gravidität vollständig ausschliessen. Wenn Rein die eben zitierten Angaben ausser acht lässt, und nur die mikroskopische Untersuchung zur Feststellung der Diagnose einer ovariellen Schwangerschaft in Betracht zieht, so steht er ganz im Widerspruch mit allen Autoren, die sich mit dieser Frage beschäftigten (Spiegelberg, Leopold, Werth und andere). Wenn er in den vorgelegten Präparaten das Eindringen der Chorionzotten ins Ovarialparenchym nicht gefunden hat, so erklärt es sich dadurch, dass er zu wenig Zeit der Betrachtung der Präparate gewidmet hat. Einzelne deciduaähnliche Zellen wurden getroffen, jedoch sind sie nicht mit Gewissheit von den Langhansschen Zellen zu unterscheiden. Die Frage über die Entstehung der Ovarialhämatome wurde vor kurzem von Mendez de Leon berührt. Vortr. hatte die Gelegenheit, zwei solcher Fälle genau zu untersuchen, fand aber in ihnen keine Zeichen von Fruchtsack.

Prof. v. Ott dankt dem Vortr. für seinen Vortrag und bemerkt, dass er persönlich von der ovariellen Entwicklung des Eies im vorgetragenen Falle vollständig überzeugt sei.

Sitzung vom 20. März 1903.

W. Stolipinski zeigte: a) **7 von der Vagina aus exstirpierte fibromatöse Uteri**; die vaginale Totalexstirpation wurde nach der üblichen Methode ausgeführt, wobei immer höher liegende Anteile des Ligamentum latum abgebunden wurden, einigemale wurde der Uterus nach Doyen exstirpiert. Dabei spaltete man den Uterus an seiner vorderen Wand, der Fundus wurde vorgewälzt, und das breite Mutterband von oben nach unten unterbunden. Einige Fibromyome wurden per Morcellement entfernt, und in einem Falle gelang es leicht, den Uterus total zu exstirpieren, nachdem aus seiner vorderen Wand, nach Spaltung der Cervix, ein grosser Knoten entfernt war; b) **zwei grosse Cystome, auf abdominalem Wege entfernt**; eines der Präparate ist insofern interessant, als an der mitentfernten Tube zwei Ostien vorhanden waren: c) **einige supravaginal amputierte fibromatöse Uteri**; die Supravaginalamputation wurde nach präventiver Ausbrühung der Uterushöhle und mit isolierter Unterbindung der Gefässe ausgeführt; d) **einige myomatös, entartete Uteri, per coeliotomiam total exstirpiert.** In einem Falle war die Geschwulst so vollständig in Verwachsungen eingebettet, dass die Adnexe kaum gefunden werden konnten; erst nach Ausschälung eines Fibroms aus der vorderen Wand wurde die Topographie klarer und das Organ konnte total exstirpiert werden. In einem anderen Falle war das Fibromyom durch eine Pyosalpinx kompliziert. Bei Lösung der Verwachsungen platzte die Tube; der Sack wurde reseziert und der zurückgebliebene Teil zur Scheide herab drainiert. Interessant ist auch das Präparat eines grossen Fibromyoms mit interstitiellen und submukösen Knoten, die auch von entzündlichen Membranen bedeckt waren. Gleich über der Cervix lagen zwei grosse Knoten, von denen einer in den Douglasschen Raum tief hineinwuchs, und der andere intraligamentär sich entwickelt hatte. Eine derartige Topographie der Knoten erschwerte die Abtrennung der Scheidenwände von der Cervix. Es mussten beide Knoten aus dem umgebenden Gewebe enukleiert werden, damit die Gewölbe freigelegt werden konnten, dann erst gelang es, den Douglasschen Raum zu eröffnen; der Uterus wurde total exstirpiert; behufs leichteren Abfliessens

der Sekrete von Seiten des blossgelegten Zellgewebes wurde die Wunde zur Scheide hinab drainiert; d) **zwei Präparate von Extrauterin-gravidität;** in einem Falle war das Ei schon in regressivem Stadium; es wurden Coagula aus der Haematocele retrouterina entfernt, die Tube reseziert. Im zweiten Falle war die Bauchhöhle von Blut frei, bei Lösung entzündlicher Membranen platzte der Fruchtsack, und die Frucht fiel zur Bauchhöhle heraus, der Fruchthalter wurde entfernt und die Stümpfe mit Bauchfell bedeckt.

2) Matzewscki demonstriert eine Reihe von Präparaten aus der gynäkologischen Abteilung des Obuchowschen Krankenhauses. a) **Zwei Geschwülste des Eierstocks.** Eine stammt von einem 19 jährigen Mädchen, welches ins Krankenhaus mit Typhus abdominalis aufgenommen wurde; es erwies sich, dass bei ihr auch eine, aus dem kleinen Becken ausgehende Geschwulst, die bis 28 cm über die Schamfuge emporragte, vorhanden war. Nachdem Patientin sich vom Typhus erholt hatte, wollte man die Operation noch eine Zeitlang aufschieben, bis sie ganz hergestellt sei, doch wurde man durch eine plötzlich eingetretene Verschlimmerung des Zustandes, von starkem Meteorismus und Schmerzen begleitet, zur sofortigen Operation gezwungen. Bei der Operation erwies sich eine subakute Peritonitis und eine grosse Menge von ascitischer Flüssigkeit. Die Geschwulst war ein rundzelliges Ovarialsarkom. Patientin starb 10 Tage nach der Operation. Die zweite Geschwulst ist eine Parovarialcyste, die samt der Tube bei einer 27 jährigen Frau per vaginam entfernt wurde. Die Cyste entwickelte sich teilweise intraligamentär. Genesung. Weiter zeigte Vortr. b) **zwei Eitertuben die samt einer Parovarialcyste und dem atrophischen Ovarium per vaginam exstirpiert wurden;** c) **ein interstitielles Fibromyom der vorderen Wand, welches bis zum Nabel reichte.** Die Geschwulst wurde konservativ von der Uterushöhle per vaginam enukleiert. Die Genesung wurde durch Fieber mit Eiterung kompliziert. Alle 5 Fälle wurden von Dr. v. Wasten operiert, die Patientinnen erholten sich vollständig, ausser der ersten; d) **einen Uterus, der von Dr. Beresnewitsch per vaginam wegen polypöser Wucherungen an der Cervix exstirpiert wurde;** e) **einen Uterus mit carcinomatöser Entartung der Cervix von Dr. Lipinsky per vaginam enukleiert.** Trotz Verengerung und Insuffizienz der Valvula bicuspidalis verlief die Äthernarkose ohne Störung. Der Verlauf wurde von Vorfall des Eierstocks in die Scheide am 13. Tage nach der Operation kompliziert. Der Eierstock war vergrössert und hatte granulierende Auswüchse an der Oberfläche, die beim Berühren bluteten. Er wurde ohne Narkose entfernt; f) **zwei Dermoidcysten beider Ovarien, vom Vortr. per laparotomiam entfernt,** die rechte von der Grösse des Kopfes eines Neugeborenen am langen Stiel beweglich, die linke teilweise intraligamentär; g) **einen metritischen Uterus, per vaginam bei einer Frau exstirpiert, die 4 mal sich einer Exkochleation unterworfen hatte und alle möglichen Behandlungsmethoden nutzlos ausprobiert hatte;** die Indikation zur Operation wurde auf Grund mikroskopischer Untersuchung ausgeschabter Stückchen gestellt; diese erwies vollständige Entartung der Schleimhaut, diffuse Wucherung des Bindegewebes und Atrophie des Muskelgewebes:

h) **drei Präparate von Tubargravidität, per laparotomiam operiert.** Zwei Kranke wurden im Collaps ins Krankenhaus **gebracht,** die dritte hatte eine Haematocele retrouterina mit festen, **derben Membranen** durch welche Blase, Uterus und Darmschlingen **mit einander** verlötet waren. Diese drei Kranken, wie auch die **oben angeführten,** erholten sich.

Jacobson zeigt Präparate vor, die im Verlauf der letzten $3^1/_2$ Wochen im klinischen Institut gewonnen wurden. a) **Zwei Fibromyome des Uterus,** per laparotomiam entfernt. Im ersten Falle wurde von Dranitzin ein interstitieller Knoten enukleiert, das Geschwulstbett plastisch vernäht. Im zweiten Falle (Jacobson) wurde ein sehr grosses Fibromyom, ohne Blut 9400 g wiegend (der Bauchumfang war 109 cm), durch einen kleinen Bauchschnitt bei schrittweiser Entfernung von Scheiben entfernt. Zur Blutstillung wurde die Geschwulst stark nach oben gezogen; die Verwachsungen mit dem Darm, dem Netz und den Bauchdecken wurden gelöst. Da die Operation möglichst rasch beendet sein sollte, so wurde die supravaginale Amputation ausgeführt. b) **Drei fibromatöse Uteri,** per vaginam durch Zerstückelung entfernt. In einem Falle, von Prof. v. Ott operiert, war die Geschwulst von der Grösse wie bei 6monatlicher Schwangerschaft. Die Vagina sehr eng, liess kaum zwei Finger durch. Glatte Genesung. Der zweite Fall (Dr. Jacobson) war durch beiderseitige eitrige Salpingitis kompliziert: vor der Operation litt Patientin an eitrigem Ausfluss; ebenfalls glatter Verlauf. Im dritten Fall war die fibromatöse Gebärmutter verhältnismässig klein, aber durch eine intraligamentäre Cyste kompliziert (Dr. Jacobson); die zurückgebliebene Höhle wurde drainiert. Patientin erholte sich. c) **Ein submucöses Fibrom** von der Grösse einer Pflaume, konservativ per colpotomiam durch einen Schnitt der vorderen Uterinwand entfernt (Dr. Kiparski). d) **Drei Cysten,** durch Colpotomia posterior von Prof. v. Ott entfernt. Auch diese Kranken erholten sich alle.

T. Burdzinski stellte einige Präparate aus der geburtshülflich-gynäkologischen Klinik des medizinischen Instituts für Frauen vor. a) Einen **Thoracopagus von 3200 g.** Bei der Kreissenden wurden Zwillinge diagnostiziert. Die Frucht war in Fusslage, dabei stellten sich gleich nach dem ersten Paar Füsse das zweite ein. Die Form der Monstrosität konnte jedoch erst nach dem Einschneiden des Steisses bestimmt werden. b) Ein **Abortivei,** wo wegen amniotischer Fäden die Finger der Frucht verstümmelten waren. c) **ein Foetus papyraceus,** der vor dem ausgetragenem Kinde zur Welt kam. d) Das Präparat einer **grossen parovariellen intraligamentären Cyste,** welche 10 000 Gramm Flüssigkeit von 1,002 spezifischem Gewicht enthielt. An der Oberfläche der Cyste lag die stark ausgezogene Tube. e) Einen **fibromatösen Knoten,** konservativ aus einem retroflektierten Uterus enukleiert: nach der Operation wurde die Konfiguration des Uterus normal. f) Einen **supravaginal amputierten Uterus mit multiplen Fibromyomen;** der Fall war durch eine kleine Ovarialcyste kompliziert. g) Eine **parovariale Cyste** (linksseitig) **mit Stieldrehung.** h) Einen **Uterus mit Adenomyoma malignum,** welches aus dem Bereich des

Ostium internum herauswuchs; die Geschwulst hatte das Aussehen eines Polypen, die ganze Gebärmutter machte den Eindruck eines Cervicalabortes bei einer Erstgebärenden. i) Eine grosse **Mola hydatidosa** von 900 g.

Kannegiesser zeigt folgende Präparate aus dem Kaiserlichen klinischen Gebärinstitut: a) **6 carcinomatöse Uteri**, von Prof. v. Ott und seinen Assistenten per vaginam exstirpiert; in einem Falle wurde auch ein Teil der von Carcinom befallenen Scheide mit entfernt. b) Ein **Fibromyom**, welches bei mikroskopischer Untersuchung sich als malign (Leiomyoma malign.) erwies. c) **7 multiple Fibromyome**, von denen eins retroperitoneal entwickelt war und die Laparotomie zur Entfernung erforderte, die übrigen per vaginam entfernt wurden. Zwei von denselben sind insofern interessant, als die Zerstückelung bei ihnen mit Hülfe eines Korkziehers und eines bohrenden Zylinders ausgeführt wurde, mit denen man grosse zylindrische Pfropfen, fast der ganzen Dicke der Geschwulst entsprechend, entfernen konnte; einer dieser Fälle, in dem der grösste Teil der Geschwulst aus einem sehr grossen retrocervikalen Knoten bestand, endete leider letal an Sepsis. Schliesslich wurden noch zwei grosse Ovarialcysten demonstriert, die samt dem Uterus per laparotomiam entfernt wurden. Während der Operation platzte eine der Cysten; dieselbe lag neben dem Uterus, war mit ihm verwachsen und intraligamentär entwickelt, so dass sie auf einer Strecke auch in das Mesenterium hineingewachsen war; hier wurde ein grosser Teil des Ureters blossgelegt. Angesichts des hohen Alters der Patientin wurde auch der Uterus zur Erleichterung der Drainage entfernt. Alle Patientinnen erholten sich glatt, ausser der mit dem retrocervikalen Fibrom.

J. Dolinski und E. Dimant fragen Burdzinski nach der Grösse des Thoracopagus und den Besonderheiten seines inneren Baues.

Burdzinski fügt zu seiner Demonstration folgende Angaben hinzu: Die Frucht kam spontan zur Welt, und Hülfe wurde nur bei der Entwickelung der Köpfe geleistet. Der Umfang der Köpfe war 26 cm; sie waren hart, drängten sich aber leicht durch, da der Durchtritt nicht gleichzeitig war. Die Leber und das Duodenum waren doppelt, dann vereinigten sich beide Duodena gabelförmig in einen einzelnen Dünndarm. Das Herz hatte 4 Kammern.

v. Ott fragt Burdzinski, warum einige von den demonstrierten Präparaten nicht auf weniger gefährlichem Wege operiert wurden. So konnte z. B. die grosse intraligamentäre Cyste per colpotomiam entfernt worden, unter Zuhülfenahme der ventralen Beleuchtung. Der Umstand, dass das untere Segment der Geschwulst hoch stand und wenig zugängig war, hatte keine besondere Bedeutung, da sie mit Hülfe der Beleuchtung durch lange Instrumente nach Entleerung durch den Troikart herausgezogen werden konnte. Auch in Bezug auf die Fibromyome könnte er denselben Vorwurf machen. Auf den Hinweis von Jacobson, dass das entfernte Fibromyom von der Grösse einer 6monatlichen Frucht als höchste Grenze der Operabilität per vaginam sei, bemerkte v. Ott, dass dies nur für den gegebenen Fall, wo die Scheide sehr eng war, richtig sei. Bei gewöhnlichem Befund spiele die Grösse der Geschwulst keine Rolle: es werden auch viel grössere Geschwülste von ihm per colpotomiam entfernt.

Mersch stellte einen seltenen Fall von **Hermaphroditismus** vor. Eine Bauersfrau, 31 Jahre alt, kam ins Marien-Krankenhaus mit der

Bitte, ihr in ihrer schweren Not zu helfen, die darin bestand, dass sie als Mann betrachtet werde. Bei allen Herrschaften, wo sie diente, erweckte ihre grobe Stimme und männliche Figur Misstrauen, und schliesslich wurde sie überall vertrieben. Bei der Untersuchung der Genitalien fand man eine penisartige, mächtige Clitoris, unter derselben befand sich normaler Introitus, Hymen und Vagina; bei rektaler Untersuchung liess sich weder Uterus, noch Ovarien bestimmen. Die Brüste waren schlecht entwickelt, der Haarwuchs am Schambogen und Gesicht hatte männlichen Charakter. Überhaupt erinnerte die Person nach ihrem Bau und Auftreten eher an einen Mann als an eine Frau. Geschlechtlicher Trieb war nur Frauen gegenüber vorhanden, in der Jugend hatte sie auch mit Frauen den Coitus ausgeübt.

R. Kiparski: **Operation bei ausgetragener Extrauteringravidität mit Extraktion einer lebenden Frucht.** (Der Vortrag wird in extenso in der russischen Zeitschr. f. Geb. und Gyn. erscheinen.)

Zamschin fragt, ob in der angeführten Statistik auch die Fälle von Gravidität im rudimentären Horn mitgerechnet worden. Z. hatte auch selbst einen Fall von übertragener Schwangerschaft im rudimentären Horn operiert und glaubt, dass die Eigenheiten der Wandungen des Fruchtbehälters bei dieser Art der ektopischen Schwangerschaft die Austragung der Frucht begünstigen. Es sind ihm auch andere derartige Fälle bekannt, wo die Schwangerschaft bis zum normalen Termin dauerte, und er möchte erfahren, ob Vortr. in den statistischen Angaben die Bestätigung seiner Vermutung gefunden habe. Weiter möchte er auch die persönliche Ansicht des Vortr. wissen, ob es immer wünschenswert wäre, den Fruchthalter zu entfernen.

Kiparski: In der gesammelten Literatur konnte ich leider keine Antwort auf die eben berührte Frage finden, trotzdem die Frage, bei welcher Form von ektopischer Schwangerschaft die Frucht häufiger ausgetragen wird, auch von grossem praktischen Interesse wäre. Auf günstige statistische Angaben gestützt, könnten wir bei manchen Formen der ektopischen Schwangerschaft das Ende derselben abwarten und so nicht nur das Leben der Mutter, sondern auch das Kind retten.

Gersoni, der sich persönlich von den günstigen Resultaten der Anwendung der vaginalen Methode beim Operieren der Extrauteringravidität bei Prof. v. Ott überzeugen konnte, fragt, ob auch Fälle, wie der eben demonstrierte, nicht nach derselben Art behandelt hätte werden können.

D. v. Ott, der die eben gestellte Frage an sich gerichtet hält, erwidert, dass er in solch einem Fall nicht per vaginam zu operieren riskiert hätte. Natürlich könnte man auch hier die Frucht ohne Schwierigkeiten per vaginam entfernen, doch wären die übrigen Manipulationen zu sehr erschwert angesichts der vollständig atypischen Entwicklung solcher Fälle. Trotz des Vorzuges, den er dem vaginalen Wege immer zuerkennt, enthält sich v. Ott desselben in allen Fällen, wo die Operation bis zu Ende in allen Details nicht unter der Kontrolle des Auges durchgeführt werden kann.

Rein macht auf die vom Vortr. ausgesprochene Vermutung, über die Entstehung solcher Arten von ektopischer Schwangerschaft aufmerksam. Vortr. glaubt nämlich, dass das Ei hier teilweise in die Peritonealhöhle geboren worden war. Ist aber auch diese Annahme richtig? Hat der Vortr. Anhaltspunkte, durch welche er sie beweisen könnte? Die topographischen Verhältnisse sind in solchen Fällen gewöhnlich sehr verwickelt, was die Lösung der Frage höchst erschwert. Seinerseits möchte R. folgende Vermutung aufstellen. Aus der Anamnese ist ersichtlich, dass im 3. Monate der Schwangerschaft bei der Patientin eine Katastrophe einsetzte. War hier nicht eine Zerreissung

der Tubenwand mit Austritt der Frucht zwischen die Blätter des Lig. latum vorgekommen? Nach der Beschreibung des Vortr. erinnert sein Fall in vieler Hinsicht an den Fall von Rein, wo gerade solch eine Entstehungsart am wahrscheinlichsten erschien. Rein scheint es, dass gerade bei solchen intraligamentären Formen das Austragen der Frucht am häufigsten vorkomme. Rein verweilt so lange bei der Erörterung der Entstehungsart, weil er glaubt, dass die Entscheidung dieser Frage auch in praktischem Sinne manchmal wichtig sein kann, da von ihr die Art der Operation abhängt. In solchen Fällen könnte man, und es wäre sogar wünschenswert, so vorgehen, wie bei intraligamentären Geschwülsten. Dann wäre es nicht nötig, behufs Hämostase die Aorta zu komprimieren, die Mesenterialgefässe zu unterbinden oder andere derartige schwierige Manipulationen vorzunehmen; die ganze Operation verläuft glatt und verhältnismässig leicht. Nach der Beschreibung des Vortr. wurde auch in seinem Falle in dieser Art operiert, womit Rein vollständig übereinstimmt.

Weiter wäre noch eine Frage zu diskutieren: ob man immer auf Entfernung des Fruchtsackes bestehen muss? Einmal liess Rein den Fruchtsack zurück und hatte keinen Grund, es zu bereuen. Es hänge von dem Sitze der Placenta ab. Nach der Meinung von Rein ist es leichter, die Nachgeburt zu lösen, wenn sie mit der Leber oder dem Darm verwachsen ist, als wenn sie tief im Douglasschen Raume liegt, wie es im eben zitierten Falle vorkam. Falls die Operation streng aseptisch ausgeführt wird, kann das Zurücklassen der Placenta keinen Schaden machen. Natürlich muss man immer danach streben, dass alle Teile des Fruchtsackes entfernt werden, und jetzt, dank dem Fortschritt der operativen Technik, hätte auch er wahrscheinlich die Placenta entfernt, die er damals liegen liess; aber man muss zugeben, dass auch jetzt Fälle vorkommen werden, wo die Placenta nicht zu entfernen sein wird.

Schliesslich möchte Rein noch einige Worte über den Zeitpunkt der Operation sagen. Es unterliege keinem Zweifel, dass, wo zwei Leben gerettet werden können, man danach streben müsse. Darum ist auch Rein geneigt, den Zeitpunkt der Lebensfähigkeit der Frucht womöglich abzuwarten. In einem seiner Fälle hatte die Patientin starke Schmerzen, der Puls war sehr beschleunigt, sie hatte ein ängstliches, unruhiges Aussehen, alles schien auf eine bald kommende Ruptur hinzuweisen, da konnte man natürlich nicht warten; das Kind wurde zwar lebend, aber sehr schwach zur Welt gebracht. Die andere Patientin fühlte sich ausgezeichnet: da konnte man natürlich abwarten.

Fenomenow operierte einige ausgetragene oder fast ausgetragene ektopische Schwangerschaften, aber bei toter Frucht und geplatztem Eibehälter. Es waren immer Fälle, in denen die Ruptur vor 3—4 Monaten eingetreten war, und nur einmal operierte er bei lebender Frucht von 6½ Monaten. Der Fruchtsack wurde prinzipiell entfernt. Früher wurde er gewöhnlich eingenäht, aber die Laparo-Kelyphoectomie ist kein so schwerer Eingriff, dass man sich vor ihm fürchten sollte, sie ist häufig leichter als manche Entfernung interstitieller Geschwülste. Die Hämostase ruft gewöhnlich keine besonderen Schwierigkeiten hervor; falls aber starke Blutungen eintreten, so ist es nicht schwer, sie zu stillen, wenn man an die gewöhnlichen Massregeln zur Stillung von puerperalen Blutungen denkt. In einem Falle bei starker Blutung aus der Nachgeburt wurde der Mutterkuchen rasch entfernt, die Muskelwand des Eibehälters kontrahierte sich, und darauf stand die Blutung. Von der Überzeugung der Notwendigkeit einer möglichst radikalen Operation ausgehend, benutzt Fenomenow nie den vaginalen Weg. In einem Falle, wo der Kopf der 6½ Monate alten Frucht sehr tief im hinteren Douglasschen Raume lag, führte Fenomenow doch die Coeliotomie aus, weil per vaginam die vollständige Entfernung des Fruchtsackes unmöglich wäre. Es gibt keine Ursache, sich vor der Laparo-Kelyphoectomie zu fürchten.

Dolinski, der das Kind beobachtete, fügte einige Zahlenangaben hinzu. Trotzdem, dass das Kind bei der Geburt keine 3000 g wog, 48 cm lang war und 30 cm Kopfumfang hatte, fing es, in die Couveuse gelegt, laut zu schreien und zu saugen an. Frühgeborene Kinder können weder saugen, noch so schreien, darum muss dieses für ausgetragen gehalten werden. Jetzt wiegt das Kind 3020 g, ist kräftig und vollständig gesund.

Kiparski: Auch die Angaben der Anamnese sprachen für den richtigen Termin der Geburt. Das längere Abwarten wäre auch unmöglich gewesen; wenn das Gewicht und die Dimensionen des Kindes sich kleiner als normal erwiesen, so war dies nicht ein Folge einer frühen Unterbrechung der Schwangerschaft, sondern einer schwachen Entwicklung, welche wahrscheinlich mit einer partiellen Degeneration des Fruchtsackes im Zusammenhang stand.

Prof. v. Ott: Die Frage über die ektopische Schwangerschaft bei ausgetragener Frucht und über das operative Eingreifen dabei ist eigentlich nur ein Bruchteil der allgemeinen Frage über ektopische Schwangerschaft.

Dieser Bruchteil ist zwar weniger bearbeitet als die allgemeine Frage über die Therapie der Extrauteringravidität, doch müssen auch hier die allgemeinen Prinzipien verfolgt werden.

In mancher Hinsicht sind den späteren Stadien ektopischer Schwangerschaft doch einige anatomische Sonderheiten eigen, die auch spezieller Behandlungsmethoden bedürfen, die besprochen werden müssen. Es wird von jeher schon als Regel angesehen, dass jede fortschreitende ektopische Schwangerschaft sofort operiert werden muss. Früher wurde die notwendige radikale Operation ausschliesslich per coeliotomiam ausgeführt; jetzt operieren wir dieselben per vaginam. Auf dem internationalen Kongress in Rom hat Preobrajenski über 8 Fälle berichtet, die in unserer Klinik radikal per vaginam operiert wurden; in den meisten Fällen konnte man konservativ verfahren, indem die Tube erhalten wurde. Sind aber diese Prinzipien auch in dem Falle, wo die Schwangerschaft weit die erste Hälfte überschritten hat, anwendbar? Stellen die letzteren nicht Sonderheiten vor? Diese Frage, die im Vortrag unbeachtet blieb, möchte ich jetzt besprechen.

Olshausen und andere vom Vortr. zitierte Autoren glauben, dass operiert werden muss, wenn die Schwangerschaft den 5. Monat erreicht hat. Für mich ist dies unverständlich. Das Ei geht öfter zugrunde in frühester Entwicklungsperiode; falls es die Hälfte der Schwangerschaft überschritten hat, so sind die Chancen der Unterbrechung geringer, und hier muss auch das Leben des Kindes in Frage kommen. Ich wäre geneigt, diese Frage im positiven Sinne zu entscheiden, falls keine besonderen Indikationen zur sofortigen Unterbrechung der Schwangerschaft vorhanden, und in der Tat, weshalb sollte man den richtigen Termin nicht abwarten, wenn die Mutter sich wohl fühlt und keine Anzeichen der drohenden Ruptur vorhanden sind. Die Kinder, welche sich ausserhalb der Gebärmutter entwickelt haben, sind häufig vollständig lebensfähig, sogar Monstrositäten, und ausserdem ist ein Pes varus doch auch keine Indikation, das Leben des Kindes zu opfern.

Ich glaube, dass spätere Stadien ektopischer Schwangerschaften in Kliniken gehören, wo sie scharf beobachtet werden und wo in jedem Moment die Operation ausgeführt werden kann. Die Frage über die Notwendigkeit der Operation auf Grund anderer Angaben als direkte Beobachtung ist nicht immer richtig. Die Dauer der Schwangerschaft ist nicht immer mit notwendiger Sicherheit festzustellen, auch in unserem Falle war die Anamnese nicht genau, und die Patientin blieb unter Beobachtung.

In der Beurteilung der Indikationen zur Operation sich auf die Statistik zu stützen, ist falsch. In unserem Falle konnte man nach der Operation

durch anatomische Untersuchung des Präparates nicht feststellen, welche Form von ektopischer Schwangerschaft wir vor uns hatten. Eines kann ich bestimmt behaupten, dass hier keine intraligamentäre Entwicklung vorlag, da am Rande des Uterus ein Teil des Ligamentum latum vorhanden war, das Ligamentum ovarico-pelvicum intakt blieb und schliesslich die Placenta teilweise in der Region der Fossa iliaca an das Ligamentum latum angewachsen war.

Hierbei muss ich bemerken, dass ich die Anschauung des Vortr. über nekrotische Veränderungen im Fruchtbehälter gar nicht teilen kann. Nach meiner Meinung waren dieselben nicht vorhanden; wo und in welcher Weise wurden sie denn konstatiert?

Kiparski: Die oberste Schicht des Sackes stellte entzündliche Granulationen vor; unter denselben lag die zweite Schicht, die nekrotisch war; sie war homogen und liess sich durch Hämatoxylin nicht färben. Möglich, dass es eine fibrinöse Schicht war.

v. Ott: Die letzte Vermutung scheint auch die richtige zu sein. Auf Grund der Unfärbbarkeit, und dabei nur durch Hämatoxylin, kann man nicht behaupten, dass Nekrose vorhanden war. Diesen Angaben, die doch sehr wichtig sind, müsste man mehr Aufmerksamkeit schenken.

Noch einige Worte über Hämostase. Es wurden schon einige Meinungen ausgesprochen, die ich vollständig teile. Die Nachgeburt muss schon aus dem Grund entfernt werden, weil es leichter ist, gegen die Blutung während der Operation zu kämpfen, als gegen Nachblutungen Ich ziehe es immer vor, mit einem offenen Feinde zu kämpfen, und hätte auch von einer Darmresektion nicht Abstand genommen. Ich halte es für weniger riskiert, als die Zurücklassung der Placenta.

Kiparski: Der Fall von Rein ist ihm bekannt. Dort war wirklich intraligamentäre Lage, was jedoch im vorgetragenen Falle nicht vorhanden war, so dass die Fälle nicht analog sind. Was den Wert von statistischen Angaben für die Operation betrifft, so werden aus ihnen gewisse Schlüsse gezogen. Der oben zitierte Autor kommt auf Grund der Bearbeitung statistischer Angaben zum Schluss, dass die beste Zeit zur Operation die 31. Woche sei.

Fenomenow: Indem ich mich für die Notwendigkeit der Entfernung des Mutterkuchens ausspreche, will ich noch folgende Bemerkung hinzufügen: Die Zurücklassung des placentaren Gewebes kann zur Entstehung einer bösartigen Geschwulst führen, und das dürfen wir nicht ignorieren.

Vorsitzender v. Ott dankte zum Schluss der Diskussion dem Vortr. für seine Mitteilung.

II.

Referate

aus

geburtshülflich-gynäkologischen Gesellschaften.

Referent: Ph. Jung-Greifswald.

I. Geburtshülfliche Gesellschaft in Hamburg.

Sitzung vom 24. Mai 1904.

Rose zeigt 1. kirschgrosses, höckeriges, gestieltes Adenom aus der Hinterwand des Rektum, das Rückenschmerzen und Blutungen veranlasst hatte. Exstirpation.

2. Doppelseitige cystische Ovarialtumoren, kompliziert mit Tubarabort und Hämatocele.

Seeligmann berichtet über Myom des Uterus bei gleichzeitigem Rektumcarcinom. Exstirpation des Rektums und supravaginale Amputation des myomatösen Uterus auf kombiniertem abdomino-vaginalem Wege.

Sitzung vom 7. Juni 1904.

Seeligmann zeigt Uterus, wegen Portiocarcinom vaginal exstirpiert. Früher gemachte Vaginifixur erschwerte diese Operation nicht besonders.

Diskussion: Lomer, Seeligmann.

Rose: Eklampsie in der Schwangerschaft. Bericht über 3 Fälle aus dem 6., 8. und 10. Monat. Zweimal spontane Geburt, einmal Wendung und Extraktion. R. behandelt mit Einpackungen, Pilocarpin, Chloralhydrat, eventuell Morphium. R. ist für möglichst konservative Behandlung, nur bei Verschlechterung des Befindens Metreurynter, eventuell vaginaler Kaiserschnitt, nicht aber Bossi.

Diskussion: Deseniss, Staude, Seifert, Lomer, Falk, Grube, Rose.

II. Geburtshülflich-gynäkologische Sektion der 72. Jahresversammlung der Britischen medizinischen Gesellschaft.

Oxford, 26.—29. Juli 1904.

I. Thema: Behandlung der accidentellen Hämorrhagie in der Schwangerschaft.

Macan fasst seine längeren Ausführungen folgendermassen zusammen:

Alle nicht auf besonderen Erkrankungen beruhenden accidentellen Hämorrhagien haben eine natürliche Neigung zum Stillstand, beginnen oft intern und werden dann erst nach der Geburt diagnostiziert. Oft ist die Ursache Tiefsitz der Placenta, oft macht auch Ruptur des zirkulären Placentarsinus ähnliche Symptome.

In den schlimmsten Fällen muss man sofort die Geburt vollenden, wozu abdominale oder vaginale Sectio caesarea dem Accouchement forcé vorzuziehen ist. In weniger schweren Fällen kann zunächst vaginale Tamponade versucht werden. Die Wehen stillen die Blutung nur zeitweise, in den Wehenpausen blutet es weiter. Blasensprung vermindert den intrauterinen Druck und begünstigt daher die Blutung. Es sollen daher die Eihäute nicht künstlich gesprengt werden. Die Vollendung der Geburt bei noch nicht völlig erweiterter Cervix ist gefährlich. Besser ist die Scheidentamponade.

Diskussion: Galabin, Kerr, Byers, Campbell, Nicholson, Champneys, Smith, Ross, Macan.

II. Thema: Ursachen und Behandlung des sogenannten Ovarialschmerzes.

Herman fasst seine Schlüsse folgendermassen zusammen: Es gibt keine Erkrankung eines frei beweglichen Ovarium, die dauernd Schmerzen verursacht. Der sogenannte chronische Ovarialschmerz beruht entweder auf Reflexwirkung, oder auf neurasthenischer Basis. Er ist nicht durch Entfernung der Ovarien heilbar. Er verschwindet nur, wenn er mit der Menstruation zusammenhängt, bei deren Cessieren im Klimakterium.

Diskussion: Jessett, Snow, Boyd, Mc. Lean, Smith, Lockyers, Parsons, Rabagliati, Fothergill, Hellier, Byers, Forbes-Ross, Edge, Macan, Herman.

Olshausen: Derzeitiger Stand der Carcinombehandlung in Deutschland. O. vertritt seinen bekannten Standpunkt der Bevorzugung der vaginalen Operation bei Uteruscarcinom, ausgenommen die Fälle, in denen der Ureter umwachsen ist.

Diskussion: Macan, Helme, Forbes-Ross, Edge, Scharlieb, Olshausen.

Kennedy: Behandlung von Geburtslähmungen durch Naht des V. und VI. Cervicalnerven.

Bericht über 4 Fälle mit günstigem Erfolg. Genaue Beschreibung der Operation, der Lokalisation, der Verletzung und des passenden Alters für die Operation.

Diskussion: Harris, Dempsey, Campbell, Kennedy.

Darling: Grosses Fibromyom des rechten Ovarium von 22½ Pfund Gewicht. Laparotomie. Exitus. (Kasuistische Mitteilung.)

III. Gynäkologische Gesellschaft zu Chicago.

Sitzung vom 20. Mai 1904.

Bacon: Vaginaler Kaiserschnitt als Ersatz der Einleitung der Geburt bei drohender Eklampsie oder Nephritis. (Erschien ausführlich im Am. Journ. of Obst. Oktober 1904. S. 488.)

Diskussion: Lewis, Holmes, Kolischer, Reed, Bange, Webster, De Lee, Frankenthal, Ries, Paddock, Bacon.

Taussig: Pathologische und klinische Charakteristika der Hämatommole und ihre Beziehungen zum Hydramnion. (Erschien ausführlich im Am. Journ. of Obst. Oktober 1904. S. 456.)

Diskussion: Webster, De Lee, Ries, Taussig.

Harris zeigte ein stieltorquiertes Ovarialsarkom von einem 22 Monate alten Mädchen. Laparotomie. Heilung.

Newton berichtet einen Fall von grosser Ovarialcyste von 90 Pfund Gewicht von einer 45jährigen Patientin. Operation. Heilung. (Kasuistische Mitteilungen.)

Sitzung vom 28. Juni 1904.

Pierce: Seltene Form von Vaginalcyste. (Erschien ausführlich im Am. Journ. of Obst. Oktober 1904. S. 507.)

Pozzi: Papilläre Ovarialcysten, ihre Prognose und Behandlung. (Erschien ausführlich im Am. Journ. of Obst. Oktober 1904. S. 433.)

Es folgte dann eine Diskussion über die Gynäkologie vom Standpunkt der übrigen Medizin aus, an der sich beteiligten: Billings, Church, Henrotin, Patrick. (Zu kurzem Referat ungeeignet.)

III.

Geburtshülflich-gynäkologische Mitteilungen aus anderen Gesellschaften und Vereinen.

Referent: Ph. Jung-Greifswald.

I. Medizinische Gesellschaft in Giessen.

7. Juni 1904. Vagedes: Fall von Struma ovarii. Bei 26jähriger I para wurde der kindskopfgrosse Tumor entfernt, der aus solidem Gewebe mit Cysten von Erbsen- bis Taubeneigrösse bestand. Mikroskopisch: Typisches Schilddrüsengewebe. V. fasst die Geschwulst als ein Teratom auf.

II. Ärztlicher Verein in Nürnberg.

2. Juni 1904. Merkel zeigt 1. 3 Myome, durch Operation gewonnen, die alle drei durch Einklemmung zu akuter Harnverhaltung geführt hatten. 2. Uterus mit Corpuscarcinom.

Merkel wendet sich dann gegen K. Hegar, indem er die Notwendigkeit einer sofortigen Dammnaht betont.

III. Unterelsässischer Ärzte-Verein in Strassburg.

31. Mai 1904. Steidl: Myom und Graviditāt. St. bespricht an der Hand dieser Präparate aus der Strassburger Klinik die Indikationsstellung, die wegen der Opferung des Kindes oft sehr schwierig sein kann. Man muss von Fall zu Fall entscheiden und bedenken, dass die Myome event. spontan sich nach oben zurückziehen oder auch erweichen können, während andererseits bei der Geburt erneute Komplikationen drohen. In drei Fällen wurde supravaginale Amputation des Uterus gemacht worden.

H. W. Freund: 1. Malignes Chorionepitheliom. Fr. gibt an der Hand zweier eigenen Fälle, von denen einer 9 Jahre rezidivfrei ist, eine Übersicht über die Lehre von dieser Geschwulst; er glaubt, dass ein Teil dieser Tumoren Endotheliome seien;

2. primäres Urethralcarcinom;

3. Fall von Eierstocksschwangerschaft.

(Kasuistische Mitteilungen.)

IV. Medizinisch-pharmazeutischer Bezirksverein in Bern.

14. Juni 1904. Courant berichtet 1. über 20 von ihm histologisch untersuchte Uteruspolypen. 3 Fälle sind besonders bemerkenswert a) 2 mal fand sich beginnende carcinomatöse Degeneration eines anscheinend ganz gutartigen Schleimpolypen; b) ein stecknadelkopfgrosser Polyp mit tuberkulöser Infektion. Später fand sich bei der Pat. Tuben- und Ovarialtuberkulose, sowie Herde in der Nebenniere. Corpus uteri frei von tuberkulösen Veränderungen. C. macht auf den diagnostischen Wert seiner Untersuchungen aufmerksam und empfiehlt sorgfältige Entfernung aller Uteruspolypen.

2. Varicocele parovarialis superior, welche starke Dysmenorrhoe im Gefolge hatte. Nach Exstirpation des Ovarium Heilung, auch der Dysmenorrhoe.

Starke Entwicklung der varicösen Venen im Hilus ovarii.

Literatur-Verzeichnis.

I. Geburtshülfe.

Allgemeines.

Bergmann, Geschichte der Medizin. Beitrag zur Geschichte der Gebärmuttermolen. Deutsche med. Wochenschr. No. 46.

Dahlmann, Sollen wir die Bezeichnung Hebamme beibehalten? Centralbl f. Gyn. No. 42.

Runge, M., Hebammenlehrbuch. Centralbl. f. Gyn. No. 44.

Strassmann, P., Über Sterilität. Die Deutsche Klinik. Bd. IX. Heft 132 bis 133.

Abortus. — Geburtshülfliche Operationen. — Operationen im Wochenbett.

Bacon, *C. S.*, Vaginal cesarean section as a substitute for induction of labor in cases of threatened eclampsia or of Bright's disease. The Amer. Journ. of Obst. Oktober.

Cumston, *Ch. G.*, Suppurating cyst of left ovary during pregnancy; miscarriage laparotomy death. The Amer. Journ. of Obst. Oktober.

Döderlein, *A.*, Weitere Erfahrungen und Verbesserungen der subkutanen Hebotomie. Centralbl. f. Gyn. No. 42.

Ehrlich, *B.*, Zur schnellen Erweiterung des Muttermundes nach Bossi auf Grund von 30 weiteren Fällen. Arch. f. Gyn. 73. Bd. 3. H.

d'Erchia, *F.*, Die Behandlung des unvollständigen Abortes. Centralbl. f. Gyn. No. 40.

Heller, *Gg.*, Über künstliche Frühgeburt bei engem Becken mittelst des Bossischen Dilatationsverfahrens und daran sich anschliessender Metreuryse. Arch. f. Gyn. 73. Bd. 3. H.

v. Herff, *O.*, Über die Opferung des lebenden Kindes zu Gunsten der Mutter. Münch. med. Wochenschr. No. 44.

Koppe, *O.*, Digitale Cervixdilatation. Centralbl. f. Gyn. No. 45.

v. Leuwen, *Th.*, Opération césarienne répéteé. Ann. de Gyn. et d'obstétrique. Oktober.

Martin, *A.*, Die Rückenmarksanästhesie bei Gebärenden. Münch. med. Wochenschr. No. 41.

Wanner, Zwei Kaiserschnitte bei Eklampsie. Centralbl. f. Gyn. No. 45.

v. Wenczel, *Th.*, Sechsundzwanzig Zangenoperationen bei hochstehendem Kopfe. Arch. f. Gyn. 73. Bd. 3. H.

Wormser, *E.*, Über die Verwendung der Gummihandschuhe bei der manuellen Placentarlösung, nebst Bemerkungen über die Ursachen der Retentio. placentae. Deutsche med. Wochenschr. No. 44 u. 45. 3. Nov.

Physiologie und Pathologie der Schwangerschaft, der Geburt und des Wochenbettes.

Arneth, *T.*, Die Leukozytose in der Schwangerschaft, während und nach der Geburt, und die Leukozytose der Neugeborenen. Arch. f. Gyn. 74. Bd. 1. H.

Birnbaum, *R.*, Akute, hochgradige Harnverhaltung bei einer Schwangeren als tabisches Frühsymptom. Deutsche med. Wochenschr. No. 43. 20. Oktober.

Bröse, *P.*, Über die künstliche Eiterung nach der Methode Fochiers bei pyämischen Prozessen. Deutsche med. Wochenschr. 27. Oktober No. 44.

Burckhard, *G.*, Ist eine innere und äussere Überwanderung des Eies möglich? Zeitschr. f. Geb. u. Gyn. 52. Bd.

Caruso, *F.*, Über Urämie in der Schwangerschaft. Samml. klin. Vortr No. 378. August.

Ekstein, *E.*, Die erste Spontanruptur des graviden Uterus im Bereiche der alten Kaiserschnittnarbe nach querem Fundalschnitt nach Fritsch. Centralbl. f. Gyn. No. 44.

d'Erchia, *F.*, Über den Gefrierpunkt des mütterlichen und fötalen Blutes, sowie der Amnionflüssigkeit. Centralbl. f. Gyn. No. 42.

Glitsch, *R.*, Fortschritte in der Behandlung der Eklampsie. Deutsche med. Wochenschr. No. 41.

Henkel, *M.*, Über Lumbalpunktion bei Eklampsie. Centralbl. f. Gyn. No. 45.

Hitschmann, *F.*, Die Deportation der Zotten und ihre Bedeutung. Zeitschr. f. Geb. u. Gyn. 53. Bd. 1. H.

Hochstetter, Th., Über die Dauer der Schwangerschaft. Arch. f. Gyn. 73. Bd. 3. H.

Hoennicke, E., Zur Theorie der Osteomalacie. Zugleich zur Lehre von den Krankheiten der Schilddrüse. Berl. klin. Wochenschr. No. 44.

Hoffmann, Aronsonsches Antistreptokokkenserum bei puerperaler Sepsis. Deutsche med. Wochenschr. No. 46.

v. Jaworski, J., Über die Bedeutung der subkutanen Injektionen von Serum arteficiale bei der Puerperalinfektion. Centralbl. f. Gyn. No. 45.

Jolly, R., Über akutes Ödem der Portio vaginalis in der Schwangerschaft. Zeitschr. f. Geb. u. Gyn. 52. Bd.

Ivanoff, N., De l'étiologie de la prophylaxie et du traitement des ruptures de l'utérus pendant l'accouchement (suite et fin). Ann. de Gyn. et d'obstétrique. Oktober.

Kleinwächter, L., Eine kurze Randbemerkung zu B. Krönigs: Über Lumbalpunktion bei Eklampsie. Centralbl. f. Gyn. No. 45.

Kraus, E., Die Tuberkulose des graviden und puerperalen Uterus. Zeitschr. f. Geb. u. Gyn. 52. Bd.

Kroemer, Die Prophylaxe der Wochenbettsmorbidität an der Giessener Entbindungsanstalt. Antwort auf den Aufsatz von Sigwart: Moderne Bestrebungen der Prophylaxe des Puerperalfiebers. Centralbl. f. Gyn. No. 45.

Moritz, Inoperables Mastdarmcarcinom als Geburtshindernis. Münch. med. Wochenschr. No. 44.

Peham, H., Über Serumbehandlung bei Puerperalfieber. Arch. f. Gyn. 74. Bd. 1. H.

Richter, A., Thrombose und Embolie im Wochenbett, sowie die auf derselben Grundlage beruhenden Lungenerkrankungen der Wöchnerinnen. Arch. f. Gyn. 74. Bd. 1. H.

Schmidlechner, C., Übergang der Toxine von der Mutter auf die Frucht. Zeitschr. f. Geb. u. Gyn. 52. Bd.

Sellheim, H., Die mechanische Begründung der Haltungsveränderungen und Stellungsdrehungen des Kindes unter der Geburt. Centralbl. f. Gyn. No. 43.

Sigwart, W., Moderne Bestrebungen der Prophylaxe des Puerperalfiebers. Centralbl. f. Gyn. No. 41.

Sippel, A., Die Nephrotomie bei Anurie Eklamptischer. Centralbl. f. Gyn. No. 45.

Taussig, T. J., The hematom-mole its clinical and pathological characteristics and relation to early hydramnios. The Amer. Journ. of Obst. Okt.

Wallart, J., Über die Ovarialveränderungen bei Blasenmole und bei normaler Schwangerschaft. Zeitschr. f. Geb. u. Gyn. 53. Bd. 1. H.

Williams, J. W., Intrapelvic hematoma following labor not associated with lesions of the uterus. The Amer. Journ. of Obst. Oktober.

Fötus. — Neugeborenes.

Call, E. L., An epidemic pemphigus neonatorum. The Amer. Journ. of Obst. Oktober.

Ernst, Zur Verhütung der Blennorrhoea neonatorum nach Credé. Centralbl. f. Gyn. No. 41.

Gessner, W., Über die paraportale Resorption bei Neugeborenen während der ersten Lebenstage. Münch. med. Wochenschr. No. 44. 1. Nov.

Hardouin, P., Etudes sur les kystes séreuses congénitaux de l'aisselle. Arch. prov. de chir. No. 8. 1. August.

Mayer, A., Ein Milchflaschenhalter. Münch. med. Wochenschr. No. 42.

Ektopische Schwangerschaft.

Bosse, P., Über interstitielle Gravidität. Zeitschr. f. Geb. u. Gyn. 52. Bd.

Brothers, A., Some thoughts concerning two recent cases of ectopic gestation. Med. Record. 1. Oktober.

Haultain, F. W. N., A case of lithopaedion 41 years in the abdominal cavity. The Journ. of Obst. and Gyn. of the Brit. Emp. Oktober.

Hitschmann, F., Tubargravidität bei gleichzeitig bestehender akuter, eitriger Entzündung der Tube. Zeitschr. f. Geb. u. Gyn. 53. Bd. 1. H.

Potocki, J., und *Bender, X.*, Grossesse extra-utérine rompue au 6.—7. mois sans accidents graves. Grossesse abdominale secondaire avec mort et retention du foetus à un au milieu des anses intestinales. Opération 10 mois après le début de la grossesse guérison. Ann. de Gyn. et d'Obst. Oktober.

II. Gynäkologie.

Allgemeines.

Bullock, W. R., Peculier nervous symptoms following operation. Med. Record. 1. Oktober.

Delbet, P., Remarques sur l'organisation d'une salle d'opérations. Arch. prov. de Chir. No. 8. 1. August.

Lachs, J., Gynäkologisches von Aretaios Sammlung klinischer Vorträge. No. 381. Oktober.

Pollitzer, K., Kreuzschmerz und Dysurie bei kranken Frauen. Wiener klin. Rundschau. No. 43.

Toff, E., Einige Bemerkungen über die Anwendung des Yohimbin (Spiegel). Deutsche med. Wochenschr. No. 43.

Uterus und Operationen an demselben.

Cronbach, E., Zur Behandlung des Vaginal- und Uteruskatarrhs mit Rheol-Hefepräparaten. Centralbl. f. Gyn. No. 45.

Czerwenka, K., Ist die Peritonealnaht nach vaginaler Totalexstirpation des Uterus überflüssig? Arch. f. Gyn. 74. Bd. 1. H.

Essen-Möller, E., Beitrag zur Kenntnis von der Hämatometra im Nebenhorn. Nordisk med. Arkiv. Bd. 37.

Henkel, M., Beitrag zur konservativen Myomchirurgie. Zeitschr. f. Geb. u. Gyn. 52. Bd.

Kossmann, R., Paralyse des nicht schwangeren Uterus. Centralbl. f. Gyn. No. 44.

Krukenberg, R., Über die Diagnose des malignen Chorionepithelioms nach Blasenmole nebst Mitteilung eines neuen Falles. Zeitschr. f. Geb. u. Gyn. 53. Bd. 1. H.

Meyer, J. G. V., Über Adenomyoma uteri. Zeitschr. f. Geb. u. Gyn. 53. Bd. 1. H.

Nebesky, O., Über das gleichzeitige Vorkommen von Sarkom und Carcinom im Uterus. Arch. f. Gyn. 73. Bd. 3. H.

Pollak, E., Beitrag zur Kenntnis der Hypoplasia uteri. Wiener klin. Rundsch. 23. Oktober. No. 43.

de Rouville und *Martin, S.*, Les ligatures artérielles dans le cancer inopérable de l'utérus. Arch. prov. de Chir. No. 10.

Waldstein, E., Zur Berechnung des absoluten Heilungsprozentes in der Carcinomstatistik. Centralbl. f. Gyn. No. 43.

Wilson, Th., Cancer of the body of the uterus. The Journ. of Obst. and Gyn. of the Brit. Emp. Oktober.

Witte, E., Die Rückbildung und Heilung der Myome durch Faradisation. Deutsche med. Wochenschr. No. 45. 3. Nov.

Zacharias, P., Eine seltene Form des Cervixmyoms. Zeitschr. f. Geb. u. Gyn. LIII. Bd. 1. H.

Ovarien. — Tuben. — Ligamente.

Basso, G. L., Beitrag zur Kenntnis der gutartigen bindegewebigen Neubildungen des Ovariums, insbesondere der Myome. Archiv f. Gyn. 74. Bd. 1. H.

Celler, *H. L.*, Report of two cases of tuberculosis of the ovary. The Am. Journ. of Obst. Oktober.

Dirmoser, *E.*, Über eitrige Adnexerkrankungen infolge von Typhus abdominalis. Centralbl. f. Gyn. No. 40.

Doran, *A.*, A table of over fifty complete cases of primary cancer of the fallopian tube. The Journ. of Obst. and Gyn. of the Brit. Emp. Oktober.

Hoehne, *O.*, Zur Frage der Entstehung intramuskulärer Abzweigungen des Tubenlumens. Archiv f. Gyn. 74. Bd. I. H.

Koblanck, *A.*, Über entzündliche Erkrankungen der Eileiter. Die deutsche Klinik. Bd. 9. H. 132—133.

Derselbe, Erkennung und Behandlung der Eierstockskrankheiten. Die deutsche Klinik. Bd. 9. H. 132—133.

Opitz, *E.*, Beitrag zur Mechanik des Tubenverschlusses. Zeitschr. f. Geb. u. Gyn. 52. Bd.

Orthmann, *E. G.*, Über Embryoma tubae. Zeitschr. f. Geb. u. Gyn. 53. Bd. 1. Heft.

Pozzi, *S.*, Papillary cysts and papillary tumors of the ovaries with a consideration of the prognosis and treatment. The Am. Journ. of Obst. Oktober.

Schooler, *L.*, An unusual ovarian condition. The Am. Journ. of the med. Sciences. Oktober.

Thorn, *W.*, Die Durchgängigkeit der Tuben für in den Uterus injizierte Flüssigkeiten unter spezieller Berücksichtigung experimenteller Versuche an der Lebenden. Centralbl. f. Gyn. No. 38.

Vulva. — Scheide. — Damm. — Beckenbindegewebe.

Acconci, *G.*, Perivaginite phlegmoneuse disséquante. Revue de Gyn. et de chir. abdominale. 10. Oktober.

Pierie, *F. E.*, A rare form of vaginal cyst. The Amer. Journ. of Obst. Oktober.

Pollak, *E.*, Die Scheidencysten in ihrer Beziehung zum Gärtnerschen Gange. Zeitschr. f. Geb. u. Gyn. 52. Bd.

v. Rosthorn, *A.*, Über die Erkrankungen des Beckenbindegewebes bei der Frau. Die deutsche Klinik. Bd. 9. H. 132—133.

Saks, *J.*, Ein Beitrag zu den Verletzungen der weiblichen Geschlechtsorgane sub coitu. Centralbl. f. Gyn. No. 38.

Schmidtlechner, *C.*, Carcinoma clitoridis. Arch. f. Gyn. 74. Bd. 1. H.

Derselbe, Perithelioma labii maioris. Arch. f. Gyn. 74. Bd. 1. H.

Derselbe, Ulcus vulvae rodens Virchow. Arch. f. Gyn. 74. Bd. 1. H.

Welt-Kahels, *S.*, Vulvovaginitis in little girls. A clinical study of 190 cases. New York med. Journ. and Phil. med. Journ. 15. u. 22. Oktober.

Bauchhöhle. — Bauchschnitt. — Scheidenbauchschnitt.

Gaugele, *K.*, Über Netzechinococcus. Münch. med. Wochenschr. No. 41.

Kraus, *E.*, Über den suprasymphysären Kreuzschnitt nach Küstner. Zeitschr. f. Geb. u. Gyn. 52. Bd.

Michel, *F.*, Lipome des Bauches. Centralbl. f. Gyn. No. 41. 15. Oktober.

Roos, *E.*, Zur Kasuistik des Ileus. Deutsche med. Wochenschr. No. 41.

Sturmer, *A. J.*, Enlargement of the spleen simulating a pelvic growth: Splenectomy. The Journ. of Obst. and Gyn. of the Brit. Emp. Oktober.

Tumsperger, Über einen Fall von Ileus, geheilt durch subkutane Injektionen von Atropin. Deutsche Praxis. 15. Oktober.

Vertes, *O.*, Über den suprasymphysären Querschnitt. Centralbl. f. Gyn. No. 38.

Harnorgane. — Fisteln.

Wright, *A. B.*, A vesical calculus of unusual size. New York med. Journ. and Phil. med. Journ. 22. Oktober.

Darm. — Hernien.

Brodnitz, Die Behandlung der Hernien mit Alkoholinjektionen. Münch. med. Wochenschr. No. 41.

Lietlein, *V.*, Über die Behandlung des akuten perityphlitischen Anfalles mit besonderer Berücksichtigung der Frühoperation. Prag. med. Wochenschr. No. 42.

Riedel, *H.*, Die Erfolge der Radikaloperation bei Cruralhernien nach der Methode von Salzer. Wien. klin. Wochenschr. No. 40.

Stremmel, *S. C.*, When to operate for appendicitis. New York med. Journ. 15. Oktober.

Tapie, *J.*, De l'étranglement dans la hernie de l'appendice. Arch. provinc. de Chir. No. 8. 1. August.

Missbildungen.

Patton, *Ch. L.*, A case of malformation of the internal genitals with the reproductive gland in the labia majora. The Amer. Journ. of Obst. Oktober.

Narkose. — Anti- und Asepsis.

Glitsch, *R.*, Zur Pathogenese der Narkosenlähmung. Münch. med. Wochenschrift. No. 42.

Stolz, *M.*, Die Spinalanalgesie mit besonderer Berücksichtigung ihrer Verwendung in der Gynäkologie und Geburtshülfe. Arch. f. Gyn. 73. Bd. 3. Heft.

Technisches. — Akiurgie.

Henkel, *M.*, Ein neues, sich selbst haltendes Speculum zur Anwendung in der kleinen Gynäkologie. Münch. med. Wochenschr. No. 41.

Verantwortlicher Redakteur: A. Martin in Greifswald.

Sach-Register.

Die **fett** gedruckten Zahlen bezeichnen Original-Artikel.
Bz. = Buchanzeige. P. = Personalien.

A.

Abdominale und vaginale Operationen. 308 (Bz.).
Abort, Pathologie des habituellen und inkompleten. 1179.
— Indikationen und Behandlung des. 1180.
— Behandlung des. 121.
— Uterusexstirpation wegen Sepsis nach versuchtem kriminellem. 110.
Abortivei. 1294.
Abscès de fixation, Behandlung der puerperalen Sepsis mit. 106.
Achsenzugzange, modifizierte. 1041.
Adenom an der Hinterwand des Rektum. 1299.
Adenomyom der weiblichen Genitalien. 429.
Adenomyoma malignum uteri. 428, 1176, 1177, 1294.
Adnexe, Pathologie und Therapie der Tuberkulose der. 848.
Adnexerkrankungen, Appendicitis bei. 301.
Adnextumoren, Behandlung gonorrhoischer. 132.
Adrenalin in der Gynäkologie. 426, 1173.
Aether als geburtshülfliches Narkotikum. 1143.
Alexander-Adamssche Operation bei Retrodeviationen des Uterus. 129.
Alkohol in der Bauchhöhle als Antiseptikum und Stimulans. 301.
Ammen, Wahl der. 858.
Amniotische Verwachsungen. 133.
— Fötale Selbstamputation durch. 866.
Angiomyofibroma uteri. 286.
Antistreptokokkenserum, Behandlung des Puerperalfiebers mit. 109, 303.
Antitoxin, Uebergang des von der Mutter auf das Kind. 1039, 1046.
Anus praeternaturalis, Anlegung eines wegen Ileus. 431.
Appendicitis mit gynäkologischen Affektionen. 432.
— bei Adnexerkrankungen. 301.
— während Schwangerschaft, Geburt und Wochenbett. 134 (Bz.).
— vorgetäuscht durch Entzündung eines Meckelschen Divertikels. 1184.
Ascaris lumbricoides als Ursache von Wochenbettfieber. 419.
Ascites, fötaler als Geburtshindernis. 1184.
Asepsis in der Geburtshülfe. 1180.
Aseptische Kautelen auf dem Gebiete der gynäkologischen Laparotomie. 1030.
Atlas, ein neu erschienener. 1060.
Ausstellung einer Sammlung historischer Abbildungen aus dem 15. Jahrhundert über Schwangerschaft, Geburt und Wochenbett. 878

B.

Ballon von Champetier de Ribes. 416.
— Desinfektion des mit Formoldampf. 411.
Balneotherapie bei Frauenkrankheiten. 1040.
Bandlscher Ring, isolierte Kontraktur des. 103.
Bauchbrüche, Naht bei. 1149.
Bauchdeckennaht. 427, 1176.
Bauchgeschwülste, Diagnostik der. 304 (Bz.).
Bauchhernien, Verhütung postoperativer. 1178.
Bauchhöhle, Entfernung einer knöchernen Häkelnadel von 5 Zoll Länge aus der. 1178.
Bauchhöhlenschwangerschaft, primäre. 270, **1257**.
Bauchoperationen, Blutung und Shock nach. 1183.
Bauchpresse, Indikation zur Ausschaltung der während der Geburt. **468**.
Bauchwand, Emphysem der nach Laparotomie. 137 (Bz.).
— Desmoide Geschwülste der. 416.
Bauchwundeneiterung infolge eines Furunkels. 430.
Becken, Anomalien des. 1045.
— Sagittalschnitt durch ein. 1041.
— Geburt bei Fraktur-B. 1187.
Becken, enges, Leitung der Geburt bei. 851.
Beckenbindegewebe, Cylindrom des. 422.

Beckeneingangsdurchmesser, Methode, den geraden B. mittelst einer Skala von Winkelhebeln unmittelbar zu messen. **441.**
Beckeneiterungen. 1285.
Beckenendlage, Anwendung der Kopfzange bei. **823.**
Beckenerkrankungen, konservative Lokalbehandlung bei. 1182.
Beckenganglien, teilweise Exstirpation der bei abdominaler Hysterektomie. 857.
Beckenhöhle, Abdeckung der kleinen von der Bauchhöhle durch einen Fascien-Peritoneallappen. 428.
Beckenknochen, Entwicklung der beim Fötus. 111.
Beckenmesser. 430.
Beckenmessung, Einheitlichkeit der. 1182.
— mit einem neuen Pelvimeter. 1053.
Beleuchtungsvorrichtung, elektrische für Operationssäle. 428.
Bericht über die geburtshülfliche und die gynäkologische Klinik in Helsingfors. 114.
— aus der Königlichen Entbindungsanstalt zu Kopenhagen. 417.
— über die im Jahre 1902 im Spitale „Philanthropie" ausgeführten gynäkologischen Operationen. 863.
Blase s. Harnblase.
Blasenmole. 1050.
— mit interstitieller Schwangerschaft. 426.
— Incarceration cystisch entarteter Ovarien bei. **359.**
Blut, vergleichende Untersuchungen des im Wochenbett. 1037.
Blutung, Behandlung der accidentellen in der Schwangerschaft. 1300.
Blutungen post partum, Ursachen und Behandlung der. 859.
Brustdrüse, Lipom der. 857.
Brustdrüsenkrebs und Portiometastase bei Schwangerschaft. 420.

C.

Celluloidringe, Formung der. 429.
Chloroform, Rolle des bei plötzlichem Tod während einer Operation. 106.
Chlorzinkätzung, Uterussequester nach. 1185.
Cholestearinkrystalle, Fremdkörper-Riesenzellen um. 1158.
Chorioepithelioma malignum. 302, 427, 429, 1185, 1186, 1302.
— Histogenese und Pathogenese des. 137.
Clitoris, Carcinom der. 136 (Bz.), 800.
— Syphilitischer Schanker der. 859.
Corpus luteum, Funktion des. 130, 1048, 1049, 1165.
— Pathologie des. **76, 148.**
Couveuse-Kinder. 853.
Curettage, tödliche Peritonitis. nach 301.
Cyste, parovarielle intraligamentäre. 1294.
Cystitis ulcerosa mit aszendierender Pyelonephritis. 883.
Cystocele, abdominelle Blasenverlagerung der bei. **1124.**
Cystoskopie des Gynäkologen. 900 (Bz.).
— Kasuistische Mitteilungen aus dem Gebiete der. 882.

D.

Dammriss, Behandlung des frischen. 132.
— Naht bei. 1059.
— Sofortige Naht bei. 1182.
— Sekundäre Naht bei. 1145.
— Legung von Suturen vor dem. 1182.
Damm- u. Scheidenverletzungen, Mechanismus und Behandlung frischer. **167,** 120.
Darm, gangränöses Stück des. 429.
Darmkrebs. 1041.
Dermoidcysten. 1293.
— im Douglas. 293.
— Schilddrüsengewebe in der Wand von. 1148.
Desinfektion, Hände-D. 241, 246, 1176.
Desmoide Geschwülste der Bauchdecken. 416.
Dilatation, Technik der mechanischen und ihre Erfolge bei der Eklampsiebehandlung. **835, 951.**
— Modell eines Uterus-Dilatators. 1041.
— Gefahren der Bonnaireschen. 852.
— nach Bossi. 112, 1189.
Douglas, Dermoid im. 293.
Drillingsplacenta, zweieiige. 274.
Druckempfindungen, Lokalisation der von den einzelnen Genitalabschnitten erregbaren. 1053.
Ductus choledochus, Verschluss des bei Neugeborenen. 853.
Ductus omphalo-entericus persistens. 102.
Duodenalverschluss bei einem Säugling. 1163.

E.

Ecarteur uterin Tarniers. 113.
Ehegonorrhoe. 1050.
Ei, Abortivei. 1294.
— Entwicklung des im Eierstock. 1290.
— Degeneriertes. 429.
— Verhalten des in der prämenstrualen Zeit. 434. (Bz.)

Eierstock, anatomisches und funktionelles Verhalten der nach Exstirpation des Uterus. **686.**
— Biologische Bedeutung des nach Entfernung der Gebärmutter. 432. (Bz.)
— Histologie des im Klimakterium. **973.**
— Incarceration cystisch entarteter bei Blasenmole. **359.**
— Hämatome beider. 1184.
— Stein-Ovarium. 1041.
Eierstocksabszesse, multiple. 300.
— im Wochenbett geplatzt. 426.
Eierstockscysten. 301, 856, 1287, 1292, 1300.
— 90 Pfund schwere. 1301.
— Kompliziert mit Myoma uteri. 1179.
— Stieltorsion bei. 412.
— Vorgetäuscht durch ein Divertikel der Harnblase. 1285.
— Schilddrüsengewebe in der Wand von Dermoidcysten des. 1148.
Eierstocksembryome. 103, 129, 300, 1188.
Eierstocksgeschwülste. 112, 129, 130, 270, 422, 1176, 1184, 1286, 1293.
— Endotheliale und metastatische. **802.**
— Malignität der. 1145.
— als Komplikation des Wochenbetts. 413.
— Metastase eines, vorgetäuscht durch umschriebene Fremdkörperperitonitis an der Blase. **966.**
— Doppelseitiges primäres Carcinom. 1179.
— Dermoide. 417.
— Fibrom. 1179, 1183.
— Fibromyom. 1184, 1286.
— 22½ Pfund schweres Fibromyom. 1301.
— Cystisches Myom. 1170.
— Papilläre E. 1150.
— Struma ovarii. 1301.
Eierstocksschmerz, Ursachen und Behandlung des sogenannten. 1300.
Eierstocksschwangerschaft. **613,** 1041, 1050, 1177, 1186, 1302.
Eihautsack, Prolaps des. 107.
Eiimplantation. 1183.
Eizellen, mehrkernige. 1187.
Eklampsie in Ostpreussen. **475.**
— Rezidivierende. 430.
— als Vergiftung. 1268. (Sammelber.)
— in der Schwangerschaft. 1300.
— Therapie der. 1054.
— Erfolge der mechanischen Dilatation bei der Behandlung der. **835, 951.**
— Erfolgreich mit Nierendekapsulation behandelt. 1182.
— Behandlung der mit Spinalpunktion. 300.
Eklampsie, Thyreoidinbehandlung der puerperalen. 300.
Ektopische Schwangerschaft s. auch Eierstocksschwangerschaft und Tubenschwangerschaft). **109, 119, 427, 613,** 1041, 1050, 1181, 1183, 1186, 1293.
— Ausgetragene. 1296.
— Rupturierte. **301.**
— Primäre Bauchhöhlenschwangerschaft. **270, 1257.**
— mit sekundärer abdominaler Entwicklung bis zum Termine. 861.
— Interstitielle mit Blasenmole. 45.
— Veränderungen der Uterusschleimhaut im Verlauf der. 1148.
— Beziehungen zwischen kindlichen und mütterlichen Elementen bei und ihr Verhalten nach dem Fruchttode. **556.**
— mit einer seit 1½ Jahren nahezu reif abgestorbenen Frucht. 107.
— Vorgetäuschte. **254.**
Embryoma ovarii. 103, 129, 300, 1188.
Embryotomie. 108.
Emphysem der Bauchwand nach Laparotomie. 137. (Bz.)
Endometritis exfoliativa. 1176.
Endometrium während und kurz nach der Geburt. 1158.
Endotheliale Ovarialtumoren. **802.**
Erythem, puerperales ohne Fieber. 130.
Excavatio vesico-uterina, Peritoneum der. 1059.
Extremitäten, angeborene Entwicklungsstörungen der. 102.
— Geburt bei Vorfall mehrerer. 291.
Extremitätenknochen, Entwicklung der beim Fötus. 111.

F.

Fibroma uteri. 1175, 1293, 1294.
— um das Ligamentum latum als Stiel torquiert. 300.
— Hysterektomie wegen. 1150.
— Enukleation eines grossen, durch modifizierten Kaiserschnitt. 301.
Fibromyoma uteri. 1287, 1292, 1293, 1294, 1295.
— Schicksal subseröser. **761.**
— Nekrobiotische Veränderungen in den. 848.
— Subseröses mit epiploischen Adhärenzen. 859.
— Carcinomatöse Degeneration von. 1288.
— als Geburtshindernis. 415, 1145.
— Totale abdominale Hysterektomie bei. 861.

Fistulae cervico-vaginales laqueaticae. **780.**
Flexura sigmoidea, Myom der. 282.
Fluoreszierende Stoffe, Krebsbehandlung mit. 1169.
Foetus, Stoffwechsel des. 1143.
Foetus papyraceus. 429, 1294.
Follikel, mehreiige. 1187.
Fontanelle, Variationen der kleinen bei Neugeborenen. 1179.
Formoldampf, Desinfektion des Ballon von Champetier de Ribes mit. 411.
Fremdkörperperitonitis, umschriebene an der Blase, eine Metastase eines Ovarialtumors vortäuschend. **966.**
Fremdkörper-Riesenzellen um Chlolestearinkrystalle. 1158.
Frühgeborenes Kind. 107.
Frühgeburt, künstliche. **901**, 274.
Fünflingsgeburt. 299, 852.
Furunkel, Bauchwundeneiterung infolge eines. 430.

G.

Gallensteine, 182.
— in der Gallenblase 1184.
— Behandlung der bei anderweitigen Bauch- und Beckenoperationen. 1181.
Gangrän des Beins nach abdomineller Hysterektomie wegen Myom. 1178.
Gastroenteroplegie nach schwerer Entbindung. 107.
Gebärmutter, Studium der schwangeren und kreissenden. **1.**
— Hypoplasie der. 1178.
— Obliteration der. 1056.
— Suspendierung der mittels der runden Bänder. 861.
— Extreme Torsion der hochschwangeren durch ein Myom. 131.
— Phlebektasien der schwangeren und ihre klinische Bedeutung. **813.**
— mit multiplen Abszessen nach Vaginifixur. 1175.
— Nekrotische mit frischer Schwangerschaft. 1179.
— Pathologie und Therapie der Tuberkulose der. 848, 849.
— Ut. bicornis. 119.
— Anatomie und Entwicklungsgeschichte des Uterus unicornis. **1195.**
— Ut. bipartitus cum Vagina separata. 1185.
— Ut. duplex mit Hämatometra. 1148.
— Ut. duplex separatus cum Vagina dupl. separata (Uterus didelphys) mit Carcinom der linken Portio. **1065.**
— Ut. septus mit Hämatometra. 413.
Gebärmutterexstirpation. 1178, 1286, 1300.
— Vaginale. 1287, 1292.
— Totale und partielle. **841.**
— Anatomisches und funktionelles Verhalten der belassenen Ovarien nach. **686.**
— Totale abdominale, mit teilweiser Exstirpation der Beckenganglien. 857.
— Suprasymphysärer Querschnitt bei. 1177.
— Verletzung der Harnblase bei vaginaler. 107.
— Abdominale wegen Fibrom. 1150.
— Totale abdominale bei Fibromyom. 861.
— Gangrän des Beins nach abdomineller wegen Myom. 1178.
— Abdominale totale wegen Krebs. 1026, 1027.
— wegen schweren Prolapses bei alten Frauen. 135 (Bz.).
— Abdominale wegen puerperaler Sepsis. 1183.
— wegen Sepsis nach kriminellem Abortversuche. 110.
Gebärmuttergeschwülste. 1157, 1286.
— Multiple bei einem Kaninchen. 1045.
— Adenom. 428.
— Adenomyom. 428, 1176, 1177, 1294.
— Angiomyofibrom. 286.
— Fibrom und Fibromyom s. unter **F.**
— Myom s. unter **M.**
— Myosarkom des Corpus. 1177.
— Malignes Papillom der Corpusschleimhaut. 853.
— Polypen. 1302.
— Sarkom. 300.
— Sarkome und cystische Myome. 1187.
Gebärmutterhals, Naht der Risse des. 1182.
— Schwangerschaft bei hochgradiger Hypertrophie des. 113, 136 (Bz.).
— Primäre Tuberkulose des. 849.
Gebärmutterkrebs. 299, 300, 301, 302, 303, 431, 863, 1041, 1284, 1286, 1287, 1293, 1295.
— Papillärer. 103.
— am Corpus mit Myom. 1179.
— Carcinom der linken Portio bei Uterus didelphys. **1065.**
— Mammacarcinom mit Portiometastase bei Schwangerschaft. 420.
— Beitrag zur Statistik des inoporablen **227.**
— Behandlung des. 1300.
— Operative Behandlung des. 108, 1026 ff.
— Therapie des inoperablen. 117.

Gebärmuttersequester nach Chlorzinkätzung. 1185.
Gebärmutter-Wischer. 1178.
Gebärmutterzerreissung. 424, 428, 1184.
— Seltener Fall von. 886.
— Spontane bei Schwangerschaft. 1181.
— Zugleich mit Scheidenruptur intra partum. 117.
— Nach falsch ausgeführter Ventrofixatio 892.
Geburt, Mechanismus der normalen. 1036.
— Studium des kreissenden Uterus. 1.
— Übersicht über 1200 G. auf dem platten Lande. 102.
— Ausstellung einer Sammlung historischer Abbildungen aus dem 15. Jahrhundert über. 878.
— Mechanische Begründung der Haltungsveränderungen und Stellungsdrehungen des Kindes unter der. 1042.
— Gefrierpunkt des Urins während der 452.
— Indikation zur Ausschaltung der Bauchpresse während der. 468.
— Behandlung der Ausdehnungsperiode der. 1145.
— bei Vorfall mehrerer Extremitäten. 1291.
— Rückenmarksanästhesie bei der. 1034.
— Kollaps nach der. 102.
— Endometrium während und kurz nach der. 1158.
— Gastroenteroplegie nach schwerer. 107.
— Veränderungen des Nasenrachenraumes während der. 210, 883.
— Scheiden-Uterusruptur während der. 117.
— Vorfall der Scheide und der Gebärmutter während der. 1118.
— Behandlung der durch fötalen Ascites. 1184.
— Komplikation der durch ein Fibromyom. 415, 1145.
— Schwere Störung der nach Ventrifixur und Ventrisuspension. 131.
Geburtshülfe, Geschichte der G. der Neuzeit. 133 (Bz.).
Geburtslähmungen, Behandlung der durch Naht des V. und VI. Cervicalnerven. 1301.
Gefriermethode als Carcinom-Behandlung. 412.
Geschlechtsorgane, weibliche, Missbildungen der. 678.
— Innervation der. 1035
— Präsenile Atrophie der. 137 (Bz.).
— Tuberkulose der 109.
— Infektionsweg bei der Genitaltuberkulose. 366, 996.
Geschwülste, mesonephritische. 40 (Sammelber.)
— Prolegomena zu einer physiologischen Theorie der. 123.
Gesichtslage, Umwandlung der a Hinterhauptslage. 101.
Gonorrhoe, Bedeutung der gon. Infektion beim Weibe. 133.
— Ehe-G. 1050.
— Behandlung der. 1184.
— Behandlung gon. Adnextumoren. 132
— der Tuben. 428.
Graafscher Follikel, Verhalten desselben in der prämenstruellen Zeit. 434 (Bz.).
Gummihandschuhe, mechanische Sterilisation der. 1032.
Gynatresie. 430.

H.

Hämagglutination, Theorie der. 1037.
Hämatocele. 1287.
Hämatom und Hämatocele. 430.
Haematoma vulvae. 107, 132.
Hämatometra bei Uterus duplex. 1148.
— bei Uterus septus. 413.
Händedesinfektion. 241, 246, 1176.
— Sublamin zur. 62.
Haltungsveränderungen des Kindes unter der Geburt, mechanische Begründung der. 1042.
Handfessel zur Narkose. 426.
Harn, Gefrierpunkt des während Schwangerschaft, Geburt und Wochenbett. 452.
— Absonderung und Entleerung des im fötalen Leben. 919.
Harnblase, puerperale. 537.
— Divertikel der, für eine Ovarialcyste gehalten. 1285.
— Umschriebene Fremdkörperperitonitis an der, eine Metastase eines Ovarialtumors vortäuschend. 966.
— Retroversio uteri gravidi als Ursache einer akuten Erkrankung der. 849.
— Verletzung der bei vaginaler Uterusexstirpation. 107.
— Abdominelle Verlagerung der bei Cystocele. 1124.
— Tuberkulose der. 883.
Harnblasen-Fornixfistel. 422.
Harnblasen-Mastdarmfistel. 858.
Harnblasen-Scheidenfistel, Verschluss komplizierter nach Küstner. 790.
— Wiederherstellung der weiblichen Harnröhre mit gleichzeitiger Beseitigung einer. 1253.
Harnblasensteine. 195, 272, 300.
— Operation der. 427, 428, 1176.

Harnleiter, Verletzungen des bei Laparotomien. 859.
— Paraureteraler Eiterherd mit Durchbruch in den. 882.
Harnleiterimplantation. 431.
Harnleiterscheidenfistel. 422.
— Operative Heilung einer. 268.
Harnleiterstein. 131, 883.
Harnröhre, Hypertrophien und Entzündungen um die Mündung der. 1181.
— Wiederherstellung der weiblichen mit gleichzeitiger Beseitigung einer Blasen-Scheidenfistel. **1253.**
— Prolaps der. 267.
— Angiom der. 137 (Bz).
— Primäres Carcinom der. 1283, 1302.
— Chirurgie der. 1181.
Harnröhrenplastik. 1058.
Hebammenkunst, Lehrbuch der. 413.
Hebotomie, subkutane. 1045.
Hegars letzte Vorlesung. 253.
Heisswasserzirkulation, Apparat für. 1060.
Hermaphroditismus. 1033, 1295.
Hernia diaphragmatica. 1181.
Hernia funiculi umbilicalis. **1219.**
Hinterscheitelbeineinstellung, pathologische. 1036.
Hydramnion mit eineiigen Zwillingen im 6. Monat. 129.
Hydrometra. 300.
Hydronephrose. 884.
Hydrosalpinx, Stieldrehung bei. 300.
Hymen, Schwangerschaft bei bestehendem. 1147.
Hymen imperforatum. 854.
Hyperemesis gravidarum. **23, 39, 47.**
Hypophysis, Verhalten der am Ende der Schwangerschaft. 1147.
Hypoplasia uteri. 1178.

I.

Ileus nach Laparomyomotomie. 428.
— Anlegung eines Anus praeternaturalis wegen. 431.
Implantation der Eier im Uterus. 1183.
Inversio uteri. 413, 1041.
— Amputation des invert. Uterus. 1060.
Ischurie, puerperale. **537.**
Intussusception. 302.

K.

Kaiserschnitt. 135 (Bz.), 429, 1045.
— Vaginaler. 431.
— Wiederholter. 414.
— Dreimaliger bei derselben Frau. 1188.
— Indikation und Ausführung des. 1177.
— post mortem. 103.
Kaiserschnitt und schwere Geburtsstörung nach Ventrifixur und Ventrisuspension. 131.
Keimblase, Entwicklung der menschlichen. 305, (Bz.).
Kephalhämatom mit Verknöcherungswall. 1178.
Klemmen, elektrothermische. 1178.
Klimakterium, Histologie des Eierstocks im. **973.**
Knochen, Entwicklung der Becken- und Extremitaten-K. beim Foetus. 111.
Kohabitation, Zerreissung des hinteren Scheidengewölbes während der. 115.
Kollaps nach der Geburt. 102.
Kolpokoeliotomie. Bedeutung der 303.
Kolpopexie. 109.
Kolposkop. 1041.
Kolpotomie, evakuierende. 857.
Konzeption ohne Immissio penis. **412.**
Kopfmessung, Einheitlichkeit der. 1182.
Kopfzange, Anwendung der bei Beckenendlage. **323.**
Kraniotomie, Berichte über. 147 K. 112.
Kraurosis vulvae, Entstehung der nach Pruritus. 1283.
— mit Carcinom einer Schamlippe. 107.
Krebs, Gefriermethode als Behandlung des. 412.
Krebsbehandlung mit fluoreszierenden Stoffen. 1169.
Kruralhernie, eingeklemmte des rechten Eileiters. 864.

L.

Lähmungen, zentrale Schwangerschafts-L. der Mütter. 879.
— Uraemische. **522.**
Laktagol. 129.
Laparotomie, aseptische Kautelen auf dem Gebiete der. 1030.
— Emphysem der Bauchwand nach. 137 (Bz).
Laparotomia hypogastrica, abdominale Radikaloperation des Gebärmutterkrebses mittels der. 1027.
Laparomyomotomie, Ileus nach. 428.
Larynxtuberkulose während Schwangerschaft und Geburt. 411.
Leberatrophie, akute gelbe post partum. 422.
Leonardo da Vincis geburtshülflich-anatomische Abbildungen. 866.
Lien dislocatus. 1143.
Ligamentum latum, Cyste des. 429.
— Myom des. 300.

Ligamentum latum, Teratom´ in einer Cyste des. 302.
Ligamenta rotunda, Suspendierung des Uterus mittelst der. 861.
Lipom, rezidivierendes retroperitoneales. 113.
Literaturberichte:
— L. der Vereinigten Staaten von Nordamerika. 1282.
— Dänische L. 410, 1142.
— Englische L. 847.
— Finländische L. 111.
— Französische L. 1147.
— Holländische L. 101, 851.
— Polnische L. 105.
— Rumänische L. 855.
Literaturverzeichnisse: 138, 309, 435, 1060, 1190, 1302.
Lochialsekret, Streptokokken im 1038, 1046.
Lokalbehandlung, nichtoperative in der Gynäkologie. 1182.
Lysolvergiftung. 1177.

M.

Magengeschwür nach Ovariotomie. 301.
Mastdarm, Adenom an der Hinterwand des. 1299.
— Myom des. 285.
Mastdarmkrebs in der Schwangerschaft, geburtshülfliches Vorgehen bei. 105.
Meckelsches Divertikel, Appendicitis, vorgetäuscht durch Entzündung eines. 1184.
Melaena. 1163.
Meningocele occipitalis. 107.
Menstruation, Einfluss cerebraler Momente auf die. 1034.
— bei geschlossenem Genitale. 303.
— Fötale. 1055.
Menstruationsstörungen, Behandlung der durch hypnotische Suggestion. 1034.
Mesenterialcyste. 1181.
Mesonephritische Geschwülste. 400. (Sammelber.)
Metastatische Ovarialtumoren. 802.
Metritis, Uterusexstirpation wegen. 1293.
Metritis chronica nach puerperaler Infektion. 302.
Metritis dissecans puerperalis. 299, 1186.
Milz, Dislokation der. 1143.
Milzcysten und ihre Behandlung. 112.
Missbildungen. 108, 429, 1219, 1294.
— der Extremitäten. 102.
— der weiblichen Genitalien. 678.
Missed labour mit Placenta praevia. 300.
Molla hydatidosum. 1295.
Morphinismus congenitus. 4.
Mutterkorn. 431.
Myoma, zu den Myomfragen. 1171. 1173.
— des Ligamentum latum. 300.
— des Mastdarmes. 285.
— des Ovarium, cystisches. 1170.
— des S. Romanum. 282.
Myoma uteri. 129, 283, 300, 301, 427, 430, 432, 1175, 1176, 1178, 1179, 1284, 1292, 1302.
— Seltenere Formen von. 1151.
— Extreme Torsion des hochschwangeren Uterus durch ein. 131.
— mit Corpuscarcinom. 1179.
— Komplikation des mit Ovarialcyste. 1179.
— Maligne Komplikationen bei. 1180.
— Sarkomatös degeneriertes. 430.
— Indikationsstellung zur Operation bei. 1183.
Myoma uteri gravidi. 263, 283, 300, 301, 1156, 1302.
Myomoperationen. 1284.
Myomotomie, Ventrifixatio als Hülfsoperation bei. 412.
Myxomatöser Tumor der Lendengegend. 109.

N.

Nabelbrüche, Verschluss der Bauchwand bei. 1149.
Nabelschnur, mikroskopische Veränderungen an der Basis der abfallenden und deren forensische Bedeutung. 105.
Nachgeburtsstörung infolge von spontaner Ventrifixur. 292.
Nadel, gestielte. 1041.
Nadelhalter. 1041.
Naht und Schnittführung. 1033.
Narkose, Handfessel zur. 426.
Narkosenapparat für Chloroform-Aethermischnarkose. 428.
Narkosenlähmung, Pathogenese der. 1177.
Nasenrachenraum, Veränderungen des bei Schwangeren, Gebärenden und Wöchnerinnen. 210, 383.
Nebenhorn, ausgetragene Schwangerschaft im rudimentären. 1177, 1188.
Nebennierenpräparate. 426.
Nebentuben, doppelseitige. 267.
Nephrektomie, Schwangerschaft und Geburt nach. 269.
Nephrektomiertes Kaninchen mit Krämpfen. 1175.
Netz, Bedeutung des grossen. 868.
— Anwendung des in der Bauchchirurgie. 136 (Bz.).

Neugeborene, Gewicht und Länge der. 1143.
— Respirationsversuche bei. 1144.
Nieren, kongenitale Anomalien der. 678.
Nierenkrebs. 130.
Nierendekapsulation bei Eklampsie. 1182.
Nierengeschwulst. 884.
Nierentuberkulose mit beginnender Blasentuberkulose. 883.

O.

Obliteratio uteri. 1056.
Obturator. 107.
Operationen, vorbereitende Behandlung vor. 1183.
Operationstisch. 419.
— Elektrisch heizbarer. 428.
Ovariotomie während der Schwangerschaft. 110.
— Magengeschwür nach. 301.

P.

Paraffininjektion, Gersunys subkutane und ihre Verwertung in der Gynäkologie. 1238.
Paraurethraler Eiterherd mit Durchbruch in den Ureter. 882.
Parovarialcyste von 33 Liter Inhalt. 1175.
Paternitätsfrage. 415.
Pelvimeter, ein neues. 1053.
Perimetritisches Exsudat, Heilung eines durch einen Leibschnitt ausserhalb des Exsudatbereiches. 132.
Peritonitis, tödliche nach Curettage wegen Sterilität. 301.
Peroneuslähmung infolge von Wendung. 432.
Personalien:
— Alfieri. 252.
— Anufrieff. 1285.
— Baisch. 114.
— Bukojemsky. 418.
— Fabre. 418.
— Franz. 418.
— Hammerschlag. 114.
— Hegar. 114.
— Henkel. 114.
— Hoehne. 418.
— Kroemer. 114.
— Krönig. 114.
— Massen. 1285.
— Menge. 114.
— Pankow. 418.
— Peham. 418.
— Pryor. 1285.
— Schroeder. 114.
— Stoeckel. 114, 418, 1285.
— Zangemeister. 114.
Pessare, Gefahren der. 300, 429.
Phlebektasien des graviden Uterus und ihre klinische Bedeutung. 313.
Physikalische Heilmethoden in der Gynäkologie. 1052.
Placenta, Physiologie der. 1039, 1046.
— Biologisches von der. 1040, 1046.
— Zweieiige Drillings-Pl. 274.
— Röntgenbilder von Pl., deren Venen mit einer Mischung von Wismuth und Sesamöl injiziert sind. 1041.
— Gewinnung von spezifischem Serum durch intraabdominelle Injektion von menschlicher bei Kaninchen. 1039, 1046.
— Adhärenz der. 1177.
— Frühzeitige Lösung der normal inserierten. 411, 862.
— Angiom der. 1185.
Placenta praevia mit besonderer Berücksichtigung des späteren Befindens der Patientinnen. 1096.
— mit Missed labour. 300.
Placentargeschwülste, Bau und Histogenese der. 1052.
Placentarpolypen, pathologische Anatomie der. 1149.
Polymastie. 1186.
Porrosche Operation, Stellung der Sängerschen Operation zur. 135 (Bz.).
Prolapsus urethrae. 267.
Prolaps der Scheide und der Gebärmutter während der Geburt. 1118.
Prolapsus uteri, Ursachen und Behandlung der. 1187.
— bei einem neugeborenen Kinde mit Spina bifida. 130.
Prolapsoperationen. 301.
— Erfolge der Septumnaht bei. 797.
— Totalexstirpation der Gebärmutter und Resektion der Scheide wegen Prolaps. 135 (Bz.).
Pruritus vulvae. 1178.
— Entstehung einer Kraurosis nach. 1283.
— Chirurgische Behandlung des. 1283.
Ptyalismus in der Schwangerschaft. 47.
Pyelitis, Erkrankung an in der Schwangerschaft. 1057, 1182.
Pyelonephritis, aszendierende mit ulceröser Cystitis. 883.
— und Wochenbett. 1149.
Pyonephrose nach Operation eines perityphlitischen Abszesses. 1185.
Pyosalpinx. 114.

R.

Respirationsversuche bei neugeborenen Kindern. 1144.
Retrodeviationen, klinische Dignität der. 303.

Retrodeviationen, Operative Behandlung der. 301, 863.
— Behandlung der mit der Alexander-Adamsschen Operation. 129.
Retroversio uteri gravidi als Ursache einer akuten Erkrankung der Harnblase. 849.
Riesenkinder. 106.
Röntgenbild einer Hochschwangeren. 426.
Rückenmarksanästhesie bei Gebärenden. 1034.

S.

Sactosalpinx. 274.
Sactosalpinx haemorrhagica infolge von Tubenschwangerschaft. 1183.
— ohne Schwangerschaft. 1181.
Sactosalpinx purulenta duplex. 1177.
Sängersche Operation, Stellung der zur Porroschen. 135 (Bz.).
Säuglingsernährung, Bedeutung der Verbrennungswärme der Nahrung bei der. 1144.
Sakralsympathicus, Resektion des. 860.
Sakraltumor. 110.
Salpingooophorectomia duplex, postoperatives Verschwinden einer Struma. 1180.
Salpingoophoritis, akute doppelseitige. 430.
Schamlippen, Ausgangspunkt gutartiger Geschwülste in den grossen. 961.
— Carcinom einer bei Kraurosis vulvae. 107.
Schamlippenabszess, Feder aus einem Sch. entfernt. 430.
Scheide, Vorfall der und der Gebärmutter während der Geburt. 1118.
— Zerreissung des hinteren Sch.-Gewölbes sub coitu. 115.
— Resektion der und Totalexstirpation des Uterus wegen schweren Prolapses bei alten Frauen. 135 (Bz.).
— Vagina duplex. 108.
— Vagina duplex separata cum utero dupl. separato mit Carcinom der linken Portio. 1065.
Scheidenatresie, puerperale. 136 (Bz.).
Scheidencyste. 274, 1188.
— Herkunft der. 1148.
Scheiden-Dammverletzungen, Mechanismus und Behandlung frischer. 120, 167.
Scheiden-Gebärmutterzerreissung intra partum. 117.
Scheidenkrebs bei einer Gravida. 427.
Scheidenwunden, Naht bei 1[illegible].
Scheintod der Neugeborenen. 1189 (Bz.).
Schemel mit selbsthaltenden Speculum. 1147.
Schilddrüsengewebe in der Wand von Dermoidcysten des Eierstocks. 1148.
Schmerzempfindungen, Lokalisation der von den einzelnen Genitalabschnitten erregbaren. 1052.
Schnittführung und Naht. 1033.
Schultzesche Schwingungen, Gefahren der. 1166.
Schwangerschaft, Frühdiagnose der. 302.
— Ausstellung einer Sammlung historischer Abbildungen aus dem 15. Jahrhundert über. 878.
— Studium des schwangeren Uterus. 1
— Hyperemesis gravidarum. 23, 39, 47.
— Spezifische Erregbarkeit des Zentralnervensystems in der. 299.
— Gefrierpunkt des Urins während der. 452.
— Ausgetragene im rudimentären Nebenhorn. 1177, 1188.
— im linksseitigen Horn. 429.
— bei hochgradiger Hypertrophie des Collum uteri. 113, 136 (Bz.).
— Mammacarcinom und Portiometastase bei. 420.
— Komplikation der mit Myom. 263. 283, 300, 301, 1156, 1302.
— Larynxtuberkulose während der. 411.
— Veränderungen des Nasenrachenraumes in der. 210, 383.
— Phlebektasien des schw. Uterus und ihre klinische Bedeutung. 313.
— Ptyalismus in der. 47.
— Erkrankung an Pyelitis in der. 1057, 1182.
— Behandlung der accidentellen Hämorrhagie in der. 1300.
— Ovariotomie während der. 110.
Schwangerschaftsdrüsen ohne Schwangerschaft. 299.
Schwangerschaftslähmungen, zentrale der Mütter. 879.
Schwangerschaftsstreifen, pigmentierte. 1089.
Sekundäroperationen, Indikationen und Resultate der. 1032.
Selbstamputation, fötale durch amniotische Bänder. 866.
Septumnaht, Erfolge der bei Prolapsoperationen. 797.
Serum, Gewinnung von spezifischem durch intraabdominale Injektion von menschlicher Placenta bei Kaninchen. 1039, 1046.
Shock nach Bauchoperationen. 1183.

Sitzungsberichte:
— Amerikanische gynäkologische Gesellschaft. 1181.
— Gesellschaft für Geburtshülfe und Gynäkologie zu Berlin. 129, 299, 426, 1175.
— Berliner medizinische Gesellschaft. 303, 431.
— Gesellschaft der Charité-Arzte in Berlin. 132, 1186.
— Medizinisch-parmazeutischer Bezirksverein in Bern. 1188, 1302.
— Gynäkologische Gesellschaft in Breslau. 282, 419.
— Naturforscherversammlung in Breslau. 251 u. 418 (Programm), 1024.
— Britische gynäkologische Gesellschaft. 300, 429, 1178.
— Britische medizinische Gesellschaft. 1300.
— Gynäkologische Gesellschaft zu Chicago. 131, 430, 1185, 1301.
— Gynäkologische Gesellschaft zu Dresden. 426.
— Ärzteverein Duisburg etc. 303.
— Geburtshülfliche Gesellschaft zu Edinburgh. 1180.
— Fränkische Gesellschaft für Geburtshülfe und Gynäkologie. 427, 1176.
— Medizinische Gesellschaft in Giessen. 132, 1301.
— Geburtshülflich-gynäkologische Gesellschaft zu Glasgow. 301, 430, 1181.
— Verein der Aerzte in Halle. 431.
— Geburtshülfliche Gesellschaft zu Hamburg. 129, 427, 1299.
— Aerztlicher Verein in Hamburg. 132, 303, 432, 1186.
— Naturhistorisch-medizinischer Verein in Heidelberg. 1187.
— Wissenschaftliche Aerztegesellschaft in Innsbruck. 1188.
— Medizinische Gesellschaft in Kiel. 1187.
— Verein für wissenschaftliche Heilkunde in Königsberg. 1187.
— Gesellschaft für Geburtshülfe zu Leipzig. 129, 428.
— Geburtshülfliche Gesellschaft zu London. 300, 430, 1179.
— Medizinische Gesellschaft zu Magdeburg. 303.
— Mittelrheinische Gesellschaft für Geburtshülfe und Gynäkologie. 273, 1151.
— Mittelrheinischer Aerztetag. 303.
— Gynäkologische Gesellschaft in München. 121, 865.
— Medizinische Akademie zu New-York. 1184.
— Geburtshülfliche Gesellschaft zu New-York. 130, 301, 430, 1183.
Sitzungsberichte:
— Niederländische gynäkologische Gesellschaft. 428.
— Niederrheinisch-westfälische Gesellschaft für Geburtshülfe und Gynäkologie. 886.
— Geburtshülflich-gynäkologische Gesellschaft von Nord-England. 300, 1179.
— Aerztlicher Verein in Nürnberg. 132, 1302.
— Ost- und westpreussische Gesellschaft für Gynäkologie. 254.
— Aerzteverein zu Philadelphia. 131.
— Pommersche gynäkologische Gesellschaft. 115, 1166.
— Gesellschaft praktischer Aerzte zu Riga. 1189.
— Rostocker Aerzte-Verein. 133.
— Russische Gesellschaft für Geburtshülfe und Gynäkologie. 1173, 1286.
— Verein der Aerzte in Steiermark. 1188.
— Unterelsässischer Aerzteverein in Strassburg. 1302.
— Geburtshülfliche Gesellschaft in Washington. 302, 430, 1185.
— Geburtshülflich-gynäkologische Gesellschaft in Wien. 130, 299.
— Württembergische geburtshülflich-gynäkologische Gesellschaft. 1177.
— Physikalisch-medizinische Gesellschaft in Würzburg. 1188.
Speculum, ein neues für geburtshülfliche Zwecke. 105.
Splanchnioptose. 428.
Splenektomie wegen Milzcysten. 112.
Spondylolisthesis. 1185.
Steinovarium. 1041.
Stellungsdrehungen des Kindes unter der Geburt, mechanische Begründung der. 1042.
Sterilität, tödliche Peritonitis nach Curettage wegen. 301.
Stoffwechsel des Fötus. 1143.
Struma, postoperatives Verschwinden einer nach Salpingooophorectomia duplex. 1180.
Struma congenita. 865.
Struma ovarii. 1301.
Sublamin als Händedesinfiziens. 62.
Sublimat, Gefahren des in der Geburtshülfe. 1054.
Suggestion, Behandlung der Menstruationsstörungen durch hypnotische. 1034.
Sympathicus, Resektion des Sakral-S. 860.
Sympodie. 108.
Syphilitischer Schanker der Clitoris. 859.

T.
Teratom in einer Cyste des Ligamentum latum. 302.
Tetanus neonatorum im Verhältnis zur Sterblichkeit der Kinder. 864.
Thoracopagus. 1294.
Thure-Brandtsche Methode. 1056.
Tod, Rolle des Chloroforms bei plötzlichem während einer Operation. 106.
Tube, alte Dehiszenz der. 428.
— Gonorrhoe der. 428.
— Eingeklemmte Kruralhernie der rechten. 864.
Tubenfimbrien, Verkalkung der. 1045.
Tubenkrebs, primärer. **753.**
Tubenmole mit cystischem Tumor des Uterus. 1179.
Tubenschwangerschaft (s. auch Ektopische Schwangerschaft) 107, 108, 111, 129, 267, 273, 301, 302, 417, 427, 430, 1041, 1176, 1185, 1188, 1294.
— Doppelseitige. 1150.
— Anatomie der. **634.**
— Rezidivierende. 1184.
— und akute eitrige Entzündung. 299.
— Sactosalpinx haemorrhagica infolge von. 1188.
— Behandlung der rupturierten. 300.
Tuboovarialcyste. 429.
Tuberkulose, histologische Frühdiagnose der. 1156.
— der Bauch- und Beckenorgane. 1184, 1188.
— der Geschlechtsorgane. 109.
— Infektionsweg bei der Genital-T. des Weibes. **366, 996.**
— des Uterus und seiner Adnexe. 848, 849.
— des Larynx während Schwangerschaft und Geburt. 411.

U.
Uraemische Lähmungen. **522.**
Urethrosphincteroplastik. 1058.

V.
Vaginale und abdominale Operationen. 308 (Bz.).
Vaginifixatio uteri, multiple Abszesse nach. 1175.
Vaporisation. 1187.
Varicocele parovarialis superior. 1302.
Ventrifixatio uteri. 301.
— Kaiserschnitt und schwere Geburtsstörung nach. 131.
Ventrifixur, spontane als Ursache schwerer Nachgeburtsstörung. 292.
— als Hilfsoperation bei Myomotomien. 412.
— Uterusruptur nach falsch ausgeführter. 892.
Ventrisuspension, Kaiserschnitt und schwere Geburtsstörung nach. 131.
Verbrennungswärme der Nahrung, Bedeutung der bei der Ernährung der Kinder im ersten Lebensjahr. 1144.
Vesals geburtshülflich-anatomische Abbildungen. 866.
Vulva, Hämatom der. 107, 132.
— Primäres Carcinom der. 1283.
— Primäre maligne Tumoren der. 658.
— 23 Jahre lang bestehendes Kankroid der. 129.
— Ulcus chronicum der. 299.

W.
Wanderleber. 302.
Wandermilz mit Stieldrehung. 300.
Wanderniere, operative Befestigung der. 135 (Bz.).
Wochenbett, Ausstellung einer Sammlung historischer Abbildungen aus dem 15. Jahrhundert über. 878.
— Vergleichende Untersuchungen des Blutes im. 1037.
— Gefrierpunkt des Urins im. 452.
— und Pyelonephritis. 1149.
— Puerperale Blase und puerperale Ischurie. **537.**
— Puerp. Erythem ohne Fieber. 130.
— Veränderungen des Nasenrachenraums im. **210, 883.**
— Komplikation des durch einen Ovarialtumor. 413.
Wochenbettsdiätetik. 132, *1187.*
Wochenbettfieber. 294, 862, 1186.
— Ascaris lumbricoides als Ursache des. 419.
— Behandlung septischer Wochenbetterkrankungen in der Gebärmutterhöhle. **640.**
— Behandlung der puerp. Sepsis mit Fochiers Abscès de fixation. *106.*
— Behandlung des mit Antistreptokokkenserum. 109, 303.
— Behandlung des. 412.
— Abdominale Totalexstirpation wegen puerp. Sepsis. 1183.
Wochenbettsmorbidität, Prophylaxe der in der Schwangerschaft. **178.**
Wochenbettsstatistik. 852.

Z.
Zange, eine neue nach Hubert. 299.
Zentralnervensystem, spezifische Erregbarkeit des in der Schwangerschaft. 299.
Zottendeportation. 300.
Zwillinge, eineiige im 6. Monat mit Hydramnion. 129.
Zwillingsabort. 1188.
Zwillingsgeburt mit einer Pause von 17 Tagen. 1146.

Namen-Register.

A.

Aarons 1178.
Abel 308.
Adsersen 1143.
Albeck 411.
Albrecht 123, 868, 877, 884.
Alfieri 252 (P.).
Anufrief **753**, 1285 (P.).
Asch 288, 291, 298, 422, 423, 1033, 1050.
Ausems 851.

B.

v. Babo 402.
Bacon 1301.
Baisch **47**, 114 (P.), 1032.
Ballantyne 1180.
Ballock 302, 1283.
Bamberg **859**.
Bandler 401.
Bardescu 861.
Bauer 1060, 1168.
Bauereisen 1176, 1177.
Baumm 428.
Bell 300.
Berndt 119.
Berthold 893, 895, 896, 899.
Beumer 115.
Bjerregaard 1143.
Björkqvist 136.
Bishop 1178.
Bissell 301.
Bland-Sutton 1179.
de Blécourt 852.
Blumreich 1175.
Boesebeek **613**.
Bogdanovici 857.
Boije 134.
Bokelmann 129.
Boldt 301, 302, 430, 1183, 1184.
Bonnet 401.
Boshouwers 103.
de Bouvrie 853.
Bovee 1181.
Boxall 1179.
Brejter 105, **780**.
Bretschneider 130.
Briggs 300.
Brodhead 1184.
Brothers 302, 1285.
Bürger 130, 432.
Bukojemsky 418 (P.).
Bumm 132, 303.
Burdzinski 1294.
Burghele 858.
Byford 1184.
v. Bylicki **441**.

C.

Cameron 430, 1181.
Campbell 1180.
Carr 430.
Cazeaux 1148.
Chrisopathes 401.
Christer-Nilson 136.
Clark 131, 1181.
Clopatt 111.
Clutton 1179.
Coe 301, 1183, 1184.
Cohn, F. 1165.
Cohn 105.
Cohn, R. 1026.
Colceag 862.
Costea 859.
Courant 289, 1302.
Cragin 1182.
Cramer **1124**.
Crile 1183.
Croft 1180.
Cullen 406.
Cullingworth 1179.
Curtis 1149.
Czerwenka **1065**.

D.

Daniel **678**.
Darling 1301.
Dauber 1177.
Davis 1182.
Delius 1034.
Deneke 120.
Dickinson 131, 1181, 1182.
Dienst 287, 298, 424, 1052.
Dobrowolski 105.
Döderlein 1027, 1030, 1033, 1045, 1057, 1058, 1177, 1178.
Dohrn 133.
Dolinski 1298.
Doran 430, 1179.
Dunger 427.
Dziewoński 105.

E.

Eastman 1185.
Eberhard 133.
Edebohls 1182.
Eden 1179.
Edgar 130, 1182.
Edge 300.
Ehrendorfer 1188.
Ehrenfest 1282.
Elle 1143.
Elmgren 135.
Emanuel 407.
Emmet 131.
Endelmann 105.
Engels **246**.
Engström 134.
Eppner 892.
d'Erchia **1**, **841**.
v. Erdberg 1189.
Esmann 411.
Essen-Möller 135.
Everke 891, 897, 899.

F.

Fabre 418.
Fairbairn 848.
Falk (Berlin) 1060.
Falk (Hamburg) 132, 428, 1186.
Favel 1180
Fenomenow 1173, 1291, 1297.
Findley 431.
Fisch 896, 897.
Foges **797**, 1041.
Ford 1182.
Forssell 135.
Fortun 1285.
Fothergill 1179.
Fraenkel, E. 293.
Fraenkel, L. 130, 290, 419, 422, 1047, 1049.
Frank (Köln) 1041, 1056.
Franke 407.
v. Franqué 1029, 1036.
Franz 418 (P.), 431.
Fredet 1148.
Freund, H. 1030, 1036.
Freund, H. W. **210**, **383**, 1302.
Freund, R. 1039, 1041.
Freund, W. A. 1026, 1036, 1044.
Fromme **961**, 1032.
Frommer 105.

Fry 1186.
Fuchs 291.
Füth 130, **241**, 405.
Funke 407.

G.
Garliński 105.
Gaszyński 105.
Gemmell 1180.
Gersoni 1296.
Geyl 103.
Glaevecke 1187.
Gliński 105.
Glitsch 1177.
Glockner 129.
Godskesen 411.
Goffe 302.
Gollant 1185.
Gossmann 123, 877, 880.
Goszynski 1053.
Gotard 106.
Gottschalk 299, 1033, 1050, 1051, 1176.
Gradenwitz 285, 292, 293.
Graefe **23**.
Grandin 1185.
Grassmann 880.
Grimsdale 300, 1180.
Gross, G., 1148.
Grünebaum 1175.
v. Guérard 889, 896, 899.

H.
Hager 1169.
Hahl 112.
Halban **313**, 1048, 1055.
Hammerschlag 114 (P.), 271, **475**.
Handfield-Jones 849.
Hansson 113, 136.
Harris 1184, 1301.
Hartmann, H. 1149.
Hartz 400.
Hasselbalch 1143, 1144.
Haultain 1180.
Hegar 114 (P.), 253 (P.).
Heikel 113.
Heil 274, 1158.
Heinricius 112, 113, **114**.
Heinsius **556**.
Hellier 1180.
Hellsten 137.
Helmbold 1186.
Helme 300.
Hengge **167**, 309, 1166, 1169, 1170, 1190.
Henkel 114 (P.), 426.
Hennig 130.
Herman 1300.
Heydemann 117.
Hirst 1283.
Hitschmann 299, 1060.
Hocheisen 1186.
Hoehne 418 (P.).
v. Hoesslin 879, 881.
Hofbauer 1040, 1047.
Hoffmann, A., 277, 279.
Hofmeier 427, 1030, 1041, 1176, 1188.
v. Holst 426.
Horośkiewicz 105.
Horrocks 430.
Hossowski 106.
Howitz 412.

J.
Jacobovici 864.
Jacobson, W., 1286, 1294.
Janvrin 130.
Jardine 301, 430.
Jaworski 106.
Jayle 1150.
Jessett 300, 1178.
Johnson 302.
Jonnescu 857, 861.
Jordachescu 861.
Jordan 300.
Josephson 404.
de Josselin de Jong 103, 428, 429.
Jung 120, 129, 299, 426, 1024, 1035, 1175, 1186, 1299, 1301.
Iwanitzki 106.

K.
Kaarsberg 412.
v. Kadyi **1118**.
Kaiser 427.
Kamann 294, 1026, 1041.
Kannegiesser 1289, 1290, 1295.
Kasprzak 106.
Kayser 1186.
Kehrer 403.
Keitler **686**.
Kelly 430, 1181.
Kennedy 1301.
Kermauner **634**, 900, 1187.
Kerr 301, 430, 1181.
Kjelgaard 412.
King 1182.
Kiparski 1296, 1298.
Kissler 892.
v. Klein 254, 262, 266.
Klein, G., 866.
Kleinhans 1048.
Knapp 434, 1189.
Knauer 1188.
Knoth 129.
Kolischer 431.
Kossmann 431.
Kossowski 106.
Kouwer 101, 429, 852.
Kraus 1034, 1052.
Krecke 876.
Kreidl **919**.
Kroemer 114 (P.), 178, 280, **901**, 1163.
Kroenig **62**, 114 (P.), **402**, **428**.
Küstner 282, 423, 424, 1028, 1030, 1036.
Kumpf 1056.
Kynoch 849.

L.
Lachs 106.
Landau, L., 402, 404.
Launois 1147.
Lea 1180.
Lebensbaum 107.
Lecène 1147, 1148.
de Lee 430, 1185.
Leguen 1149.
Leopold 426, 427.
Levy, F., 412.
Lewers 1149.
Lewicki 107.
Lichtenauer 1178.
Lichtenstern 403.
Liek **227**.
Liese 882.
Likes 1179.
Limnell 112.
Linck 270, **1257**.
Lindsay 1181.
Lokyer 1179.
Lomer 428.
Lüsebrink 1158.
Lützhöft 412.
Lynch 131.

M.
Maag 412.
Maasland 103.
Macan 1300.
Mackenrodt 1027, 1175.
Macnoughton-Jones 300, 429, 1178.
Le Maire 410, 416, 1142.
Mandl 432, **919**.
Manteufel 407.
Manton 1182.
v. Mars 107.
Martin, A., 117, 119, 120, 253, 304, 1030, 1033, 1034, 1130, 1169, 1170, 1173.
Martin, Ch., 1178.
Massen 1285 (P.).
Mathes 1268.
Matthaei 427, 432.
Matzenauer 299.

Matzewski 1293.
Mayer, F. E., 856.
Mazowiecki 107.
Mc. Bryde 430.
Mc. Farland 131.
Melchior 852.
Menge 114 (P.), 130, 428.
Merkel 132, 1177, 1302.
Mermann 274.
Mersch 1295.
Merttens 891, 894.
Meurer 102.
Meyer, A., 1144.
Meyer, L., 413, 415, 1145.
Meyer, R., 400, 406.
Michel 286.
Miller 1181.
Minot 1133.
Mirabeau 882.
Miron 864.
de Monchy 101, 851.
Mond 129.
Moscu 863.
Müller, E., 1145.
Müller (München) 880.
Müller, P. (Bern) 1034.
Müllerheim **823.**
Münzer 137.
Mulon 1147.
Murray 131.
Muus 416, 1145.

N.

Nagel 434, 1175.
Nandrot 1150.
Nanu 858.
Nassauer 121.
Natanson **1195.**
Nebesky 405.
Neelow 1289.
Negruzzi 860.
Nenadovics 1040.
v. Neugebauer 105, 107, 1033, 1045, **1219.**
Newman 131.
Newton 1301.
Nicholson 847.
Nijhoff 299, 429.
Noble 1183, 1284.
Nonne 432.

O.

Offergeld **522.**
Olshausen 1176, 1300.
Opitz 278, **966,** 1057, 1153, 1156.
Orlowski 107.
Orthmann 137.
v. Ott 1287, 1290, 1295, 1296, 1298.
Oni 1149.

P.

Pace 301.
Pachinger 878.
Pankow 418 (P.), 1029, **1034.**
Pany 430.
Papaïoannou **802.**
Parviainen 137.
Paulin 1146.
Peham 418 (P.).
Pelt 854.
Pembrey 1179.
Percy 1283.
Peters 426.
Peterson 1283.
Pfannenstiel 132, 280, 303.
Pichler **1089.**
Pick 404.
Pisarzewski 108.
Pisca 863.
Podciechowski 108.
Poenaru 859.
Polano 1039, 1041, 1176, 1177.
van de Poll 102.
Pollack 422.
Pollak **335, 951.**
Pompe van Meerdervoort 853.
Poten 1054.
Poulsen 1147.
Pozzi 1150.
Preis 1041.
Prentiss 302.
Prochownick 303.
Pryor 1285 (P.).
Puppel 273.
Purslow 1179.

Q.

Queisner 266.

R.

Racoviceanu-Pitesti 861.
Raszkes 108.
Raw 300.
Reamy 1284.
Redlich 1288, 1289.
Reichold 1176.
Reid 301.
Rein 1289, 1291, 1296.
Reinhold 427.
Ries 1185.
Rietema 103.
Ringsted 1147.
Roberts 300.
Roorda Smit 854.
Rose 1299, 1300.
Rosenfeld 133.
Rosenstein **366, 966.**
Rosinsky 1058.
v. Rosthorn 253, 1151, 1187.
Rothe **790.**
Rudziński 108.
Rühl 276, **468.**
Ruge **537.**
Russell 401.
Ryall 1178.
Rylko 108.

S.

Saks 108.
Sandberg 1185.
Santi **76, 143.**
Sarwey 1178.
Schaeffer, O., 276, 1053, 1058, 1164.
Schaeffer, R., 1176.
Schallehn 119, 1169.
Schaller 1178.
Schauenstein 1188.
Schenk 1037, 1038.
Scheurer 1188.
Schickele 404.
Schmauch 1185.
Schmidt 131.
Schockaert 299.
Schön 416.
Schottländer 1155, 1187.
Schouten 102.
Schroeder, E. 267.
Schroeder, H. 114 (P.).
Schütte 886, 890, 892.
Schulze-Vellinghausen 895, 898.
Scully 1284.
Seeligmann 129, 432, 1300.
Seitz, O. 865.
Sellheim 1042, 1058.
Semmelink 429.
Serbanescu 863.
Serejnikow 1287.
Severeanu 859.
Siedentopf 303.
Simon 427, 1176, 1177.
Simon (San Francisco) **452.**
Sipila 137.
Sippel 277.
Sitsinsky **640.**
Skupiewski 858.
Smith 1179, 1182.
Solger 308.
Sonnenfeld **1096.**
Spencer 1179.
Stankiewicz 109.
Staude 129.
Steidl 1302.
Steinheil 1178.
Stevens 434.
Sticher 1034.

Stoeckel 114 (P.), 418 (P.), 427, 900, 1176, 1177, 1285 (P.).
Stolipinski 1292.
Stolz 1238.
Stone 1185.
Straeter 102.
Strassmann 305.
Stratz 305, 429.
Straus 133.
Strauss 427, 1176.
Strominger 856.
Stumpf 866.
Sturmdorf 1185.
Sturmer 300.
Sundholm 136.
Szili 404.
Szymański 109.

T.

Taker 302.
Targett 848.
Tate 300, 1179.
Taussig 1282, 1301.
Taylor 429, 430, 1179, 1181.
Themerson 109.
Thompson 1180.
Tikka 112.
Törngren 111.
Törnroth 114.
Toff 855, 862, 1054.
Trailescu 859.
Treub 429.
Troczewski 109.
Trolle 417.
v. Tussenbroek 429.
Tuszkai 1052.

U.

Uhlenhuth 1048.
Ulesko-Stroganowa 1289, 1291.
Unterberger 266, 272.

V.

Vagedes 1301.
Vahlen 431.
Vassmer 408.
Veit 1029, 1046.
Vineberg 301.
Vogelius 417.

W.

Wagner 427, 1049.
van de Waker 1181.
Waldschmidt 129.
Wallace 300.
Wallich 1149.
Walter 1180.
Walthard 405.
Walther 1156.
Wanner 894.
Ward 302.
Warszawski 110.
Watorek 110.
Weber, A., 973.
Webster 131, 430, 431, 1181.
Wells 1284.
Werner 1177.
Wertheim 1029.
Wertheimer 133.
Westerman 853.
Weyl 420.
Wieczorkiewicz 110.
v. Winckel 123, 134.
Winter 261, 263, 1187.
Wladimiroff 761.
Wojciechowski 110.
Wolff, B., 299.
Wolkowitsch 1253.
Wright 1180.
Wróblewski 110.
Wychowski 111.

Z.

Zaborowski 111.
Zacharias 130.
v. Záhorsky 89.
Zamschin 1289, 1296.
Zangemeister 114 (P.), 195, 270, 273.
Ziegenspeck 1036, 1059.
Ziembicki 111.
Zimmermann 303.
Zweifel 130.

BOSTON MEDICAL
AUG 4 1904
LIBRARY.

Monatsschrift
für
Geburtshülfe und Gynäkologie

Herausgegeben von

A. Martin in Greifswald und **A. v. Rosthorn** in Heidelberg

Die „Monatsschrift für Geburtshülfe und Gynäkologie" erscheint allmonatlich in Heften von etwa 10 Druckbogen mit Abbildungen im Text und Tafeln. — Der Preis des Jahrganges von ca. 120 Druckbogen beträgt Mk. 36.—; jährlich erscheinen zwei Bände. — Zu beziehen durch die Post und durch alle Buchhandlungen des In- und Auslandes.

Band XX. **Juli 1904.** **Heft 1.**

Nachdruck verboten.

INHALTS-VERZEICHNIS:

Seite

Original-Arbeiten.

I. Beitrag zum Studium des schwangeren und kreissenden Uterus. Von Priv.-Doz. Dr. *Florenzo d'Erchia* in Bari. (Hierzu Taf. I—VI) 1

II. Zur Frage der Ätiologie der Hyperemesis gravidarum. Von Dr. *M. Graefe* in Halle a. S. 23

III. Hyperemesis gravidarum. Von Dr. *Stefan von Záborszky* in Budapest 39

IV. Hyperemesis und Ptyalismus in der Gravidität. Von Priv.-Doz. Dr. *K. Baisch* in Tübingen 47

V. Sublamin als Hände-Desinfiziens. Von Prof. Dr. *B. Kroenig* in Jena 62

VI. Die Pathologie des Corpus luteum. Von Dr. *E. Santi* in Florenz. (Hierzu Taf. VII—XI) 76

Berichte und Referate.

I. Bericht über die geburtshülfliche und gynäkologische Literatur in Holland (III. Quart. 1903). Von Dr. *M. M. de Monchy* in Haag 101

II. Bericht über die polnische geburtshülflich - gynäkologische Literatur der letzten drei Quartale des Jahres 1902. Von Dr. *Franz von Neugebauer* in Warschau 105

III. Bericht über die finländische gynäkologisch-geburtshülfliche Literatur (II. Semester 1903). Von Dozent Dr. *Adolf Törngren* in Helsingfors 111

Personalien und Tagesnachrichten. 114

Vereins- u. Literaturbeilage:

I. Original-Sitzungsberichte aus geburtshülflich - gynäkologischen Gesellschaften — Pommersche Gynäkologische Gesellschaft — Gynäkologische Gesellschaft in München 115

II. Referate aus geburtshülflich - gynäkologischen Gesellschaften — Berlin — Hamburg — Leipzig — Wien — New-York — Philadelphia — Chicago 129

III. Geburtshülflich - gynäkologische Mitteilungen aus anderen Gesellschaften und Vereinen — Berlin — Giessen — Hamburg — Nürnberg — Rostock 132

IV. Buchanzeigen 133

V. Literaturverzeichnis . . 138

Berlin 1904.

VERLAG VON S. KARGER

KARLSTRASSE 15.

Speyer & Peters Spezialbuchhandlung für Medizin

BERLIN NW. 7, Unter den Linden 43,

bieten in wohlerhaltenen, garantiert vollständigen und gut gebundenen Exemplaren an:

Archiv für Dermatologie. Bd. 1—58. 1869—1901. (1209.—)	750.—
Archiv für Gynaekologie. Bd. 1—67. 1870—1902. (1399.40)	900.—
Centralblatt für Gynaekologie. Jg. 1—26. 1877—1902. (487.50) In Halbleinwandmappen	225.—
Centralblatt f. Physiologie. Jg. 1—16 für 1887—1902. (480.—)	380.—
Charité-Annalen. Jg. 1—26. 1876—1902. (544.—)	140.—
Encyclopädie der Geburtsh. u. Gynaek. 2 Bde. 1900. (55.—)	36.—
Frommel's Jahresbericht. Jg. 1—15 für 1887—1901. (304.20)	230.—
Jahrbuch für Kinderheilkunde. N. F. Bd. 1—56. 1868—1902. (642.50)	410.—
Journal, American, of obstetrics. Bd. 1—46. 1868—1902. Zur Hälfte geb.	500.—
Langenbeck's Archiv. Bd. 1—64. 1860—1901. (1864.—)	650.—
Monatshefte f. Dermatologie. Bd. 1—35. 1882—1902. (581.20)	425.—
Monatsschrift für Geburtsh. u. Gynaek. Bd. 1—16. 1895—1902. (289.30)	200.—
Monatsschrift für Geburtskunde. 34 Bde. 1853—1869. (572.—)	100.—
Virchow, Krankhafte Geschwülste. 3 Bde. 1863—65.	60.—
Virchow's Archiv. Bd. 1—170. 1847—1902.	1450.—
Zeitschrift für Geburtshilfe u. Gynaek. Bd. 1—48. 1877—1903. (898.—)	510.—

Verlag von Gustav Fischer in Jena.

Soeben erschien:

Zur Lehre von den Blutgefässen der normalen und kranken Gebärmutter.

Von

Dr. med. Richard Freund,

Privatdocent an der Universität Halle a. S.

Mit 26 kolorierten Abbildungen auf 17 Tafeln. — Preis M. 18,—.

Verlag von FERDINAND ENKE in Stuttgart.

Soeben erschien:

Stein, Dr. Albert E., Paraffin-Injektionen.

Theorie und Praxis. Eine zusammenfassende Darstellung ihrer Verwendung in allen Spezialfächern der Medizin. Mit 81 Abbildungen im Text. gr. 8°. 1904. geh. M. 6.—

Anzeigen.

Liquor manganо-ferri peptonat. Gude.

MANGAN-EISEN-PEPTON

vom

Erfinder **Dr. A. Gude.**

Bewährtes Arzneimittel gegen Chlorose, Anaemie, Skrofulose, Frauen- u. Nervenkrankheiten, Malaria, Tropenanaemie.

Gegenwärtig bezeugen mehr als **6000** ärztliche Atteste die Vorzüglichkeit unseres Präparates.

Kostenfreie Probesendungen für Versuche stehen den Herren Aerzten zur Verfügung.

Dr. A. Gude & Cie., Chemische Fabrik, Leipzig.

In allen Apotheken erhältlich.

H. Windler, Königl. Hoflieferant, Berlin.

Telegramm-Adresse: Orthopädie, Berlin.

Verkaufslager: **Friedrichstr. 133a,** gegenüber der Ziegelstrasse (früher Dorotheenstr. 3). — Fernspr. Amt III, No. 3052.

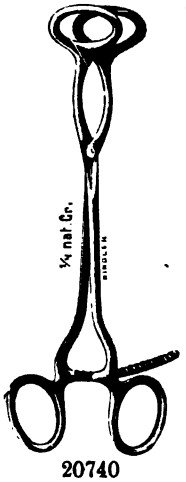

20740

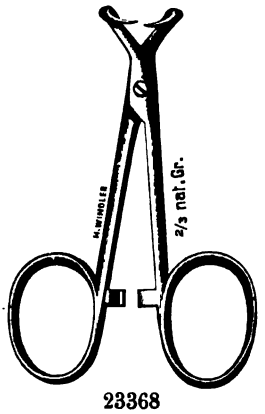

23368

20740. **Uterushaltezange** nach Dr. Mainzer. Mk. 10,—

Die gefensterte Zange ist bestimmt, den Uterus bei Laparotomie zu erfassen, aus der Bauchhöhle herauszuziehen und festzuhalten. Die Wölbung der breit gefensterten Branchen schmiegt sich dem Uteruskörper leicht an und ermöglicht ein sicheres Halten des Organs, ohne dass Verletzungen der Gebärmutter oder des Bauchfellüberzuges erfolgen können. Durch die besonders lange Sperrvorrichtung ist das Instrument auch bei erheblich vergrösserter Gebärmutter anwendbar; dasselbe erleichtert die Eingriffe an den Genitalorganen bedeutend, indem diese durch Emporziehen des Uterus der Bauchwunde erheblich genähert werden. Durch Kompression der Uteringefässe werden dabei Gebärmutter und Adnexe blutarm gemacht und erspart man durch die Benutzung des Instruments häufig das Eingehen der Hand in die Leibeshöhle.

23368. **Tuchklemme** nach Backhaus Mk. 2,—. (Preis für 12 Stück Mk. 20,—.)

HYGIAMA

Angenehm schmeckendes concentriertes Nährpräparat in Pulverform.

Hauptvorzüge:

Leichtverdaulichkeit, Wohlgeschmack, Billigkeit, rationelle Zusammensetzung, hoher Nährwert, Wechsel in der Zubereitung.

Von vielen ärztlichen Autoritäten warm empfohlen bei: **neurasthenischen, hysterischen Verdauungsstörungen, nervöser Verdauungsschwäche, mangelhafter Ernährung, bei Blutarmut und in der Reconvaleseenz, bei Hyperemesis grav., Laetation. Vielfach zu künstlicher Ernährung benutzt.** Ermöglicht und erleichtert Milchkuren, bewirkt reichlichere Milchsekretion.

Litteratur, Analysen etc. gratis nur für Ärzte durch

Dr. Theinhardt's Nährmittelgesellschaft, Cannstatt.

Schering's Chloral-Chloroform

von unübertroffener Reinheit und Haltbarkeit.

Chemische Fabrik auf Actien (vorm. E. Schering) BERLIN N.

Louis & H. Loewenstein,

Fabrik chirurgischer Instrumente
u. elektromedizinischer Apparate,

Berlin N., Ziegelstrasse 28, vis-à-vis dem Langenbeckhause.

Complette Instrumentarien für Gynaekologie, Geburtshülfe und Chirurgie.

Verantwortlich für Inserate: S. Karger in Berlin NW. 6
Gedruckt bei Imberg & Lefson in Berlin SW.

LYSOFORM.

Deutsches Reichs-Patent.

Desinficiens, Antihidrotikum, Desodorans.

Lysoform ist das für die praktische Verwendung zu den verschiedensten Zwecken geeignetste Desinfectionsmittel. Seine Lösungen hinterlassen keinerlei Geruch.

(cfr. Ther. Monatsh. 1903, No. 2 a. d. pharm. Inst. d. Univ. Berlin.)

Aerztepackungen: 2½ Kilo Mk. 7,25 incl. Kanne franco.
5 „ „ 12,50 „ „ „

Krankenhäuser erhalten Vorzugspreise.

Die Herren Aerzte werden gebeten, Lysoform nur „original" zu verschreiben.

Litteratur steht den Herren Aerzten zur Verfügung.

Lysoform G. m. b. H., Berlin SW. 48.

XEROFORM. **Einziger wirklich brauchbarer Ersatz für Jodoform.** Absolut ungiftig, im Gebrauch geruchlos, keimfrei, nicht reizend, kein Ekzem erzeugend, schmerz- und blutstillend. Kräftiges Desodorans, eminent austrocknend und epithelbildend. **Spezifikum bei ulcus cruris, nässenden Ekzemen, Verbrennungen.** — Sparsamer Verbrauch, daher billig in der Anwendung.

— **Bruns**'sche **Xeroform-Paste.** —

SOLVEOL. Neutraler, reizloser Karbolersatz. Solveollösung ist 20mal weniger giftig als Karbollösung von gleicher antiseptischer Wirksamkeit.

Proben und Litteratur durch

Chemische Fabrik von Heyden, Radebeul-Dresden.

Lactagol

ein specifisch wirkendes Lactagogum.

Ueberraschend prompte Vermehrung sowohl der Milchmenge wie des Fett- und Eiweiss-Gehalts, meist schon in 1—2 Tagen deutlich wahrnehmbar.

Proben und Litteratur durch

Vasogenfabrik Pearson & Co., Hamburg.

Ergotin Fromme.

Wirksamstes, von allen unerwünschten Nebenwirkungen freies Mutterkorn-Präparat, von immer gleichmässigem Cornutingehalt u. höchster Haltbarkeit.

Mit Schutzmarke und dem Namenszug: Dr. G. Fromme.



Zu beziehen durch die Apotheken
in Originalflaschen à ca. 20 Gramm,
„ „ „ „ 5 „
„ Originalkartons à 5 Glasröhrchen à 0,4 Gramm.

Litteratur: Dr. Witthauer, Münchner medicinische Wochenschrift 1901, Seite 1200.
Dr. Goldmann, Der Frauenarzt 1901, No. 12, Seite 530—36.

Caesar & Loretz, Halle a. S.

Sanoform

Bester und einziger — geruchloser — weisser — reizloser — sterilisierbarer — granulationsfördernder — secretionsbeschränkender — ungiftiger — vollkommener Jodoform-Ersatz.

Sanoform ist der Dijodsalicylsäuremethylester mit einem **Jodgehalt** von **62,7 %, Schmelzpunkt 110,5 Grad,** zersetzt sich weder am Licht noch bei sonstiger Aufbewahrung.

In allen chirurgischen und gynäkologischen Fällen zeigte sich auf den eiternden Stellen rasche Aufsaugung der Sekrete und eine geradezu verblüffend schnelle Neubildung gesunden Gewebes und Verheilung.

Sanoform kommt in **Substanz** als **voluminöses Pulver** und in nachfolgenden Originalpackungen zum **sofortigen Gebrauch** fertig in den Handel.

Sanoform-Paste 20%, Tube 2 Mk., **Sanoform-Wundsalbe** 10%, Tube 1 Mk., **Sanoform-Streupulver** 30%, Streudose 1 Mk, **Sanoform-Wundpuder** für Kinder, 1 Streudose 80 Pfg, **Sanoform-Cocainol-Streupulver** (schmerzstillend und heilend, 10% Sanoform und Anaesthesin enth.), 1 Streudose 1,25 Mk., **Sanoform-Tabletten** 0,5 (innerlich Darmantiseptikum), Schtl 1,50 Mk., **Sanoform-Stäbchen** 10%, 1,60 Mk., **Sanoform-Suppositorien** 10% 1,60 Mk., **Sanoform-Ovules** (Vaginalkugeln) 10%, 1,60 Mk., **Sanoform-Gaze** 10%, 1/1 Meter 1 Mk, 1/2 Meter 60 Pfg, **Sanoform-Gaze in Abreißblechdose** (sterilis.) à 5 Meter = 2,50 Mk., **Sanoform-Mullbinde** mit fester Kante (10%), Stück 80 Pfg.

Literatur gratis.

Chemisches Institut, Berlin SW., Königgrätzerstrasse No. 55.

Alle Originalpräparate müssen auf den Etiquetten diese Firma tragen.

Seebad Misdroy.

Überraschend schöne Lage, prächtiger Badestrand mit kräftigem Wellenschlag, Hochwald bis zu den Häusern des Ortes. Reichhaltige Kurmittel. See-, Sol-, Moor-, kohlensaure Bäder; spezialärztl. Massage. Sonnenbad. Neues, gefälliges Familienbad. Milchkuranstalt. Unterhaltung aller Art: Kurkonzerte 2—3mal täglich, moderne Reunions, Kinderfeste, Feuerwerk, Dampfschiffahrten, Segel- u. Ruderboote, Radfahren, Tennisplätze. Unterkunft in jeder Preislage. Behaglicher Aufenthalt für Familien. Täglich 4 Schnellzüge von und nach Berlin (über Stettin und über Ducherow); ferner Dampfschiffverbindung mit Stettin. Prospekte und Auskunft kostenfrei durch **die Bade-Direktion.**

Lysol

(Name geschützt)

Zuverlässigstes Antisepticum.

Hergestellt aus den reinsten Materialien, besitzt unter allen derartigen Mitteln nur das **Lysol** eine **dauernd gleichmässige Zusammensetzung und konstanten Wirkungswert,** was durch fortgesetzte Prüfung des Präparates in drei bekannten Hochschullaboratorien gewährleistet wird.



Schutzmarke!

Vor allen Nachahmungen, die aus unkontrollierbarem Rohmaterial hergestellt werden und unzuverlässig in der Wirkung sind, wird dringend gewarnt.

Um sicher zu gehen, bitten wir, nur Originalflaschen zu verwenden.

Lysolfabrik Schülke & Mayr, Hamburg.

Gedruckt bei Imberg & Lefson in Berlin SW.

Monatsschrift
für
Geburtshülfe und Gynäkologie

Herausgegeben von

A. Martin in Greifswald und **A. v. Rosthorn** in Heidelberg

Die „Monatsschrift für Geburtshülfe und Gynäkologie" erscheint allmonatlich in Heften von etwa 10 Druckbogen mit Abbildungen im Text und Tafeln. — Der Preis des Jahrganges von ca. 120 Druckbogen beträgt Mk. 36.—; jährlich erscheinen zwei Bände. — Zu beziehen durch die Post und durch alle Buchhandlungen des In- und Auslandes.

Band XX. August 1904. Heft 2.

Nachdruck verboten.

INHALTS-VERZEICHNIS:

Seite

Original-Arbeiten.

VII. Die Pathologie des Corpus luteum. Von Dr. *E. Santi* in Florenz (Schluss) 143

VIII. Zum Mechanismus und zur Behandlung frischer Scheiden-Dammverletzungen. Von Dr. *Anton Hengge* in Greifswald 167

IX. Die Prophylaxe der Wochenbetts-Morbidität in der Schwangerschaft. Von Priv.-Doz. Dr. *Paul Kroemer* in Giessen 178

X. Über Blasensteine. Von Priv.-Doz. Dr. *W. Zangemeister* in Königsberg 195

XI. Die Veränderungen des Nasen-Rachenraums bei Schwangeren, Gebärenden und Wöchnerinnen. Von Prof. Dr. *Hermann W. Freund* in Strassburg 210

XII. Beitrag zur Statistik des inoperablen Uteruscarcinoms. Von Dr. *Erwin Liek* in Wiesbaden 227

XIII. Berichtigung und Bemerkung zur Arbeit Schaeffers über weitere Beiträge zur Händedesinfektion. Von Priv.-Doz. Dr. *H. Füth* in Leipzig . 241

XIV. Einige Bemerkungen zu den Arbeiten „Weitere Beiträge zur Händedesinfektion". Von Dr. *Engels* in Stralsund 246

Einladung zur Naturforscherversammlung in Breslau 251

Personalien und Tagesnachrichten. 252

A. Hegars letzte Vorlesung 253

Vereins- u. Literaturbeilage:

I. Original-Sitzungsberichte aus geburtshülflich - gynäkologischen Gesellschaften — Ost- und Westpreussische Gesellschaft für Gynäkologie — Mittelrheinische Gesellschaft für Geburtshilfe und Gynäkologie — Gynäkologische Gesellschaft in Breslau 254

II. Referate aus geburtshülflich - gynäkologischen Gesellschaften — Berlin — Wien — Britische — London — Nord-England — Glasgow — New-York — Washington 299

III. Geburtshülflich - gynäkologische Mitteilungen aus anderen Gesellschaften und Vereinen — Berlin — Hamburg — Magdeburg — Mittelrhein. Aerztetag — Duisburg etc. . . 303

IV. Buchanzeigen 304

V. Literaturverzeichnis . . 309



Berlin 1904.

VERLAG VON S. KARGER

KARLSTRASSE 15.

Speyer & Peters Spezialbuchhandlung für Medizin

BERLIN NW. 7, Unter den Linden 43,

bieten in wohlerhaltenen, garantiert vollständigen und gut gebundenen Exemplaren an:

Archiv für Dermatologie. Bd. 1—58. 1869—1901. (1209.—)	720.—
Archiv für Gynaekologie. Bd. 1—67. 1870—1902. (1399.40)	560.—
Centralblatt für Gynaekologie. Jg. 1—26. 1877—1902. (487.50) In Halbleinwandmappen	220.—
Centralblatt f. Physiologie. Jg. 1—16 für 1887—1902. (480.—)	360.—
Charité-Annalen. Jg. 1—26. 1876—1902. (544.—)	140.—
Encyclopädie der Geburtsh. u. Gynaek. 2 Bde. 1900. (55.—)	35.—
Frommel's Jahresbericht. Jg. 1—15 für 1887—1901. (304.20)	230.—
Jahrbuch für Kinderheilkunde. N.F. Bd. 1—56. 1868—1902. (642.50)	410.—
Journal, American, of obstetrics. Bd. 1—46. 1868—1902. Zur Hälfte geb.	500.—
Langenbeck's Archiv. Bd. 1—64. 1860—1901. (1864.—)	680.—
Monatshefte f. Dermatologie. Bd. 1—35. 1882—1902. (581.20)	425.—
Monatsschrift für Geburtsh. u. Gynaek. Bd. 1—16. 1895—1902. (289.30)	200.—
Monatsschrift für Geburtskunde. 34 Bde. 1853—1869. (572.—)	100.—
Virchow, Krankhafte Geschwülste. 3 Bde. 1863—65.	62.—
Virchow's Archiv. Bd. 1—170. 1847—1902.	1450.—
Zeitschrift für Geburtshilfe u. Gynaek. Bd. 1—48. 1877—1903. (898.—)	510.—

Farbenfabriken vorm.

Friedr. Bayer & Co., Elberfeld.

Abteilung für pharmaceutische Produkte.

Somatose

Hervorragendes

Kräftigungsmittel

für

Wöchnerinnen.

— Vortreffliches Lactagogum. —

Aspirin

Bester Ersatz für Salicylate. Treffliches Analgeticum in der gynäkologischen Praxis bei Dysmenorrhoe, Uteruscarcinom, Nachwehen etc. — Dos. 0,5—1 g, 1—2-stündlich bis zum Nachlassen der Schmerzen (bis 4 g im Maximum).

Helmitol

neues verbessertes Blasenantisepticum von angenehmem Geschmack und prompter Wirkung bei Cystitis, Pyelitis, Urethralabscessen; Prophylacticum bei intravesicalen Operationen.

Dos.: 1 g 3—4 mal täglich.

Protargol

organisches Silberpräparat zur **Gonorrhoe- und Wundbehandlung, sowie für die Augentherapie.**

Hervorragende bactericide Eigenschaften bei grösster Reizlosigkeit.

Monatsschrift für Geburtshülfe und Gynäkologie

Band XX. | August 1904. | Heft 2.

Anzeigen.

Liquor manganо-ferri peptonat. Gude.

MANGAN-EISEN-PEPTON

vom

Erfinder **Dr. A. Gude.**

Bewährtes Arzneimittel gegen Chlorose, Anaemie, Skrofulose, Frauen- u. Nervenkrankheiten, Malaria, Tropenanaemie.

Gegenwärtig bezeugen mehr als **6000** ärztliche Atteste die Vorzüglichkeit unseres Präparates.

Kostenfreie Probesendungen für Versuche stehen den Herren Aerzten zur Verfügung.

Dr. A. Gude & Cie., Chemische Fabrik, Leipzig.

In allen Apotheken erhältlich.

COLLARGOLUM (Argentum colloidale Credé). Bei **septischen Erkrankungen** (Puerperalfieber etc.) als Lösung zur intravenösen Injektion und zu Klysmen, als **„Unguentum Credé"** zum Einreiben, sowie als Suppositorien, Stäbchen etc. — Zur **Wundbehandlung** in Form von Tabletten, als 2%ige Salbe, als Lösung und als 3%iges Pulver mit Milchzucker.

ITROL. Reiz- und geruchloses Silberpräparat zur Behandlung der Uterus-Gonorrhöe, Geschwüre und Entzündungen der Cervix etc.

ACOIN. Lokal-Anästhetikum für Infiltrationsanästhesie. Gegenüber Kokain ungiftig. Langandauernde Anästhesie.

Proben und Literatur durch

Chemische Fabrik von Heyden, Radebeul-Dresden.

Seebad Misdroy.

Überraschend schöne Lage, prächtiger Badestrand mit kräftigem Wellenschlag, Hochwald bis zu den Häusern des Ortes. Reichhaltige Kurmittel. See-, Sol-, Moor-, kohlensaure Bäder; spezialärztl. Massage. Sonnenbad. Neues, gefälliges Familienbad. Milchkuranstalt. Unterhaltung aller Art: Kurkonzerte 2—3mal täglich, moderne Reunions, Kinderfeste, Feuerwerk, Dampfschiffahrten, Segel- u. Ruderboote, Radfahren, Tennisplätze. Unterkunft in jeder Preislage. Behaglicher Aufenthalt für Familien. Täglich 4 Schnellzüge von und nach Berlin (über Stettin und über Ducherow); ferner Dampfschiffverbindung mit Stettin. Prospekte und Auskunft kostenfrei durch **die Bade-Direktion.**

Dr. Theinhardt's Kindernahrung

Seit 15 Jahren klinisch und praktisch zur Ernährung der Säuglinge in gesunden und kranken Tagen erprobt. Von ersten Pädiatern als diät. Therapeut. bei **Verdauungsstörungen, sommerlichen Diarrhöen, Brechdurchfall, Anämie, Pädatrophie, Rhachitis, Skrophulose etc.** vorzugsweise angewandt.

Einfache rasche, zuverlässige Zubereitung bei Verwendung von

Dr. Theinhardt's Dampfkocher.

1/1 Büchse mit 500 g Mark 1.90.
1/2 Büchse Mark 1.20.

Vorrätig in den meisten Apotheken und Drogerien.

Für Hospitäler, Heilanstalten, sowie für Ärzte ad usum proprium bei direktem Bezug ab Fabrik besondere Vorzugspreise.

Wissenschaftliche Urteile, Analysen etc. gratis durch

Dr. Theinhardt's Nährmittelgesellschaft m. b. H., Cannstatt
(Württemberg).

Schering's Sublamin

reizloser Ersatz für Sublimat.

Chemische Fabrik auf Actien (vorm. E. Schering) BERLIN N.

Louis & H. Loewenstein,

Fabrik chirurgischer Instrumente
u. elektromedizinischer Apparate,

Berlin N., Ziegelstrasse 28, vis-à-vis dem Langenbeckhause.

Complette Instrumentarien für Gynaekologie, Geburtshülfe und Chirurgie.

Verantwortlich für Inserate: S. Karger in Berlin NW. 6
Gedruckt bei Imberg & Lefson in Berlin SW.

Lysol

Zuverlässigstes Antisepticum.

(Name geschützt)

Hergestellt aus den reinsten Materialien, besitzt unter allen derartigen Mitteln nur das **Lysol** eine **dauernd gleichmässige Zusammensetzung und konstanten Wirkungswert**, was durch fortgesetzte Prüfung des Präparates in drei bekannten Hochschullaboratorien gewährleistet wird.

Schutzmarke!

Vor allen Nachahmungen, die aus unkontrollierbarem Rohmaterial hergestellt werden und unzuverlässig in der Wirkung sind, wird dringend gewarnt.

Um sicher zu gehen, bitten wir, nur Originalflaschen zu verwenden.

Lysolfabrik Schülke & Mayr, Hamburg.

Cocainol-Zäpfchen

(Schtl. 1.60 M.)

10 % Anaesthesin enthaltend. Schmerz stillend bei Tenesmus, der auf entzündlicher Reizung der Schleimhaut beruht, ferner bei allen Haemorrhoidalleiden und Afterjucken.

Cocainol-Ovules

(Schtl. 1.60.)

10 % Anaesthesin enthalt. bei allen schmerzhaften Erkrankungen der weiblichen Sexualorgane — Blasenzwang, fern. b. gonorrhoischer sowie bei der auf Reizung zurückzuführenden Urethritis.

Cocainol-Ovules mit Zinol

(Schtl. 2.— M.)

10 % Anaesthesin und Zinol enthaltend. Reizlos — bacterieid — adstringirend u. schmerzstillend, bei schmerzhaften und anderen Catarrhen der weibl. Genitalien.

Zu beziehen durch die Apotheken. — Literatur gratis u. franko.

Chemisches Institut. BERLIN SW., Königgrätzerstr. 55.

Lactagol

ein specifisch wirkendes Lactagogum.

Ueberraschend prompte Vermehrung sowohl der Milchmenge wie des Fett- und Eiweiss-Gehalts, meist schon in 1—2 Tagen deutlich wahrnehmbar.

Proben und Litteratur durch

Vasogenfabrik Pearson & Co., Hamburg.

Ergotin Fromme.

Wirksamstes, von allen unerwünschten Nebenwirkungen freies Mutterkorn-Präparat, von immer gleichmässigem Cornutingehalt u. höchster Haltbarkeit.

Mit Schutzmarke und dem Namenszug: Dr. G. Fromme.

Zu beziehen durch die Apotheken
in Originalflaschen à ca. 20 Gramm,
„ „ „ „ 5 „
„ Originalkartons à 5 Glasröhrchen à 0,4 Gramm.

Litteratur: Dr. Witthauer, Münchner medicinische Wochenschrift 1901, Seite 1200.
Dr. Goldmann, Der Frauenarzt 1901, No. 12, Seite 530—36.

Caesar & Loretz, Halle a. S.

Sanoform

Bester und einziger — geruchloser — weisser — reizloser — sterilisierbarer — granulationsfördernder — secretionsbeschränkender — ungiftiger — vollkommener Jodoform-Ersatz.

Sanoform ist der Dijodsalicylsäuremethylester mit einem Jodgehalt von **62,7 %**, **Schmelzpunkt 116,5 Grad**, zersetzt sich weder am Licht noch bei sonstiger Aufbewahrung.

In allen chirurgischen und gynäkologischen Fällen zeigte sich auf den eiternden Stellen rasche Aufsaugung der Sekrete und eine geradezu verblüffend schnelle Neubildung gesunden Gewebes und Verheilung.

Sanoform kommt in Substanz als voluminöses Pulver und in nachfolgenden Originalpackungen zum sofortigen Gebrauch fertig in den Handel.

Sanoform-Paste 20 %, Tube 2 Mk., **Sanoform-Wundsalbe** 10 %, Tube 1 Mk., **Sanoform-Streupulver** 30 %, Streudose 1 Mk, **Sanoform-Wundpuder** für Kinder, 1 Streudose 80 Pfg, **Sanoform-Cocainol-Streupulver** (schmerzstillend und heilend, 10 % Sanoform und Anaesthesin enth.), 1 Streudose 1,25 Mk., **Sanoform-Tabletten** 0,5 (innerlich Darmantiseptikum), Schtl 1,50 Mk. **Sanoform-Stäbchen** 10 %, 1,60 Mk., **Sanoform-Suppositorien** 10 %, 1,60 Mk., **Sanoform-Ovules** (Vaginalkugeln) 10 %, 1,60 Mk., **Sanoform-Gaze** 10 %, 1/1 Meter 1 Mk., 1/2 Meter 60 Pfg, **Sanoform-Gaze in Abreissblechdose** (sterilis.) à 5 Meter = 2,50 Mk., **Sanoform-Mullbinde** mit fester Kante 10 cm, Stück 80 Pfg.

Literatur gratis.

Chemisches Institut, Berlin SW., Königgrätzerstrasse No. 55.

Alle Originalpräparate müssen auf den Etiquetten diese Firma tragen.

Verlag von J. B. Wolters in Groningen:

FÜNFLINGSGEBURTEN.

EIN FALL VON FÜNFLINGSGEBURT

BEOBACHTET VON **Dr. J. J. DE BLÉCOURT,**
Arzt in Hees (Niederlande).

NEBST EINER BESCHREIBUNG DES PRÄPARATS UND EINER CASUISTIK UND ANALYTISCHER ÜBERSICHT VON 27 FÄLLEN VON FÜNFLINGSGEBURT

HERAUSGEGEBEN VON **Dr. G. C. NIJHOFF,**
Ord. Professor und Director der Universitäts-Frauenklinik, Groningen.

MIT 17 ABBILDUNGEN.

PREIS MK. 11,50.

Hierzu eine Beilage der Chem. Fabrik **J. D. Riedel** in **Berlin,** betr. **Salipyrin.**

Gedruckt bei Imberg & Lefson in Berlin SW.

Monatsschrift
für
Geburtshülfe und Gynäkologie

Herausgegeben von

A. Martin in Greifswald und **A. v. Rosthorn** in Heidelberg

Die „Monatsschrift für Geburtshülfe und Gynäkologie" erscheint allmonatlich in Heften von etwa 10 Druckbogen mit Abbildungen im Text und Tafeln. – Der Preis des Jahrganges von ca. 120 Druckbogen beträgt Mk. 36.—; jährlich erscheinen zwei Bände. — Zu beziehen durch die Post und durch alle Buchhandlungen des In- und Auslandes.

Band XX. September 1904. Heft 3.

Nachdruck verboten.

INHALTS-VERZEICHNIS:

Seite

Original-Arbeiten.

XV. Über Phlebektasien des graviden Uterus und ihre klinische Bedeutung. Von Priv.-Doz. Dr. *J. Halban* in Wien . 313

XVI. Über die Anwendung der Kopfzange bei Beckenendlage. Von Dr. *R. Müller-heim* in Berlin 323

XVII. Weitere Beiträge zur Technik der mechanischen Dilatation mit spezieller Berücksichtigung ihrer Erfolge in der Eklampsiebehandlung. Von Dr. *Emil Pollak* in Wien . 335

XVIII. Incarceration cystisch degenerierter Ovarien bei Blasenmole. Von Dr. *G. Bamberg* in Berlin. (Hierzu Taf. XVIII) 359

XIX. Anatomische Untersuchungen über den Infektionsweg bei der Genitaltuberkulose des Weibes. Von Dr. *Paul Rosenstein* in Berlin. (Hierzu Tafel XV—XVII) 366

XX. Die Veränderungen des Nasen - Rachenraums bei Schwangeren, Gebärenden und Wöchnerinnen. Von Prof. Dr. *Hermann W. Freund* in Strassburg. (Schluss) 383

Seite

Berichte und Referate.

I. Neuere Arbeiten über die mesonephrischen Geschwülste. Sammelbericht von Dr. *A. Hartz* in Karlsruhe 400

II. Sammelbericht über die geburtshülflich-gynäkologische Literatur Dänemarks 1903. Von Dr. *M. Le Maire* in Kopenhagen 410

Personalien und Tagesnachrichten. 418

Vereins- u. Literaturbeilage:

I. Original-Sitzungsberichte aus geburtshülflich - gynäkologischen Gesellschaften — Gynäkologische Gesellschaft in Breslau 419

II. Referate aus geburtshülflich - gynäkologischen Gesellschaften — Berlin — Dresden — Fränkische — Hamburg — Leipzig — Niederländische — Britische — London — Glasgow — New York — Washington — Chicago 426

III. Geburtshülflich - gynäkologische Mitteilungen aus anderen Gesellschaften und Vereinen — Berliner — Halle a. S. Hamburg 431

IV. Buchanzeigen 432

V. Literaturverzeichnis . . 435

BOSTON MEDICAL
OCT 8 1904
LIBRARY.

Berlin 1904.

VERLAG VON S. KARGER

KARLSTRASSE 15.

Speyer & Peters Spezialbuchhandlung für Medizin

BERLIN NW. 7, Unter den Linden 43,

bieten in wohlerhaltenen, garantiert vollständigen und gut gebundenen Exemplaren an:

Archiv für Dermatologie. Bd. 1—58. 1869—1901. (1209.—)	750.—
Archiv für Gynaekologie. Bd. 1—67. 1870—1902. (1399.40)	540.—
Centralblatt für Gynaekologie. Jg. 1—26. 1877—1902. (487.50) In Halbleinwandmappen	220.—
Centralblatt f. Physiologie. Jg. 1—16 für 1887—1902. (480.—)	360.—
Charité-Annalen. Jg. 1—26. 1876—1902. (544.—)	140.—
Encyclopädie der Geburtsh. u. Gynaek. 2 Bde. 1900. (55.—)	36.—
Frommel's Jahresbericht. Jg. 1—15 für 1887—1901. (304.20)	230.—
Jahrbuch für Kinderheilkunde. N.F. Bd. 1—56. 1868—1902. (642.50)	410.—
Journal, American, of obstetrics. Bd. 1—46. 1868—1902. Zur Hälfte geb.	500.—
Langenbeck's Archiv. Bd. 1—64. 1860—1901. (1864.—)	680.—
Monatshefte f. Dermatologie. Bd. 1—35. 1882—1902. (581.20)	425.—
Monatsschrift für Geburtsh. u. Gynaek. Bd. 1—16. 1895—1902. (289.30)	200.—
Monatsschrift für Geburtskunde. 34 Bde. 1853—1869. (572.—)	100.—
Virchow, Krankhafte Gesehwülste. 3 Bde. 1863—65.	62.—
Virchow's Archiv. Bd. 1—170. 1847—1902.	1420.—
Zeitschrift für Geburtshilfe u. Gynaek. Bd. 1—48. 1877—1903. (898.—)	510.—

Lysol

Zuverlässigstes Antisepticum.

(Name geschützt)



Schutzmarke!

Hergestellt aus den reinsten Materialien, besitzt unter allen derartigen Mitteln nur das **Lysol** eine **dauernd gleichmässige Zusammensetzung und konstanten Wirkungswert,** was durch fortgesetzte Prüfung des Präparates in drei bekannten Hochschullaboratorien gewährleistet wird.

Vor allen Nachahmungen, die aus unkontrollierbarem Rohmaterial hergestellt werden und unzuverlässig in der Wirkung sind, wird dringend gewarnt.

Um sicher zu gehen, bitten wir, nur Originalflaschen zu verwenden.

Lysolfabrik Schülke & Mayr, Hamburg.

Medizinischer Verlag von S. KARGER in Berlin NW. 6

In 14 Tagen erscheint:

Die

physiologischen und pathologischen Beziehungen

der

weiblichen Sexualorgane zum Tractus intestinalis und besonders zum Magen.

Von

Dr. Erwin Kehrer,

Privatdozent an der Universität Heidelberg.

Lex. 8°. Broch. ca. M. 5,—.

Anzeigen.

Liquor manganо-ferri peptonat. Gude.

MANGAN-EISEN-PEPTON

vom

Erfinder **Dr. A. Gude.**

Bewährtes Arzneimittel gegen Chlorose, Anaemie, Skrofulose, Frauen- u. Nervenkrankheiten, Malaria, Tropenanaemie.

Gegenwärtig bezeugen mehr als **6000** ärztliche Atteste die Vorzüglichkeit unseres Präparates.

Kostenfreie Probesendungen für Versuche stehen den Herren Aerzten zur Verfügung.

Dr. A. Gude & Cie., Chemische Fabrik, Leipzig.

In allen Apotheken erhältlich.

H. Windler, Königl. Hoflieferant, Berlin.

Telegramm-Adresse: Orthopädie, Berlin.

Verkaufslager: **Friedrichstr. 133a,** gegenüber der Ziegelstrasse (früher Dorotheenstr. 3). — Fernspr. Amt III, No. 3052.

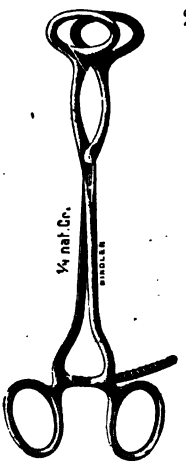

20740

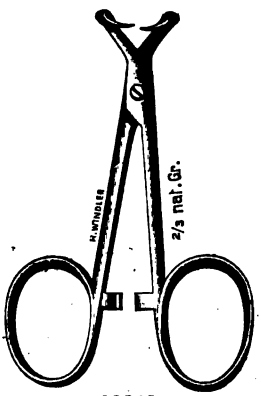

23368

20740. **Uterushaltezange** nach Dr. Mainzer. Mk. 10,—

Die gefensterte Zange ist bestimmt, den Uterus bei Laparotomie zu erfassen, aus der Bauchhöhle herauszuziehen und festzuhalten. Die Wölbung der breit gefensterten Branchen schmiegt sich dem Uteruskörper leicht an und ermöglicht ein sicheres Halten des Organs, ohne dass Verletzungen der Gebärmutter oder des Bauchfellüberzuges erfolgen können. Durch die besonders lange Sperrvorrichtung ist das Instrument auch bei erheblich vergrösserter Gebärmutter anwendbar; dasselbe erleichtert die Eingriffe an den Genitalorganen bedeutend, indem diese durch Emporziehen des Uterus der Bauchwunde erheblich genähert werden. Durch Kompression der Uteringefässe werden dabei Gebärmutter und Adnexe blutarm gemacht und erspart man durch die Benutzung des Instruments häufig das Eingehen der Hand in die Leibeshöhle.

23368. **Tuchklemme** nach Backhaus Mk. 2,—. (Preis für 12 Stück Mk. 20,—.)

HYGIAMA

Angenehm schmeckendes concentriertes Nährpräparat in Pulverform.

Hauptvorzüge:

Leichtverdaulichkeit, Wohlgeschmack, Billigkeit, rationelle Zusammensetzung, hoher Nährwert, Wechsel in der Zubereitung.

Von vielen ärztlichen Autoritäten warm empfohlen bei: **neurasthenischen, hysterischen Verdauungsstörungen, nervöser Verdauungsschwäche, mangelhafter Ernährung, bei Blutarmut und in der Reconvaleseenz, bei Hyperemesis grav., Lactation.**

Vielfach zu künstlicher Ernährung benutzt. Ermöglicht und erleichtert Milchkuren, bewirkt reichlichere Milchsekretion.

Litteratur, Analysen etc. gratis nur für Arzte durch

Dr. Theinhardt's Nährmittelgesellschaft, Cannstatt.

Schering's

Chloral-Chloroform

von unübertroffener Reinheit und Haltbarkeit.

Chemische Fabrik auf Actien
(vorm. E. Schering) BERLIN N.

Louis & H. Loewenstein,

Fabrik chirurgischer Instrumente
u. elektromedizinischer Apparate,

Berlin N., Ziegelstrasse 28, vis-à-vis dem Langenbeckhause.

Complette Instrumentarien für Gynaekologie, Geburtshülfe und Chirurgie.

Verantwortlich für Inserate: S. Karger in Berlin NW. 6, Karlstrasse 15.
Gedruckt bei Imberg & Lefson in Berlin SW.

LYSOFORM.

Deutsches Reichs-Patent.

Desinficiens, Antihidrotikum, Desodorans.

Lysoform ist das für die praktische Verwendung zu den verschiedensten Zwecken geeignetste Desinfectionsmittel. Seine Lösungen hinterlassen keinerlei Geruch.

(cfr. Ther. Monatsh. 1903, No. 2 a. d. pharm. Inst. d. Univ. Berlin.)

Aerztepackungen: 2½ Kilo Mk. 7,25 incl. Kanne franco.
5 „ „ 12,50 „ „ „

Krankenhäuser erhalten Vorzugspreise.

Die Herren Aerzte werden gebeten, Lysoform nur „original" zu verschreiben.

Litteratur steht den Herren Aerzten zur Verfügung.

Lysoform G. m. b. H., Berlin SW. 48.

Cocainol-Zäpfchen (Schtl. 1.60 M.) — 10 % Anaesthesin enthaltend. Schmerz stillend bei Tenesmus, der auf entzündlicher Reizung der Schleimhaut beruht, ferner bei allen Haemorrhoidalleiden und Afterjucken.

Cocainol-Ovules (Schtl. 1.60.) — 10 % Anaesthesin enthalt. bei allen schmerzhaften Erkrankungen der weiblichen Sexualorgane — Blasenzwang, fern. b. gonorrhoischer sowie bei der auf Reizung zurückzuführenden Urethritis.

Cocainol-Ovules mit Zinol (Schtl. 2.— M.) — 10 % Anaesthesin und Zinol enthaltend. Reizlos — bacterieid — adstringirend u. schmerzstillend, bei schmerzhaften und anderen Catarrhen der weibl. Genitalien.

Zu beziehen durch die Apotheken. — Literatur gratis u. franko.

Chemisches Institut, BERLIN SW., Königgrätzerstr. 55.

Lactagol

ein specifisch wirkendes Lactagogum.

Ueberraschend prompte Vermehrung sowohl der Milchmenge wie des Fett- und Eiweiss-Gehalts, meist schon in 1—2 Tagen deutlich wahrnehmbar.

Proben und Litteratur durch

Vasogenfabrik Pearson & Co., Hamburg.

Ergotin Fromme.

Wirksamstes, von allen unerwünschten Nebenwirkungen freies Mutterkorn-Präparat, von immer gleichmässigem Cornutingehalt u. höchster Haltbarkeit.

Mit Schutzmarke und dem Namenszug: Dr. G. Fromme.

Zu beziehen durch die Apotheken
in Originalflaschen à ca. 20 Gramm,
„ „ „ „ 5 „
„ Originalkartons à 5 Glasröhrchen à 0,4 Gramm.

Litteratur: Dr. Witthauer, Münchner medicinische Wochenschrift 1901, Seite 1200.
Dr. Goldmann, Der Frauenarzt 1901, No. 12, Seite 530—36.

Caesar & Loretz, Halle a. S.

Sanoform

Bester und einziger — geruchloser — weisser — reizloser — sterilisierbarer — granulationsfördernder — secretionsbeschränkender — ungiftiger — vollkommener Jodoform-Ersatz.

Sanoform ist der Dijodsalicylsäuremethylester mit einem **Jodgehalt** von **62,7 %, Schmelzpunkt 110,5 Grad,** zersetzt sich weder am Licht noch bei sonstiger Aufbewahrung.

In allen chirurgischen und gynäkologischen Fällen zeigte sich auf den eiternden Stellen rasche Aufsaugung der Sekrete und eine geradezu verblüffend schnelle Neubildung gesunden Gewebes und Verheilung.

Sanoform kommt in Substanz als voluminöses Pulver und in nachfolgenden Originalpackungen zum sofortigen Gebrauch fertig in den Handel.

Sanoform-Paste 20%, Tube 2 Mk., **Sanoform-Wundsalbe** 10%, Tube 1 Mk., **Sanoform-Streupulver** 30%, Streudose 1 Mk, **Sanoform-Wundpuder** für Kinder, 1 Streudose 80 Pfg, **Sanoform-Cocainei-Streupulver** (schmerzstillend und heilend, 10% Sanoform und Anaesthesin enth.), 1 Streudose 1,25 Mk., **Sanoform-Tabletten** 0,5 (innerlich Darmantiseptikum), Schtl. 1,60 Mk., **Sanoform-Stäbchen** 10%, 1,60 Mk., **Sanoform-Suppositorien** 10%, 1,60 Mk., **Sanoform-Ovules** (Vaginalkugeln) 10%, 1,60 Mk., **Sanoform-Gaze** 10%, 1/1 Meter 1 Mk., 1/2 Meter 60 Pfg, **Sanoform-Gaze in Abreiblechdose** (sterilis.) à 5 Meter = 2,50 Mk., **Sanoform-Mullbinde** mit fester Kante (10 cm), Stück 80 Pfg.

Literatur gratis.

Chemisches Institut, Berlin SW., Königgrätzerstrasse No. 55.

Alle Originalpräparate müssen auf den Etiquetten diese Firma tragen.

XEROFORM.

Einziger wirklich brauchbarer Ersatz für Jodoform. Absolut ungiftig, im Gebrauch geruchlos, keimfrei, nicht reizend, kein Ekzem erzeugend, schmerz- und blutstillend. Kräftiges Desodorans, eminent austrocknend und epithelbildend. **Spezifikum bei ulcus cruris, nässenden Ekzemen, Verbrennungen.** — Sparsamer Verbrauch, daher billig in der Anwendung.

— **Bruns**'sche **Xeroform-Paste.** —

SOLVEOL.

Neutraler, reizloser Karbolersatz. Solveollösung ist 20mal weniger giftig als Karbollösung von gleicher antiseptischer Wirksamkeit.

Proben und Literatur durch

Chemische Fabrik von Heyden, Radebeul-Dresden.

Hierzu zwei Beilagen der Firma **S. Karger** betr. **Preisermässigung** und **Monatsschr. f. Geburtshülfe und Gynäkologie. Bd. I—II.**

Gedruckt bei Imberg & Lefson in Berlin SW.

Monatsschrift

für

Geburtshülfe und Gynäkologie

Herausgegeben von

A. Martin in Greifswald und **A. v. Rosthorn** in Heidelberg

Die „Monatsschrift für Geburtshülfe und Gynäkologie" erscheint allmonatlich in Heften von etwa 10 Druckbogen mit Abbildungen im Text und Tafeln. — Der Preis des Jahrganges von ca. 120 Druckbogen beträgt Mk. 36.—; jährlich erscheinen zwei Bände. — Zu beziehen durch die Post und durch alle Buchhandlungen des In- und Auslandes.

Band XX. **Ergänzungsheft.**

Nachdruck verboten.

BOSTON MEDICAL LIBRARY NOV 17 1904

INHALTS-VERZEICHNIS:

Original-Arbeiten.

Seite

XXI. Über eine Methode, den geraden Beckeneingangs-Durchmesser mittelst einer Skala von Winkelhebeln unmittelbar zu messen. Von Dozent Dr. *Ladislaus v. Bylicki* in Lemberg . . . 441

XXII. Untersuchungen über den Gefrierpunkt des Urins während Schwangerschaft, Geburt und Wochenbett. Von Dr. *Martin E. Simon* in San Francisco. (Hierzu Taf. XIX.) 452

XXIII. Kasuistischer Beitrag zur Indikation der Aussehaltung der Bauchpresse während der Geburt. Von Dr. *W. Rühl* in Dillenburg 468

XXIV. Die Eklampsie in Ostpreussen. Von Priv.-Doz. Dr. *Hammerschlag* in Königsberg 475

XXV. Beitrag zur Kenntnis der urämischen Lähmungen. Von Dr. *Offergeld* in München 522

XXVI. Über die puerperale Blase und die puerperale Ischurie. Von Dr. *Carl Ruge* in Berlin 537

XXVII. Über die Beziehungen zwischen kindlichen und mütterlichen Elementen bei ektopischer Gravidität und ihr Verhalten nach dem Fruchttode. Von Dr. *Fritz Heinsius* in Berlin . 556

XXVIII. Ein Beitrag zur Ovarialgravidität. Von Dr. *George Boesebeek* in Königsberg 618

XXIX. Beiträge zur Anatomie der Tubenschwangerschaft. Von Priv.-Doz. Dr. *Fritz Kermauner* in Heidelberg 634

(Fortsetzung siehe 3. Umschlagseite.)

Speyer & Peters Spezialbuchhandlung für Medizin

BERLIN NW. 7, Unter den Linden 43,

bieten in wohlerhaltenen, garantiert vollständigen und gut gebundenen Exemplaren an:

Archiv für Dermatologie. Bd. 1—58. 1869—1901. (1209.—)	750.—
Archiv für Gynaekologie. Bd. 1—67. 1870—1902. (1399.40)	560.—
Centralblatt für Gynaekologie. Jg. 1—26. 1877—1902. (487.50) In Halbleinwandmappen	220.—
Centralblatt f. Physiologie. Jg. 1—16 für 1887—1902. (480.—)	360.—
Charité-Annalen. Jg. 1—26. 1876—1902. (544.—)	120.—
Encyclopädie der Geburtsh. u. Gynaek. 2 Bde. 1900. (55.—)	36.—
Frommel's Jahresbericht. Jg. 1—15 für 1887—1901. (304.20)	230.—
Jahrbuch für Kinderheilkunde. N. F. Bd. 1—56. 1868—1902. (642.50)	410.—
Journal, American, of obstetrics. Bd. 1—46. 1868—1902. Zur Hälfte geb.	500.—
Langenbeck's Archiv. Bd. 1—64. 1860—1901. (1864.—)	600.—
Monatshefte f. Dermatologie. Bd. 1—35. 1882—1902. (581.20)	425.—
Monatsschrift für Geburtsh. u. Gynaek. Bd. 1—16. 1895—1902. (289.30)	200.—
Monatsschrift für Geburtskunde. 34 Bde. 1853—1869. (572.—)	100.—
Virchow, Krankhafte Geschwülste. 3 Bde. 1863—65.	60.—
Virchow's Archiv. Bd. 1—170. 1847—1902.	1400.—
Zeitschrift für Geburtshilfe u. Gynaek. Bd. 1—48. 1877—1903. (898.—)	510.—

Seite

XXX. Die Behandlung der septischen Wochenbetterkrankungen in der Gebärmutterhöhle. Von Dr. *A. Sitsinsky* in St. Petersburg 640

XXXI. Kongenitale Nierenanomalien und Missbildungen der weiblichen Geschlechtsorgane. Von Dr. *B. Daniel* in Elberfeld . . 678

XXXII. Über das anatomische und funktionelle Verhalten der belassenen Ovarien nach Exstirpation des Uterus. Von Dr. *Heinrich Keitler* in Wien 686

XXXIII. Zur Kasuistik des primären Tubencarcinoms. Von Priv.-Doz. Dr. *A. A. Anufrief* in Odessa 753

XXXIV. Zur Frage über das Schicksal der subserösen Fibromyome. Von Priv.-Doz. Dr. *W. Wladimiroff* in Kasan 761

XXXV. Ein Beitrag zur Ätiologie der sogen. „Fistulae cervico-vaginales laqueatieae". Von Dr. *Rud. Brejter* in Lemberg 780

XXXVI. Der Verschluss komplizierter Blasenscheidenfisteln nach Küstner. Von Dr. *H. Rothe* in Breslau 790

XXXVII. Über die Erfolge der Septumnaht bei Prolapsoperationen. Von Dr. *Arthur Foges* in Wien 797

XXXVIII. Zur Kenntnis der endothelialen und metastatischen Ovarialtumoren. Von Dr. *Th. L. Papaïoannou* in Athen. (Hierzu Taf. XII—XIV.) 802

XXXIX. Totale und partielle Uterusexstirpation. Von Priv.-Doz. Dr. *F. d'Erchia* in Bari 841

Berichte und Referate.

I. Bericht über die englische geburtshülflich-gynäkologische Literatur. Von Dr. *Oliphant Nicholson* in Edinburgh 847

II. Die geburtshülfliche und gynäkologische Literatur in Holland. (IV. Quartal 1903.) Von Dr. *M. M. de Monchy* in Haag . 851

III. Sammelbericht über im Jahre 1903 in Rumänien veröffentlichte Arbeiten gynäkologischen und geburtshülflichen Inhalts. Von Dr. *E. Toff* in Braila 855

Vereins- und Literaturbeilage:

I. Original-Sitzungsberichte aus geburtshülflich-gynäkologischen Gesellschaften — Gynäkologische Gesellschaft zu München. Niederrheinisch-westfälische Gesellschaft für Geburtshülfe und Gynäkologie 865

II. Buchanzeige 900

Monatsschrift
für
Geburtshülfe und Gynäkologie

Herausgegeben von

A. Martin in Greifswald und **A. v. Rosthorn** in Heidelberg

Die „Monatsschrift für Geburtshülfe und Gynäkologie" erscheint allmonatlich in Heften von etwa 10 Druckbogen mit Abbildungen im Text und Tafeln. — Der Preis des Jahrganges von ca. 120 Druckbogen beträgt Mk. 36.—; jährlich erscheinen zwei Bände. — Zu beziehen durch die Post und durch alle Buchhandlungen des In- und Auslandes.

Band XX. Oktober 1904. Heft 4.

Nachdruck verboten.

INHALTS-VERZEICHNIS:

Seite

Original-Arbeiten.

XL. Erfolge und Aussichten der künstlichen Frühgeburt. Von Priv.-Doz. Dr. *Kroemer* in Giessen 901

XLI. Experimentelle Beiträge zur Lehre von der Absonderung und Entleerung des Harnes im fötalen Leben. Von Prof. Dr. *Alois Kreidl* und Dozent Dr. *Ludwig Mandl* in Wien 919

XLII. Weitere Beiträge zur Technik der mechanischen Dilatation mit spezieller Berücksichtigung ihrer Erfolge in der Eklampsiebehandlung. Von Dr. *Emil Pollak* in Wien (Schluss) 951

XLIII. Kasuistischer Beitrag zum Ausgangspunkt gutartiger Geschwülste in den grossen Labien. Von Dr. *Fromme* in Halle an der Saale 961

Seite

XLIV. Umschriebene Fremdkörper - Peritonitis an der Blase, eine Metastase eines Ovarialtumors vortäuschend. Von Prof. Dr. *Erich Opitz* in Marburg 966

XLV. Die Histologie des Eierstockes im Klimakterium. Von Dr. *Arthur Weber* in Greifswald 973

XLVI. Anatomische Untersuchungen über den Infektionsweg bei der Genitaltuberkulose des Weibes. Von Dr. *Paul Rosenstein* in Berlin (Schluss) . 996

76. Versammlung deutscher Naturforscher und Ärzte in Breslau. Von Priv.-Doz. Dr. *Ph. Jung* in Greifswald . . 1024

— — Sitzungsbericht. Von Dr. *Robert Cohn* und Dr. *Kurt Kamann* in Breslau 1026

Literaturverzeichnis . . 1060



NOV 17 1904
LIBRARY

Berlin 1904.

VERLAG VON S. KARGER

KARLSTRASSE 15.

Speyer & Peters

Spezialbuchhandlung für Medizin

BERLIN NW. 7, Unter den Linden 48,

bieten in wohlerhaltenen, garantiert vollständigen und gut gebundenen Exemplaren an:

Archiv für Dermatologie. Bd. 1—58. 1869—1901. (1209.—)	750.—
Archiv für Gynaekologie. Bd. 1—67. 1870—1902. (1399.40)	560.—
Centralblatt für Gynaekologie. Jg. 1—26. 1877—1902. (487.50) In Halbleinwandmappen	220.—
Centralblatt f. Physiologie. Jg. 1—16 für 1887—1902. (480.—)	360.—
Charité-Annalen. Jg. 1—26. 1876—1902. (544.—)	190.—
Encyclopädie der Geburtsh. u. Gynaek. 2 Bde. 1900. (55.—)	36.—
Frommel's Jahresbericht. Jg. 1—15 für 1887—1901. (304.20)	230.—
Jahrbuch für Kinderheilkunde. N.F. Bd. 1—56. 1868—1902. (642.50)	410.—
Journal, American, of obstetrics. Bd. 1—46. 1868—1902. Zur Hälfte geb.	500.—
Langenbeck's Archiv. Bd. 1—64. 1860—1901. (1864.—)	680.—
Monatshefte f. Dermatologie. Bd. 1—35. 1882—1902. (581.20)	425.—
Monatsschrift für Geburtsh. u. Gynaek. Bd. 1—16 1895—1902. (289.30)	200.—
Monatsschrift für Geburtskunde. 34 Bde. 1853—1869. (572.—)	100.—
Virchow, Krankhafte Geschwülste. 3 Bde. 1863—65.	62.—
Virchow's Archiv. Bd. 1—170. 1847—1902.	1430.—
Zeitschrift für Geburtshilfe u. Gynaek. Bd. 1—48. 1877—1903. (898.—)	510.—

Farbenfabriken vorm.

Friedr. Bayer & Co., Elberfeld.

Abteilung für pharmaceutische Produkte.

Somatose

Hervorragendes

Kräftigungsmittel

für

Wöchnerinnen.

— Vortreffliches Lactagogum. —

Aspirin

Bester Ersatz für Salicylate. Treffliches Analgeticum in der gynäkologischen Praxis bei Dysmenorrhoe, Uteruscarcinom, Nachwehen etc. — Dos. 0,5—1 g, 1—2-stündlich bis zum Nachlassen der Schmerzen (bis 4 g im Maximum).

Helmitol

neues verbessertes Blasenantisepticum von angenehmem Geschmack und prompter Wirkung bei Cystitis, Pyelitis, Urethralabscessen; Prophylacticum bei intravesicalen Operationen.

Dos.: 1 g 3—4 mal täglich.

Protargol

organisches Silberpräparat zur **Gonorrhoe- und Wundbehandlung sowie für die Augentherapie.**

Hervorragende bactericide Eigenschaften bei grösster Reizlosigkeit.

Preisermässigung!

MEDIZINISCHER VERLAG VON S. KARGER
IN BERLIN NW. 6.

Vielfach an mich herangetretenen Wünschen zufolge habe ich mich speziell mit Rücksicht auf die ausländischen Interessenten entschlossen, die nachstehenden Preisherabsetzungen **bis Ende dieses Jahres** aufrecht zu erhalten. Ich liefere also in den Monaten Juli—Dezember cr. a. **tadellos neue** Exemplare

statt Mark 20,— für nur Mark 7,—

Arbeiten aus dem Gebiete der Geburtshülfe und Gynäkologie

Festschrift für
Prof. Dr. Carl Ruge

Gr. 4°. Mit 26 Abbildungen im Text, 17 Kurven und 7 Tafeln.

Ausserordentliche Preisherabsetzung!

eine Vorräte von

Band I und II und Ergänzungsheft zu Band II

der

Monatsschrift für Geburtshilfe und Gynäkologie

sind grösser als die der übrigen Bände. Ich liefere daher **diese Bände** in den Monaten **September, Oktober, November cr. a.**

statt M. 37.— für nur M. 15.—.

Zur Expedition gelangen nur **neue, unaufgeschnittene** Exemplare; der Bezug kann durch jede Sortimentsbuchhandlung erfolgen, sowie auch direkt von der

Verlagsbuchhandlung von S. Karger in Berlin NW. 6.

Speyer & Peters Spezialbuchhandlung für Medizin

BERLIN NW. 7, Unter den Linden 43,

bieten in wohlerhaltenen, garantiert vollständigen und gut gebundenen Exemplaren an:

Archiv für Dermatologie. Bd. 1—58. 1869—1901. (1209.—)	750.—
Archiv für Gynaekologie. Bd. 1—67. 1870—1902. (1399.40)	560.—
Centralblatt für Gynaekologie. Jg. 1—26. 1877—1902. (487.50) In Halbleinwandmappen	220.—
Centralblatt f. Physiologie. Jg. 1—16 für 1887—1902. (480.—)	360.—
Charité-Annalen. Jg. 1—26. 1876—1902. (544.—)	190.—
Encyclopädie der Geburtsh. u. Gynaek. 2 Bde. 1900. (55.—)	36.—
Frommel's Jahresbericht. Jg. 1—15 für 1887—1901. (304.20)	230.—
Jahrbuch für Kinderheilkunde. N. F. Bd. 1—56. 1868—1902. (642.50)	410.—
Journal, American, of obstetrics. Bd. 1—46. 1868—1902. Zur Hälfte geb.	500.—
Langenbeck's Archiv. Bd. 1—64. 1860—1901. (1864.—)	680.—
Monatshefte f. Dermatologie. Bd. 1—35. 1882—1902. (581.20)	425.—
Monatsschrift für Geburtsh. u. Gynaek. Bd. 1—16 1895—1902. (289.30)	200.—
Monatsschrift für Geburtskunde. 34 Bde. 1853—1869. (572.—)	100.—
Virchow, Krankhafte Geschwülste. 3 Bde. 1863—65.	62.—
Virchow's Archiv. Bd. 1—170. 1847—1902.	1430.—
Zeitschrift für Geburtshilfe u. Gynaek. Bd. 1—48. 1877—1903. (898.—)	510.—

Farbenfabriken vorm.

Preisermässigung!

MEDIZINISCHER VERLAG VON S. KARGER
IN BERLIN NW. 6.

Vielfach an mich herangetretenen Wünschen zufolge habe ich mich speziell mit Rücksicht auf die ausländischen Interessenten entschlossen, die nachstehenden Preisherabsetzungen **bis Ende dieses Jahres** aufrecht zu erhalten. Ich liefere also in den Monaten Juli—Dezember cr. a. **tadellos neue** Exemplare

statt Mark 20,— für nur Mark 7,—

Arbeiten aus dem Gebiete der Geburtshülfe und Gynäkologie

Festschrift für
Prof. Dr. Carl Ruge

Gr. 4°. Mit 26 Abbildungen im Text, 17 Kurven und 7 Tafeln.

INHALTS-VERZEICHNIS:

I. Lage und Bandapparat des Eierstocks. Mit 12 Abbildungen im Text und 6 Tafeln. Von A. Martin in Greifswald.
II. Zur Pathologie des Prolapses. Mit 4 Abbildungen. Von Prof. Dr. G. Winter in Königsberg.
III. Das Pathologische Institut der Kgl. Universitäts-Frauenklinik zu Berlin. Von Prof. Dr. C. Gebhard in Berlin.
IV. Über Retention des menschlichen Eies im Uterus nach dem Fruchttod. Mit 5 Abbildungen. Von Dr. Max Graefe in Halle a. S.
V. Vaginale Myomoperationen. Von Dr. W. Thorn in Magdeburg.
VI. Die pathologische Anteflexio uteri und ihre Behandlung. Von Prof. Dr. R. Moericke in Stuttgart.
VII. Über die Behandlung der Eklampsie. Von Prof. Dr. J. Veit in Erlangen.
VIII. Komplikation der Geburt durch Cervixmyom. Mit 2 Abbildungen. Von Dr. N. Flaischlen in Berlin.
IX. Zur Lehre der chronischen, hyperplasierenden Endometritis. Mit 1 Abbildung. Von Dr. C. Keller in Berlin.
X. Über die sogenannte Spätinfektion der Ophthalmoblennorrhoea neonatorum. Von Prof. Dr. A. Koblanck in Berlin.
XI. Beitrag zur Behandlung der Gesichtslagen durch manuelle Umwandlung in Hinterhauptslagen. Von Dr. Richard Knorr in Berlin.

Eingetr. Warenz.

Man verlange Aesculap-Marke:

XII. Über tödliche Lungenembolie bei gynäkologischen Erkrankungen. Mit 17 Kurven. Von Prof. Dr. A. Gessner in Erlangen.

XIII. Ein Fall von sogenannten intrauterinen Frakturen, verbunden mit Herzmißbildungen. Mit 1 Tafel. Von Dr. Th. Burmeister in Berlin.

XIV. Beitrag zur Frage der Endometritis, insbesondere der Retentio chorii et decduae. Mit 2 Abbildungen. Von Dr. Hans Heuck in Ludwigshafen a. Rh.

Ferner

statt Mark 10,— für Mark 5,—

Die ektopische Schwangerschaft,

ihre Ätiologie, Klassifikation, Embryologie, Symptomatologie, Diagnose und Therapie

Mit 15 Abbildungen im Text und 2 lithographischen Tafeln

Von
Dr. J. Clarence Webster
I. Assistent der geburtsh.-gynäkolog. Abteilung d. Universität Edinburgh.

Deutsch von
Dr. A. Eiermann
Frauenarzt in Frankfurt a. M.

Statt Mark 7,— für Mark 4,—.

Die Einschränkung des Bauchschnitts durch die vaginale Laparotomie (Kolpocoel

Farbenfabriken vorm.

Von
Prof. Dr. A. Dührssen
in Berlin.

und 6 Tafeln

Statt Mark 1,60 für 80 Pfg.

Der vaginale Kaiserschnitt

Von
Prof. Dr. A. Dührssen
in Berlin.

Mit 6 Abbildungen

Gefl. Bestellungen wolle man sofort aufgeben, da der für obige Zwecke bestimmte Vorrat begrenzt ist. Die Bücher sind durch jede Sortiments-Buchhandlung oder gegen Einsendung des Betrages direkt franko zu beziehen von der

Verlagsbuchhandlung S. Karger
in Berlin NW. 6.

6351 HEBERG & LEFSON, BERLIN S.W.

Anzeigen.

Liquor manganо-ferri peptonat. Gude.

MANGAN-EISEN-PEPTON

vom

Erfinder **Dr. A. Gude.**

Bewährtes Arzneimittel gegen Chlorose, Anaemie, Skrofulose, Frauen- u. Nervenkrankheiten, Malaria, Tropenanaemie.

Gegenwärtig bezeugen mehr als 6000 ärztliche Atteste die Vorzüglichkeit unseres Präparates.

Kostenfreie Probesendungen für Versuche stehen den Herren Aerzten zur Verfügung.

Dr. A. Gude & Cie., Chemische Fabrik, Leipzig.

In allen Apotheken erhältlich.

Carl Ruge

XEROFORM. **Bester Ersatz für Jodoform.** Absolut ungiftig, im Gebrauch geruchlos, keimfrei, nicht reizend, kein Ekzem erzeugend, schmerz- und blutstillend. Kräftiges Desodorans, eminent austrocknend und epithelbildend. **Spezifikum bei Ulcus cruris, nässenden Ekzemen, Intertrigo, Verbrennungen.** — Sparsamer Verbrauch, daher billig i. d. Anwendung. — **Bruns'sche Xeroform-Paste.**

CALODAL. Leicht assimilierbares Eiweisspräparat zur **subkutanen**, ganz besonders auch zur **rektalen Ernährung** und zur Darreichung **per os** als Kraftnährmittel. **Calodal-Nährklysmen** sind billig, leicht zuzubereiten, gut resorbierbar und setzen der Fäulnis im Darm einen grösseren Widerstand entgegen als andere Nährklysmen.

Proben und Literatur durch

Chemische Fabrik von Heyden, Radebeul-Dresden.

AESCULAP

Eingetr. Warenz.

Chirurgie-Instrumente

Erhältlich überall
Man verlange Aesculap-Marke:

Dr. Theinhardt's Kindernahrung

Seit 15 Jahren klinisch und praktisch zur Ernährung der Säuglinge in gesunden und kranken Tagen erprobt. Von ersten Pädiatern als diät. Therapeut. bei **Verdauungsstörungen, sommerlichen Diarrhöen, Brechdurchfall, Anämie, Pädatrophie, Rhachitis, Skrophulose etc.** vorzugsweise angewandt.

Einfache rasche, zuverlässige Zubereitung bei Verwendung von

Dr. Theinhardt's Dampfkocher.

1/1 Büchse mit 500 g Mark 1.90.
1/2 Büchse Mark 1.20.

Vorrätig in den meisten Apotheken und Drogerien.

Für Hospitäler, Heilanstalten, sowie für Ärzte ad usum proprium bei direktem Bezug ab Fabrik besondere Vorzugspreise.

Wissenschaftliche Urteile, Analysen etc. gratis durch

Dr. Theinhardt's Nährmittelgesellschaft m. b. H., Cannstatt
(Württemberg).

Schering's Sublamin

reizloser Ersatz für Sublimat.

Chemische Fabrik auf Actien
(vorm. E. Schering) BERLIN N.

Höchste Auszeichnung
Grand Prix Paris 1900.
Kostenlose Probevorführung
The Smith
Premier Typewriter Co.
Berlin W. Leipzigerstrasse 23

Smith Premier

Mit Tabulator

Verantwortlich für Inserate: S. Karger in Berlin NW. 6, Karlstrasse 15
Gedruckt bei Imberg & Lefson in Berlin SW.

Soeben ist erschienen:

(Aus der Universitäts-Frauenklinik in Heidelberg.)

Die

physiologischen und pathologischen Beziehungen

der

weiblichen Sexualorgane

zum

Tractus intestinalis

und besonders zum Magen.

Von

Dr. ERWIN KEHRER

Privatdozent an der Universität Heidelberg.

Lex.-8°. — Broch. M. 5,—. Gebunden M. 6,—.

Cocainol-Zäpfchen (Schtl. 1.60 M.) — 10 % Anaesthesin enthaltend. Schmerzstillend bei Tenesmus, der auf entzündlicher Reizung der Schleimhaut beruht, ferner bei allen Haemorrhoidalleiden und Afterjucken.

Cocainol-Ovules (Schtl. 1.60.) — 10 % Anaesthesin enthalt. bei allen schmerzhaften Erkrankungen der weiblichen Sexualorgane — Blasenzwang, fern. b. gonorrhoischer sowie bei der auf Reizung zurückzuführenden Urethritis.

Cocainol-Ovules mit Zinol (Schtl. 2.— M.) — 10 % Anaesthesin und Zinol enthaltend. Reizlos — bacterieid — adstringirend u. schmerzstillend, bei schmerzhaften und anderen Catarrhen der weibl. Genitalien.

Zu beziehen durch die Apotheken. — Literatur gratis u. franko.

Chemisches Institut, BERLIN SW., Königgrätzerstr. 55.

REINIGER GEBBERT & SCHALL

ERLANGEN

ELEKTRO-MED. APP.

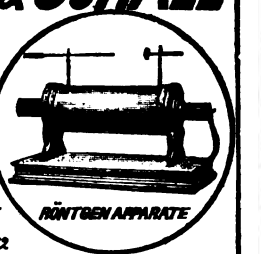

RÖNTGEN APPARATE

FILIALEN:

BERLIN-N, FRIEDRICHSTR. 131 C — MÜNCHEN, SONNENSTR. 13 — WIEN-IX, UNIVERSITÄTSSTR. 12

HAMBURG, BUSCHSTR. 12. — BUDAPEST-VI, ALTBASSE 42.

ILL. KATALOGE GRATIS.

Ergotin Fromme.

Wirksamstes, von allen unerwünschten Nebenwirkungen freies Mutterkorn-Präparat, von immer gleichmässigem Cornutingehalt u. höchster Haltbarkeit.

Mit Schutzmarke und dem Namenszug: Dr. G. Fromme.

Zu beziehen durch die Apotheken
in Originalflaschen à ca. 20 Gramm,
" " " " 5 "
" Originalkartons à 5 Glasröhrchen à 0,4 Gramm.



Litteratur: Dr. Witthauer, Münchner medicinische Wochenschrift 1901, Seite 1200.
Dr. Goldmann, Der Frauenarzt 1901, No. 12, Seite 530—36.

Caesar & Loretz, Halle a. S.

Sanoform

Bester und einziger — geruchloser — weisser — reizloser — sterilisierbarer — granulationsfördernder — secretionsbeschränkender — ungiftiger — vollkommener Jodoform-Ersatz.

Sanoform ist der Dijodsalicylsäuremethylester mit einem **Jodgehalt** von **62,7 %**, **Schmelzpunkt 110,5 Grad**, zersetzt sich weder am Licht noch bei sonstiger Aufbewahrung.

In allen chirurgischen und gynäkologischen Fällen zeigte sich auf den eiternden Stellen rasche Aufsaugung der Sekrete und eine geradezu verblüffend schnelle Neubildung gesunden Gewebes und Verheilung.

Sanoform kommt in Substanz als **voluminöses Pulver** und in nachfolgenden Originalpackungen zum sofortigen Gebrauch fertig in den Handel.

Sanoform-Paste 20 %, Tube 2 Mk., **Sanoform-Wundsalbe** 10 %, Tube 1 Mk., **Sanoform-Streupulver** 30 %, Streudose 1 Mk., **Sanoform-Wundpuder** für Kinder, 1 Streudose 80 Pfg, **Sanoform-Cocainol-Streupulver** (schmerzstillend und heilend, 10 % Sanoform und Anaesthesin enth.), 1 Streudose 1,25 Mk., **Sanoform-Tabletten** 0,5 (innerlich Darmantiseptikum), Schtl. 1,60 Mk., **Sanoform-Stäbchen** 10 %, 1,60 Mk., **Sanoform-Suppositorien** 10 %, 1,60 Mk., **Sanoform-Ovules** (Vaginalkugeln) 10 %, 1,60 Mk., **Sanoform-Gaze** 10 %, 1/1 Meter 1 Mk., 1/2 Meter 60 Pfg, **Sanoform-Gaze in Abrollblechdose** (sterilis.) à 5 Meter = 2,50 Mk., **Sanoform-Mullbinde** mit fester Kante (10 %). Stück 80 Pfg.

Literatur gratis.

Chemisches Institut, Berlin SW., Königgrätzerstrasse No. 55.

Alle Originalpräparate müssen auf den Etiquetten diese Firma tragen.

Lysol

(Name geschützt)

Zuverlässigstes Antisepticum.

Hergestellt aus den reinsten Materialien, besitzt unter allen derartigen Mitteln nur das **Lysol** eine **dauernd gleichmässige Zusammensetzung und konstanten Wirkungswert,** was durch fortgesetzte Prüfung des Präparates in drei bekannten Hochschullaboratorien gewährleistet wird.

Vor allen Nachahmungen, die aus unkontrollierbarem Rohmaterial hergestellt werden und unzuverlässig in der Wirkung sind, wird dringend gewarnt.

Lysol

Schutzmarke!

Um sicher zu gehen, bitten wir, nur Originalflaschen zu verwenden.

Lysolfabrik Schülke & Mayr, Hamburg.

Louis & H. Loewenstein,

Fabrik chirurgischer Instrumente
u. elektromedizinischer Apparate,

Berlin N., Ziegelstrasse 28, vis-à-vis dem Langenbeckhause.

Complette Instrumentarien für Gynaekologie, Geburtshülfe und Chirurgie.

Hierzu eine Beilage der Firma **Gretsch & Co.**, G. m. b. H. in **Feuerbach-Stuttgart**, betr. einen neuen **Uteruskatheter.**

Monatsschrift
für
Geburtshülfe und Gynäkologie

Herausgegeben von

A. Martin in Greifswald und **A. v. Rosthorn** in Heidelberg

Die „Monatsschrift für Geburtshülfe und Gynäkologie" erscheint allmonatlich in Heften von etwa 10 Druckbogen mit Abbildungen im Text und Tafeln. — Der Preis des Jahrganges von ca. 120 Druckbogen beträgt Mk. 36.—; jährlich erscheinen zwei Bände. — Zu beziehen durch die Post und durch alle Buchhandlungen des In- und Auslandes.

Band XX. November 1904. Heft 5.

Nachdruck verboten.

INHALTS-VERZEICHNIS:

Seite

Original-Arbeiten.

XLVII. Uterus duplex separatus cum Vagina dupl. separata (Uterus didelphys) mit Carcinom der linken Portio. Von Dr. *Karl Czerwenka* in Wien 1065

XLVIII. Ein Fall von pigmentierten Schwangerschaftsstreifen. Von Dr. *Rudolf Pichler* in Graz. (Hierzu Tafel XX) 1089

XLIX. Klinische Erfahrungen bei Placenta praevia mit besonderer Berücksichtigung des späteren Befindens der Patientinnen. Von Dr. *Julius Sonnenfeld* in Berlin . 1096

L. Der Vorfall der Scheide und der Gebärmutter während der Geburt. Von Dr. *Josef v. Kadyi* in Jaslo . . . 1118

LI. Über abdominelle Blasenverlagerung bei Cystocele. Von Dr. *H. Cramer* in Bonn . 1124

LII. Zu den Myomfragen. Von *A. Martin*-Greifswald . . 1130

Berichte und Referate.

I. Sammelbericht über die geburtshülflich - gynäkologische Literatur Dänemarks (I. Semester 1904). Von Dr. *M. Le Maire* in Kopenhagen . 1142

Seite

II. Bericht über die französische geburtshülflich-gynäkologische Literatur (I. Semester 1904). Von Dr. *P. Lecène* in Paris 1147

Vereins- u. Literaturbeilage:

I. Original-Sitzungsberichte aus geburtshülflich - gynäkologischen Gesellschaften — Mittelrheinische Gesellschaft für Geburtshülfe und Gynäkologie. — Pommersche gynäkologische Gesellschaft — Russische Gesellschaft für Geburtshülfe und Gynäkologie . . . 1151

II. Referate aus geburtshülflich-gynäkologischen Gesellschaften — Berlin — Fränkische — Württembergische — Britische — London — Nord-England — Edinburgh — Glasgow — Amerikanische — New-York — Chicago — Washington 1175

III. Geburtshülflich-gynäkologische Mitteilungen aus anderen Gesellschaften und Vereinen — Berlin — Hamburg — Heidelberg — Kiel — Königsberg — Würzburg — Steiermark — Innsbruck — Bern — Riga 1186

IV. Buchanzeige 1189

V. Literaturverzeichnis . 1190



Berlin 1904.

VERLAG VON S. KARGER

KARLSTRASSE 15.

Speyer & Peters

Spezialbuchhandlung für Medizin

BERLIN NW. 7, Unter den Linden 43,

bieten in wohlerhaltenen, garantiert vollständigen und gut gebundenen Exemplaren an:

Annales de gynécologie. Bd. 1—52. 1874—1899. (Fr. 936.—) Teilw. geb. 275.—
Archiv für Gynaekologie. Bd. 1—67. 1870—1902. (1399.40) 560.—
Centralblatt f. d. Grenzgeb. d. Med. u. Chir. Bd. 1—6. 1898—1903. (120.—) Ungeb. 75.—
Centralblatt für Gynaekologie. Jg. 1—26. 1877—1902. Geb. u. brosch. 300.—
Chirurgie, Deutsche. Vollständig, soweit bis Juli 1904 ersch. (726.40) 475.—
Handbuch d. Frauenkrankheiten. 2. Aufl. 3 Bde. 1885—1886. (80.—) 35.—
Jahresbericht d. Geburtshilfe u. Gyn. Jg. 1—15 für 1887—1901. (304.20) 225.—
Jahresberichte üb. d. Fortschr. d. Anatomie u. Entwicklungsgeschichte. Neue Folge. Bd. 1—8. 1897—1903. (339.—) Ungeb. 175.—
Journal de l'anatomie par Robin. Jg. 1—37. 1864—1901. Teilw. geb. 550.—
Journal, American, of obstetrics. Bd. 1—45. 1868—1902. Zur Hälfte geb. 450.—
Mitteilungen a. d. Grenzgeb. d. Med. u. Chir. Bd. 1—13. 1896—1904. (344.—) 270.—
Monatsschrift für Geburtsh. u. Gynaek. Bd. 1—16. 1895—1902. (289.30) 175.—
Pflüger's Archiv. Bd. 1—93. 1868—1903. (2147.60) 1450.—
Virchow's Archiv. Bd. 1—175. 1847—1904. Papph. 1400.—
Zeitschrift für Geburtshilfe u. Gynaek. Bd. 1—48. 1877—1903. (898.—) 520.—
Ziegler's Beiträge. Bd. 1—35. 1886—1903. (937.90) Ungeb. 575.—

Farbenfabriken vorm.

Friedr. Bayer & Co., Elberfeld.

Abteilung für pharmaceutische Produkte.

Somatose

Hervorragendes

Kräftigungsmittel

für

Wöchnerinnen.

— Vortreffliches Lactagogum. —

Aspirin

Bester Ersatz für Salicylate. Treffliches Analgeticum in der gynäkologischen Praxis bei Dysmenorrhoe, Uteruscarcinom, Nachwehen etc. — Dos. 0,5—1 g, 1—2-stündlich bis zum Nachlassen der Schmerzen (bis 4 g im Maximum).

Helmitol

neues verbessertes Blasenantisepticum von angenehmem Geschmack und prompter Wirkung bei Cystitis, Pyelitis, Urethralabscessen; Prophylacticum bei intravesicalen Operationen.

Dos.: 1 g 3—4 mal täglich.

Protargol

organisches Silberpräparat zur **Gonorrhoe- und Wundbehandlung, sowie für die Augentherapie.**

Hervorragende bactericide Eigenschaften bei grösster Reizlosigkeit.

Anzeigen.

Liquor manganо-ferri peptonat. Gude.

MANGAN-EISEN-PEPTON

vom

Erfinder **Dr. A. Gude.**

Bewährtes Arzneimittel gegen Chlorose, Anaemie, Skrofulose, Frauen- u. Nervenkrankheiten, Malaria, Tropenanaemie.

Gegenwärtig bezeugen mehr als 6000 ärztliche Atteste die Vorzüglichkeit unseres Präparates.

Kostenfreie Probesendungen für Versuche stehen den Herren Aerzten zur Verfügung.

Dr. A. Gude & Cie., Chemische Fabrik, Leipzig.

In allen Apotheken erhältlich.

H. Windler, Königl. Hoflieferant, Berlin.

Telegramm-Adresse: Orthopädie, Berlin.

Verkaufslager: **Friedrichstr. 133a,** gegenüber der Ziegelstrasse (früher Dorotheenstr. 3). — Fernspr. Amt III, No. 3052.

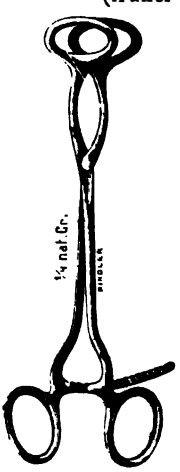

20740

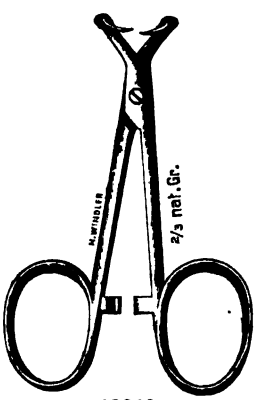

23368

20740. **Uterushaltezange** nach Dr. Mainzer. Mk. 10,—

Die gefensterte Zange ist bestimmt, den Uterus bei Laparotomie zu erfassen, aus der Bauchhöhle herauszuziehen und festzuhalten. Die Wölbung der breit gefensterten Branchen schmiegt sich dem Uteruskörper leicht an und ermöglicht ein sicheres Halten des Organs, ohne dass Verletzungen der Gebärmutter oder des Bauchfellüberzuges erfolgen können. Durch die besonders lange Sperrvorrichtung ist das Instrument auch bei erheblich vergrösserter Gebärmutter anwendbar; dasselbe erleichtert die Eingriffe an den Genitalorganen bedeutend, indem diese durch Emporziehen des Uterus der Bauchwunde erheblich genähert werden. Durch Kompression der Uteringefässe werden dabei Gebärmutter und Adnexe blutarm gemacht und erspart man durch die Benutzung des Instruments häufig das Eingehen der Hand in die Leibeshöhle.

23368. **Tuchklemme** nach Backhaus Mk. 2,—. (Preis für 12 Stück Mk. 20,—.)

HYGIAMA

Angenehm schmeckendes concentriertes Nährpräparat in Pulverform.

Hauptvorzüge:

Leichtverdaulichkeit, Wohlgeschmack, Billigkeit, rationelle Zusammensetzung, hoher Nährwert, Wechsel in der Zubereitung.

Von vielen ärztlichen Autoritäten warm empfohlen bei: neurasthenischen, hysterischen Verdauungsstörungen, nervöser Verdauungsschwäche, mangelhafter Ernährung, bei Blutarmut und in der Reconvaleseenz, bei Hyperemesis grav., Lactation. **Vielfach zu künstlicher Ernährung benutzt.** Ermöglicht und erleichtert Milchkuren, bewirkt reichlichere Milchsekretion.

Litteratur, Analysen etc. gratis nur für Ärzte durch

Dr. Theinhardt's Nährmittelgesellschaft, Cannstatt.

Schering's Chloral-Chloroform

von unübertroffener Reinheit und Haltbarkeit.

Chemische Fabrik auf Actien (vorm. E. Schering) BERLIN N.

Louis & H. Loewenstein,

Fabrik chirurgischer Instrumente
u. elektromedizinischer Apparate,

Berlin N., Ziegelstrasse 28, vis-à-vis dem Langenbeckhause.

Complette Instrumentarien für Gynaekologie, Geburtshülfe und Chirurgie.

Verantwortlich für Inserate: S. Karger in Berlin NW. 6, Karlstrasse 15.
Gedruckt bei Imberg & Lefson in Berlin SW.

Cocainol-Zäpfchen
(Schtl. 1.60 M.)

10 % Anaesthesin enthaltend. Schmerz stillend bei Tenesmus, der auf entzündlicher Reizung der Schleimhaut beruht, ferner bei allen Haemorrhoidalleiden und Afterjucken.

Cocainol-Ovules
(Schtl. 1.60.)

10 % Anaesthesin enthalt. bei allen schmerzhaften Erkrankungen der weiblichen Sexualorgane — Blasenzwang, fern. b. gonorrhoischer sowie bei der auf Reizung zurückzuführenden Urethritis.

Cocainol-Ovules mit Zinol
(Schtl. 2.— M.)

10 % Anaesthesin und Zinol enthal end. Reizlos bacteroid — adstringirend u. schmerzstillend, bei schmerzhaften und anderen Catarrhen der weibl. Genitalien.

Zu beziehen durch die Apotheken. — Literatur gratis u. franko.
Chemisches Institut. BERLIN SW., Königgrätzerstr. 55.

Sanoform

Bester und einziger — geruchloser — weisser — reizloser — sterilisierbarer — granulationsfördernder — secretionsbeschränkender — ungiftiger — vollkommener Jodoform-Ersatz.

Sanoform ist der Dijodsalicylsäuremethylester mit einem **Jodgehalt** von **82,7 %, Schmelzpunkt 110,5 Grad,** zersetzt sich weder am Licht noch bei sonstiger Aufbewahrung.

In allen chirurgischen und gynäkologischen Fällen zeigte sich auf den eiternden Stellen rasche Aufsaugung der Sekrete und eine geradezu verblüffend schnelle Neubildung gesunden Gewebes und Verheilung.

Sanoform kommt in Substanz als **voluminöses Pulver** und in nachfolgenden **Originalpackungen** zum **sofortigen Gebrauch** fertig in den Handel.

Sanoform-Paste 20 %, Tube 2 Mk., **Sanoform-Wundsalbe** 10 %, Tube 1 Mk., **Sanoform-Streupulver** 30 %, Streudose 1 Mk, **Sanoform-Wundpuder** für Kinder, 1 Streudose 80 Pfg, **Sanoform-Cocainol-Streupulver** (schmerzstillend und heilend, 10 % Sanoform und Anaesthesin enth.), 1 Streudose 1,25 Mk., **Sanoform-Tabletten** 0,5 (innerlich Darmantiseptikum), Schtl. 1,60 Mk., **Sanoform-Stäbchen** 10 %, 1,60 Mk., **Sanoform-Suppositorien** 10 %, 1,60 Mk., **Sanoform-Ovules** (Vaginalkugeln) 10 %, 1,60 Mk., **Sanoform-Gaze** 10 %, 1/1 Meter 1 Mk., 1/2 Meter 60 Pfg, **Sanoform-Gaze in Abrollblechdose** (sterilis.) à 5 Meter = 2,50 Mk., **Sanoform-Mullbinde** mit fester Kante (10 %), Stück 80 Pfg.

Literatur gratis.

Chemisches Institut, Berlin SW., Königgrätzerstrasse No. 55.

Alle Originalpräparate müssen auf den Etiquetten diese Firma tragen.

Ergotin Fromme.

Wirksamstes, von allen unerwünschten Nebenwirkungen freies Mutterkorn-Präparat, von immer gleichmässigem Cornutingehalt u. höchster Haltbarkeit.

Mit Schutzmarke und dem Namenszug: Dr. G. Fromme.

Zu beziehen durch die Apotheken
in Originalflaschen à ca. 20 Gramm,
" " " " 5 "
" Originalkartons à 5 Glasröhrchen à 0,4 Gramm.

Litteratur: Dr. Witthauer, Münchner medicinische Wochenschrift 1901, Seite 1200.
Dr. Goldmann, Der Frauenarzt 1901, No. 12, Seite 530—36.

Caesar & Loretz, Halle a. S.

Über Schwangerschaft im unvollkommen entwickelten Horne eines Uterus bicornis unicollis. Von Prof. Dr. Otto Engström in Helsingfors. Gr. 8°. Mit 2 Abbildungen. M. 4,—.

Zur Lehre von den angeborenen und erworbenen Verwachsungen und Verengerungen der Scheide, sowie des angeborenen Scheidenmangels, mit Ausschluss der Doppelbildungen. Von Dr. F. L. Neugebauer in Warschau. Gr. 8°. M. 6,—.

Die Fremdkörper des Uterus. Zusammenstellung von 550 Beobachtungen aus der Literatur und Praxis. Von Dr. F. L. Neugebauer in Warschau. Zweite Ausgabe. Gr. 8°. M. 4,—.

Neuropathologie und Gynäkologie. Von Prof. Dr. Franz Windscheid in Leipzig. Gr. 8°. M. 3,—, geb. M. 4,—.

Die Gonorrhoe des Weibes. Von Prof. Dr. G. Klein in München. Gr. 8°. M. 1,50.

Die Diagnose und Behandlung der Gonorrhoe beim Weibe. Von Dr. Adolf Calman in Hamburg. Gr. 8°. M. 1,50

Experimentelle und kritische Beiträge zur Händedesinfektionsfrage. Von Dr. R. Schaeffer in Berlin. Mit 12 Tabellen und 4 Abbildungen auf 2 Tafeln. Gr. 8°. M. 3,50.

Die Errichtung geburtshülflicher Polikliniken an Hebammenschulen. Ihre Bedeutung für die Ausbildung der Hebammen und für die allgemeine Hygiene. Von Dr. Fritz Frank, Direktor der Prov.-Hebammenlehranstalt in Köln. Gr. 8°. M. 1,—.

Lehrbuch für Wochenbettpflegerinnen. Von Dr. Paul Rissmann, Direktor der Prov.-Hebammenlehr- und Entbindungsanstalt in Osnabrück. Gr. 8°. Durchschossen M. 1,60.

Medizinischer Verlag von S. KARGER in Berlin NW. 6.

AESCULAP

Chirurgie-Instrumente

Eingetr. Warenz.

Erhältlich überall
Man verlange Aesculap-Marke.

Gedruckt bei Imberg & Lefson in Berlin SW.

Monatsschrift
für
Geburtshülfe und Gynäkologie

Herausgegeben von

A. Martin in Greifswald und **A. v. Rosthorn** in Heidelberg

Die „Monatsschrift für Geburtshülfe und Gynäkologie" erscheint allmonatlich in Heften von etwa 10 Druckbogen mit Abbildungen im Text und Tafeln. – Der Preis des Jahrganges von ca. 120 Druckbogen beträgt Mk. 36.—; jährlich erscheinen zwei Bände. — Zu beziehen durch die Post und durch alle Buchhandlungen des In- und Auslandes.

Band XX. **Dezember 1904.** **Heft 6.**

Nachdruck verboten.

INHALTS-VERZEICHNIS:

Seite

Original-Arbeiten.

LIII. Zur Anatomie und Entwicklungsgeschichte des Uterus unicornis. Von Dr. *Karl Natanson* in Wien. (Hierzu Taf. XXI—XXII) 1195

LIV. Drei interessante Beobachtungen analoger Missbildung (Hernia funiculi umbilicalis). Von Dr. *Fr. v. Neugebauer* in Warschau 1219

LV. Die subkutane Paraffininjektion Gersunys und ihre Verwertung in der Gynäkologie. Von Doz. Dr. *Max Stolz* in Graz 1238

LVI. Eine Methode der Wiederherstellung der weiblichen Harnröhre mit gleichzeitiger Beseitigung einer Blasen-Scheidenfistel. Von Prof. Dr. *Nicolai Wolkowitsch* in Kiew. (Hierzu Taf. XXIII) 1253

LVII. Ein Fall von primärer Bauchhöhlenschwangerschaft. Von Dr. *Alfred Linck* in Danzig 1257

Seite

Berichte und Referate.

I. Die Eklampsie als Vergiftung. Von Doz. Dr. *P. Mathes* in Graz 1268

II. Quartalsbericht über die gynäkologische Literatur der Vereinigten Staaten (II. Sem. 1903). Von DDr. *Hugo Ehrenfest* und *Fred Taussig* in St. Louis 1282

Personalien und Tagesnachrichten. 1285

Vereins- u. Literaturbeilage:

I. Original-Sitzungsberichte aus geburtshülflich-gynäkologischen Gesellschaften Russische Gesellschaft für Geburtshülfe und Gynäkologie . . 1286

II. Referate aus geburtshülflich-gynäkologischen Gesellschaften — Hamburg — Britische medizinische — Chicago 1299

III. Geburtshülflich-gynäkologische Mitteilungen aus anderen Gesellschaften und Vereinen — Giessen — Nürnberg — Strassburg — Bern . 1301

IV. Literaturverzeichnis . 1302

Sachregister 1308

Namenregister 1319

BOSTON MEDICAL LIBRARY JAN 24 1905

ALLZEIT VORAN S. K.

Berlin 1904.

VERLAG VON S. KARGER

KARLSTRASSE 15.

41B
3447



U. HOLZER BINDER